

Neuroradiološka evaluacija kongenitalnih anomalija mozga i njihova povezanost sa različitim sindromima u pedijatrijskih pacijenata

Šego, Iva

Undergraduate thesis / Završni rad

2014

Degree Grantor / Ustanova koja je dodijelila akademski / stručni stupanj: **University of Split / Sveučilište u Splitu**

Permanent link / Trajna poveznica: <https://um.nsk.hr/um:nbn:hr:176:422847>

Rights / Prava: [In copyright](#) / [Zaštićeno autorskim pravom.](#)

Download date / Datum preuzimanja: **2024-07-22**



Sveučilišni odjel zdravstvenih studija
SVEUČILIŠTE U SPLITU

Repository / Repozitorij:

[Repository of the University Department for Health Studies, University of Split](#)



UNIVERSITY OF SPLIT



DIGITALNI AKADEMSKI ARHIVI I REPOZITORIJI

SVEUČILIŠTE U SPLITU

Podružnica

SVEUČILIŠNI ODJEL ZDRAVSTVENIH STUDIJA

PREDDIPLOMSKI SVEUČILIŠNI STUDIJ

RADIOLOŠKA TEHNOLOGIJA

Iva Šego

**NEURORADIOLOŠKA EVALUACIJA KONGENITALNIH
ANOMALIJA MOZGA I NJIHOVA POVEZANOST SA
RAZLIČITIM SINDROMIMA U PEDIJATRIJSKIH
PACIJENATA**

Mentor:

Dr. Sanja Lovrić Kojundžić

Split, 2014.

SADRŽAJ

1.Uvod.....	1
1.2. Poremećaji zatvaranja neuralne cijevi	
1.2.1. Anencefalija.....	3
1.2.2. Cefalokele.....	3
1.2.3. Chiarijeva malformacija.....	5
1.2.3.1. Chiarijeva malformacija tipa I.....	5
1.2.3.2. Chiarijeva malformacija tipa II.....	5
1.2.3.3. Chiarijeva malformacija tipa III.....	6
1.2.4. Agenezija kaloznoga korpusa.....	7
1.2.5. Lipom kaloznoga korpusa.....	8
1.3. Poremećaji divertikulacije i stvaranja komisura, tj. promjene prednje telencefalične stijenke	
1.3.1. Holoprosencefalija.....	9
1.3.2. Agenezija pelucidnog septuma (septo – optička displazija)	9
1.3.3. Arinencefalija.....	10
1.3.4. Cista cavum septi pellucidi.....	10
1.4. Poremećaji proliferacije i migracije neurona	
1.4.1. Lisencefalija.....	11
1.4.2. Shizencefalija.....	11
1.4.3. Heterotopija neurona.....	13

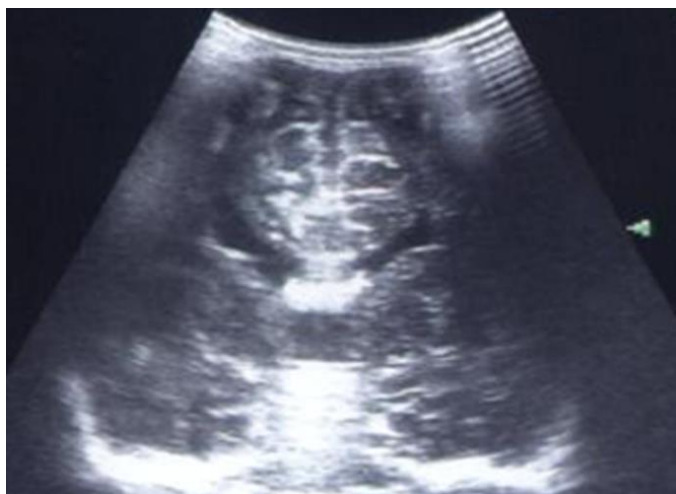1.4.4. Jednotrana megalencefalija.....	14
1.4.5. Hidrancefalija.....	14
1.5. Poremećaji razvoja cerebeluma	
1.5.1. Dandy – Walker kompleks.....	14
1.5.2. Joubertov sindrom.....	15
1.5.3. Rombencephalosisinapsis.....	15
1.6. Anomalija sraštenja kostiju	
1.6.1. Sinostoze.....	15
1.7. Neurokutani sindromi	
1.7.1. Neurofibromatoza I.....	17
1.7.2. Neurofibromatoza II.....	18
1.8. Tuberozna skleroza.....	18
1.9. Von Hippel Lindau sindrom.....	19
2. Cilj rada.....	20
3. Materijali i metode.....	20
4. Rezultati.....	21
5. Rasprava.....	26
6. Zaključci.....	29
7. Literatura.....	30

8. Sažetci.....	31
9. Životopis.....	33

1. UVOD

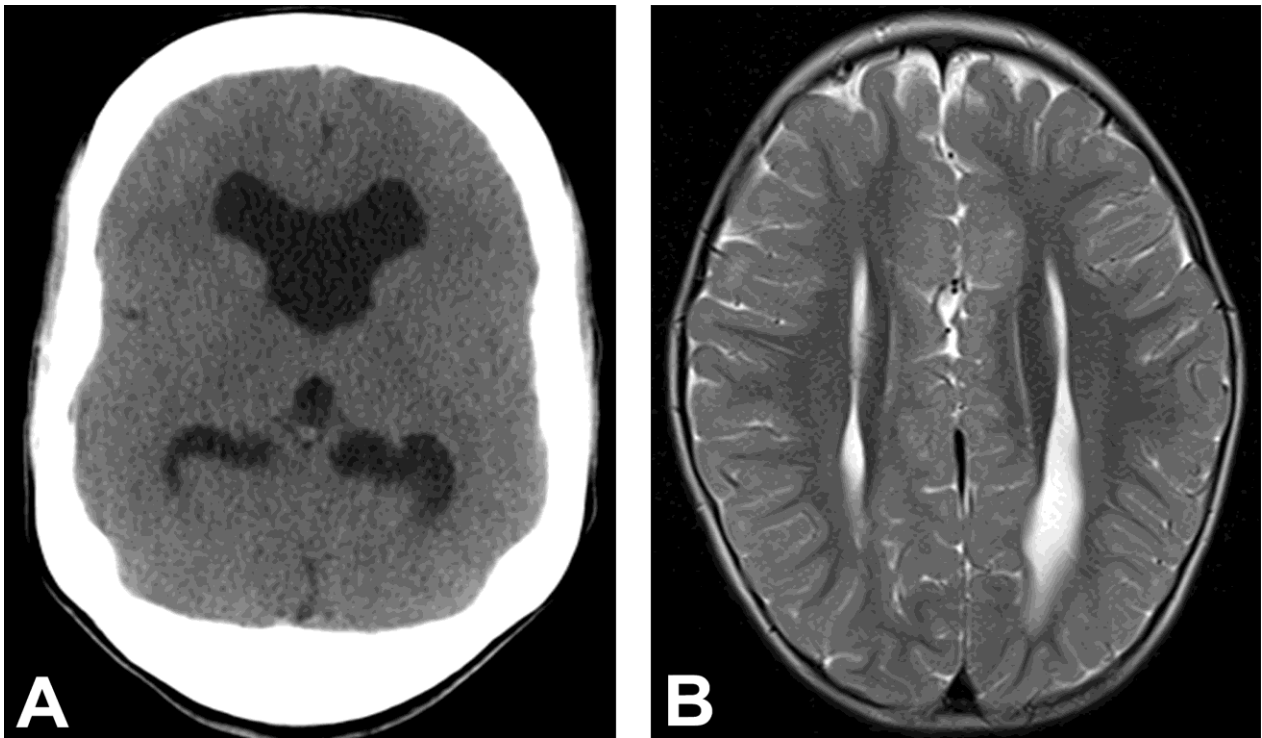
Kongenitalne anomalije mozga su morfološke i strukturne abnormalnosti središnjeg živčanog sustava (SZŠ) nastale tijekom embrionalnog i fetalnog razvoja. Mogu biti uzrokovane genetskim, kromosomskim i različitim vanjskim čimbenicima, a za preko 60 % anomalija etiologija ostaje nepoznata. Tri četvrtine smrtnosti u fetalnoj dobi i oko 40 % smrtnosti u dojenačkoj dobi otpada na anomalije SZŠ-a.

Pravodobna i pouzdana neuroradiološka dijagnostika ima ključnu ulogu u ranom otkrivanju poremećaja razvoja mozga te procjeni stupnja anomalije kako bi se što ranije započelo s liječenjem. Ukoliko se nakon neuropedijatrijskog pregleda posumnja na mogućnost postojanja razvojnih poremećaja mozga, kao inicijalna dijagnostička metoda se koristi transkranijalni ultrazvuk (UZ), dok je dijagnostička metoda izbora magnetna rezonancija (MR). Prema tome, indikacija za MR-pregled u djece su uredan ultrazvučni nalaz pri kliničkoj sumnji na postojanje malformacije mozga kao i detaljnija evaluacija ultrazvučno potvrđenih anomalija (**slika 1**).



Slika 1:UZV mozga novorođenčeta, agenezija kaloznog korpusa

Prilikom snimanja MR-a uglavnom nije potrebno aplikirati kontrastno sredstvo. Treba izbjegavati preglede kompjutoriziranom tomografijom (CT) zbog štetnog djelovanja ionizirajućeg zračenja kao i slabije mogućnosti trodimenzionalnog prikaza. U slučaju da je nužno obaviti CT-pregled, dovoljno je učiniti standardne native aksijalne presjeke, a osim analize parenhima mozga važno je obratiti pozornost na koštane strukture (**slika 2**).



Slika 2: CT i MR mozga, agenezija kaloznog korpusa: (A) CT mozga bez kontrasta, aksijalni presjek – razmaknuti frontalni rogovi; (B) T2 vrijeme, aksijalni presjek – paralelno postavljene lateralne komore

Standardni MR-pregled mozga obuhvaća sagitalni presjek u T1 mjernom vremenu, aksijalni presjek u T2 mjernom vremenu, FLAIR-sekvenciju (*fluid-attenuated inversion recovery*), difuzijski mjereno oslikavanje (*diffusion-weighted imaging*, DWI), te T1 IR (*inversion recovery*) sekvenciju. Važnost magnetne rezonancije kao dijagnostičke metode je u mogućnosti dijagnosticiranja multiplih malformacija mozga jer je poznato da su anomalije različitih moždanih struktura vrlo često međusobno pridružene zbog iste embriološke osnove. MR je jedina dijagnostička metoda u perinatalnoj i neonatalnoj neurologiji za procjenu mijelinizacije i ranog oštećenja mozga.

U literaturi je prihvaćena modificirana klasifikacija anomalija mozga prema De Myeru. Klasifikacija polazi od razvojnog stadija razvoja u kojemu malformacija nastaje, pa govorimo o moždanim malformacijama zbog poremaćaja citogeneze, histogeneze ili organogeneze. U malformacije mozga nastale unutar stadija citogeneze ubrajamo nasljedne metaboličke i neurodegenerativne promjene. Malformacije koje pripadaju stadiju histogeneze su fakomatoze, hamartoze (parakrinopatije), teratomi i vaskularne malformacije.

Opisano je više od dvije tisuće različitih anomalija mozga koje se klasificiraju prema razvojnim fazama u nekoliko skupina:

- poremećaji zatvaranja neuralne cijevi (neurulacije)
- poremećaji divertikulacije i stvaranja komisura, tj. promjene prednje telencefalične stijenke
- poremećaji proliferacije i migracije neurona
- destruktivna oštećenja
- poremećaji razvoja cerebeluma
- generalizirano oštećenje rasta tkiva mozga.

1.2. POREMEĆAJI ZATVARANJA NEURALNE CIJEVI

Poremećaji zatvaranja neuralne cijevi su poremećaji neurulacije koji nastaju u trećem do četvrtom tjednu embrionalnog razvoja. Incidencija ovih poremećaja iznosi od 1 do 5 na 1.000 živorođene djece. U ovu skupinu kongenitalnih anomalija ubrajamo: anencefaliju, cefalokelu, meningomijelokelu, Chiarijevu malformaciju te ageneziju i lipom kaloznoga korpusa.

1.2.1. Anencefalija

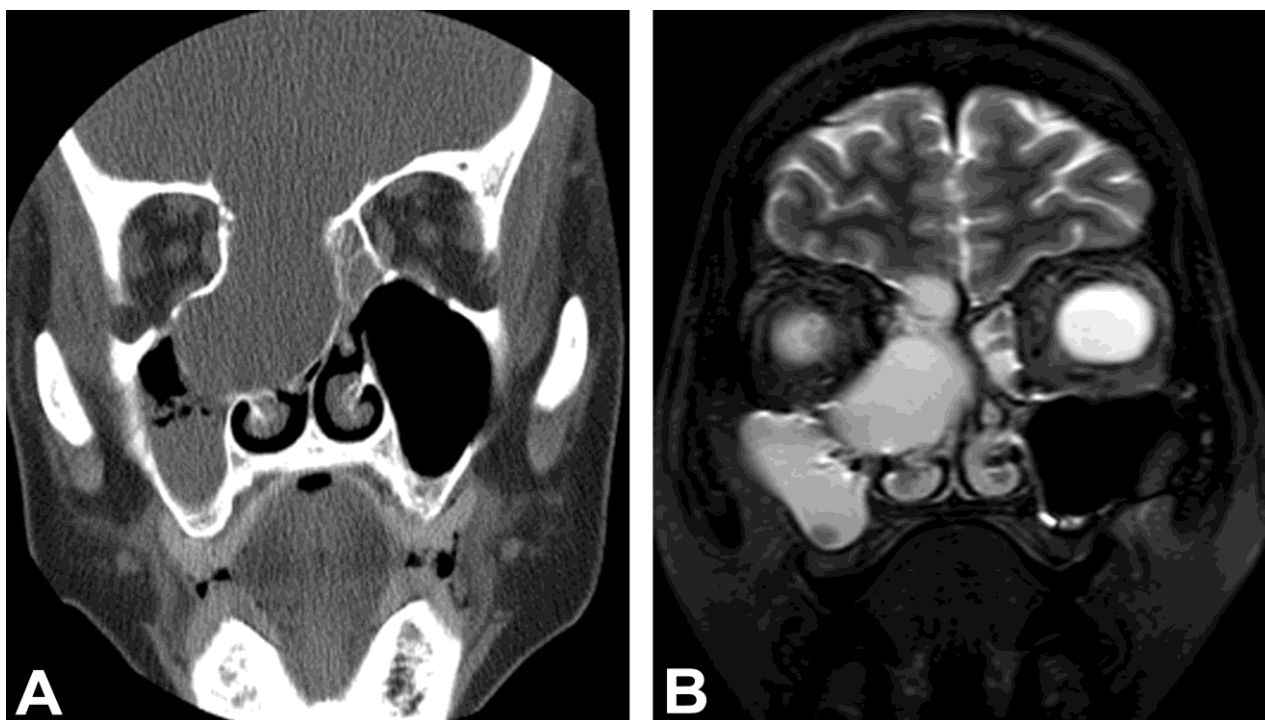
Anencefalija je najteži poremećaj zatvaranja neuralne cijevi koja rezultira izostankom razvoja većeg dijela mozga i kranijalnih struktura. Ova anomalija je nespojiva sa životom, pa takva novorođenčad ne uspijeva doći na CT ili MR-pregled.

1.2.2 Cefalokele

Cefalokele su zajednički naziv za sve hernijacije intrakranijalnih struktura kroz defekt kosti i dure. Dijelimo ih na kongenitalne ili stečene zbog operacija, traume i sl. Prevalencija cefalokela iznosi od 1,4 do 3,7 na 10.000 živorođene djece i pokazuje veću učestalost kod višeplođnih trudnoća i u ženskom spolu.

Prema smještaju, cefalokele dijelimo na okcipitalne, parijetalne, fronto-etmoidne i sfenoidne. Parijetalna cefalokela proizlazi iz defekta lubanje između lambdoidnog šava i bregme, dok okcipitalna cefalokela proizlazi iz defekta lambdoidne suture i velikog foramena te često sadrži displastično izmijenjen mali mozak. Obje cefalokele često imaju pridružene druge anomalije neuralne cijevi (poput Dandy-Walkerove malformacije) anomalije vaskularnih struktura za čiji prikaz je najbolje koristiti magnetnu angiografiju (MRA). Fronto-etmoidne cefalokele

polaze između defekta nosne i etmoidne kosti (**slika 3**). Sfenofaringealne ili transsfenoidne cefalokele imaju često pridružene poremećaje selarnog područja, kao i endokrine poremećaje i abnormalnosti kaloznoga korpusa.



Slika 3: CT i MR mozga, frontoetmoidna encefalokela: (A) CT mozga, “prozor za kost“; koronarni presjek – prikazuje hernirano moždano tkivo kroz koštani defekt; (B) T2 vrijeme; koronarni presjek – hernirani sadržaj čine moždane ovojnice i likvor.

Meningokele su hernijacije moždanih opni i likvora, dok meningomijelokele uključuju rascjep jednog dijela kralježnice, a najčešće je to u slabinskom dijelu kralježnice. Prema tome, najučestalije su lumbalne meningomijelokele, pa potom cervikalne meningomijelokele. Ovaj tip anomalije se pojavljuju s pridruženim opstruktivnim hidrocefalusom i Chiarijevom malformacijom tipa II. Hidrocefalus u djece s meningomijelokelom gotov uvijek se objašnjava prisutnom popratnom Chiarijevom malformacijom tipa II, pri čemu dolazi do spuštanja cerebeluma, odnosno kaudalnog dijela vermisa, IV. komore i ponsa prema cervikalnom kanalu.

1.2.2. Chiarijeva malformacija

To je hernijacija moždanih struktura kroz veliki zatiljni otvor (*foramen magnum*). Razlikujemo četiri tipa ove malformacije koje se klasificiraju prema strukturama koje su hernirane.

1.2.3.1. Chiarijeva malformacija tipa I

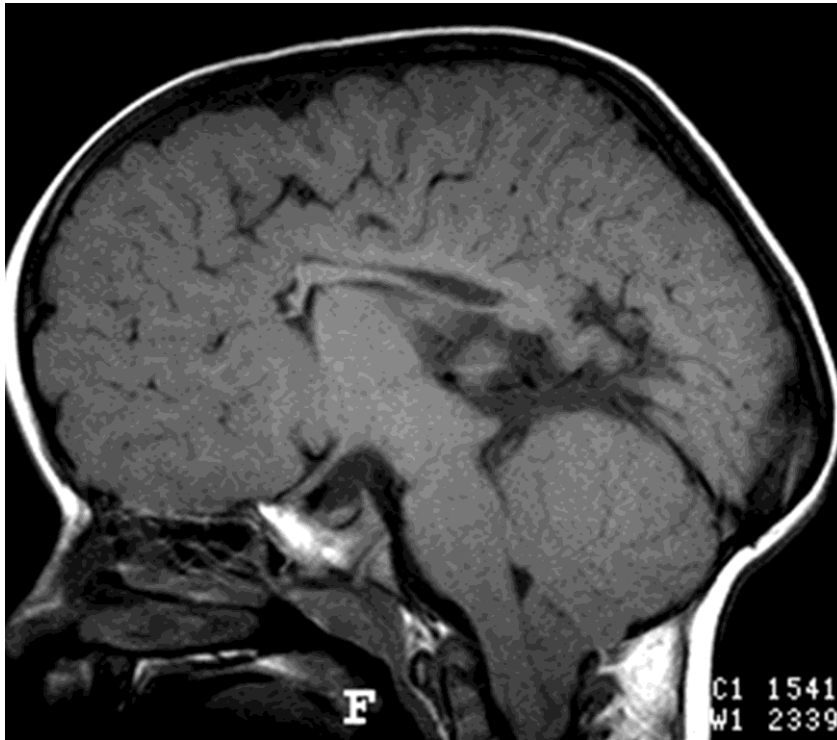Chiarijeva malformacija tipa I predstavlja kongenitalnu protruziju cerebelarnih tonzila kroz *foramen magnum* u cervikalni spinalni kanal. Osnovne morfološke značajke su uredno oblikovani vermis, IV. moždana komora i kralježnična moždina, kaudalno spuštene i klinasto oblikovane tonzile malog mozga. U djece do 10. godine života je osnovni kriterij za dijagnozu Chiarijeve malformacije tipa I je hernijacija cerebelarnih tonzila za više od 6 mm, a u odraslih za više od 5 mm u sagitalnom presjeku u T1 mjerenom vremenu MR-a. Kao sekundarna posljedica nakupljanja cerebrospinalnog likvora nastaje siringohidromijelija cervikalne medule.

1.2.3.2. Chiarijeva malformacija tipa II

Chiarijeva malformacija tipa II (Ch II) predstavlja hernijaciju moždanog debla i donjega dijela cerebeluma u vertebralni kanal uz izduženu IV. komoru. Često je udružena s drugim poremećajima neurulacije poput mijelomeningocele. Također, postoji niz anomalija lubanje, a najčešća je mala i plitko oblikovana stražnja lubanjska jama s nisko smještenim sinusom transverzusom i konfluensom sinusa. Veliki zatiljni otvor je izrazito proširen, a petrozni dijelovi temporalne kosti i klivus su izravnati i konkavno oblikovani. *Falks cerebri* može biti gracilniji, stanjen, hipoplastičan ili fenestriran. Tentorij je kao posljedica ostalih struktura, spušten i nisko postavljen sa srcoliko oblikovanom incizurou. Interhemisferična udubina je također nepravilna, nazubljena, jer girusi sa jedne strane prelaze središnju liniju na suprotnu stranu i međusobno se povezuju. Anomalije malog mozga i ponsa su karakteristične za Chiarijevu malformaciju tipa II.

Kako razvoj kostiju lubanje prati razvoj moždanih hemisfera i komora, koji je u ove anomalije poremećen, tako nastaje lakunarna lubanja koja se može čak uočiti i na kraniogramima. CT-om i MR- pregledom se mogu, ovisno o starosti djeteta, otkriti lokalizirano stanjenje i izdubljenost tabule interne kostiju lubanje, tzv. „*scoped-out*“ izgled. Ove promjene lubanje su najuočljivije do šestog mjeseca života djeteta, ali i u manjoj mjeri mogu biti vidljive kod odraslih. Budući da je ovaj poremećaj uzrokovan poremećajem embrionalnog razvoja, a ne intrakranijalnog tlaka, važno ga je razlikovati od udubljenja koje ostavljaju moždane vijuge uslijed hidrocefalusa

nakon zatvaranja sutura. Kod Chiarijeve malformacije tipa II često se nađu različiti poremećaji kortikalne organizacije poput polimikrogirije, heterotopije sive tvari, stenogirije (kontrahirani, suženi girusi) ili poremećaji neurulacije poput disgenezije kaloznoga korpusa (**slika 4**). U više od 90% slučajeva Chiarijevih malformacija tipa II susreću se poremećaji likvorskih prostora poput kolpocefalije, nepravilne interhemisferične fisure te smanjene *cisterne magne* koja može i biti i nerazvijena.



Slika 4: MR mozga: Chiarijeva malformacija tip II; T1 vrijeme, sagitalni presjek.

Česte anomalije kralježnice i kralježnične moždine koje su pridružene Chiarijevoj malformaciji tipa II su: lumbalna mijelomeningokela, siringohidromijelija i diastematomijelija. U dijagnosticiranju ove malformacije MR-pregled je u prednosti u odnosu na CT-pregled zbog mogućnosti izvođenja sagitalnih presjeka te bolje i detaljnije diferencijacije svih ostalih pridruženih malformacija.

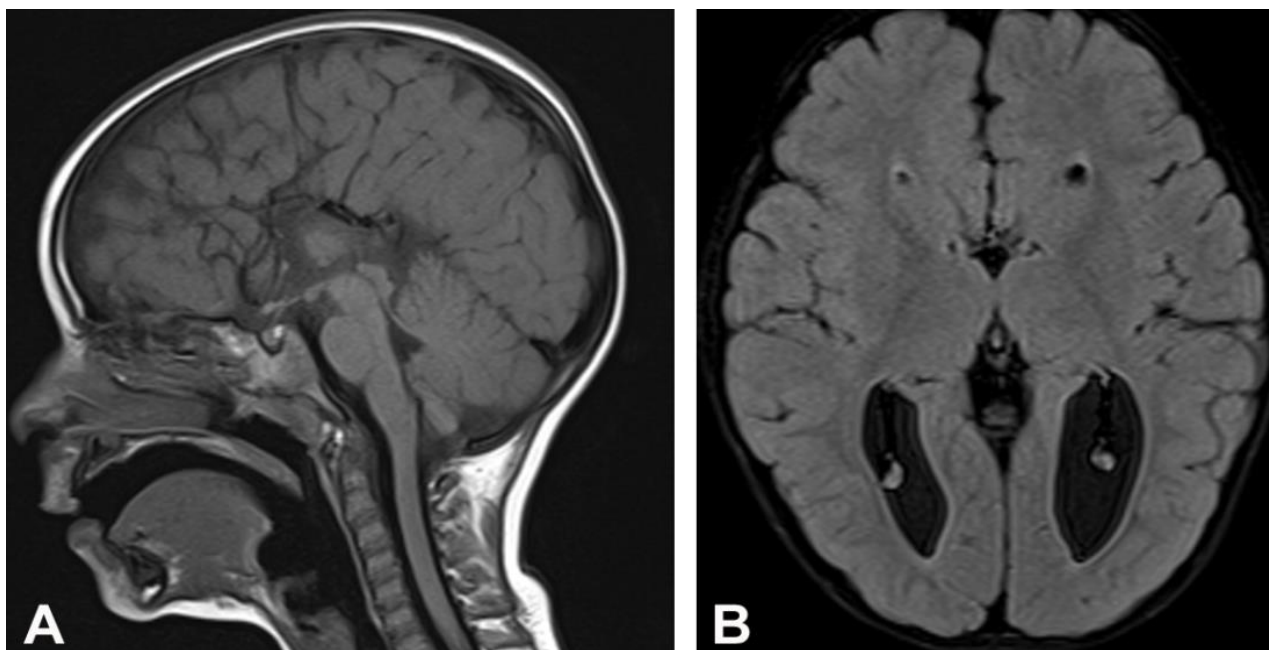
1.2.3.3. Chiarijeva malformacija tipa III

Chiarijeva malformacija tipa III je kaudalna hernijacija produžene moždine s hernijacijom cerebeluma kroz foramen magnum, a zatim dorzalno kroz cervikalnu bifidnu spinu uz formiranje

cervikalne cefalokele. Najrjeđa je od svih Chiarijevih malformacija, češće se javlja u ženskom spolu, nastanak je povezan s manjkom folne kiseline. Obilježena je istodobnim postojanjem cervikalne ili okcipitalne cefalokele i poremećajima sličnim tipu II Chiarijeve malformacije. Najčešće hernirani sadržaj čini mozak i okcipitalni režnjevi, no ponekad herniraju pons i produžena moždina. Moždano tkivo unutar cefalokele je u potpunosti afunkcionalno zbog nekroze, glioze, fibroze, tkivne heterotopije što se najbolje dijagnosticira MR-om kao najosjetljivijom metodom.

1.2.4. Agenezija kaloznoga korpusa

Agenezija kaloznoga korpusa često je sastavni dio malformacijskih sindroma uzrokovanih različitim načinom nasljeđivanja, od poremećaja na osnovi gena s autosomnim ili spolnim, dominantnim ili recesivnim načinom nasljeđivanja, te kromosomskim aberacijama. Nastanak ove malformacije mogu uzrokovati neke nasljedne metaboličke bolesti poput mukolipidoze i hiperglicidemije djelujući u ranoj fazi razvoja mozga. Atrofija ili hipoplazija kaloznoga korpusa može nastati i kao posljedica infarkta sive ili bijele tvari kod već oblikovanog kaloznoga korpusa u kasnijem embrionalnom razvoju (**slika 5**).



Slika 5: MR mozga: agenezija kaloznog korpusa; (A) T1 vrijeme, sagitalni presjek – prikazuje potpuno nerazvijen kalozni korpus; (B) FLAIR-sekvencija, aksijalni presjek.

Poremećaji razvoja kaloznoga korpusa često su udruženi s Chiarijevom malformacijom tipa II, Dandy-Walkerovom malformacijom, poremećajima migracije neurona, interhemisferičnom arahnoidalnom cistom, cefalokelama i anomalijama središnje linije lica. Ako su međusobno pridružene, mogu se razlikovati različiti tipovi malformacija. U tipu I vidi se veliki medijalni ili paramedijalni prostor ispunjen cerebrospinalnim likvorom koji komunicira s ventrikularnim sustavom. Malformaciji tipa II pridružene su abnormalnosti korteksa, kao polimikrogirija i heterotopija. U tipu III cista može biti asimetrična, multilokularna, neovisna o komorama, pri čemu forniks može ponekad i nedostajati.

1.2.5. Lipom kaloznoga korpusa

Postoje su dva tipa lipoma kaloznoga korpusa; od kojih je tubulonodularni oblik, često udružen s anomalijama kaloznoga korpusa i prednjeg mozga, smješten sprijeda u području kaloznoga korpusa dok trakasta varijanta lipoma ima normalno razvijen kalozni korpus

Tipična lokalizacija lipoma je rostralni dio kaloznog korpusa. U *neuroimagingu* CT-om lipom ima koeficijent apsorpcije masnog tkiva od minus 50 do minus 100 H.J. (Hounsfieldove jedinice) s lamelarnim kalcifikacijama. U T1 i T2 mjerenom vremenu MR-a visokog je intenziteta signala, a u sekvencijama sa supresijom masti postaje hipointenzivan. Postkontrastno ne pokazuje imbibiciju.

1.3. POREMEĆAJI DIVETRIKULACIJE I STVARANJA KOMISURA – PROMJENE PREDNJE TELENCEFALIČKE STIJENKE

U ovu skupinu malformacija ubrajaju se holoprosencefalija tj. poremećaj u diferencijaciji prosencefalona iz kojega se razvijaju telencefalon (moždane hemisfere i lateralne komore) te diencefalon (talamus i *tractus opticus*). Osim holoprosencefalije, ovoj skupini pripadaju agenezija pelucidnog septuma, septo-optička displazija, arinencefalija, *cavum septi pellucidi* i *cavum Vergae*.

1.3.1. Holoprosencefalija

Holoprosencefalija je kompleksna anomalija koja nastaje tijekom četvrtog i petog tjedna gestacije kao poremećaj u diferencijaciji i podjeli prosencefalona što za posljedicu ima nastanak jedne hemisfere s jedinstvenom ventrikularnom šupljinom. Etiološki čimbenici koji mogu uzrokovati ovu anomaliju su izloženost zračenju u prvoj polovici trudnoće te kromosomske abnormalnosti. Holoprosencefalija se klasificira prema težini, odnosno stupnju poremećaja u tri oblika: alobarni, semilobarni i lobarni oblik. Povezana je s poremećajima formiranja lica u središnjoj liniji koji mogu varirati od vrlo teških kraniofacijalnih abnormalnosti (ciklopizam, rascjep usne) te do jedva primjetnih dismorfija (hipotelorizam, ravni nos, i sl). Epilepsija, hipotonija, mikrocefalija i psihomotorička retardacija često su udruženi s holoprosencefalijom. Djeca s težim oblikom bolesti rijetko preživljavaju više od nekoliko mjeseci, međutim ona s lakšim oblikom anomalije mogu imati vrlo blage kliničke neurološke znakove. Pri kliničkoj sumnji na holoprosencefaliju, dijagnostička metoda izbora je magnetna rezonancija, a posebnu pozornost treba posvetiti analizi središnjih struktura, pogotovo u djece s epilepsijom i dismorfijom lica. U *neuroimagingu* se manifestira izostankom razvoja cerebralnog falksa i interhemisferične fisure; spojenim frontalnim režnjevima, talamusima i bazalnim ganglijima; nepodijeljenim i nerazvijenim ventrikularnim sustavom koji se svodi na jedinstven primitivni monoventrikul.

1.3.2. Agenezija pelucidnoga septuma (septo-optička displazija)

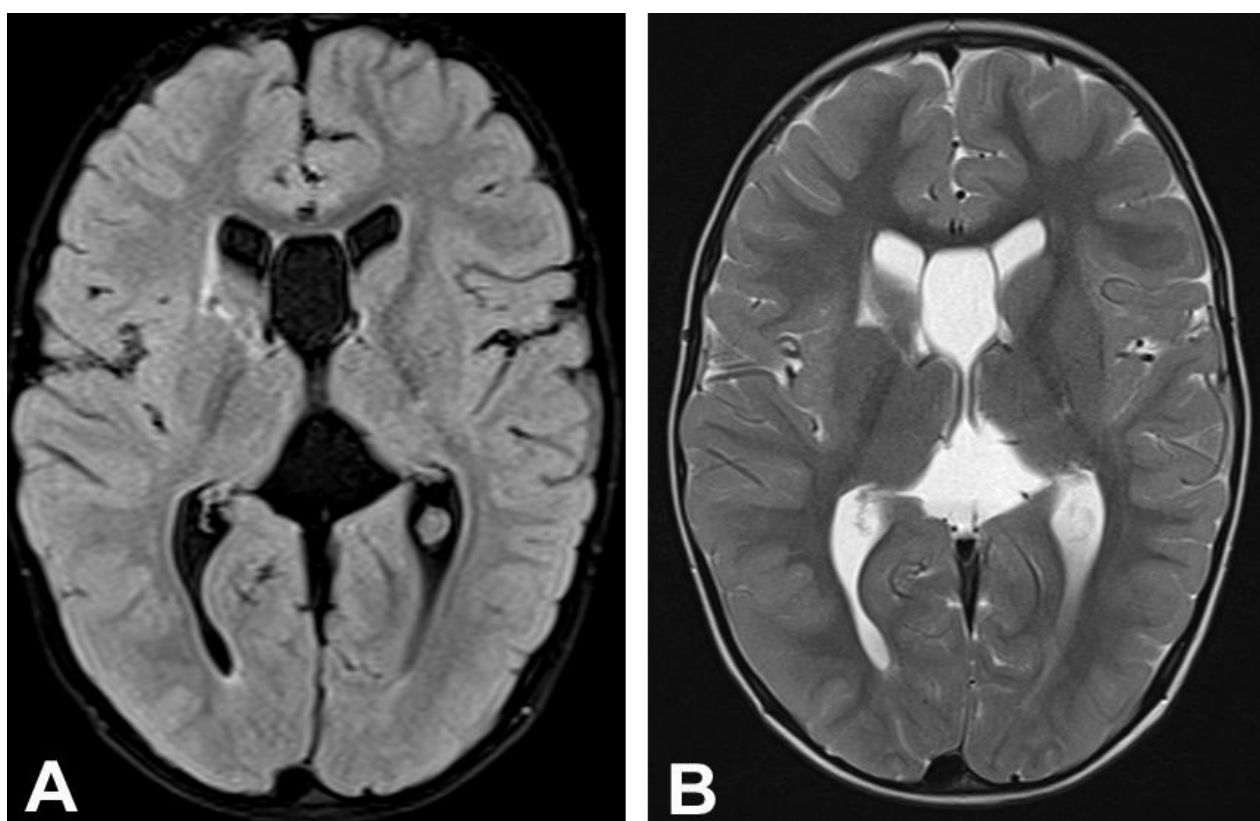
Septo-optičku displaziju je prvi put opisao De Morsier 1956. godine kao anomaliju koja je karakterizirana hipoplazijom optičkog živca i nerazvijenim ili hipoplastičnim septumom pelucidom (de Morsierov sindrom). Riječ o kompleksnoj malformaciji SŽS-a, zbog zajedničkog embrionalnog podrijetla, tj. razvoja pelucidnog septuma, kaloznoga korpusa, anteriorne komisure i optičke kijazme iz terminalne lamine koja se klinički manifestira endokrinološkim simptomima zbog poremećaja hipotalamo-hipofizne osi te poremećajima vida, mentalnom retardacijom, epilepsijom i motoričkim deficitima. Često su ovoj anomaliji pridruženi drugi tipovi kongenitalnih malformacija poput shizencefalije, Chiarijeve malformacije tipa II, stenozne akvedukta i cefalokele.

1.3.3. Arinencefalija

Ova malformacija je često dio drugog sindroma poput holoprosencefalije. U radiološkom analiziranju najbolje se prikazuje u koronarnim presjecima magnetne rezonancije pri čemu se ne uočavaju olfaktorni bulbusi kao ni olfaktorni putevi, dok su olfaktorni sulkusi prisutni.

1.3.4. Cista cavum septi pellucidi

Cavum septi pellucidi i cavum Vergae (njegov stražnji dio), normalno obliteriraju nakon 39. tjedna gestacije, ali ponekad njihova obliteracija može izostati, što rezultira ostatnom cistom koja može biti različite veličine. Neuroradiološki se prikazuje aksijalnim i koronarnim presjecima CT-a ili MR-a lezija koja ima denzitete, odnosno intenzitete signala likvora pri čemu komore nisu znatnije deformirane. Čest neurološki poremećaj u ove djece je epilepsija (**slika 6**).



Slika 6: MR mozga: cista cavum septi pellucidi; (A) FLAIR-sekvencija, aksijalni presjek; (B) T2 vrijeme, aksijalni presjek.

1.4. POREMEĆAJI PROLIFERACIJE I MIGRACIJE NEURONA

Anomalije kortikalnog razvoja obuhvaćaju heterogenu skupinu koja nastaje kao posljedica poremećaja proliferacije, migracije i kortikalne organizacije neurona. Proliferacija, tj. proces razvoja svih neurona i glije od njihovih perkusora, neuroblasta, odvija se u subependimalnoj zoni od drugoga do četvrtoga tjedna gestacije. Poremećaji nastaju kao posljedica nedovoljne, pretjerane ili ektopične migracije neurona, a manifestiraju se kao lisencefalija, pahigirija, *cobblestone* lisencefalija i heterotopija. Metoda izbora u dijagnosticiranju ovih anomalija je magnetna rezonancija.

1.4.1. Lisencefalija

Lisencefalija ili glatki mozak je najteži je stupanj poremećaja migracije neurona. Karakterizirana je teškim i opsežnim poremećajem građe korteksa tj. odsutnošću girusa. Može se manifestirati kao agirija kada je zahvaćen kompletni mozak, ili kao djelomični oblik u kojemu su promjenjeni samo neki sulkusi. Citoarhitektonika moždane kore je poremećena, sloj sive tvari je zadebljan, a sloj bijele tvari je reduciran (subkortikalna heterotopija).

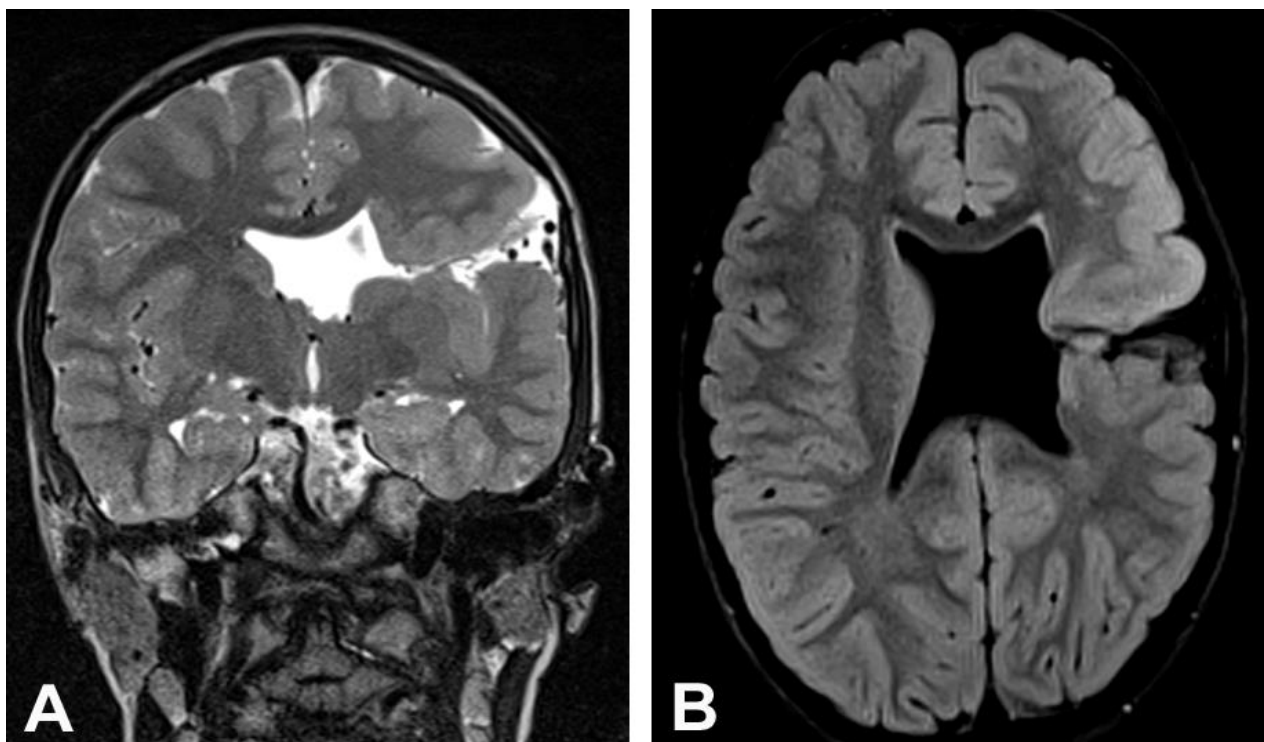
Lisencefalija se može podijeliti u šest tipova: tip I (agirija-pahigirija kompleks, Miller-Dieckerov sindrom), tip II (Walker-Warburgov sindrom), tip III (prava mikrocefalija-*microcephalia vera*), tip IV (radijalna mikrocefalija), tip V i VI (difuzna polimikrogirija).

1.4.2. Shizencefalija

Pojam shizencefalije se odnosi na kongenitalni jednostrani ili obostrani rascjep parenhima mozga koji spaja lateralne moždane komore sa subarahnoidalnim prostorom pružajući se kroz cijelu hemisferu. Važno ju je razlikovati od klastičnih lezija poput porencefalije, a koja se temelji na činjenici da u shizencefaliji stijenku rascjepa ispunjenog cerebrospinalnim likvorom čini heterotopična, zadebljana siva tvar. Obzirom na stupanj rascjepa koji korelira s težinom kliničke slike, dijelimo je na dva tipa: tip I ili shizencefalija otvorenih usana (*open-lip*) te tip II ili shizencefalija zatvorenih usana (*closed-lip*). Shizencefalija otvorenih usana je karakterizirana varijabilnim stupnjem razdvojenosti stijenki što rezultira dobro definiranim holehemisferičnim rascjepom ispunjenim cerebrospinalnim likvorom. Bolesnici s ovim tipom anomalije imaju

ozbiljan do težak poremećaj neurološkog razvoja, mentalnu retardaciju, konvulzije, epilepsiju, hipotoniju, spazam itd.

Shizencefalija zatvorenih usana obilježava promjenjiv stupanj međusobnog odvajanja stijenki rascjepa koje formiraju usku brazdu koja se proteže od pijalne površine do malenog otvora uzduž lateralne komore. Pacijenti s ovim tipom poremećaja mogu biti gotovo normalnog razvoja, iako mogu imati epileptičke napadaje ili spasticitet.



Slika 7: MR mozga: shizencefalija otvorenih usana: (A) T2 vrijeme, koronarni presjek - prikazuje komunikaciju subarahnoidalnog prostora s lateralnim komorama ; (B) FLAIR-sekvencija, aksijalni presjek rubovi rascjepa su okruženi sivom tvari.

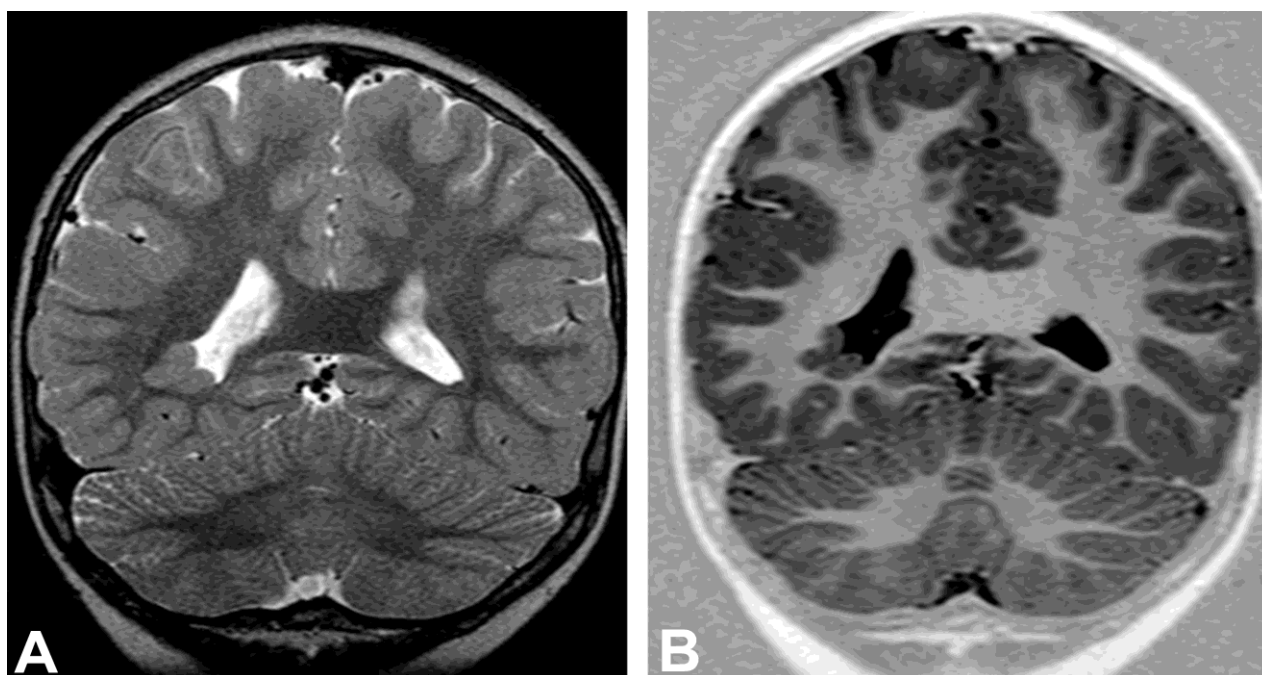
Magnetna rezonancija je metoda izbora u dijagnosticiranju ove anomalije, posebice u određivanju tipa rascjepa. Važnost MR-a je utvrđivanju drugih, pridruženih anomalija jer je poznato da u pacijenta sa shizencefalijom često nedostaje *septum pellucidum*, a u 30 do 50% slučajeva postoji atrofija optičkog živca.

1.4.3. Heterotopija neurona

Ova anomalija nastaje kao posljedica zaostajanja neurona prilikom njihove migracije iz germinalnog matriksa prema kortikalnoj sivoj tvari. Pojam heterotopija podrazumijeva kolekciju normalno razvijenih neurona koji su ektopično smješteni u cerebralnim hemisferama, a dijeli se na subependimalnu i subkortikalnu heterotopiju. U svim modalitetima neurooslikavanja je ovaj sloj izointenzivan s kortikalnom sivom tvari i ne pokazuje postkontrastnu imbibiciju.

Prema obliku koji formiraju ektopični neuroni razlikujemo vrpčastu, nodularnu i žarišnu heterotopiju. Značajka vrpčaste ili lamelarne heterotopije je umetanje sive tvari unutar bijele tvari tako da mozak poprima „vrpčast“ izgled.

Nodularna heterotopija je poremećaj migracije u kojemu nalazimo ektopične čvoričaste mase u subependimalnom području i u semiovalnom središtu (*centrum semiovale*). Heterotopične čvorići koji su su izodenzni (izointenzivni) sa sivom tvari i ne imbibiraju se. Važno ih je razlikovati od tuberozne skleroze u kojoj su tuberi često prožeti vapnom, postkontrastno se ne imbibiraju te nisu u potpunosti izodenzni sa sivom tvari.



Slika 8: MR mozga: nodularna heterotopija; (A) T2 vrijeme, koronarni presjek - prikazuje heterotopičnu sivu tvar unutar desne postranične komore; (B) *Inversion recovery* sekvencija, koronarni presjek – subependimalni nodusi predstavljaju ektopičnu sivu tvar.

U žarišnom obliku heterotopije ektopični neuroni su raznovrsnog izgleda i mogu biti izointenzivni sa sivom tvari, a ponekad svojom veličinom mogu i deformirati izgled moždanih hemisfera. U ekstremnim slučajevima mogu u potpunosti ispuniti bijelu tvar tako da se jedna hemisfera u potpunosti sastoji od displastične sive tvari. Ova anomalija je udružena s drugom razvojnim poremećajima, a većina bolesnika s heterotopijama ima epileptične napadaje.

1.4.4. Jednostrana megalencefalija

Megalencefalija je definirana kao volumen mozga koji premašuje prosjek za više od dvije standardne devijacije. Nastaje kao rezultat pojačane proliferacije normalne stanične populacije. Jednostrana megalencefalija (hemi megalencefalija) označava patološki rast jedne hemisfere u odnosu na drugu uz čestu heterotopičnu sivu tvar. Karakterizirana je slabo razvijenim sulkusima uz proširene ipsilateralne komore.

1.4.5. Hidrancefalija

Najteži oblik obostrane moždane destrukcije, nastaje u razdoblju drugog tromjesečja trudnoće kad su mozak i komore u potpunosti razdvojene. Kao posljedica infarkta u području obiju karotidnih arterija nastaje destrukcija mozga. Razlikuje se od holoprosencefalije po tome što je falks prisutan, a strukture stražnje cirkulacije su pošteđene.

1.5. POREMEĆAJI RAZVOJA CEREBELUMA

1.5.1. Dandy-Walker kompleks

Dandy-Walkerov kompleks označava malformacije stražnje lubanjske jame koju karakterizira prostrana i proširena IV. moždana komora kao posljedica agenezije ili češće hipoplazije vermisa. Klasična Dandy-Walkerova malformacija je primarno razvojna malformacija

cerebeluma s odsutnošću vermisa uz hipoplastične hemisfere malog mozga, cistična dilatacija IV. komore, visoki stav tentorija i hidrocefalus. U Dandy-Walkerovoj varijanti vermisa postoji, ali je blaže hipoplastičan.

1.5.2. Joubertov sindrom

Autosomni poremećaj, zbog karakterističnog izgleda mezencefalona nosi naziv: “molar tooth malformation”. Opisuje se dubokim interpedunkularnim udubinama, disgenezijom vermisa te hipoplazijom cerebelarnih pedunkula. Karakteristično za Joubertov sindrom je visoko postavljen krov IV. moždane komore u obliku krila šišmiša.

1.5.3. Rombencephalosinapsis

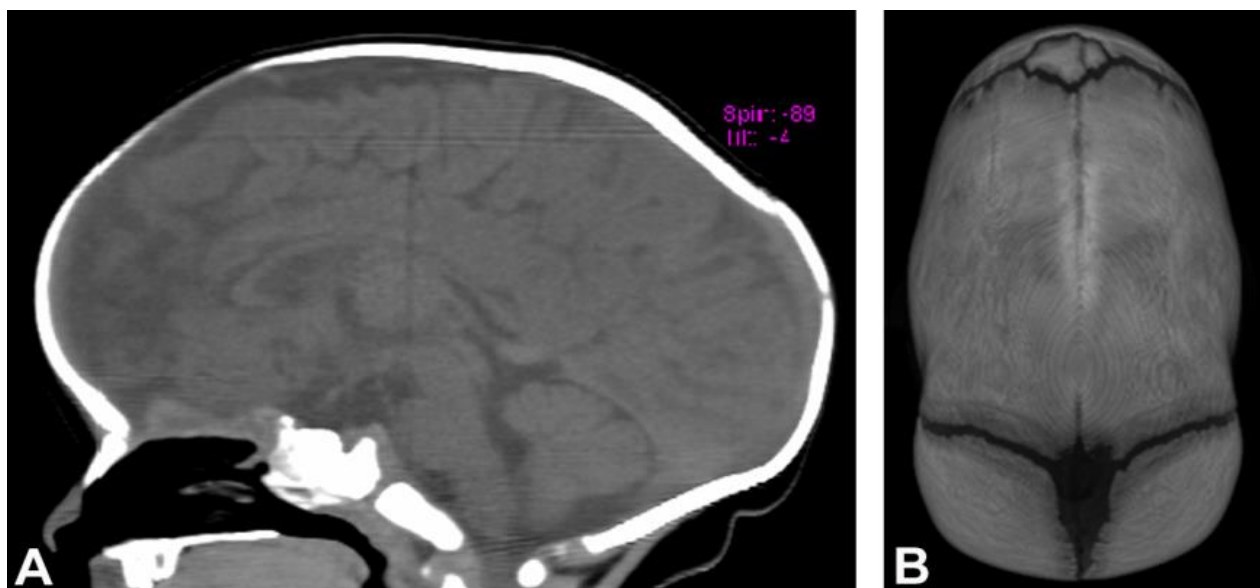
Poremećaj razvoja stražnje lubanjske jame u kojem može postojati djelomični ili potpuni manjak vermisa s spojenim cerebralnim hemisferama. To je odsustvo odvajanja malog mozga od vermisa i hemisfera. Etiologija je nepoznata jer ne postoje specifični simptomi ove malformacije. Glavna dijagnostička metoda je magnetna rezonanca.

1.6. ANOMALIJA SRAŠTENJA KOSTIJU

1.6.1. Sinostoza

Kraniosinostoza predstavlja kongenitalnu anomaliju kod koje dolazi do preuranjenog zatvaranja kranijalnih sutura što za posljedicu ima nastanak različitih deformacija lubanje. Ovaj poremećaj nastaje tijekom ranog embrionalnog razvoja pod utjecajem različitih gena, ali i egzogenih čimbenika poput pušenja. Kraniostenoze uzrokuju uglavnom samo estetski defekt, a vrlo rijetko dovode do poremećaja neurološkog razvoja. Primarne kraniosinostoze su već vidljive pri rođenju, a budući je rast lubanje ograničen u smjeru srasle suture, koštane strukture rastu u suprotnom smjeru uzrokujući deformaciju oblika lubanje, a u rijetkim slučajevima mogu ograničiti rast mozga.

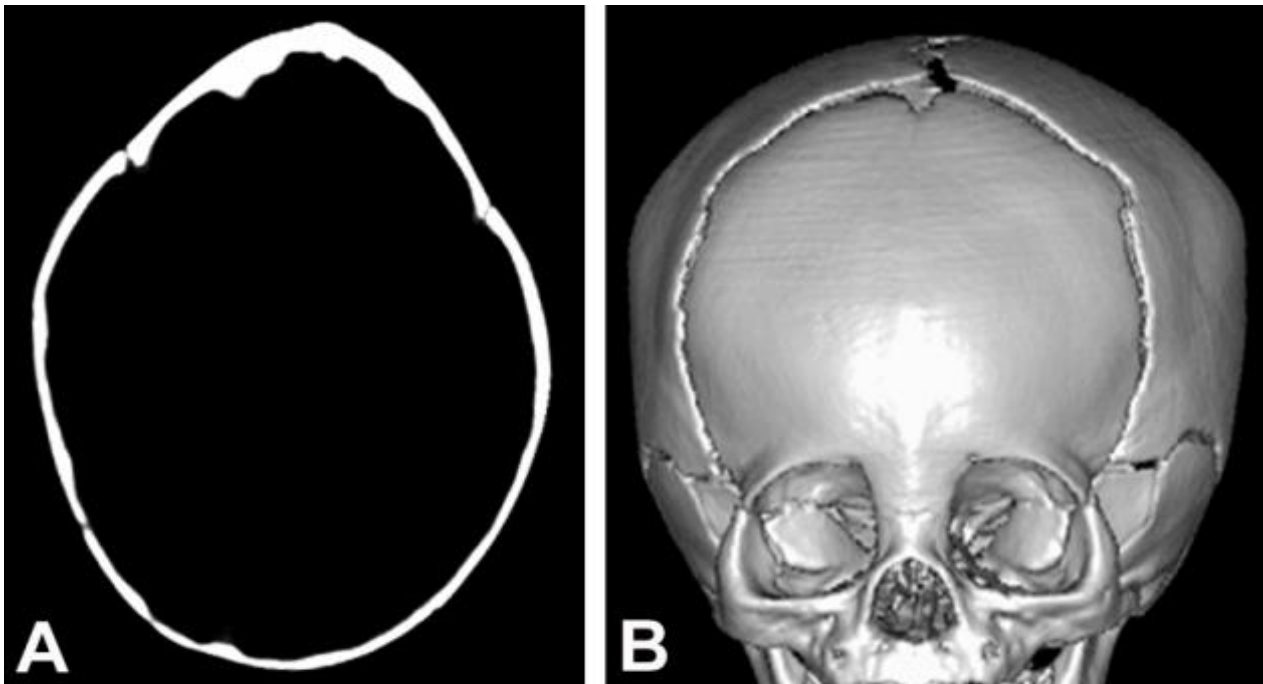
Najčešća kraniostenozna je sagitalna sinostoza koje zbog glava raste u anteroposteriornom smjeru zbog preranog zatvaranja sagitalne suture što uzrokuje nastanak skafocefalije ili dolichocefalije (**slika 9**) koja može imati uredan neurološki razvoj.



Slika 9: CT mozga: skafocefalija; (A) sagitalni presjek – glava je izdužena u anteroposteriornom smjeru; (B) SSD rekonstrukcija – prikazuje sraslu sagitalnu suturu

Druga po učestalosti je koronarna sinostoza kod koje glava raste prema bočno i kranijalno s formiranjem brahicefalične lubanje. Metopična sinostoza uzrokuje nastanak lubanje triangularnog izgleda - trigonocefalije (**slika 10**) pri kojoj djeca imaju uredan neurološki razvoj tako da anomalija uzrokuje isključivo kozmetski defekt. Oksicefalija je prerano sraštenje svih šavova lubanje s posljedično visokom i uskom glavom (turicefalija) te intrakranijalnom hipertenzijom i neurološkim poremećajima.

Metoda izbora u dijagnosticiranju je kompjutorizirana tomografija (SSD rekonstrukcije) kojom se dobro analizira preuranjeno srašćavanje pojedinih šavova lubanje te zatvaranje fontanela. Analiza koštanih struktura klasičnim kranioigramom je napuštena. Liječi se kirurški.



Slika 10: CT mozga: trigonocfalija: (A) „prozor za kost“, aksijalni presjek – trokutasto oblikovan frontalni dio lubanje; (B) SSD rekonstrukcija – srasla metopična sutura.

1.7. NEUROKUTANI SINDROMI

Fakomatoze ili neurokutani sindromi su heterogena skupina kongenitalnih bolesti nastale mutacijom gena, a primarno zahvaćaju strukture koje potječu iz iste embrionalne osnove – neuroektoderma (koža i živčani sustav). Najčešće bolesti iz ove skupine su neurofibromatoza tip I i tip II, tuberozna skleroza, Sturge-Weber sindrom i von Hippel-Lindau sindrom.

1.7.1. Neurofibromatoza I

Naziva se još i periferna, odnosno Von Recklinghausenova neurofibromatoza. Čini 90% od ukupnog broja neurofibromatoza. Gen za neurofibromatozu tip I (NF1) nalazi se na 17. kromosomu. Simptomi koji je karakteriziraju su razvojne lezije kože (mrlje od bijele kave - *cafe-au-lait spots*), lezije perifernog i središnjeg živčanog sustava i sklonost razvoju multiplih tumora. Nacionalni institut za zdravlje (*National Institutes of Health – NIH*) je odredio dijagnostičke

kriterije za postavljanje dijagnoze ove bolesti koja se utvrđuje klinički, kompjutoriziranom tomografijom i magnetnom rezonancijom.

1.7.2. Neurofibromatoza II

Neurofibromatoza II (NF2) je autosomno dominantna bolest koju karakterizira razvoj multiplih tumora središnjeg i perifernog živčanog sustava te očnih promjena. Nastaje mutacijom NF2 gena koji je tumorski supresorski gen, lokaliziran na 22. kromosomu.

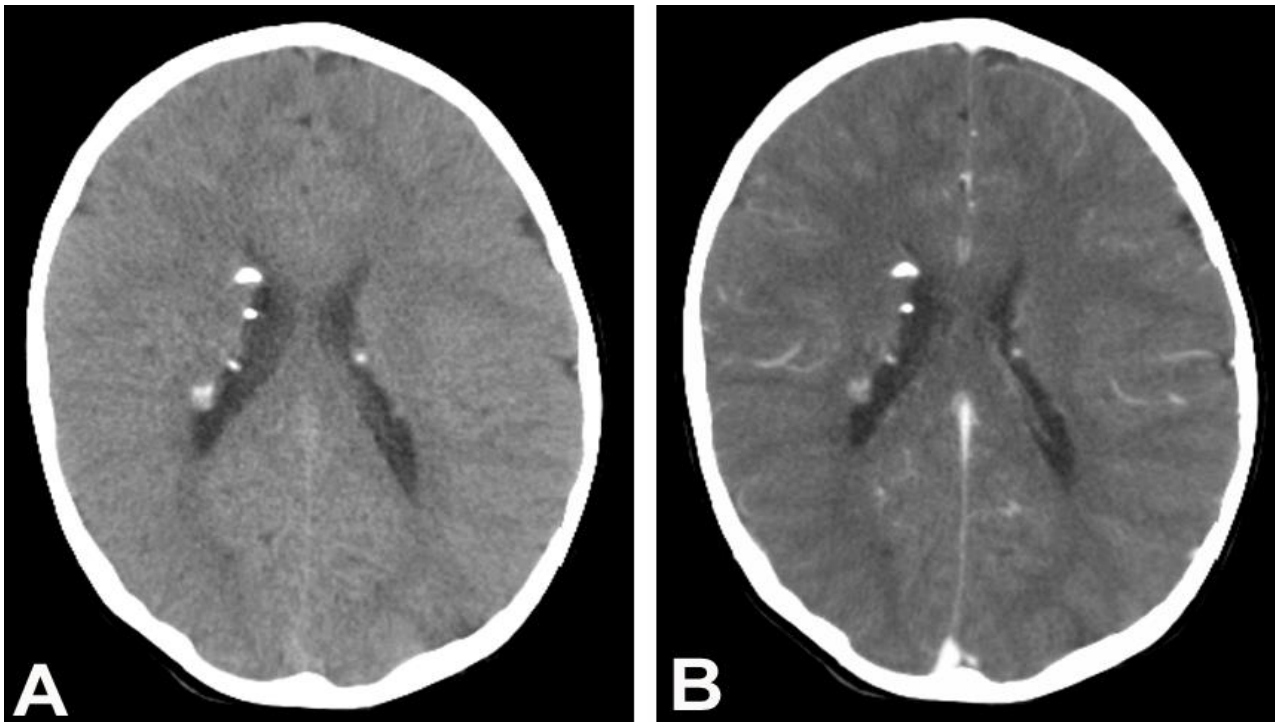
Akronim MISME koji znači multipli nasljedni švanomi, meningiomi i ependimomi (*Multiple Inherited Schwannomas, Meningiomas, and Ependymomas*) najbolje opisuje kompleksnu patologiju ove fakomatoze.

Važan dijagnostički kriterij za postavljanje dijagnoze su obostrani neurinomi vestibulokohlearnog živca. Bolest se dijagnosticira magnetnom rezonancijom uz primjenu kontrastnog sredstva.

1.8. Tuberozna skleroza

Tuberozna skleroza (TS) ili Bourneville-ova bolest je autosomno-dominantna nasljedna bolest, koja je patofiziološki karakterizirana prisustvom hamartoma u mnogim organskim sustavima. Bolest je genetski heterogena i dijagnosticira se u dječijoj dobi. Tradicionalni dijagnostički kriteriji ove bolesti se nadopunjuju zahvaljujući novim genetskim spoznajama. Lezije u središnjem živčanom sustavu uključuju kortikalne tubere, subependimalne nodule, abnormalnosti bijele tvari i subependimalne gigantocelularne astrocitome. Sve navedene lezije ne moraju biti prisutne u istog pacijenta za postavljanje dijagnoze tuberozne skleroze. Neuroradiološki izgled kortikalnih tubera varira s obzirom na dob djeteta tako da se razlikuju tuberi u nedonoščadi i u veće djece jer s vremenom se povećavaju i rubno kalcificiraju. Subependimalni noduli se nalaze rubno uz lateralne komore i pokazuju varijabilnu imbibiciju kontrastom.

Klinički simptomi koji se javljaju su mentalna retardacija, epileptički napadaji, poremećaji u učenju i poremećaj deficita pažnje s hiperaktivnošću i autizmom.



Slika 11: CT mozga: tuberozna skleroza; (A) CT bez kontrasta, aksijalni presjek – kalcificirani nodusi obostrano uz lateralne komore; (B) CT s kontrastom – nodusi se blago imbibiraju kontrastom

1.9. Von Hippel Lindau sindrom

Von Hippel Lindau sindrom je kompleksna bolest koji se nasljeđuje autosomno dominantno, a genetsku podlogu čini mutacija tumorskog supresorskog gena (VHL gen). Ova bolest je karakterizirana pojavom retinalnih angioma, hemangioblastoma malog mozga, moždanog debla i kralježnične moždine. Pacijenti često imaju feokromocitom, hemangiome u jetri te multiple ciste gušterače i bubrega. Metode izbora u dijagnosticiranju ove bolesti su magnetna rezonancija i pozitronska emisijska tomografija.

2. CILJ RADA

Cilj ove retrospektivne studije je prikazati učestalost pojedinih skupina kongenitalnih anomalija mozga u djece s poremećajem neurološkog razvoja koja su liječena na Kliničkom odjelu za neurologiju i endokrinologiju Klinike za dječje bolesti KBC Split u periodu od 1999. do 2009. godine.

Specifični ciljevi istraživanja su.

1. Odrediti zastupljenost pojedine kongenitalne anomalije SŽS-a u ispitivanoj skupini djece koja je utvrđena neuroradiološkim metodama
2. Utvrditi učestalost dokazanih genetskih i kromosomskih abnormalnosti koje su potvrđene specifičnim testovima u djece s kongenitalnim anomalijama

3. MATERIJALI I METODE

Ovom studijom je obuhvaćeno 146 djece različitog spola (82 dječaka i 64 djevojčice) i različite dobi koji su hospitalizirani pod kliničkom sumnjom poremećaja neurološkog razvoja. Tijekom boravka na Klinici za dječje bolesti neuropedijatrijskom obradom koja je uključivala klinički pregled, EEG i kranijalni ultrazvuk, kod pacijenata je utvrđeno odstupanje u neurološkom razvoju s obzirom na dob. Neuroradiološka obrada pacijenata u KBC Split se sastojala od snimanja pacijenta uređajima za kompjutoriziranu tomografiju (Siemens Somatom Sensation 16 CT Scanner) i magnetnu rezonanciju (Siemens, Magnetom, Symphony 1,5 T). Za dobijanje primarnih podataka nativnim CT-om koristili smo aksijalne presjeke, MPR i SSD rekonstrukcije. Ova radiološka metoda je služila u svrhu isključivanja akutnih žarišnih lezija u pacijenata te analizu koštanih struktura. Tehnika MR snimanja je uključivala standardne i posebne tehnike snimanja (*Inversion recovery* sekvenciju). Po potrebi se intravenski apliciralo kontrastno sredstvo. Pojedini pacijenti su imali dio neroradiološke obrade odrađen u drugim dijagnostičkim zdravstvenim ustanovama u Republici Hrvatskoj do čijih podataka smo došli uvidom u njihove povijesti bolesti.

Genetska analiza je obavljena u Laboratoriju za humanu genetiku Klinike za dječje bolesti KBC Split te Citogenetskom laboratoriju KBC Zagreb analiziranjem uzoraka periferne krvi.

4. REZULTATI

U ovoj retrospektivnoj studiji u razdoblju od 10 godina učinjena je neuropedijatrijska obrada 146 pacijenata s poremećajem neurorazvoja. Radiološki verificirane anomalije smo, prema embriološkom razvoju podijelili u pet osnovnih skupina: poremećaji neurulacije, poremećaji ventralne indukcije, poremećaji proliferacije neurona, poremećaji migracije neurona te poremećaji kortikalne organizacije. Svaka od tih skupina se sastojala od nekoliko podskupina u koje smo svrstali i pacijente koji su imali više kongenitalnih anomalija mozga istodobno.

Najveću učestalost u studijskoj populaciji su zauzimali poremećaji neurulacije. Ovaj tip anomalija središnjeg živčanog sustava je dijagnosticiran u 43/146 pacijenata (29,45 %), a kao izoliran poremećaj je utvrđen u 35-ero (23,97 %) djece, dok je petero djece (3,45 %) imalo još i ageneziju kaloznog korpusa, a troje pacijenta i mikrogiriju (2,05 %) što je pregledno prikazano u **tablici 1**.

Tablica 1 Zastupljenost pojedinih poremećaja neurulacije

Poremećaji neurulacije	Broj pacijenata	Postotak
Izolirani poremećaj	35	23,97 %
Agenezija kaloznog korpusa	5	3,45 %
Mikrogirija	3	2,05 %
Ukupno	43	29,45 %

Slijedeća najčestalija skupina anomalija su bili poremećaji ventralne indukcije (**tablica 2**) koji su otkriveni u 35/146 (23,97 %) pacijenata. Agenezija korpusa kalozuma je dokazana u 13-ero djece (8,90 %) kao najčešći neuorazvojni poremećaj ove skupine. Slijedeći po učestalosti je bio Dandy-Walker kompleks koji je otkriven u 11-ero djece (7,53 %). Manje česte anomalije su bile septooptička displazija (3,45 %), hipoplazija kaloznog korpusa (2,05 %) i holoprosencefalija (2,05 %).

Tablica 2. Zastupljenost pojedinih poremećaja ventralne indukcije

Poremećaji ventralne indukcije	Broj pacijenata	Postotak
Agenezija korpusa kalozuma	13	8,90 %
Dandy-Walker kompleks	11	7,53 %
Septooptička displazija	5	3,45 %
Hipoplazija kaloznoga korpusa	3	2,05 %

Treća skupina po zastupljenosti u ispitivanoj skupini su činile poremećaji razvoja korteksa, odnosno poremećaji migracije neurona, utvrđeni u 27/146, odnosno 18,49 % pacijenata. Najveći broj djece tj. devetero (6,16 %) je imalo lizencefaliju s agenezijom kaloznog korpusa. Sedmero pacijenta (4,79%) je, osim lizencefalije imalo hipoplastičan mali mozak. Izoliranu lizencefaliju smo utvrdili u četvero pacijenata. Heterotopija je utvrđena u šestero (4,11 %) pacijenata. Samo jedan pacijent je imao heterotopiju i ageneziju kaloznog korpusa (**tablica 3**).

Tablica 3. Zastupljenost pojedinih poremećaja ventralne indukcije

Poremećaji razvoja korteksa	Broj pacijenata	Postotak
Lizencefalija s agenezijom kaloznoga korpusa	9	6,16 %
Lizencefalija i hipoplastičan mali mozak	7	4,79 %
Izolirana lizencefalija	4	2,73 %
Heterotopija	6	4,11 %
Heterotopija i agenezija kaloznoga korpusa	1	0,7 %
Ukupno	27	18,49 %

Poremećaji proliferacije neurona je otkriven u 24/146 pacijenta (16,44%) što je sveukupno bila četvrta skupina anomalija po zastupljenosti. Mikrolizencefalija je dijagnosticirana u devetero djece (3,45%), a u sedmero djece neurofibromatoza (4,79 %). Mikrocefaliju je imalo petero pacijenta (3,45 %), a tuberoznu sklerozu troje djece (2,45 %) iz ove skupine (**tablica 4**).

Tablica 4. Zastupljenost pojedinih poremećaja proliferacije neurona

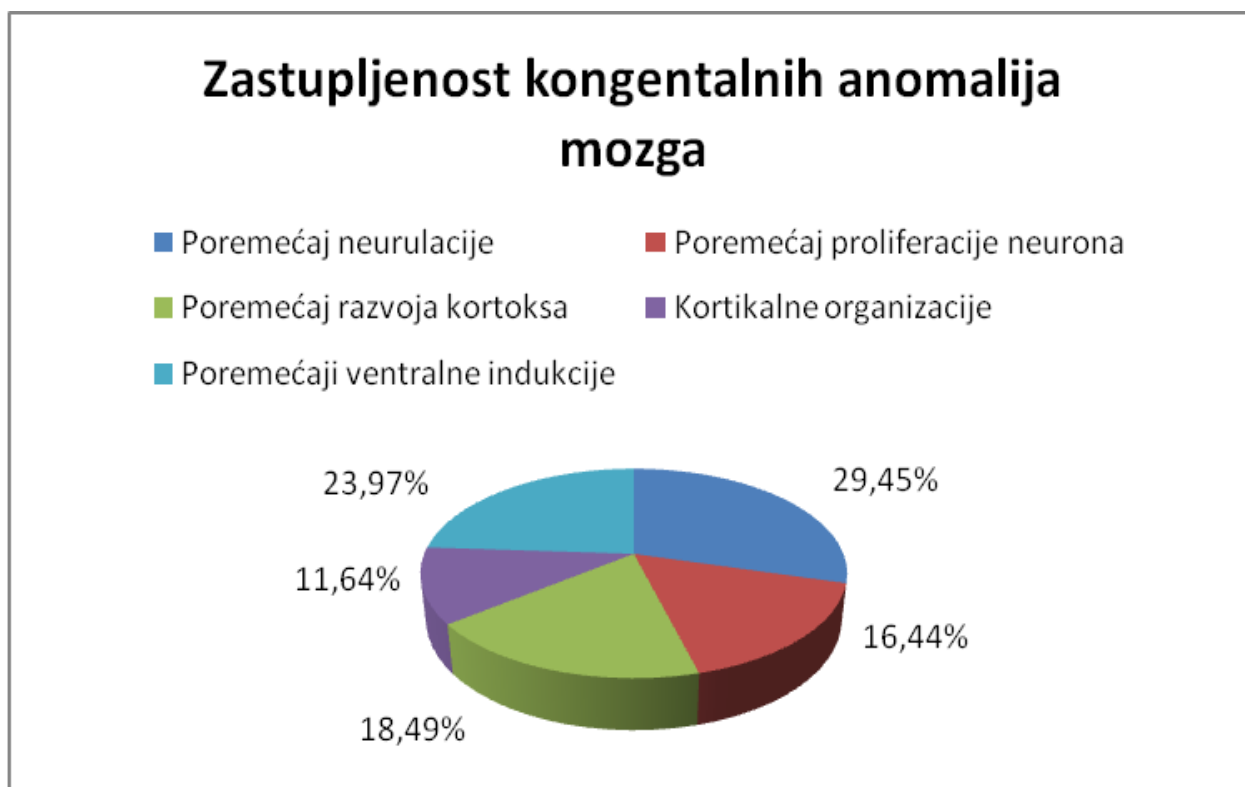
Poremećaji proliferacije neurona	Broj pacijenata	Postotak
Mikrolizencefalija	9	3,45 %
Neurofibromatoza	7	4,79%
Mikrocefalija	5	3,45 %
Tuberozna skleroza	3	2,45 %
Ukupno	24	16,44 %

U najmanjem broju pacijenta je utvrđena anomalija kortikalne organizacije (17/146 ili 11,64%) poput unilateralne shizencefalije, koju je, istodobno s polimikrogirijom imalo 10-ero pacijenata (6,85%). Preostali pacijenti su imali bilateralnu shizencefaliju (5 pacijenata ili 3,45%), odnosno fokalnu kortikalnu displaziju (2 pacijenta ili 1,37%). Ovi podaci su navedeni u **tablici 5**.

Tablica 5. Zastupljenost pojedinih poremećaja kortikalne organizacije

Kortikalne organizacije	Broj pacijenata	Postotak
Unilateralna shizencefalija i polimikrogirija	10	6,85 %
Bilateralna shizencefalija	5	3,45 %
Fokalna kortikalna displazija	2	1,37 %
Ukupno	17	11,64 %

Graf 1: Grafički je prikazana učestalost pojedine skupine anomalija u cijeloj ispitivanoj populaciji.

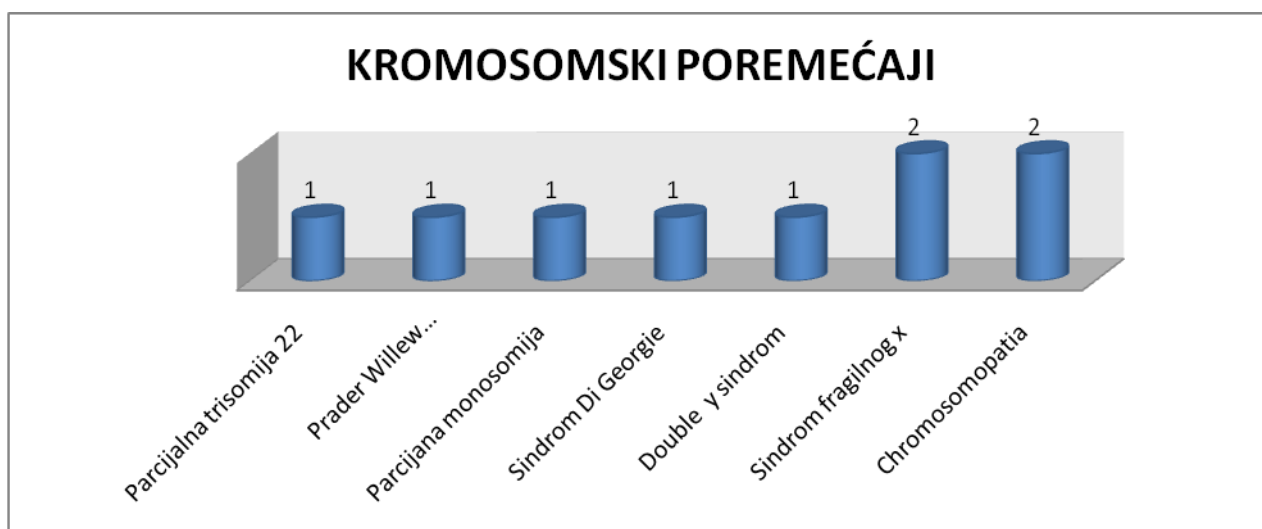


Genetskim istraživanjem uzoraka krvi u 10 pacijenata (2 djevojčice i 8 dječaka) dokazane su abnormalnosti kromosoma, odnosno utvrđena je genetska etiologija dijela analiziranih anomalija središnjeg živčanog sustava (**tablica 6**). Dva pacijenta iz ove skupine su imala sindrom fragilnog x kromosoma. Dokazane su dvije trisomije, i to trisomija 8. i trisomija 22. kromosoma. Jednom od pacijenata je dijagnosticiran Di Georgov sindrom, a jednom Prader-Willi sindrom. Najčešća neuroradiološki utvrđena anomalija vezana uz ovu skupinu pacijenata s kromosopatijama je bila lizencefalija koju je imalo petero pacijenata i to na način da je ta lizencefalija u troje pacijenata bila udružena s agenezijom kaloznog korpusa, a u dvoje pacijenata se javila kao izoliran poremećaj. Preostalom dijelu pacijenata su neuroradiološkom analizom utvrđene različite malformacije poput disgenezije kaloznog korpusa, polimikrogirije, heterotopije i shizencefalije. Podatci su prikazani pregledno u **tablici 7.** i **grafu 2.**

Tablica 7. Prikaz pacijenata s kromosopatijama

Spol	Kromosopatija
M	Parcijalna trisomija 22
M	Prader Williev sindrom
M	Parcijalna monosomija
M	Sindroma Di Georgie
M	Double y sindrom
Ž	Parcijalna trisomija kromosoma 8
M	Sindrom fragilnog x
M	Sindrom fragilnog x
Ž	47 xy + mar
M	47 xy + mar

Graf 2. Pojedinačni prikaz dokazanih kromosomskih abnormalnosti



5. RASPRAVA

Značajan i kontinuirani razvoj suvremenih neuroradioloških tehnika (pogotovo magnetne rezonancije) tijekom prošlog desetljeća doveo je do novih spoznaja i klasifikacija razvojnih anomalija mozga. Povećavao se broj i kompleksnost opisanih i do sad priznatih anomalija mozga što se temelji na sve detaljnijim morfološkim i funkcionalnim analizama središnjeg živčanog sustava, ranijom primjenom suvremenih metoda neurooslikavanja poput fetalnog MR neurooslikavanja).

Identifikacija različitih podskupina unutar već dobro opisanih i definiranih malformacija ili otkrivanje međusobnog preklapanja značajki pojedinih malformacija za koje se u početku vjerovalo da pripadaju različitim skupinama malformacija, je rezultiralo genetskom analizom i dovelo do identifikacije uzročnih gena. Time nam je omogućena točnija i preciznija dijagnoza različitih fenotipa unutar jedne skupine malformacija.

Napredne neuroradiološke metode poput difuzijskog oslikavanja i spektroskopije magnetnom rezonancijom (MRS) su nam omogućile bolje razumijevanje unutrašnje neuroarhitektonike mozga i razlikovanje normalnog od poremećenog. Ove nove informacije su višestruko pomogle u kategoriziranju različitih malformacije mozga koje mogu izgledati slično na konvencionalnim metodama oslikavanja, ali mogu imati različite etiologiju. Koreliranje i povezivanje raznih funkcionalnih neurovizualizacijskih tehnika poput oslikavanja difuzije s MR oslikavanjem, odnosno funkcionalnim MR oslikavanjem (fMRI), pomaže da shvatimo složene funkcionalne i anatomske odnose unutar pojedinih regija mozga.

Ova studija je istražila zastupljenost pojedinih anomalija središnjeg živčanog sustava u djece s poremećajem u neurološkom razvoju te analizirala njihovu povezanost s genetskim abnormalnostima. Dobiveni rezultati su bili u skladu sa dosadašnjim studijama.

Poznato je da do zatvaranja neuralne cijevi obično dolazi 18 do 26 dana nakon ovulacije. Uslijed abnormalnosti u toj fazi embrionalnog razvoja dolazi do anencefalije, encephalocela, spine bifide ili spina bifide occulta. Poremećaji neurulacije su među najčešćim kongenitalnim anomalijama čija učestalosti varira među pojedinim zemljama i rasama. Prevalencija se u zemljama Europske Unije znatno smanjila od 1970. godine do danas tako da iznosi oko 0.8/1000 ukupnih rođenih. Razlog smanjenja je dijelom zbog bolje antenatalne dijagnoze, a dijelom zbog bolje prenatalne prevencije. U zemljama EU anencefalija i spina bifida su otprilike jednake po zastupljenosti i zajedno čine 95% svih poremećaja neurulacije.

Ova studija je pokazala da je defekt neuralne cijevi najčešći tip anomalije koji je dokazan u gotovo trideset posto pacijenata, bilo kao izoliran poremećaj ili u kombinaciji s drugim tipovima poremećaja razvoja apopot agenezije kaloznog korpusa ili mikrogirije. U većini sličnih studija je

također ustanovljen sličan udio ove vrste poremećaja razvitka središnjeg živčanog sustava. Većina defekata neuralne cijevi rezultira iz složene interakcije različitih gena te još uvijek nedovoljno istraženih okolišnih čimbenika. Ovi poremećaji se pojavljuju kao sastavni dio mnogobrojnih sindromim i kromosomopatija. No, ukoliko se neki od poremećaja neurulacije javi u jednom članu neke obitelji, ostali članovi obitelji imaju povećan rizik za sve ostale tipove poremećaja neurulacije.

Dokazano je da prekonceptualno konzumiranje folne kiseline smanjuju učestalost oštećenja neuralne cijevi, te se ženama koje planiraju trudnoću preporučava uzimanje 400 mg folne kiseline dnevno prije začeća i tijekom prvih 12 tjedana trudnoće. Kao mogući egzogeni potencijalni uzročnici ove anomalije navode se lijekovi poput natrij-valproata i antagonista folne kiseline (trimetoprim, triamteren, karbamazepin, fenitoin, fenobarbiton) koji mogu povećati rizik ukoliko se koriste tijekom trudnoće,.

Druga najčešće zastupljena skupina anomalija u analiziranoj populaciji su bili različiti tipovi poremećaja ventralne indukcije (gotovo 24%). Dvije najzastupljenije anomalije su bile agenezija kaloznog korpusa (8,9%) i Dandy-Walker malformacija.

Agenezija ili disgenezija kaloznog korpusa znači defekt jednog dijela ili čitavog kaloznog korpusa i u 50-80% slučajeva ima pridružene syndrome ili malformacije poput interhemisferične ciste, heterotopije ili lizencefalije – što je dokazano i ovom studijom. Zastupljenija je u muškom spolu te vrlo često dolazi u sklopu kromosomskih abnormalnosti, najčešće trisomije 13. kromosoma. Genetskim istraživanjem je utvrđena mutacija neuronske adhezijske molecule (L1CAM) koja omogućava urastanje aksona.

Dandy-Walker malformacija (DWM) ili kompleks predstavlja širok spektar anomalija stražnje jame od klasičnog oblika malformacije sa cističnom dilatacijom IV. komore i aplazije vermisa do različitih oblika hipoplazije vermisa. Preko 2/3 ovih pacijenata imaju druge ekstrakranijalne anomalije. Sveukupna zastupljenost DWM pacijenata je bila u skladu s dosadašnjim istraživanjima što je obično 5-10%.

Poremećaji migracije neurona, odnosno različiti oblici lizencefalije, bilo kao samostalan poremećaj ili udružen s drugim malformacijama su bili zastupljeni u 18,49 % analiziranih pacijenata. Sam proces migracije označava pomicanje neurona iz proliferacijske jedinice u ventrikularnoj zoni na svoje definitivno odredište u korteksu (od 8.-20. tjedna trudnoće). Ovaj kompleksni proces može biti poremećen genetskim i brojnim egzogenim čimbenicima. Od otkrića prvog genetskog uzroka lizencefalije, delecije kromosoma 17 p13.3 u Miller-Diekerovu sindromu, korištenjem najnovijih slikovnih pretraga i molekulske genetike postignut je veliki napredak što je omogućilo novi sustav klasifikacije lizencefalije. Općenito, lizencefalija (LIZ) označava glatku

(agirija) ili skoro glatku površinu mozga (pahigirija). Uzrok različitih tipova lizencefalije u ljudi su mutacije pojedinih gena od kojih su ovi poznati: LIS 1 koji kodira beta podjedinicu acetilhidrolaze faktora aktivacije trombocita, 14-3-3epsilon, DCX koji kodira doublecortin, RELN koji kodira reelin i ARX gen. Svaki od njih je povezan s karakterističnim obrascem malformacije npr. lizencefalija s agenezom korpusa kalozuma i ambiguznim genitalima vezana je za mutaciju ARX gena. Genetski poremećaji (kromosomske delecije, genske mutacije) pogađaju gliju, adhezijske molekule između neurona i glije ili funkciju konusa rasta. Metabolički poremećaji koji remete migraciju su peroksisomske (Zellweger sindrom) i mitohondrijske bolesti te organske acidurije. Od stečenih uzroka najčešće su intrauterine infekcije (osobito citomegalovirus), hipoksičko-ishemičko oštećenje, lijekovi i zračenje. Ovisno o vremenu djelovanja i težini specifične nokse spektar poremećaja migracije može biti blaži (abnormalna laminacija korteksa, mikrodisgeneza) i teži (lizencefalija). "Cobblestone" kompleks (COBS), ranije lizencefalija tip II, je složena malformacija mozga koja obuhvaća dizorganizirani korteks poput makadama, cističnu dismijelinizaciju bijele tvari, ventrikulomegaliju i često hidrocefalus, te hipoplaziju malog mozga i vermisa. Može biti dio različitih sindroma poput Walker-Warburg (WWS), Fukuyama kongenitalnoj mišićnoj distrofiji (FCMD). U našoj studiji je lizencefalija s agenezijom kaloznog korpusa dijagnosticirana u sklopu Prader-Wilijev sindroma (PWS) – rijetke genetske bolesti (vezane uz 15.) kromosom koji tradicionalno karakterizira hipotonija, niski rast, hiperfagija, debljina, mentalna retardacija itd.

Heterotopije sive tvari je utvrđena u jednog pacijenta s kromosomopatijom. Heterotopije su relativno česti razvojni poremećaji moždane kore, a označavaju grupu stanica porijekla moždane kore koja se nalazi na neodgovarajućem mjestu: subependimalne, supkortikalne i "band" heterotopije.

Poremećaji proliferacije neurona (mikrocefalija, mikrolizencefalija, neurofibromatoza i tuberozna skleroza) su bili četvrta skupina anomalija po zastupljenosti u ukupnom broju pacijenta obuhvaćenih ovom studijom. Mikrocefalija je bila najčešća dijagnosticirana anomalija ove skupine. Kao primarna mikrocefalija nasljeđuje se autosomno recesivno i često je sastavni dio mnogobrojnih sindroma. Kao sekundarni (nenasljedni oblik) može nastati antenatalno kao posljedica TORCH infekcije majke ili dijabetesa, u perinatalnom razdoblju kao posljedica hipoksemično-ishemijske encefalopatije, a postnatalno kao posljedica prolongiranog epileptičkog statusa.

Najmanji udio analiziranih anomalija je pripadao skupini poremećaja kortikalne organizacije tj. shizencefaliji i polimikrogiriji. Shizencefalija je češći unilateralnog tipa Genetskim analizama

je utvrđena povezanost s mutacijom EMX2 gena, ali može nastati kao posljedica intrauterinog djelovanja neke nokse (CMV infekcija, trauma, intoksikacija).

6. ZAKLJUČAK

Ovom studijom koja je obuhvatila desetogodišnji period u djece koja su liječena zbog različitih neurorazvojnih poremećaja je utvrđena je široka raznolikost anomalija . Zastupljenost pojedinih skupina anomalije je bila u skladu s dosadašnjim sličnim studijama i podacima iz literature.

Za bolji potpunije razumijevanje malformacija mozga, multidisciplinarni pristup je obvezatan, uključujući stručnjake iz područja neurologije, neuropedijatrije, embriologije, neurogenetike i neurokemije.

7. LITERATURA

1. Barkovich AJ, Millen KJ, Dobyns B.W. Journal of neurology, Brain 2009; 3199-3230.
2. Bešenski N, Janković S, Buča A, Klinička neuroradiologija mozga; Medicinska naklada Zagreb,2011.
3. Dies KA, Bodell A, Hisama FM, Guo CY, Barry B, Chang BS, Barkovich AJ, Walsh CA. Schizencephaly: Association With Young Material Age, Alcohol Use, and Lack of Prenatal Care. J Child Neurol. 2013 Feb;28(2):198-203.
4. Glenn OA, Barkovich J. Magnetic resonance imaging of the fetal brain and spine: An increasingly important tool in prenatal diagnosis: Part 2. AJNR 2006; 27: 1807-14.
5. Guerrini R, Marini C. Genetic malformations of cortical development. Exp Brain Res 2006; 173 (2): 322-33.
6. Kornienko NV, Pronin NI, Diagnostic Neuroradiology; Springer
7. Rana AQ, Zumo AL, Sim V, Neuroradiology in Clinical Practice; Springer
8. Sarnat HB, Flores-Sarnat L. Etiological classification of CNS malformations: integration of molecular genetics and morphological criteria. Epilept Disord 2003; 5 (2): 35-43.
9. Tortori-Donati P, Rossi A, Biancheri R, Pediatric Neuroradiology Brain; Springer
10. Osborn AG, Diagnostic Neuroradiology, Mosby, St.Louis:MO, 1994.

8. SAŽETAK

Ova retrospektivna studija je istražila učestalost pojedinih kongenitalnih anomalija mozga u djece s poremećajem neurorazvoja koja su liječena na Kliničkom odjelu za neurologiju i endokrinologiju Klinike za dječje bolesti KBC Split.

Studijom je obuhvaćeno 146 djece različitog spola (82 dječaka i 64 djevojčice) i različite dobi. Neuroradiološka obrada je uključivala snimanje pacijenata uređajima za kompjutoriziranu tomografiju i magnetnu rezonanciju.

Najveću učestalost u studijskoj populaciji su zauzimali poremećaji neurulacije. Ovaj tip anomalija središnjeg živčanog sustava je dijagnosticiran u 43/146 pacijenata (29,45 %). Slijedeća najučestalija skupina anomalija su bili poremećaji ventralne indukcije koji su otkriveni u 35/146 (23,97 %) pacijenata. Treća skupina po zastupljenosti u ispitivanoj skupini su činile poremećaji razvoja korteksa, odnosno poremećaji migracije neurona, utvrđeni u 27/146, odnosno 18,49 % pacijenata. Poremećaji proliferacije neurona su otkriveni u 24/146 pacijenta (16,44%). Najmanjem broju pacijenata je utvrđena anomalija kortikalne organizacije (17/146 ili 11,64%).

Genetskim istraživanjem uzoraka krvi u 10 pacijenata (2 djevojčice i 8 dječaka) dokazane su različite kromosopatije (sindrom fragilnog x kromosoma, trisomija 8., trisomija 22. kromosoma); Di Georgov sindrom i Prader-Willi sindrom. Najčešća neuroradiološki utvrđena anomalija vezana uz kromosopatije je bila lizencefalija (udružena s agenezijom kaloznog korpusa ili kao izoliran poremećaj).

Značajan i kontinuirani razvoj suvremenih neuroradioloških tehnika (pogotovo magnetne rezonancije) tijekom prošlog desetljeća doveo je do novih spoznaja i klasifikacija razvojnih anomalija mozga. Ovom studijom koja obuhvaća desetogodišnji period u djece koja su liječena zbog različitih neurorazvojnih poremećaja je utvrđena široka raznolikost anomalija. Zastupljenost pojedinih skupina anomalije je bila u skladu s dosadašnjim sličnim studijama i podacima iz literature.

Za sveubuhvatno razumijevanje malformacija mozga, nužan je multidisciplinirani pristup koji uključuje stručnjake iz područja neurologije, neuropedijatrije, embriologije, neuro-genetike i neurokemije.

SUMMARY

This retrospective study investigated the incidence of certain congenital brain anomalies in children with disorders of neurological development. who were treated at the Clinical Department of Neurology and Endocrinology, Pediatric's Clinic, **University Hospital Split**.

The study included 146 children of both sexes (82 boys and 64 girls) and of different ages. Neuroradiological evaluation included computed tomography scanning and magnetic resonance imaging.

Neural developmental anomalies had the highest incidence in our study population.1. This type of anomaly of the central nervous system was diagnosed in 43/146 patients (29.45%). The second most common group of disorders belong to anomalies of ventral induction diagnosed in 35/146 (23.97%) patients. The third most common group anomalies in our population were disorders of cortical development, and disorders of neuronal migration which were diagnosed in 27/146, or 18.49% of the patients. Disorders of proliferation of neurons were found in 24/146 patients (16.44%). The smallest group of brain anomalies belong to disorders of cortical organization (17/146 or 11.64%).

Genetic testing of blood samples in 10 patients (2 girls and 8 boys) confirmed various chromosomopathies (fragile X syndrome chromosome. trisomy 8, trisomy of 22. chromosome); Di George syndrome and Prader-Willi syndrome. Lissencephaly was the most common brain anomaly identified by neuroimaging associated with chromosomopathies (together with agenesis of corpus callosum or as an isolated disorder).

Significant and continuous development of modern neuroradiological techniques (especially magnetic resonance imaging) during the last decade has led to new insights and classification of developmental anomalies of the brain. This study, which includes a ten-year period in children who were treated for a variety of neurodevelopmental disorders is determined by a wide variety of anomalies. Representation of certain groups of anomalies was in accordance with previous similar studies and data from the literature.

For all-inclusive thing understanding of brain malformation, a necessary multidisciplinary approach that includes experts from the fields of neurology neuropaediatrics, embryology, neuro-genetics and neurochemistry.

9. ŽIVOTOPIS

OSOBNI PODACI

IME I PREZIME	IVA ŠEGO
ADRESA	Put Kuka 42, 21230 Sinj
MOBITEL	098 960 14 45
E-MAIL	iva.sego@ozs.unist.hr
DATUM ROĐENJA	21. kolovoza 1992.

OBRAZOVANJE

1999.-2007.	Osnovna škola Marko Marulić, Sinj
2007.-2011.	Zdravstvena Škola Split – medicinska sestra
2011.-20--	Sveučilišni odjel zdravstvenih studija – Radiološka tehnologija

OSOBNNE VJEŠTINE I KOMPETENCIJE

STRANIJEZICI	Engleski (aktivno)
--------------	--------------------