

MR tehnike u prikazu moždanih i vratnih krvnih žila

Tomić, Josipa

Undergraduate thesis / Završni rad

2014

Degree Grantor / Ustanova koja je dodijelila akademski / stručni stupanj: **University of Split / Sveučilište u Splitu**

Permanent link / Trajna poveznica: <https://um.nsk.hr/um:nbn:hr:176:399714>

Rights / Prava: [In copyright](#)/[Zaštićeno autorskim pravom.](#)

Download date / Datum preuzimanja: **2024-12-30**



Sveučilišni odjel zdravstvenih studija
SVEUČILIŠTE U SPLITU

Repository / Repozitorij:

[Repository of the University Department for Health Studies, University of Split](#)



zir.nsk.hr



UNIVERSITY OF SPLIT



DIGITALNI AKADEMSKI ARHIVI I REPOZITORIJI

Sveučilište u Splitu
Podružnica
Sveučilišni odjel zdravstvenih studija
Preddiplomski sveučilišni studij
Preddiplomski studij radiološke tehnologije

Josipa Tomić

**MR TEHNIKE U PRIKAZU MOŽDANIH I VRATNIH
KRVNIH ŽILA**

Završni rad

Mentor:

dr. sc. Krešimir Dolić, dr. med

Split, 2014.

SADRŽAJ

Uvod	3
1. Anatomija krvnih žila glave i vrata	5
1.1. Vrste krvnih žila	5
1.2. Duralni venski sinusi	6
1.3. Jugularno venski zalisci	10
1.4. Vene vrata	10
1.5. Unutarnja jugularna vena	10
1.5.1. Pritoci vene jugularis inferior	11
1.6. Vertebralna vena	13
1.6.1. Pritoci vertebralne vene	13
2. Patologija krvnih žila	14
2.1. Tromboza	14
2.2. Arteriovenske malformacije	15
2.3. Aneurizme	16
2.4. Okluzije moždanih vena i duralnih venskih sinusa	17
3. Općenito o magnetnoj rezonanci	18
3.1. Povijest magnetne rezonance	18
3.2. Dijelovi MRI uređaja	19
3.3. Podjela uređaja	21
3.4. Postupak magnetske rezonance	22
3.5. Princip rada magnetske rezonance	23
3.6. Kontrastna sredstva	25
3.7. Tehnike snimanja	26
4. MR angiografija	27
4.1. Tehnike MR oslikavanja za prikaz krvnih žila	29
4.1.1. TOF (time of flight) MRA	29
4.1.2. CE MR angiografije	31
4.2. Prednosti i nedostaci MR-a	34
Zaključak	35
Conclusion.....	36
Literatura	37
Životopis	38

UVOD

Napredak radiologijske i kompjuterske tehnologije omogućio je slikovni prikaz mnogobrojnih presjeka kroz razna područja ljudskog tijela u vrlo kratkom vremenu koje se mjeri desetinkama sekunde. Višeslojna kompjuterska tomografija (MSCT) ostvarila je detaljan anatomski prikaz presjeka ljudskog tijela uz značajno smanjenje izloženost zračenju, a kompjuterska rekonstrukcija snimanih presjeka u tri dimenzije omogućila je prostornu analize snimanog područja. Iako MSCT prikazuje sve dijelove ljudskog tijela, posebno je uspješan u slikovnoj analizi koštanih struktura poglavito orbita, paranazalnih sinusa, te srednjeg i unutarnjeg uha. S velikim uspjehom se primjenjuje za prikaz torakalnih organa (pluća, pleure, bronha, krvnih žila i limfnih čvorova) kao i šupljih organa uključujući i srce.

Od osobitog je dijagnostičkog interesa MSCT angiografija koja u većini bolesnika s poremećenom cirkulacijom zamjenjuje invazivnu suptrakcijsku angiografiju (DSA). Nakon brzog intravenoznog injiciranja kontrastnoga sredstva prikazuju se lezije u stjeci arterije te posljedično suženje, začepljenje ili pak proširenje krvnih žila. MSCT angiografija primjenjuje se i u planiranju intervencijskih dijagnostičkih postupaka u krvnim žilama (stent, uzvojnice). Pregled se izvodi na temelju kliničkog nalaza, te nalaza doplerske ehosonografije. MSCT je izričito uspješna metoda u slikovnoj kontroli bolesnika s nejasnom kliničkom slikom ili već utvrđenim patološkim promjenama a poglavito u bolesnika s kroničnim i malignim bolestima. Kontrolni pregled se izvodi pri istim fizikalnim uvjetima snimanja a pregled omogućuje preciznu morfološku i prostornu analizu patološkog procesa, te pridonosi objektivnijoj procjeni učinkovitosti provedene terapije. Pregled je kontraindiciran u nemirnih i nekomunikativnih bolesnika u kojih je anestezija iz bilo kojeg razloga nije moguća. Kod bolesnika s alergijskom anamnezom MSCT se primjenjuje nakon provedene desenzibilizacije. Pretraga traje približno 5 minuta, a u to vrijeme bolesnik mora ležati potpuno mirno jer i najmanje kretanje remete sliku i njezinu interpretaciju. Pretraga se provodi na dva načina, kao nativno snimanje i nakon intravenske primjene kontrastnog sredstva.

Magnetna rezonancija je dijagnostički postupak u kojem se ne primjenjuju rendgenske zrake, već se temelji na rezonanciji vodikovih iona u jakom magnetnom polju. Tijelo, odnosno određeni organ koji se pretražuje tijekom snimanja nalazi se u statičkom magnetnom polju, a primjenom radiofrekventnih valova dolazi do pojave signala, koji se pomoću kompjuterskih programa pretvaraju u sliku. Na taj način dobivena slika omogućuje visoku diferencijaciju mekotkivnih struktura i krvnih žila znatno bolju od CT-a. Za većinu bolesnika nije potrebna nikakva prethodna priprema.

Nemirnim pacijentima može se prije pregleda dati sredstvo za smirenje. Prije snimanja neophodno je liječnika ili ing. med. radiologije izvjestiti o “pacemakeru” ili drugim ugrađenim elektronskim aparatima, jer zbog smetnje u funkcioniranju tih aparata u magnetnom polju, najčešće nije moguće snimanje MR-a, metalnim tijelima u organizmu (meci, krhotine, kopče nakon operacije na krvnim žilama, metalne pločice) ili trudnoći. Pretraga traje približno 30 minuta. Za vrijeme pretrage bolesnik mora ležati potpuno mirno jer i najmanja kretnja remeti sliku i njenu interpretaciju. Pretraga je bezbolna, a bolesnik je preko video kamere (mikrofona) pod stalnim nadzorom i u kontaktu s medicinskim osobljem. Magnetna angiografija je dijagnostička metoda prikaza krvožilnih sustava, pomoću magnetne rezonancije. Radi se o novijem dijagnostičkom postupku koji nije štetan i invazivan, a daje dobre rezultate i bez primjene kontrastnog sredstva. Posebno dobri rezultati su u prikazu krvnih žila mozga i vrata, te u kombinaciji sa MR-om tih regija.

1. ANATOMIJA KRVNIH ŽILA GLAVE I VRATA

1.1. Vrste krvnih žila

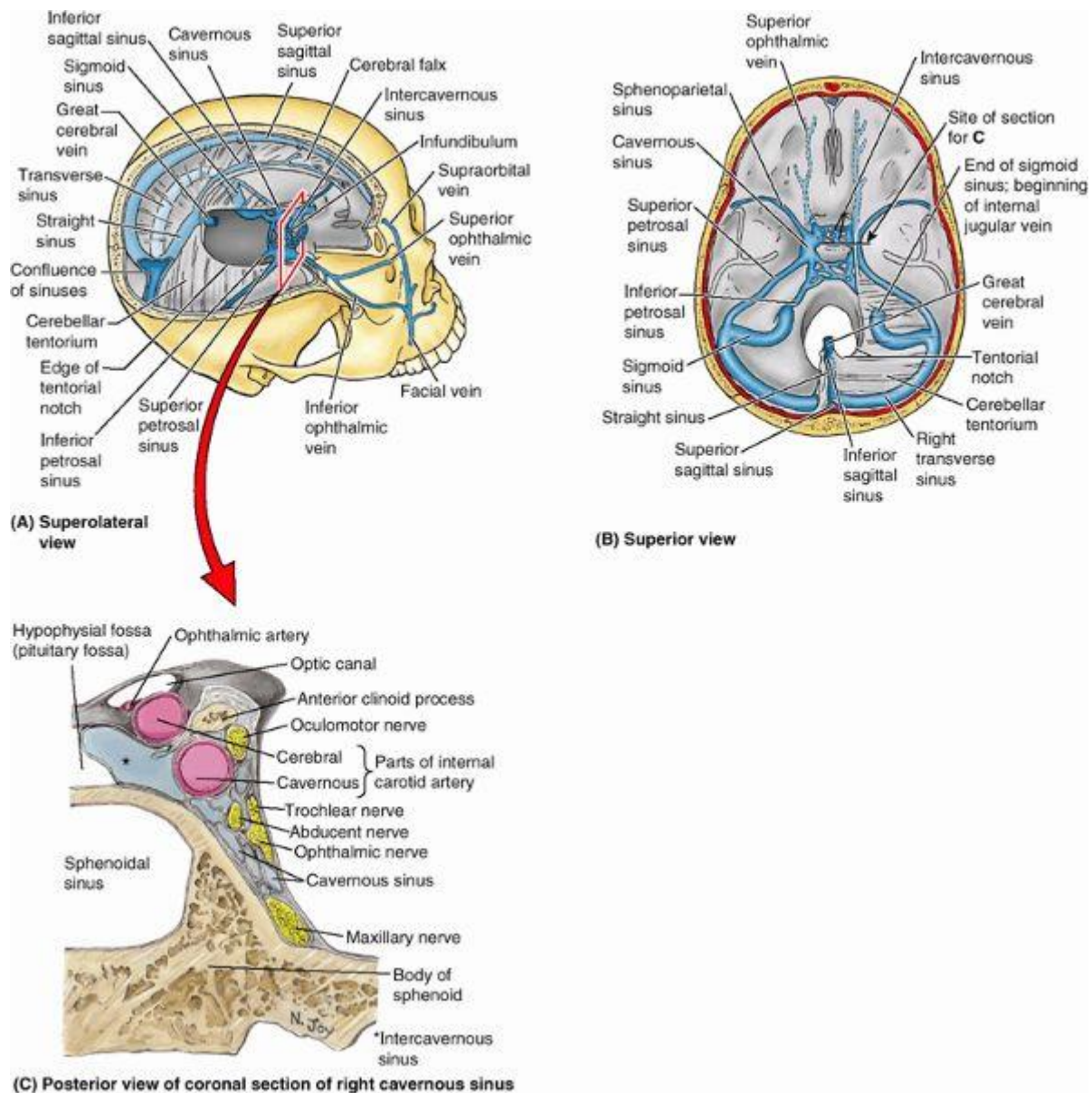
Krvožilni sustav možemo podijeliti u tri vrste krvnih žila: arterije, vene i kapilare. Arterije nose krv iz srca i raspodjeljuju se po perifernim tkivima. Prema građi razlikujemo tri vrste arterija: arteriole, mišićne arterije i elastične arterije.

Arteriole su najmanje arterije. Imaju relativno malu šupljinu (lumen) i debele mišićne stijenke. Mišićne arterije odvođaju krv u različite dijelove tijela gdje u stijenkama imaju kružno raspoređeno glatko mišićje koje kontrakcijom može suziti promjer arterije.

Elastične su arterije najveće arterije u tijelu koje građom svoga tkiva održavaju krvni tlak u arterijskom sustavu jer se šire kad srce izbaci krv u njih, a vraćaju se u normalan oblik između srčanih stezanja. Vene vraćaju krv iz cijelog organizma natrag u srce. Njihove su stijenke tanje nego u arterija a pri povratku krvi u srce im pomaže mišićni sustav. Mnoge vene imaju zaliske koje sprječavaju povratni tijek krvi a, nalaze se u venama udova i pokretnih unutarnjih organa, ali ne i u mozgu gdje se nalaze u subarahnoidnom prostoru te probijaju arahnoid, meningelani sloj dure i otječu u kranijalne venske sinusne. Najmanje vene se zovu venule koje se spajaju u veće tvoreći spletove. Uz svaku arteriju idu i po dvije prateće vene. Venski sustav obuhvaća otprilike 70 % krvnog volumena, od čega više od polovine otpada na male vene i venule. Kapilare su jednostavne endotelne cijevi koje spajaju arterijski i venski dio krvotoka. Organizirane su u kapilarnu mrežu gdje krv dovode arteriole, a odvođaju venule. Količina krvi koja prođe kroz kapilarnu mrežu određena je djelovanjem autonomnog živčanog sustava. Kapilare na nekim mjestima i nemožemo naći, npr na prstima postoji izravna veza između arterija i vena, takav se spoj zove anastomosis arteriolo-venularis. Anastomoze su najčešće u koži, gdje su važne u održavanju tjelesne temperature.

1.2. Duralni venski sinusi

Duralni venski sinusi su endotelom obloženi prostori između periostalnog i meningealnog sloja *dure mater*, nemaju vlastitu stijenku za razliku od vena. Unutrašnjost sinusa često je ispunjena mrežom vezivnih vlakana obloženih endotelom. Sinusi tvrde moždane ovojnice kanali su koji skupljaju krv iz mozga i lubanjske šupljine. Nastaju tamo gdje se duralni septum pričvršćuje za slobodni rub *falx cerebria* i uz tvorbe na bazi lubanje tj smješteni su između dvaju listova tvrde moždane ovojnice. Velike vene sa površine mozga prazne se u ove sinuse i većina krvi iz mozga na kraju se kroz njih drenira u v. *jugularis* internu.



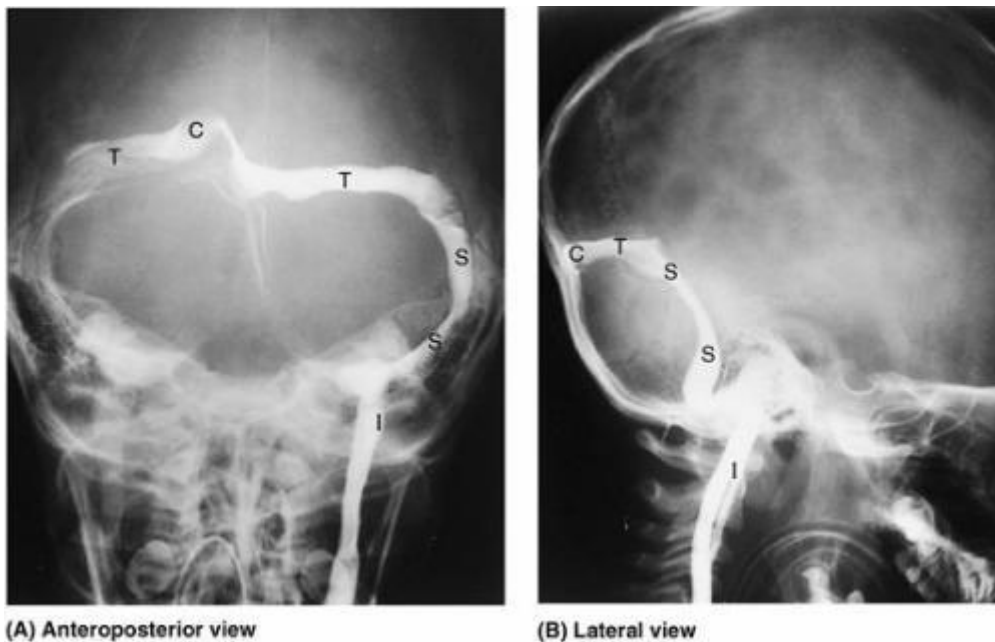
Slika br. 1. Venski sinusi dure mater.

Krv iz mozga drenira se u duralne sinuse. (slika br 1.,A) Mozak i dio lubanje su odstranjeni kako bi se vidjeli sinusi povezani s falxom cerebriem i tentoriumom cerebelli. (slika br 1.,B) Ovaj pogled na unutrašnjost baze lubanje prikazuje većinu komunikacija sinusa cavernosusa, a iznimka je donja komunikacija s plexusom pterygoideusom te drenažu sinusa confluensa. Venae ophthalmicae dreniraju se u sinus cavernosus. (slika br 1.,C) orijentacija i smještaj ovog dijela desnog kavernoznog sinusa i tijela sfenoidne kosti prikazani su na slikama A i B. Sinus cavernosus smješten je bilateralno na lateranom dijelu šupljeg tijela sfenoidne kosti i fossae hypophysialis. A. carotis interna, zbog svoje zavojitosti, presječena je dva puta. Ispod, kavernozni dio arterije iseciran je dok prolazi anteriorno uz Sulcus caroticus ossis sphenoidalis prema zavoju arterije koji radiolozi nazivaju karotidni sifon; iznad, cerebralni dio arterije iseciran je u toku prema cerebralnom arterijskom krugu. A. ophthalmica nastaje od a. carotis internae.

Arahnoidne granulacije (sklopovi arahnoidnih villa) su arahnoidna izbočenja koja se probijaju kroz meningealni sloj *dure mater* u duralne venske sinuse, posebice u lateralne lakune, i prenose cerebrospinalnu tekućinu u venski sustav. Povećane arahnoidne granulacije mogu erodirati kost, stvarajući udubljenja nazvana granularne faveole u svodu lubanje. Obično se zamjećuju u *sinusu sagittalisu superioru*, *sinusu transversusu* i drugima. Arahnoidne granulacije su strukturno prilagođene za prijenos cerebrospinalne tekućine iz subarahnoidnog prostora u venski sustav. Sinus sagittalis superior položen je u konveksnom pričvršćenju falxa cerebri. Počinje na *cristi galli* i završava blizu *protuberantiae occipitalis interne* u sinus confluensu, mjestu susreta sinusa sagittalis superiora, sinusa rectusa, sinusa occipitalisa i sinusa transversusa. Sinus sagittalis superior također prima v. cerebrales superiores i komunicira sa svake strane s lateralnim venskim lakunama, lateralnim proširenjima sinusa sagittalis superiora. Gornji sagitalni sinus nastavlja se u sinus transversus, koji prelazi u sinus transversus, koji prelazi u sinus sigmoideus a, taj se nastavlja u unutrašnju jugularnu venu. Sinus sphenoparietalis povezuje kavernozni i gornji sagitalni sinus. Odlazi iz gornjeg sagitalnog sinusa i uz prednji se rub parijetalne kosti spušta do malog krila sfenoidne kosti, te njegovim rubom dolazi do kavernoznog sinusa u koji se uljeva. Sinus sagittalis inferior je mnogo manji nego sinus sagittalis superior, neparni sinus. Teče u donjem konkavnom rubu falxa cerebelli i završava u sinus rectusu.

Sinus rectus nastaje spajanjem sinusa sagittalis inferiora s velikim moždanim venama. Teče inferoposteriorno duž linije pričvršćivanja falxa cerebri na tentorium cerebelli, gdje se uljeva u sinus confluens. Sinus transversus prolazi lateralno od sinusa confluensa, tvoreći udubljenja u occipitalnim kostima i na posteroinferiornim kutovima parijetalnih kostiju.

Transverzalni sinusi teku duž posterolateralno pričvršćenih rubova tentoriuma cerebelli i onda postaju sinus sigmoideus kako se približavaju stražnjem dijelu petroznog dijela temporalne kosti. Krv koju prima sinus confluens drenira sinus transversus, no rijetko jednako. Obično je lijevi sinus dominantan (veći). Sinus sigmoideus slijedi ulegnuće u obliku slova S u stražnjoj kranijalnoj udubini, stvarajući udubljenja u temporalnim i ocipitalnim kostima. Svaki sigmoidni sinus skreće anteriorno i nastavlja se inferiorno kao v. jugularis interna premošćuje foramen jugulare. Sinus occipitalis smješten je u liniji pričvršćenja falxa cerebellaria i završava superiorno u sinusu confluensu. Ocipitalni sinus komunicira inferiorno s unutrašnjim vertebralnim venskim plexusom. Sinus cavernosus smješten je sa svake strane sella turcica na gornjoj površini tijela sfenoidne kosti, koja sadrži sfenoidne (zračne) sinuse. Kavernozi sinus sastoji se od venskih pleksusa čije vene imaju jako tanku stijenku, a pružaju se od fissurae orbitalis superior anteriorno do vrha petroznog dijela temporalne kosti posteriorno. Prima krv iz v. ophtalmicae superior et inferior, v. cerebralis medialis superficialis i sfenoparietalnog sinusa. Venski kanali iz ovih sinusa komuniciraju međusobno kroz venske kanale anteriorno i posteriorno od drška hipofize u intrakavernoznim sinusima, te ponekad kroz vene ispod hipofize. Kavernozi sinusi dreniraju se posteroinferiorno kroz gornje i donje petrozne sinuse i v. emissariae u plexus pterygoideus.



Slika br. 2. Venogrami duralnih sinusa u anteroposteriornj i laterarnj proekciji.

Kontrastno sredstvo ubrizgano u arterijski sustav cirkulira kroz kapilare mozga i skuplja se u duralnim venskim sinusima, kako je prikazano na ovim radiografskim studijama. C - sinus confluens, I- v. jugularis interna, S - sinus sigmoideus, T - sinus transversus. Zamijetite na slici A da postoji dominancija lijeve strane u drenaži sinusa confluensa (slika br 2).

Sinus petrosus superior teče od posterornog kraja vena koje čine *sinus cavernosus* do *sinusa transversusana* mjestu gdje se ovi sinusi savijaju inferiorno kako bi stvorili *sinuse sigmoideuse*. Svaki gornji petrozni sinus leži u anterolateralnoj margini *tentoriuma cerebelli*, koji se prihvaća za gornju granicu petroznog dijela temporalne kosti. Sinus petrosus inferior također počinje na posteriornom kraju donjeg dijela sinusa cavernosusa. Svaki donji petrozni sinus teče kroz žlijeb između sljepoočne kosti i bazilarnog dijela zatiljne kosti te dolazi do jugularnog otvora. Donji petrozni sinusi dreniraju vene lateralnih kavernoznih sinusa direktno u početak unutarnje jugularne vene.

Plexus basilaris povezuje donje petrozne sinuse i inferiorno komunicira s unutrašnjim vertebralnim venskim plexusom. Vv. emissariae povezuju duralne venske sinuse sa venama izvan lubanje. Iako nemaju zaliske i krv može teći u oba smjera, tok u emisarnim venama obično je iz mozga. Veličina i broj emisarnih vena varira, mnoge male nisu čak ni imenovane.

Frontalna emisarna vena je prisutna u djece i nekih odraslih. Prolazi kroz foramen caecum ossis frontalis, povezujući sinus sagittalis superior s venama frontalnog sinusa i nosnih šupljina. Parietalna emisarna vena, koja se pojavljuje bilateralno, prolazi kroz parietalni foramen u lubanji, povezujući sinus sagittalis superior s venama izvan njega, posebice s onima u skalpu. Mastoidne emisarne vene prolaze kroz foramen mastoideum i povezuju svaki sinus sigmoideus s v. occipitalis ili v. auricularis posterior. Posteriorna kondilarna emisarna vena također ponekad postoji, prolazi kroz canalis condylaris, povezujući sinus sigmoideus sa subokcipitalnim venskim plexusom.

1.3. Jugularno venski zalisci

Intra jugularni venski zalisci prave intrajugularnu vensku tampon zonu između velikih središnjih vena i cerebralnog venskog sustava. Iako postoje anatomske varijacije, zalisci se općenito nalaze 0.5cm iznad spajališta potključne vene i intrajugularnih vena na donjoj granici jugularnog bulba, koji su prikazani u 96,8 % opće populacije. IJV zalisci općenito služe sprečavanju povratka toka venske krvi i venskog tlaka u cerebralni venski sustav u uvjetima u kojima je povećan središnji venski tlak ili intratorakalni tlak, kao što su kompresija prsnog koša tijekom vanjske kardiopulmonarne reanimacije, kroničnog kašlja i naprezanja. Gradijent tlaka u IJ zaliscima može biti visok i do 100 mmHg. Bez kompetentnih IJ zalisaka, stalni ili produženi prenosni venski tlak putem IJV zalisaka može poremetiti cerebralne venske odljeve i dovesti do neuroloških deficita. Na primjer nekompetentnih IJ zalisci su usko povezani sa encefalopatijom nakon kardio-pulmonalnog oživljavanja.

1.4. Vene vrata

Većina cerebralne venske drenaže se odvija preko vratnih žila, uglavnom unutarnje jugularne vene, vertebralnog venskog sustava i dubokih vena vrata. Posljedično, postoji dobar razlog za vjerovati da nesparene ekstrakranijalne vene te njihova funkcija odljeva krvi ili njihove nesparene strukture mogu uzrokovati insuficijenciju cerebralnih vena te neurološke deficite. Unutarnje jugularne vene su najveće vene u vratu i općenito se smatraju najvažnijim cerebralnim venskim odljevom. Venska drenaža površinskih i dubokih venskih sustava je putem trnverzalnog sinusa u sigmoidni sinus, koji dalje drenira u unutarnju jugularnu venu. Inferiorni petrosal sinus, glavni odvodni put prikupljanja krvi iz kaveroznog sinusa, komunicira s bazilarnim plexusom, prednjim i stražnjim kondilarnim venama, prednjim kondilarnim ušćem i vratnim venskim plexusom prije dreniranja u unutarnju jugularnu venu.

1.5. Unutarnja jugularna vena

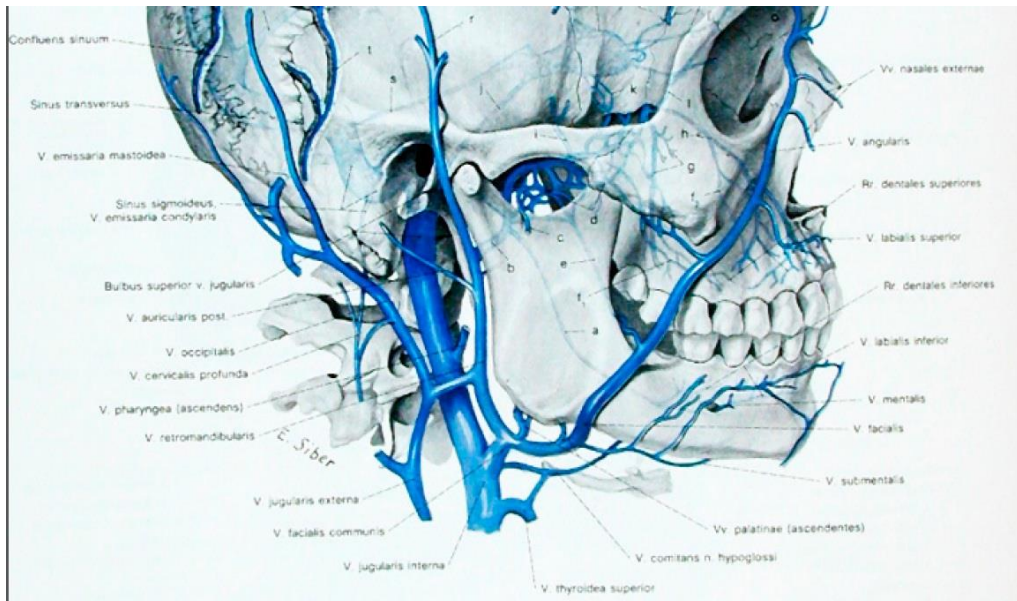
Unutarnja jugularna vena ili unutarnja vratna vena (lat. *vena jugularis interna*) skuplja krv iz mozga. Površinskih dijelova lica i iz vrata. Direktno se nastavlja na transverzalni sinus (sinus transversus durae matris), a započinje u posteriornom odjeljku foramena jugulare na bazi lubanje. U svom početnom toku vena jugularis interna je malo proširena, a to proširenje se naziva superiorni bulbus.

Teže niz stranu vrata u vertikalnom smjeru, ležeći prvo lateralno od zajedničke unutrašnje karotidne arterije, zatim lateralno od zajedničke karotidne arterije; zatim se na korijenu vrata ujedinjuje sa subklavikularnom venom kako bi skupa tvorile brahiocefaličnu venu. Malo iznad završetka unutarnje jugularne vene je drugo proširenje, inferiorni bulbus.

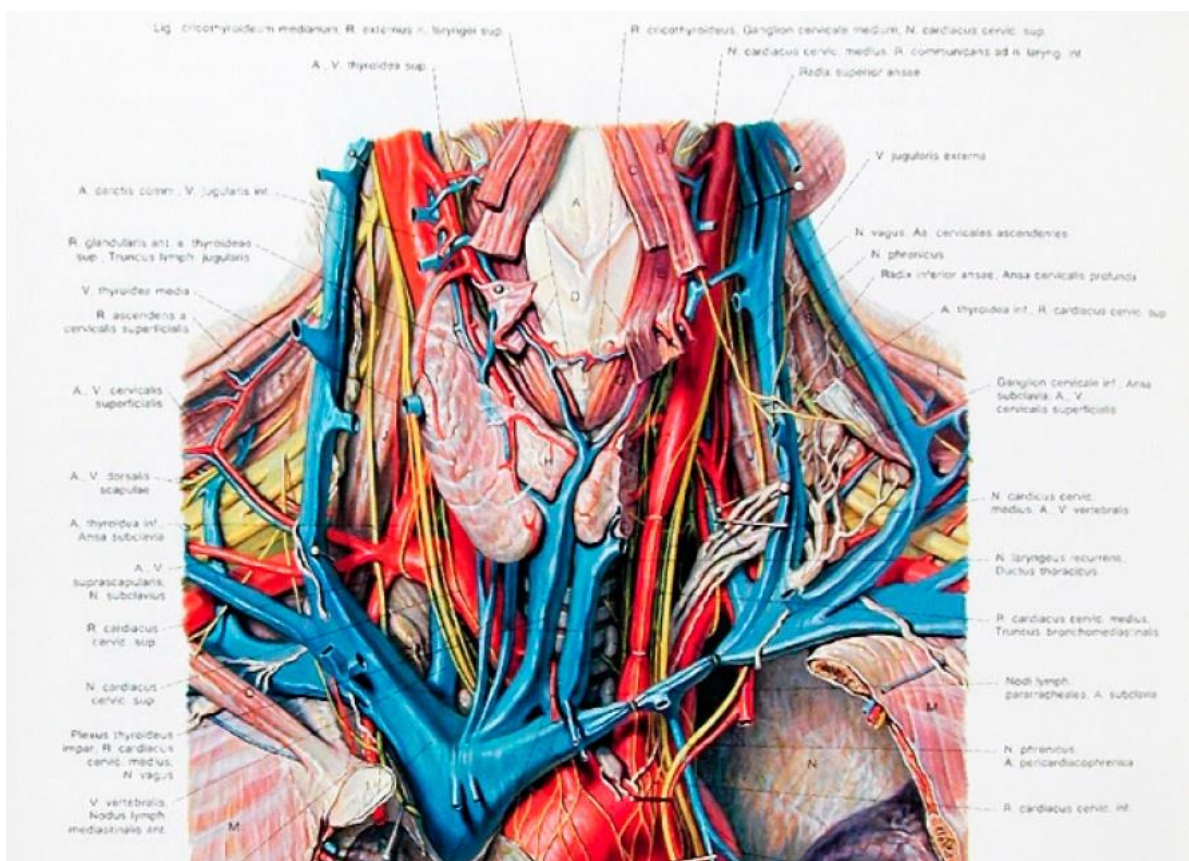
1.5.1. Pritoci vene jugularis inferior

Ova vena prima u svom toku inferiorni petrozni sinus zajedničku facijalnu, lingvalnu, faringealnu, superiornu i srednju tiroidnu venu, te ponekad ocipitalnu. Torakalni limfovod (ductus thoracicus) na lijevoj strani i desni limfatični ductus na desnoj strani otvaraju se u krvotok u kutu gdje se sastaju unutarnja jugularna vena i subklavikularna vena. Inferiorni petrozni sinus (*sinus petrosus inferior*) napušta lubanju kroz anteriorni odjeljak jugularnoga foramena, te se pridružuje superiornom bulbusu unutrašnje jugularne vene.

Lingvalne vene (vv. *linguales*) započinju na dorsumu, stranama i unutrašnjoj površini jezika te, prolazeći prema natrag uz lingvalnu arteriju, završavaju u unutrašnjoj jugularnoj veni. Vena comitans n.hypoglossusa, ogranak značajne veličine, započinje ispod vrha jezika i može se pridružiti lingvalnoj veni; no općenito prolazi prema natrag na m.hyglossusu i pridružuje se zajedničkoj facijalnoj veni. Faringealne vene (vv.*pharyngeae*) započinju u faringealnom pleksusu na vanjskoj površini farinksa i primajući neke posteriorne meningealne vene i venu pterigoidnog kanala, završavaju u unutrašnjoj jugularnoj veni. Povremeno se otvore u facijalnu, lingvalnu ili superiornu tiroidnu venu. Superiorna tiroidna vena (v.thyroidea superioris) započinje u tkivu i na površini štitne žljezde, pritoke ove vene odgovaraju ograncima odgovarajućih arterija, a završavaju u gornjem dijelu unutarnje jugularne vene. Prima superiornu laringealnu i krikotiroidnu venu. Srednja tiroidna vena skuplja krv iz donjeg dijela tiroidne žljezde, i nakon što joj se pridruže neke vene larinksa i trahee, završava u donjem dijelu unutrašnje jugularne vene.



Slika br. 3. Unutarnja jugularna vena i pritoci



Slika br. 4. Vene vrata

1.6. Vertebralna vena

Vertebralna vena (*vena vertebralis*) nastaje u subocipitalnom trokutu (regiji vrata omeđenoj m. *rectus capitis posterior major*, m. *obliquus capitis superior* i m. *obliquus capitis inferior*) od brojnih malih pritoga koje polaze iz unutrašnjih vertebralnih venskih spletova (*plexus venosi vertebrales interni*) i izlaze iz vertebralnog kanala iznad posteriornog luka atlasa. Ujedinjuju se s malim venama iz dubokih mišića gornjeg stražnjeg dijela vrata, i tvore krvnu žilu koja ulazi u otvor u transverzalnom nastavku atlasa, te silazi, tvoreći gusti splet oko vertebralne arterije, u kanalu koje tvore foraminae transversariae vratnih kralježaka. Taj venski splet završava kao jedna vena koja izlazi iz foramina transversariuma šestog cervikalnog kralješka, i otvara se na korijenu vrata u stražnji dio v. *brachiocephalicae* blizu njenog polazišta. Na desnoj strani, prelazi preko prvog dijela a. *subclaviae*.

1.6.1. Pritoci vertebralne vene

Vertebralna vena komunicira sa transverzalnim sinusom dure mater (*sinus transversus durae mater*) putem vene koja prolazi kroz kondilarni kanal (*canalis condylaris*), kada taj kanal postoji. Prima ogranke iz ocipitalne vene i prevertebralnih mišića, iz unutrašnjih i vanjskih vertebralnih venskih spletova, iz anteriorne vertebralne i duboke cervikalne vene; blizu njenog kraja nekad joj se pridružuje prva interkostalna vena.

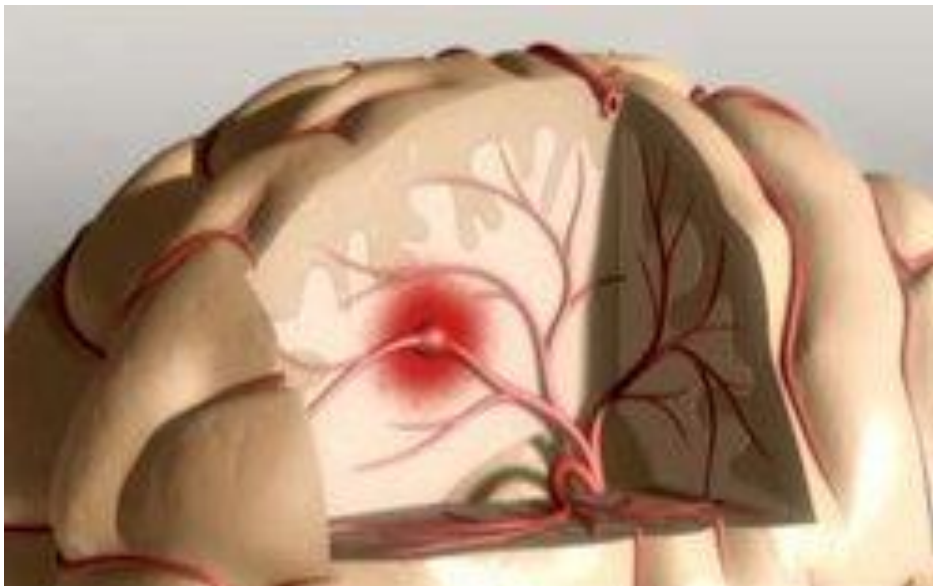
Anteriorna vertebralna vena polazi oko transverzalnog nastavka gornjih vratnih kralježaka, silazi prateći ascendentnu cervikalnu arteriju između m. *scalenus anterior* i m. *longus capitis*, i otvara se u završni dio vertebralne vene.

Duboka cervikalna vena (*v. cervicalis profunda*) prati svoju arteriju između m. *semispinales capitis* i m. *colli*. Započinje u subocipitalnoj regiji od komunikantnih ogranaka ocipitalne vene i malih vena dubokih mišića leđa i vrata. Prima pritoke iz spletova oko *processus spinosus* vratne kralježnice, i završava u nižem dijelu vertebralne vene.

2. PATOLOGIJA KRVNIH ŽILA

2.1. Tromboza

Tromboza je bolest krvožilnog sustava. Do nje dolazi kad se u krvi stvori ugrušak tzv. "tromb", koji potom putuje krvlju po tijelu. Kad je krvna žila ozlijeđena, tijelo stvara ugrušak, kako bi spriječilo gubitak krvi.. Ako taj mehanizam uzrokuje previše ugruška, dio će se odlomiti i nastati će embolus. Zbog toga ga je prilično teško locirati, te ishod može biti smrtonosan ako dođe u mozak ili srce. Ako dođe u mozak, u slučaju da začepi krvnu žilu, uzrokovati će moždani udar (slika br 5.), a ako dođe u srce i tamo začepi krvnu žilu doći će do srčanog aresta.

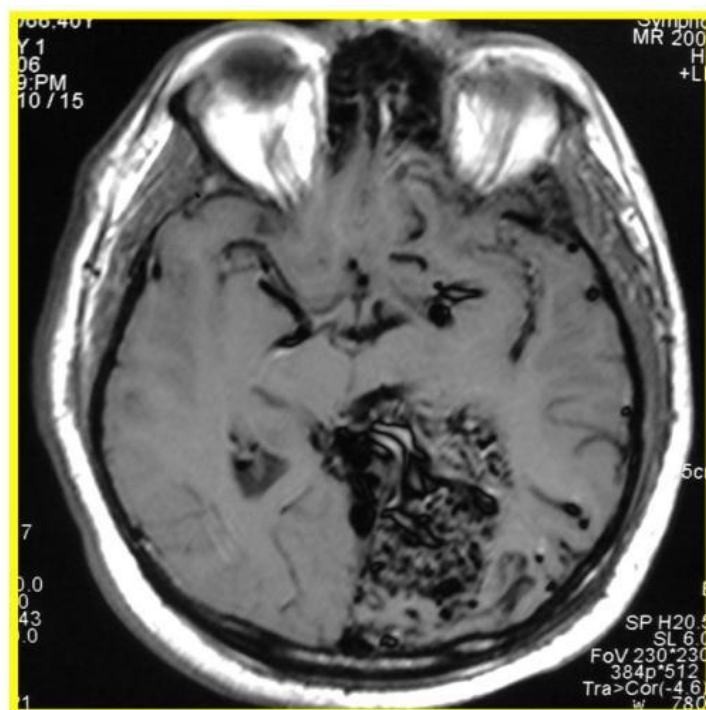


Slika br. 5. Ugrušak u krvnoj žili mozga

2.2. Arteriovenske malformacije

Arteriovenske malformacije (AVMs) su oštećenja krvožilnog sustava koje mogu nastati tijekom embrionalnog ili fetalnog razvoja ili ubrzo nakon rođenja. Prisutne od rođenja, nemaju tendenciju regresije i rastu razmjerno s rastom djeteta. Izgled i boju mogu mijenjati ovisno o faktorima poput hormona ili krvnog tlaka. Ovisno o količini protoka krvi unutar lezije kože, mogu biti lezije niskog toka (kapilrne, venske i limfatičke malformacije) ili lezije visokog toka koje odgovaraju arteriovenskoj malformaciji za koju je karakteristična turbulencija protoka krvi unutar njih (osjeti se vibracija na dodir) i pulsiranje osjetljivo na dodir. Povijest AV malformacija upućuje na to da su prisutne tijekom cijelog života, ali često postaju simptomatične od tinejdžerskih godina do rane zrele dobi.

Razdoblja rasta povezana su s pubertetom, trudnoćom ili znatnim hormonalnim promjenama. Arteriovenska malformacija je lokalizirana ili raširena vaskularna lezija (slika br 6) koja se sastoji od neposrednih veza između arterija i vena, bez posrednog kapilarnog korita (mreže sitnih kapilara) koje obično povezuje te žile. Lokalizirane lezije, najčešće primijećene na glavi i vratu, često izgledaju kao svijetle vaskularne mrlje kod rođenja i obično se ne povećavaju sve do ranog djetinjstva ili adolescencije.



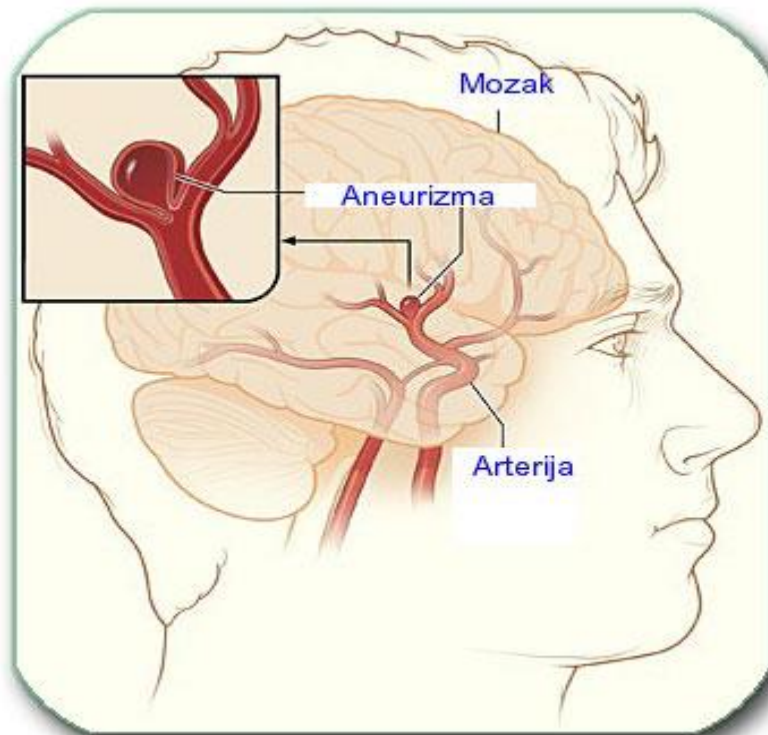
Slika br. 6. Arteriovenska malformacija u području okcipitalnog režnja

2.3. Aneurizme

Aneurizma je patološki proces arterija koji se manifestiraju kao proširenja lumena zbog popuštanja oštećene arterijske stijenke tlaku krvi. Pri tome, da bi se aneurizma definirala, fokalno proširenje arterije mora iznositi bar 50% povećanja njenog normalnog promjera. Mogu biti urođene ili stečene. Aneurizme se mogu stvarati svagdje, ali su najčešće i najmučnije kad se javljaju na arterijama glave ili na aorti. Od četiri sloja, koja sačinjavaju arterijsku stijenku, čvrstoću arteriji daje uglavnom mišićni sloj, a taj sloj može biti prirođeno defektan. Neki se ljudi zapravo i rađaju s takvom arterijskom mrežom u kojoj je dio sloja ili cijeli sloj oštećen na nekom mjestu. Zbog normalnog tlaka krvi u arterijama na tom mjestu nastaju izbočenja nalik na balon. Aneurizme nastale zbog prirođene greške nalaze se gotovo uvijek u arterijama na bazi mozga. Zbog svog oblika i veličine poznate su kao "bobičaste" (grozdaste) aneurizme, koje potječu od prirođenih grešaka, mogu stvarati tegobe u bilo kojoj životnoj dobi, a najčešće se javljaju kod osoba ispod 65 godina. Većinu aneurizmi, nastalih zbog upala ("vrećaste" aneurizme), uzrokuju danas poremećaji kao što je enarteritis ili bakterijski endokarditis. Dio sloja arterijske stijenke može polako degenerirati zbog kroničnog oboljenja kao što je ateroskleroza ili ateroskleroza. Aneurizma, koja nastaje kao posljedica ateroskleroze može imati oblik kobasičastog izbočenja duž kratkog poteza arterije ("vretenasta" aneurizma). Sličnu vrstu izbočenja može uzrokovati visok krvni tlak. Međutim, visok tlak krvi može rastegnuti stijenku na niz načina. Zbog njega mogu slojevi i puknuti, pa se krv probije između njih tvoreći tzv. "disecirajuću" (disekantnu) aneurizmu.

Aneurizme mogu izazvati niz tegoba. Aneurizma može puknuti, dovodeći do gubitka opskrbe krvi nekih tkiva kao i do unutarnjih krvarenja na tom mjestu. Može i nabubriti, tako da pritišće i oštećuje susjedne organe, živce, pa i druge krvne žile. Aneurizma može izazvati i poremećaje optoka krvi do te mjere da se stvaraju krvni ugrušci. Aneurizma mozga je oteklina ili „balončić” (slika br 7) na krvnoj žili u mozgu, koja često izgleda kao bobica koja visi na stabljici. Aneurizma mozga može procuriti ili puknuti, uzrokujući krvarenje u mozgu (hemoragijski moždani udar). Najčešće se ruptura aneurizme mozga događa u prostoru između mozga i tankog tkiva koje pokriva mozak. Ova vrsta hemoragijskog moždanog udara se naziva subarahnoidno krvarenje. Ruptura aneurizme mozga brzo postaje opasna po život i zahtijeva hitnu medicinsku intervenciju.

Međutim, većina aneurizmi mozga nikada ne rupturira, ne stvara zdravstvene probleme i ne uzrokuje simptome. Takve aneurizme obično se dijagnosticiraju tijekom ispitivanja za neke druge bolesti.



Slika br. 7. Aneurizma (balončić) na krvnoj žili mozga

2.4. Okluzije moždanih vena i duralnih venskih sinusa

Začepljenja cerebralnih vena i duralnih venskih sinusa mogu biti rezultat krvnog ugruška, upale vena ili tumora. Do okluzije najčešće dolazi kod sinusa transversusa, cavernosusa i sagittalis superiora. Tromboza kavernoznog sinusa obično je rezultat infekcija orbite, nazalnih sinusa i gornjeg dijela lica. U osoba s upalom v. facialis, komadići inficiranog tromba mogu se proširiti u kavernozni sinus, stvarajući upalu istog. Infekcija obično u početku zahvaća samo jedan sinus, ali se može proširiti na suprotnu stranu kroz interkavernozne sinuse. Upala kavernoznog sinusa može zahvatiti n. abducens koji prolazi kroz sinus, te može zahvatiti i živce ugrađene u lateralni zid sinusa. Tromboza kavernoznog sinusa obično rezultira razvojem akutnog meningitisa.

3. OPĆENITO O MAGNETSKOJ REZONANCI

MR uređaji snimaju signale koji potječu iz jezgri vodika (protona) koje se nalaze u molekulama ljudskog tijela koje je postavljeno u snažno, homogeno magnetsko polje. Magnetsko polje se označava jedinicom tesla(T). Dobiveni signal se snima u matricu nazvanu k-prostor (eng.*k-space*), analizira računalom i preračunava u snimku koja odgovara malenom volumenu tkiva(engl.*voxel*).Kako se prilikom snimanja koriste jako magnetsko polje i radiovalovi,snimanje je neškodljivo za razliku od radioloških metoda pri čemu se koriste rentgenske zrake(x-zrake) jer kod MR ne dolazi do ionizacije tkiva. Ipak dio energije se prenese u tkivo što se naziva SAR (od engl.*specific absorption rate*) i obilježava energiju koja se preda kao u zagrijavanje tkiva. Jedinica jeW/kg. Posebna briga je potrebna kod trudnica jer iako nije dokazano štetno djelovanje samog MR snimanja, kontrast koji sadrži metal gadolinij prolazi kroz placentu u plod i postoji sumnja da ga može oštetiti. Stoga žene kod kojih postoji mogućnost trudnoće trebaju to napomenuti prije snimanja.

3.1. Povijest magnetne rezonance

Magnetska rezonancija (MR) ili nuklearna magnetska rezonancija (NMR) kako je prirodoslovni znanstvenici još zovu, pojava je koja je prvi put spomenuta u znanstvenoj literaturi sredinom ovog stoljeća. Dva su znanstvenika u Sjedinjenim Američkim Državama, Felix Bloch sa suradnicima sa Sveučilišta Stanford i Edward M. Purcell sa suradnicima sa Sveučilišta Harvard 1946. godine, neovisno jedan o drugome, opisala fizikalno-kemijsku pojavu koja je bila zasnovana na magnetizaciji pojedinih jezgara u periodničkom sustavu elemenata. Oni su otkrili da kada se te jezgre nađu u magnetskom polju, mogu primiti energiju vanjskog radio frekventnog izvora mijenjajući pri tome svoj položaj u magnetskom polju, odnosno mogu tu energiju ponovno predati vraćajući se u svoj prvobitni položaj. Obzirom da se, da bi uopće došlo do izmjene energije, snažno magnetsko polje i radiofrekventni izvor trebaju slagati u frekvenciji, odnosno trebaju rezonirati, pojava je nazvana nuklearna magnetska rezonancija. Nuklearna, jer su jedino jezgre - nukleusi atoma reagirali, magnetska jer se pojava dogodila u magnetskom polju, a rezonanca jer je pojava u direktnoj ovisnosti s jakosti magnetskog polja i frekvencijom. Za svoje su otkriće Bloch i Purcell dobili Nobelovu nagradu za fiziku 1952. godine. Godine 1991. Nobelovu nagradu za kemiju dobio je i Richard R. Ernst za svoj doprinos na području NMR spektroskopije.

NMR signal pokazatelj je fizikalnih i kemijskih osobina jezgre atoma. Zahvaljujući kemijskom pomaku koji je popratna pojava magnetske rezonance, izvorno se do sredine 70-ih NMR koristila kao analitička metoda u proučavanju kemijskih spojeva. Početkom i sredinom 70-ih dolazi do razvoja ove metode i njene primjene za dobivanje slike najprije cjevčica vode, zatim živih životinja odnosno na kraju i ljudi (Jackson 1967, Lauterbur 1972. i 1974). Danas se, međutim, višestruko koristi u području kemije, fizike, biologije i medicine.

3.2. Dijelovi MRI uređaja

Uređaj za snimanje magnetskom rezonancijom sklopovski se može podijeliti na 4 dijela: glavni magnet, gradijentne zavojnice, RF sustav i računalni sustav.

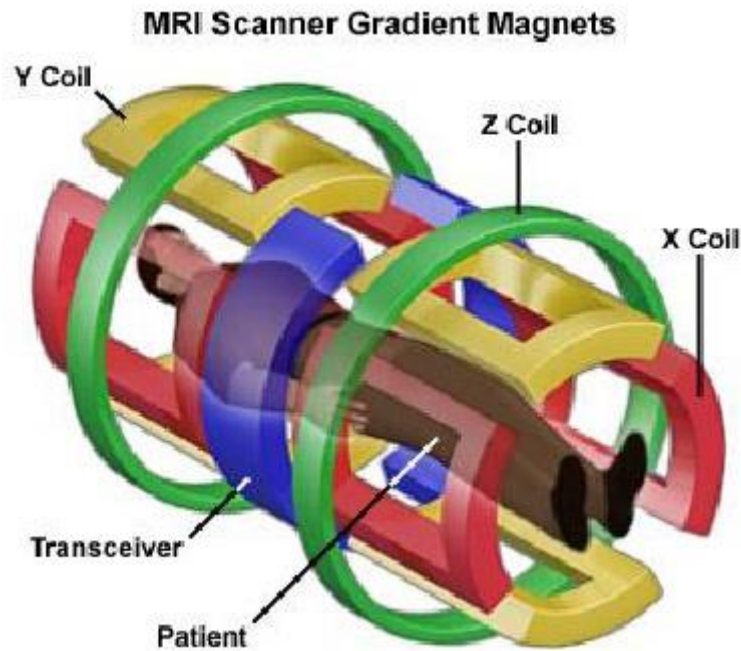
Glavni magnet

Magnet je najveća i najskuplja komponenta uređaja. Jačina magnetskog polja se mjeri u teslama (T). Zadatak glavnog magneta je da osigura dovoljno velik iznos magnetske indukcije B_0 (između 0.1 i 3T) radi boljeg odnosa signal/šum. Za ljudsku upotrebu koriste se magneti maksimalne jakosti 9,4 T. Tako velike iznose indukcije moguće je postići samo uz velike dimenzije magneta (2m x 2m x 1.5m) i relativno male zračne raspore za pacijenta. Jači magneti mogu se ostvariti upotrebom supravodljivih namota. Jednako važno kao i snaga magneta je i preciznost magneta. Ravnina magnetnih linija sa središtem magneta mora biti skoro savršena, što nazivamo homogenost. Vrste magneta su rezistivni, permanentni i supravodljivi. Supravodljivi magneti - oko magneta su gusto namotani cilindrični supravodljivi navoji kroz koje protječe vrlo jaka električna struja koja stvara homogeno magnetsko polje unutar tunela. Zatim se zavojnice hlade tvarima poznatim kao kriogeni (tekući helij) da bi se smanjio otpor. To je tzv. kriogena kupka koja okružuje navoje žice. Kada se koristi u MR-dijagnostici supravodljivi magnet proizvodi snažno magnetsko polje, pri čemu ne zahtijeva velike količine električne energije, upravo zbog izostanka otpora.

Gradijentne zavojnice

Tri sustava zavojnica grade gradijente magnetskog polja B_0 u smjeru X, Y i Z osi. Gradijentne zavojnice i pojačala potrebne su za izbor sloja snimanja, određivanje debljine sloja te njegove prostorne lokalizacije. Te zavojnice su obično rezistivni elektromagneti koji su napajani sa sofisticiranim pojačalima.

Tipični gradijentni sustavi su sposobni proizvoditi gradijente od 20 mT / m do 100 mT / m. Y zavojnica stvara promjenjivo magnetsko polje od vrha do dna tunela u kojem se nalazi pacijent. X zavojnica stvara promjenjivo magnetsko polje od lijevo na desno tunela u kojem se nalazi pacijent. Z zavojnica stvara promjenjivo magnetsko polje od glave do pete pacijenta u tunelu u kojem se nalazi (slika br 8).



Slika br. 8. Gradijentne zavojnice magnetskog uređaja

Radiofrekventni sustav

Njega čine odašiljač i prijemnik visokofrekventnog signala s antenom, te dodatni sklopovi za obradu signala kao što su modulatori, demodulatori, pojačala snage i sl. Radio frekvencijske zavojnice su dva glavna dijela radiofrekvencijskog (RF) sustava u MRI uređaju. MR signal u MRI, je proizveden od strane procesa rezonancije, koja je rezultat RF zavojnica. One se sastoje od dvije elektromagnetske zavojnice, tj. od odašiljačke i prijemničke zavojnice koje proizvode i primaju radiofrekventne valove. One predaju odnosno primaju energiju na točno, po određenoj Larmorovoj frekvenciji, izabranom sloju tkiva i tako pobuđuju prijelaz protona vodika iz jednog u drugo spinsko stanje, a što omogućuje nastanak MR signala.

Računalni sustav

Računalni sustav obično se sastoji od jednog snažnog računala (posebni numerički brzi procesor) i jedne ili više radnih stanica za obradu i pohranjivanje slike. Operativni sustav računala ima ulogu kontrole svih pojedinih komponenti sustava i stvaranje parametara koji određuju vrstu dobivene slike, a koje jednim imenom nazivamo pulsni slijed (engl. pulse sequence).

3.3. Podjela uređaja

Prema jakosti magnetskog polja uređaje za MR snimanje djelimo na:

Niske jakosti polja - do 0.5 T

Srednje jakosti polja - 0.5 T do 1 T

Visoke jakosti polja -

1 T i više (1.5 T, 2 T, 3 T, 7 T, ...)

Za usporedbu, zemljino magnetsko polje je 50 μ T (0.000 05 T)

Prema vrsti magneta uređaje dijelimo na:

Rezistivne (otporničke) magnete

Polje se dobiva proticanjem jakih struja kroz posebne zavojnice. Ovi uređaji se zbog niza problema u konstrukciji i korištenju više ne koriste i ne proizvode.

Permanentne magnete

Magnet je građen od posebnog oblika željezne prašine feromagneta. Kod ovih je uređaja vrlo teško (zbog karakteristika samog materijala) postići dovoljno homogena polja jača od 0.4 T. Ipak vrlo su dugotrajni, jeftini za korištenje, pouzdani i danas sa dobrim svojstvima. Vrlo su tihi i udobni za pacijente (nazivaju se i "otvoreni"). Posebno su poznati kao pogodni za intervencijske zahvate. Magnetsko polje kod njih nije moguće isključiti.

Supravodljivi magneti

Podobni za postizanje vrlo jakih i homogenih polja (i do 9 T) pa su usprkos visokoj cijeni nabave i održavanja vrlo popularni i česti. Polje se postiže protjecanjem struje kroz zavojnicu supravodljivog materijala na vrlo niskim temperaturama, npr. uronjenu u tekući helij. Zbog jakog polja proizvode dosta buke prilikom snimanja, a uvjeti snimanja i rada su im nešto stroži nego kod permanentnih.

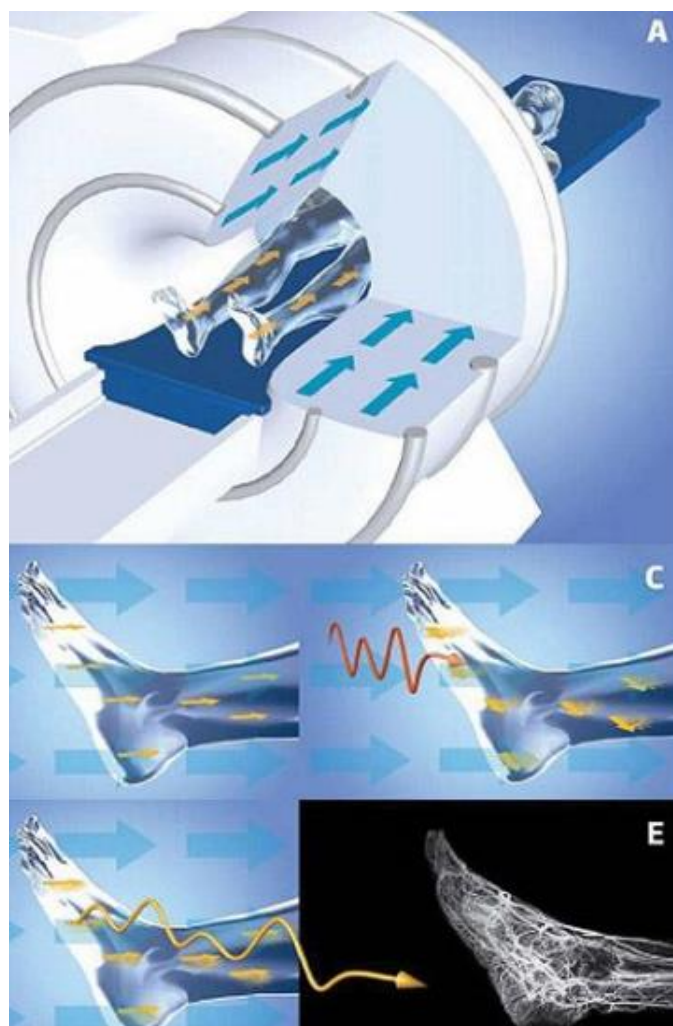
3.4. Postupak magnetske rezonance

Obzirom da pri MR pregledu ulazite u magnetsko polje koje bi moglo privući metalne predmete sa vas te vaše odjeće i obuće, prije pregleda treba odjenuti ogrtač i papuče. Također, treba napomenuti radiološkom osoblju za bilo kakve metalne predmete u tijelu (elektrostimulator srca – „pacemaker“, kohlearni-slušni ugradak, postoperativne klipse, umjetne zglobove, osteosintetski materijal nakon operativnog liječenja prijeloma, stentove u krvnim žilama, umjetne srčane zalistke, metalne krhotine i dr.), obzirom da iste mogu uzrokovati smetnje na snimci pri pregledu, a neke su i kontraindikacija za pregled.

Za vrijeme snimanja pacijent se postavlja na pomični stol MR uređaja. Za učvršćivanje dijelova tijela koriste se različiti jastuci i trake. Oni također osiguravaju i mirnoću dijela tijela pri snimanju. Radi zaštite od buke pri snimanju pacijent dobije slušalice ili čepiće za uši. Kod snimanja koriste se dodatne zavojnice koje se stavljaju oko pregledavanog dijela tijela, a služe za primanje i odašiljanje signala. Pri pregledu se pomični stol na kojem leži pacijent uvlači u tunel MR uređaja tako da snimani dio tijela bude u središtu tunela. Radiološko osoblje napušta prostoriju sa bolesnikom pošto se radna stanica sa računalom s kojeg se upravlja pregledom nalazi u drugoj prostoriji te za vrijeme čitavog pregleda promatra kroz prozor i putem kamere i komunicira s njim putem interfona.

MR snimanje sastoji se od više kraćih ponavljanja (sekvenci) pri kojima uređaj za MR proizvodi buku. MR pregled je bezbolan, a pri pregledu pacijent treba biti potpuno miran, jer pomicanje smanjuje kvalitetu slike i zahtijeva ponavljanje dijelova pregleda. Ponekad je potrebno primijeniti kontrastno sredstvo intravenski ili u zglob. MR pregled traje oko 30 minuta.

3.5. Princip rada magnetske rezonance



Slika br. 9. Princip rada MR-a

- A. Magnet koji okružuje pacijenta proizvede jako magnetsko polje. (slika br 9.,A)
- B. Pod njegovim se utjecajem jezgre atoma vodika, koji se nalaze po cijelome ljudskom tijelu, poravnaju sa smjerom polja. (slika br 9.,B)
- C. Zatim se emitira kratki puls radio valova koji uzrokuje izbacivanje vodikovih jezgara iz poravnanja s magnetskim poljem. (slika br 9.,C)
- D. Prestankom emitiranja radio valova jezgre se vrte u početni položaj te su opet orijentirani prema magnetskom polju. (slika br 9.,D)
- E. Povratkom u početni položaj, vodikove jezgre emitiraju elektromagnetske signale koji se registriraju i koriste za generiranje slike. Budući da brzina pomicanja vodikovih jezgara ovisi u tkivu u kojemu se nalaze (npr. mišić,masno tkivo, kost, ...) vrijeme potrebno za povratak u početni položaj otkriva karakteristike tog tkiva. (slika br 9.,E)

Gustoća protona jedan je od činitelja koji utječe na svjetlinu i kontrastnost slike. Ali postoji još nekoliko parametara koji utječu na odnos signala koje pojedini dijelovi tkiva emitiraju. Najvažniji od njih su vremena kad se registrira električni impuls u zavojnicama koje primaju magnetizaciju. U vremenu između dvije indukcije radiofrekventnim valovima, protoni tkiva prolaze kroz dva različita vremena- vremena relaksacije (T1 i T2). Relaksacija je otpuštanje energije u obliku radiovala i povratak protona vodika u prvotni položaj. Kad prestane djelovanje B1. Transverzalna magnetizacija nestaje te se uspostavlja ravnotežno stanje, sistem je apsorbirao energiju na odgovarajućoj rezonantnoj frekvenciji a kad smo uklonili izvor energije tj. ugasili RF puls sistem se vraća u ravnotežno stanje.

Da se opet uspostavi ravnoteža nakon što se isključi RF puls, sistem mora predati energiju okolini a koliko će brzo predavati energiju okolini ovisi:

Spin-rešetka interakcija opisuje interakciju između protona i okoline i odgovorna je za ponovno uspostavljanje termodinamičke ravnoteže nakon prestanka RF pulsa. Nakon prestanka RF pulsa poremećena longitudinalna magnetizacija se vraća u ravnotežno stanje longitudinalne relaksacije. To se odvija po eksponencijalnom zakonu s vremenskom konstantom T1. Spin-spin relaksacija-istovremeno nestaje transverzalna komponenta magnetizacije koja se također odvija po eksponencijalnom zakonu s znatno manjom vremenskom konstantom T2. Ova relaksacija nastaje kao rezultat interakcije između preokrenutih spinova koju su se sinkronizirano rotirali (u fazi) dok je djelovao RF puls a sada ponovo postaju nasumučno orijentirani jer je u termodinamičkoj ravnoteži magnetizacija u transverzalnoj ravnini jednaka nuli.

Relaksacijskim procesima predaje se energija okolini->smanjuje energija sistema, i izmjenjuje energija među promatranim jezgrama (reverzibilna interakcija). U biološkim sistemima tkiva se razlikuju u relaksacijskim parametrima. T1 je vrijeme u kojem glavno magnetsko polje vraća većinu svog maksimuma odnosno vrijeme T1 vezano je za vraćanje jezgara iz pobuđenih, viših u niža energijska stanja.

Energija apsorbirana u spinskom sistemu se predaje lokalnim magnetskim poljima – koja potječu od rotacije okolnih molekula. T2 je vrijeme u kojem se većina protona vratila nakon prestanka indukcije radiosignala natrag u glavno magnetsko polje. Vrijeme T2 vezano je za gubitak rezonancije jezgri, čime se gubi transverzalna magnetizacija. U vodi su T1 i T2 približno jednaki (oko 3 sekunde). T1 se skraćuje s mobilnošću relaksacijskih središta, jer je za određenu jezgru povoljno da su joj dostupna polja što više susjednih molekula. Zato se u krutinama T1 znatno produžava.

Nasuprot tome gubitak je rezonancije tim brži što su susjedne jezgre fiksiranije u prostoru. Zato se u krutinama T2 znatno skraćuje. Dakle, općenito vrijedi:

$$T1(\text{čvrsto}) > T1(\text{tekude}) \approx T2(\text{tekude}) \gg T2(\text{čvrsto}) .$$

Svi dobiveni podaci računalno se obrađuju i proizvode se serijske snimke slojeva tkiva u sve tri glavne ravnine i kombinacije tih ravnina , što omogućuje dobivanje (osim kontrastne rezolucije) i savršene prostorne rezolucije. To je, primjerice, vrlo važno kirurzima prije planiranja operativnog ili nekoga drugog invazivnog zahvata.

3.6. Kontrastna sredstva

Gadolinij je element, koji je uključen u kontrastna sredstva za one koji primaju MRI zračenje. To pomaže liječnicima dobiti točna očitavanja i dijagnoze stanja kao rezultat tih skeniranja jer gadolinij sadrži *contrast agent* pomoću kojeg se dobije jači kontrast među različitim tkivima. Kontrastno sredstvo se u organizam unosi intravenozno, odnosno pomoću injekcije. Točna primjena mu je u tome gdje kelati s ovim elementom ubrzavajući relaksaciju protona mijenjaju prikaz u dijelovima tijela. Zbog veličine kelat ne može proći održanu barijeru između krvotoka i mozga i slične prepreke pa je MR signal pojačan u dijelovima tijela koji su bolje prokrvljeni ili gdje su takve membrane oštećene, tu dolaze do izražaja paramagnetna svojstva gadolinija. Već godinama gadolinij se koristi u poboljšanju MR slike na tisućama osoba bez velikog broja ozbiljnih štetnih događaja. Nuspojave povezane s injekcijom gadolinija su blage do umjerene. Najčešće nuspojave su blage glavobolje, mučnina, lagano peckanje na mjestu injekcije i niski krvni tlak. Međutim, postoji problem kod uporabe gadolinija kod pacijenata s bubrežnim problemima jer nisu u stanju izbaciti tvar iz organizma pa dugotrajna prisutnost u tijelu može dovesti do ozbiljnih ozljeda, pa čak i zatajenja organa. Stanje se zove nefrogena sistemska fibroza (NSF). Iako je ovo stanje rijetko, samo 300 potvrđenih slučajeva u svijetu, ipak je upozoravajuće.

3.7. Tehnike snimanja

Tehnike korištenjem samog spina SE -*spin-echo* je najjednostavniji način snimanja. Karakteristične snimke se nazivaju T1 (vrijeme kada je 33.33% protona relaksirano) i T2 (vrijeme kada je 66.66% protona relaksirano). T1 snimke daju visok signal masti, dok T2 snimke daju vrlo visok signal vode. Prema ovim snimkama se uspoređuju sve ostale tehnike te se kaže da je snimka T1-mjerena ili T2-mjerena.

FSE - *fast spin-echo* ili *turbo spin-echo* je tehnika snimanja (obično T2 snimaka) kada se radi ubrzavanja snimanja dio k-prostora svakog sloja snima "prije" vremena. Na taj način se dobiva manje ili više artefakt "T1 snimke u T2 snimci", odnosno dio signala masti je također snimljen iako bi na snimci svijetli dijelovi biti samo od signala vode. Danas su sve T2 snimke snimane na taj način jer bi obično

snimanje SE T2 snimke vrlo dugo i do 12 minuta na uređajima od 1 T!

R -*inversion recovery*

T1 tehnika snimanja gdje se tkivo dodatnim signalom "pripremi" prije samog snimanja sloja. Na taj način se može dobiti veći kontrast i razlikovanje tkiva prema raznim svojstvima, uglavnom količini vode.

FLAIR - *fluid attenuated inversion recovery* je varijanta T1 IR snimanja kod koje se postiže potiskivanje signala vode ali na drugačiji način od "čistih" T1 snimaka. Vrlo korisno za otkrivanje promjena u tkivu mozga (ožiljci, demijelinizacija, otok tkiva, svježa krv, ...).

STIR - *short tau inversion recovery* je posebna tehnika T1 snimaka kod kojih se signal masti potiskuje. Paradoksalno jer T1 snimke sadrže uglavnom signal masti, zbog čega su slike vrlo tamne. Baš zbog toga su snimke vrlo korisne za prikazivanje otoka, metastaza, ožiljka i sličnih sukulentnih tkiva.

Tehnike nastale korištenjem gradijenata

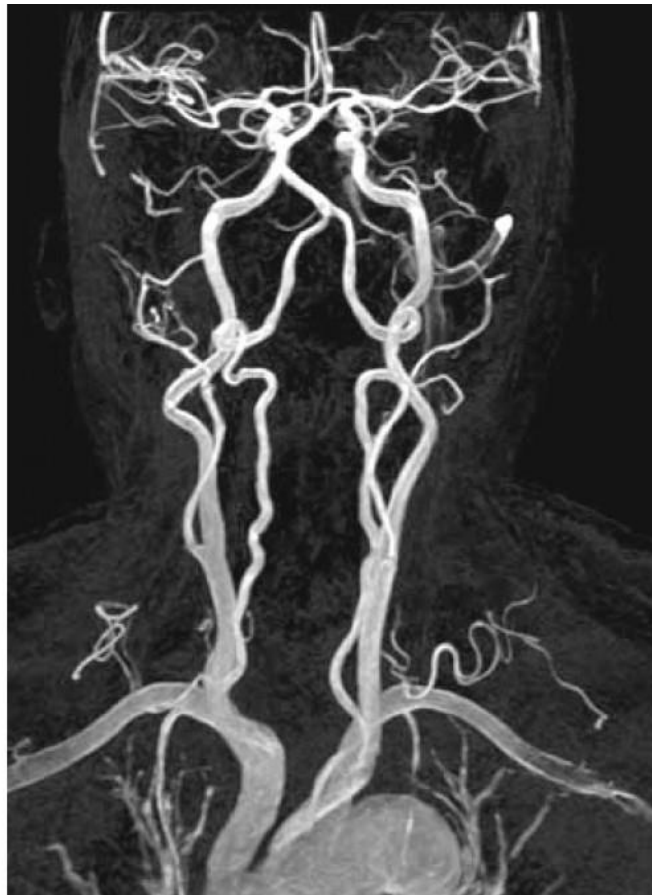GE - općeniti naziv za tehnike kod kojih se pomoću gradijenata primjenjenih na osnovno magnetsko polje mijenja dinamika relaksacije protona i time postiže drugačija snimka i/ili se smanjuje vrijeme snimanja.

T2 - vrsta T2 snimanja kod koje se snimanje vrši kada je više od 66% protona relaksirano. Često je riječ o gradijentnoj tehnici snimanja. Koristi se danas uglavnom kod snimanja kostiju, zglobova i slično.

CISS – *steady-state* gradijentne tehnike, vrlo brze tehnike snimanja pomoću kojih je moguće snimati i vrlo brze kretanje, kao recimo kod srca.

4. MR Angiografija

Magnetna rezonanca krvnih žila (MR angiografija) je metoda snimanja arterijskih krvnih žila, koja na neinvazivan način omogućava detekciju stenoza, aneurizmatičkih proširenja, arterio-venskih malformacija i postojanja patološke vaskularizacije. Kao zasebna metoda pregleda venskih krvnih žila izdvaja se venografija magnetnom rezonancom. MRA se najčešće koristi za procjenu stanja arterija vrata i mozga (slika br 10).



Slika br. 10. MR prikaz područja vrata i glave

MR angiografijom mogu se dakle prikazati svi vaskularni segmenti, kao i CT angiografijom. Kontraindikacija za MR angiografiju jednake su kontraindikacijama za MR-pregled ostalih dijelova tijela ;najčešće se radi o bolesnicima s ugrađenim srčanim ili drugim elektrostimulatorima te metalnim stranim tijelima, izuzev implantata građenih od titana.

„Tunel“ uređaja u kojem leži bolesnik promjera je 60-70cm zbog čega je pregled često nemoguć u pretilih osoba a, u osoba s izraženom klaustrofobijom obično je potrebna sedacija. Sedacija ili opća anestezija nužna je i kod malene djece i nesuradljivih bolesnika tijekom snimanja jer je potrebna potpuna mirnoća tijela. MRA se može obavljati bez ili uz upotrebu angiografskog kontrasta, koji se injicira obično u venu na ruci. Paramagnetska kontrastna sredstva sadrže ione gadolinija, teškog, vrlo toksičnog metala koji u je u tim spojevima potpuno neškodljiv. Ti ioni ubrzavaju relaksaciju vodikovih protona pa signal vidljivo raste što vidimo kao pojačanje signala odnosno svjetline snimke snimane u T1 tehnici (i sličnima, npr. FLAIR, MR angiografije, 3D tehnike itd.). Cijena im je oko 10-50 puta veća od jodnih kontrasta za istu količinu. Do sada (koriste se od sredine 80-ih godina prošlog stoljeća) nije zabilježeno alergijskih reakcija. Blaže nuspojeve i simptomi su rjeđi ali postoje. U bolesnika s uznapređovalom renalnom isuficijencijom nakon primjene paramagnetskog kontrastnog sredstva može se razviti nefrogena sistemska fibroza, zbog čega se preporučuje da se paramagnetska kontrastna sredstva ne primjenjuju u osoba s klirensom kreatinina manjim od 30 ml/min⁹.

4.1. Tehnike MR oslikavanja za prikaz krvnih žila

Kod MR angiografije princip je pojačanje signala iz mobilnih protona u krvnoj struji ili supresija signala iz stacionarnih spinova u tkivima. Svježi spinovi ulaze u sloj (entry-slice fenomen ili in-flow efekt), a stacionarno je tkivo saturirano, primjerice vrlo kratkim TR. Kad govorimo o MRA značajno je razgraničiti osnovne kategorije po kojima se dijele, pa tako danas imamo TOF (time-of-flight) MRA, PCA (phase contrast angiography), te CE (contrast-enhanced) MRA.

4.1.1. TOF (time-of-flight) MRA

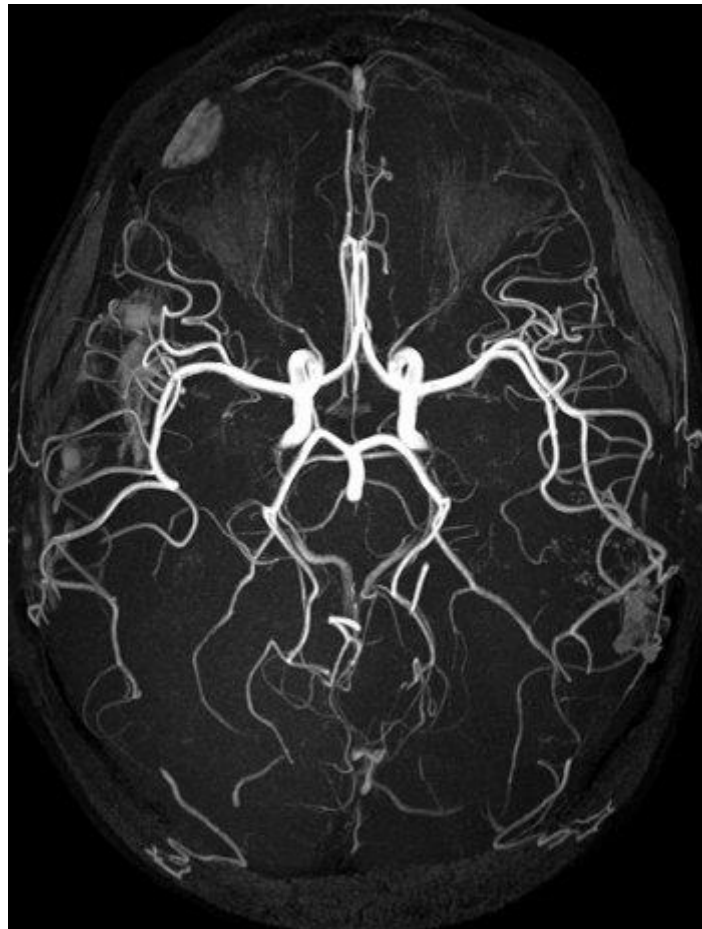
Tijekom prošlog desetljeća kao metoda izbora za prikazivanje intrakranijalne venske anatomije je bila kateter-bazirana DSA, te je bila suplementirana sa MRV, najčešće izvedeno sa dvodimenzionalnom pulsnom sekvencom TOF. Jedna od bitnih prednosti MRA naspram DSA je što kod MRA dobijemo 3D volumen i možemo ga naknadno obrađivati dok kod DSA imamo 2D sliku u nekoliko projekcija što ponekad nije dovoljno.

TOF angiografija je najčešće korištena MRA tehnika snimanja prvenstveno jer se bez kontrastnog sredstva i nekog dodatnog fizičkog angažmana dobivaju iznimno kvalitetne i dijagnostički pouzdane podatke u kratkom vremenu.

Dakle, ima prednost izbjegavanja potrebe za korištenjem kontrastnih sredstava i još uvijek ostaje metoda izbora u evaluaciji trudnih pacijentica sa sumnjom tromboze duralnih sinusa. Nadalje zajedno sa konvencionalnim MR-om ima veću osjetljivost kod detekcije infarkta kortikalne vene nego CT uređaj. Sve u svemu, standardne konvencionalne MRV tehnike imaju veću učestalost artefakata nego phase contrast MRV i 3D TOF angiografija. Te tehnike mogu potencijalno razriješiti neke najčešće MRV artefakte i osigurati detaljniji protok informacija.

TOF kao tehnika snimanja

Time-of-flight (TOF) ili „inflow“ angiografija koristi kratke TE i kompenzaciju protoka kako bi prikazali tekuću krv svjetlijom od okolnih tkiva bez upotrebe kontrastnog sredstva. Signal nastaje zahvaljujući nesaturiranim spinovima u tekućoj krvi koji utječu u tkivo sa saturiranim stacionarnim spinovima.. Danas poznajemo i u praksi koristimo 2D i 3D tehnike snimanja i svaka ima svoje prednosti ali i mane, tako da se određene tehnike najčešće koriste za određene regije. Primjerice 2D tehnika kod intracerebralnog venskog sustava dok se 3D tehnika koristi za snimanje karotida te intracerebralnog arterijskog sustava. Kako ne bi stvorili krivi utisak bitno je napomenuti da TOF ima i nedostatke na koje treba obratiti pozornost kad se ova tehnika odabire kao izbor za MRA. TOFa je iznimno osjetljiva na kompleksni protok ili turbulencije koji daju niski signal, u nemogućnosti je pokriti duge krvne žile te je iznimno osjetljiva na pomicanje pacijenta prilikom snimanja. TOFa zasad ima nezahvalnu ali učinkovitu ulogu kao “screening” metoda u dijagnostici cerebro-vaskularnih poremećaja, aneurizmi, insuficijencija te AVM.



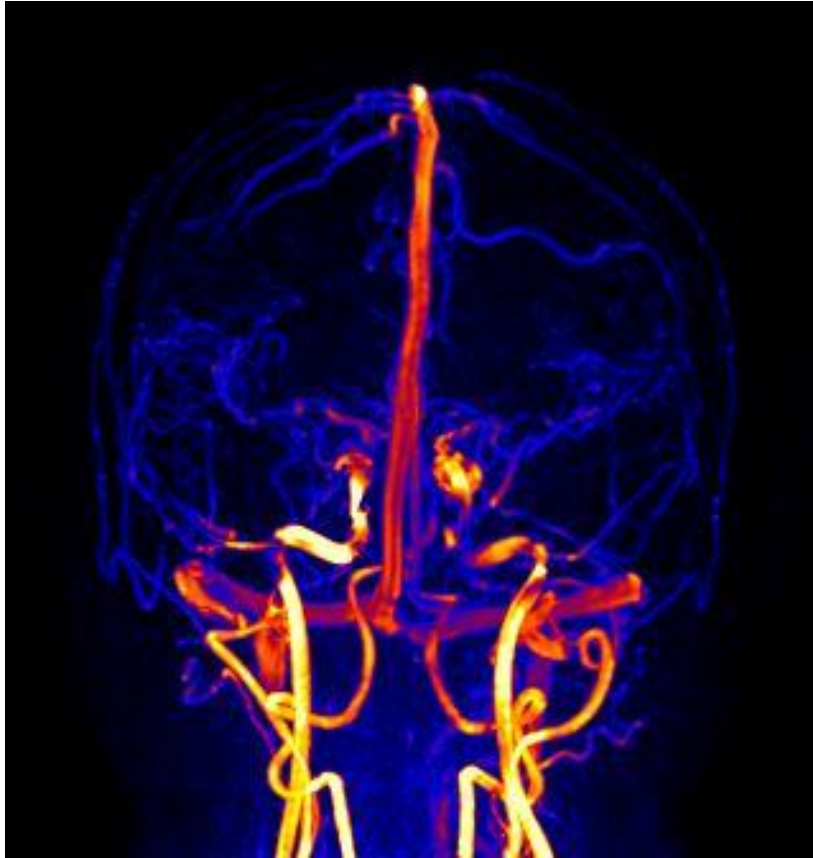
Slika br 11. TOF prikaz moždanih krvnih žila

PCA (phase contrast angiography)

Za razliku od TOF tehnika, koje se uglavnom oslanjaju na poboljšavanja u vezi protoka za oslikavanje vaskularnog sustava, PCA je metoda koja se zasniva na razlici u faznom pomaku koji nastaje primjenom gradijentnih polja, između pokretnih (tekuća krv) i stacionarnih (okolno tkivo) protonate tako daju informaciju o anatomiji i protoku. Glavna prednost PC-MRI angiografije je odlična pozadinska supresija kao i kvantitativna determinacija brzine krvnog protoka. Međutim to zahtijeva dugo vrijeme oslikavanja i procjenu brzine krvnog protoka prije oslikavanja. Jačina signala pritom je proporcionalna brzini protoka. Ovisno o odabiru brzine protoka (velocity) određujemo prikaz arterijskog (40-80ml/sec), ili venskog sustava (do 20ml/sec).

PCA kao tehnika snimanja

U primjeni su 2D, te 3D PCA. 3D PCA najčešće se koriste za prikaz cerebralnog venskog sustava, ali i dijagnosticiranje AVM, tromboza venskih sinusa, prikazivanje varikoziteta, kavernoznih hemangioma, te vrlo često za lokalizaciju vaskularnih struktura kod planiranja CE MRA. 2D PCA primjenjujemo kao orijentacijsku metodu za kvalitetno planiranje, te izvođenje metode test bolus kod CE MRA. Kod potrebe snimanja ovom metodom u specifičnim bolestima, u našem najboljem saznanju poznajemo samo par studija koje koriste PC-MRI za kvantifikaciju venoznog protoka kod pacijenata sa dijagnosticiranom multiplom sklerozom. Sve te studije su pronašle da abnormalni krvni protok IJV kod pacijenata sa MS su češći na lijevoj strani. Sve u svemu treba nam više studija da točno potvrdimo venski protok u prostoru gornjeg vrata po kriterijima godina i spola, radi specifičnosti određene bolesti.



Slika br 12 PCA venografski prikaz obojenom metodom MIP-a

4.1.2. CE MR angiografija

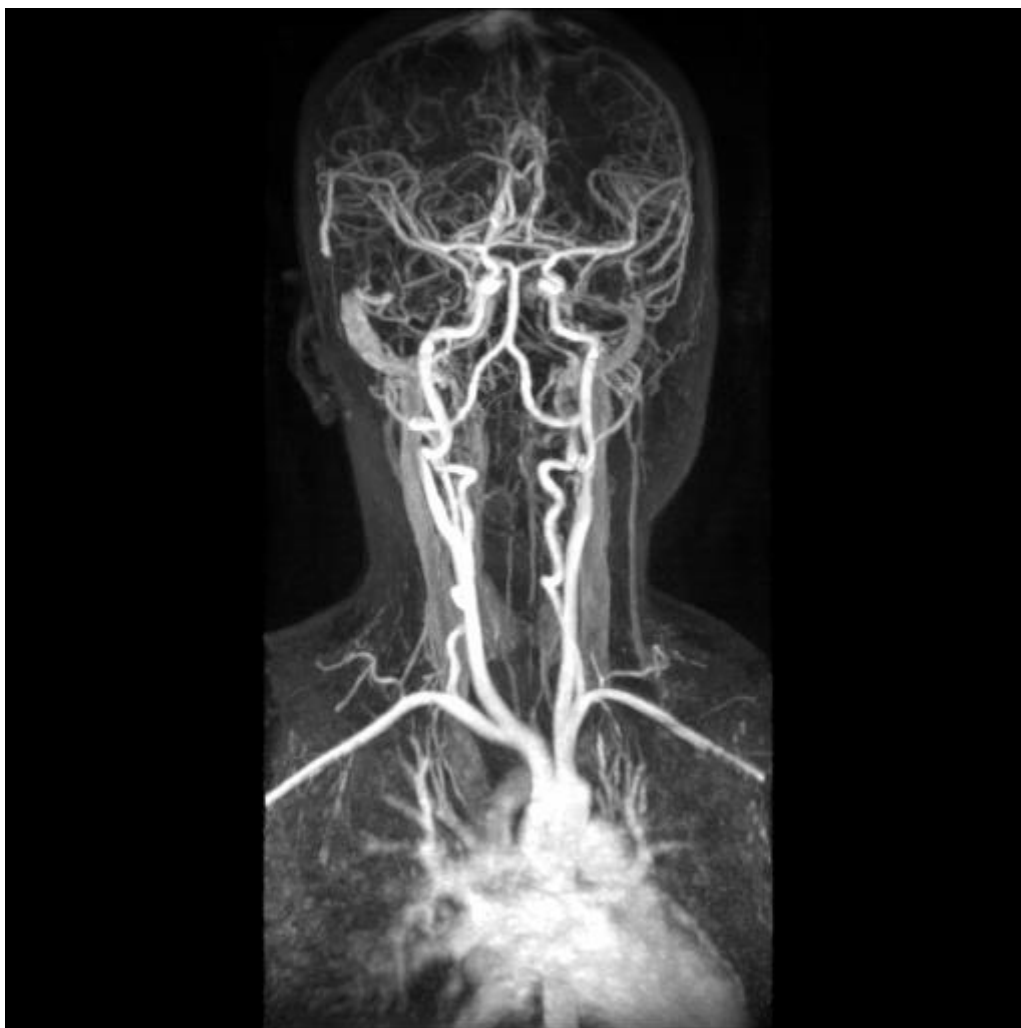„Contrast enhance“ (CE) MRA se kao metoda koristi od 1993g., ali je postala korisna tek 1996g. dolaskom novih iznimno brzih sekvenci, gradijenata visokih performansi te novih “coil”-ova. Od tada do danas MRI sistemi su znatno poboljšani i CE MRA danas postaje jedna od važnijih dijagnostičkih metoda kod vaskularnih bolesti. U usporedbi sa digitalnom suptrakcijskom angiografijom (DSA) te CT angiografijom kod CE MRA nema ionizirajućeg zračenja, a alergijske reakcije na kontrastno sredstvo su vrlo rijetke i znatno blaže.

Primjena CE MRA:

Angiografija luka aorte i karotida

Pulmonalna angiografija

Angiografija mezenteričnih i perifernih arterija



Slika br 14 Prikaz krvnih žila vrata i glave tehnikom CE MR

CE MR se može izvesti na dva načina:

1. Care Bolust tehnika
2. Test Bolus tehnika

Care bolus tehnika

Koristeći se ovom tehnikom možemo vidjeti u stvarnom vremenu na fluoroskopski način dolazak kontrasta u određenu regiju uz pomoć "INLINE DISPLAY"-a (prikaz 2D slika u realnom vremenu 1 slika /1 sekundi) i potom proizvoljno startati akviziciju 3D mjerenja. Na neki način ovdje možemo izbjeći kašnjenje kontrasta ukoliko je pacijent kardiološko lošijeg stanja, primijetiti ukoliko je kontrast istekao u okolno tkivo a ne u venu. Ali isto tako ovaj način ukoliko nije jako dobro uvježban i isproban može dovesti vrlo lako do propale pretrage. Prekasno ili prerano startanje izravno će se odraziti na kvalitetu pretrage u smislu prerane arterijske ili kasne arterijske tj. venske faze.

Test bolus tehnika

Za razliku od CARE BOLUS tehnike test bolus tehnika je proračunata i za svakog pacijenta prilagođena prema njegovom "Transit Time-u" (vremenu putovanja kontrasta do ciljane regije). Test bolus se provodi sa smanjenom količinom kontrasta. Uglavnom se radi o količini od 2 ml kontrasta koje potom potiskuje 15 do 25 ml fiziološke otopine kako bi bili sigurni da je kontrast napustio konektor automatskog injektora. Ovisno o regiji snimanja radi se dinamičko snimanje arterije (axialni ili koronarni slojevi) gdje nam je iznimno važno da vidimo koje vrijeme je potrebno kontrastnom mediju da dođe do planirane vaskulature.

U tome nam pomaže "Mean Curve" programski modul gdje kroz vremenski period mjerimo maksimalni intenzitet kontrasta u određenoj regiji. Kako to funkcionira je iznimno jednostavno i korisno. MR sistem počne snimanje određene regije i radi po jednu sliku u sekundi kroz planiranu regiju. Zaključno, 3D rekonstrukcija kod kontrastom poboljšanog MRV je nešto bolja nego kod rekonstrukcije konvencionalne MR angiografije jer kontrast venski sustav-pozadina je niži te obično postoji arterijsko i vensko poboljšanje.

Vene mogu imati promjenjivi intenzitet MR signala zbog „entry slice“ fenomena , „in-plane“ protoka ,turbulencije protoka te zbog ovisnosti o sili gravitacije i respiratornim ekskurzijama. Nedostaci kontrastom poboljšanog MRV su skupoća kontrastnog sredstva kao i moguća toksičnost kontrastnog sredstva te i neugodnost prilikom injiciranja kontrastnog sredstva .

4.2. Prednosti i nedostaci MR-a

Prednosti

MR je radiološka metoda oslikavanja koja za nastanak slike ne koristi ionizirajuće zračenje, a zbog izrazito dobre kontrastne rezolucije pruža dobar prikaz mekotkivnih struktura tijela (mozak, mišići, ligamenti, tetive, živci) te bolje razlikovanje normalnog od patološki promijenjenog tkiva u odnosu na druge radiološke tehnike (rtg., CT, UZV). Također ima mogućnost izravnog slojevnog prikaz u bilo kojoj odabranoj ravnini kao i prikaza krvnih žila bez upotrebe kontrastnog sredstva. Kontrastno sredstvo koje se koristi pri MR pretragama ne izaziva alergijske reakcije za razliku od drugih radioloških kontrastnih sredstava (koja se koriste kod rtg ili CT pretraga). Zbog odsutnosti ionizirajućeg zračenja predstavlja metodu izbora u djece i trudnica.

Rizici

Nedostaci ove metode su nabavna cijena MR uređaja, cijena samog pregleda, dostupnost uređaja bolesnicima različitih regija, bučnost gradijentnih zavojnica kod pregleda, duljina trajanja pretrage te uzak prostor (tunel unutar kućišta uređaja) za smještaj pacijenta koji može izazvati klaustrofobičnu reakciju te nemogućnost snimanja pacijenata sa ugrađenim metalnim implantatima odnosno metalnim stranim tijelima. Iako u manjoj mjeri i kod MR-a su moguće alergijske reakcije na paramagnetsko kontrastno sredstvo. Nefrogena sistemska fibroza može se javiti pri primjeni visokih doza paramagnetskog kontrastnog sredstva u bolesnika sa znatno oštećenom bubrežnom funkcijom. Glavni nedostatak MRI u dojenčadi i djece je dugo vrijeme potrebno za snimanje zbog čega je potrebna sedacija.

ZAKLJUČAK

MR-angiografija uključuje niz neinvazivnih tehnika snimanja kojima se prikazuju krvne žile različitih dijelova tijela sa ili bez intravenske primjene paramagnetskog kontrastnog sredstva.

Glavna prednost MR-angiografije u odnosu na CT-angiografiju i digitalnu suptrakcijsku angiografiju je da se pri snimanju ne koristi ionizirajuće zračenje te da su alergijske reakcije na paramagnetska kontrastna sredstva znatno rjeđa nego na jodna kontrastna sredstva.

Predstavlja metodu izbora u djece, trudnica i mlađih odraslih osoba.

Za prikaz krvnih žila uskog lumena CT-angiografija je bolja metoda u odnosu na MR-angiografiju s obzirom na bolju prostornu rezoluciju, dok je prikaz prohodnog lumena u arterijama izrazito kalcificirane stjenke znatno bolji MR-angiografijom.

Fazno-kontrastnom MR angiografijom moguće je mjeriti protok i njegovu brzinu kroz krvne žile dok to nije moguće CT angiografijom i DSA.

Izbor optimalne dijagnostičke metode treba biti individualiziran za svakog bolesnika uz obvezatno poznavanje prednosti i nedostataka pojedine metode.

CONSLUSION

MR-angiography involves a series of non-invasive imaging technique that analyze blood vessels of different parts of the body with or without intravenous administration of paramagnetic contrast agent.

The main advantage of MR angiography compared to CT angiography and digital subtraction angiography is that when imaging does not use ionizing radiation, and that allergic reactions to paramagnetic contrast agents significantly thinner than the iodine contrast agents.

The method of choice in children, pregnant women and young adults.

To view narrow blood vessels CT-angiography method is better compared to the MR-angiography due to a better spatial resolution, while the depiction of a patent lumen of the arteries extremely calcified wall much better MR angiography.

Phase-contrast MR angiography is possible to measure the flow and the speed of the vessel while it is not possible CT angiography and DSA.

The choice of optimal diagnostic methods should be individualized for each patient, in strict knowledge of the advantages and disadvantages of the various methods.

LITERATURA

1. Marušić A., Anatomija čovjeka, Medicinska naklada, 2002.
2. Moore K., Clinically Oriented Anatomy, Lippincott Williams & Wilkins, 2005.
3. Janković S., Eterović D. Fizikalne osnove i klinički aspekti medicinske dijagnostike. Zagreb , Medicinska naklada 2002.
4. Hrabak M., Štern Padovan R., CT-angiografija i MR-angiografija – neinvazivne radiološke metode prikaza patoloških promjena krvnih žila , Medix (časopis) , 2009.
5. Dolić K.,Siddiqui AH., Karmon Y.,Marr K.,Zivadinov R., The role of noninvasive and invasive diagnostic imaging techniques for detection of extra-cranial venous system anomalies and developmental variants ,BMC Med 2013.
6. Gržan M., Fučkan I.,Katavić H.,Mandić T., MR angiografije ,Radiološki vjesnik, 2008.
7. Stoquart-Elsankari S, Lehmann P, Villette A, Czosnyka M, Meyer ME, Deramond H, Baledent O: A phase-contrast MRI study of physiologic cerebral venous flow. J Cereb Blood Flow Metab 2009, 29:1208–1215.
8. Miyazaki M, Lee VS. Nonenhanced MR angiography. Radiology 2008;248:20-43.
9. Sadowski EA, Bennett LK, Chan MR, et al. Nephrogenic systemic fibrosis: risk factors and incidence estimation. *Radiology* 2007;243:148–157
10. Lee VS, Martin DJ, Krinsky GA, Rofsky NM. Gadolinium-enhanced MR angiography: artifacts and pitfalls. *AJR Am J Roentgenol* 2000;175:197–205
11. Lohan DG, Saleh R, Nael K, Krishnam M, Finn JP. Contrast-enhanced MRA versus nonenhanced MRA: pros and cons. *Appl Radiol* 2007;36(suppl):3–15.
12. Modaresi KB, Cox TC, Summers PE, et al. Comparison of intra-arterial digital subtraction angiography, magnetic resonance angiography and duplex ultrasonography for measuring carotid artery stenosis. *Br J Surg* 1999;86:1422–1426
13. Dumoulin CL, Souza SP, Walker MF, Wagle W. Three-dimensional phase contrast angiography. *Magn Reson Med* 1989;9:139–149.
14. Carriero A, Scarabino T, Magarelli N, et al. High-resolution magnetic resonance angiography of the internal carotid artery: 2D vs 3D TOF in stenotic disease. *Eur Radiol* 1998;8:1370–1372

15. Leclerc X, Gauvrit J, Nicol L, Pruvo J. Contrast-enhanced MR angiography of the craniocervical vessels: a review. *Neuroradiology* 1999;41:867–874
16. Lenhart M, Framme N, Volk M, et al. Time-resolved contrast-enhanced magnetic resonance angiography of the carotid arteries: diagnostic accuracy and inter-observer variability compared with selective catheter angiography. *Invest Radiol* 2002;37:535–541
17. Remonda L, Senn P, Barth A, et al. Contrast-enhanced 3D MR angiography of the carotid artery: comparison with conventional digital subtraction angiography. *AJNR Am J Neuroradiol* 2002;23:213–219

SLIKE

1. http://perpetuum-lab.com.hr/wiki/plab_wiki/_/anatomija-covjeka-enciklopedija/duralni-venski-sinusi-r111
2. http://www.neurohirurgija.in.rs/bolesti_krvnih_sudova.htm
3. <http://www.biomedcentral.com/1741-7015/11/155/>
4. <http://www.teslamedik.com/Mri.aspx>

ŽIVOTOPIS

OSOBNI PODACI

Ime: Josipa
Prezime: Tomić
Datum rođenja: 11.ožujka 1993.g
Mjesto rođenja: Tomislavgrad, Bosna i Hercegovina
Adresa: Slavonska 10, Split
Mobitel: 097/ 792 2924
E-mail: josipa.tomicc@gmail.com

OBRAZOVANJE

2007-2011- 1. Gimnazija
2011-2014- Sveučilišni odjel zdravstvenih studija Split, preddiplomski studij Radiološke tehnologije

