

# Senzitivnost digitalne tomosinteze u odnosu na digitalnu mamografiju

---

Lončar, Ivana

Master's thesis / Diplomski rad

2016

Degree Grantor / Ustanova koja je dodijelila akademski / stručni stupanj: **University of Split / Sveučilište u Splitu**

Permanent link / Trajna poveznica: <https://um.nsk.hr/um:nbn:hr:176:155152>

Rights / Prava: [In copyright](#) / [Zaštićeno autorskim pravom.](#)

Download date / Datum preuzimanja: **2025-04-02**

Repository / Repozitorij:



Sveučilišni odjel zdravstvenih studija  
SVEUČILIŠTE U SPLITU

[Repository of the University Department for Health Studies, University of Split](#)



UNIVERSITY OF SPLIT



SVEUČILIŠTE U SPLITU

Podružnica

SVEUČILIŠNI ODJEL ZDRAVSTVENIH STUDIJA  
DIPLOMSKI SVEUČILIŠNI STUDIJ RADIOLOŠKE  
TEHNOLOGIJE

**Ivana Lončar**

**SENZITIVNOST DIGITALNE TOMOSINTEZE U  
ODNOSU NA DIGITALNU MAMOGRAFIJU**

**Diplomski rad**

Split, 2016.

SVEUČILIŠTE U SPLITU

Podružnica

SVEUČILIŠNI ODJEL ZDRAVSTVENIH STUDIJA  
DIPLOMSKI SVEUČILIŠNI STUDIJ RADIOLOŠKE  
TEHNOLOGIJE

**Ivana Lončar**

**SENZITIVNOST DIGITALNE TOMOSINTEZE U  
ODNOSU NA DIGITALNU MAMOGRAFIJU/  
SENSITIVITY OF DIGITAL TOMOSYNTHESIS VS.  
DIGITAL MAMMOGRAPHY**

**Diplomski rad/Master's thesis title**

**Mentor: doc. dr. sc. Tade Tadić**

Split, 2016.

## **Zahvala**

*Zahvaljujem doc. dr. sc. Tadi Tadiću na iznimnoj pomoći u izradi ovog diplomskog rada.*

*Zahvaljujem dr. sc. Frani Mihanoviću, bez čije vizije ne bismo bili ovdje gdje jesmo.*

*I na kraju, zahvaljujem svojoj obitelji i prijateljima na potpori.*

## SADRŽAJ

1. UVOD .....	1
2. CILJ RADA.....	5
3. IZVORI PODATAKA I METODE .....	6
4. RASPRAVA .....	7
4.1. TEORIJA DIGITALNE TOMOSINTEZE DOJKE .....	7
4.2. GEOMETRIJA TOMOSINTEZE .....	9
4.3. ZAHTJEVNOST SUSTAVA TOMOSINTEZE .....	11
4.3.1. Konverzijski faktor i doza .....	11
4.4. REKONSTRUKCIJA SLIKA .....	12
4.5. TOMOSINTEZA DOJKI RAZLIČITE GUSTOĆE I RAZLIČITIH LEZIJA 13	
4.5.1. Učinak u invazivnih i neinvazivnih karcinoma .....	14
4.5.2. Učinak u masnih i gustih dojki .....	15
4.6. POTENCIJALNE KLINIČKE KORISTI TOMOSINTEZE.....	18
4.7. JEDNA ILI DVIJE PROJEKCIJE .....	19
4.8. RAZVOJ DIGITALNE TOMOSINTEZE.....	22
4.9. STUDIJE KOJE DOKAZUJU SENZITIVNOSTI TOMOSINTEZE.....	23
5. ZAKLJUČAK .....	30
6. LITERATURA.....	31
7. SAŽETAK.....	35
8. ABSTRACT .....	38
9. ŽIVOTOPIS .....	41

# 1. UVOD

Rak dojke je najčešći rak koji se pojavljuje u žena i veliki je javnozdravstveni problem, s 1 384 155 procjenjuje se novih slučajeva u svijetu, povezanih s gotovo 459 000 smrtnih ishoda. Rak dojke je vrlo različit u svojim patološkim značajkama. Neki pokazuju spori rast s izvrsnom prognozom, a drugi su agresivni tumori. Trenutačna predviđanja i statistike pokazuju da su širom svijeta učestalost raka dojke i povezane smrtnosti u porastu. Prema *GLOBOCAN* statistikama iz 2012. godine, gotovo 1,7 milijuna žena s dijagnozom raka dojke s 522 000 povezanih smrtnih ishoda je povećanje od gotovo 18 % u odnosu na 2008. godinu. Prema American Cancer Society, jedna od osam žena u Sjedinjenim Američkim Državama (SAD) razvit će rak dojke u svom životu. Također se predviđa da će u svijetu pojava raka dojke dosegnuti oko 3,2 milijuna novih slučajeva godišnje do 2050. godine. Te brojke odražavaju veličinu učestalosti raka dojke, njezin utjecaj na društvo u svijetu i potrebe za hitnim preventivnim i terapijskim mjerama. Tehnološki napredak u medicinskim znanostima i zdravstvu omogućio je rano otkrivanje bolesti i početak liječenja na vrijeme kako bi se spriječilo metastaziranje iste. Epidemiološke studije pokazuju da je rješavanje društveno-ekonomskih pitanja krajnje važno, tako da sve žene imaju jednak pristup zdravstvenoj skrbi od probira do odgovarajućih postupaka procedura i eventualnih terapija, a samo odlučna akcija može smanjiti svjetski teret raka dojke (1).

Sukladno trendovima u svijetu, u Republici Hrvatskoj primjećuje se porast incidencije raka dojke od početka registracije malignih bolesti. Tijekom posljednjih 25 godina gotovo je dvostruko porasla incidencija raka dojke. Najčešći uzrok smrti žena u Hrvatskoj, u dobi između 35. i 59. godine života, bio je rak dojke. Tijekom 2010. godine 872 osobe su umrle od ove bolesti. Uspjeh liječenja, a time i prognoza bolesti u bolesnica s karcinomom dojke, u izravnoj je vezi sa stadijem bolesti u trenutku postavljanja dijagnoze. Otkriti malignu promjenu što manje veličine i u lokaliziranom stadiju cilj je Nacionalnog programa prevencije i ranog otkrivanja raka dojke u RH koji se provodi od sredine 2006. godine, pod imenom "Mamma". Prema prvim preliminarnim analizama uočava se da su karcinomi otkriveni mamografskim probirom manje veličine i u lokaliziranom stadiju, u odnosu na one prije uvođenja mamografskog probira u RH (2).

U vidu dijagnostike primjenjuju se metode: anamneza, fizikalni pregled, nativna mamografija, ultrazvuk i novije slikovne metode MRI (engl. *Magnetic Resonance Imaging*), digitalna mamografija (engl. *Computer-Aided Diagnosis - CAD*), digitalna tomosinteza dojke (engl. *Digital Breast Tomosynthesis – DBT*), PET (engl. *Positron Emission Tomography*), SPECT (engl. *Single Photon Emission imaging and Computed Tomography*).

Za dobivanje mamograma upotrebljavamo mamografske uređaje koje općenito dijelimo na:

- Klasični mamografski uređaj sa sustavom film – folije
- Uređaj za mamografiju s digitalnom ciljanom mamografijom (engl. *Digital Spot Mammography – DSM*)
- Računalna (kompjutorska) mamografija - sustav digitalizacije s fosfornih ploča (engl. *Full Field Digital Mammography – FFDM*)
- Digitalna mamografija - mamografija s ravnim detektorima (engl. *Digital Mammography*) (3).

Dojka je mekotkivni organ građen od tkiva niske gustoće (0,9-1,0 g/cm<sup>3</sup>) i elemenata niskog atomskog broja, zato je apsorpcija rendgenskih zraka u tkivu dojke veoma slaba. Da bi se radiološke snimke mogle interpretirati one moraju imati dovoljnu oštrinu i kontrastnost. Stoga se postupak snimanja mora prilagoditi tehnici snimanja mekih česti, a što se postiže posebno izvedenim rendgenskim cijevima, specijalne konstrukcije koje emitiraju rendgenske zrake male energije oko 20 keV. Nepovoljna strana primjene ovih zraka je visoka apsorpcija i zato relativno visoka doza zračenja dojke. Danas je ta doza značajno manja zbog tehničkih poboljšanja te su danas doze manje od 1 mGy po snimci. Sve rendgenske cijevi mamografskih uređaja imaju rotirajuću anodu s malim žarištem (0,1 - 0,3 mm). Specifična je i izvedba stativa s mehanizmima za podržavanje i kompresiju dojke. Molibdenska cijev ima anodu građenu od molibdena i tanki filter od molibdena, prozor od berilija. Po fizikalnom principu filtracijom rendgenskih zraka istim materijalom od kojeg je građena anoda dobivaju se karakteristične rendgenske zrake male energije. Ova je rendgenska cijev pogodna za snimanje dojki manjeg i srednjeg obujma.

Druga vrsta rendgenske cijevi ima anode građene od volframa, s filtrom od paladija ili rodija, a prozore od pyrex stakla, emitira rendgenske zrake energije oko 24 keV i pogodna je za snimanje dojki većeg obujma.

Rendgenska cijev najnovije generacije, proizvedena 1992. godine ima dvostruku anodu i filtre: molibden-molibden i rodij-rodij. Ove su cijevi pogodne za snimanje dojki bez obzira na veličinu.

Svim spomenutim uređajima zajednička je karakteristika rotirajuća anoda s malim žarištem (od 0,1 mm do 0,3 mm). Nativni mamogrami mogu se snimati izravnim ekspaniranjem specijalno građenog mamografskog filma, snimanjem na sustav film-folije i snimanjem na metalnu ploču presvučenu selenskim poluvodičem.

Osim kvalitete filma, važna je dozirana, optimalna kompresija dojke za što služe posebni automatski uređaji ili se snaga kompresije podešava ručno. Optimalne ekspozicije postižu se uz uređaje za automatski prekid ekspozicije što sve zajedno doprinosi boljoj oštrini slike i značajnom (do 50 %) smanjenju količine raspršenog zračenja i doze zračenja (3).

Digitalni radiografski uređaji, ubrzano zamjenjuju analogne *screen-film* detektore, postaju uobičajeni u dijagnostičkim radiološkim snimanjima, gdje je implementacija ubrzana kroz elektroničke slikovne sustave za prikaz. Mnogobrojne prednosti mogu se dobiti iz digitalnog detektora promjenjive brzine, kao npr. sposobnost niže doze u mnogim ispitivanjima, post-obrade slika, fleksibilnost prikaza da promijeni izgled slike koja će pomoći liječniku u postavljanju diferencijalne dijagnoze i jednostavan pristup digitalnim slikama (4).

Riječ tomosinteza (*engl. Tomosynthesis*) izvedenica je od riječi tomografija (*engl. Tomography*) i sinteza (*engl. Synthesis*). Digitalna tomosinteza dojke je trodimenzionalna slikovna tehnologija koja uključuje stvaranje slike stacionarno komprimirane dojke iz više kutova tijekom kratkog skeniranja. Tada se pojedinačne slike rekonstruiraju u serije tankih slojeva visoke rezolucije koje se mogu prikazati pojedinačno ili u dinamičnom načinu rada. Rekonstruirane tomosintezne slike smanjuju ili uklanjaju probleme uzrokovane preklapanjem tkiva u digitalne dvodimenzionalne mamografije (5).

Od 2000. godine, kada je odobrena digitalna mamografija kao standard u dijagnostici i probiru za karcinom dojke, ona utire put za novije, revolucionarnije tehnologije kao što je digitalna tomosinteza dojke. Tomosintetskom tehnologijom dobiven skup podataka



smanjuje broj neotkrivenih nalaza povezanih s preklapanjem struktura, što je primarni nedostatak konvencionalne analogne i digitalne mamografije (6).

Tomosinteza dojke odobrena je za primjenu u istih kliničkih indikacija kao i 2D mamografija, uključujući probir karcinoma dojke, dijagnoze i intervencije. Ova je tehnologija dostupna u Europi od 2008. godine. U veljači 2011. godine United States Food and Drug Administrations (FDA) odobrio je prvi komercijalni sustav pod nazivom Hologic Selenia „Dimensions“ (7). Tomosinteza je odobrena za probir i dijagnostiku raka dojke u SAD-u od veljače 2011. godine, a trenutačno se primjenjuje u 48 država u SAD-u te u više od 50 zemalja diljem svijeta (8).

Pomoću Hologic 3D mamografije, kombiniranog pregleda 3D i 2D prikaza, poznat i kao “kombo“ način rada (koji traje samo nekoliko sekundi duže nego konvencionalni način dvodimenzionalne digitalne mamografije) u kliničkoj uporabi, nude se značajne prednosti, uključujući rano otkrivanje raka, smanjenje stope povratnih poziva za pregled, pomoći u lokalizaciji struktura u dojci te poboljšana vidljivost lezija i margina. U 2013. godini FDA je odobrila novi mod za Hologic 3D mamografske sustave, pri čemu *C-View* softver generira 2D sliku iz 3D prijenosa podataka izravno, bez potrebe za zasebnim 2D snimanjem što bitno smanjuje dozu zračenja povezanu s postupkom kombiniranog *moda*.

Konvencionalne mamografske slike su dvodimenzionalni radiološki prikazi i kao rezultat toga, prisutnost preklapajućeg gustog fibroglandularnog tkiva dojke značajno smanjuje uočljivost lezija na dojkama. To ograničava osjetljivost mamografije kao dijagnostičkog postupka i ograničava dijagnosticiranje tumora dojke (7). Temeljem prethodno spomenutog može se zaključiti kako je najvažnije što prije otkriti eventualne promjene u dojci i to tehnikom koja je osjetljivija od ostalih.

## **2. CILJ RADA**

Procijeniti i usporediti dijagnostičku vrijednost tomosinteze pomoću pokazatelja senzitivnosti u korelaciji s digitalnom mamografijom.

Pregledom dostupnih podataka potvrdit će se kako je senzitivnost dijagnostikom tomosinteze veća od senzitivnosti digitalne mamografije.

### **3. IZVORI PODATAKA I METODE**

Sustavno pretraživanje podataka u *PubMedu*, *Medline* koristeći ključne riječi *digitalna tomosinteza dojke*, *digitalna mamografija*, *senzitivnost obje metode* u publikacijama od 2009. do 2016. godine te pregled bibliografije relevantne za ovu temu.

Rezultati su navođeni u narativnom obliku, poglavito jer su studije heterogene i teško su statistički komparativne.

## 4. RASPRAVA

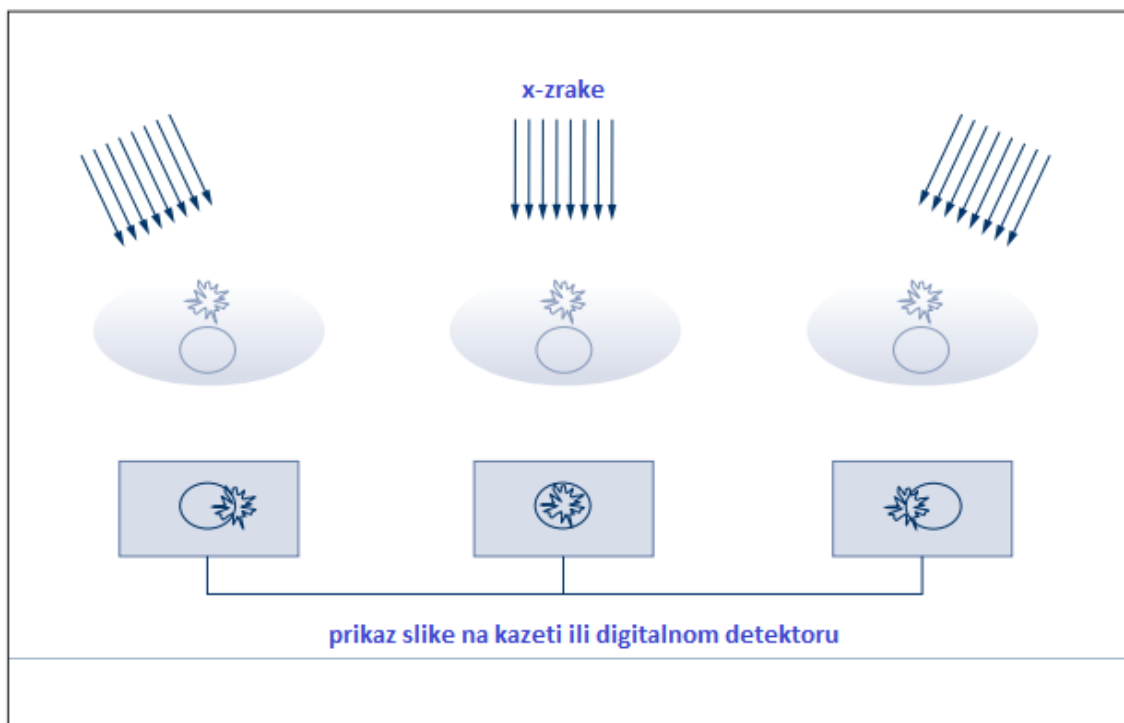
### 4.1. TEORIJA DIGITALNE TOMOSINTEZE DOJKE

Konvencionalna mamografija je dvodimenzionalni prikaz slike.

S obzirom na brojne signale iznad i ispod objekta, a koji se detektiraju na jednom mjestu na filmskoj kaseti ili digitalnom detektoru koji ovisi o ukupnom prigušenju svih tkiva iznad mjesta interesa, ponekad je teško otkriti patološke promjene.

Tomosinteza je trodimenzionalna metoda prikaza slike koja može smanjiti ili eliminirati učinak preklapanja anatomskih struktura. Dok su dojke fiksirane, slikovni prikazi nastaju iz različitih kutova izvora zračenja. Objekti na različitim visinama u prikazu dojke različito se prikazuju u projekcijama (5).

Na Slici 1. prikazana su dva objekta koja se superponiraju kada je izvor zračenja u položaju  $0^\circ$ , ali kada se izvor zračenja pomiče vidi se relativan pomak sjene jednog objekta u odnosu na drugi u slikama.

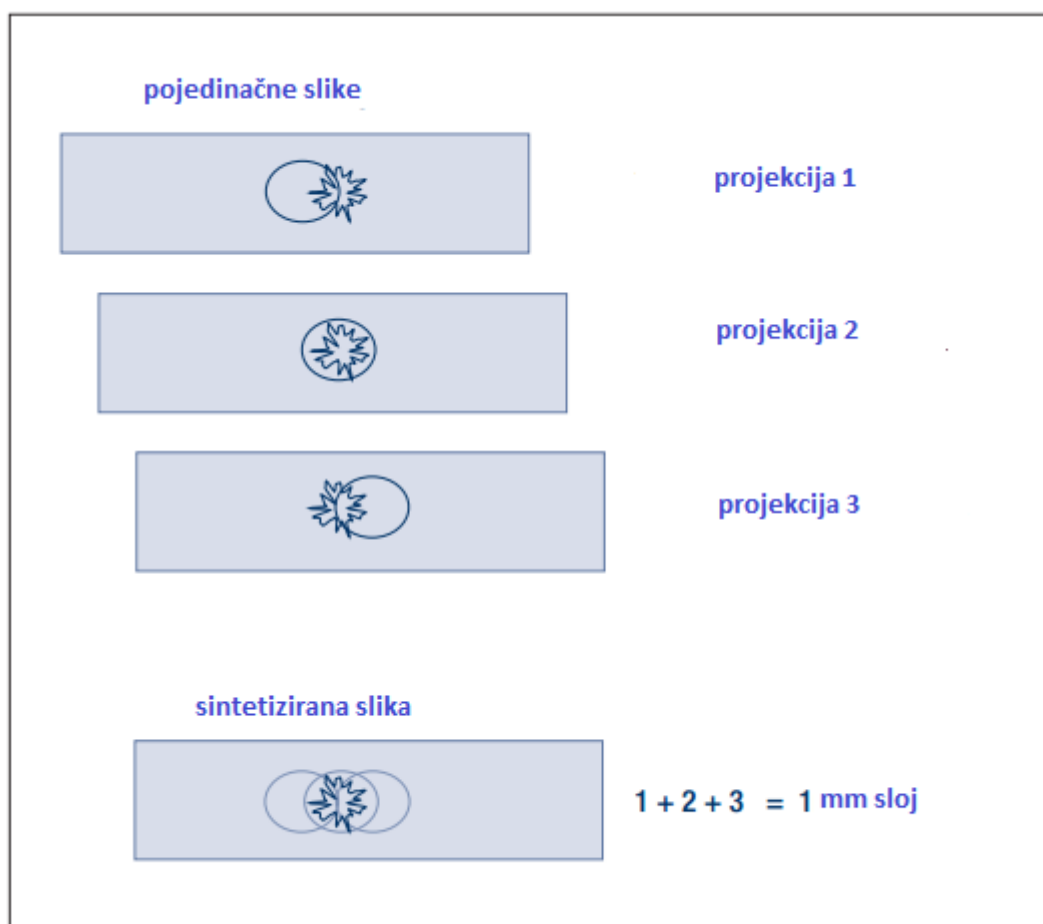


Slika 1. Tomosinteza može reducirati ili eliminirati preklapanja anatomskih struktura

Izvor: Smith A. Fundamentals of Breast Tomosynthesis Improving the Performance of Mammography WP-00007.pdf

Završni korak u proceduri tomosinteze su rekonstrukcije podataka za generiranje slike koje poboljšavaju i omogućavaju vidljivost objekta u određenoj visini odgovarajućim pomicanjima projekcije (kuta snimanja) u odnosu na drugi.

Primjer je prikazan na Slici 2. gdje je rekonstruiran izgled poprečnog presjeka sloja na jednu specifičnu visinu. U ovom primjeru slike su sažete, a u sintetiziranoj slici pojačana je sjena lezije, dok se kontrast elipsoidnog objekta vidi kao zamućenje (engl. Blur).

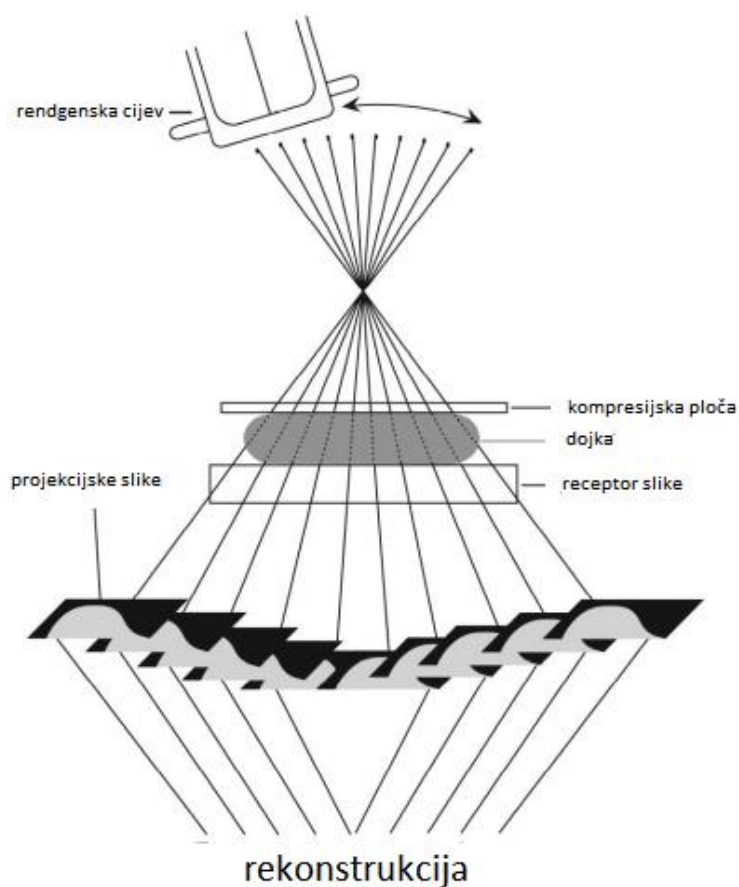


Slika 2. Tomosinteza poboljšava vidljivost objekta na određenoj visini

Izvor: Smith A. Fundamentals of Breast Tomosynthesis Improving the Performance of Mammography WP-00007.pdf

## 4.2. GEOMETRIJA TOMOSINTEZE

Dojka se komprimira na standardni način, rendgenska cijev rotira do ograničenog kutnog dometa. Za svaki stupanj eksponira se dojka niskim dozama stvarajući niz digitalnih slika. Obično cijev rotira 10-20 stupnjeva i napravi se 10-20 ekspozicija za svaki 1° ili pak tijekom ukupnog skeniranja od 5 sekundi ili manje. Pojedinačne slike su projekcije kroz dojku pod različitim kutovima, a to je ono što se rekonstruira u slojeve (Slika 3.).



Slika 3. Shematski prikaz digitalne tomosinteze dojki

Izvor: Helvie MA. Digital Mammography Imaging: Breast Tomosynthesis and Advanced Applications. Radiol Clin North Am. 2010; 48(5): 917–29.

Dojke su obično postavljene u kosi mediolateralni položaj ili pak kraniokaudalni iako bi tomosinteza trebala podržavati i moći dati slike iz bilo kojeg položaja dojki.

Bitan dio u dizajnu sustava tomosinteze je gibanje rendgenske cijevi tijekom stjecanja slika. Cijev se može kretati u kontinuiranom ili isprekidanom modu.

Uz kontinuirano gibanje izloženost mora biti kratka a dovoljna da bi se izbjeglo zamućenje slike zbog slabe žarišne točke u pokretu. Ako tomosinteza radi na ovom drugom principu, isprekidanom, onda se rendgenska cijev obvezno prije ekspozicije mora zaustaviti jer bi vibracije prouzročile zamućenje slike. Najvažniji kriterij je što kraće ukupno vrijeme skeniranja, smanjenje mogućnosti gibanja bolesnice koje će degradirati vidljivosti malih mikrokalcifikata i malih lezija (5).

Dodatne varijable koje treba optimizirati su broj ekspozicija koje se stječu tijekom skeniranja i kutni raspon. U principu, više ekspozicija omogućit će rekonstrukcije s manje artefakata. To mora biti uravnoteženo u odnosu na činjenicu da je za određenu ukupnu dozu, više izloženosti značiti manje signala za svaki od pojedinačnih snimaka. Za dovoljno male ekspozicije, slikovnim receptorima buka će dominirati i degradirati rekonstruiranu kvalitetu slike. Povećavanjem broja ekspozicija povećavaju se sirovi podaci i vrijeme rekonstrukcije.

U odnosu na kutni raspon veći daje povećani broj rekonstruiranih zasebnih slojeva, a manji kutni raspon zadržava više struktura u fokusu određenog sloja. Povećano odvajanje teoretski može biti poželjno za rješavanje dvije usko ležeće strukture ali bi moglo uvelike utjecati i na raščlambu nakupina mikrokalcifikata u različitim slojevima (5).

### 4.3. ZAHTJEVNOST SUSTAVA TOMOSINTEZE

#### 4.3.1. Konverzijski faktor i doza

Slika dobivena tomosintezom dobiva se od niza ekspozicija niskih doza pri čemu je svaka ekspozicija 5-10 % normalne doze mamograma u jednoj projekciji. S obzirom na to da je svaka ekspozicija niska doza neophodno je da receptor slike ima visoki konverzijski faktor (engl. *Detective Quantum Efficiency* - DQE) što u konačnici rezultira smanjenjem doze zračenja.

S obzirom na stvaranje nekoliko slika u sekundi brzina snimanja je još jedan faktor koji mora biti implementiran u kvalitetnoj tomosintezi. Idealni detektori za sustav tomosinteze su selenijski detektori zbog visokog konverzijskog faktora većeg od 95 % za energije (22 - 36 kV) koje se upotrebljavaju u mamografiji, kao i zbog mogućnosti brzog računalnog očitavanja i obrade dobivenih podataka. Upotrebom selenijskih detektora ukupna doza zračenja je približna ukupnoj dozi konvencionalne mamografije (5).

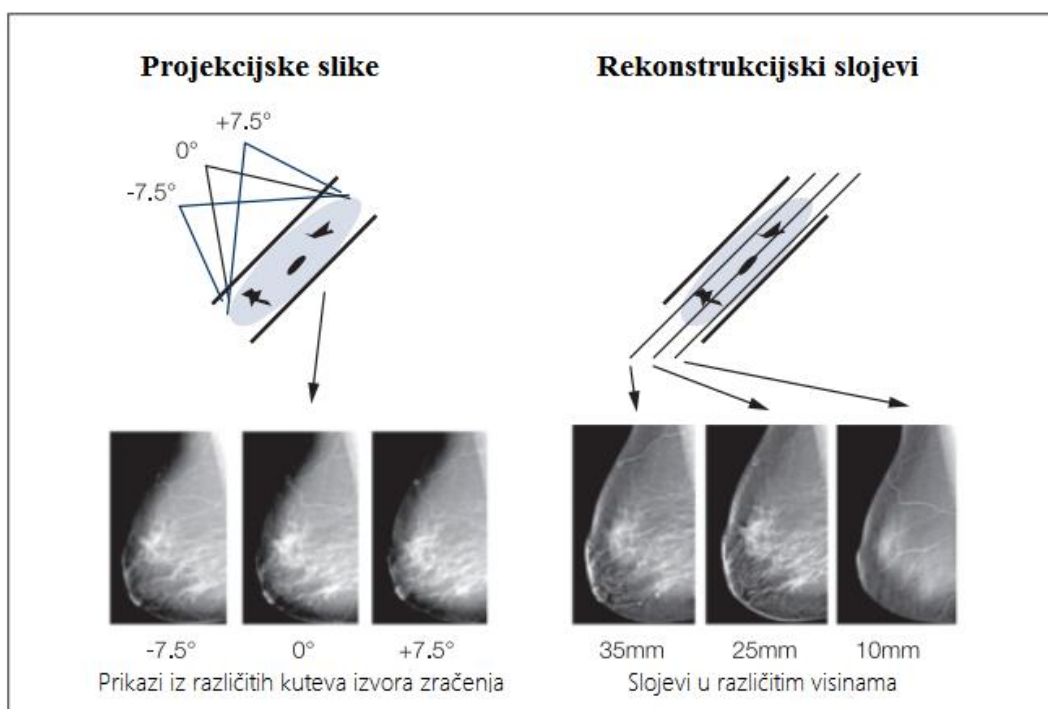
Glavni izazov za razne proizvođače uređaja za digitalnu tomosintezu dojke je ravnoteža između doze i kvalitete slike. Budući da je kvaliteta slike izravno povezana s dozom, kompromisi su nužni. Svi proizvođači opreme išli su na parametre manje od trenutne FDA granice od 3 mGy po snimci. Cilj je postizanje nižih doza. Debljina i gustoća dojki dodatno otežavaju dijagnostiku. Međutim, ako se DBT-om smanjuje stopa poziva na ponovni pregled ili poboljšanje osjetljivosti, minimalno veće doze mogu biti prihvatljive (9).



#### 4.4. REKONSTRUKCIJA SLIKA

Rekonstruirani slojevi nastali tomosintezom mogu se prikazati na sličan način kao i CT rekonstrukcijski slojevi. Operater može vidjeti slike jednu po jednu ili ih prikazati u kino petlji (engl. *Cine Loop*). Izvorne projekcije su identične konvencionalnim mamografskim projekcijama. Ako sustav podržava 2D i 3D mamografiju u istoj kompresiji, slike ta dva modaliteta su u potpunosti računalno zapisane i pohranjene. Korisnička sučelja koja omogućuju brzo prebacivanje između ova dva načina omogućit će pregled slika, a također i brzu identifikaciju lezija u jednom modalitetu uspoređujući ih s odgovarajućim lezijama u drugom načinu.

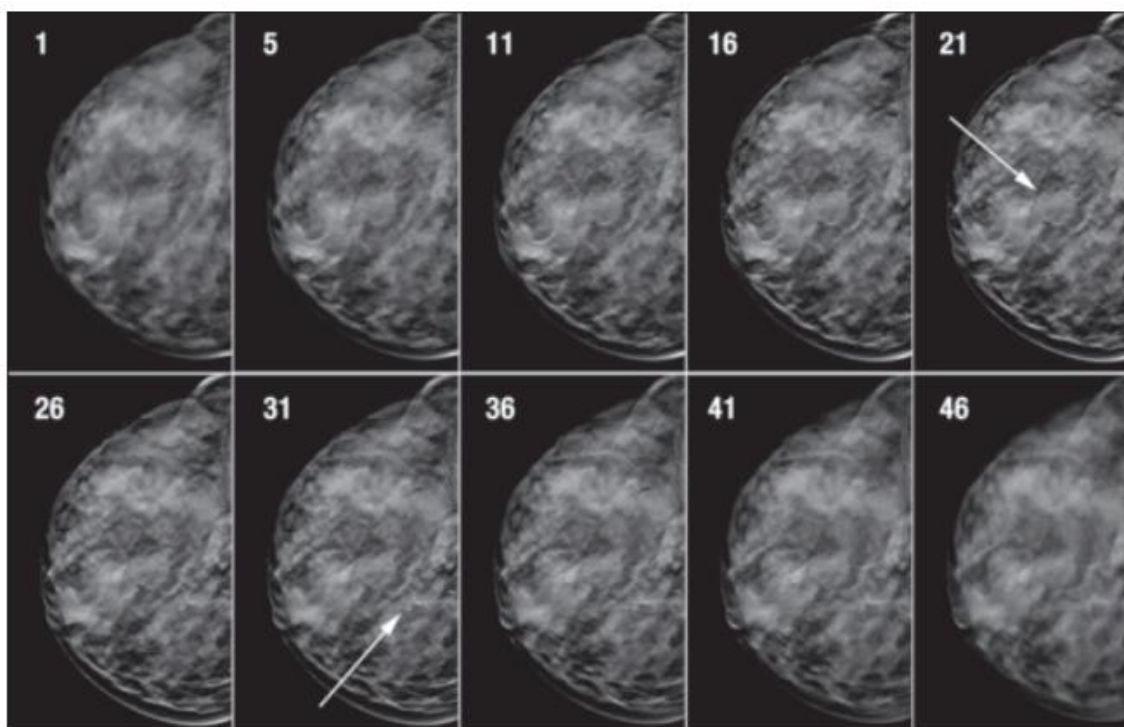
Na Slici 4. prikazana je rekonstrukcija slika visoke rezolucije čije su ravnine paralelne s pločom na kojoj se dojka komprimira i podržava. Obično su slike rekonstruirane po slojevima od 1 mm pa za 5 cm komprimirane dojke tomosintezom dobivamo 50 rekonstruiranih slojeva. Brzo vrijeme rekonstrukcije je bitno i obično traje 10 sekundi, a nekad i kraće, pogotovo kada se tomosinteza smatra dijelom intervencijskih studija.



Slika 4. Nastajanje rekonstrukcijskih slojeva iz slika različitih projekcija

Izvor: Smith A. Fundamentals of Breast Tomosynthesis Improving the Performance of Mammography WP-00007.pdf

Na Slici 5. rekonstrukcijski slojevi prikazuju objekte poput ciste i mikrokalcifikata (označeno strelicom) koji leže na različitim dubinama u dojci gledajući od ploče koja podržava dojku prema gore ka kompresijskoj ploči.



Slika 5. Rekonstrukcija tomosintetskih slojeva

Izvor: Smith A. Fundamentals of Breast Tomosynthesis Improving the Performance of Mammography WP-00007.pdf

#### **4.5. TOMOSINTEZA DOJKI RAZLIČITE GUSTOĆE I RAZLIČITIH LEZIJA**

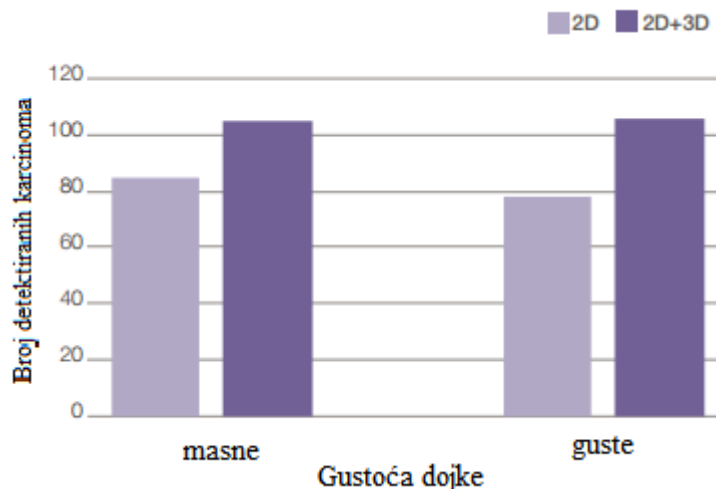
S obzirom na to da se povećava broj kliničkih studija koje primjenjuju tomosintezu dojki može se bolje procijeniti prednost tomosinteze ovisno o različitosti strukture dojki (masne i guste) i eventualnih lezija. Pri tom se misli na kalcifikate, tvorbe i distorzije, invazivne i neinvazivne karcinome.

Podaci jednog kliničkog ispitivanja u kojem su odvajane skupine slika s kalcifikatima i bez istih, pokazuju da 2D plus 3D imaju značajan porast performansi u odnosu na 2D slike za slučajeve u kojima su uključene tvorbe i distorzije. Za slučajeve koji uključuju mikrokalcfikate, postojala je mala, ali nije statistički značajna, poboljšana izvedba s dodatkom 3D snimanja (6).

#### 4.5.1. Učinak u invazivnih i neinvazivnih karcinoma

Po FDA odobrenim studijama može se predvidjeti da je većina dodatnih rakova pronađenih 3D mamografijom biti tvorba lezije, znači tvorbe koje ne uključuju kalcifikate. Za očekivati je da će se dobit u osjetljivosti pomoću 3D mamografije pripisati prije svega invazivnim karcinomima (6).

Skaane i sur. navode da mamografija plus tomosinteza u probiru rezultira znatno višom stopom detekcije raka i omogućava povećanje od 40 % u otkrivanju invazivnih karcinoma, bez povećanja u otkrivanju duktalnih karcinoma *in situ* (engl. *Ductal Carcinoma In Situ* - DCIS) (7).



Studija Skaane i sur. pokazala je napredak u otkrivanju raka u obje kategorije gustoće dojke.

Slično su pokazali Rose i sur. u još jednoj studiji gdje je povećanje invazivnih karcinoma pomoću 3D mamografija od 53 % a nema povećanja u otkrivanju neinvazivnog raka (10).

Ciatto i sur. svojom studijom ukazuju na povećanje u otkrivanju raka oko 50 %, a nema povećanja u otkrivanju neinvazivnih karcinoma (11).

Ovo je jedna od ključnih prednosti 3D mamografija - potencijal za ranije otkrivanje invazivnih karcinoma i to upravo one vrste koja će postati opasna po život ako se ne otkrije na vrijeme radi učinkovitog liječenja.

Karcinomi koji su otkriveni uz pomoć tomosinteze su oni koji ne bi bili primijećeni konvencionalnom mamografijom, ili tijekom godine i duže u okviru probira ili dok tvorba ne bi postala opipljiva.

#### **4.5.2. Učinak u masnih i gustih dojki**

Što je dob osobe koja je podvrgnuta mamografiji niža to je struktura takve dojke gušća, a ta gustoća može prikriti kako benigni tako i maligni tumor. Smanjena osjetljivost mamografije u mlađih žena dijelom se odnosi na povećanu gustoću dojke zbog visokog udjela epitela i elemenata strume dojki mlađih žena (12).

Dodatni 3D slikovni prikaz pokazao se kao poboljšanje performansi mamografije u obje strukture dojki (masne i guste). S obzirom na gustoću fibroglandularnog tkiva za očekivati je da tomosinteza dojki ima bolje performanse u gušćih dojki, ali klinička ispitivanja dokazuju da jednako poboljšanje ima i u masnih dojki (13).

Haas i sur. u svojoj kliničkoj studiji u kojoj je 13 158 žena bilo podvrgnuto mamografskom probiru, a jednom dijelu je dodana i tomosinteza dojki (6 100 žena), koja je smanjila stopu ponovnog poziva na pregled i to za sve skupine gustoće dojki, sa statistički značajnim smanjenjem ponovnog poziva na pregled za dojke raspršene fibroglandularne gustoće – smanjenje je za 25 %, heterogene gustoće za 39 % i za vrlo guste dojke smanjenje ponovnog poziva na pregled je 57 %.

Dodavanje digitalne tomosinteze dojki, i to u dvije projekcije, konvencionalnoj digitalnoj mamografiji tijekom kontrolnih pregleda rezultiralo je smanjenjem stope ponovnog poziva na pregled od 29,7 % ( $P < 0,01$ ).

Smanjenje stope ponovnog poziva na pregled žena svih gustoća dojki i dobi, bilo je statistički značajno ( $P < 0,05$ ) za sve podskupine, osim onih s pretežno masnom gustoćom dojke i onih u životnoj dobi od 70 godina i višoj. Najveće smanjenje stope gustih dojki utvrđeno je u žena mlađih od 50 godina (14).

Rafferty je proučavao učinak 3D mamografija u žena s većom gustoćom dojki i pronašao povećanje stope ponovnog poziva na pregled za slučajeva raka i smanjenje stopa ponovnog poziva za slučajeve bez raka (15).

U odvojenoj studiji Rafferty je pokazao da je 2D plus „tomo“ znatno bolji od 2D mamografije i za masne i za guste dojke te je stopa ponovnog poziva na pregled smanjena u obje vrste struktura dojki.

Ako se digitalna tomosinteza mamografije pokaže učinkovitom u kliničkim ispitivanjima liječnici će se morati opsežno educirati jer je glavna najslabija karika radiološko mamografsko tumačenje. Isto vrijedi i za radiološke tehnologe koje pravilnim načinom rada dobivaju slike za tomosintetski prikaz. Poseban je naglasak u svezi odgovarajućeg vremena čitanja, metoda i pragova za ponovne pozive na pregled i biopsije.

Digitalnom tomosintezom dobiva se 50 ili više slika, koje zamjenjuju samo jednu 2D projekciju digitalne mamografije. Rezultat toga je i produženo vrijeme, i to dva puta više, od 49 sekundi na 92 sekunde za procjenu svih 3D slika tomosinteze. S obzirom na to da radiolozi stječu iskustvo čini se da to povećano vrijeme za 3D generirane slike ipak opada. Dang i sur. iz Osla izvještavaju da nakon čitanja 2 000 pregleda 3D čitanje mamografija opada za 40 % od početne vrijednosti i sada je na 60 sekundi. Zaključuju da je to vrijeme interpretacije 3D mamografija prihvatljivo za probire velikog broja bolesnica (16).

Potpuno ograničene mase, kao što su ciste, mogu se klasificirati u 2. kategoriju po BIRADS-u (engl. *Breast imaging-reporting and data system*). S druge strane, neke lezije, kao što fibroadenomi koji mogu biti klasificirani u 3. kategoriju po BIRAD-u, ali zbog kružno ili različito opisanih granica koje digitalna tomosinteza može pokazati mijenja se njihova kategorizacija u 4A. Lezije koje se smatraju sumnjivima, ali se vide samo na DBT zahtijevat će od proizvođača da razviju sposobnost biopsije što će dodatno povećati potrebu za edukacijom liječnika koji primjenjuju DBT (17).

Philpotts i sur. izvijestili su o tomosintetskoj vidljivosti raka dojke kao funkcija gustoće dojke na mamografiji. Utvrđeno je da je digitalna tomosinteza posebno korisna za vidljivost nekalcificiranog raka dojke u dojkama raspršene gustoće i heterogeno gustim. Karcinomi u masnim i izrazito gustim dojkama jednako su dobro vidljivi korištenjem tomosinteze i konvencionalne mamografije (18).

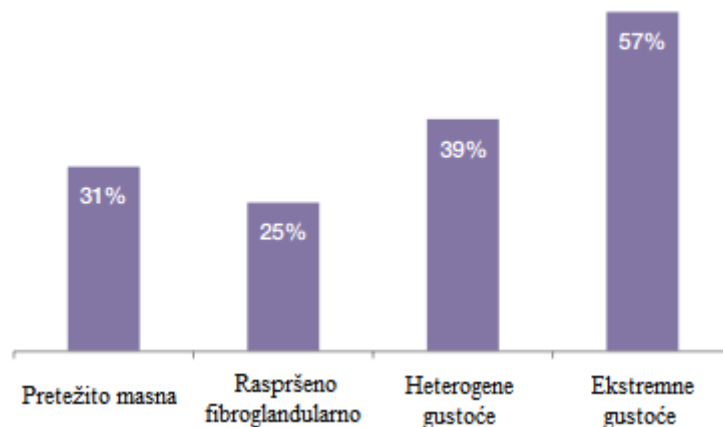
Još jedna nova studija iz 2016. godine koja se bavila istraživanjem utjecaja DBT-a u karakterizaciji lezija u dojka različitih mamografskih gustoća govori tome u prilog. U ovom istraživanju, digitalna mamografija u dva smjera kraniokaudalnom i kosom mediolateralnom uspoređena je s DBT-om u kosoj mediolateralnoj projekciji uz standardnu digitalnu mamografiju različite gustoće dojke. Uočeno je da dodatno snimanje DBT vodi do odgovarajuće BIRADS kategorizacije, posebno u dojka viših denziteta. DBT je također povećao dijagnostičku točnost radiologa, koji je također bio posebno označen u gustim dojka. Ova studija je pokazala da DBT može biti posebno koristan u mlađih žena (<45 godina) koje imaju guste dojke, unatoč blagom povećanju doze zračenja (19).

U cilju detekcije invazivnog lobularnog karcinom (ILC) Gandini i sur. izvijestili su da je otkrivanje ILC bilo značajno veće pomoću tomosinteze. Ovo je jedna od ključnih prednosti 3D mamografija – potencijal za ranije otkrivanje invazivnih karcinoma – upravo one vrste raka koja će postati opasna po život ako se ne otkrije u pravo vrijeme za učinkovito liječenje. Ti karcinomi koji se vide jedino na digitalnoj tomosintezi su karcinomi koji nisu bili viđeni tehnikom konvencionalne mamografije i bili bi utvrđeni tek uzastopnim probirom za jednu ili više godina, tek kada bi masa postala opipljiva (20).

## 4.6. POTENCIJALNE KLINIČKE KORISTI TOMOSINTEZE

- **smanjenje ponovnih poziva na pregled**

Smanjenje stope ponovnog poziva s obzirom na gustoću dojke



Haas i sur. Dodatak 3D mamografije uz 2D mamografiju smanjuje stopu ponovnog poziva na pregled u svim gustoćama dojke poglavito u ekstremno gustih dojki.

- **poboljšano otkrivanje raka**

Tomosinteza bi trebala riješiti probleme uslijed preklapanja tkiva koje je glavni razlog ponovnog poziva na pregled i dodatnog snimanja kod 2D mamografije.

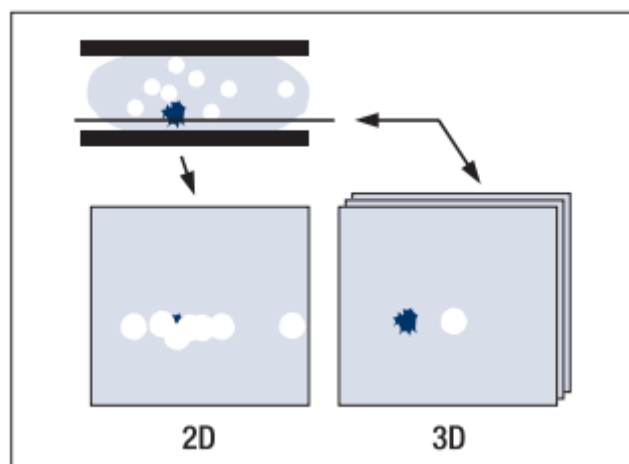
- **manje biopsija**

Stopa biopsija također se može smanjiti poboljšanom vizualizacijom suspektnih struktura. Uzorkovanje tkiva biopsijom može se voditi upotrebom koordinata generiranih pomoću tomosinteze s obzirom na to da je u rekonstruiranom sloju mjesto lezije stvarni trodimenzionalni položaj u dojka (5).

- **jasnoća slike**

Budući da su slike prikazane sa smanjenim preklapanjem tkiva i strukturom šuma, očekuje se da će biti vidljivije s poboljšanom jasnoćom. Time bi trebalo biti pouzdanije čitanja slika, odnosno interpretiranje nalaza. U konvencionalnoj mamografiji dojke se komprimiraju kako bi se smanjilo preklapanje tkiva. Na Slici 6. patološka promjena prikazana je plavom bojom i vidljivo je da je skrivena u konvencionalnom mamogramu

preklapajućim strukturama prikazanim bijelom bojom. Odgovarajući 3D sloj, prikazan na desnoj strani slike, omogućuje jasnu vizualizaciju lezije. Rezultat svega je pouzdanost rezultata koja je ovim principom dostupna radiologu.



Slika 6. Razlika u vidljivosti kod konvencionalne mamografije i tomosinteze

Izvor: Smith A. Fundamentals of Breast Tomosynthesis Improving the Performance of Mammography WP-00007.pdf

#### 4.7. JEDNA ILI DVIJE PROJEKCIJE

U ranom razvoju tomosinteze predloženo je da se rade slike u samo jednoj projekciji i to kosoj mediolateralnoj, jer je priroda tomosintetske slike gledanje dojki iz više kutova.

Međutim, takvo generiranje slika nije bilo dostatno, s obzirom na to da se tomosinteza dojki ipak razlikuje od ostalih 3D modaliteta kao što je npr. CT, jer se ne može generirati



ortogonalna multiplanarna rekonstrukcija sagitalnih i koronarnih slojeva iz transverzalnih slikovnih prikaza.

Patološke promjene koje su vizualno izdužene u nekoj ravnini i u nesferičnom obliku mogu biti bolje uočene kada su snimljene u jednoj ravnini nego u drugoj ravnini. Nedavna znanstvena studija otkrila je kako je 9 % zloćudnih tumora dojke otkriveno u kraniokaudalnom položaju, a isti uopće nisu bili vidljivi u kosoj mediolateralnoj projekciji (5).

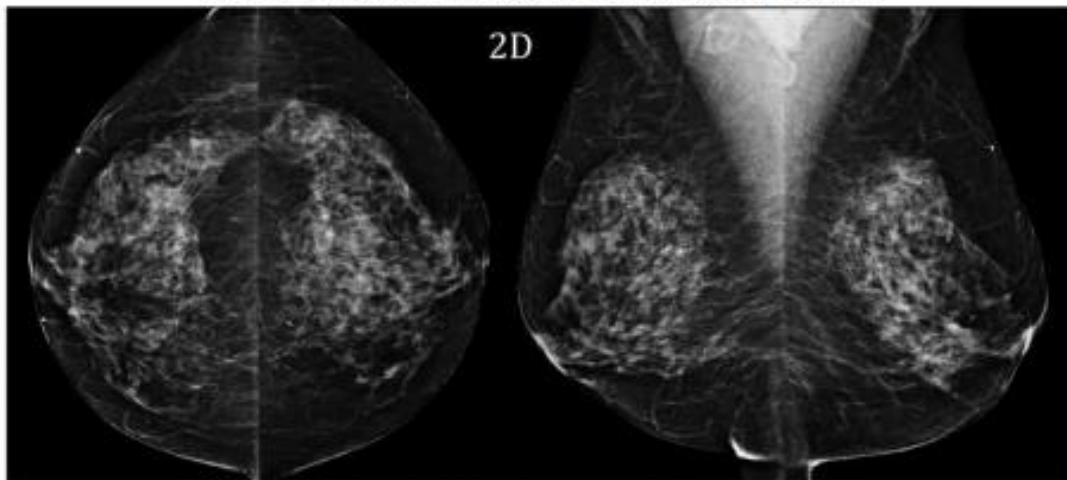
Slike tomosinteze u jednoj projekciji, ili kraniokaudalnoj (CC) ili kosoj mediolateralnoj (MLO) u biti je postupak niže doze u odnosu na dvije projekcije, ali se pokazalo da imaju slabiju kliničku učinkovitost. Značajni dokazi pokazuju povećanu senzitivnost kod dvije projekcije tomosinteze. To je ilustrirano u studiji Rafferty i sur. u kojih je klinička izvedba dva gledišta 2D u kombinaciji s jednom (MLO) tomo projekcijom inferiorna u odnosu na dvije 2D projekcije u kombinaciji s dvjema projekcijama tomosinteze (21).

Ostale studije koje podržavaju ovaj nalaz opet su studije Raffertya i sur. koji su i u drugim svojim studijama podržali ovaj nalaz. Utvrdili su da se 12 % lezija bolje vidi na tomosintezi u MLO projekciji, 15 % bolje vidi na tomosintezi u CC projekciji i 9 % lezija bolje se vidi samo na tomosintezi u CC projekciji (22).

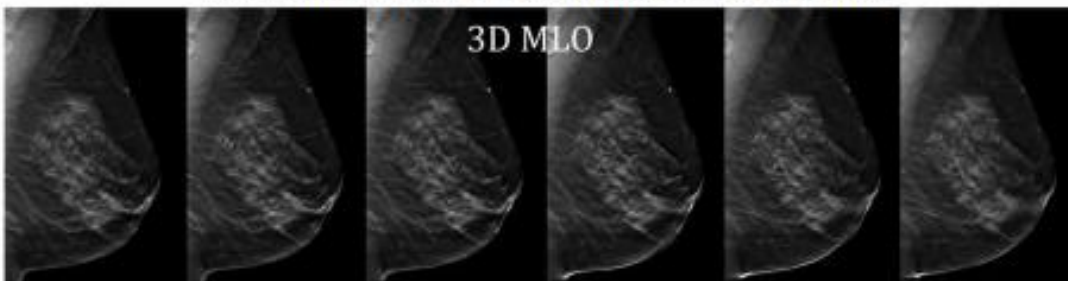
Beck i sur. otkrili su da se samo oko polovice lezija jednako dobro vidi u MLO i CC projekciji, a 34 % karcinoma bolje ili isto vidi se samo u CC projekciji, dok se 7 % lezija vidi u samo jednoj projekciji. Autori studije istaknuli su važnost uključivanja CC projekcije u tomosintezu i zaključili da je dobivanje obje projekcije tomosinteze optimalno za vizualizaciju karcinoma (23).

Baker i sur. pronašli su 8 % lezija vidljivih samo na prikazu tomosinteze u CC projekciji i 1,4 % samo na tomo MLO (24).

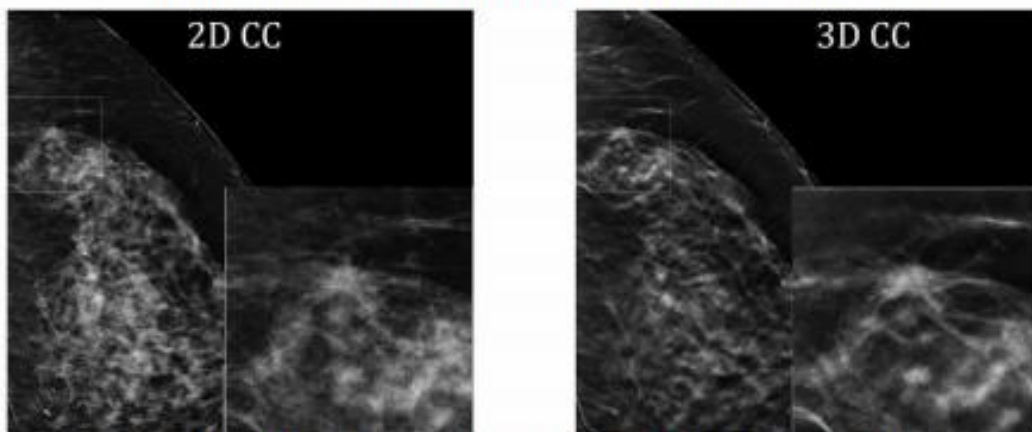
## LEZIJE VIDLJIVE SAMO NA CC 3D SLICI



Na standardnim 2D snimkama probira ne vide se lezije



Na 3D MLO slojevnim snimkama svakih 10mm ne vide se lezije



Lezija dobro vidljiva na 3D CC slici, a na 2D CC ista lezija nevidljiva

Slika 7. Lezije se vide samo na 3D CC slici

Izvor: Smith A. Breast Tomosynthesis The Use of Breast Tomosynthesis in a Clinical Setting WP-00060.pdf

## 4.8. RAZVOJ DIGITALNE TOMOSINTEZE

S tehnološkom evolucijom i rastućom primjenom tomosinteze u kliničkoj praksi, a u smjeru boljitka tijekom rada, poboljšanja dijagnostičke točnosti i šire kliničke aplikacije treba spomenuti 3D vođenu biopsiju i kontrastom poboljšanu slikovnu tehnologiju.

3D vođena biopsija je krajnja dijagnoza raka dojke, učini se tako što se uzorkuje komad patološkog tkiva. Mnoge lezije, koje se mogu naći 3D mamografijom, mogu se uzorkovati biopsijom pomoću ultrazvuka ili stereotaksijom.

Lezije koje se mogu identificirati samo pomoću tomosinteze, zahtijevaju da se biopsija uradi direktno sa sustava, pa zato i postoji interventni dodatak, (Hologic) na uređaju koji koristi 3D slikovnu tehniku za identifikaciju lezije i ciljanje. Pomoću ovog uređaja izvrši se jedno tomo skeniranje, lezija se nacilja i X,Y i Z lokacija izravno se izračuna iz 3D slike. Prednosti ovog postupka u odnosu na stereotaksijske biopsije su poboljšanje vidljivosti lezija koje su okultne u 2D slikama, brže ciljanje lezija, manja izloženost zračenju i smanjeno vrijeme postupka za bolesnice.

Čak i bez dodanog uređaja za biopsiju postoji metoda pri čemu lezije mogu biti ciljane prema tomosintetskim smjernicama. Otvorena kirurška biopsija može se provesti ako sustav podržava lokalizaciju lezije pomoću igle vođene tomosintezom (6).

Kontrastno snimanje dojke je postupak koji daje slike distribucije jodirano kontrastnog sredstva pomoću 2D ili 3D slikovne tehnologije. Ova je tehnologija u svojoj ranoj fazi procjene, ali može ponuditi neke prednosti u odnosu na kontrastnu MRI dojke u smislu smanjene cijene. Tako bi se moglo pomoći bolesnicama u kojih je MRI kontraindiciran te pristupiti područjima kojima je magnetska rezonancija nedostupna. Kontrastna slika dojke kombinira funkcionalne informacije iz raspodjele kontrastnog sredstva i morfološke informacije iz rendgenske slike. Hologic sustav ima mogućnost snimanja funkcionalnog unosa 2D kontrasta i morfološki 3D slika u brzom slijedu, kombinirajući ova dva prikaza slika u jednu studiju. U tako fuziranoj studiji 2D kontrastne slike mogu prepoznati lezije temeljem njihova fiziološkog stanja koje uzrokuje povećano nakupljanje kontrastnog sredstva. Standardna 3D slika onda može biti nadopunjena na 2D kontrastne slike i pružiti morfološke podatke o lezijama, kao što su poboljšane vidljivosti povezane s neoštro ograničenim lezijama (6).

## 4.9. STUDIJE KOJE DOKAZUJU SENZITIVNOSTI TOMOSINTEZE

Studija Lang i sur. daje sljedeće podatke: od 10 547 pozvanih žena, 7 500 je sudjelovalo u istraživanju (71,1 %). Prosječna dob sudionica bila je 56 godina (raspon 40-76). Broj sudionica prikazanih prvi put procijenjen je na 1 563 žena, tj. 20 %. Raspodjela gustoće dojki u ispitivanoj populaciji prema BI-rd je: masna 20 %, razasute gustoće 38 %, heterogene gustoće 34 % i gusta 8 %. U 67 žena otkriven je rak dojke uz pomoć dijagnostike DBT-om, a u 47 žena uz pomoć dijagnostike DM-om. Od toga broja 46 slučajeva raka otkriveno je uz pomoć obje dijagnostike. Dakle, 21 slučaj raka detektiran je samo pomoću DBT-a, a samo jedan slučaj pomoću DM-a. Povećanje otkrivanja raka kada se upotrebljava DBT u odnosu na DM iznosilo je 43 % (95 % CI 21-68;  $P < 0,0001$ ). Pronašli su značajan porast stope otkrivanja raka kada se primjenjuje samo jedna projekcija DBT kao samostalan modalitet snimanja u odnosu na dvije projekcije DM-a. Njihovi rezultati pokazuju da bi jedna projekcija DBT-a mogla biti izvediva kao samostalan modalitet kod raka dojke (25).

Studija koju provodi Siemens medical solutions USA, Inc kaže kako je kombinacija FFDM i DBT s dvjema projekcijama u smislu dijagnostičke točnosti iznad FFDM bez DBT-a.

Senzitivnost pretrage raste uz dodatak dvije projekcije DBT-a digitalnoj mamografiji, a stopa ponovnih poziva na pregled za lažno pozitivne nalaze smanjena je za 19 % u usporedbi digitalne mamografije s dvjema projekcijama DBT-a u odnosu na digitalnu mamografiju (26).

U Francuskoj, nacionalni program probira temelji se na mamografiji u kombinaciji s kliničkim pregledom dojki, a ponekad i na ultrazvuku dojki za bolesnice s vrlo gustim dojkama. Digitalnom tomosintezom dojke se prikazuju pod različitim kutovima i dubinama 3D slike te u kombinaciji s mamografijom, liječnici mogu pregledati i konvencionalne (2D) i trodimenzionalne (3D) podatke. Autori članka daju pregled novih izvješća o digitalnoj tomosintezi kao novijoj slikovnoj tehnici dojke te nadopunjuju te podatke svojim osobnim iskustvom. Glavne prednosti tomosinteze su olakšavanje otkrivanja i karakterizacije lezija dojke, kao i dijagnosticiranje skrivenih lezija u gustim

dojkama. Međutim, da bi to učinili bolesnice su izložene višim razinama zračenja, nego za 2D mamografiju. Daljnje studije procijenit će posebno kombiniranu rekonstrukciju prikaza 2D pomoću 3D stečenih podataka tomosinteze tijekom jedne kompresije dojke, a u cilju smanjenja doze zračenja (27).

To je jedno od područja u kojem su opsežna istraživanja i razvojni naponi usmjereni na stvaranje 2D slika generiranim od 3D podataka. Ova metoda, poznata kao C-View, daje 2D sliku za uporabu tijekom pregleda slika, ali ne zahtijeva rendgensku izloženost jer je stvorena direktno iz 3D tomografskog sloja. C-View metoda postala je dostupna u SAD-u 2013. godine. Ovaj pristup je utoliko bolji jer smanjuje broj izloženosti, ima kraće vrijeme procedure, povećava udobnost bolesnica zbog kraćeg vremena pod kompresijom i smanjuje primljene doze zračenja. Ovaj softver omogućuje projekciju 3D mamografijom u istoj dozi kao konvencionalna digitalna mamografija (8).

Ono što se u konačnici dobije ovim kombo modom jest da je 3D mamografija s C-View metodom 2D slika superiorna u odnosu na 2D za sve tipove dojki; 3D mamografija s C-View metodom 2D slika superiorna je u odnosu na 2D i u smanjenju stope ponovnog poziva na pregled.

Wallace i sur. istraživali su izvedba C-View 2D slike i zaključili da generirana 2D mamografija iz tomosinteze ima slične interpretativne performanse kao standardna digitalna mamografija u kombinaciji s tomosintezom i zato može biti prihvatljiva alternativa za probir. (8)

Zuley i sur. su proučavali učinak C-View generiranih 2D slika te zaključili da je generirana 2D sama ili u kombinaciji s tomosintezom, usporediva u izvedbi sa standardnim 2D mamografijama samima ili u kombinaciji s tomosintezom, a može eliminirati potrebu za originalnim 2D slikama kao dio rutinske kliničke studije (28).

Boljitak C-View softvera u probiru je možda najviše izmjeren u Skaane probirnoj studiji. Skaane je izvijestio da uporaba tomosinteze plus C-View 2D slike, povisuje detekciju raka u odnosu na 2D konvencionalnu mamografiju. Izravna usporedba između izvedbe tomosinteze s digitalnom mamografijom i tomosinteze sa C-View 2D slikama pokazuje usporedive rezultate u pogledu pozitivne prediktivne vrijednosti i stope otkrivanja karcinoma (29).

Provedeno je nekoliko istraživanja da bi se dobio uvid za opravdanost upotrebe tomosinteze dojke u dijagnostičke svrhe. Čini se vjerojatnim da tomosinteza treba omogućiti kliničarima samo bolju procjenu veličine lezija, a posebno za male lezije ili u bolesnica s visokom gustoćom dojke i olakšava Bi-rd bodovanje zbog bolje kvalitete slike dobivene tomosintezom.

Za dijagnostičke svrhe, tomosinteza rezultira poboljšanom karakterizacijom i klasifikacijom benignih i malignih lezija te omogućuje lokalno stupnjevanje karcinoma dojke (više lezija). U dojkama visoke gustoće (vrsta ACR 3 i 4) dijagnostički rezultati tomosintezom su bolji od onih dobivenih 2D digitalnom mamografijom. Glavno ograničenje je dodatna izloženost zračenju koja nastaje ovom tehnikom, ali zato se spajaju podaci iz tomosinteze za dobivanje 2D slike, čime se eliminira potreba za standardnom 2D mamografijom.

Kada se koristi kao dio strategije probira, poboljšava otkrivanje raka dojke i smanjuje stopu ponovnog poziva na pregled za benigne lezije (27).

Mercier i sur. usporedili su tomosintezu s mamografijom, ultrazvukom i slikama magnetske rezonancije. Mamografiju, tomosintezu, ultrazvuk i MRI uradilo je 75 bolesnica. Uspoređivala se dijagnostička točnost i dobili su se sljedeći rezultati: osjetljivost za detekciju bila je kako slijedi: 92,5 % za MR, 79 % za ultrazvuk, 75 % za tomosintezu, a 59,5 % za mamografiju. Tomosinteza poboljšava osjetljivost mamografije ( $P = 0,00013$ ), ali ne i specifičnost. Tomosinteza identificira više lezija od mamografije u 10 % bolesnica, ali je još uvijek inferiorna u odnosu na MR. Otkrivanje duktalnih neoplazija je superiornije tomosintezom nego mamografijom ( $P = 0,016$ ), ali to nije bio slučaj s lobularnim karcinomima. Vizualizacija tvorbi je poboljšana s tomosintezom ( $P = 0,00012$ ), ali ne i mikrokalcifikata. Tomosinteza učinkovito razlikuje lezije svih veličina, ali manje lezije je lakše vidjeti. Zaključak autora studije je da je pomoću tomosinteze pronađeno više lezija nego mamografijom u 10 % bolesnica (30).

Lang i sur. su 2014. godine objavili studiju kojom su dokazali da je vizualizacija lezija superiornija DBT-om, osobito u nejasno ocrtanima tumorima. Glavni razlog za neotkrivanje

DBT-om čini se da je interpretativna pogreška, što može biti zbog nedostatka iskustva. Njihovi rezultati pokazuju da je DBT bolji od DM-a za vizualizaciju raka dojke (31).

Zackrisson S i Houssami N sažimaju dokaze i daju pregled dotadašnjih kliničkih studija te navode sljedeće: DBT ima sposobnost povećati točnost mamografske interpretacije. Nekoliko ključnih pitanja je istaknuto kroz te dokaze. Kao prvo, dodavanjem DBT-a standardnoj mamografiji općenito se poboljšava interpretacija točnosti boljim otkrivanjem i/ili smanjenjem lažno pozitivnih nalaza mamograma. Drugo, dokazi su manje dosljedni u tome je li samo DBT (bez standardne 2D mamografije) točniji nego samo standardna digitalna mamografija. Samo je nekoliko studija pokazalo da dvije projekcije DBT-a imaju jednaku ili bolju točnost nego standardna mamografija. Nedavno istraživanje pokazalo je da je osjetljivost DBT-a s jednom projekcijom bila 90 % u odnosu na digitalnu mamografiju gdje je bila 79 %, dok se prosjek lažno pozitivnih frakcija nije značajno razlikovao između dvije metode. Treće, subjektivna interpretacija uočljivosti raka (koji je bio ispitan pomoću kvalitativne i kvantitativne metode) pokazuje da se rak pojavljuje jednako ili više primjetno na DBT u odnosu na standardne mamografije. Važni rezultati iz tih dokaza su da je većina kliničkih studija DBT provedena na temeljima uglavnom malih i odabranih serija, ili su pokusno postavljene opservacijske studije koje bi uključivale veliki broj slučajeva raka dojke. Osim toga, ove studije koriste već sumnjive slučajeve ili one otkrivene za rak na standardnoj mamografiji. Ta ograničenja znače da će neke studije vjerojatno provesti smislene usporedbe između DBT-a i standardne mamografije, ali ukupna metodologija ima grešku iako pokazuje učinak DBT-a u probiru u odnosu na standardnu mamografiju.

Sljedeće dvije studije nemaju takva ograničenja. Ova populacija koja je sudjelovala u studijama izbjegla je ograničenja metodologije ranijih kliničkih studija DBT-a (ranije opisano) uključujući sudionice probira koje bi pristale na rutinski mamografski pregled uključujući stjecanje i DBT-a (što znači dobiven 2D i 3D prikaz mamografske slike) i statistički su bitne za komparativnu analizu. Unatoč razlikama u točnom čitanju i metodama ponovnog poziva na pregled, oba ispitivanja su pokazala da su integriran standard i DBT mamografski probir značajno povećali otkrivanje raka dojke (u odnosu

na samo standardne mamografije) i imaju potencijal smanjiti broj lažno pozitivnih stopa (32).

Nadalje, studija poznata pod nazivom STORM (engl. *Screening with Tomosynthesis Or Standard Mammography*) istraživala je učinak integrirane 2D i 3D mamografije u probiru raka dojke. U biti je to prospektivna komparativna studija u kojoj su bile uključene asimptomatske žene u životnoj dobi od 48 godina ili starije koje su sudjelovale u probiru raka dojke kroz *screening* usluge u Trentu i Veroni (Italija). Radiološko čitanje provedeno je u dvije uzastopne faze: 2D i integrirana 2D i 3D mamografija. Primarne mjere ishoda bile su broj otkrivenih karcinoma, broj otkrivenih karcinoma na 1 000, broj i udio lažno pozitivnih nalaza te otkrivanje raka pripisujemo integriranoj 2D i 3D mamografiji. Pregledane su 7 292 žene (srednja životna dob bila je 58 godina). Otkrili su 59 vrsta raka dojke (uključujući 52 invazivna karcinoma) u 57 žena. Zajedno 2D i integrirana 2D i 3D mamografija otkrivaju 39 vrsta raka. Nadalje, otkrili su 20 karcinoma s integriranim 2D i 3D u odnosu na nijedan otkriveni sa standardnom 2D mamografijom. Stope otkrivanja raka su 5,3 raka na 1 000 slika (95 % CI 3,8-7,3) za samu 2D i 8,1 rak na 1 000 slika (6,2-10,4) za integrirane 2D i 3D projekcije. Stopa povećanja otkrivanja karcinoma koju pripisujemo integriranoj 2D i 3D mamografija bila je 2,7 karcinoma na 1 000 slika (1,7-4,2). Lažno pozitivni rezultat dalo je 395 slika (5,5 %; 95 % CI 5,0-6,0) i to 181 u čitanju oba načina, 141 sa standardnom 2D mamografijom u odnosu na 73 s integriranom 2D i 3D projekcije ( $P < 0,0001$ ). Procijenili su da je uvjetni ponovni poziv na pregled (pozitivno integrirana 2D i 3D mamografija kao uvjet da se podsjetimo) mogao smanjiti stopu lažno pozitivnih nalaza 17,2 % (95 % CI 13,6 - 21,3) bez previda ijednog raka otkrivenih u ispitivanoj populaciji.

Zaključno, integrirana 2D i 3D mamografija poboljšava otkrivanje raka dojke i ima potencijal za smanjenje lažno pozitivnih nalaza. Randomizirana kontrolirana ispitivanja potrebna su za usporedbu integriranih 2D i 3D mamografija s 2D mamografijom za probir raka dojke (11).

Skaane P i sur. procjenjuju stopu otkrivanja raka, lažno pozitivne stope prije arbitraže, pozitivne prediktivne vrijednosti za žene pozvane nakon arbitraže, te vrsta raka otkrivenih uz korištenje samo digitalne mamografije i u kombinaciji s tomosintezom u velikoj prospektivnoj probirnoj studiji.



Stope otkrivanja, uključujući one za invazivne i karcinoma *in situ*, bile su 6,1 na 1 000 ispitanica za samu mamografiju i 8,0 na 1 000 pregleda za mamografiju plus tomosinteza, što je povećanje od 27 %. Lažno pozitivna stopa bila je 61,1 po 1 000 pregleda samo s mamografijom i 53,1 po 1 000 pregleda s mamografijom plus tomosinteza, što je smanjenje od 15 %. Dodatnih 25 invazivnih karcinoma otkriveno je mamografijom plus tomosinteza, što je povećanje od 40 %.

Srednje vrijeme interpretacija je 45 sekundi za samu mamografiju i 91 sekunda za mamografiju plus tomosinteza.

Mamografija plus tomosinteza u smislu probira rezultira znatno višom stopom detekcije raka i omogućuje otkrivanje više invazivnih karcinoma (7).

Temeljem dosadašnje prakse tomosinteza je korisna u:

- otkrivanju i karakterizaciji dvojbene mikro nejasno ocrtanog masa ili je teško moguće prepoznati lezija koje su ponekad samo vidljive na jednoj projekciji (arhitektonska neorganiziranost), a zatim iste locirati i ultrazvukom uraditi biopsiju;
- više lezija u dojci, pri dijagnosticiranju okultnih lezija u dojka visoke gustoće.

U kombinaciji s 2D mamografijom primjena tomosinteze značajno povećava stope detekcije raka dojke, ali s povećanjem izloženosti zračenju u usporedbi s 2D mamografijom (cca. 2,2 puta veća doza). Referentna dijagnostička razina izloženosti za digitalne mamografije je srednja žljezdana doza 1,8 mGy po slici za komprimiranu debljinu dojke od 45 mm, kako je definirano u listopadu 2011. godine. Doza koju primi osoba tijekom višestruke projekcije jednog tomosintetskog slijeda je ekvivalentna onoj primljenoj tijekom 2D mamografije. Iz tog razloga, u tijeku su istraživanja optimizacije parametara akvizicije i algoritama za obnovu kako bi se smanjila izloženost zračenju.

Gilbert FJ i sur. analiziraju rezultate iz retrospektivnih studija čitanja usporedbi DBT-a s FFDM-om i navode da su uglavnom povoljni s poboljšanjem osjetljivosti i specifičnosti. Povećanje dijagnostičke točnosti izvijestili su kao neovisno o gustoći dojke, ali tu su i mješovita izvješća koja se odnose na otkrivanje mikrokalifikata. Prospektivne studije probira koje su koristile DBT s FFDM-om pokazale su povećane stope u otkrivanju raka

u usporedbi sa samim FFDM-om. Također je pokazano smanjenje lažno pozitivnih poziva na pregled. Probir s dodanim DBT-om otprilike bi udvostručio dozu zračenja. Međutim, FFDM prikaz može se dobiti iz skeniranog DBT-a, što posljedično smanjuje ukupnu dozu zračenja. S obzirom na ograničenu osjetljivost FFDM u otkrivanju raka, DBT ima potencijal da poveća osjetljivost i smanji lažno pozitivnu stopu. DBT ima odobrenje za probir i dijagnostiku u nekoliko zemalja iako postoje problemi s DBT-om kao sredstvom probira, uključujući dodatno vrijeme čitanja, pohranjivanje podataka, povezivanje i isplativost (33).

Melnikow J i sur. u sistematskom pregledu navode da samo jedna studija iz Italije pruža informacije o dijagnostičkim karakteristikama tomosinteze za probir raka dojke te ista sugerira znatno veću osjetljivost za kombinaciju DBT-a s digitalnom mamografijom. Međutim, osjetljivost digitalne tomosinteze u ovoj studiji (54 %) bila je znatno niža od one u nedavnoj velikoj populaciji u američkom istraživanju (87 %).

Postoji hitna potreba za rigoroznim studijama u SAD-u temeljem kojih će se definirati karakteristike testova i izvedbi te dugoročne kliničke ishode za ovu novu slikovnu tehnologiju (34).

Nekoliko retrospektivnih kohortnih studija dokazalo je da je DBT s digitalnom mamografijom povezan sa smanjenom ukupnom stopom ponovnog poziva na pregled sa sličnim ili većim stopama biopsija u usporedbi sa samom digitalnom mamografijom. Jedan faktor koji može smanjiti stopu ponovnih poziva je i taj što se tehnologijom tomosinteze dobivaju dodatne slike dojki na početku snimanja. Ove dodatne slike mogu otkloniti potrebu za ponovni poziv za snimanje nakon 2D mamografskog probira. Ovisno o tehnologiji probira, dodatne slike stečene DBT probirom, mogu udvostručiti dozu zračenja dojke povezane s probirom. Tehnologija koju je odobrila FDA u 2013. godini za sintetičke 2D mamografske slike smanjuje dozu zračenja u visini same tomosinteze.

U većini kohortnih studija, stope otkrivanja raka bile su nešto više s DBT-om u odnosu na digitalnu mamografiju, a udio otkrivenih invazivnih karcinoma bio je jednak ili veći od udjela otkrivenog samo digitalnim mamografom (34).

## 5. ZAKLJUČAK

Digitalna tomosinteza dojke izvanredna je tehnologija koja je pokazala svoju vrijednost u probiru i za dijagnostičke procjene.

Poboljšanja u kliničkoj uspješnosti, u odnosu na 2D mamografiju, veoma su značajna. Mnoge studije navode da dvije projekcije tomosinteze nude poboljšanju stopu otkrivanja raka i smanjuje ponovne pozive na pregled u odnosu na konvencionalnu mamografiju.

Kliničke studije koje upotrebljavaju Hologic 3D mamografija sustav pokazale su vrhunske performanse u otkrivanju masa i strukturalnih distorzija, iste ili malo bolje performanse u otkrivanju mikrokalcifikata u korištenju 2D plus tomo slike u odnosu na 2D sama.

Oba prikaza 3D tomosinteze MLO i CC te oba prikaza 2D mamografije, MLO i CC, statistički daju vrhunske performanse u odnosu na 2D mamografiju.

Primjena samo MLO tomosinteze s obje 2D CC i MLO također pruža bolje performanse u odnosu na 2D samu.

Dodatak 3D slika na konvencionalne 2D slike omogućuje poboljšanu senzitivnost u masnih i gustih dojki, s naglaskom na guste.

Uz primjenu C-View softvera omogućava se generiranje 2D slike iz 3D podataka, a time se i doza zračenja tako učinjene tomosinteze približava dozi konvencionalne mamografije.

## 6. LITERATURA

1. Tao Z, Shi A, Lu C, Song T, Zhang Z, Zhao J. Breast Cancer: Epidemiology and Etiology. *Cell Biochem Biophys*. 2015;72(2):333-8.
2. Znaor A. Rak dojke u Hrvatskoj - kako stojimo i što očekujemo? *HČJZ* 2008; 4: broj 13.
3. Janković S, Eterović D. Fizikalne osnove i klinički aspekti medicinske dijagnostike. Zagreb: Medicinska naklada; 2002.
4. Seibert JA. Digital radiography: image quality and radiation dose. *Health Phys*. 2008;95(5):586-98.
5. Smith A. Fundamentals of Breast Tomosynthesis Improving the Performance of Mammography WP-00007.pdf
6. Smith A. Breast Tomosynthesis The Use of Breast Tomosynthesis in a Clinical Setting WP-00060.pdf
7. Skaane P, Bandos AI, Gullien R, Eben EB, Ekseth U, Haakenaasen U i sur. Comparison of digital mammography alone and digital mammography plus tomosynthesis in a population-based screening program. *Radiology*. 2013; 267(1):47-56.
8. Wallace LP, Rathfon GY, Ganott MA i sur. Diagnostic Accuracy of Combination Synthetic Mammograms with Tomosynthesis vs. Combination FFDM with Tomosynthesis. Radiological Society of North America annual meeting, Chicago, IL, 2013.
9. Helvie MA, Digital Mammography Imaging: Breast Tomosynthesis and Advanced Applications. *Radiol Clin North Am*. 2010; 48(5): 917–29.
10. Rose SL, Tidwell AL, Bujnoch LJ, Kushwaha AC, Nordmann AS, Sexton R Jr . Implementation of breast tomosynthesis in a routine screening practice: an observational study. *AJR Am J Roentgenol*. 2013;200(6):1401-8.
11. Ciatto S, Houssami N, Bernardi D, Caumo F, Pellegrini M, Brunelli S i sur. Integration of 3D digital mammography with tomosynthesis for population breast-cancer screening (STORM): a prospective comparison study. *Lancet Oncology*. 2013;14(7):583-9.

12. Kelemen LE, Pankratz VS, Sellers TA, Brandt KR, Wang A, Janney C i sur. Age-specific trends in mammographic density: the Minnesota Breast Cancer Family Study. *Am J Epidemiol.* 2008;16(9):1027-36.
13. Skaane P, Osteras BH, Ebeb EB, Gullien RI. Comparison of Digital Mammography (FFDM) and FFDM Plus Digital Breast Tomosynthesis in Mammography Screening for Cancer Detection according to Breast Parenchyma Density. Radiological Society of North America annual meeting, Chicago, IL, 2014.
14. Haas BM, Kalra V, Geisel J, Raghu M, Durand M, Philpotts LE. Comparison of Tomosynthesis Plus Digital Mammography and Digital Mammography Alone for Breast Cancer Screening. *Radiology.* 2013;269(3):694-700. .
15. Rafferty EA, Niklason L. FFDM versus FFDM with tomosynthesis for women with radiologically dense breasts: an enriched retrospective reader study. Radiological Society of North America annual meeting, Chicago, IL, 2011.
16. Dang PA, Freer PE, Humphrey KL, Halpern EF, Rafferty EA. Addition of tomosynthesis to conventional digital mammography: effect on image interpretation time of screening examinations. *Radiology.* 2014;270(1):49-56.
17. Rafferty EA, Niklason L, Smith A. Comparison of FFDM with breast tomosynthesis to FFDM alone: performance in fatty and dense breasts. Tomosynthesis Imaging Symposium, Duke University, 2009.
18. Philpotts LE, Raghu M, Geisel JL, et al. Tomosynthesis in Breast Cancer Visualization as a Function of Mammographic Density. Radiological Society of North America annual meeting, Chicago, IL, 2013
19. Rangarajan K, Hari S, Thulkar S, Sharma S, Srivastava A, Parshad R. Characterization of lesions in dense breasts: Does tomosynthesis help? *Indian J Radiol Imaging.* 2016;26(2):210-5.
20. Gandini G, Fonio P, Bergamasco L i sur. Comparative study with digital mammography (DM) combined with digital breast tomosynthesis (DBT) for detection of invasive lobular carcinoma (ILC). Radiological Society of North America annual meeting, Chicago, IL, 2013
21. Rafferty EA, Park JM, Philpotts LE, Poplack SP, Sumkin JH, Halpern EF i sur. Diagnostic accuracy and recall rates for digital mammography and digital

- mammography combined with one-view and two-view tomosynthesis: results of an enriched reader study. *AJR Am J Roentgenol.* 2014; 202(2):273-81.
22. Rafferty E, Niklason L, Jameson-Meehan L. Breast tomosynthesis: one view or two? Radiological Society of North America annual meeting, Chicago, IL, 2006.
  23. Beck N, Butler R, Durand M, Andrejeva L, Hooley R, Horvath L i sur. OneView Versus Two-View Tomosynthesis: A Comparison of Breast Cancer Visibility in the Mediolateral Oblique and Craniocaudal Views. American Roentgen Ray Society annual meeting, Washington, D.C. April 2013.
  24. Baker JA, Lo JY. Breast tomosynthesis: state-of the-art and review of the literature. *Acad Radiol.* 2011;18(10):1298-310.
  25. Lång K, Andersson I, Rosso A, Tingberg A, Timberg P, Zackrisson S. Performance of one-view breast tomosynthesis as a stand-alone breast cancer screening modality: results from the Malmö Breast Tomosynthesis Screening Trial, a population-based study. *Eur Radiol.* 2016;26(1):184-90.
  26. Siemens Medical Solutions USA, Inc., Mammomat Inspiration with Tomosynthesis Option, PMA P140011: FDA Summary of Safety and Effectiveness Data, April 21, 2015.
  27. Nguyen T, Levy G, Poncelet E, Le Thanh T, Prolongeau JF, Phalippou J i sur. Overview of digital breast tomosynthesis: Clinical cases, benefits and disadvantages. *Diagn Interv Imaging.* 2015;96(9):843-59.
  28. Zuley ML, Guo B, Catullo VJ, Chough DM, Kelly AE, Lu AH i sur. “Comparison of Two-dimensional Synthesized Mammograms versus Original Digital Mammograms Alone and in Combination with Tomosynthesis Images.” *Radiology.* 2014;271(3):664-71.
  29. Skaane P, Bandos AI, Eben EB, Jepsen IN, Krager M, Haakenaasen U, i sur. “Two-View Digital Breast Tomosynthesis Screening with Synthetically Reconstructed Projection Images: Comparison with Digital Breast Tomosynthesis with Full-Field Digital Mammographic Images”. *Radiology.* 2014;271(3):655-63.
  30. Mercier J, Kwiatkowski F, Abrial C, Boussion V, Dieu-de Fraissinette V, Marraoui W i sur. The role of tomosynthesis in breast cancer staging in 75 patients. *Diagn Interv Imaging.* 2015;96(1):27-35.

31. Lång K, Andersson I, Zackrisson S. Breast cancer detection in digital breast tomosynthesis and digital mammography: a side-by-side review of discrepant cases. *Br J Radiol.* 2014; 87(1040):20140080
32. Houssami N, Zackrisson S. Digital breast tomosynthesis: the future of mammography screening or much ado about nothing?; *Expert Rev Med Devices.* 2013;10(5):583-5.
33. Gilbert FJ, Tucker L, Young KC. Digital breast tomosynthesis (DBT): a review of the evidence for use as a screening tool. *Clin Radiol.* 2016;71(2):141-50.
34. Melnikow J, Fenton JJ, Miglioretti D, Whitlock EP, Weyrich MS. Screening for Breast Cancer With Digital Breast Tomosynthesis (Internet). Rockville (MD): Agency for Healthcare Research and Quality (US); 2016 Jan. Report No.: 14-05201-EF-2.

## 7. SAŽETAK

### Cilj

Istražiti senzitivnost digitalne tomosinteze dojke u odnosu na digitalnu mamografiju te procijeniti dijagnostičku vrijednost digitalne tomosinteze.

### Metode

Sustavno pretraživanje podataka u PubMedu, Medline koristeći ključne riječi *digitalna tomosinteza dojke*, *digitalna mamografija*, *senzitivnost* u publikacijama od 2009. do 2016. godine te pregled bibliografije relevantne za ovu temu.

Rezultati su navođeni u narativnom obliku, poglavito jer su studije heterogene i teško statistički usporedne.

### Rezultati

Digitalna tomosinteza definitivno ima potencijalne kliničke koristi. Ponajprije riječ je o smanjenju stope ponovnih poziva na pregled s obzirom na gustoću dojke, a pretežno u ekstremno gustih. Utvrđeno je da je tomosinteza posebno korisna za vidljivost nekalcificiranog raka dojke u raspršenih i heterogeno gustih dojki. Ima mogućnosti riješiti probleme uslijed preklapanja tkiva koje je glavni razlog ponovnog poziva na pregled i dodatnog snimanja kod 2D mamografije (znači poboljšano otkrivanje raka). Nadalje, manje biopsija jer se poboljšanom vizualizacijom suspektnih struktura smanjuje stopa biopsija. Budući da su slike prikazane sa smanjenim preklapanjem tkiva i strukturom šuma očekuje se da će biti vidljivije s poboljšanom jasnoćom, čime se postiže pouzdanije čitanje slika, odnosno interpretacija nalaza.

U ranom razvoju tomosinteze predloženo je učiniti slike u samo jednoj projekciji i to u kosoj mediolateralnoj, jer je priroda tomosintetske slike gledanje dojki iz više kutova. Takvo generiranje slika nije bilo dostatno jer postoje patološke promjene koje su izdužene u nekoj ravnini i u nesferičnom obliku mogu biti bolje uočene kada su snimljene u jednoj ravnini nego u drugoj. Nedavna znanstvena studija otkriva da je 9 % zloćudnih tumora dojke otkriveno u kraniokaudalnom položaju, a isti nisu uopće vidljivi u kosoj mediolateralnoj projekciji. Slike tomosinteze u jednoj projekciji (bilo CC ili MLO) je postupak niže doze u odnosu na dvije projekcije ali se pokazalo da imaju slabiju kliničku učinkovitost. Značajni dokazi pokazuju pojačanu senzitivnost u dvije projekcije



tomosinteze. Neke studije naglašavaju važnost uključivanja CC projekcije u tomosintezu i zaključuju da je dobivanje obje projekcije optimalno za vizualizaciju karcinoma.

U kombinaciji konvencionalne mamografije plus tomosinteza u probiru rezultira znatno višom stopom detekcije raka, povećanje od 40 % i više u otkrivanju invazivnih karcinoma. Bez povećanja u otkrivanju duktalnih karcinoma *in situ*. Ovo je jedna od ključnih prednosti digitalne tomosinteze - potencijal za ranije otkrivanje invazivnih karcinoma. Upravo one vrste raka koje će unaprijed postati opasne po život ako se ne otkriju na vrijeme za učinkovito liječenje.

Povećanje senzitivnosti kada se primjenjuje digitalna tomografija u odnosu na digitalnu mamografiju bilo je 43 %, a i signifikantan je porast stope otkrivanja raka kada se koristi samo jedna projekcija tomosinteze kao samostalan modalitet snimanja u odnosu na dvije projekcije digitalne mamografije. Senzitivnost raste uz dodatak dvije projekcije digitalne tomosinteze digitalnoj mamografiji, a stopa ponovnih poziva na pregled za lažno pozitivne slučajeve smanjena je za 19 % u usporedbi digitalne mamografije sa 2 projekcije DBT-a u odnosu na digitalnu mamografiju samu. Za dijagnostičke svrhe tomosinteza rezultira poboljšanom karakterizacijom i klasifikacijom kako benignih tako i malignih lezija te omogućuje lokalno stupnjevanje karcinoma dojke. U dojkama visoke gustoća dijagnostički rezultati tomosintezom su bolji od onih 2D digitalne mamografije. Glavno ograničenje je dodatna izloženost zračenju koja nastaje ovom tehnikom.

Područja u kojem su opsežna istraživanja i razvojni naponi usmjereni na stvaranje 2D slika generiranim od 3D podataka bitna su za smanjenje broja izloženosti i primljene doze, kraćeg vremena procedure, povećane udobnosti bolesnice zbog kraćeg vremena pod kompresijom. Ovaj softver omogućuje digitalnu tomosintezu u istoj dozi kao konvencionalna digitalna mamografija.

S tehnološkom evolucijom i rastućom primjenom tomosinteze u kliničkoj praksi a u cilju boljitka tijekom rada, poboljšanja dijagnostičke točnosti i šire kliničke aplikacije treba spomenuti 3D vođenu biopsiju i kontrastom poboljšanu slikovnu tehnologiju.

#### Zaključak

Digitalna tomosinteza dojki izvanredan je napredak tehnologije koja je pokazala svoju vrijednost kako u probiru tako i za dijagnostičke procjene.

Poboljšanja u kliničkoj uspješnosti, u odnosu na 2D mamografiju, veoma su značajna. Mnoge studije navode da dvije projekcije tomosinteze nude poboljšanu stopu otkrivanja raka i smanjenje ponovnih poziva na pregled u odnosu na konvencionalnu mamografiju. Kliničke studije koje koriste Hologic 3D mamografski sustav pokazale su vrhunske performanse u otkrivanju masa i strukturalnih distorzija, iste ili malo bolje performanse u otkrivanju mikrokalcifikata u korištenju 2D plus tomo slike u odnosu na 2D sama. Oba prikaza 3D tomosinteze MLO i CC, te oba prikaza 2D mamografije MLO i CC, statistički daju vrhunske performanse u odnosu na samu 2D mamografiju. Primjena samo MLO tomosinteze s obje 2D CC i MLO također pruža bolje performanse u odnosu na 2D samu. Konačno, dodatak 3D slika na konvencionalne 2D slike omogućuje poboljšanu senzitivnost u masnih i gustih dojki, s naglaskom na guste. Uz primjenu C-View softvera omogućava se generiranje 2D slike iz 3D podataka, a time se i doza zračenja tako učinjene tomosinteze približava dozi konvencionalne mamografije.

## 8. ABSTRACT

### Objective

To explore the sensitivity of digital breast tomosynthesis in relation to digital mammography and to assess diagnostic value of digital tomosynthesis.

### Methods

Systematic data research in PubMed and Medline publications from 2009 to 2016 using the key words: digital breast tomosynthesis, digital mammography and sensitivity, as well as review of the relevant bibliography.

The results are provided in narrative form mainly because the studies are heterogeneous which makes them difficult to compare statistically.

### Results

Digital tomosynthesis can definitely have potential clinical benefits. Firstly, it reduces recall rates regarding breast density, especially in cases of extremely dense breasts. It has been determined that tomosynthesis is particularly beneficial in regard to visibility of noncalcified breast cancer on scattered and heterogeneously dense breasts. It is possible to resolve problems arisen from overlapping tissue which is the main reason of recall and additional screening on 2D mammography (that can result in improved cancer detection). Furthermore, it can result in less biopsies because the enhanced visualisation of suspicious structure reduces the biopsy rates. Since the images are shown with less overlapping tissue and forest structure, it is expected that the images will be more visible and with improved clarity which leads to more reliable results interpretation.

In the early phase of tomosynthesis development it was suggested that images should be in only one view, namely mediolateral-oblique because it is in the nature of tomosynthesis image to view breasts from multiple angles. Such image generation wasn't sufficient because there are pathologies extended on a flat surface or in a non-spherical shape that can be detected much better screened in one orientation rather than the other. Specifically, a recent study shows that 9% of malignant breast tumors that have been detected in craniocaudal position weren't visible in mediolateral-oblique view. One-view tomosynthesis imaging (CC or MLO) is a process of lower dosage in comparison to two-view imaging but it has been proven that they are less clinically efficient. Substantial evidence shows the enhanced sensitivity of both of these views. Some studies point out

the importance of including CC view in tomosynthesis and conclude that getting both views is optimal for tumor visualization.

Tomosynthesis screening combined with conventional mammography results in significantly higher cancer detection rates, 40% or even bigger increase in invasive cancer detection without increase in ductal carcinoma in situ detection (DCIS). This represents one of the key advantages of digital tomosynthesis – a potential for early detection of invasive cancer, particularly those cancer types that can become life threatening if not timely detected.

The increase of sensitivity with use of digital tomography in comparison to digital mammography amounted to 43% with significant increase of cancer detection rate with only one-view tomosynthesis as an independent modality of screening as opposed to two-view digital mammography. Sensitivity rises by adding two-view digital tomography in contrast to digital mammography and the recall rate for false positive cases is reduced for 19% when comparing two-view DBT to digital mammography itself. For diagnostic purposes, tomosynthesis results in improved characterisation and classification of benign and malignant lesions and enables local breast cancer grading. In breasts of high density diagnostic results of tomosynthesis are better than those of 2D digital mammography. The main limitation is additional radiation exposure that arises from this technique.

Areas where comprehensive research and development efforts are focused on creating 2D images generated from 3D data are essential for reduction of exposure and dosage, shorter time and increased patient comfort due to shorter time of compression. This software enables digital tomosynthesis in the same dosage as in conventional digital mammography.

With technical evolution and the rising application of tomosynthesis in clinical practice, all towards the improvement of the workflow and the enhancement of diagnostic accuracy as well as clinical application, it is important to mention 3D guided biopsy and contrast-enhanced imaging technology.

### Conclusions

Digital breast tomosynthesis is an extraordinary technological advancement that has shown its value in screening and diagnostic assessments.

Improvements in clinical performance in relation to 2D mammography are substantial. Many studies show that two-view tomosynthesis offers improved cancer detection rates and recall reduction in comparison to conventional mammography.

Clinical studies using 3D mammography system have shown superior performance in mass and architectural distortion detection, the same or somewhat better performance in microcalcification detection with use of 2D plus tomo imaging as opposed to 2D alone.

Both 3D tomosynthesis views (MLO and CC) and both 2D mammography views (MLO and CC) offer superior performances in comparison to 2D mammography alone.

Furthermore, using only MLO tomosynthesis with both 2D CC and MLO also offers better performance in relation to 2D alone.

Finally, an addition of 3D imaging to conventional 2D imaging enables enhanced sensitivity with fatty and dense breasts, especially with the latter ones.

The use of C-View software enables generation of 2D images from 3D data which reduces the amount of radiation during tomosynthesis to that extent that it is almost the same as with conventional mammography.

## 9. ŽIVOTOPIS

Zovem se Ivana Lončar. Rođena sam u 04.02.1969. godine u Splitu gdje sam pohađala osnovnu i srednju školu.

Srednje obrazovanje sam stekla u “ Zdravstveno obrazovnom centru“ Split, smjer sanitarno-laboratorijski tehničar.

Stručni studij medicinske radiologije upisala sam 2002. godine na Medicinskom fakultetu Sveučilišta u Splitu i završila ga 2004. godine.

Diplomski studij Radiološka tehnologija upisala sam 2013. na Sveučilištu u Splitu, Podružnica Sveučilišni odjel zdravstvenih studija.

Od 2004. godine zaposlena sam u Kliničkom bolničkom centru Split, na Kliničkom zavodu za dijagnostičku i interventnu radiologiju Medicinskog fakulteta Sveučilišta u Splitu. Osim na Zavodu, gdje radim na svim dostupnim uređajima, posao inženjera medicinske radiologije obnašam i u invazivnom kardiološkom laboratoriju Interne klinike KBC-a.