

# PROTOKOLI PRIKAZA UROTRAKTA MDCT-om

---

**Bakula, Marina**

**Undergraduate thesis / Završni rad**

**2015**

*Degree Grantor / Ustanova koja je dodijelila akademski / stručni stupanj:* **University of Split / Sveučilište u Splitu**

*Permanent link / Trajna poveznica:* <https://um.nsk.hr/um:nbn:hr:176:650115>

*Rights / Prava:* [In copyright](#)/[Zaštićeno autorskim pravom.](#)

*Download date / Datum preuzimanja:* **2024-09-20**



Sveučilišni odjel zdravstvenih studija  
SVEUČILIŠTE U SPLITU

*Repository / Repozitorij:*

[Repository of the University Department for Health Studies, University of Split](#)



zir.nsk.hr



UNIVERSITY OF SPLIT



DIGITALNI AKADEMSKI ARHIVI I REPOZITORIJI

SVEUČILIŠTE U SPLITU

Podružnica

SVEUČILIŠNI ODJEL ZDRAVSTVENIH STUDIJA

PREDDIPLOMSKI SVEUČILIŠNI STUDIJ

RADIOLOŠKA TEHNOLOGIJA

**Marina Bakula**

**PROTOKOLI PRIKAZA UROTRAKTA MDCT-om**

**MULTI-DETECTOR CT UROGRAPHY: PROTOCOLS**

**Završni rad / Bachelor thesis**

Mentor:

**Prof. dr. sc. Marina Maras Šimunić**

Split, 2015.

# Sadržaj

1. UVOD.....	3
1.1 Metode pregleda urotrakta.....	3
1.1.1. Nativna snimka abdomena (urotrakta).....	3
1.1.2. Intravenska urografija.....	3
1.1.3. Ultrazvučni pregled.....	4
1.1.4. Multi-detektorska kompjuterizirana tomografija.....	4
1.2. Izvođenje MDCT urografije.....	5
1.2.1. Indikacije za izvođenje pretrage.....	6
1.2.2. Priprema pacijenta.....	7
1.2.3. Pozicioniranje pacijenta.....	7
1.2.4. Proces izvođenja MDCT urografije.....	8
1.2.5. Parametri akvizicije podataka i parametri rekonstrukcije.....	9
1.2.6. „Post-processing“: Multiplanarni i 3D parametri.....	10
1.2.7. Kontrastna sredstva.....	10
1.3. Opći protokoli prikaza.....	11
1.3.1. „Single-bolus“ protokol sa tri faze.....	12
1.3.2. „Split-bolus“ protokol sa dvije faze.....	14
1.3.3. „Low-dose“ protokol.....	14
2. CILJ RADA.....	16
3. IZVORI PODATAKA I METODE.....	17
3.1. Ispitanici.....	17
3.2. Metode istraživanja.....	19
4. REZULTATI ISTRAŽIVANJA.....	21
5. RASPRAVA.....	25
6. ZAKLJUČCI.....	26
7. LITERATURA.....	27
8. SAŽETAK.....	30
9. SUMMARY.....	31
10. ŽIVOTOPIS.....	32

# **1. UVOD**

## **1.1. Metode pregleda urotrakta**

Slikovne (tzv. imaging) metode ultrazvuk i kompjutorizirana tomografija zauzimaju glavno mjesto u radiološkoj obradi pacijenata s bolestima urogenitalnog sustava. Konvencionalne radiografske metode nativna snimka abdomena te intravenska urografija, zbog slabije osjetljivosti i specifičnosti danas se rijede indiciraju, no radi niže količine zračenja u odnosu na preglede kompjutoriziranom tomografijom i dalje su često indicirane kod pacijenata sa sumnjom na urolitijazu te kod anomalija bubrega.

### **1.1.1. Nativna snimka abdomena (urotrakta)**

Nativna snimka abdomena (urotrakta) izvodi se u pacijentovom ležećem položaju na leđima, a radiogram mora prikazivati cijelo područje od ošita do ispod pubične simfize. Ovom metodom pregleda urotrakta možemo odrediti oblik, položaj i veličinu bubrega, konture m. psoasa te postojanje konkremenata u mokraćnom sustavu(1). Nativna snimka urotrakta prva je metoda izbora za dijagnostiku i kontrolu anorganskih i organsko–anorganskih konkremenata mokraćnog sustava. Analizu nativne snimke urotrakta često otežava superpozicija crijevnog sadržaja te je također teško razlikovati vaskularne kalcifikacije od ureteralnih kalcifikacija(2).

### **1.1.2. Intravenska urografija**

Intravenska urografija je najranija metoda pregleda kojom se prikazivala anatomija bubrežnog i urinarnog sustava uz korištenje intravenskog vodotopljivog jednog kontrastnog sredstva, koji se izlučuje iz tijela bubrežima u urinarni sustav. Procjenom vremena izlučivanja i koncentracije kontrasta u kanalnim sustavima bubrega pretraga omogućuje samo približnu procjenu bubrežne funkcije, a prikazuje morfologiju kanalnih sustava, dok tumori i drugi patološki procesi parenhima bubrega ne moraju biti

uočeni ako su manji od 3 do 4 cm(1). Osim bubrega i kanalnih sustava ovom metodom također se prikazuje i analizira mokraćni mjehur te njegovo pražnjenje. Iako kod intravenske urografije postoji protokol snimanja sa standardnim vremenima ekspozicija, pretragu često treba individualizirati, to jest prilagoditi je bubrežnoj funkciji, morfologiji i patologiji mokraćnog sustava određenog pacijenta. Intravensku urografiju kao metodu izbora radiološkog pregleda treba izbjegavati kod pacijenata s alergijom na kontrastno sredstvo i kod pacijenata koji imaju bubrežnu insuficijenciju.

### **1.1.3. Ultrazvučni pregled**

Ultrazvučni pregled je prvi pregled pri sumnji na bolesti urološkog sustava. Ima veliku dijagnostičku vrijednost kod analize bubrežnog parenhima, evaluacije cistične bolesti bubrega, dijagnosticiranja hidronefroze, mjerenja veličine bubrega(3). Prednosti ultrazvučnog pregleda su i ne izlaganje pacijenta ionizirajućem zračenju, relativno je jeftin, ali uvelike ovisi o iskustvu osobe koja obavlja pregled i o kvaliteti samog uređaja te je često ograničene vrijednosti zbog meteorizma i povećane debljine pacijenta. Transabdominalni pregled ultrazvukom omogućuje pouzdanu procjenu oblika, položaja i dimenzija bubrega, procjenu debljine i ehogenosti parenhima te procjenu postojanja dilatacije kaliksa i pijelona, no ne i uretera. Također omogućuje analizu stijenke i lumena punoga mokraćnog mjehura, a djelomično i zdjelčnih organa i retroperitonealnih limfnih čvorova(1). Color–Doppler ultrazvuk se koristi za mjerenje protoka ili brzine u glavnoj renalnoj arteriji. Primarna upotreba mu je dijagnosticiranje renalne vaskularne okluzivne bolesti. Color–Doppler studije protoka renalne arterije su uvelike ovisne o iskustvu osobe koja pregledava pacijenta(4).

### **1.1.4. Multidetektorska kompjuterizirana tomografija (MDCT)**

Multidetektorska kompjuterizirana tomografija (MDCT) je metoda pregleda koja omogućuje prikaz morfologije i funkcije urinarnog sustava sa ili bez korištenja intravenskog kontrastnog sredstva. Prije primjene intravenskog kontrastnog sredstva potrebno je imati podatke o bubrežnoj funkciji (kreatinin, urea), eventualnim

alergijama, bolestima štitnjače, kroničnim bolestima pluća te srčanim bolestima. Ovisno o očekivanoj patologiji abdominalnih organa prije svake pretrage odabire se i određuje odgovarajući protokol snimanja te vrijeme, količina i brzina injiciranja intravenskoga kontrastnog sredstva automatskim injektorom čiji rad mora biti usklađen s radom MDCT uređaja. MDCT je omogućila prikaz cijelog urinarnog sustava tijekom jednog udaha sa istodobnim smanjenjem respiratornih pomaka i parcijalnog volumnog efekta. Akvizicija višestrukih, tankih i preklapajućih slojeva optimalno proširenog i vidljivog urinarnog sustava omogućava prikaz izvrsnih dvodimenzionalnih (2D) i stvaranje trodimenzionalnih (3D) prikaza(5).

MDCT prikaz je izvrstan alat za procjenu benignih ili malignih bubrežnih masa, traumatskih ozljeda bubrega, bubrežnih konkremenata i pijelonefritisa. MDCT prikaz je bolji od ultrazvučnog prikaza za dijagnosticiranje bubrežnih cista, jer može prikazati male ciste (2-3 mm u promjeru), također ima veliku dijagnostičku vrijednost u procjeni etiologije hematurije i policistične bubrežne bolesti. Primarno ograničenje multidetektorske kompjuterizirane tomografije je veća doza zračenja i korištenje intravenskog kontrastnog sredstva.

## **1.2. Izvođenje multidetektorske kompjuterizirane tomografske (MDCT) urografije**

CT Urography Working Group of the European Society of Urogenital Radiology (ESUR) definirala je MDCT urografiju kao dijagnostički pregled optimiziran za prikaz bubrega, uretera i mokraćnog mjehura. Pretraga uključuje korištenje multidetektorskog CT uređaja sa snimanjem tankih slojeva, primjenu intravenskog kontrastnog sredstva te oslikavanje u fazi izlučivanja (ekskrecijskoj fazi)(6). MDCT urografija omogućuje brzo i visoko–rezolucijsko volumetrijsko skeniranje urinarnog sustava nudeći nekoliko trodimenzionalnih značajki naknadne obrade, uključujući MPR (multiplanar reconstruction) i MIP (maximum intensity projection) prikaze, sa samo jednom opsežnom pretragom. Prikaz faze izlučivanja je obavezan dio MDCT urografije, ali sve faze izvođenja pretrage ne moraju biti poboljšane korištenjem intravenskog kontrastnog sredstva. Pažljiva priprema bolesnika i ispravan odabir protokola koji će se koristiti

tijekom izvođenja pretrage omogućuju optimalnu dijagnostičku procjenu i prikaz urinarnog sustava. Općenito, MDCT urografija je prepoznata kao najosjetljivija i najspecifičnija pretraga za dijagnosticiranje bubrežnih kamenaca(7) i renalnih masa. Najveći nedostatak ove pretrage u odnosu na druge slikovne pretrage je povećana doza zračenja.

### **1.2.1. Indikacije za izvođenje pretrage**

Indikacija za MDCT urografiju je najčešće hematurija (makroskopska ili mikroskopska). MDCT urografija se pokazala kao osjetljivija, specifičnija i točnija pretraga od intravenske urografije za dijagnosticiranje karcinoma prijelaznog epitela gornjeg urinarnog sustava (TCC)(8). Ostale kliničke situacije u kojima kompjuterizirana tomografija može biti korisna uključuje traumu sa sumnjom na ureteralnu ozljedu, kompleksne infekcije urinarnog sustava radi otklanjanja sumnje u izvornu opstruktivnu etiologiju ili formiranje apscesa, kronične urolitijaze (bubrežni kamenci), preoperacijsko planiranje perkutane nefrolitotomije (PCNL), poslijeoperativno stanje nakon cistektomije(6), hidronefroza. S obzirom da pacijent prima relativno velike doze zračenja povezane sa velikim brojem faza korištenje MDCT urografije kao testa vjerojatnosti za karcinom treba koristiti oprezno.

Ova pretraga može biti opravdana kao prva metoda radiološkog pregleda jedino kod pacijenata koji imaju hematuriju i veliku vjerojatnost dobivanja TCC- a. Važni faktori rizika uključuju dob veću od 40 godina, makroskopsku hematuriju, pušenje cigareta, povijest GI maligniteta i profesionalna izloženost. Rizik od radijacije je relativno manje važan kod grupe visokog rizika i bilo koji sveobuhvatni protokol ove pretrage može se koristiti. Kod pacijenata koji pripadaju u niže rizične skupine MDCT urografija može se koristiti kao metoda izbora i rješenje problema ako tradicionalna obrada pokazuje negativne rezultate i značajni nedijagnosticirani simptomi potraju. Općenito, MDCT urografija može biti indicirana prema kliničkom pitanju temeljenom na kliničkim informacijama.

Tablica 1. Metode izbora u obradi bolesnika s bezbolnom hematurijom(6)

Vjerojatnost TCC-a Hematurija Dob Metode izbora	Najmanja Mikro <40 CiS UZV	Niska Makro >40 CiS UZV	Srednja Mikro <40 CiS UZV	Visoka Makro >40 CiS CTU
praćenje		IVU ako su CiS i UZV negativni a simptomi perzistiraju	IVU ili CTU ako su CiS i UZV negativni a simptomi perzistiraju	

### 1.2.2. Priprema pacijenta

MDCT urografija ne zahtjeva posebnu pripremu pacijenta. Pacijent sa sobom mora donijeti nalaz uree i kreatinina koji ne smije biti stariji od 14 dana i glavne kontraindikacije za korištenje kontrastnog sredstva prilikom pretrage moraju biti isključene. Korištenje pozitivnog kontrastnog sredstva za označavanje donjeg probavnog sustava treba izbjegavati kod ove pretrage jer bi sjena tog kontrasta mogla međudjelovati sa sjenom kontrasta koji nam je potreban za dobivanje reprezentativne slike te na taj način onemogućiti rekonstrukciju trodimenzionalnih prikaza u naknadnoj obradi prikaza. Ako je prijeko potrebno, označavanje donjeg dijela probavnog sustava može se izvesti pijenjem vode. Dvadeset do šezdeset minuta prije početka pretrage pacijent treba popiti do jedne litre vode kako bi se izbjegla dehidracija, potakla diureza i potaklo ocrtavanje ureteralnih dijelova i olakšala dijagnoza slučajnih nalaza. Neovisno o protokolu MDCT urografije koji će se koristiti, cijeli postupak pretrage se treba pažljivo objasniti pacijentu jer samo dobra suradnja pacijenta i osobe koja izvodi pretragu omogućuje postizanje optimalne dijagnostičke kvalitete slike.

### 1.2.3. Pozicioniranje pacijenta

Položaj u supinaciji sa rukama položenim iznad glave je standardan tijekom izvođenja MDCT urografije. Položaj u pronaciji može biti koristan za razlikovanje



konkremenata na ureterovezikalnom ušću od konkremenata u mokraćnom mjehuru. Položaj u pronaciji se smatrao korisnim za bolje oslikavanje gornjeg dijela urotarkta, ali studije koje su istraživale to pitanje pokazale su mješovite rezultate. Jedna rana studija pokazuje bolje obilježavanje urinarnog sustava do sredine uretera kada se pacijent stavi u pronacijski položaj(9), ali mnoge nedavne studije nisu dokazale nikakvu korist ili neki drugi faktor koji igra veliku ulogu u pozicioniranju pacijenta. Pošto je položaj u pronaciji teži za pacijente od položaja u supinaciji rijede se koristi u rutinskom obavljanju pretrage.

#### **1.2.4. Proces izvođenja MDCT urografije**

Pacijenti se potiču na dobru hidrataciju prije pretrage kako bi se smanjio rizik od kontrastom izazvane nefropatije. Slično kao i kod intravenske urografije, pacijenti odgovaraju na upitnik prije pretrage, naglašavajući lijekove koje koriste i povijest alergijskih reakcija. Sav metal se ukloni sa područja od interesa radi smanjenja artefakata nastalih od metalnih predmeta. Pacijent legne na stol CT uređaja u položaj u supinaciji sa rukama podignutim iznad glave i osigura mu se periferni venski put. Radiološki tehnolog izlazi iz prostorije sa CT uređajem i sjeda za upravljačku konzolu. Najprije se radi topogram da bi se osigurala pokrivenost područja od interesa. Kada se na topogramu odredi područje interesa, debljina i broj slojeva, kolimacija, vrijeme rotacije, napon cijevi, pitch, rekonstrukcijski inkrement, konvolucijski inkrement; to jest parametri snimanja, snima se prva nativna faza. Nativna faza inicijalno služi za lokaciju bubrega, vizualizaciju anomalija, prikazivanje prisutnosti urinarnih kalcifikata, detektiranju hematoma i dobivanju osnovnih atenuacija bubrežnih masa. Broj faza koji će se snimiti ovisi o indikaciji za pretragu i načinu rada radiologa (protokolu koji koristi).

Najčešća dva protokola su „single bolus“ trofazični ili četverofazični protokol i „split-bolus“ protokol. Nakon native faze može uslijediti venska (nefrografska) faza najčešće 90 sekunda nakon aplikacije kontrasta i pijelografska faza (faza lučenja) 5–10 minuta nakon aplikacije kontrasta. Ove dvije faze sa nativnom fazom čine „single bolus“ protokol sa tri faze. Ako se nakon native faze pacijentu ubrizga kontrastno

sredstvo, čeka se 10–15 minuta te mu se nakon toga ponovo aplicira kontrastno sredstvo i snimanje se radi sa odgodom od 100 s, dobivamo nefropijelografsku fazu i takav protokol se zove „split-bolus“ protokol. Nakon završetka snimanja pacijenta se podigne sa stola CT uređaja, objasne mu se sve moguće nuspojave kontrastnog sredstva, savjetuje mu se da tijekom dana pije dosta tekućine i pacijent ostaje određeno vrijeme na promatranju u prostorijama zavoda za radiologiju.

Ako nakon nekog vremena pacijent nije imao nikakvu alergijsku reakciju na kontrastno sredstvo, uvodi ga se u dijagnostiku, zatvara mu se periferni venski put, obavještava se kada može podignuti nalaze i s time završava pretraga za pacijenta. Nakon zaprimanja „sirovih podataka“ pretrage specijalist radiologije radi naknadnu obradu podataka da bi dobio dijagnostički kvalitetan prikaz.

### **1.2.5. Parametri akvizicije podataka i parametri rekonstrukcije**

Glavni parametri akvizicije multidetektorskog CT-a su kolimacija sloja koja određuje debljinu sloja i „pitch“. Zajedno sa naponom cijevi (kV) i opterećenjem cijevi / ekspozicijom (mAs) ovi parametri određuju skup sirovih podataka (raw-data). Napon cijevi u svim CT sustavima najčešće iznosi 120 kV za pacijenta prosječne težine, dok opterećenje cijevi/ekspozicija ovisi o osoblju koje obavlja pretragu, CT uređaju na kojem se pretraga izvodi i nalazi se u rasponu između 65 i 200 mAs(6). Kolimacija sloja na 16-slojnom CT uređaju najčešće iznosi  $16 \times 1.25-1.5$  mm za fazu bez kontrasta i nefrografska fazu te  $16 \times 0.5-0.75$  mm za fazu izlučivanja(10). Kod 64-slojnih CT uređaja kolimacija sloja se povećava na  $64 \times 0.5-0.625$  mm(11). Da bi se izbjegao preveliki šum slike, povećava se ekspozicija (mAs). „Pitch“ određuju brzina pomaka stola, vrijeme rotacije gentrija i debljina sloja. Kod 16-slojnih i 64-slojnih CT uređaja „pitch“ najčešće iznosi od 0,75 do 1,5(10,11).

Za rekonstrukciju slike najvažniji parametri su debljina sloja, rekonstrukcijski indeks i rekonstrukcijski kernel. Ovi parametri sa parametrima akvizicije, određujući kontrast i prostornu rezoluciju te utjecaj razine šuma, su važni za određivanje kvalitete slike. Prostorna rezolucija je određena efektivnom debljinom sloja, koji je oko 30% širi

od svoje normalne vrijednosti ako je debljina sloja jednaka debljini kolimacije, ali dobiva nominalnu vrijednost za deblje slojeve. Izbor rekonstrukcijskih parametara ovisi o lokalnom tijeku rada i mogućnostima PACS-a. Da bi se u potpunosti iskoristile mogućnosti MDCT-a, optimalni pristup je rekonstrukcija svake faze tankim slojevima koji se preklapaju te mogu biti interaktivno pregledani u bilo kojem planu koristeći MPR tehnike(12). Ovaj pristup omogućuje smanjenje doze zračenja jer je relativno veliki šum u tankim slojevima tolerantan i može se reducirati debelim slojevima MRP procesom prikaza.

Rekonstrukcije bi se trebale raditi sa slojevima koji su 20%-30% veće od debljine kolimacije jer se na taj način smanjuje razina šuma koji je veći kad su jednake debljine sloja i kolimacije. Rekonstrukcijski indeks nikad ne smije biti manji od prostorne rezolucije.

#### **1.2.6. „Post-processing“: multiplanarni i 3D parametri**

Post-processing tehnike su slične u većini bolničkih centara. Različite tehnike se koriste, uključujući MPR („multiplanar reformat“), CPR („curved planar reformat“), AIP („average intensity projection“), MIP („maximum intensity projection“) i VR („volume rendering“). MPR slike trebaju nastajati koristeći tanko-debelo tehniku (slojevi pri snimanju su tanki, a za rekonstrukciju se odabiru deblji slojevi (scan thin, view thick)) da bi se smanjila doza zračenja i razina šuma u svrhu poboljšanja kvalitete slike. Trodimenzionalne prikaze izrađuje radiolog ili 3D tehničar na 3D radnoj stanici. Najčešće ove projekcije se izrađuju u koronarnoj ili zakrivljenoj koronarnoj ravnini. Koronarni tanki MPR prikaz dijagnostički je ekvivalentan aksijalnom prikazu kod CT-a(13). Ipak, većina 3D prikaza ne bi se trebala analizirati bez izvornih presjeka.

#### **1.2.7. Kontrastna sredstva**

Svrha primjene kontrastnih sredstava je pojačati i poboljšati dijagnostičke informacije kod slikovnih prikaza anatomije i patologije organa i sustava. Poželjne

karakteristike kontrastnih sredstava su: izostanak biološkog djelovanja (nedjelotvornost, inertnost), fizikalno-kemijska stabilnost, ekonomska prihvatljivost. Kontrastna sredstva moraju pojačati kontrast određenih tkiva u odnosu na okolinu, posebice bolesnih tkiva prema zdravima, poželjan je visoki stupanj topljivosti u vodi (hidrofilija osigurava smanjenu toksičnost, između ostalog zbog učinkovitog izlučivanja iz tijela). Poželjno je da intravenski kontrasti imaju visoku koncentraciju joda, nisku viskoznost, nisku osmolalnost, kemijsku stabilnost i biološku sigurnost. Vodotopljiva jodna kontrastna sredstva su najraširenija skupina kontrastnih sredstava.

Kontraindikacije za davanje kontrastnog sredstva su prijašnja alergijska reakcija na jodno kontrastno sredstvo, astma, trudnoća i bubrežna insuficijencija. Rizik za pojavu oštećenja bubrežne funkcije kontrastom povećan je kod jače dehidracije, davanja većih količina kontrastnog sredstva, već postojeće renalne bolesti (akutno zatajenje se češće javlja kod pacijenata sa kroničnim zatajenjem bubrega), šećerne bolesti sa nefropatijom, uzimanja nefrotoksičnih lijekova, srčane insuficijencije, multiplog mijeloma sa paraproteinurijom, hiperuricemije, jake hipertenzije i kod visoke dobi (> 70 godina).

Postoje dva osnovna načina davanja kontrastnog sredstva. Jedan je tzv. „single bolus“ tj. davanje kontrastnog sredstva u jednom aktu, nakon kojeg slijede obično dvije faze snimanja. Drugi je tzv. „split bolus“ odnosno tehnika razdijeljenog bolusa, pri čemu se kontrast aplicira u dva navrata. Nakon drugog bolusa slijedi jedinstvena nefrografskoekskrecijska faza. Prilikom izvođenja jedne MDCT urografije pacijent dobije 120 mL-150 mL intravenskog kontrastnog sredstva. Primjena kontrastnog sredstva ovisi o tjelesnoj masi pacijenta, protokolu koji se koristi i općem fizičkom stanju pacijenta.

### **1.3. Opći protokoli prikaza**

Broj faza kod izvođenja CTU obično varira između dvije i četiri. Kod "single bolus" protokola CTU obično se izvode tri faze: nativna, parenhimska (nefrografska) i ekskrecijska. Nativna faza je značajna u otkrivanju urolitijaze, karakterizaciji lezija koje

sadržavaju mast (angiomiolipoma) te služi kao temelj za mjerenje stupnja imbibicije kontrastom. Nefrografska faza je važna za otkrivanje tumora i njihove vaskularizacije, razlikovanje solidnih i cističnih lezija, ishemijskih lezija te prikaz anatomije vena (14). Ekskrecijska faza je ključna za otkrivanje tumora mokraćnog sustava, otkrivanje razine opstrukcije, prikaz anatomije kanalnog sustava bubrega, uretera i mokraćnog mjehura te kod traumatskih i jatrogenih lezija uretera. U većini protokola je kortikomedularna faza izbačena, jer znatno doprinosi dozi zračenja, a u dijagnostičkom smislu doprinosi vrlo malo u odnosu na nefrografsku fazu (14). U protokolima koji zahtijevaju korištenje sredstva za kompresiju, ekskrecijska faza je podijeljena u dvije faze. Rana faza koristi se za prikaz kanalnog sustava bubrega i proksimalnog uretera s kompresijom, a kasna faza koristi se za prikaz distalnog uretera i mokraćnog mjehura bez kompresije. Ove dvije ekskrecijske faze se prema tome izvode s različitom stankom od trenutka davanja kontrasta (14).

Zbog visoke doze zračenja koju pacijent primi broj faza tijekom MDCT urografije trebao bi biti najmanji mogući. To je jedan od razloga uvođenja "split bolus" protokola kod kojeg nakon native faze slijedi jedinstvena parenhimsko-ekskrecijska faza (14). Daljnji napredak u smislu smanjenja doze zračenja predstavlja uvođenje furosevida u protokol MDCT urografije. Kod ovog protokola postoji mogućnost ukidanja native faze jer se u razrijeđenom kontrastom obojenom urinu mogu uočiti konkrementi zbog toga što velika većina njih ima veću gustoću od samog urina. Za ovaj protokol MDCT urografije je opisano da ima jednaku uspješnost u detekciji kamenaca kao i nativni CT. (14) Da bi se smanjila doza zračenja često se koriste tzv. „low dose“ protokoli.

### **1.3.1. "Single-bolus" protokol sa tri faze**

Najprije, pacijent se pozicionira u položaj u supinaciji na CT stolu sa glavom prema gore i rukama iznad glave. Protokol pretrage počinje sa nativnom fazom bubrega ili cijelog abdomena (od vrha bubrega do 2 cm ispod pubične simfize) u ekspiriju, što ovisi o kliničkoj situaciji. Nakon toga pacijentu se aplicira 100 mililitara neionskog intravenskog kontrastnog sredstva preko automatske štrcaljke jačinom protoka od 2-3 mililitra po sekundi, venski put se preko automatske štrcaljke ispere sa 20 mililitara

fiziološke otopine. Nefrogena ili parenhimska faza snima se sa odgodom od 90-110 sekunda nakon aplikacije kontrastnog sredstva. Nakon ove dvije faze evaluira se bubrežni parenhim i postojanje bubrežnih kamenaca. Treća faza je ekskrecijska i snima se 5-10 minuta nakon aplikacije kontrastnog sredstva. Ovom fazom evaluira se izlučivanje kontrastnog sredstva od bubrega do mokraćnog mjehura. Iz aksijalnih presjeka ekskrecijske faze rekonstruiraju se MIP i MPR prikazi(6). Ovaj „single-bolus“ protokol sa tri faze koristi se najčešće u većini bolničkih centara za evaluaciju urinarnog sustava, pa tako i Kliničkom bolničkom centru Split. Ipak, protokol ima tri glavna nedostatka: uključuje veliku dozu primarnog i sekundarnog zračenja za pacijenta, zahtjeva određeno vrijeme što može povećati svakodnevno radiološko radno opterećenje te povećava broj slika koje radiolog mora pregledati(15).

<b>Specific Anatomic Region</b>	Kidney
<b>Application</b>	CT urography
<b>Author</b>	Elliot K. Fishman, MD
<b>Reference Source</b>	Personal communication
<b>Scanner Used</b>	Sensation 16
<b>KV / Effective mAs / Rotation time (sec)</b>	120 kV/ 225 mAs / 0.5 sec
<b>Detector Collimation (mm)</b>	0.75 mm
<b>Slice Thickness (mm)</b>	Non-contrast- 5mm Arterial and delay- 0.75 mm
<b>Feed / Rotation (mm)</b>	12.0 mm
<b>Kernel</b>	B30f medium smooth
<b>Increment (mm)</b>	non-contrast- 5 mm x 5 mm arterial and delay- 0.75 mm x 0.5 mm (3D) 5mm x 5mm (filming)
<b>Image Order</b>	craniocaudal
<b>Oral Contrast</b>	water- 1000cc over 15 minutes
<b>IV Contrast Volume and Type</b>	120 cc Omnipaque 350
<b>Injection Rate</b>	3.0-3.5 cc/sec
<b>Scan Delay (sec)</b>	Non-contrast- none (4 sec) Arterial - 25-30 sec delay = 4 min
<b>3D Technique Used</b>	VRT with opaque and transparent projections are done for CT urography

**Comment:** -The CT urographic component can typically be done as early as 4 minutes post injection and as late as 8 minutes. We have not used compression although it can be helpful. Some might obtain the first acquisition at a bit later at 45-50 seconds. We prefer arterial dominant vascular mapping.

Slika 1. Single- bolus protokol s tri faze; dr. Elliot K. Fishman

### **1.3.2. „Split-bolus“ protokol sa dvije faze**

Pacijent se pozicionira u supinacijski položaj na CT stol sa rukama iznad glave. Prva serija je nativna faza od vrha bubrega do 2 centimetra ispod pubične simfize. Pacijentu se zajedno aplicira 50 mililitara kontrastnog sredstva brzinom protoka od 2 mililitra u sekundi i 20 mililitara fiziološke otopine. Osam minuta nakon prve aplikacije kontrastnog sredstva pacijentu se aplicira još 70 mililitara kontrastnog sredstva i 20 mililitara fiziološke otopine brzinom protoka od 2 mililitra u sekundi. Nefropijelografska ili parenhimskoekskrecijska faza snima se sa odgodom od 100 sekunda nakon druge aplikacije kontrasta. U jednoj akviziciji bubrežni parenhim je prikazan u nefrografskoj fazi, a odvodni sustav bubrega, ureteri i mokraćni mjehur u pijelografskoj fazi. Nefrografska faza ima veću osjetljivost za dijagnosticiranje bubrežnih masa, a u kombinaciji sa nativnom fazom efektivna je za karakterizaciju bubrežnih masa(16). Neki izvještaji u literaturi upozoravaju da artefakti koji nastaju radi prisustva kontrastnog sredstva u kaliksu bubrega mogu prikriti male bubrežne mase u pijelonskoj fazi(17). Ipak, ovaj potencionalni nedostatak dvofaznog protokola koji evaluira parenhim dok se kontrast nalazi u kaliksu nije signifikantan jer se i jedna i druga faza trebaju pregledavati sa različitim postavkama prozora i razine slike (količina kontrasta koja se aplicira prvi put je manja od količine aplicirane drugi put). Ovaj protokol koristi se u Kliničkom bolničkom centru Split i programiran je na temelju iskustva radiologa.

### **1.3.3. „Low dose“ protokol**

Da bismo dobili niskodozni protokol moramo prilagoditi parametre snimanja. Smanjivanjem struje cijevi za pola, smanjuje se i radijacijska doza za pola. Struja cijevi za smanjenje doze može se prilagoditi manualno ili sa automatskom kontrolom ekspozicije. Ova tehnika modulira struju cijevi na temelju veličine, oblika, geometrije i atenuacije dijela tijela koji se skenira, ali održava kvalitetu slike. Tri tipa modulacije struje cijevi su: projekcija kuta, modulacija uz pacijentovu dužinu i kombinirana modulacija. Kako smanjujemo ovaj parametar povećava se „pitch“ a paralelno s njim i šum na slici. Da bi zadržali kvalitetnu sliku, moderni MDCT softveri automatski

smanjuju ili povećavaju struju cijevi u svrhu stabiliziranja šuma na slici i radijacije. Mijenjanje parametara snimanja nije jedini način dobivanja niskodoznog protokola. Smanjenje broja akvizicija također je jedan od načina. U tome su nam koristili „split-bolus“ protokol i „triple-bolus“.

„Triple-bolus“ protokol omogućuje opacifikaciju i distenziju urinarnog sustava istovremeno dajući adekvatan prikaz parenhima i vaskularne anatomije(18). Nativna faza se snima od dijafragme do pubične simfize sa 55 mAs (efektivnih). Prvi bolus kontrasta se aplicira pacijentu (30 mililitara) i on je namijenjen obilježavanju urinarnog sustava. Drugi bolus kontrasta (50 mililitara) aplicira se pacijentu 420 sekunda nakon prve aplikacije. Ovaj bolus označuje renalne vene i medulu. Treći bolus (65 mililitara) se aplicira pacijentu 20 sekunda nakon druge aplikacije i on označuje renalni korteks i arterije(18). Jedina kontrastna akvizicija od dijafragme do pubične simfize snima se odmah nakon treće bolusne aplikacije. Ovaj protokol koristi se u Erasmus Medical Centru u Rotterdamu kao standardni protokol, osim ako pacijenti nemaju alergiju na kontrastno sredstvo, slabu bubrežnu funkciju ili su trudni.

<b>Triple-Bolus Multidetector CT Urographic Protocol</b>		
Parameter	Unenhanced Acquisition	Contrast-enhanced Acquisition
Collimation (mm)	16 × 1.5	16 × 0.75
Rotation time (sec)	0.5	0.5
Normalized pitch	0.75	1.25
Voltage (kV)	120	120
Effective tube current (mAs)	55	165
Scan start position	Diaphragm	Diaphragm
Scan end position	Trochanter minor	Trochanter minor
Scan delay	NA	8.5 min (510 sec)
Reconstructed section width	5 mm and 2 mm	5 mm and 1 mm
Section spacing	5 mm and 1 mm	5 mm and 0.6 mm
Convolution kernel	Very smooth (B10f)	Medium smooth (B31f)
Default postprocessing	Coronal 5-mm MPR with 2-mm overlap	Coronal 5-mm MPR with 2-mm overlap
Postprocessing on request*	CPR, MIP, VRT	CPR, MIP, VRT
Automated tube current modulation†	X- and y-axis	X- and y-axis

Note.—Oral hydration was performed with 800 mL of water 30 minutes prior to contrast-enhanced scanning. CPR = curved planar reformation, MIP = maximum intensity projection, MPR = multiplanar reformation, NA = not available, VRT = volume-rendered technique.

\* CPR, MIP, and VRT reconstructions were generated in selected cases if requested by the reading radiologist for better visualization of the entire urinary tract, vascular anatomy, and/or renal mass relation to collecting system. They were particularly useful when communicating with referring urologists. Four to 12-mm slab thickness and volume MIPs were used.

† Automated tube current modulation (CareDose; Siemens Medical Solutions, Erlangen, Germany) used in all patients, which can reduce effective radiation dose from 10% to 30% (7), was not included in the calculation of radiation dose.

Slika 2. Triple-bolus protokol Erasmus medical centra u Rotterdamu



## **2. Cilj rada**

Cilj ovog rada je prikazati opće protokole MDCT urografije kojima se postiže opacifikacija urotrakta uz što manju izloženost ionizirajućem zračenju.

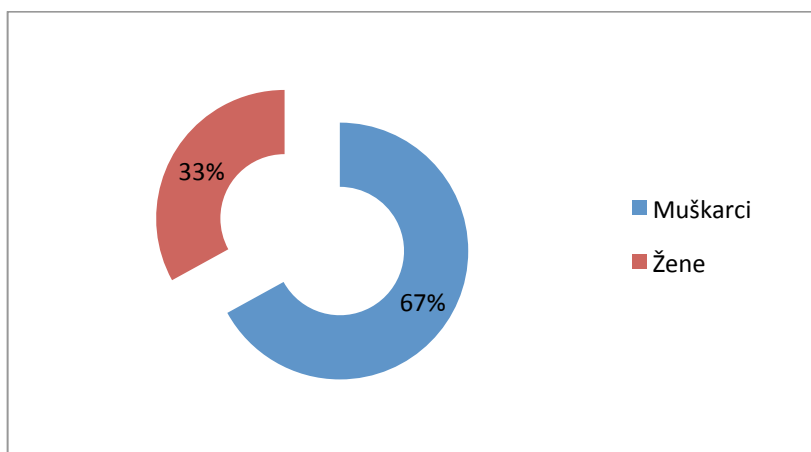
### 3. Izvori podataka i metode

#### 3.1. Ispitanici

Retrospektivno istraživanje provedeno je na 15 nasumično odabranih pacijenata koji su upućeni na MDCT urografiju, od toga 10 (67%) muškaraca i 5 (33%) žena (Tablica 2). Radilo se o 11 ambulantnih i 4 bolnička pacijenta kojima je učinjena MDCT urografija u Kliničkom bolničkom centru Split od 05. siječnja 2015. godine do 20. svibnja 2015. godine.

Tablica 2. Raspodjela ispitanika prema spolu

Spol	Broj	Postotak (%)
Muškarci	10	67%
Žene	5	33%
Ukupno	15	100%

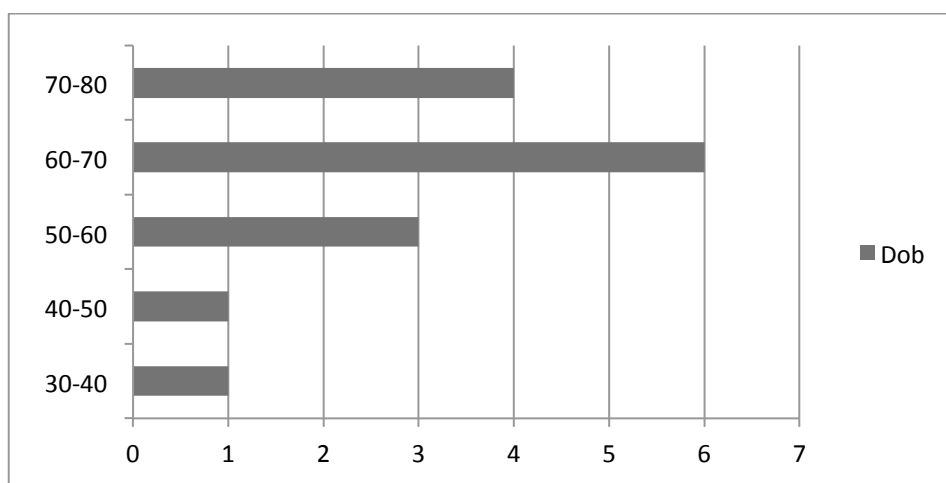


Grafikon 1. Raspodjela ispitanika prema spolu

Pacijenti su bili u dobi od 37 do 75 godina, a medijan dobi iznosi 64 godine. Tablica 3. prikazuje raspodjelu pacijenata po životnoj dobi. Iz tablice je vidljivo da najviše pacijenata pripada životnoj dobi od 60 do 70 godina (6 pacijenata (40%)).

Tablica 3. Raspodjela ispitanika po životnoj dobi

Životna dob (godine)	30-40	40-50	50-60	60-70	70-80
Broj	1	1	3	6	4
Postotak	6,6%	6,6%	30%	40%	26,6%



Grafikon 2. Raspodjela ispitanika po životnoj dobi

### 3.2. Metode istraživanja

Snimanja MDCT urografija obavljena su na 16 slojnom CT uređaju SOMATOM Definition AS tvrtke Siemens Medical Systems, Forchheim, Njemačka, u Zavodu za dijagnostičku i intervencijsku radiologiju KBC-a Split. Pacijenti nisu radili snimanje u svrhu ovoga istraživanja, nego su „raw data“ njihovih pretraga koji se nalaze na tvrdom disku PACS-a ove ustanove preuzeta i obrađena prema potrebama istraživanja. MDCT urografije su izvedene protokolom kojim se mogu dobiti valjane dijagnostičke informacije u skladu sa pacijentovim općim stanjem i indikacijama za pretragu, te na način koji određeni liječnik preferira u svom radu. Svi pacijenti su hidrirani vodom (jedna litra) dvadeset do šezdeset minuta prije početka snimanja.

Snimanja su se odvijala najčešće „Single-bolus“ protokolom sa dvije ili tri faze, a samo dvije urografije izvedene su „Split-bolus“ protokolom sa dvije faze. Za svakog pacijenta gledali smo broj faza koje su izvedene u određenom protokolu, količinu kV i mAs za svaku fazu, te cjelokupni DLP („Dose Length Product“) koji izravno utječe na efektivnu dozu koju pacijent primi. Svi pacijenti su imali indikacije za primjenu intravenskog kontrastnog sredstva pa im je isti i apliciran jer ni jedan pacijent nije imao nikakve kontraindikacije za uporabu kontrastnog sredstva.

„Single-bolus“ protokol može se izvoditi u više faza, ovisno o mnogim faktorima. Kod većine naših pacijenata izveden je „Single-bolus“ protokol u dvije faze: nativnoj i ekskrecijskoj fazi. Pacijent je ležao na stolu u položaju supinacije. Najprije se snimala nativna faza koja nam omogućuje prikaz položaja bubrega i eventualnih konkremenata u bubrezima. Nakon toga su pacijentu aplicirali kontrastno sredstvo automatskom štrcaljkom i snimali isto područje s odgodom od 8-10 minuta. Na ovaj način su dobili prikaz ekskrecijske faze. Ako se nakon ove serije snimaka ne prikazuje mjehur može se napraviti dodatna serija samo sa prikazom mjehura sa odgodom od 15 minuta nakon aplikacije kontrasta.

Kod određenog broja pacijenata izvodio se „Single-bolus“ protokol sa tri faze u kojem se osim nativne i ekskrecijske faze snima i parenhimska faza sa odgodom od 90-110 sekunda nakon aplikacije kontrasta.

Dva pacijenta su pregledana po „Split-bolus“ protokolu sa dvije faze. Kod ovih pacijenata najprije se napravila nativna faza područja od interesa. Zatim se apliciralo 50 mL kontrastnog sredstva i 20 mL fiziološke otopine brzinom od 2 mL/s. Pacijent je ležao na stolu 8 minuta i nakon tog vremena mu se apliciralo još 70 mL kontrastnog sredstva i 20 mL fiziološke otopine brzinom od 2 mL/s. Nakon odgode od 100 sekunda radila se jedina parenhimskoekskrecijska faza sa kontrastom. Na ovaj način se smanjuje efektivna doza koju pacijent primi.

Radiolozi su se kod svih pacijenata služili automatskim regulatorom ekspozicije čije su dvije referentne vrijednost kod naših pacijenata bile 160 mAs ili 210 mAs (ovisno o konstituciji i težini pacijenta) da bi ipak smanjili efektivnu dozu. Osim korištenja automatskog regulatora ekspozicije koristili su samo one faze koje su bile neophodne prema indikacijama za pretragu u svrhu dobivanja dijagnostički vrijednih snimaka. Analiza dobivenih podataka obavljena je na radnoj stanici sa INFINITT platformom.

## 4. Rezultati istraživanja

U 15 pacijenata analizirani su protokoli po kojima je pretraga obavljena. Osam pacijenata (53,3%) snimljeno je „Single-bolus“ protokolom sa nativnom i ekskrecijskom fazom, jedan pacijent (6,66%) snimljen je „Single-bolus“ protokolom sa nativnom i ekskrecijskom fazom uz dodatnu seriju snimki mjehura, četiri pacijenta (26,6%) snimljena su „Single-bolus“ protokolom sa nativnom, parenhimskom i ekskrecijskom fazom, a dva pacijenta (13,44%) snimljena su „Split-bolus“ protokolom sa nativnom i parenhimskoekskrecijskom fazom (Tablica 4.).

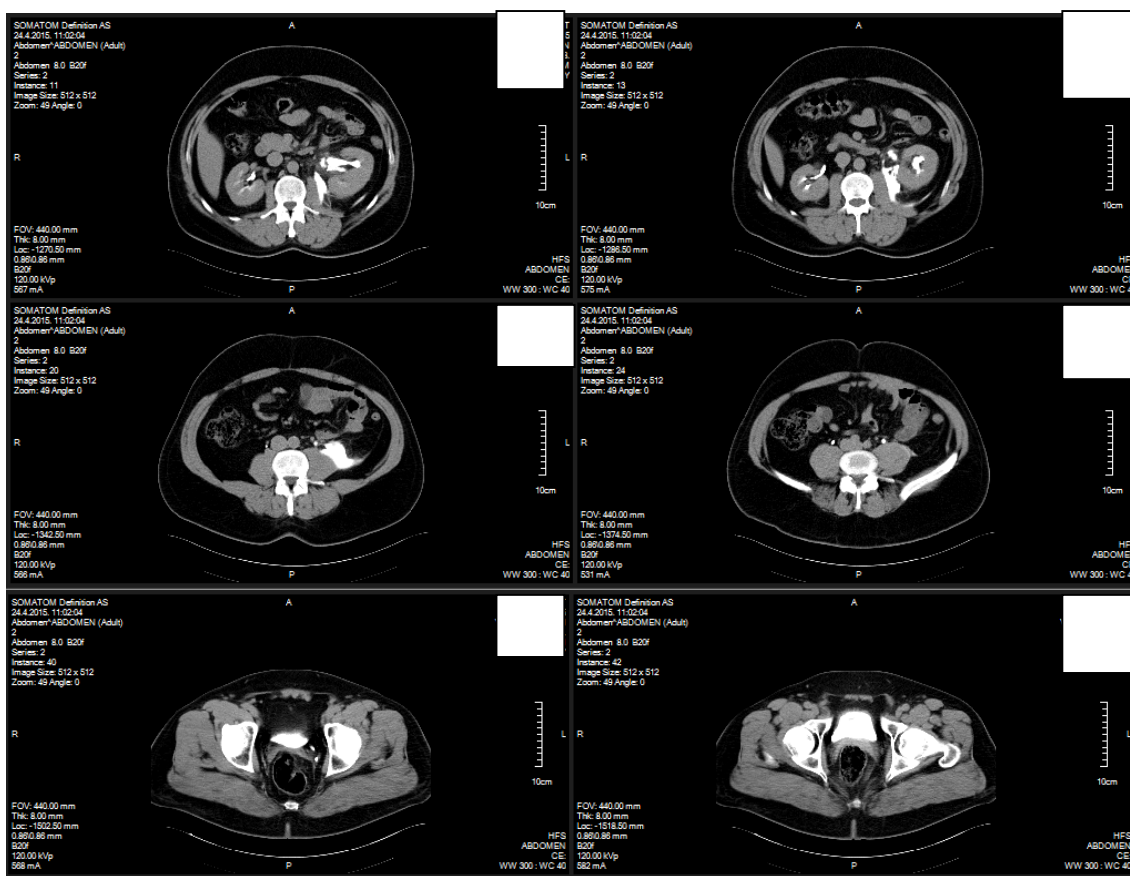
Tablica 4. Prikaz broja pacijenata snimljenih određenim protokolom

Protokol	Broj pacijenata	Postotak
„Single-bolus“ sa dvije faze	8	53,3%
„Single-bolus“ sa tri faze	4	26,6%
„Single-bolus“ sa dvije faze + snimak mjehura	1	6,66%
„Split-bolus“ sa dvije faze	2	13,44%

U svih pacijenata korištena je automatska regulacija ekspozicije sa dvjema referentnim vrijednostima ( 210 mAs za pacijente jače konstitucije i težine, te 160 mAs za pacijente gracilnije konstitucije i normalne težine). Proučavajući ovaj podatak vidljivo je da je individualnim pristupom svakom pacijentu omogućeno smanjenje efektivne doze bez ugrožavanja dijagnostičkih vrijednosti dobivenih snimaka.

U skupini pacijenata koji su snimani „Single-bolus“ protokolom sa dvije faze imamo bolju opacifikaciju mokraćnog sustava od bubrega do mokraćnog mjehura. Indikacije

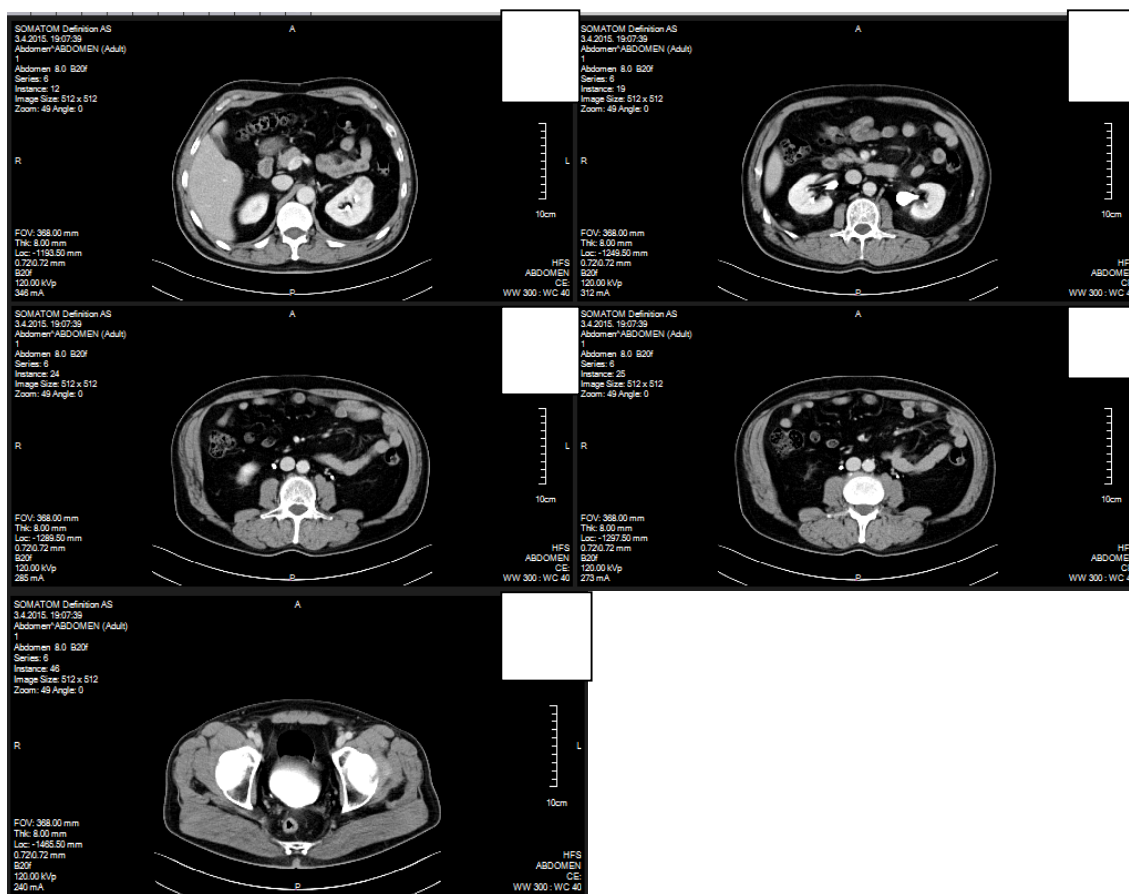
koje su liječnika usmjerile na ovaj protokol kod naših pacijenata su bile sumnja na opstrukciju, dvostruke uretere i ureterolite. Protokol je izveden na način da se individualnim pristupom maksimalno smanji količina mA i broj slojeva te posljedično i efektivna doza.



Slika 3. Ekskrecijska faza „Single-bolus“ protokola s dvije faze ( izvor: KBC Split)

Skupina koja je snimana najopćenitijim „Single-bolus“ protokolom sa tri faze ima prikazanu i parenhimsku i ekskrecijsku fazu. Ovi pacijenti bili su izloženi najvećoj mogućoj individualnoj efektivnoj dozi iako je i kod njih korištena automatska regulacija

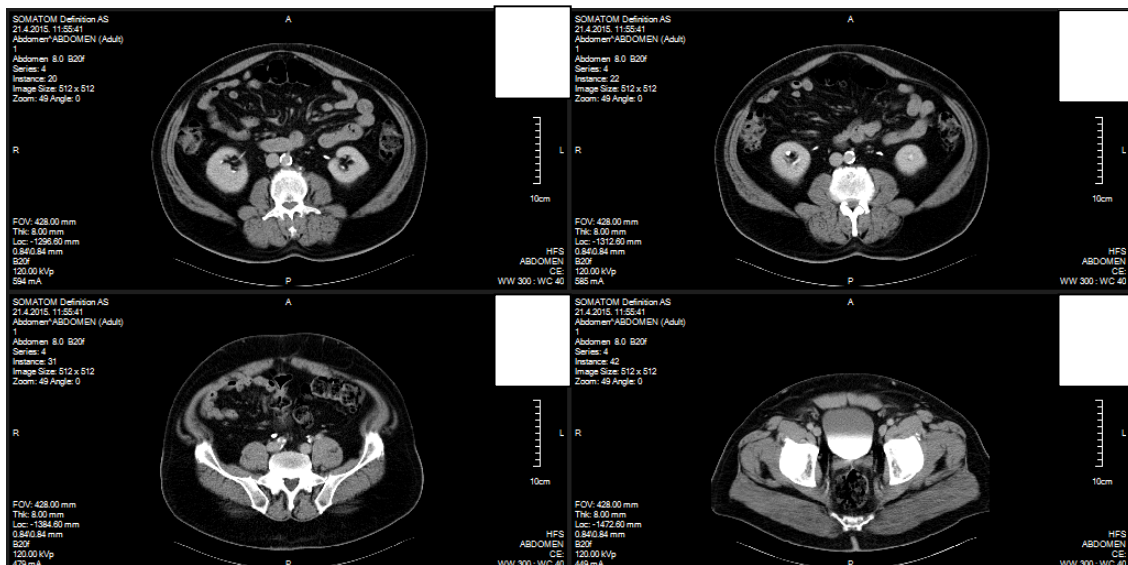
ekspozicije. Ovaj protokol su liječnici koristili da bi prikazali eventualne tvorbe u parenhimu bubrega i pratili izlučivanje kontrasta iz bubrega.



Slika 4. Prikaz parenhimske i ekskrecijske faze „Single-bolus“ protokola sa tri faze (izvor:KBC Split)

Skupina koja je snimana „Split-bolus“ protokolom sa dvije faze primila je znatno manju efektivnu dozu, ali veću količinu kontrasta u usporedbi sa najopćenitijim protokolom. Ova dva pacijenta su obrađena od strane jednog liječnika koji je na temelju svog iskustva, konstitucije pacijenata i indikacija odlučio da je ovaj protokol najoptimalniji za dobivanje dobre opacifikacije urotrakta sa minimalnim brojem faza snimanja.





Slika 5. Prikaz parenhimskoekskrecijske faze

Samo jedan pacijent je imao uredan nalaz.

Kod sedam pacijenata dijagnosticirane su ciste ( kortikalne ili parapijelčne) na jednom ili oba bubrega, a jednom pacijentu od tih šest je dijagnosticirana terminalna hidronefroza jer mu je cijeli lijevi bubreg pretvoren u sustav cističnih formacija.

Jednom pacijentu je dijagnosticirana perforacija pijelona lijevog bubrega i ureterolit također lijevo.

Kod dva pacijenata su dijagnosticirane ciste obostrano i nefroliti.

Jednom pacijentu pronađen je dvostruki ureter desno.

Jednom pacijentu je dijagnosticirana proliferativna promjena na lijevom ureteru.

Kod jednog pacijenta su pronađene ciste desno i adenomi nadbubrežnih žlijezda.

Kod jednog pacijenta pronađena je cista lijevo i rezidua tumorskog tkiva na ušću u mokraćni mjehur, promjera 1 cm.

## 5. Rasprava

U svakodnevnom radu, MDCT protokoli urografije se moraju prilagođavati svakom pacijentu. U ovom našem istraživanju pokazali smo da nema općenitog protokola koji vrijedi za sve pacijente. Najčešće se koriste najopćenitiji protokoli koji se prema indikacijama, željenim rezultatima i općem stanju pacijenta prilagođavaju. Liječnici svakim danom postaju sve više svjesniji posljedicama koje izaziva ionizirajuće zračenje te upravo radi toga pokušavaju na sve načine smanjiti efektivnu dozu za pacijenta.

Liječnici koji rade u KBC-u Split korištenjem automatskog regulatora ekspozicije sa nižim referentnim vrijednostima, smanjenjem broja faza snimanja te korištenjem „Split-bolus“ protokola opće visokodozne protokole pokušavaju preoblikovati u niskodozne protokole i na taj način dobiti optimalnu opacifikaciju uz malen broj slojeva. U našem istraživanju najviše je bilo pacijenata koji su obrađeni „Single-bolus“ protokolom sa dvije faze, a iako su samo dva pacijenta obrađena „Split-bolus“ protokolom te imamo samo 15 pacijenata ovo naše retrospektivno istraživanje možemo smatrati značajnim jer je pokazalo slične rezultate kao mnoge studije koje su provedene sa istim ciljem.

Jedna studija u kojoj je sudjelovalo 27 ispitanika navodi kako smanjenje parametara samo za nativnu i ekskrecijsku fazu „Single-bolus“ protokola smanjuje efektivnu dozu koju prima pacijent za 42% u odnosu na standardni prikaz. Dijagnostička vrijednost snimaka ove studije je ostala ista kao i kod normalnih vrijednosti (19).

Jedna druga studija pokazala je da korištenje niskodoznog protokola za prikaz bubrežnih kamenaca ima osjetljivost 90-97%, a specifičnost 94-100% (20,21). U usporedbi sa ovim dvjema studijama može se reći da se teži smanjenju efektivne doze uz zadržavanje dijagnostičke vrijednosti.

Proizvođači CT uređaja već u softveru ugrađuju opće protokole za MDCT urografiju, ali ne možemo se osloniti isključivo na njih jer svakom pacijentu treba pristupiti individualno da bismo dobili maksimum od svake pretrage uz što manju izloženost zračenju.

## **6. Zaključci**

1. U našoj grupi ispitanika najviše ih je snimano „Split-bolus“ protokolom sa dvije faze.

2. Ne postoji općeniti protokol za MDCT urografiju, nego svaki pacijent treba imati protokol prilagođen njegovim indikacijama, općem stanju.

3. Protokol treba ostvariti dijagnostičku vrijednost uz smanjenje efektivne doze.

## 7. Literatura

1. Štern – Padovan, R. Radiološka dijagnostika urogenitalnog sustava. *Medicus* 2006. Vol.15, No.2.,227-235
2. Choyke PL. Radiologic evaluation of hematuria: guidelines from the American College of Radiology's appropriateness criteria. *Am Fam Physician*. Aug 1 2008;78(3):347-52. [Medline]
3. Mandeville JA, Gnessin E, Lingeman JE. Imaging evaluation in the patient with renal stone disease. *Semin Nephrol*. May 2011;31(3):254-8. [Medline].
4. Nchimi A, Biquet JF, Brisbois D, Reginster P, Bouali K, Saive C, et al. Duplex ultrasound as first-line screening test for patients suspected of renal artery stenosis: prospective evaluation in high-risk group. *Eur Radiol*. Jun 2003;13(6):1413-9. [Medline].
5. Chow LC, Sommer FG (2001) Multidetector CT urography with abdominal compression and three-dimensional reconstruction. *AJR Am J Roentgenol* 177:849–55. [Pubmed]
6. Aart J. Van Der Molen, Nigel C. Cowan, Ullrich G. Mueller-Lisse, Claus C. A. Nolte-Ernsting, Satoru Takahashi, Richard H. Cohan. CT urography: definition, indications and techniques. A guideline for clinical practice. *Eur Radiol* (2008) 18: 4–17. [Medline]
7. Dalla Palma L, Pozzi-Mucelli R, Stacul F (2001) Present-day imaging of patient with renal colic. *Eur Radiol*. 11:4-17. [Medline]
8. Wang LJ, Wong YC, Huang CC, Wu CH, Hung SC, Chen HW. Multidetector computerized tomography urography is more accurate than excretory urography for diagnosing transitional cell carcinoma of the upper urinary tract in adults with hematuria. *J Urol*. 2010 Jan. 183(1):48-55. [Medline]

9. McNicholas MMJ, Raptopoulos VD, Schwartz RK et al (1998) Excretory phase CT urography for opacification of the urinary collecting system. *AJR Am J Roentgenol* 170:1261–1267
10. Noroozian M, Cohan RH, Caoili EM, Cowan NC, Ellis JH (2004) Multislice CT urography: state of the art. *Br J Radiol* 77 (Spec No 1):S74–S86
11. Nolte-Ernsting C, Cowan NC (2006) Understanding multislice CT urography techniques: many roads lead to Rome. *Eur Radiol* 16:2670–2686
12. Prokop, M., Galanski, M., Schaefer-Prokop, C.M., van der Molen, A.J. Ganzkörper-Computertomographie. Spiral- und Multislice-CT. 2nd ed. Thieme Verlag, Stuttgart; 2007.
13. Sandrasegaran K, Rydberg J, Akisik F, Hameed TA, Dunkle JW (2006) Isotropic CT examination of abdomen and pelvis: diagnostic quality of reformat. *Acad Radiol* 13:1338–1343
14. Noroozian M, md, Cohan MD, Caoili M, Cowan N, Ellis JH. Multislice CT urography: state of the art. *Br J Radiol* 2004;77:74-86.
15. Maher M.M, Karla M.K., Rizzo S., Mueller P.R., Saini S., Multidetector CT Urography in Imaging of the Urinary Tract in Patients with Hematuria. *Korean J Radiol* 2004;5:1-10
16. Birnbaum BA, Jacobs JE, Ramchandani P. Multiphasic renal CT comparison of renal mass enhancement during the corticomedullary and nephrographic phases. *Radiology* 1996;200:753-758
17. Sussman SK, Illescas FF, Opalacz JP, et al. Renal streak artifact during contrast enhanced CT. Comparison of high versus low osmolality contrast media. *Abdom Imaging* 1993;18:180-185
18. Kekelidze M, Dwarkasing RS, Dijkshoorn ML, Sikorska K, Verhagen PC, Krestin GP. Kidney and urinary tract imaging: triple-bolus multidetector CT

urography as a one-stop shop--protocol design, opacification, and image quality analysis. *Radiology* 2010; **255**: 508-516

19. Dahlman P., Van der Molen, A.J., Magnusson M., Magnusson A. How Much Dose Can Be Saved in Three-Phase CT Urography? A Combination of Normal-Dose Corticomedullary Phase With Low-Dose Unenhanced and Excretory Phases. *ARJ* 2012; 199:852-860

20. Tack D, Sourtzis S, Delpierre I, de Maertelaer V, Gevenois PA. Low-dose unenhanced multidetector CT of patients with suspected renal colic. *AJR Am J Roentgenol* 2003; 180: 305-311

21. Poletti PA, Platon A, Rutschmann OT, Schmidlin FR, Iselin CE, Becker CD. Low-dose versus standard-dose CT protocol in patients with clinically suspected renal colic. *AJR Am J Roentgenol* 2007; 188: 927-933

## 8. Sažetak

**Cilj istraživanja:** Retrospektivnim istraživanjem prikazati opće protokole MDCT urografije kojima se postiže opacifikacija urotrakta uz što manju izloženost ionizirajućem zračenju.

**Metode:** U razdoblju od 05. siječnja 2015. godine do 20. svibnja 2015. godine od svih pacijenata koji su obavili MDCT urografiju, nasumično je odabrano 15 pacijenata, od kojih je 10 muškaraca (67%) i 5 žena (33%). Snimanje je izvedeno na uređaju SOMATOM Definition AS tvrtke Siemens Medical Systems. Svi pacijenti su prije snimanja hidrirani vodom (jedna litra). U skladu sa indikacijama i općim stanjem, pretrage su se izvodile po 4 moguća protokola: „Single-bolus“ protokol sa nativnom i ekskrecijskom fazom ili nativnom, parenhimskom i ekskrecijskom fazom, „Single-bolus“ protokol sa nativnom i ekskrecijskom fazom uz dodatak serije snimaka mjehura te „Split-bolus“ protokolom sa nativnom i parenhimskoekskrecijskom fazom. Svi pacijenti su primili kontrastno sredstvo. Prilikom svakog protokola korišten je automatski regulator ekspozicije. Snimke su obrađene na radnoj stanici sa INFINITT platformom.

**Rezultati:** U 15 pacijenata analizirani su protokoli MDCT urografije. Kod svakog pacijenta se gledala količina mAs, DLP i broj slojeva. Najveći broj pacijenata (osam (53,3%)) je obrađen protokolom „Single-bolus“ sa dvije faze u kojem se smanjio broj faza od standardnog protokola sa tri faze, smanjena je količina mA pa samim time i efektivna doza koju primi pacijent. Dva pacijenta (13,44%) su obrađena „Split-bolus“ protokolom sa dvije faze koji također smanjuje efektivnu dozu koju prima pacijent.

**Zaključak:** Ne postoji određeni opći protokol koji se može koristiti na svim pacijentima. Opće protokole potrebno je prilagoditi svakom pacijentu ponaosob da bi se dobila optimalna opacifikacija urotrakta uz smanjenu efektivnu dozu za pacijenta.

## 9. Summary

### **Multi-detector CT urography: Protocols**

**Objective:** Defining the general protocols for MDCT Urography that achieve opacification of the urinary tract with the lowest exposure to ionizing radiation.

**Methods:** In the period from 05 January 2015 to 20 May 2015 of all patients who performed MDCT urography, randomly are selected 15 patients, 10 of whom were men (67%) and 5 women (33%). The pictures were taken on the device SOMATOM Definition AS Siemens Medical Systems. All patients before recording are hydrated with water (one liter). In line with the indications and the general situation, medical exams were performed by 4 possible protocols: single-bolus protocol with native and excretory phases or native, nephrographic and excretory phase, single-bolus protocol with native and excretory phases with addition of series recordings bladder and split-bolus protocol with native and nephropyelographic phase. All patients received contrast media. In each protocol is used automatic exposure control. The images are processed on a workstation with INFINITT platform.

**Results:** In 15 patients were analyzed protocols of MDCT urography. In each patient, were watched the amount of mAs, DLP and the number of layers. Most patients (eight (53.3 %)) are processed with protocol single-bolus with two stages in which is reduced the number of phases of the standard protocol with three phases and also the amount of mA and the effective dose received by the patient. Two patients (13.44%) are processed with split-bolus protocol with two phases, which also reduces the effective dose received by the patient.

**Conclusion:** There is not a particular general protocol that can be used for all patients. General protocols should be adapted to each patient individually to obtain optimal opacification of the urinary tract with reduced effective dose for the patient.



## 10. ŽIVOTOPIS

Ime i prezime: Marina Bakula

Adresa: Rimski put 19a, Trogir

E-adresa: [marinabakula1@gmail.com](mailto:marinabakula1@gmail.com)

Državljanstvo: hrvatsko

Datum i mjesto rođenja: 01. prosinca 1993., Hansestadt Hamburg, Savezna Republika Njemačka

Obrazovanje:

2012.-2015. Preddiplomski studij Radiološke tehnologije, Odjel zdravstvenih studija Sveučilišta u Splitu, Split, Hrvatska

2008.-2012. Nadbiskupijska klasična gimnazija „don Frane Bulić“-s pravom javnosti, Split

2000.-2008. Osnovna škola „Majstor Radovan“, Trogir

Strani jezici:

Engleski tečno

Njemački A1 razina