

Radiološka obrada u maksilofacijalnoj traumatologiji

Vidović, Marko

Undergraduate thesis / Završni rad

2019

Degree Grantor / Ustanova koja je dodijelila akademski / stručni stupanj: **University of Split / Sveučilište u Splitu**

Permanent link / Trajna poveznica: <https://um.nsk.hr/um:nbn:hr:176:823409>

Rights / Prava: [In copyright](#)/[Zaštićeno autorskim pravom.](#)

Download date / Datum preuzimanja: **2024-07-18**



Sveučilišni odjel zdravstvenih studija
SVEUČILIŠTE U SPLITU

Repository / Repozitorij:

[Repository of the University Department for Health Studies, University of Split](#)



zir.nsk.hr



UNIVERSITY OF SPLIT



DIGITALNI AKADEMSKI ARHIVI I REPOZITORIJI

SVEUČILIŠTE U SPLITU
Podružnica
SVEUČILIŠNI ODJEL ZDRAVSTVENIH STUDIJA
PREDDIPLOMSKI SVEUČILIŠNI STUDIJ
RADIOLOŠKA TEHNOLOGIJA

Marko Vidović

**RADIOLOŠKA OBRADA U MAKSILOFACIJALNOJ
TRAUMATOLOGIJI**

Završni rad

Split, 2019.

SVEUČILIŠTE U SPLITU
Podružnica
SVEUČILIŠNI ODJEL ZDRAVSTVENIH STUDIJA
PREDDIPLOMSKI SVEUČILIŠNI STUDIJ
RADIOLOŠKA TEHNOLOGIJA

Marko Vidović

**RADIOLOŠKA OBRADA U MAKSILOFACIJALNOJ
TRAUMATOLOGIJI
RADIOLOGICAL PROCEDURE IN MAXILLOFACIAL
TRAUMATOLOGY**

Završni rad/ Bachelor's Thesis

Mentor:

Doc. dr. sc. Sanja Lovrić Kojundžić

Split, 2019.

Sadržaj

1. Uvod	1
2. Anatomija.....	2
3. Radiološke metode	5
3.1. Konvencionalna radiografija	5
3.2. Kompjuterizirana tomografija (CT).....	7
3.3. Magnetska rezonanca (MR)	10
3.4. Ultrazvuk	11
4. Klasifikacija prijeloma kostiju lica.....	12
4.1. Prijelomi srednje razine lica	12
4.1.1. Le Fort prijelomi	12
4.1.2. Prijelomi nazoorbitoetmoidalnog kompleksa	17
4.1.3. Prijelomi zigomatikomaksilarnog kompleksa	18
4.1.4. Prijelomi orbite	20
4.1.5. Dentoalveolarni prijelomi gornje čeljusti.....	21
4.2. Prijelomi donje razine lica.....	22
4.3. Traumatske promjene zubi	24
5. Zaključak.....	25
6. Sažetak	26
7. Summary	27
8. Literatura.....	29
9. Životopis	31

1. Uvod

Maksilofacijalna traumatologija obuhvaća vrlo široko područje, od ozljeda samo mekih tkiva pa sve do višestrukih ozljeda skeleta lica, kao i čitav spektar metoda liječenja za pojedine vrste ozljeda. Zbog kompleksnosti anatomije i važnosti funkcije lica, rano i pravovremeno prepoznavanje kao i liječenje maksilofacijalnih ozljeda od iznimne su važnosti. Zastarjele i neadekvatno liječene ozljede lica daleko je teže uspješno liječiti te često ostavljaju trajne posljedice koje narušavaju funkcioniranje pacijenata. (1)

Ozljede lica čine veliki udio posjeta hitnoj službi te 2% svih bolničkih prijema. Najčešći uzroci ozljeda su prometne nesreće, fizički napadi, padovi te sportske ozljede. Napadi i prometne nesreće zajedno čine više od 80% svih ozljeda. Najčešće su ozlijeđeni muškarci mlađe i srednje životne dobi. (2)

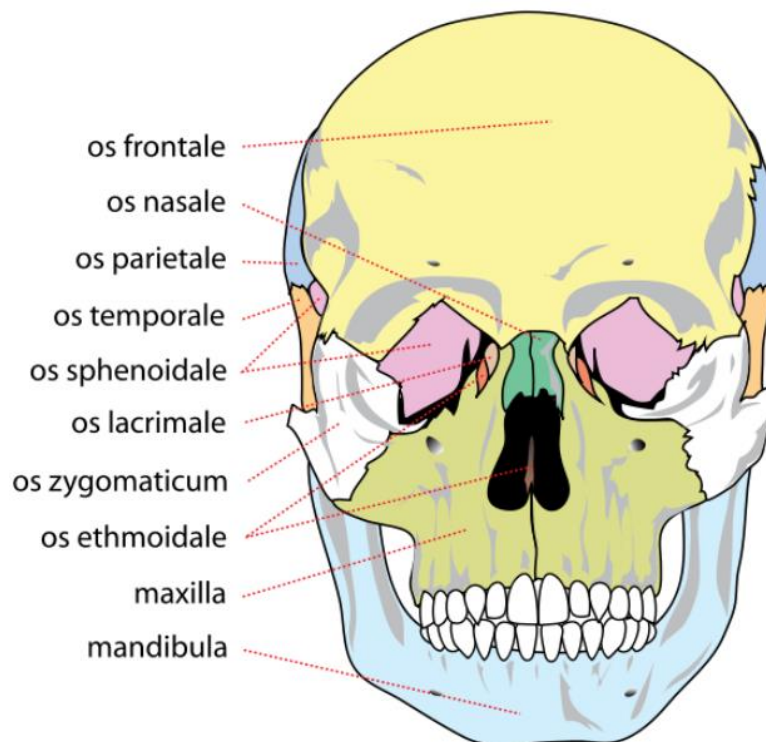
Cilj svakog radiološkog pregleda kod pacijenta sa ozljedom glave i lica je definirati mjesto i ozbiljnost fraktura kao i identificirati ozljede koje bi mogle ugroziti dišni put, vid, žvakanje, suzni sustav i sinusne funkcije. Radiološka obrada u većini hitnih slučajeva kod značajnije traume lica započinje CT skeniranjem. Multidetektorski CT zamijenio je klasičnu radiografiju i doveo do revolucije u snimanju maksilofacijalnih trauma. Učinkovitiji je i brži od konvencionalne radiografije, nudi multiplanarnu i trodimenzionalnu sliku, te se zbog toga smatra optimalnom metodom, osobito u dijagnostičkoj obradi politraume. Omogućuje sigurnu i brzu volumetrijsku sliku, prikuplja podatke bez manipulacije bolesnika te detaljno opisuje kako koštane, tako i mekotkivne strukture. Korištenje magnetske rezonance kao dijagnostičke pretrage nije široko, ali njegove prednosti su multiplanarna sposobnost, izvrsna kontrastnost mekih tkiva, te odsutnost ionizirajućeg zračenja. Praktična ograničenja kod MR su: dugo vrijeme skeniranja, ograničen pristup bolesniku, loša procjena kortikalne kosti te kontraindikacija u bolesnika s elektrostimulatorom. Također, aneurizmatičke klipse i očna metalna strana tijela sprječavaju njegovu primjenu u hitnim slučajevima. (2)

U ovom radu ću opisati anatomiju maksilofacijalne regije, klasifikaciju prijeloma te sposobnost različitih metoda i tehnika snimanja za najbolji prikaz pojedinih ozljeda ove regije.

2. Anatomija

Maksilofacijalna regija u užem smislu obuhvaća područje lica, čeljusti te usne šupljine. Zbog nedjeljivosti struktura viscerokranija obuhvaća još i orbitu s orbitalnim sadržajem, strukture nosa i paranazalnih šupljina te regije vrata. (3)

Embriološki viscerokranij čine kosti lica koje najvećim dijelom nastaju iz hrskavica prvih dvaju ždrijelnih lukova. Viscerokranij čini šest parova kostiju te tri neparne kosti. Parne kosti viscerokranija su: gornja čeljust (*maxilla*), jagodična kost (*os zygomaticum*), nepčana kost (*os palatinum*), nosna kost (*os nasale*), suzna kost (*os lacrimale*) te donja nosna školjka (*concha nasalis inferior*). U neparne kosti viscerokranija ubrajaju se rešetnica (*os ethmoidale*), raonik (*vomer*) i donja čeljust (*mandibula*). Također, viscerokraniju se pribrojavaju zigomatični nastavci temporalne kosti kao i pterigoidni nastavci sfenoidne kosti te jezična kost (*os hyoideum*). Donja čeljust (*mandibula*) se spaja na lubanju preko temporomandibularnih zglobova te čini prstenastu strukturu. Temporomandibularni zglobovi su jedini pokretni dijelovi kostura lica, a u ovim kompleksnim sinovijalnim zglobovima moguće su kretnje translacije i rotacije. (4,5)



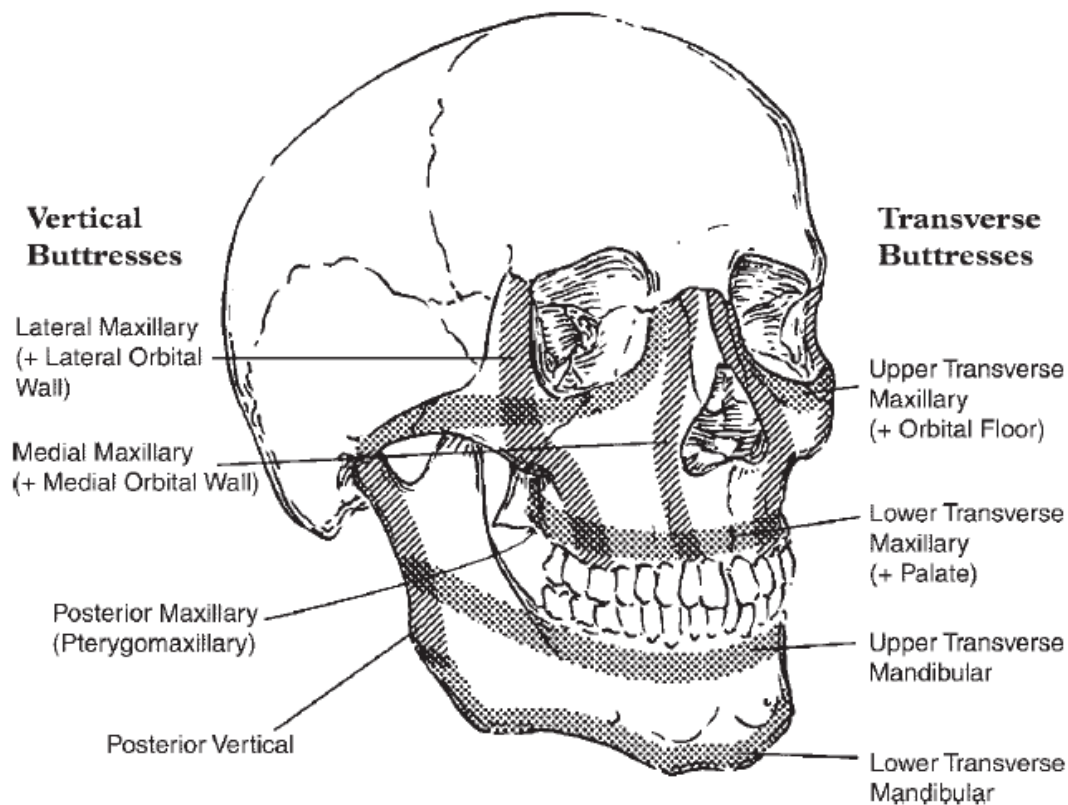
Slika 1. Kosti lica

Izvor (<https://medicine.uiowa.edu/iowaprotocols/facial-fracture-management-handbook-applied-anatomy>)

Koncept podupirača skeleta lica kojim su pojednostavljene koštane strukture viscerokranija pojavio se 80-ih godina 20. stoljeća. Podupirači predstavljaju područje relativno povećane debljine kosti koji podupiru funkcionalne jedinice lica (orbite, nos i paranazalne sinuse te maksilarni dentalni luk) u optimalnom odnosu te tako definiraju oblik lica stvarajući prekrivač mekom tkivu. Skeletalna struktura lica je podijeljena u četiri para poprečnih i okomito usmjerenih podupirača. Kao strukturne jedinice koje podupiru lice, podupirači moraju biti izravno ili neizravno međusobno povezani s bazom lubanje. (6)

Gornji poprečni maksilarni podupirač polazi od visine nazofrontalnog šava i širi se donjim rubom orbite, preko jagodične kosti do zigomatikotemporalnog šava te straga dnom orbite. Donji poprečni maksilarni podupirač usmjeren je poprečno duž alveolarnog nastavka gornje čeljusti i straga duž tvrdoga nepca. Gornji poprečni mandibularni podupirač uključuje alveolarni nastavak donje čeljusti, polazi od njegovog stražnjega ruba te obuhvaća mandibularni ramus do stražnjeg kortikalnog ruba donje čeljusti. Donji poprečni mandibularni podupirač čini donji rub donje čeljusti. (7)

Medijalni maksilarni parni podupirač (*nazomaksilarni*) polazi od nazofrontalnog šava kaudalno, duž lateralnog ruba piriformnoga otvora, do alveolarnog nastavka gornje čeljusti. Ovaj podupirač straga obuhvaća medijalne zidove orbite i maksilarnog sinusa. Lateralni maksilarni parni podupirač (*zigomatikomaksilarni*) započinje u visini zigomatikofrontalnog šava, usmjeren inferiorno duž lateralnog ruba orbite preko tijela jagodične kosti, preko zigomatikomaksilarnog šava i završava u alveolarnom nastavku gornje čeljusti, u visini maksilarnog kutnjaka. Prema straga, ovaj podupirač uključuje lateralni zid orbite i lateralni zid maksilarnog sinusa. Stražnji maksilarni parni podupirač (*pterygomaksilarni*) čine pterigoidni nastavci koji spajaju zatiljnu kost na gornju čeljust, tj. bazu lubanje na srednji dio lica, područje kraniofacijalne disocijacije u Le Fort tipu prijeloma. Stražnji mandibularni parni podupirač čini stražnji rub donje čeljusti i uključuje područje angulusa, ramusa i kondila donje čeljusti. (7)



Slika 2. Sustav podupirača facijalnog skeleta

Izvor (<https://www.ncbi.nlm.nih.gov/pubmed/16702454>)

Ovakva biomehanička struktura rezultira velikom otpornosti koštanih struktura viscerokranija prema silama paralelnim s osima okomitih podupirača (fiziološke sile žvakanja), a slabom otpornošću prema silama koje djeluju pod kutom na osi okomitih podupirača (npr. sile impakcije). Kirurška anatomija viscerokranija prepoznaje dvije razine lica koje se ponašaju kao odvojene biomehaničke jedinice, donje lice koje čini donja čeljust i srednje lice koje obuhvaća koštani sklop viscerokranija između baze lubanje i donje čeljusti. Srednje lice sadrži još dvije biomehaničke cjeline: gornju i donju. Gornja razina srednjeg lica se još naziva i fronto-nazo-orbitalna regija odnosno kraniofacijalna regija. Dio viscerokranija koji se nalazi između donje čeljusti i gornje razine jest donja razina srednjeg lica. (1)

3. Radiološke metode

U dijagnostici pacijenata s maksilofacijalnom traumom danas je dostupno više različitih metoda snimanja. Svrha radiografije je potvrditi sumnju na kliničku dijagnozu, isključiti prisutnost prijeloma ili stranih tijela, te dobiti informacije koje možda nisu jasne iz kliničkog pregleda kako bi se preciznije odredila dijagnoza i opseg ozljede. Radiografsko ispitivanje također treba dokumentirati frakture iz različitih kuteva ili perspektiva kako bi se odredio najbolji tretman za pacijenta. Svaka se metoda razlikuje u svojoj sposobnosti procjenjivanja frakture, a metoda prvog izbora ovisi o općem stanju pacijenta, vrsti ozljede, te specifičnom kliničkom problemu za koji treba odgovor. (8)

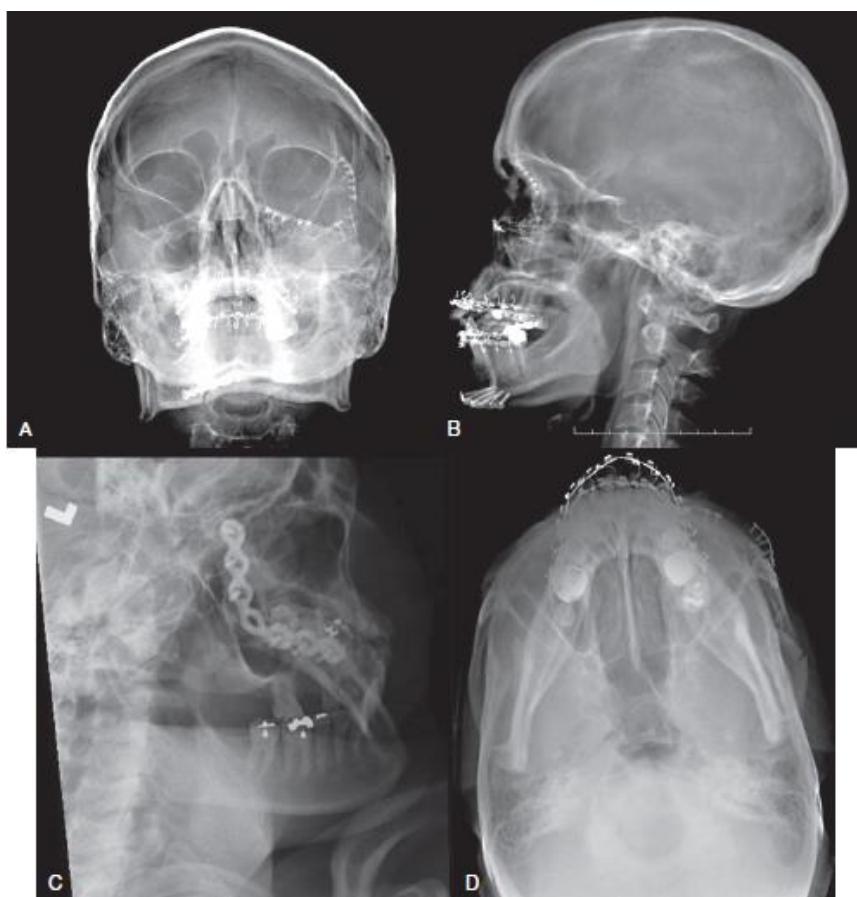3.1. Konvencionalna radiografija

Konvencionalna radiografija danas se rjeđe koristi za rutinsku procjenu ozljeda nastalih traumom. Iznimke uključuju uporabu kod bolesnika sa sumnjom na koštanu ozljedu. Međutim, zbog malog troška, široke dostupnosti i niske izoženosti zračenju, klasična radiografija se i dalje koristi u drugim situacijama. Tako mnogi kliničari koriste rtg snimke za postavljanje radne dijagnoze i odlučivanje o dodatnim CT pretragama na temelju tih informacija. Ako postoji sumnja na kompleksnu frakturu, CT skeniranje će pomoći u određivanju opsega ozljeda. (8)

Rutinske projekcije koje se koriste u procjeni stanja traumatiziranog bolesnika su Caldwellova projekcija, Watersova projekcija i lateralna (profilna) projekcija. Submentovertikalna i projekcija po Townu se također koriste za prikazivanje fraktura koje se na drugim projekcijama ne uočavaju. (9)

Towneova projekcija najkorisnija je za procjenu subkondilarne frakture jer je to najjednostavnija radiografska projekcija koja najbolje prikazuje lateralnu ili medijalnu angulaciju i/ili dislokacije kod tih fraktura. Također je korisna za procjenu orbita jer pruža optimalni prikaz donje orbitalne fisure. Projekcija po Townu također pruža dodatne informacije o maksilarnim sinusima i donjem rubu orbite te tako pomaže u postoperativnoj procjeni oporavka od prijeloma. Obrnuta posteroanteriorna Townova projekcija korisna je za prikaz područja kao što su piramide i mastoidne celule kao i foramen magnum, dorsum sellae turcicae i okcipitalna kost. (9)

Lateralna (profilna) projekcija pruža informacije za procjenu dišnog puta, retrofaringealnog mekog tkiva, prednje i stražnje stijenke maksilarnog sinusa i prednjeg alveolarnog grebena, fraktura srednjeg lica kao što su LeFort I, II i III te frakture nosa. Caldwellova projekcija koristi se za procjenu srednjeg lica i paranazalnih sinusa te pruža najbolji pogled na orbite i stražnju strukturu lica. Također je korisna za procjenu nazofrontalnog i vertikalnog segmenta zigomatičnog podupirača, nosnog hodnika i mandibule. Za procjenu mandibularnih kuteva i kondila mogu se koristiti i lateralne kose projekcije. Watersova projekcija se koristi za prikaz srednjeg sloja lica kao i ocrtavanje prijeloma orbitalnih rubova, zigomatičnih lukova te prednje strukture lica. Submentovertikalna projekcija pruža dobar pogled na zigomatične lukove i frakture srednjeg lica. Od ostalih projekcija koriste se panoramska radiografija za procjenu fraktura donje trećine lica osobito mandibule i temporomandibularnih zglobova te okluzalni radiogrami kod dentoalveolarnih prijeloma. (9)



Slika 3. Serija snimki lica. A, Watersova. B, Lateralna.

C, Lateralna kosa. D Submentovertikalna

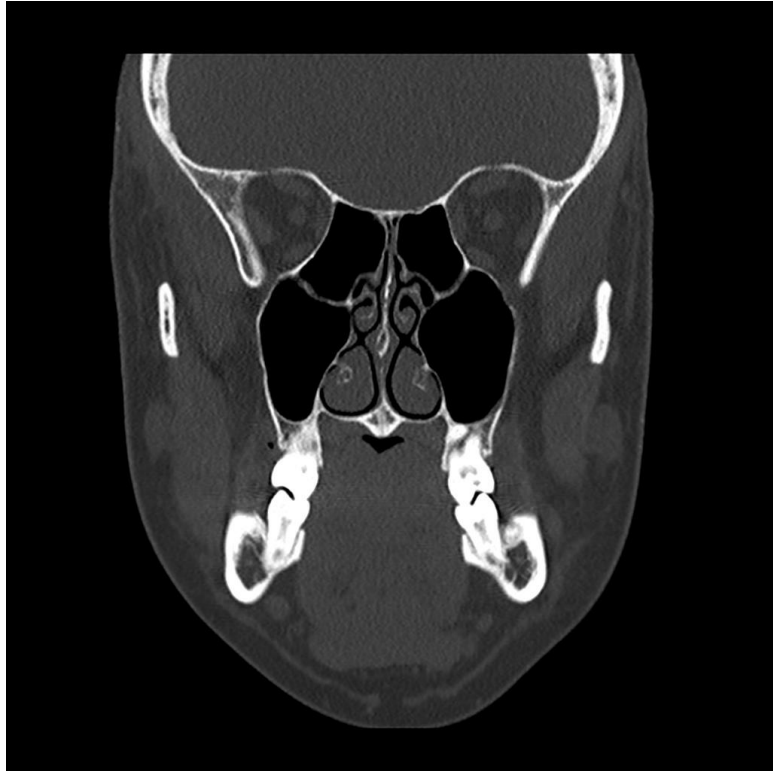Izvor (<https://pocketdentistry.com/12-radiographic-evaluation-of-facial-injuries/>)

3.2. Kompjuterizirana tomografija (CT)

Radiološka obrada u većini hitnih odjela kod značajnije traume lica započinje CT skeniranjem. Iako su obične rendgenske snimke nekada bile standardne slike, one ne pružaju dovoljno informacija za procjenu težine i vrste ozljede. Osim toga, radiografsko pozicioniranje je teško i potencijalno opasno za bolesnike s višestrukom traumom, osobito za pacijente s ozljedom vratne kralježnice. (10)

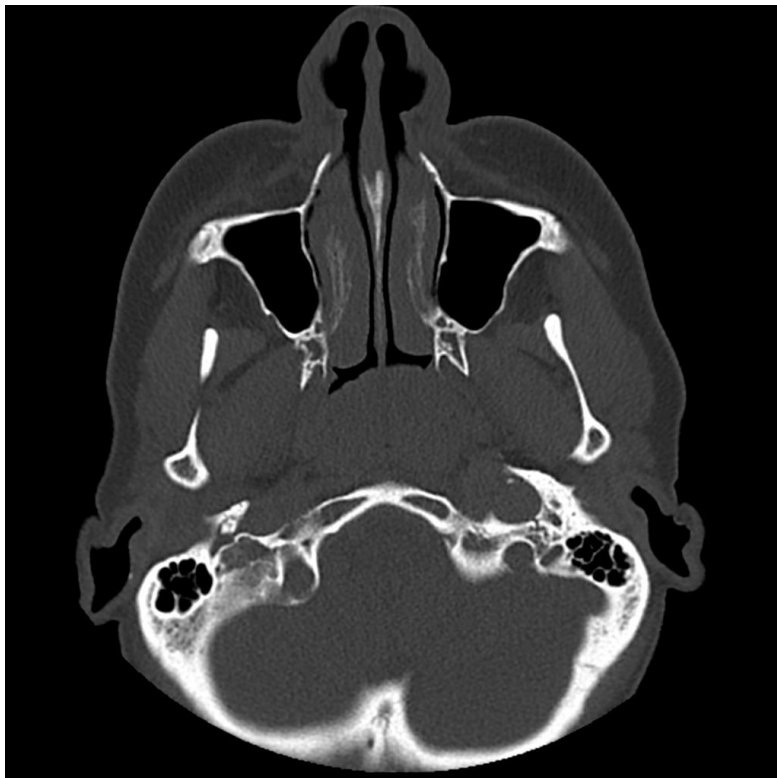
Uvođenjem CT-a, kasnih 1970-ih i ranih 1980 - ih, dolazi do značajnog napretka u dijagnostičkom snimanju maksilofacijalnih ozljeda. CT skeniranje pridonosi vizualizaciji ozljeda za svaku koštanu strukturu kostura lica u aksijalnoj i koronarnoj ravnini i omogućuje procjenu raznih povreda mekih tkiva. Daljnjim unapređenjem omogućena je multiplanarna rekonstrukcija slojeva slika u različitim ravninama pomoću digitaliziranih podataka dobivenih u početnoj aksijalnoj procjeni. Ovim pomacima u računalnoj tehnologiji omogućena je automatska rekonstrukcija površinskih modela pomoću digitaliziranih obrisnih linija i trodimenzionalnog prikaza na ekranu. Trodimenzionalna rekonstrukcija kostiju lica iz dvodimenzionalnih slika može pomoći kod liječenja ozljeda lica. Osim traume, 3D rekonstrukcija je također korisna za procjenu urođenih malformacija. (9)

Sa sve većom ulogom CT-a za procjenu traume, većina kliničara zagovara njegovu uporabu te se isti smatra zlatnim standardom za radiološku procjenu pacijenta s traumom lica. U prošlosti, korištenjem jednoslojnog CT-a slike su se dobivale prikupljanje podataka nakon 360° rotacije. Nakon svake tomografske slike, stol za pacijente pomicao se za dobivanje idućeg sloja. Između snimanja svakog sloja bio je potreban vremenski razmak od 10 do 15 sekundi što je činilo snimanje sporim. Razvoj spiralnog CT omogućio je značajno brže snimanje slike. Spiralni CT uključuje istodobno pomicanje stola pacijenta i rendgenske cijevi, što rezultira većim volumenom prikupljenih podataka iz kojih se pojedine tomografske slike mogu se rekonstruirati. (9) Prednosti spiralnog CT-a u odnosu na konvencionalne CT- sustave su mogućnost prikaza organa s fiziološkim pokretima, trodimenzionalni prikaz (3D CT), brza kontrastnost krvnih žila (angio CT, perfuzijski CT), virtualne endoskopske pretrage, odlični prikaz plućnog intersticija (pulmo CT) itd.. Slike dobivene na ovim uređajima iznimno su visoke rezolucije. (11)



Slika 4. Koronarni CT prikaz anatomije lica

Izvor (<https://radiopaedia.org/cases/normal-facial-bones-ct>)

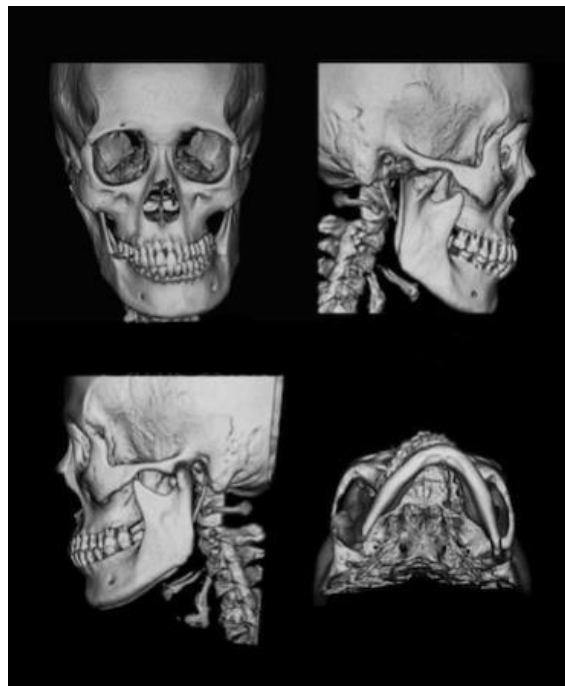


Slika 5. Aksijalni CT prikaz anatomije lica

Izvor (<https://radiopaedia.org/cases/normal-facial-bones-ct>)

MSCT je sustav koji zamjenjuje jedan red detektora s višestrukim detektorskim nizom. To pruža brojne prednosti kao što je značajno smanjenje vremena skeniranja, smanjena mogućnost pojave artefakata te submilimetarska debljina sloja.(12) Osim toga, s pojavom MSCT-a, skeniranje lica se sada može obavljati istovremeno sa snimanjem glave, prsnog koša i abdomena, olakšavajući brzu procjenu za pacijente s višestrukim potencijalnim ozljedama. MSCT nudi izvrsnu prostornu rezoluciju, koja zauzvrat omogućuje izuzetne multiplanarne (MPR) i trodimenzionalne (3D) rekonstrukcije, što olakšava dijagnostiku te kirurško planiranje. Te rekonstrukcije pružaju informacije o prostornoj orijentaciji dislociranih ulomaka i odnosu s ostalim kostima lica. Zbog ovih razloga MSCT je izbor metode snimanja u dijagnostici maksilofacijalnih ozljeda. (10)

3D rekonstrukcija daje precizne podatke o anatomskim i prostornim odnosima kostiju lica nakon traume. Za neke lokalizacije 3D rekonstrukcija pokazala se idealnom slikovnom metodom koja daje pouzdane informacije o postojanju fraktura, primjerice za prikaz frakturiranih ulomaka kosti u prednjoj stijenci frontalnog sinusa i prednjoj stijenci maksilarnog sinusa. U određenim situacijama kao što su fraktura dna orbite i prednje stijenke ili krova maksilarnog sinusa, fraktura lamine cribrose i etmoidne kosti 2D rekonstrukcije su se pokazale korisnije od 3D rekonstrukcija. 3D rekonstrukcije mogu pokazivati naznake nepostojećih fisura ili oštećenja koje je teško razlikovati od frakturnih linija.(13)



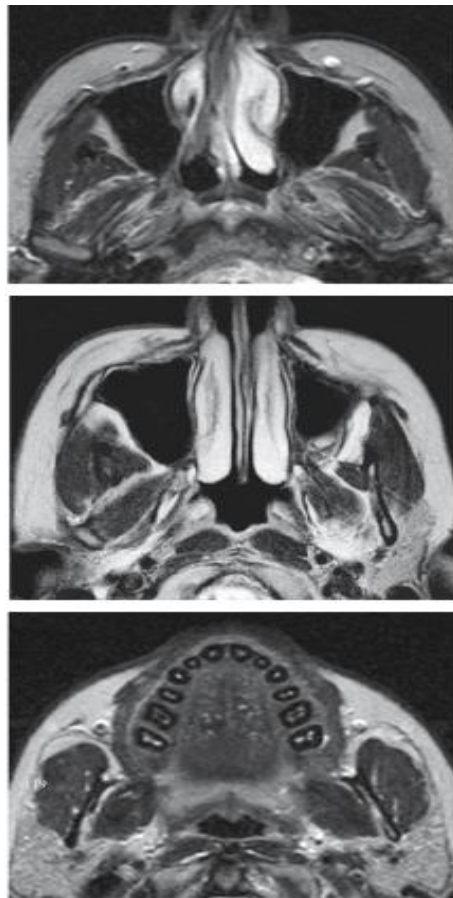
Slika 6. 3D CT prikaz lica

Izvor (<https://www.shutterstock.com/search/3d+ct+facial+bones>)

3.3. Magnetska rezonanca (MR)

Magnetska rezonanca je metoda snimanja koja za nastanak slike koristi radiovalove umjesto rendgenskih zraka. Za MR skeniranje potrebno je mnogo više vremena nego za CT i manje je djelotvorna u snimanju kostiju nego CT. Najčešće se koristi za procjenu patologije temporomandibularnog zgloba. Zahvaljujući izvrsnoj rezoluciji kontrasta mekog tkiva idealna je za otkrivanje unutarnjeg poremećaja zgloba, može se koristiti za prikaz izljeva u zglobu, edema koštane srži, erozije artikulacijskih ploha te sinovitisa. Također ima ulogu u procjeni orbitalnih mekih tkiva posebice kod „*blow out*“ fraktura. (14) Koristi se i za procjenu deficita kranijalnih živaca. MR snimanje je osjetljivije od CT-a za detekciju kompresije živca zbog hematoma, transekcije živca ili ozljeda aksona. Najčešće pogođeni živci su *n. opticus*, *n. facialis*, *n. abducens* te *n. hypoglossus*.(15)

S obzirom na duljinu trajanja snimanja, nije metoda izbora kod životno ugroženog pacijenta već se koristi nakon stabilizacije za detaljniju evaluaciju ozljeda. Također prije početka snimanja se obavezno trebaju ukloniti metalni predmeti. Elektrostimulatori srca i drugi implantirani elektronički uređaji te metalne alenteze su kontraindikacije za MR.



Slika 7. Aksijalni MR prikaz anatomije lica od gore prema dolje (16)

3.4. Ultrazvuk

Ultrazvuk ili ultrasonografija je dijagnostička metoda koja se sve češće primjenjuje u maksilofacijalnoj radiologiji. Neinvazivan je, ekonomičan i bezbolan dijagnostički alat za istraživanje mekih tkiva lica i vrata kojim se postižu izvrsne slike visoke rezolucije. Smatra se metodom prvog izbora kod dijagnostičkog ispitivanja žlijezda slinovnica.(17) Uporaba ultrazvuka prema McCannu ima 85%tnu točnost za dijagnostiku fraktura zigomatičnog kompleksa. Učinkovito otkriva i frakture zigomatičnog luka i prednje stijenke frontalnog sinusa, a može se koristiti čak i kao alternativna pretraga prvog izbora za potvrdu frakture nosnih kostiju. UZV je pogodan za korištenje kod pacijenata koje izbjegavamo zračiti, trudnice i djecu.(18) Međutim, budući da je poznato da se energija iz ultrazvuka apsorbira i pretvara u toplinu između tkiva u koštanoj strukturi, učinci oštećenja stanica ne mogu biti potpuno isključeni. (17)

Prednosti UZV	Nedostatci UZV
<ul style="list-style-type: none">- neinvazivna metoda- ne koristi ionizirajuće zračenje- dobar prikaz mekotkivnih struktura- odlična osjetljivost za površinske lezije- mogućnost prikaza žlijezda slinovnice te kamenaca u izvodnim kanalima- prikaz protoka krvi pomoću color dopplera- ultrazvukom vođena biopsija vrata- litotripsija kamenaca- dobra prihvaćenost od strane pacijenata- niska cijena- mogućnost više ponavljanja ako je potrebno	<ul style="list-style-type: none">- refleksija ultrazvučnih valova o kost, ograničeno područje pregleda- "real time" pretraga - ovisna o operateru

Tablica 1. Prednosti i nedostatci ultrazvuka kao potencijalne metode za dijagnostičko ispitivanje (17)

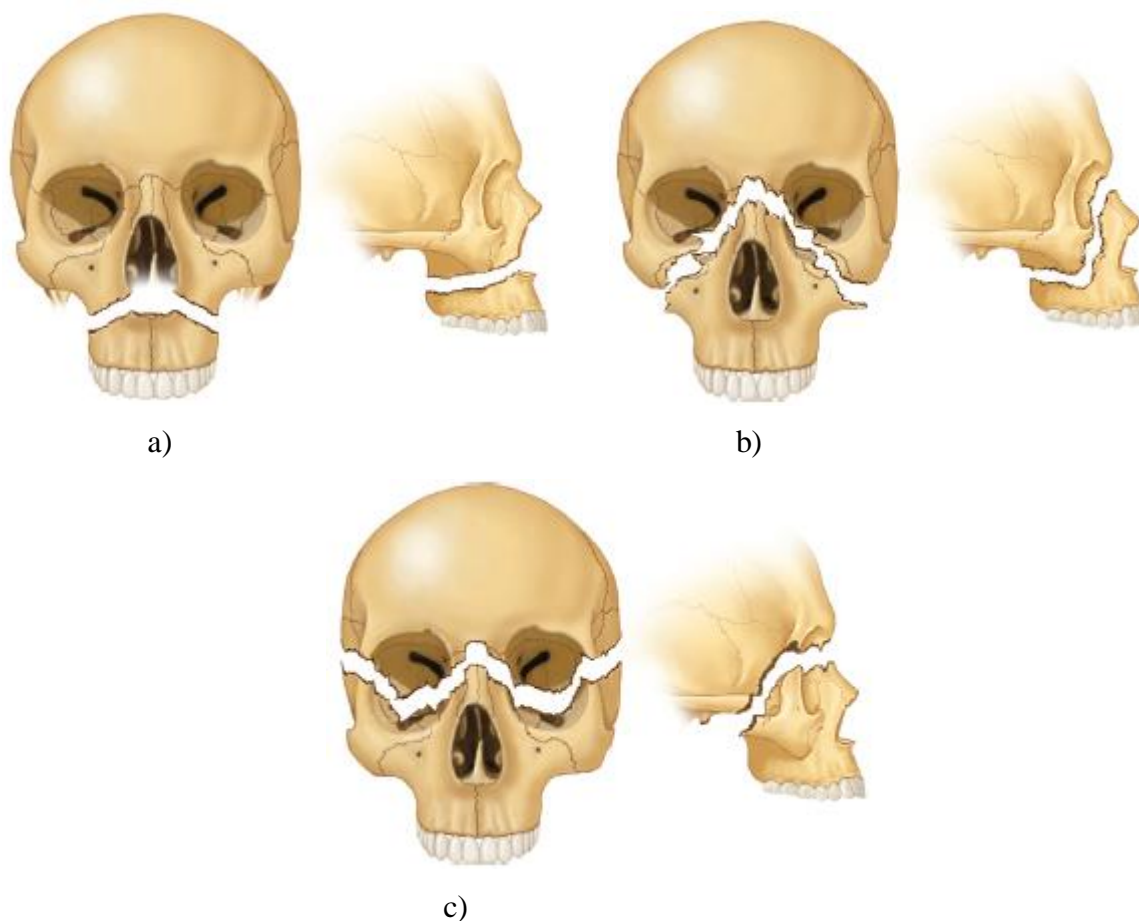
4. Klasifikacija prijeloma kostiju lica

4.1 Prijelomi srednje razine lica

Prijelomi srednje razine lica zbog anatomske složenosti i brojnih koštanih struktura predstavljaju klinički, radiološki i terminološki problem klasifikacije u praksi. Najprihvaćenija podjela je na frakture nazoorbitoetmoidalnog i zigomatikomaksilarnog kompleksa, dentoalveolarne frakture, orbitalne frakture, te frakture kostiju srednjeg lica koje uključuju tri tipa Le Fort fraktura (I, II i III). (19)

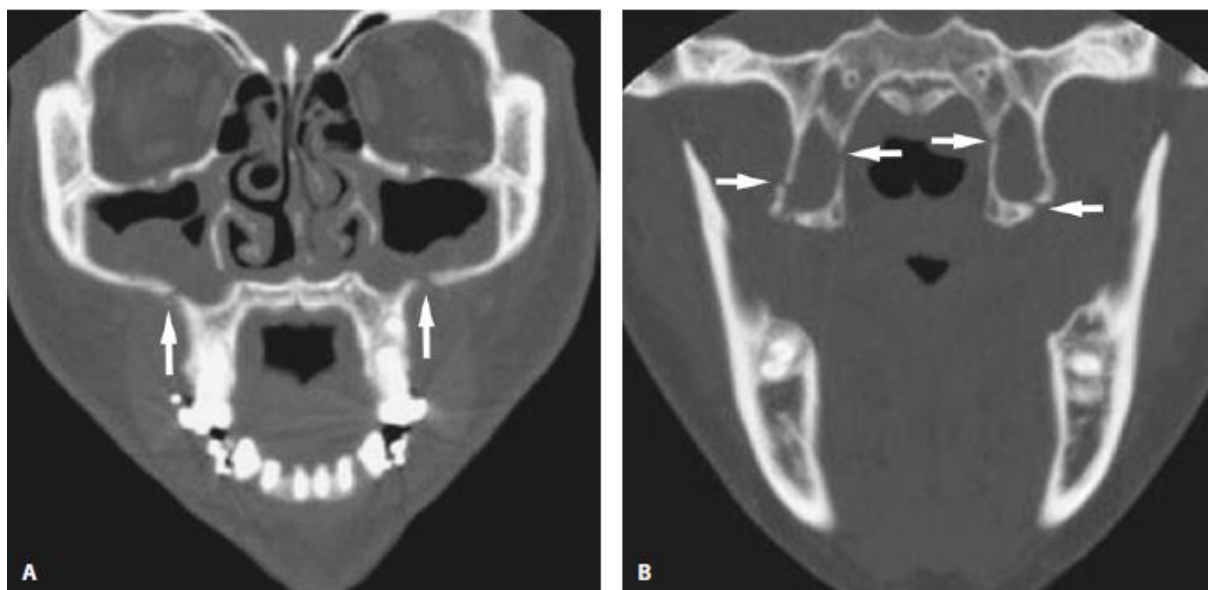
4.1.1. Le Fort prijelomi

Le Fort prijelomi su složene ozljede koje nastaju kao rezultat udarca jakim silom u srednji dio lica. Prvi ih je opisao početkom 20. stoljeća francuski kirurg Rene Le Fort. Provođenjem eksperimentalnih ozljeda na leševima uočio je tri osnovne linije loma kostiju srednjeg lica koje se i danas nazivaju njegovim imenom, a to su Le Fort I, Le Fort II i Le Fort III prijelomi. Le Fort prijelomi uključuju razdvajanje gornje čeljusti ili njenog dijela od baze lubanje. Da bi se to dogodilo, stražnji maksilarni podupirač na spoju stražnjeg dijela maksilarnog sinusa s pterigodnim pločama sfenoidne kosti mora biti lediran. To se može dogoditi kroz stražnju stijenku sinusa ili kroz same ploče. Kada je pterigomaksilarno razdvajanje dijagnosticirano, prema preostalim podupiračima može se odrediti klasa Le Fort prijeloma. (6,7)

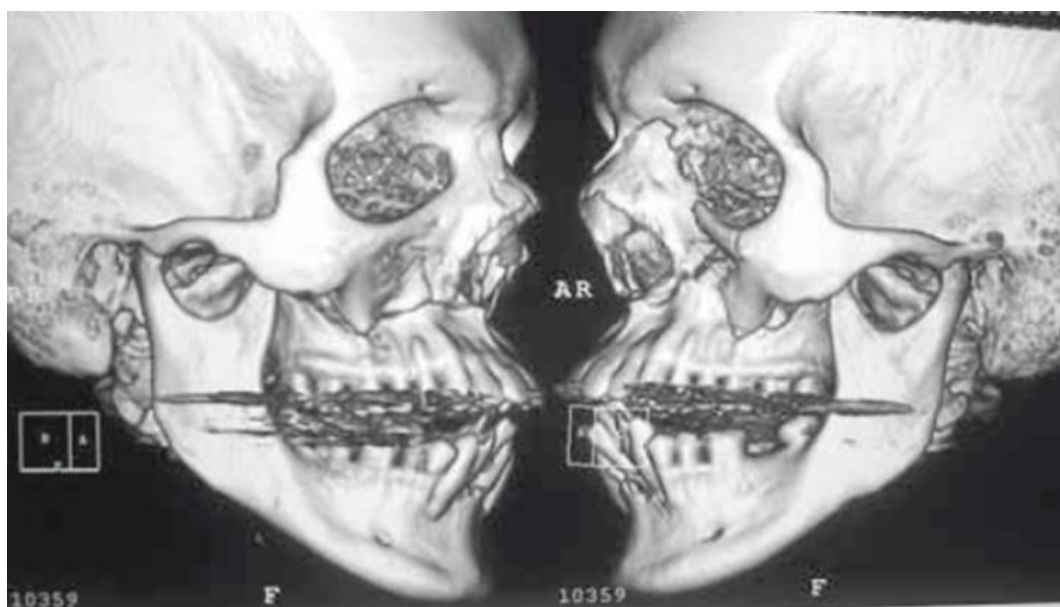


Slika 8. Le Fort prijelomi. a) Le Fort I, b) Le Fort II, c) Le Fort III (9)

Prijelom Le Fort tip I također je poznat kao i Guerinova fraktura po francuskom kirurgu koji ga je opisao prije Le Fort-a. Nastaje direktnim udarcem u gornju čeljust rezultirajući odvajanjem tvrdog nepca i alveolarnog grebena od ostatka lica i baze lubanje. Pomak koštanih ulomaka srednjeg lica je dijelom određen smjerom sile udarca, a dijelom vlakom pterigoidnih mišića koji pomiču srednje lice kaudalno i dorzalno što dovodi do poremećaja zagrizu. Ovaj tip prijeloma zahvaća donji poprečni maksilarni podupirač i dio stražnjeg maksilarnog podupirača, a ukoliko ne dođe do prijeloma pterigoidnih nastavaka gornja se čeljust lomi u visini pterigomaksilarnoga šava. Nosna pregrada i svi zidovi maksilarnog sinusa su uključeni, a pacijenti su opisani kao da imaju plutajuće nepce (engl. *floating palates*). Zbog anteroposteriornog smjera loma u aksijalnom presjeku, obično je najbolje prikazati prijelom na koronarnom presjeku te 3D rekonstrukciju. Također ortopantomogram može otkriti frakturu Le Fort I osobito ako su piriformni otvor, zigomatično-alveolarni greben i pterigomaksilarna sutura pažljivo ispitani. (7)

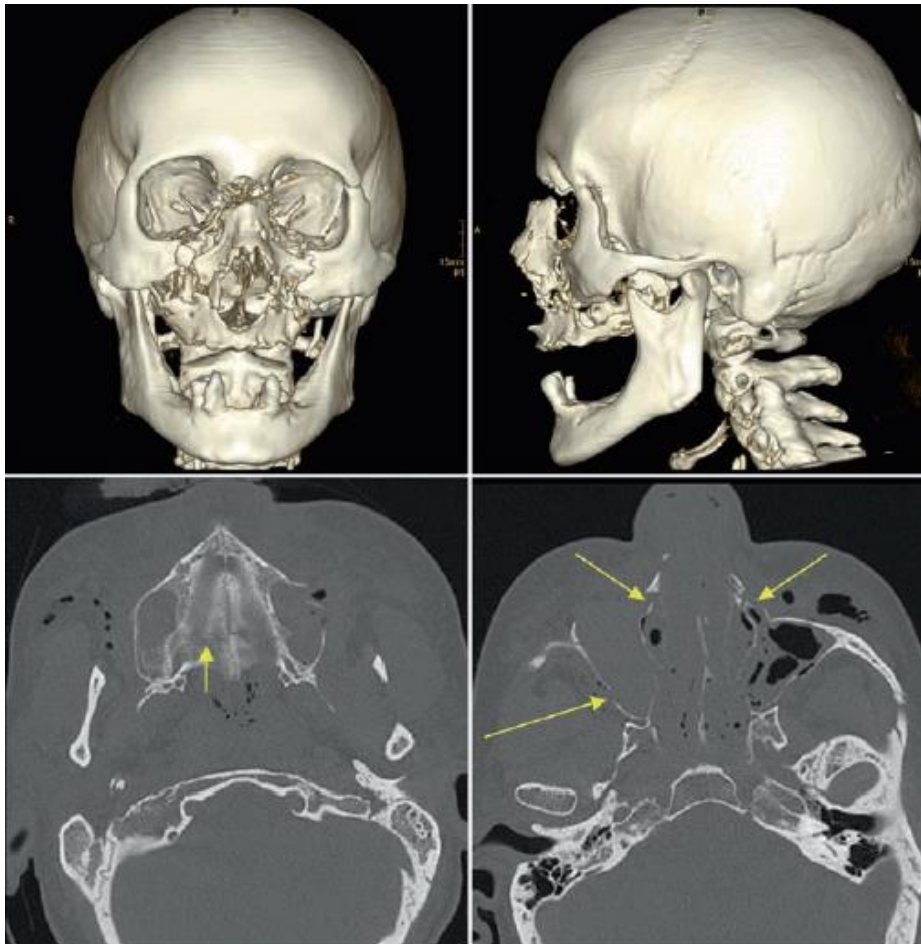


Slika 9. Le Fort I prijelom. A) Koronarni CT prikaz koštanog defekta u anterolateralnom zidu maksile te njegov smjer kroz donji dio nosne šupljine. B) Koronarni CT prikaz koštanog defekta pterigoidnih ploča (16)



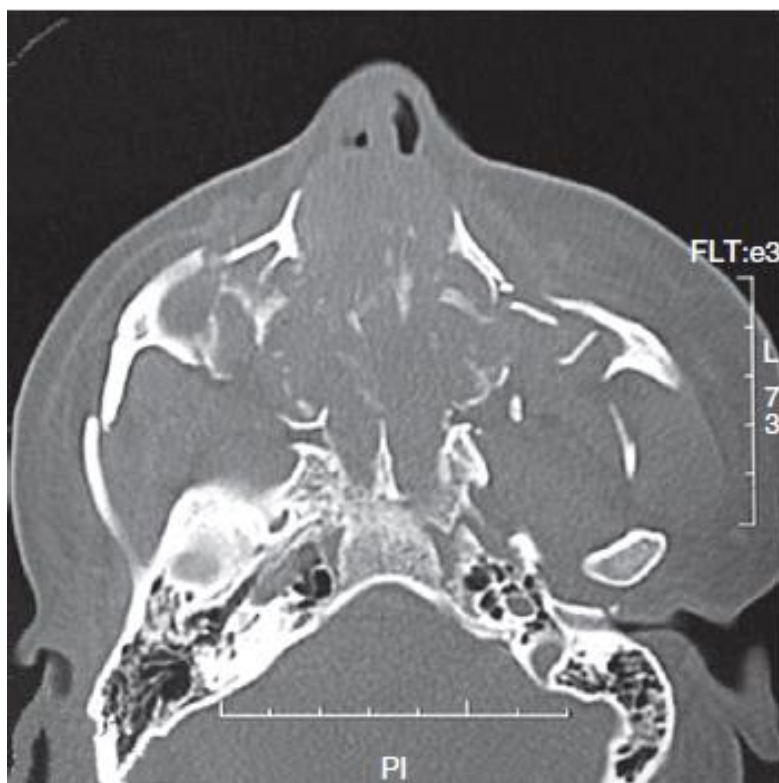Slika 10. 3D CT rekonstrukcija Le Fort I. Stražnji pomak centralnog fragmenta (21)

Prijelom Le Fort tip II se još naziva i piramidalna fraktura zato što se nosna regija u obliku piramide odvaja od baze lubanje. Nastaje direktnim udarcem u srednji dio lica i jedno je od najtežih fraktura srednjeg dijela lica. Vrh piramide se nalazi točno na ili ispod nazofrontalnog šava. Od vrha piramide fraktura se proteže kroz medijalni zid orbite, dno orbite te zigomatikomaksilarni šav, isključujući zigomatičnu kost. Ovaj prijelom obuhvaća gornji medijalni maksilarni podupirač, donji lateralni maksilarni podupirač, gornji poprečni maksilarni i stražnji maksilarni podupirač. Fraktura uzrokuje deformitet oblika posude (engl. *dish face deformity*). Za procjenu i najbolju vizualizaciju frakture koriste se aksijalni i koronarni presjeci u kosoj ravnini kroz medijalni zid i dno orbite. 3D rekonstrukcija je također vrlo korisna za cjelovitu procjenu frakture. (7,20, 21)



Slika 11. 3D CT i aksijalni prikaz prijeloma Le Fort tip II (22)

Prijelom Le Fort tip III također poznat kao kraniofacijalna disocijacija, uzrokuje potpuno odvajanje lica od baze lubanje. Ova fraktura se širi preko nazofrontalnog i frontomaksilarnog šava, obuhvaća optičke kanale uz prekid kontinuiteta suznih kostiju i medijalnog zida orbite. Linija loma se širi donjom orbitalnom fisurom i razdvaja se dorzomedijalno do pterigopalatinalne jame i baze pterigoidnih nastavaka te anterolateralno do lateralnog ruba orbite duž zigomatikosfenoidalnog do frontozigomatičnog šava. Time se frontalna kost odvaja od zigomatične kosti i maksile. Prekinut je kontinuitet između zigomatičnog luka i temporalne kosti te se koštani dio nosne pregrade lomi neposredno ispod baze lubanje. Ovaj prijelom ima visoku povezanost s intrakranijalnom ozljedom. Također može uključivati ozljedu infraorbitalnog živca i suznog aparata. Le Fort III se u svom standardnom obliku pojavljuje u vrlo rijetkim slučajevima; kompleks srednjeg lica je često kominutivan do neke razine te se uz Le Fort III mogu identificirati i ostale frakture kao što su Le Fort I i II te frakture nazoorbitoetmoidalnog i zigomatikomaksilarnog kompleksa. Aksijalne i koronarne CT snimke s 3D rekonstrukcijom potrebne su za potpunu procjenu oblika loma, osobito za opseg poremećaja frontonazalnog područja. Od osnovnih projekcija lubanje može se koristiti Watersova projekcija koja otkriva bilateralni poremećaj zigomatičnih lukova i superolateralnih orbitalnih rubova. (20-22)



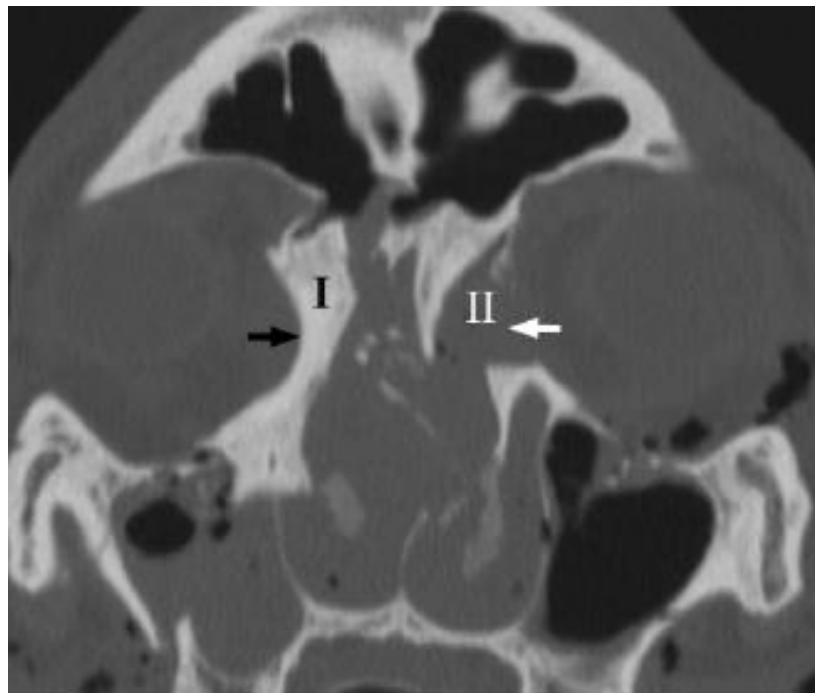
Slika 12. Aksijalni CT prikaz prijeloma Le Fort III. (9)

4.1.2. Prijelomi nazoorbitoetmoidalnog kompleksa

Prijelomi nazoorbitoetmoidalnog kompleksa (NOE) uzrokovani su direktnim udarcem velike energije srijeda u područje nosa te se sila udarca širi straga kroz etmoidnu kost. Ozbiljna kominucija obaju medijalnih maksilarnih podupirača rezultira obrascem prijeloma koji uključuju nosnu kost i pregradu, etmoidalne sinuse i medijalnu stijenku orbite. Česte komplikacije uzrokovane prijelomima NOE kompleksa uključuju egzoftalmus zbog smanjenja intraorbitalnog volumena, telekantus zbog ozljede medijalnog kantalnog ligamenta (MCL) te cerebrospinalnu rinoreju zbog oštećenja rešetaste pločice. Markowitz – Mansonov sustav kategorizira NOE prijelome ovisno o zahvaćenosti medijalnog kantalnog ligamenta.(7)

- Tip I – MCL netaknut i vezan za jedan veliki koštani ulomak
- Tip II – prijelom kominutivan, a MCL je vezana za jedan koštani ulomak
- Tip III – kominucija se širi na hvatište MCL na prednjem dijelu medijalnog zida orbite u visini suzne jame s rezultirajućim otkinućem MCL

Aksijalno i koronarno CT skeniranje je potrebno svakom pacijentu za kojeg se sumnja da ima NOE ozljede. Slojevi debljine 1,5 do 2 mm su obično zadovoljavajući za određivanje opsega ove ozljede. (9)



Slika 13. Koronarni CT prikaz NOE fraktura. Desno tip I, lijevo tip II fraktura (6)

4.1.3. Prijelomi zigomatikomaksilarnog kompleksa

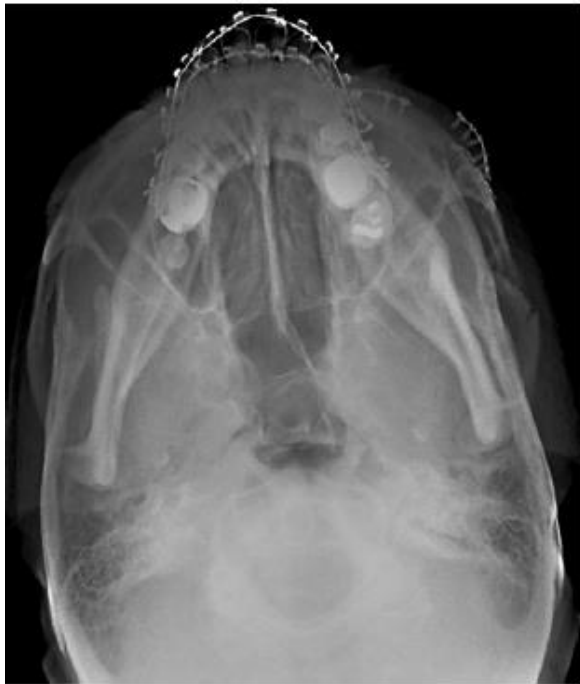Prijelom zigomatikomaksilarnog kompleksa (ZMC), također poznat kao tetrapod ili kvadripod fraktura, nastaje izravnim udarcem u malarnu eminenciju, rezultirajući disocijacijom zigomatične kosti od krova lubanje. ZMC fraktura se proteže kroz četiri šava a to su zigomatikofrontalni, zigomatikomaksilarni, zigomatikotemporalni i zigomatikosfenoidni šav. Dolazi do prekida kontinuiteta lateralnog maksilarnog i gornjeg poprečnog maksilarnog podupirača. Prijelom duž zigomatikomaksilarnog šava od donjeg ruba orbite kroz lateralni maksilarni podupirač skoro uvijek zahvaća otvor infraorbitalnog živca. Iako je živac obično netaknut, ozljeda može dovesti najčešće do hipestezije, zatim parestezije te hiperestezije odnosno poremećaja osjeta lica. (6,7)

Postoje brojne podjele ZMC fraktura. Starije podjele su se temeljile na nalazu klasičnih radiograma i intraoperativnom nalazu. Prema dislokaciji po Knightu i Northu se dijele na:

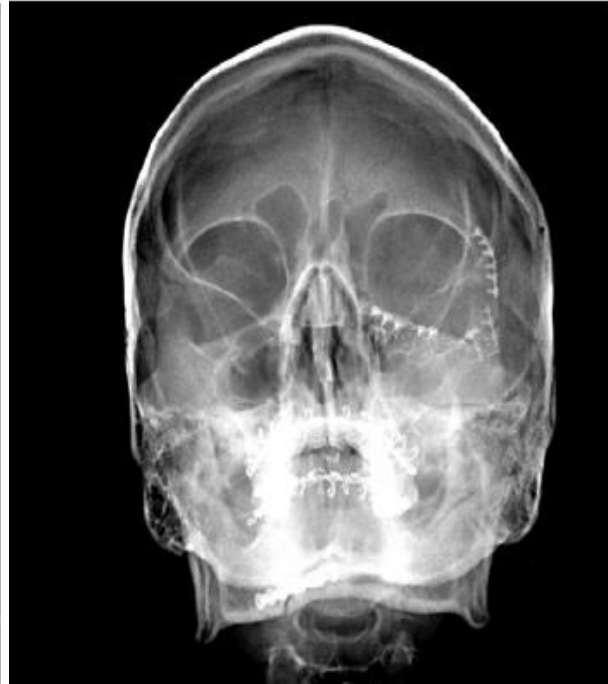- Tip I – bez dislokacije
- Tip II – izolirana fraktura zigomatičnog luka
- Tip III – utisnuta fraktura, bez dislokacije
- Tip IV – medijalna dislokacija
- Tip V – lateralna dislokacija
- Tip VI – složena ili kominutivna fraktura

Novije podjele se temelje na nalazu kompjutorizirane tomografije, a prijelomi se dijele na kominutivne ili kombinirane i prijelome bez pomaka koštanih ulomaka. (23)

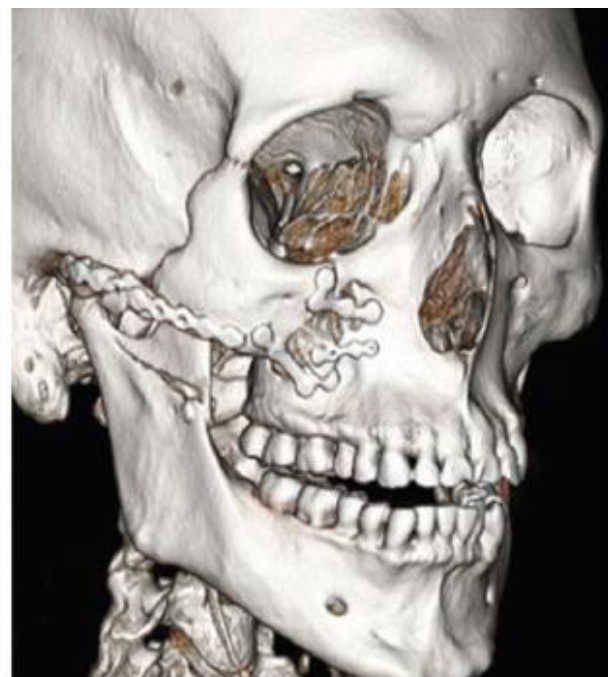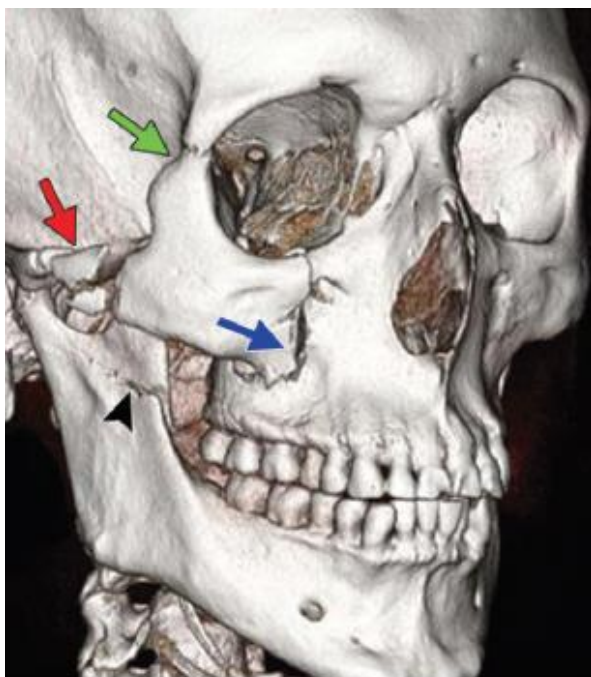
Radiološka dijagnostika se ranije zasnivala na klasičnim radiografskim projekcijama kao što su Watersova, Caldwellova i submentovertikalna. Watersova projekcija je najkorisnija za prikaz zigomatične ozljede jer definira ozljedu uključujući luk, lateralnu stijenku maksilarnog sinusa, donji orbitalni rub i dno orbite. Caldwellova projekcija pruža pogled na frontalni nastavak zigomatične kosti te najbolje definira prijelome i dijastaze koje uključuju zigomatikofrontalni šav i lateralnu stijenku orbite. Submentovertikalna projekcija je bitna za prikaz statusa zigomatičnog luka, stražnje dislokacije te lateralnu i medijalnu rotaciju oko vertikalne osi. Danas je međutim CT prihvaćen kao metoda izbora za procjenu ZMC prijeloma. CT s 3D rekonstrukcijom je od velike koristi jer omogućava određivanje vrste i stupnja dislokacije. (9)



Slika 14. SMV projekcija. Prikaz frakture zygomaticnog luka (9)



Slika 15. Watersova projekcija. Nakon sanacije ZMC frakture (9)

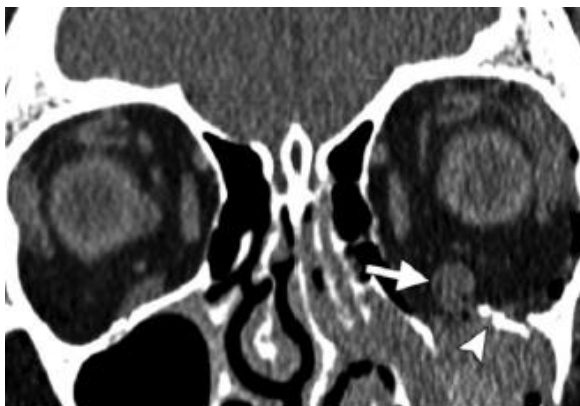

Slika 16. 3D CT prikaz ZMC frakture prije i poslije fiksacije (7)

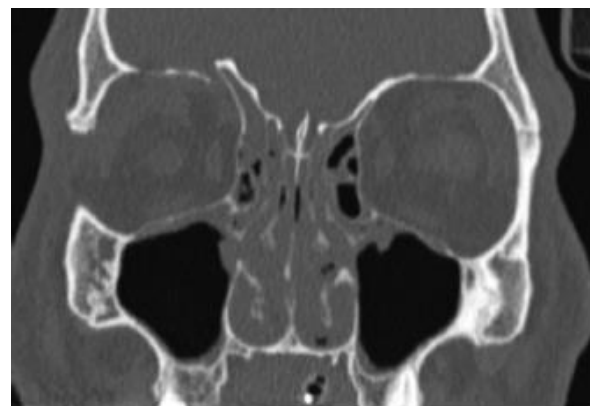4.1.4. Prijelomi orbite

Orbitalne frakture mogu biti izolirane što se događa rijetko u samo 4% slučajeva ili u kombinaciji s drugim ozljedama, obično s zigomatikomaksilarnim kompleksom (ZMC), NOE i LeFort II prijelomima. Zidove orbita u smislu sustava podupirača lica tvore medijalni i lateralni maksilarni podupirač, gornji poprečni podupirač i koštano dno prednje lubanjske jame. Prijelomi koji zahvaćaju jedan podupirač orbite obično su rezultat izravne traumatske sile na očnu jabučicu što rezultira orbitalnim "blow out" prijelomom. "Blow out" fraktura orbite se najčešće događa kada objekt veći od orbitalnih koštanih zidova udari u orbitu dovoljnom snagom da poveća intraorbitalni tlak uz posljedični prijelom tankog dna orbite ili medijalnog zida orbite. Komplikacije orbitalne frakture uključuju ekstraokularnu hernijaciju mišića i uklještenje, intraorbitalno krvarenje, ozljede očne jabučice i infraorbitalnog živca uz prisutnost loma dna orbite. "Blow in" fraktura nastaje kao rezultat udara visoke energije u frontalnu kost uz posljedični prijelom i depresiju orbitalnoga krova u orbitu. Orbitalni krov je jedini dio orbitalne stijenke koji razdvaja prednju lubanjsku jamu od intraorbitalnog sadržaja. Prijelom kroz orbitalni krov može dovesti do likvoreje, hernijacije mozgovine i gubitka volumena orbite što dovodi do egzoftalmusa. (7)

Radiološka dijagnostika orbite se rijetko provodi. Ultrazvuk može biti vrlo koristan za procjenu orbite i njenog sadržaja, međutim UZV je kontraindiciran ako postoji sumnja na puknuće očne jabučice. Magnetska rezonancija se teško izvodi u hitnoćama i kontraindicirana je ako postoji sumnja da je metal prisutan intraorbitalno. Kompjuterizirana tomografija smatra se najboljim izborom za procjenu orbitalne traume. Najbolji protokol je snimiti tanke aksijalne presjeke, a zatim napraviti multiplanarne rekonstrukcije. (24)



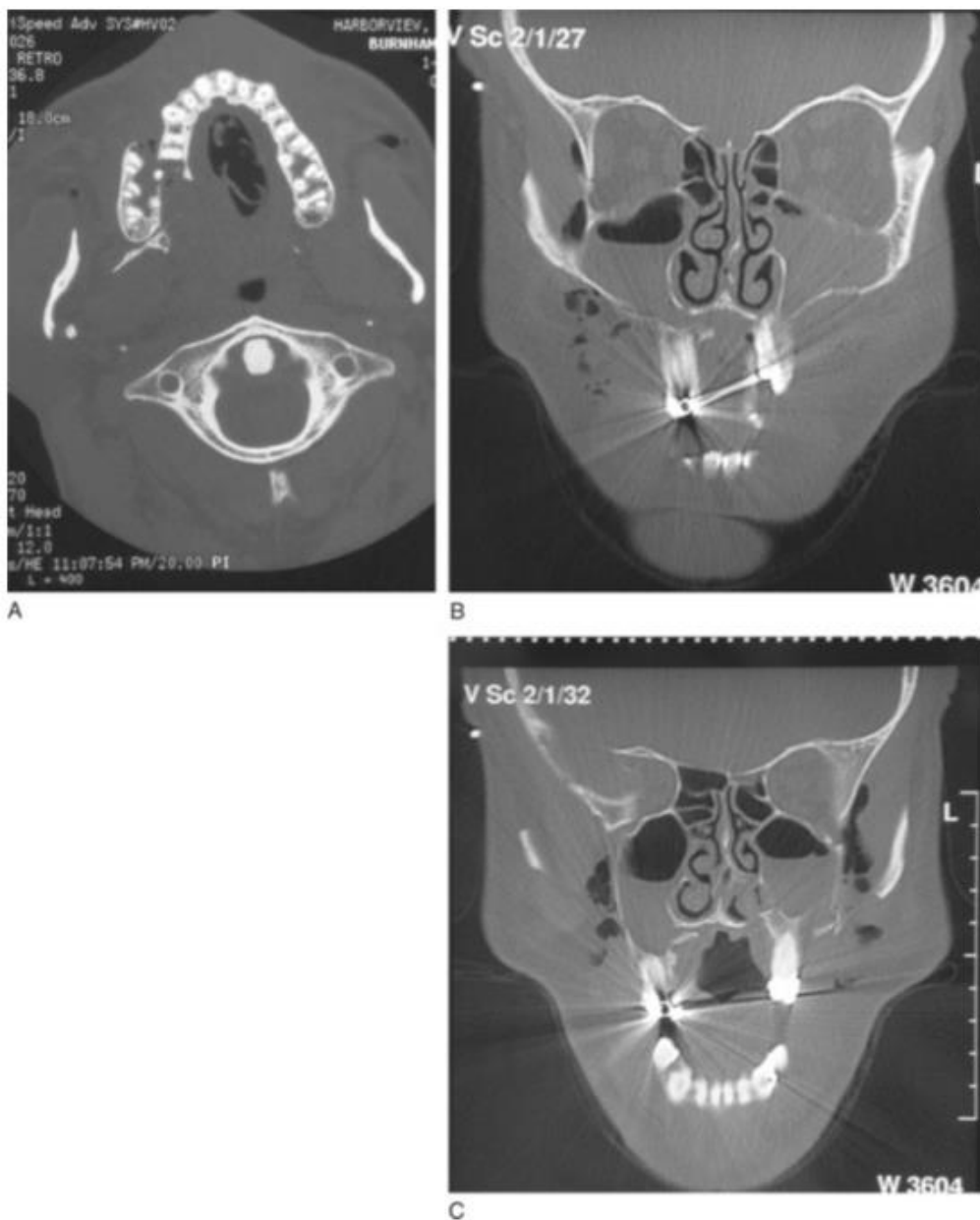
Slika 17. Koronarni CT prikaz. Blow out fraktura dna lijeve orbite sa uklještenjem donjeg ravnog mišića (7)



Slika 18. Koronarni CT prikaz. Blow in fraktura sa blagom dislokacijom krova orbite sa ekstrakonalnom hemoragijom (7)

4.1.5. Dentoalveolarni prijelomi gornje čeljusti

Prijelomi dentoalveolarnog kompleksa su rijetki, a u prijelomima srednjeg lica javljaju se u 1.2% do 5% slučajeva. Ove ozljede mogu nastati izravnom silom koja je usmjerena na alveolarni nastavak ili neizravnom silom prenesenom preko zuba koji leži ispod i djeluje kao uporište. Jakom silom može se slomiti i tvrdo nepce u sagitalnoj ravnini. Ove ozljede mogu biti i dio Le Fort I prijeloma. Komplikacije dentoalveolarnih prijeloma uključuju prijelom krunice ili korijena, intruzija i ekstruzija zuba, malokluzija ili avulzija zuba. (23)



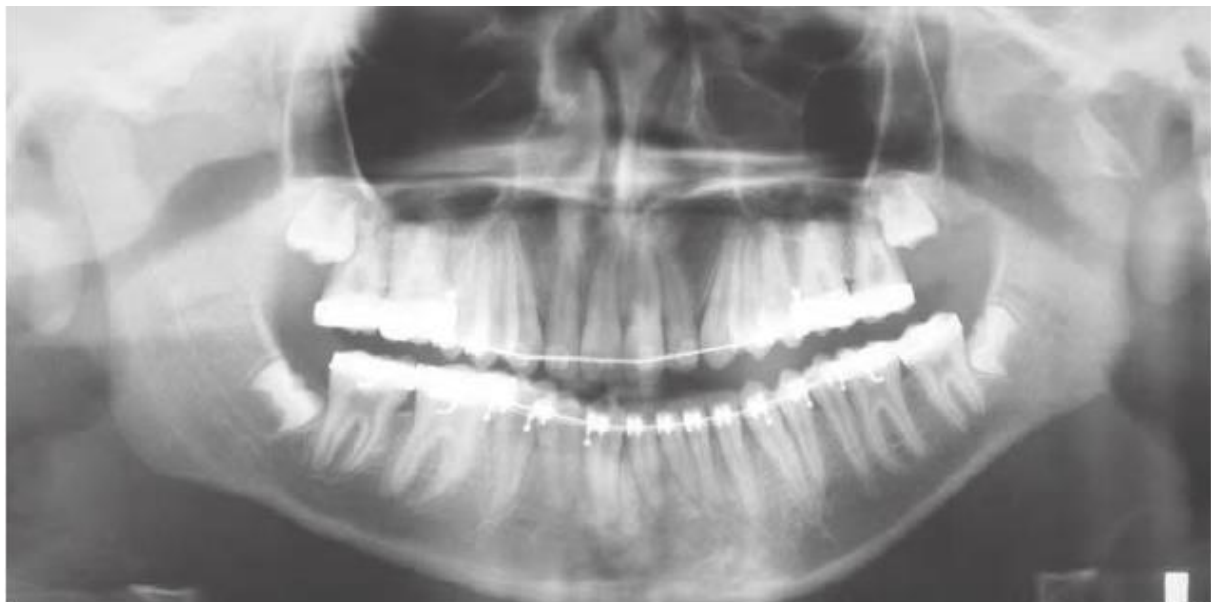Slika 19. Aksijalni i koronarni CT prikaz frakture stražnjeg dijela alveolarnog nastavka gornje čeljusti

Izvor (<https://pocketdentistry.com/7-alveolar-fractures/>)

4.2. Prijelomi donje razine lica

Prijelomi donje čeljusti mogu se podijeliti prema pomaku fragmenata, tipu prijeloma, lokalizaciji prijeloma, smjeru lomne linije, stanju zubala, starosti prijeloma. Najznačajnija je podjela po Dingmanu i Natvigu, prema lokalizaciji lomne pukotine. Prema lokalizaciji prijelomi se dijele na: prijelome angulusa (32%), kondila (23.3%), corpora (17.7%) parasimfize (15.6%), ramusa (5%). Značajna je i podjela prema tipu prijeloma koje opisuje stanje koštanih struktura te prisutnost komunikacije s vanjskim okruženjem. U ovoj podjeli prijelomi se dijele na: prijelom po tipu zelene grančice (engl. *greenstick*), jednostavne, kominutivne i složene. Prijelom po tipu zelene grančice je inkompletni prijelom u kojem je jedan dio kosti slomljen a drugi savijen i nastaje kod djece. Složeni prijelomi su otvoreni prijelomi uz komunikaciju s usnom šupljinom ili kroz kožu. (9)

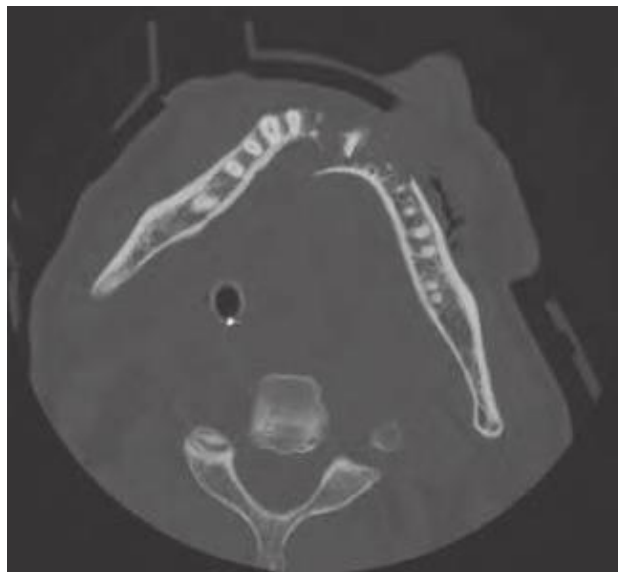
Kada se sumnja na izolirani prijelom mandibule, rutinska radiografska procjena može se sastojati od panoramskog radiograma i još jedne dodatne PA projekcije mandibule, obično Towneova projekcija otvorenih usta. Panoramski radiogram je najsvēobuhvatnija slika i obično omogućuje zadovoljavajuću vizualizaciju cijele regije donje čeljusti (kondila, ramusa, tijela i simfize). Projekcija po Townu dodaje još jednu anatomsku dimenziju i posebno je korisna u otklanjanju sumnje na subkondilarne frakture. (21)



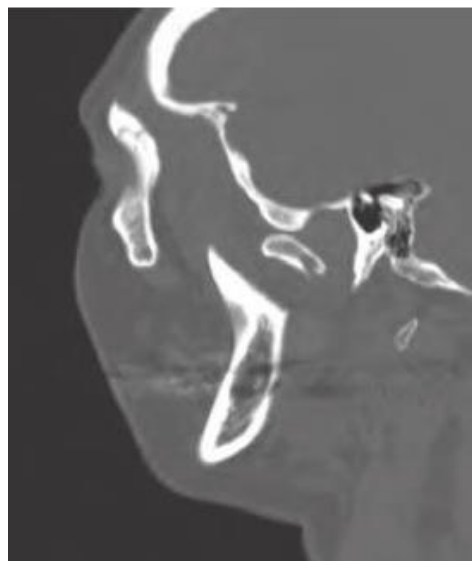
Slika 20. Panoramski radiogram. Subkondilarna fraktura lijevo (21)

CT nudi najdetaljniji i najsveobuhvatniji pogled na kostur lica. Trenutni protokoli dopuštaju aksijalni, koronarni, sagitalni, pa čak i rekonstruirani trodimenzionalni (3D) prikaz slike. Unatoč vrhunskoj vizualizaciji prijeloma, korištenje CT-a za dijagnozu izoliranih fraktura mandibule je rijetka pojava zbog previsoke cijene. CT snimanje rezervirano je za slučajeve koji uključuju složene (kominutivne, avulzivne) mandibularne ozljede ili kod istodobnih ozljeda sa srednjim dijelom lica ili orbitom. (21)

MR može biti koristan za određivanje ozljeda povezanih s mekim tkivom ili intrakapsularnim strukturama tempomandibularnog zgloba. Ultrazvuk se povremeno koristi za određivanje položaja kondila nakon prijeloma. (21)



Slika 21. Aksijalni CT prikaz kominutivne frakture simfize mandibule (21)

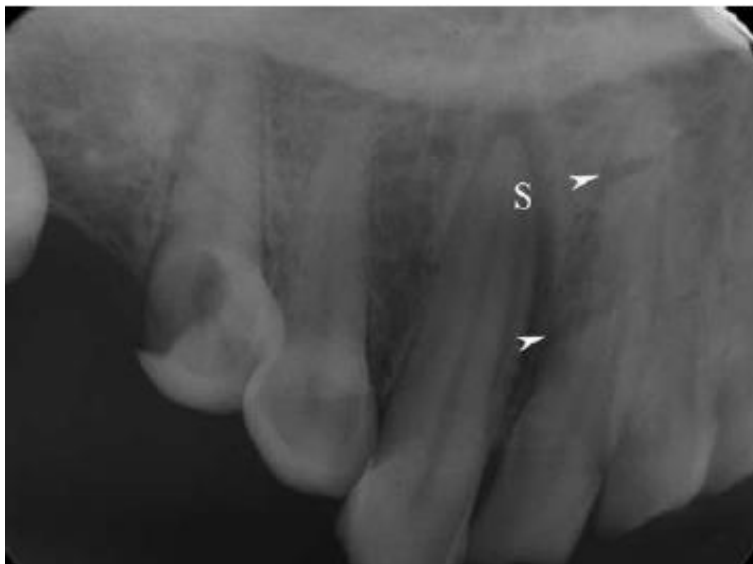

Slika 22. Sagitalni CT prikaz frakture kondila mandibule (21)

4.3 Traumatske promjene zubi

Zubi su relativno nezaštićen dio tijela, a najčešći uzroci njihova loma su udarci, padovi te prometne nesreće. Trauma zubi se može također podijeliti na akutnu i kroničnu. Ozljedama su najizloženiji prednji zubi, osobito u slučaju akutne traume. Akutna trauma podrazumijeva djelovanje vanjske sile, što rezultira različitom vrstom i težinom ozljede. Zubne frakture mogu biti poprečne, kose i uzdužne kroz krunu, vrat ili korijen zuba. Može biti zahvaćen samo rub krune, ali i čitav korijen ili nekoliko korijena. Kronične traumatske ozljede zuba podrazumijevaju trošenje, abraziju te kronično djelovanje prekomjernih sila zagrizanja. (19)

Prvi izbor u snimanju traume zubi su ortopantomogram i intraoralna snimka pojedinog zuba. Ovisno o mehanizmu traume, često su dentalne ozljede povezane s frakturama čeljusti, što može zahtijevati širenje izbora metode snimanja (npr. CT, DVT - digitalna volumetrijska tomografija). (25)



Slika 23. Intraoralna snimka dvostruke frakture zuba (19)

5. Zaključak

Maksilofacijalni prijelomi su vrlo česti kod traumatiziranih pacijenata. Tako složeni prijelomi zahtijevaju preciznu radiološku dijagnozu i kirurško liječenje kako bi se spriječili ozbiljni gubitci funkcija te estetski deformiteti. Uloga radioloških metoda je danas vrlo proširena i značajno utječe na odluke o liječenju te na izbor kirurškog postupka. Razvijanjem novijih tehnologija kroz protekla desetljeća, kao što su promjene s analognog na digitalno snimanje, napredak u elektronici i računarstvu koji je vodio do uspjeha u slikovnoj teoriji, osigurano je precizno i multidimenzionalno vizualiziranje stanja pacijenta. Radiološka obrada nezamjenjiva je zbog vrlo detaljnog prikaza frakturnih linija na kostima, daje informaciju o frakturnim odlomcima i stanju kostiju lica. CT kao glavna pretraga pacijenta koji je doživio traumu apsolutno je indicirana i njeno odgađanje vrlo često dovodi do stvaranja komplikacija, a terapijske mogućnosti takvih stanja nerijetko su ograničene. Primjenom različitih rekonstrukcija, kosti lica mogu se vidjeti u različitim projekcijama koje olakšavaju razumijevanje prostornih odnosa struktura lica. Poznavanje uzroka i vrste frakture ključno je za učinkovitu i olakšanu komunikaciju između radiologa, kirurga i liječnika koji upućuje pacijenta.

6. Sažetak

Maksilofacijalna traumatologija obuhvaća vrlo široko područje, od ozljeda samo mekih tkiva pa sve do višestrukih ozljeda skeleta lica, kao i čitav spektar metoda liječenja za pojedine vrste ozljeda. Cilj svakog radiološkog pregleda kod pacijenta sa ozljedom glave i lica je definirati mjesto i ozbiljnost fraktura kao i identificirati ozljede koje bi mogle ugroziti dišni put, vid, žvakanje, suzni sustav i sinusne funkcije. Multidetektorski CT zamijenio je klasičnu radiografiju i doveo do revolucije u snimanju maksilofacijalnih trauma.

Maksilofacijalna regija u užem smislu obuhvaća područje lica, čeljusti te usne šupljine. Zbog nedjeljivosti struktura viscerokranija obuhvaća još i orbitu s orbitalnim sadržajem, strukture nosa i paranasalnih šupljina te regije vrata. Kirurška anatomija viscerokranija prepoznaje dvije razine lica koje se ponašaju kao odvojene biomehaničke jedinice, donje lice koje čini donja čeljust i srednje lice koje obuhvaća koštani sklop viscerokranija između baze lubanje i donje čeljusti.

Svrha radiografije je potvrditi sumnju na kliničku dijagnozu, isključiti prisutnost prijeloma ili stranih tijela, te dobiti informacije koje možda nisu jasne iz kliničkog pregleda kako bi se preciznije odredila dijagnoza i opseg ozljede. Rutinske projekcije koje se koriste u procjeni stanja traumatiziranog bolesnika su Caldwellova projekcija, Watersova projekcija i lateralna (profilna) projekcija. Submentovertikalna i projekcija po Townu se također koriste za prikazivanje fraktura koje se na drugim projekcijama ne uočavaju. Sa sve većom ulogom CT-a za procjenu traume, većina kliničara zagovara njegovu uporabu te se isti smatra zlatnim standardom za radiografsku procjenu pacijenta s traumom lica.

Najprihvaćenija podjela prijeloma srednje razine lica je na frakture nazoorbitoetmoidalnog i zigomatikomaksilarnog kompleksa, dentoalveolarne frakture, orbitalne frakture, te frakture kostiju srednjeg lica koje uključuju tri tipa Le Fort fraktura (I,II i III). Prijelomi donje čeljusti mogu se podijeliti prema pomaku fragmenata, tipu prijeloma, lokalizaciji prijeloma, smjeru lomne linije, stanju zubala, starosti prijeloma.

Radiološka obrada nezamjenjiva je zbog vrlo detaljnog prikaza frakturnih linija na kostima, daje informaciju o frakturnim odlomcima i stanju kostiju lica. CT kao glavna pretraga pacijenta koji je doživio traumu apsolutno je indicirana i njeno odgađanje vrlo često dovodi do stvaranja komplikacija, a terapijske mogućnosti takvih stanja nerijetko su ograničene.

7. Summary

Maxillofacial traumatology covers a very wide area ranging from just soft tissue injuries to multiple facial skull injuries as well as whole spectrum of treatment methods for particular type of injury. The aim of each radiological examination in a patient with head and face injuries is to define the position and severity of the fracture as well as identify injuries that could endanger the airway, vision, chewing, suction and sinus functions. The multidetector CT replaced classical x-rays and led to a revolution in imaging of maxillofacial trauma.

The maxillofacial region precisely encompasses the area of the face, jaw, and oral cavity. Due to the indivisibility of the viscerocranial structure, it also includes the orbit with orbital content, the nose structure with the paranasal cavities and the cervical regions. Surgical anatomy of viscerocranium recognizes two levels of face acting as separate biomechanical units, the lower face that includes the lower jaw and middle face that includes the bone structure of the viscerocranium between the skull and lower jaw base.

The purpose of radiography is to confirm suspicious clinical diagnosis, to exclude the presence of fractures or foreign bodies, and to obtain information that is not clear from the clinical examination to more accurately determine the diagnosis and extent of injury. The routine projections used to evaluate the condition of a traumatized patient are Caldwell's projection, Waters projection and lateral (profile) projection. Submentovertex and projection by Town are also used to determine fractures that are not visible on other projections. With the increasing role of traumatic CT assessment, most clinicians advocate its use and consider CT as a gold standard for radiographic assessment of patients with facial trauma.

The most preferred classification of the middle level facial fracture is: fractures of the nazoorbitoethmoidal and zygomatic axillary complexes, dentoalveolar fractures, orbital fractures, and middle facial fractures involving three types of Le Fort fractures (I, II and III). The fractures of the lower jaw can be classified by fragment shift, fracture type, fracture localization, fracture direction, the condition of the tooth, the age of the fracture.

Radiological treatment is irreplaceable due to a very detailed representation of fracture lines on the bones, giving information of fracture fragments and bone condition. CT as the gold standard of examination of a patient experiencing trauma is absolutely indicated and its delay often leads to complications, and later therapeutic options of these injuries are often limited.

8. Literatura

1. Aljinović Ratković N. Maksilofacijalna traumatologija. Zagreb, Klinička bolnica Dubrava; 2003
2. Bernstein MP. The Imaging of Maxillofacial Trauma 2017. *Neuroimaging Clin N Am*. 2018 Aug;28(3):509-524. doi: 10.1016/j.nic.2018.03.013. Epub 2018 Jun 8. Review. PubMed PMID: 30007759.
3. Aljinović Ratković N. Maksilofacijalna traumatologija. Zagreb, Klinička bolnica Dubrava; 2003.
4. Krmpotić-Nemanić J, Marušić A. Anatomija čovjeka. Zagreb: Medicinska naklada; 2007.
5. Marušić A. Sobotta Atlas anatomije čovjeka. Jastrebarsko: Naklada Slap; 2007.
6. Hopper RA, Salemy S, Sze RW. Diagnosis of Midface Fractures with CT: What the Surgeon Needs to Know 1. *RadioGraphics*. 2006 May;26(3):783-93.
7. Winegar BA, Murillo H, Tantiwongkosi B. Spectrum of critical imaging findings in complex facial skeletal trauma. *Radiographics*. 2013 Jan-Feb;33(1):3-19. doi: 10.1148/rg.331125080. Review. PubMed PMID: 23322824.
8. Laine FJ, Conway WF, Laskin DM. Radiology of maxillofacial trauma. *Curr Probl Diagn Radiol*. 1993 Jul-Aug;22(4):145-88. Review. PubMed PMID: 8359033.
9. Fonseca RJ, Barber HD, Powers MP, Frost DE. Oral and maxillofacial trauma: Elsevier Health Sciences; 2013 Dec 1.
10. Mehta N, Butala P, Bernstein MP. The imaging of maxillofacial trauma and its pertinence to surgical intervention. *Radiol Clin North Am*. 2012 Jan;50(1):43-57. doi: 10.1016/j.rcl.2011.08.005. Epub 2011 Oct 24. Review. PubMed PMID: 22099486.
11. Eterović D, Janković S. Fizikalne osnove i klinički aspekti medicinske dijagnostike. Zagreb: Medicinska naklada; 2002.
12. Noyek AM, Kassel EE, Wortzman G, Jazrawy H, Greyson ND, Zizmor J. Contemporary radiologic evaluation in maxillofacial trauma. *Otolaryngol Clin North Am*. 1983 Aug;16(3):473-508. PubMed PMID: 6634177.
13. Myga-Porosiło, Jolanta et al. "CT Imaging of facial trauma. Role of different types of reconstruction. Part I - bones." *Polish journal of radiology* vol. 76,1 (2011): 41-51.
14. Ali, Iqbal & Gupta, Dranup. (2012). Imaging in maxillofacial trauma. *Central India journal of dental sciences*. 3. 224-233.

15. Schuknecht B, Graetz K. Radiologic assessment of maxillofacial, mandibular, and skull base trauma. *Eur Radiol.* 2005 Mar;15(3):560-8. Epub 2005 Jan 21. Review. PubMed PMID: 15662492.
16. Maxillofacial Imaging: Larheim TA, Westesson PL. First Edition 2006, Chapters XVI, Pages 440, Illustrations 1450 (87 in colour), soft cover. Publisher: Springer, ISBN: 978-3-540-78685-6.
17. Mupparapu M, Nadeau C. Oral and Maxillofacial Imaging. *Dent Clin North Am.* 2016 Jan;60(1):1-37. doi: 10.1016/j.cden.2015.08.001. Epub 2015 Oct 21. Review. PubMed PMID: 26614948.
18. K.Rama Mohan, N. Koteswara Rao, G. L. Krishna, V.S. Kumar, N. Ranganath, U. V. Lakshmi (2015) Role of Ultrasonography in Oral and Maxillofacial Surgery: A Review of Literature. *J Maxillofac Oral Surg.* 2015 Jun; 14(2): 162-170
19. Janković S, Miletić D i sur. *Dentalna radiografija i radiologija.* Split: Medicinski fakultet Split; 2009
20. Sun JK, LeMay DR. Imaging of facial trauma. *Neuroimaging Clin N Am.* 2002 May;12(2):295-309. Review. PubMed PMID: 12391637.
21. Andersson L, Kahnberg K-E, Pogrel MA. *Oral and Maxillofacial Surgery: Wiley-Blackwell;* 2010
22. Hardt N, Kuttenger J. Classification of craniofacial fractures. In: *Craniofacial Trauma 2010.* Springer Berlin Heidelberg.
23. Dr. Pulivarthi Sushma et al. Contemporary imaging in maxillofacial trauma. *International Journal of Current Research* Vol. 7, Issue, 04, pp.15198-15202, April, 2015
24. Kubal WS. Imaging of orbital trauma. *Radiographics.* 2008 Oct;28(6):1729-39. doi: 10.1148/rg.286085523. Review. PubMed PMID: 18936032.
25. Masthoff M, Gerwing M, Masthoff M, Timme M, Kleinheinz J, Berninger M, Heindel W, Wildgruber M, Schülke C. *Dental Imaging - A basic guide for the radiologist.* *Rofo.* 2019 Mar;191(3):192-198. doi: 10.1055/a-0636-4129. Epub 2018 Jun 18. English, German. PubMed PMID: 29913523.

9. Životopis

OSOBNI PODACI

Ime i prezime: Marko Vidović

Datum i mjesto rođenja: 2. siječnja, 1990 god. Split

Državljanstvo: Hrvatsko

Adresa: Vukovarska 12, Drniš

Mobitel: 099/ 412 - 0798

E-mail: mvidovic0201@gmail.com

Obrazovanje i osposobljavanje:

1996. – 1999. Osnovna škola „Kman - Kocunar“, Split

1999. – 2004. Osnovna škola Antuna Mihanovića – Petropoljskog, Drniš

2004. – 2008. Srednja škola Ivana Meštrovića - Opća gimnazija, Drniš

2016. – 2019. Sveučilišni odjel zdravstvenih studija, Split

Smjer: Radiološka tehnologija

Vještine:

Strani jezici: Engleski (aktivno),

Rad na računalu: Aktivno i svakodnevno korištenje MS Office paketa i interneta

Iskustva stečena na studiju: Kliničke vještine

- mjesto stjecanja kliničkih vještina: Klinički bolnički centar Split

1. International Summer School “News in Radiological Technology and Radiography”
Split, 2018.