

# Rehabilitacija udarnim valom kod pacijenata s adhezivnim kapsulitisom ramena

---

Čutura, Marin

Master's thesis / Diplomski rad

2019

Degree Grantor / Ustanova koja je dodijelila akademski / stručni stupanj: **University of Split / Sveučilište u Splitu**

Permanent link / Trajna poveznica: <https://um.nsk.hr/um:nbn:hr:176:003279>

Rights / Prava: [In copyright](#) / [Zaštićeno autorskim pravom.](#)

Download date / Datum preuzimanja: **2025-01-15**

Repository / Repozitorij:



Sveučilišni odjel zdravstvenih studija  
SVEUČILIŠTE U SPLITU

[Repository of the University Department for Health Studies, University of Split](#)



UNIVERSITY OF SPLIT



SVEUČILIŠTE U SPLITU

Podružnica

SVEUČILIŠNI ODJEL ZDRAVSTVENIH STUDIJA

DIPLOMSKI SVEUČILIŠNI STUDIJ

FIZIOTERAPIJA

**Marin Čutura**

**REHABILITACIJA UDARNIM VALOM KOD PACIJENATA S  
ADHEZIVNIM KAPSULITISOM RAMENA**

**REHABILITATION WITH EXTRACORPOREAL SHOCK  
WAVE THERAPY IN PATIENTS WITH SHOULDER  
ADHESIVE CAPSULITIS**

**Diplomski rad / Master's Thesis**

Mentor:

**Doc. dr. sc. Jure Aljinović, dr. med.**

Split, 2019.god.

*Zahvaljujem se svojoj supruzi Lučani, roditeljima Kseniji i Ivanu te ostaloj obitelji za podršku, strpljenje i razumijevanje tijekom svih godina studiranja, a posebno bih se zahvalio svom mentoru doc. dr. sc. Juri Aljinoviću na svesrdnoj pomoći i savjetima čime je uvijek pružao oslonac i podršku kroz cijeli rad.*

# SADRŽAJ

1. UVOD.....	1
1.1. Osnovne značajke adhezivnog kapsulitisa ramena.....	2
1.1.1. Osnovne anatomske značajke zgloba ramena.....	2
1.1.2. Bolno rame.....	8
1.1.3. Adhezivni kapsulitis – etiologija, dijagnostika, liječenje.....	9
1.2. Udarni val .....	12
1.2.1. Fokusirani udarni val .....	19
1.2.2. Radijalni udarni val .....	25
2. CILJ RADA .....	27
3. IZVORI PODATAKA I METODE.....	28
3.1. Ustroj istraživanja .....	28
3.2. Uzorak, tvoriva i postupci istraživanja.....	28
4. REZULTATI .....	30
5. RASPRAVA.....	56
6 .ZAKLJUČCI .....	68
7. POPIS CITIRANE LITERATURE.....	70
8. SAŽETAK.....	75
9. SUMMARY .....	76
10. ŽIVOTOPIS .....	78

# 1. UVOD

Adhezivni kapsulitis ramena (eng. *frozen shoulder*, prijevod na hrv. smrznuto rame), danas postaje sve češća dijagnoza na odjelima ortopedije i fizikalne medicine, te uzrokuje veliki broj gubitaka radnih dana pacijenata, jer zahtijeva intenzivnu fizikalnu terapiju koja traje dugo vremena. Mnogo je metoda liječenja adhezivnog kapsulitisa - od fizikalnih procedura, farmakološkog i operativnog liječenja.

Jedna od novijih procedura, koja imaju opravdanu teoretsku primjenu u adhezivnom kapsulitisu jest i udarni val. Već su poznate primjene udarnog vala na lateralni epikondilitis, plantarni fascitis, kalcificirajuće tendinopatije, skakačko koljeno, te je za te navedene dijagnoze ovakvo liječenje odobreno i u SAD-u. Trenutno ne postoje znanstveni dokazi jake snage za upotrebu udarnog vala u adhezivnom kapsulitisu ramena, ali neka istraživanja se već provode. Samim time povećava se snaga dokaza o učinkovitosti ove terapije za ovu dijagnozu.

Potencijalni benefiti udarnog vala je općenito višestruk za pacijenta i za društvo. Za pacijenta to je manja bolnost, izbjegavanje intraartikularnih injekcija kortikosteroida u zglob te eventualno i manipulacije zglobom u općoj anesteziji. Za društvo to je ranije vraćanje na posao, aktivnost pacijenta unutar svoje obitelji ali i radne okoline, te u konačnici manja potrošnja lijekova i pritisaka na fizikalnu terapiju.

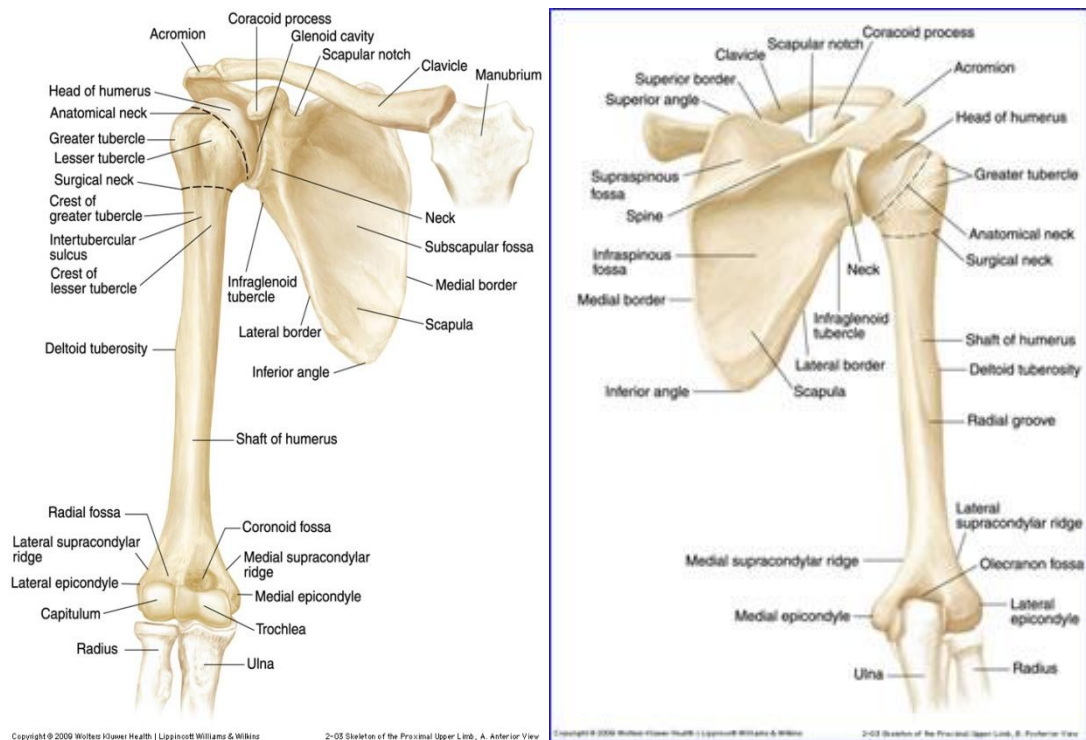
## 1.1. OSNOVNE ZNAČAJKE ADHEZIVNOG KAPSULITISA RAMENA

### 1.1.1. OSNOVNE ANATOMSKE ZNAČAJKE ZGLOBA RAMENA

U ramenom zglobu (*articulatio humeri*) artikulira glava nadlaktične kosti (*caput humeri*) i ovalna glenoidna šupljina (*cavitas glenoidalis*) te one grade najpokretniji kuglasti zglob u tijelu.

Nadlaktična kost (*humerus*), duga je cjevasta kost koja ima dva zadebljana kraja i trup. Na proksimalnom dijelu humerusa nalazi se glava nadlaktične kosti i dvije izbočine. Glava humerusa zatvara s trupom kut od oko 130° (prema medijalno). Od glave se nastavlja kratki i malo suženi vrat, (*collum anatomicum*). Lateralno od glave nalaze se dvije izbočine. Veća (*tuberculum majus*) smještena je lateralno, a manja (*tuberculum minus*) medijalno i sprijeda. Od svake kvрге spušta se po jedan greben (*crista tuberculis majoris* i *crista tuberculi minoris*). Grebeni između sebe tvore žlijeb (*sulcus intertubercularis*) u koji je uložena tetiva duge glave nadlaktičnog mišića (*m. biceps brahii caput longum*). Humerus je najuži ispod oba tuberkula pa se taj dio naziva *collum chirurgicum* zbog najčešćih prijeloma nadlaktične kosti [1].

Lopatica (*scapula*) plosnata je trokutasta kost koja leži na gornjem lateralnom dijelu stražnje strane prsnog koša. Spaja ključnu kost (*clavicula*) i/s nadlaktičnom kosti. Nije prišćvrćena za prsni koš i jako je pokretna. Lopatica ima dvije strane, tri ruba i tri ugla. Lateralni ugao, *angulus lateralis*, nosi zglobnu plohu (*cavitas glenoidalis*) za zglob s nadlaktičnom kosti. Na gornjem lateralnom dijelu lopatice još se nalaze *acromion* i koštani izdanak *processus coracoideus* [1].



Slika 1. Kostí nadlaktice i lopatice – sprijeda i straga

(Preuzeto iz: [https://web.duke.edu/anatomy/Lab10/Lab10\\_prelab.html](https://web.duke.edu/anatomy/Lab10/Lab10_prelab.html))

Kao funkcionalnu cjelinu, rame u širem smislu čine četiri zglobova: glenohumeralni (*articulatio glenohumerale*), akromioklavikularni (*articulatio acromioclavicularis*), skapulotorakalni (*articulatio scapulothoracalis*) i sternoklavikularni (*articulatio sternoclavicularis*) zglob, koji usklađenim djelovanjem omogućavaju izvođenje pokreta [2]. Najveći i najvažniji zglob je glenohumeralni.

U glenohumeralnom zglobu, koji je kuglasti zglob, uzglobljuje se konkavna ploha lopatice (*scapula*), točnije glenoidalni dio (*cavitas glenoidalis*), sa konveksnom glavom nadlaktične kosti (*caput humeri*).

Zbog nesrazmjera površina (4:1) konveksne i konkavne zglobne plohe, nedostaje koštana kontrola pokreta. Rub zglobne šupljine slabo je izražen pa ga nadopunjuje fibroznohrskavični obrubni prsten (*labrum glenoidale*), koji svojom elastičnošću dočekuje i ublažava nagle kretnje glave ramene kosti. Upravo taj nesrazmjer zglobnih tijela i veličina zglobne čahure (*capsula articularis*) omogućava opsežne kretnje u svim smjerovima pa je rukom moguće dotaknuti gotovo svaki dio tijela, no istovremeno čine zglob nestabilnim.

Vrlo velik opseg kretnji ramenog zgloba zahtijeva labavu, prostranu zglobnu kapsulu. Prednji i donji dio zglobne čahure najslabije su osigurani pa baš tu glava humerusa obično iskače pri

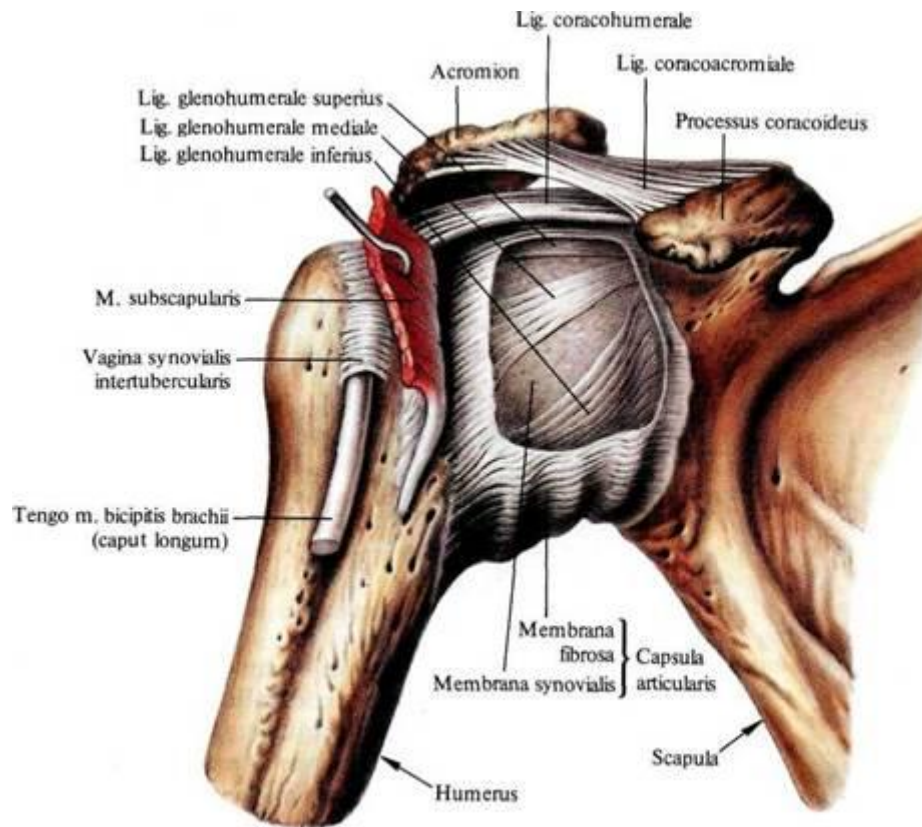
iščašenju zgloba. Zbog nedostatka snažnih sveza u ramenom zglobu, veliku važnost u funkcioniranju zgloba imaju stabilizatori ramena, koje dijelimo na statičke i dinamičke [3]. Statički stabilizatori su zglobna kapsula i ligamenti, a dinamički stabilizatori su mišići rotatorne manšete .

Ligamentarni aparat se sastoji od korakohumeralnog ligamenta (*lig. coracohumerale*), glenohumeralnih gornjeg, srednjeg i donjeg ligamenta (*ligg. glenohumeralia superius, medium et inferius*), korakoglenoidalnog ligamenta (*lig. coracoglenoidale*) te transverzalnog humeralnog ligamenta (*lig. transversum humeri*).

Zglobna kapsula (hrv. *zglobna ovojnica* ili *zglobna čahura*, lat. *capsula articularis*) obavija i štiti cijeli zglob. Izgrađena je u dva sloja: *membrana fibrosa* (vezivni) i *membrana synovialis*. *Membrana fibrosa* građena je od gustog vezivnog tkiva te daje čvrstoću i elastičnost zglobnoj kapsuli. Raspored kolagenih vlakana u vezivnoj ovojnici ovisi o djelovanju mehaničkih sila tlaka i vlaka. Kolagena vlakna u vezivnoj ovojnici raspoređena su u dva sloja. U površinskom sloju vlakna su usmjerena uzdužno, u smjeru djelovanja vlačnih sila. U dubinskom sloju vlakna su usmjerena poprečno ili koso i opiru se tlaku pokretima između zglobnih tijela. *Membrana synovialis* građena je od rijetkog, bogato prokrvljenog vezivnog tkiva. Ona obavija unutarnju površinu vezivne ovojnice, sveze unutar zgloba i dijelove kosti koji nisu pokriveni zglobnom hrskavicom. Sinovijalna ovojnica (opna) je široka i oblikuje nabore (*plicae synoviales*) i resice (*vili synoviales*). Oni ispunjavaju zglobnu šupljinu u mirovanju i pri različitim pokretima, a sadržavaju krve žile, živce i masne stanice. Na unutarnjoj površini sinovijane ovojnice nalazi se poseban epitel koji izlučuje bistru zglobnu tekućinu (*synovia*) koja vlaži i hrani zglobne plohe između [1]. Zglobna kapsula ramenog zgloba je tanka i široka te dopušta širok opseg pokreta u zglobu. Fibrozna (vezivna) opna zglobne ovojnice na konkavnom se zglobnom tijelu veže uz vanjski rub zglobne hrskavice, pa se rubna hrskavica nalazi u zglobnoj kapsuli. Na konveksnom zglobnom tijelu vezivna se opna vežu distalno od ruba zglobne hrskavice, pa je anatomski vrat nadlaktične kosti smješten unutar zglobne kapsule. Straga i medijalno, vezivna opna seže gotovo do kirurškog vrata nadlaktične kosti, a sprijeda i lateralno veže se na kvržice *tuberculum majus et minus*. Donji je kraj kapsule njezino najslabije mjesto. Na ostalim stranama kapsulu učvršćuju ligamenti ili mišići koji prelaze preko zgloba. U zglobnoj kapsuli nalaze se dva otvora. Jedan je između tuberkula humerusa, gdje kroz intertuberkularni kanal prolazi tetiva duge glave dvoglavog mišića. Sinovijalna opna zglobne kapsule vežu se uz rub zglobne hrskavice konveksnog zglobnog tijela, oblaže unutarnju površinu vezivne opne i dio kosti koji se nalazi unutar zgloba. U području žlijeba *sulcus intertubercularis*, sinovijalna opna daje



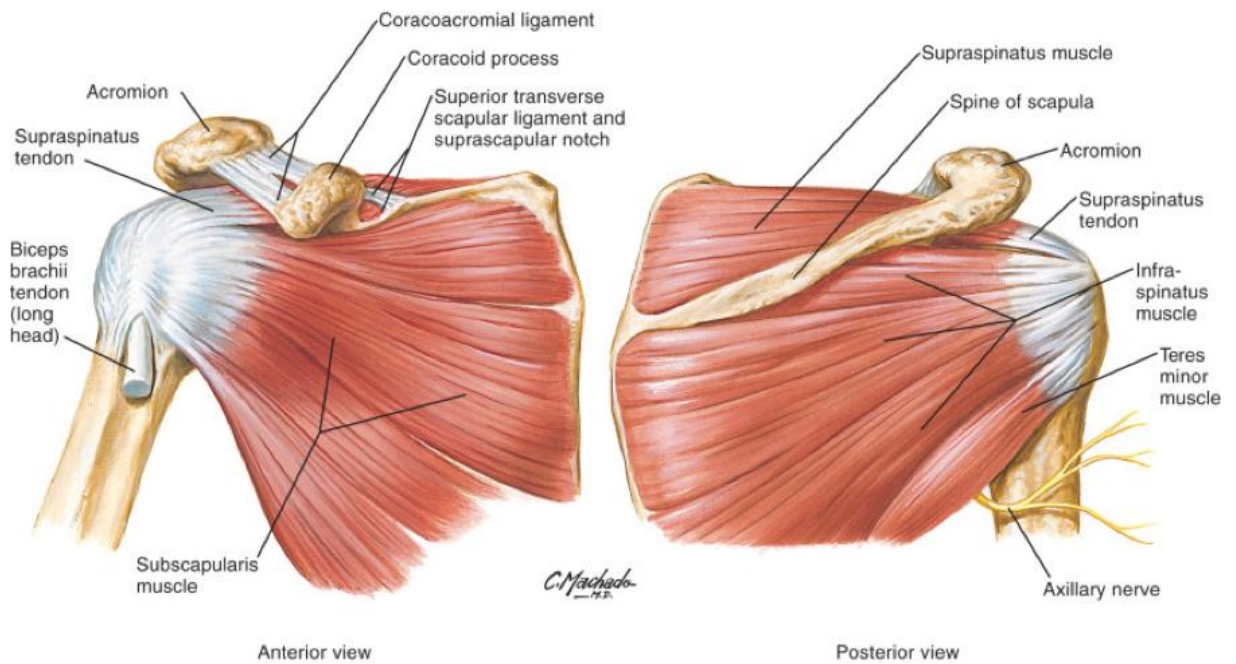
izdanak, *vagina synovialis intertubercularis*, koji obavija tetivu duge glave dvoglavog nadlaktičnog mišića i završava slijepo. Drugi se otvor nalazi na prednjem dijelu ovojnice, ispod korakoidnog nastavka. Kroz njega komunicira mišićna sinovijalna vreća, *bursa subscapularis*, sa zglobnom šupljinom [1].



Slika 2. Prikaz zglobne čahure s ligamentima - sprijeda  
(Preuzeto iz: <http://www.fyziopedia.org/articles/item/399>)

Mišići rotatorne manšete su tetivno – mišićna tkiva koju čine četiri mišića, koji dodatno stabiliziraju glenohumeralni zglob uz pojačavanje zglobne čahure, koju gotovo u cijelosti pokriva, a s kojom je i djelomično srasla. To su subskapularni mišić (lat. *m. subscapularis*), supraspinatus (lat. *m. supraspinatus*), infraspinatus (lat. *m. infraspinatus*) i teres minor (*m. teres minor*). I tetiva duge glave bicepsa (lat. *m. biceps brachii*) je u funkcionalnom smislu dio rotatorne manžete [3]. Niti jedan mišić ne radi samostalno, već su, pri jednostavnim kretnjama ramena ili ruke, aktivni mnogobrojni mišići ili njihovi dijelovi, a drugi su rezerva kako bi se priključili kad je potrebna pomoć. Jednu kretnju započinje jedan

mišić, a drugi je nastavlja. Dok se jedni kontrahiraju, drugi se istežu i time utječu na tijek kretnji. Veći mišići ramena koji povezuju rameni pojas sa nadlakticom su deltoidni mišić (*m. deltoideus*), teres major (lat. *m. teres major*). Također važnu ulogu imaju rotatori lopatica (lat. *m. trapezius*, *m. rhomboideus*, *m. serratus anterior*) koji sudjeluju u stabilizaciji ramneog obruča [3].

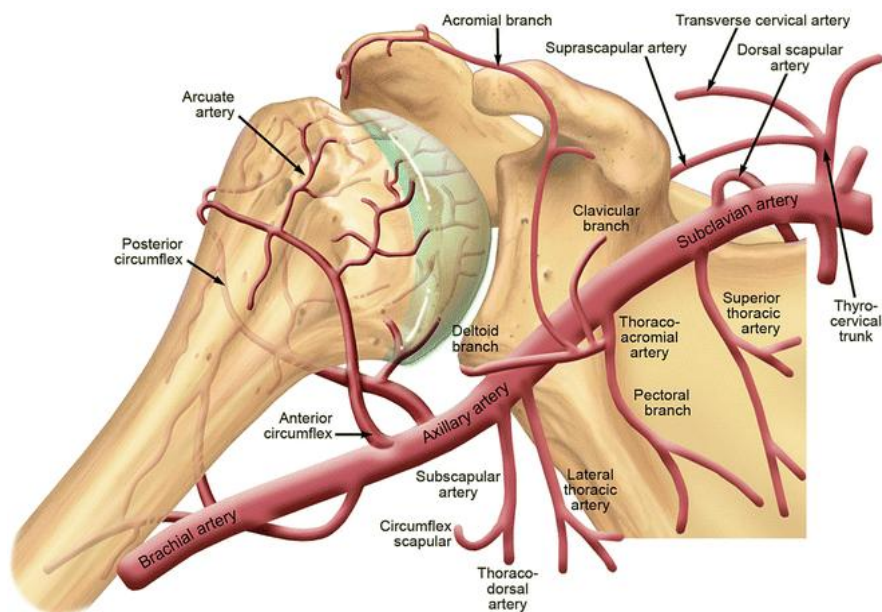


Slika 3. Rotatorna manšeta

(Preuzeto iz: <https://canadiem.org/exam-series-guide-to-the-shoulder-exam/>)

Krvna opskrba ramenog zgloba dolazi od prednjih i stražnjih kružnih arterija, lat. *a. circumflexa humeri anterior et posterior*, koje su grane aksilarne tj. superaskapularne arterije [1].

Živčane niti zgloba dolaze od grana superaskapularnog, aksilarnog i lateralnih prsnih živaca. [4]. Supraskapularni živac opskrbljuje do 70% ramena svojim senzornim vlaknima [4].



Slika 4. Krvna opskrba proksimalnog dijela nadlaktice i lateralnog dijela lopatice  
(Preuzeto iz: [https://link.springer.com/chapter/10.1007/978-3-319-08951-5\\_1](https://link.springer.com/chapter/10.1007/978-3-319-08951-5_1))

U ramenom zglobu se nalaze mnogobrojne sluzne vreće (*bursae articulares*) koje smanjuju trenje prilikom pokreta u ramenom zglobu. Burze ramenog zgloba su od posebne kliničke važnosti jer neke komuniciraju sa zglobnom šupljinom (*bursa subtendinea m. subscapularis* i *bursa subcoracoidea*), te se njihovim otvaranjem omogućuje pristup u rameni zglob, za razliku od ostalih koje nemaju takvu vezu s glenohumeralnim zglobom (*bursa subacromialis* i *bursa subdeltoidea*) [5].

Kretnje zgloba ramena, budući da je kuglasti zglob, su pokreti kroz sagitalnu, vertikalnu i horizontalnu os: antefleksija i retrofleksija, abdukcija i adukcija, unutarnja i vanjska rotacija te cirkumdukcija.

Pokret ruke do horizontalne linije sprijeda smatra se čistom antefleksijom, nadalje podizanje ruke iznad horizontale  $150^{\circ}$ - $170^{\circ}$  uz sudjelovanje ramenog obruča jest daljnja elevacija, dok se potpuna elevacija ( $180^{\circ}$ ) odvija uz dorzalnu ekstenziju kralježnice. Nasuprot tomu, retrofleksija je ograničena, ide pokret od  $40^{\circ}$ - $50^{\circ}$  zbog ovijenosti zglobne kapsule oko vrata nadlaktične kosti što priječi daljnju retrofleksiju. Abdukcija ide do  $90^{\circ}$ , a ako se dalje nastavi s izvođenjem abdukcije, dolazi do udara velikog tuberkula nadlaktične kosti o krov ramenog zgloba i time je radnja onemogućena. Ipak, uz sudjelovanje ramenog obruča ide do  $150^{\circ}$ , točnije priključenja skapulotorakalnog zgloba (rotacija donjeg ugla skapule prema lateralno) i sternoklavikularnog zgloba, izvodi se daljnja abdukcija. Podizanje ruke u okomiti položaj,

180°, odvija se uz istovremenu vanjsku rotaciju nadlaktične kosti (čime se smanjuje sraz velikog tuberkula humerusa i akromiona) i sudjelovanje kralježnice koja se nagiba u stranu. Addukcija, nakon neznatne antefleksije, može doseći opseg kretnje do 45°. Unutarnja rotacija iznosi 70°-90°, a vanjska rotacija 90°. Srednji, neutralni položaj ramenog zgloba jest onaj u kojem su svi dijelovi zglobne kapsule podjednako rasterećeni, a to je moguće u djelomičnoj antefleksiji, abdukciji i vanjskoj rotaciji [1,5].

Tablica 1. Mišići ramena i njihove kretnje u ramenu [1]

POKRET	MIŠIĆ
Abdukcija	m. deltoideus, m. supraspinatus
Addukcija	m. pectoralis major, m. latissimus dorsi
Antefleksija	m. pectoralis major (pars clavicularis), m. deltoideus (pars clavicularis), m. coracobrachialis
Retrofleksija	m. deltoideus (pars spinalis), m. latissimus dorsi, m. pectoralis major (pars sternocostalis)
Vanjska rotacija	m. deltoideus (pars spinalis), m. infraspinatus, m. teres minor
Unutrašnja rotacija	m. pectoralis major, m. deltoideus (pars clavicularis), m. latissimus dorsi, m. subscapularis

### 1.1.2. BOLNO RAME

Bolno rame (sindrom bolnog ramena) je karakterizirano bolovima u području ramena i ograničenim pokretima. U liječničkim krugovima pod bolnim ramenom se podrazumijeva *periartritis humeroscapularis* (PHS), no ta se dijagnoza sve češće napušta, s razlogom. Bolno rame je općenita dijagnoza koja nam samo kaže da nešto nije u redu s ramenom, da je rame bolno s ograničenim pokretima [6]. Prije nego se započne s liječenjem neophodno je postaviti ispravnu dijagnozu kako bismo bolesniku pomogli, a ne odmgli pogrešnim načinom liječenja. Kod ramena postoji mnogo različitih struktura, te je važno precizirati o kojem se problemu radi, odnosno kliničko stanje precizirati. Najčešća oštećenja i bolesti ramena koja se podrazumijevaju pod nazivom bolno rame su: ruptura tetiva rotatorne manšete, kalcificirajući

tendinitis ramena i smrznuto rame, zatim i bolesti ramena kao što je osteoartritis glenohumeralnog zgloba, stražnja luksacija ramena, artroza akromioklavikularnog zgloba, subakromijalni sindrom sraza, subakromijalni/subdeltoidni bursitis, ozlijede i oštećenja tetive duge glave bicepsa [3,6]. Dakle, izvor boli može biti patološki proces u zglobu ili vanzglobnim strukturama. Također, bol u ramenu može biti prenesena iz visceralnih organa (žuč, gušterača, želudac, pluća) i konačno bol u ramenu može biti u sklopu bolnog miofascijalnog sindroma u području vrata i ramena, cervikalne radikulopatije i oštećenja cervikobrahijalnog plexusa [7,6].

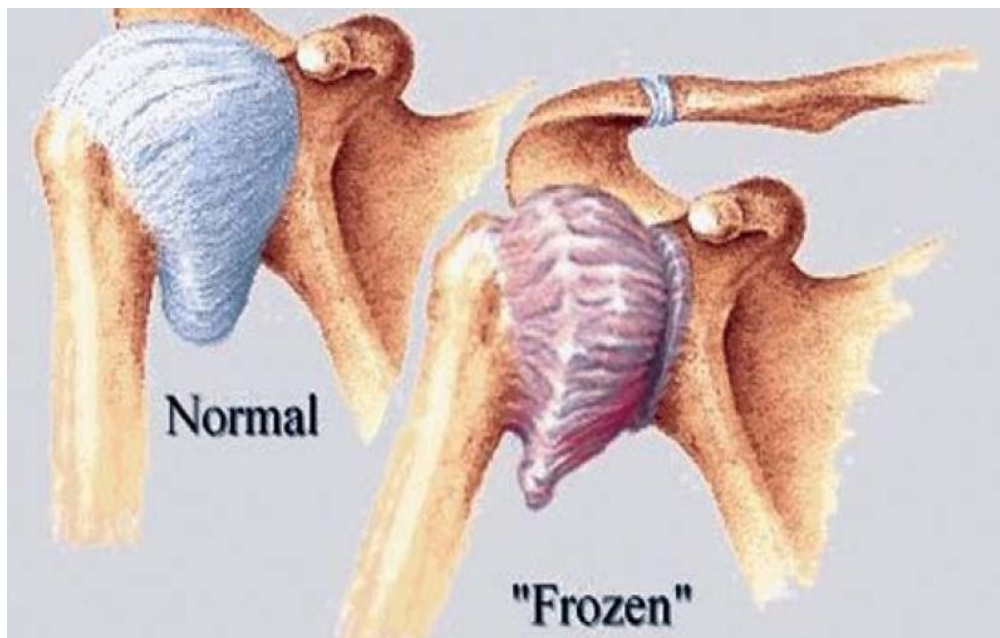
### 1.1.3. ADHEZIVNI KAPSULITIS – ETIOLOGIJA, DIJAGNOSTIKA, LIJEČENJE

Adhezivni kapsulitis ramena, na hrvatskom govornom području dijagnoza poznata pod nazivom „smrznuto rame“ (engl. „frozen shoulder“) sindrom je kojem najbolje odgovara naziv „bolno rame“ [6]. Također je poznat pod nazivom kapsulitis glenohumeralnog zgloba koji govori o upali zglobne čahure koja obavija rameni zglob [7]. Adhezivni kapsulitis može biti, prema klasifikaciji, primarni (idiopatski) ili sekundarni (rezultat prethodno podložeg stanja) poremećaj. Primarni je nepoznatog uzroka, a sekundarni je pridružen stanjima koja uzrokuje „smrznutost“ (npr. stanja koje se može razviti kao posljedica traume, nedavnih operacija ramena ili upalnih bolesti, oštećenja rotatorne manšete, subakromijalnog burzitisa, tendinopatije duge glave bicepsa) [8,9]. „Smrznuto rame“ je karakterizirano boli i ograničenim aktivnim i pasivnim pokretima u ramenu u svim smjerovima. Susreće se najčešće kod bolesnika u dobi od 40 do 60 godina [6]. Češće obolijevaju žene u odnosu na muškarce, a prevalencija bolesti u općoj populaciji iznosi oko 2-5% [7,10]. Kao refleksna reakcija na bol javlja se spazam mišića, što dovodi do smanjenih pokreta zgloba pa se sinovijalna tekućina ne miče i time postaje viskozija, što doprinosi nastanku adhezija na stijenci zglobne čahure i ona postaje manja, skvrčena [7]. Uzrok „smrznutog“ ramena još uvijek nije razjašnjen. Histološkom i imunocitološkom analizom uzorka tkiva, uzetog tijekom artroskopije, zabilježena je prisutnost fibroblasta, miofibroblasta i infiltrata kroničnih upalnih stanica [11]. U patofiziološkoj podlozi „smrznutog“ ramena se međusobno isprepleću upalni proces, reaktivna angiogeneza i intenzivna fibroza zglobne kapsule [12]. Uz kroničnu upalu prisutna je i povećana vaskularizacija uslijed reaktivne angiogeneze [11]. Proliferacijom fibroblasta i

miofibroblasta pojačano se odlažu kolagena vlakna tipa I. i III. izgrađujući gusti matriks, što dovodi do zadebljanja i skvrčavanja zglobne kapsule [13].

Češće se adhezivni kapsulitis susreće kod dijabetičara, pacijenata koji imaju bolesti štitnjače i srca. Kod žena treba obratiti pozornost na karcinom dojke [6]. U ranoj fazi bolesti oskudni su klinički znakovi te je vrlo teško postaviti ispravnu dijagnozu. Takve pacijente treba pratiti kako bi se razvila puna klinička slika i postavila dijagnoza adhezivnog kapsulitisa ramena [6]. U konačnosti, zglobna kapsula postaje neelastična i smanjena što dovodi do kliničke slike ukrućenog ramena.

Dijagnostičke slikovne metode nisu od velike koristi, ali su neophodne da se isključe ostala stanja bolnog ramena. Ultrazvučno se često prikazuje izljev u ovojnici tetive duge glave bicepsa, što se susreće i kod osteoartritisa ramena. Ultrazvučnim pregledom ramena može se isključiti ruptura tetiva rotatorne manšete i kalcifikat ramena. Rendgenska snimka u ranoj fazi je uredna, a u kasnijoj fazi kosti ramena su osteopenične zbog neaktivnosti ruke. Rendgenskom snimkom se isključuje osteoartritis ramena, koji se prikazuje s tipičnim kaudalnim osteofitom glave humerusa. Magnetska rezonancija je nepotrebna, koristi se samo u nejasnim slučajevima radi prikaza parcijalne rupture rotatorne manšete ili sumnje na tumor mekih česti ramena [6].



Slika 5. Normalno i smrznuto rame, izvankapsularni imaginacijski prikaz  
(Preuzeto iz: <https://www.deccanchronicle.com/lifestyle/health-and-wellbeing/050718/more-women-between-40-and-60-prone-to-frozen-shoulder-say-doctors.html>)

Sindrom smrznutog ramena razvija se kroz 4 faze [6]:

**Faza 1.** Obično traje 3-4 mjeseca, bolesnici se žale na bol u ramenu, nadlaktici. Bol ograničava pokrete u ramenu. Početak bolesti bolesnici obično vežu za manju ozljedu ruke.

**Faza 2.** Ova faza poznata je pod nazivom „faza smrzavanja“, a traje od 4 do 6 mjeseci. Faza je karakterizirana jakim bolovima i smanjivanjem svih pokreta u ramenu. Gubitak pokreta je posljedica skraćivanja i zadebljanja zglobne čahure.

**Faza 3.** Faza tri je zapravo smrznuto rame. Traje od 3 do 6 mjeseci. Aktivni i pasivni pokreti su ograničeni u svim smjerovima. U tipičnoj kliničkoj slici elevacija ruke je izvediva 90°, vanjska rotacija 10°, unutarnja rotacija do sakruma. Bol je manja, javlja se kod naglih pokreta rukom.

**Faza 4.** Ova faza je faza oporavka koja traje 6 - 9 mjeseci. Pokreti u ramenu se postupno vraćaju, bol nestaje.

Promjene su reverzibilne i u većini slučajeva nastupa oporavak unutar 2 godine. Primarno ukrućeno/smrznuto rame klinički je jasan entitet s predvidljivom prognozom u većine bolesnika. U kliničkoj slici aktivni i pasivni pokreti su jednako ograničeni u svim smjerovima. U početnoj fazi zbog boli bolesnik drži ruku u unutarnjoj rotaciji, u zaštitnom položaju te izbjegava upotrebu lakta i šake [6].

Liječenje može biti konzervativno i rjeđe operativno. Konzervativne metode liječenja uključuju nesteroidne protuupalne lijekove (skr.NSAID), kortikosteroide, primjenjene oralno ili kao intraartikularne injekcije, intraartikularne injekcije natrij hijalurona, fizikalnu terapiju, hidrodilataciju i supraskapularni blok [14]. Među kirurške metode ubrajaju se manipulacija u općoj anaesteziji te kapsulotomija, artroskopska i otvorena [14]. Cilj liječenja je smanjiti bol te spriječiti daljnju ukrućenost ramena. Bitno je upoznati bolesnika s prirodom bolesti. U ranoj fazi bolesti gotovo je nemoguće smanjiti bol. Cilj fizikalne terapije je raznim procedurama olakšati patnje bolesniku. U fazi oporavka i nakon artroskopske kapsulotomije fizikalna terapija ima jako bitnu ulogu u povratku pokreta i funkcije ramena [6].

Kod jako bolnih te tvrdokornih slučajeva artroskopski se vrši kapsulotomija, presijecanje zglobne čahure s prednje, donje i stražnje strane, koja je skraćena i zadebljana, čime se smanjuje bol i skraćuje vrijeme oporavka. Nakon izvedene operacije pacijent dobiva u pravilu punu pasivnu pokretljivost te je neophodno odmah započeti individualnu fizikalnu terapiju kako bi što prije pacijent dobio punu aktivnu pokretljivost ruke te funkciju ramena [6].

Rehabilitacijski postupak kod adhezivnog kapsulitisa ramena često je spor i dugotrajan. Također za naglasiti je kako još nema preporučenog „zlatnog standarda“. Za

povrat potpune funkcionalnosti ramenog zgloba potrebno je 3 do 4 mjeseca, a u nekim slučajevima i duže. Važno je terapiju započeti što je moguće prije. Ako se rehabilitacija ne započne na vrijeme, postoji opasnost od trajnih posljedica, odnosno više neće biti moguće pomicati ruku u punom opsegu pokreta [15,16].

Ne postoji samo jedan najbolji način za tretiranje ovog sindroma. Rehabilitacijski postupak ovisi o stvarnim pozadinskim uzrocima razvoja sindroma kao i o stupnju napretka sindroma. Prvi korak u rehabilitaciji adhezivnog kapsulitisa ramena jest utjecaj na smanjenje upalnog procesa i boli. Glavni zadatak je održavanje i postupni povrat punog opsega pokreta. U ranim fazama sindroma često se propisuju protuupalni lijekovi. Također, u ranim fazama rehabilitacijskog postupka fizioterapeut će provoditi manualnu terapiju (pasivne vježbe) za povećanje opsega pokreta, posebno abdukcijske i u vanjskoj rotaciji. U mobilizacijskim tehnikama najčešće se koriste translatorna anterio-posteriorna klizanja koja imaju povoljan učinak na rastezljivost kapsule. Preporučuju se viseće (pendularne) vježbe i vježbe u suspenziji, tj. vježbe kod kojih je ruka rasterećena vlastite težine pa su pokreti u ramenu lakše izvedivi i sigurniji. Sljedeći su korak vježbe jačanja (izometrične vježbe – vježbe u kojima zadržavamo položaj, vježbe s elastičnom trakom niske čvrstoće, a u kasnijoj fazi i koncentrične vježbe – vježbe u kojim pomičemo ruku) i izdržljivosti. Zadnji su korak vježbe za povrat proprioceptivne kontrole (potpuna kontrola i svjesnost pokreta) u cijelom ramenom obroču. Od fizikalnih procedura može se koristiti termoterapija (korištenje toplih ili hladnih procedura), kratkovalna dijatermija, terapijski ultrazvuk, akupunktura, udarni val, TENS, LASER, masažne tehnike, te manualne tehnike koje su indicirane u gotovo svim fazama smrznutog ramena [14,15,16,17].

Važno je napomenuti kako se vježbe moraju provoditi i samostalno kod kuće čak i nakon završetka rehabilitacijskog programa, kako bi se održao potpuni opseg pokreta i funkcionalnost ramena.

## 1.2. UDARNI VAL

U fizikalnoj i rehabilitacijskoj medicini propisuje se fizikalna terapija koja koristi razne oblike fizikalne energije u svrhu prevencije, liječenja i rehabilitacije bolesnika. Donedavno se primjena fizikalnih sredstava temeljila na iskustvu zdravstvenih profesionalaca,



a bez točnog razumijevanja mehanizama djelovanja. Napretkom medicine i znanosti upoznaje se način njihova djelovanja, što omogućuje selektivnu primjenu [18].

Smisao je fizikalne terapije svrhovito potaknuti organizam na racionalno korištenje vlastite energije ili unijeti neki oblik energije u organizam čovjeka, gdje se želi postići neki učinak [18].

Posljednjih godina brz razvoj tehnologije omogućio je primjenu novih tehnologija u fizikalnoj medicini, kao što su, primjerice, udarni val, te laseri velike snage koji su se donedavno koristili samo u kirurgiji. Njihova učinkovitost potkrijepljena je znanstvenim dokazima [18].

Danas se u fizikalnoj terapiji koriste dvije vrste udarnog vala (UV), fokusirani (FUV) i radijalni (RUV). UV (*eng. Extracorporeal Shock Wave Therapy/Treatment*) je izvan tjelesna terapija udarnim valom, odnosno neinvazivan postupak. FUV koristi zvučne (akustične) valove, a RUV koristi pritisne (zračne) valove [19]. Energija koja se prenosi izražava se u milidulima (mJ), a gustoća energije u ciljnoj točki u mJ/mm<sup>2</sup>.

1970-ih godina počeo se uspješno upotrebljavati FUV sa svrhom litotripsije, u neoperativnom razbijanju urinarnih kamenaca. Tijekom kasnih 1980-ih godina FUV se počeo primjenjivati u liječenju raznih kroničnih stanja mekih tkiva mišićno-koštanog sustava, kao što su sindromi prenaprezanja, upale tetiva i tetivnih ovojnica, sa ili bez kalcificirajućih depozita. Za razliku od jasnog mehanizma destrukcije urolitijaza, do danas nije potpuno jasan točan mehanizam djelovanja FUV na koštano cijeljenje i meka tkiva mišićno-koštanog sustava i još je u fazi eksperimentalnih istraživanja sa nerijetko kontradiktornim rezultatima. Najčešće spominjani biološki učinci jesu mehanizam mehanodestrukcije, reaktivna hiperemija, angiogeneza, te stimulacija fibroblasta, tenocita, osteoblasta i hondrocita. Istraživanja su se provodila većinom s FUV, izborom raznolikih fizikalnih parametara vala. Djelovanje RUV-a istraživano je sporadično [18].

Tablica 2.: sažetak učinaka i funkcijskih proteina nakon udarnog vala, nakon skupljenih znanstvenih činjenica do 2018.godine [20]

	<b>Uzlazni/rastući regulacijski faktori</b>	<b>Silazni/smanjujući regulacijski faktori</b>
<b>Hondroprotektivni učinak</b>	BMP-2, 3, 4, 7; IGF-1; TGFb-1; VEGF; Wnt3; RUNX2; osteokalcin; alkalna fosfataza ; osteopontin; FAK; ERK1/2; c-Fos; c-Jun; p38 MAPK; P2X7 receptor; SOX9; PDGF; b-FGF; FGF-2; Ras; supstanca P; prostaglandin E(2); Hsp70	DKK1, Wnt5a, kalcitonin genski-povezan peptid, miR-138
<b>Neovaskularizacijski učinak</b>	VEGF, Flt1, Flt2, CD31, vWF, FGF, PIGF, KDR, PCNA	
<b>Protuupalni učinak</b>	TGFb-1, TLR3, eNOS, nNOS, IL-10, IL-6, IL-8, ciklofilin B, ciklofilin A, EGF-slično domena 2, IFN-b1	sICAM, sVCAM, iNOS, IL-18, TNFa, NF-kB
<b>Antiapoptozni učinak</b>	Bcl2, hemoooksigenaza (HO)-1, NAD(P)H oksidoreduktaza -1	Bax, odcjepljena kaspaza 3, odcjepljena PARP, g-H2AX, NOX1, NOX2, TUNEL aktivnost
<b>Tkivno i živčano regeneracijski učinak</b>	COL1A1, COL2A1, MMP2, MMP9, glikozaminoglikan, kolagen tipa III, S100b, p75, c-Jun, GFAP, aktivirajući transkripcijski faktor 3 (ATF3), rastući-pridruženi fosfoprotein (GAP-43)	MMP-1, MMP-13, mijelin marker P0

Pojašnjenja skraćenica: BMP = koštani morfogenetski protein, IGF = insulin sličan faktor rasta, TGF = faktor transformacije rasta, VEGF = faktor rasta vaskularnog endotela, RUNX2 = runt srodan transkripcijski faktor-2, FAK = fokalna adhezivna kinaza, ERK = kinaza regulirana izvanstaničnim signalom, MAPK = mitogenom-aktivirane proteinske kinaze, PDGF = trombocitni faktor rasta, FGF = fibroblastni faktor rasta, Hsp = proteini toplinskog šoka, DKK = dickkopf-povezani protein, miR = mikroRNA, Flt = FMS-slična tirozin kinaza, vWF = von Willebrand faktor, PIGF = fosfatidilinozitol-glican biosintezirajući klasa-F protein, KDR = receptor kinaznog umetnutog domena, PCNA = jezgrin antigen proliferirajućih stanica, TLR = Toll-sličnih receptora, NOS = NO sintaza, eNOS = endotelna NOS, nNOS = neuronalni NOS, IL = interleukin, EGF = epidermalni faktor rasta, IFN = interferon, sICAM = topiva međustanična adhezivna molekula, sVCAM = topiva vaskularna stanična adhezivna molekula, iNOS = inducibilan NOS, TNFa = faktor nekroze tumora alfa, NF-kB = nuklearni faktor kappa B, Bcl = B-stanični limfom, NAD = nikotinamid adenine dinukleotid, PARP = poli(ADP-riboza) polimeraza, H2AX = H2A član histonske obitelji X, TUNEL = terminalni deoksinucleotidil transferaza-posredovan dUTP „nick end labeling“, COL1A1 = kolagen tipa-1 alfa 1, COL2A1 = kolagen tipa-2 alfa 1, MMP = matriks metaloproteinaza, i GFAP = kiseli glijalni fibrilarni proteing.

Načini primjene UV jest da se on provodi ambulantno, gdje tijekom izvođenja terapije pacijent leži ili sjedi s ekstremitetom (rukom/nogom) i trupom u opuštenom i optimalnom

položaju u odnosu na regiju koja se tretira. Najprije se odredi točno mjesto boli i na to se mjesto aplicira kontaktni gel koji omogućava ulazak valova u tkivo. UV se primjenjuju putem pokretne glave uređaja koja se prislanja na ciljano mjesto. Liječenje počinje pulsiranjem nižeg inteziteta, gdje nakon otprilike 100-tinjak impulsa može se osjetiti lokalna obamrlost i tad se jačina pojačava do terapijske vrijednosti [19].

Glavni parametri ocjene učinkovitosti terapije UV jesu smanjenje boli i poboljšanje funkcije [19].

Međunarodno udruženje za medicinske tretmane udarnim valom (*International Society for Medical Shockwave Treatment (ISMST)*), koje okuplja veliki broj doktora medicine (fizijatara, ortopeda, fizioterapeuta i drugih specijalista) iz cijeloga svijeta, 2016.god su zajednički, na osnovu relevantnih medicinskih istraživanja i rezultata, iznijeli popis stanja u kojima UV može imati značajnu ulogu u liječenju [21]:

## 1. Odobrene standardne indikacije:

### 1.1. Kronične tendinopatije

1.1.1. Kalcificirajući tendinitis ramena

1.1.2. Lateralni epikondilitis lakta (teniski lakat)

1.1.3. Sindrom bolnog velikog trohantera

1.1.4. Patelarna tendinopatija

1.1.5. Ahilova tendinopatija

1.1.6. Plantarni fascitis, s ili bez promjena na petnoj kosti

### 1.2. Koštane patologije

1.2.1. Kasno koštano cijeljenje

1.2.2. Pseudoartroza

1.2.3. Stres fraktura

1.2.4. Avaskularna koštana nekroza bez kolapsa zglobne plohe

1.2.5. Osteochondritis disecans (OCD) bez kolapsa zglobne plohe

### 1.3. Kožne patologije

1.3.1. Kasne ili nesrastajuće rane

1.3.2. Ulkus kože

1.3.3. Rane necirkumferentne opekline

## 2. Česta/uobičajena empirijsko-testna klinička uporaba

### 2.1. Tendinopatije

2.1.1. Rotatorna manšeta bez kalcifikata

2.1.2. Medijalni epikondilitis lakta

2.1.3. Sindrom aduktorne tendinopatije

2.1.4. Sindrom pes-anserinus tendinopatije

2.1.5. Peronealna tendinopatija

2.1.6. Tendinopatije stopala i gležnja

### 2.2. Koštane patologije

2.2.1. Edem koštane srži

2.2.2. Osgood Schlatterova bolest: apofizitis prednjeg tibijalnog tuberkula

2.2.3. Tibijalni stres sindrom

### 2.3. Mišićne patologije

2.3.1. Miofascijalni sindrom

### 2.3.2. Osljeda mišića bez diskontinuiteta

## 2.4. Kožna patologija

### 2.4.1. Celulit

## 3. Izuzetne / posebne indikacije – ekspertne indikacije

### 3.1. Mišićno – koštane patologije

#### 3.1.1. Osteoartritis

#### 3.1.2. Dupuytrenova bolest

#### 3.1.3. Plantarni fibromatosis ( Ledderhoseova bolest)

#### 3.1.4. De Quervainova bolest

#### 3.1.5. Škljocavi prst (*trigger finger*)

### 3.2. Neurolozijske patologije

#### 3.2.1. Spastičnost

#### 3.2.2. Polineuropatija

#### 3.2.3. Sindrom karpalnog tunela

### 3.3. Urološke patologije

#### 3.3.1. Sindrom kronične boli zdjelice (abakterijalni prostatitis)

#### 3.3.2. Eretilna disfunkcija

#### 3.3.2. Peyronijeva bolest

## 4. Eksperimenatalne indikacije

### 4.1. Ishemija srčanog mišića

4.2. Periferna lezija živca

4.3. Patologije leđne moždine i mozga

4.4. Kožne kalcinoze

4.5. Periodontalne bolesti

4.6. Patologija čeljusne kosti

4.7. Kompleksni bolni regionalni sindrom (CRPS)

4.8. Osteoporoza

ISMST navodi kontraindikacije za upotrebu UV podijeljene u dvije skupine [21]:

a) za RUV i FUV sa niskom energijom – maligni tumori u tretiranoj površini (nije osnovna bolest)

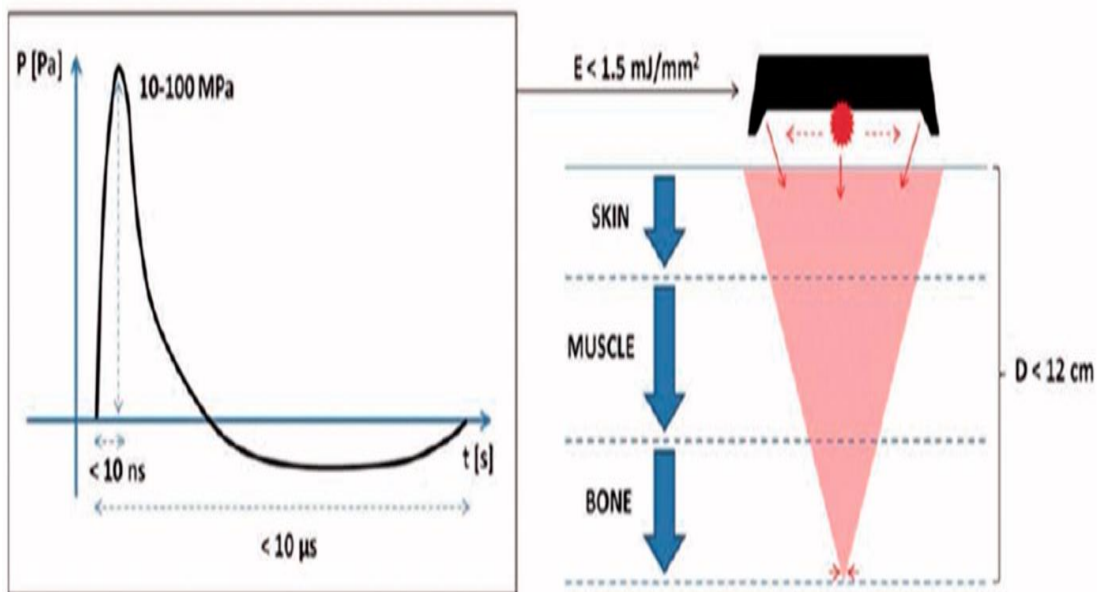
b) za FUV sa visokom energijom – plućno tkivo u području tretiranog područja (pravac UV prema tom tkivu), maligni tumori u tretiranom području (ukoliko nije osnovna bolest), epifizna ploča u tretiranom području, područje mozga ili leđne moždine, ozbiljna koagulopatija, fetus u području tretiranog dijela.

Drugi autori (iz 2012.god. i ranije) navode kontraindikacije za primjenu udarnog vala (fokusiranog i radijalnog): ugrađen srčani stimulator, blizina osjetljivih struktura kao što su mozak, leđna moždina, gonade i epifizne hrskavice, trudnoća, infekcije, tumori, koagulopatije, tromboflebitisi, kortikosteroidna, antikoagulantna terapija (ovisno o vremenu), akutni artritis, tkiva ispunjena zrakom [18,19]. .

Nuspojave koje mogu nastati su hematomi, petehije, edemi, mišićni spazam, crvenilo kože, žmarci, mišićna osjetljivost, pojačanje bola te analgezija područja tretirane kože, no važno je reći da su one reverzibilne[18,19]. Nuspojave su prolazne , većina ih prolazi unutar 1-2 dana, ili tijekom 1-2 tjedna nakon aplikacije.

### 1.2.1. FOKUSIRANI UDARNI VAL (FUV)

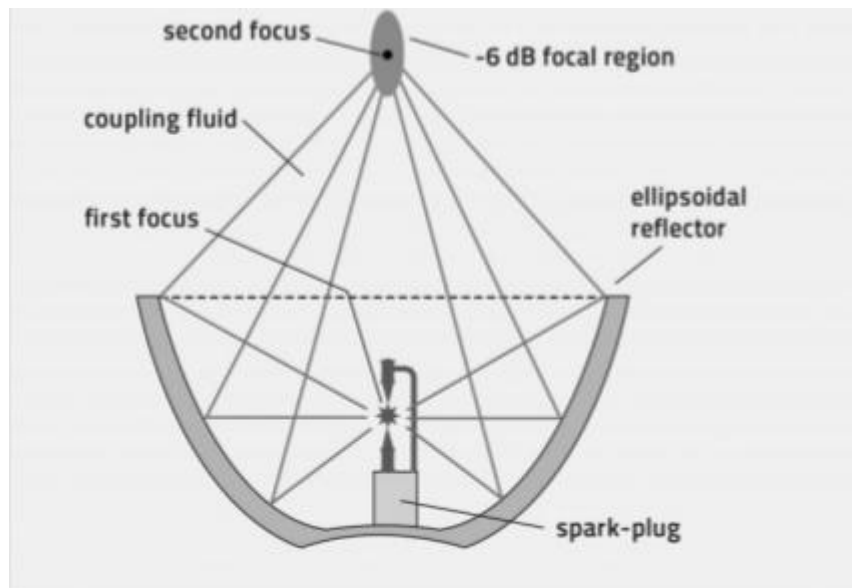
FUV je u osnovi akustični impuls generiran izvan tijela, visoke energije, koji proizvode specifični generatori („pištolji“) koji se putem posebnog prijenosnog sustava prenose u tijelo i precizno fokusiraju na područje koje se želi tretirati. Od klasičnog ultrazvuka razlikuju se po impulsnoj transmisiji i po tome što mogu doseći puno veće gradijente tlaka. Karakterizirani su velikim pozitivnim i malim negativnim tlakom. Pozitivna amplituda FUV općenito je puno veća od negativne. Specifični su po brzom usponu vala i kratkom trajanju. Dakle, puls tlaka velike amplitude generira se izvan tijela, a njegova se energija koncentrira na ciljano područje u tijelu. Što je uži fokus, preciznija je isporuka energije točno na mjesto oštećenja uz minimalni rasap na okolno tkivo. FUV bez većih gubitaka prolazi kroz vodeni kontaktni medij i prodire u tkivo [18].



Slika 6. Stvaranje i prodiranje fokusiranog udarnog vala  
(Preuzeto iz: Hussein AZ, Donatelli RA. The efficacy of radial extracorporeal shockwave therapy in shoulder adhesive capsulitis: a prospective, randomised, double-blind, placebo-controlled, clinical study. *European Journal of Physiotherapy*. 2016; 18: 63-76)

Generatori FUV mogu biti: elektrohidraulični, elektromagnetski i piezoelektrični.

- ❖ *elektrohidraulični generator* proizvodi plazma mjehuriće koji su uzrokovani visokonaponskim pražnjenjem između dvije elektrode u vodi koje je najbliže poluelipsoidnom reflektoru. Širenje (ekspanzija) plazme je generirano kao udar prema naprijed koja je reflektirajuća i tako se fokusira na sekundarni fokus na ciljano tkivo [20].

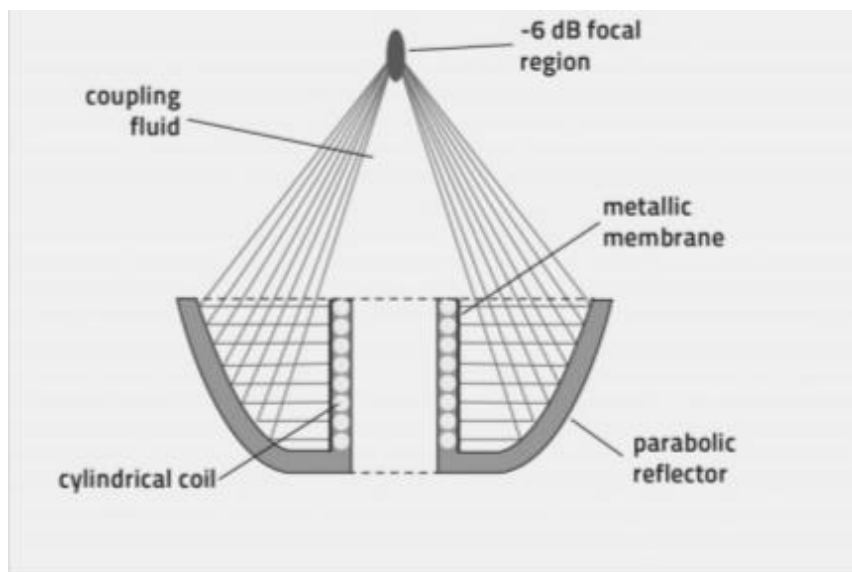


Slika 7. Shematski prikaz elektrohidraulične glave generatora

(Preuzeto iz: Moya D, Ramón, Schaden W, Wang CJ, Guiloff L, Cheng JH. The role of Extracorporeal Shockwave Treatment in Musculoskeletal Disorders. *J Bone Joint Surg Am.* 2018;100:251-63)

- ❖ *elektromagnetski generator* može imati ili ravnu ili cilindričnu zavojnicu. Kod ravnih zavojnica visokovoltazni puls je poslan kroz zavojnicu kojoj je nasuprotna metalna membrana. Zavojnica proizvodi magnetsko polje, jer kroz nju teče jaka električna struja koja na membrani generira tlačne valove. Valovi su usmjeravani lećama. Kod cilindričnih zavojnica sa metalnom membranom, membrana se snažno udaljava od zavojnice, uzrokovan magnetskim poljem. Akustični impuls proizlazi radijalno i koncentriran je na fokus sistema poslije refleksije reflektora [20].

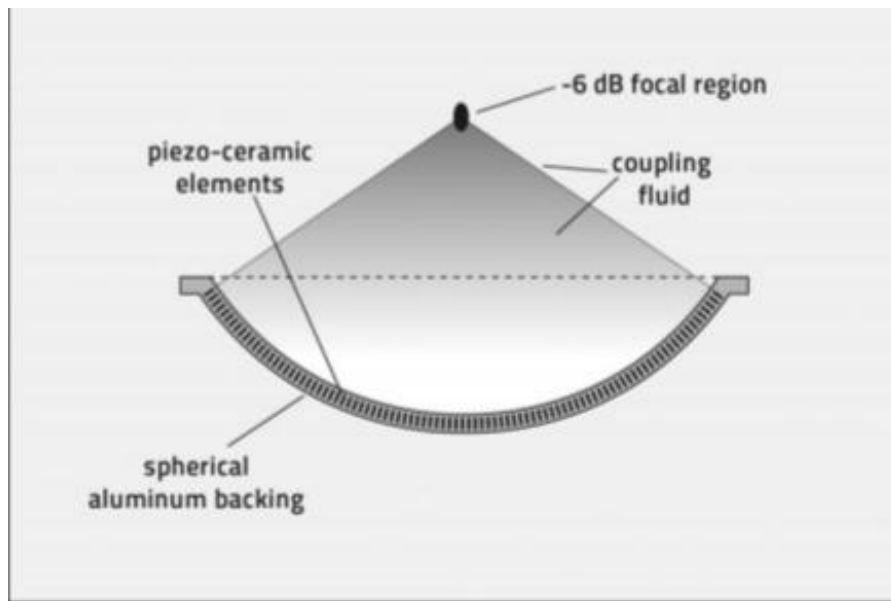




Slika 8. Shematski prikaz elektromagnetskog generatora

(Preuzeto iz: Moya D, Ramòn, Schaden W, Wang CJ, Guiloff L, Cheng JH. The role of Extracorporeal Shockwave Treatment in Musculoskeletal Disorders. *J Bone Joint Surg Am.* 2018;100:251-63)

- ❖ *piezoelektrični generator* uzrokuje udarni val visokonaponskim pražnjenjem kroz piezoelektrični elementi (kristal) koji je postavljan na unutrašnju površinu sferičnog luka, kooji je ispunjen tekućinom. Gibanje tih elemenata (kristala), uzrokovanih strujom, generira tlačni val koji se fokusirano prenosi na ciljano mjesto (tkivo) [20].



Slika 9. Shematski prikaz pizelektričnog generatora

(Preuzeto iz: Moya D, Ramón, Schaden W, Wang CJ, Guiloff L, Cheng JH. *The role of Extracorporeal Shockwave Treatment in Musculoskeletal Disorders. J Bone Joint Surg Am.* 2018;100:251-63)

Dakle, FUV, koji stvara generator, konvergira u centralnu točku zvanu *spot* (točka) u kojoj se očituje maksimalna tlačna energija. *Spot* predstavlja terapijsku zonu. *Spot* može biti različitih veličina i oblika, ovisno o upotrijebljenoj tehnologiji (generatoru) raznih aparata udarnih valova. *Spot* je trodimenzionalni volumen, npr. ovoidan ili cilindričan, koji ima jednu veću os i dvije manje osi sličnih dimenzija. To ne znači da se fizički utjecaji udarnog vala očituju samo u području spota, već i izvan njega, ali su manjeg intenziteta [18].

FUV apliciraju se putem aplikatora. Između aplikatora i terapijskog područja postavi se transponder, tj. vrećica ispunjena vodom ili gelom, koja ima ulogu prijenosa fokusiranih udarnih valova, ali i regulacije dubine prodiranja [18].

Dubina prodiranja je različita, ovisno o generatoru aparata. Kod elektrohidrauličnog generatora dubina prodiranja iznosi od 7 do 60 mm, kod elektromagnetskog od 2,5 do 30 mm, a kod pizelektričnog od 2,5 do 17 mm. Dubina prodiranja može se precizno odrediti u zoni ispod površine kože s raznim veličinama transpondera koji se postavljaju na glavu aplikatora i aplikator udaljuju od površine kože [18].

Osnovni terapijski parametri FUV su gustoća energije, broj udara tijekom jedne aplikacije i frekvencija [18].

Gustoća energije je energija udarnog vala po jediničnoj površini, a s obzirom na veličinu može se podijeliti na malu ( $0,005 - 0,12 \text{ mJ/mm}^2$ ), srednju ( $0,12 - 0,28 \text{ mJ/mm}^2$ ) i veliku ( $0,28 - 1,5 \text{ mJ/mm}^2$ ) [18].

Broj udara tijekom jedne aplikacije ovisi o tkivu koje se tretira (od 1 000 do 5 000). Frekvencija varira od 1 do 8 (10) Hz pa i više, a generatori mogu proizvesti impulse različitih frekvencija, što je važno zbog bolje bolesnikove podnošljivosti terapije, pogotovo kad se radi s velikom gustoćom energije [18].

Dakle, kod FUV najveća energija postiže se u žarištu, na željenoj dubini, dok su sama koža i potkožje pošteđeni iritacije visokih energija. Najvažniji terapijski parametar predstavlja gustoća energije koja se aplicira po bolnim točkama i prenosi u tijelo. Broj udara po točki iznosi od 400 do 500, ovisno o patologiji, a tretira se ukupno 3 – 4 točke. Ukupan broj udara po jednom tretmanu iznosi između 1 200 do 2 000. FUV se aplicira jedanput tjedno, tijekom 3 do 5 tjedana [18].

FUV ima direktno i indirektno djelovanje na tkivo. Direktno djelovanje bazira se na pozitivnom valu koji će biti to veći što je veća razlika u akustičnim impedancijama između dvaju tkiva, npr. na prijelazu iz tetive i mišića na kost. Indirektno djelovanje bazira se na fenomenu kavitacije. Naime, u smjeru prodora udarnog vala dolazi do naglog porasta tlaka, te zbog toga može doći do formiranja zračnih mjehurića koji implodiraju i izazivaju tekuće mikromlazove (engl. *jet streams*) velike brzine ( $400 - 800 \text{ m/s}$ ) jake mehaničke energije. Navedeni mikromlazovi odgovorni su za razbijanje kalcifikacija u tkivima. Neke studije opisuju i biokemijsku učinkovitost udarnog vala koja se bazira na proizvodnji slobodnih radikala (NO) s citolitičkom aktivnosti, vazodilatacijom i neoangiogenezi [18].

#### *Biološko djelovanje FUV*

Biološka djelovanja FUV su brojna. Tu spada razbijanje i razgradnja kalcifikacija, te osteoinduktivno djelovanje na pseudoartroze i odgođeno koštano cijeljenje. Nadalje, udarni val izaziva hiperemiju tkiva, kapilarnu neoangiogenezu, te ima antiedematozno i analgetsko djelovanje [18].

FUV razbija kalcifikate, koji su fragilniji od kosti jer nemaju organiziranu strukturu kao ona, a tako razbijeni zbog hiperemije i neoangiogeneze brže se razgrade [18].

FUV ima i osteoinduktivno djelovanje koje se koristi kod liječenja pseudoartroza i odgođenog sraštavanja kosti. U više studija proučavano je djelovanje FUV na pseudoartroze. U početku

udarni val ima destruktivnu funkciju, odiže periost, izaziva mikrofisure kortikalne kosti, razbija trabekule spongiozne kosti, stvara subperiostalna krvarenja i hematome u koštanoj srži. Nakon navedenih procesa nastaje regeneracija kosti, koja se manifestira povećanim brojem stanica, povećanom agregacijom kalcija, a dokazana je i povećana koncentracija koštanog morfo-genetskog proteina [18].

Treba posebno istaknuti da se navedeni procesi javljaju kod pseudoartroza, te kod inaktivne kosti, u slučajevima kada organizam manje vrijedno tkivo ne može razgraditi i eliminirati. FUV ne djeluje na zdravo koštano tkivo, niti na metaboličke bolesti kostiju, kao npr. na osteoporozu [18].

Hiperemija tkiva nastaje zbog promjene tlaka u tkivima pod djelovanjem FUV i zbog inaktivacije simpatikusa (zbog tzv. simpatikoplegije). Hiperemija je slična hiperemiji nastaloj zbog terapijskog ultrazvuka, no fokusiranija je i puno je većeg intenziteta. Ovaj učinak posebno je vidljiv na tkivima koja su slabo vaskularizirana, kao što su tetive, hvatišta tetiva i ligamenata, te na mjestima sa stvorenim kalcifikatima [18].

FUV također izaziva kapilarnu neoangiogenezu, što znači da nastaju nove krvne žile u tkivima koja su metabolički inaktivna. Na mjestima kapilarne neoangiogeneze pronađena je značajno povećana koncentracija endotelnog stimulirajućeg angiogenetskog faktora – ESAF, koji proizvode oštećene endotelne stanice i fibroblasti [18].

Antiedematozni učinak nastaje kod aplikacije male do srednje doze FUV i izaziva tzv. ispiranje tkiva (engl. *wash-out*) [18].

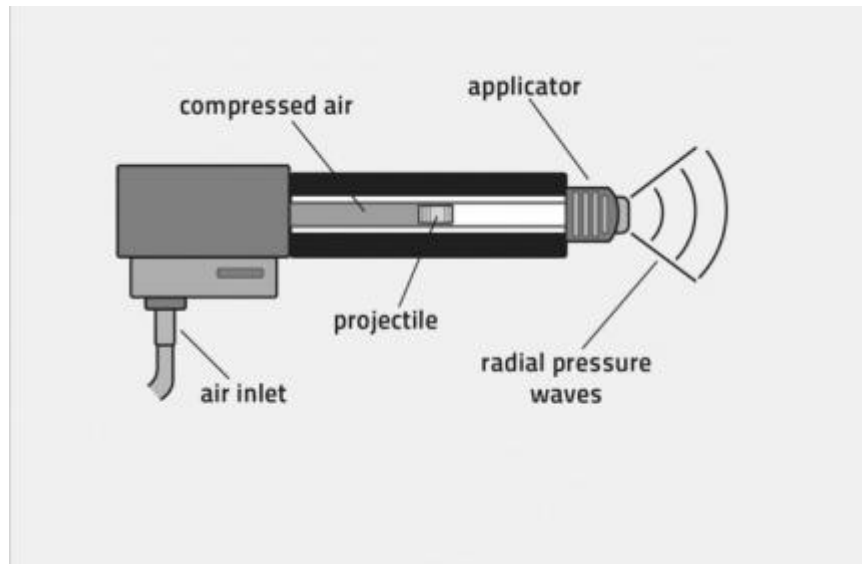
Analgetsko djelovanje UV objašnjava se stimuliranjem aferentnih osjetnih živčanih vlakana koja po teoriji zatvaranja ulaza bolnom podražaju (engl. *gate control theory*) u stražnjem rogu leđne moždine i djeluju na smanjenje bola, te na stimulaciju descendentnog antinociceptivnog puta i produkciju endorfina [18].

Najčešće indikacije za FUV su tendinopatije sa i bez kalcifikata, pseudoartroze, avaskularne nekroze kostiju i kalcificirajući miozitis. U novije vrijeme opisuje se i učinak na spazam u bolesnika s hemiplegijom [18].

FUV može se provoditi uz upotrebu anestetika.

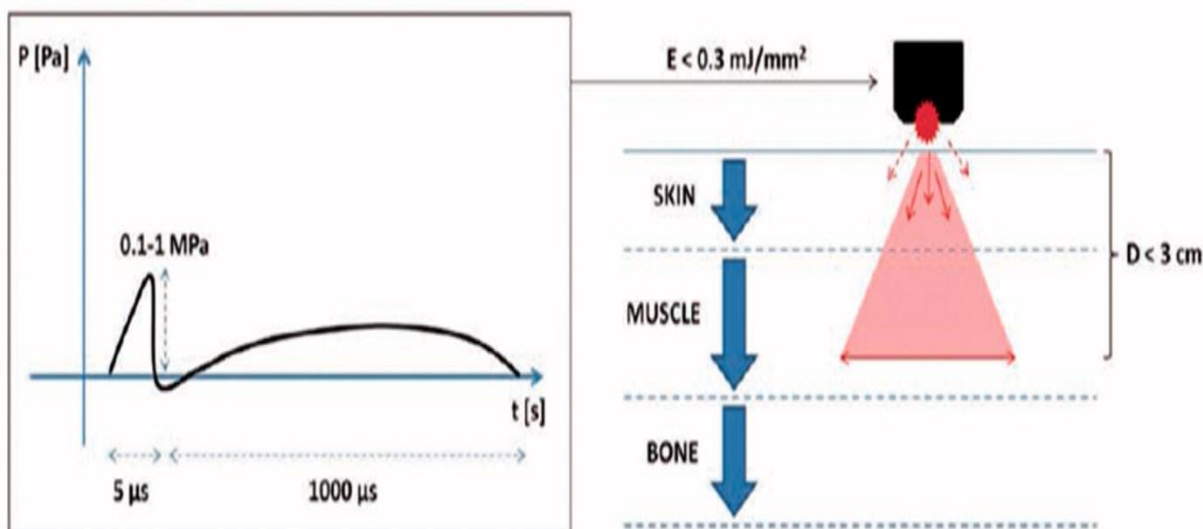
### 1.2.2. RADIJALNI UDARNI VAL (RUV)

U novije vrijeme počinju se koristiti aplikatori koji proizvode nefokusirani ili radijalni udarni val.



Slika 10. Shematski presjek generatora radijalnog udarnog vala  
(Preuzeto iz: Moya D, Ramón, Schaden W, Wang CJ, Guiloff L, Cheng JH. The role of  
Extracorporeal Shockwave Treatment in Musculoskeletal Disorders. *J Bone Joint Surg Am.*  
2018;100:251-63)

Naime, kod ove vrste aparata kompresor proizvodi balistički zračni udar koji potiskuje zrno u aplikatoru na njegovu površinu. Energija se radijalno raspršuje iz površine aplikatora u dodirno tkivo. Najveća energija nastaje na površini aplikatora, pa je snažan atak na samu kožu i potkožje, a proporcionalno opada s udaljenošću od aplikatora. Najveći doseg u dubinu je 35 mm. Radijalnom primjenom ne iskorištavaju se toliko destruktivne sposobnosti udarnog vala, koliko trofičke sposobnosti i izazivanje hiperemije [18,22].



Slika 11. Stvaranje i prodiranje radialnog udarnog vala  
 (Preuzeto iz: Hussein AZ, Donatelli RA. *The efficacy of radial extracorporeal shockwave therapy in shoulder adhesive capsulitis: a prospective, randomised, double-blind, placebo-controlled, clinical study. European Journal of Physiotherapy. 2016; 18: 63-76*)

RUV, iako ima višetruko blaži „destruktivni“ učinak od FUV, ipak može proizvesti odeđenu razinu akustične kavitacije.[20]

Ciljevi tretmana su analgezija, pojačana vaskularizacija i izazivanje hiperemije tkiva, te pospješiti prirodni *wash-out* organizma (prethodno opisan kod FUV).

Osnovni terapijski parametri koji se određuju kod RUV su: gustoća energije (0,01 – 0,23 mJ/mm<sup>2</sup>), tlak koji aplikator generira na tkivo (1 – 4 bara), broj udara po tretmanu 10 – 2 000, te frekvencija 5 – 10 Hz, s dubinom prodiranja od 0 – 35 mm. Najvažniji terapijski parametar predstavlja tlak. Bolesnik dolazi na terapiju jednom tjedno, tijekom 3 do 5 tjedana [18,22].

Najčešće indikacije su insercijske tendinopatije, miofascijalni sindromi po *trigger* točkama ili akupunkturnim točkama [18].

RUV se provodi bez upotrebe anestetika i analgetika [18].

## 2. CILJ RADA

Cilj rada je uvidjeti mogućnosti liječenja udarnim valom pacijente s adhezivnim kapsulitisom ramena, uzimajući u obzir sve studije koje su objavljene zaključno do 1.7.2019. godine na navedenu temu na pretraživačima: PubMed, MEDLINE, Web of Science, Google Scholar, Cochrane Central Register of Control Trials i EMBASE. Istražiti će se:

- koje vrste znanstvenih studija su korištene u istraživanju navedene teme
- koliki je bio ukupan broj ispitanika
- koje sve skupine ljudi su ispitivane
- koje vrste udarnih valova su se koristili u istraživanju
- koje tehničke specifičnosti udarnih valova autori navode prilikom tretmana (broj udara, anatomski pristup, gustoća energija)
- vremenski periodi (razmak) tretmana udarnih valova
- s kojim procedurama su kombinirali ispitanici eksperimentalnih i kontrolnih skupina
- koliko je prijavljeno nuspojava
- koliko je odustalo ispitanika
- kakvi su bili ishodi liječenja (primarni: bol i opseg pokreta, sekundarni: aktivnosti i funkcije u svakodnevnom životu)
- koji sve upitnici za procjenu su se koristili u istraživanjima.

### 3. IZVORI PODATAKA I METODE

#### 3.1. USTROJ ISTRAŽIVANJA

*Opis istraživanja:* svi objavljeni radovi zaključno do 1.7.2019.god. na pretraživačima: PubMed, MEDLINE, Web of Science, Google Scholar, Cochrane Central Register of Control Trials i EMBASE

*Ustroj istraživanja:* sustavni pregledni rad – *scoping review*

*Izvori podataka:* PubMed, MEDLINE, Web of Science, Google Scholar, Cochrane Central Register of Control Trials i EMBASE

*Način prikupljanja podataka:* računalnom obradom

#### 3.2. UZORAK, TVORIVA I POSTUPCI ISTRAŽIVANJA

*Vrsta uzorka:* svi objavljeni znanstveni radovi

*Sastav pokusne skupine:* osobe koje imaju potvrđenu dijagnozu adhezivnog kapsulitisa ramena

*Sastav kontrolne skupine:* osobe koji imaju potvrđenu dijagnozu adhezivnog kapsulitisa ramena

*Kriteriji uključenja ispitanika/pacijenata:* Udarni val se aplicira pokusnoj skupini, dok kontrolna skupina nema aplikaciju. Udarni val se može uspoređivati s drugim procedurama tj. načinima liječenja. Udarni val se može u pokusnoj skupini kombinirati sa drugim terapijskim procedurama, dok za kontrolnu skupinu se može ili ne mora miješati sa drugim terapijskim procedurama s kojima se uspoređuje.

*Kriteriji isključenja ispitanika/pacijenata:* kontraindicirani za primjenu udarnog vala prema smjernicama Američkog reumatološkog društva i Međunarodnog društva za medicinsku upotrebu udarnog vala

*Izvori podataka:* Radovi će biti pretraženi samostalno i prema potrebi u suradnji sa knjižnicom Medicinskog fakulteta u Splitu te sa Sveučilišnom bibliotekom Split i kroz specijalizirane pretraživače i pojmovnike navedenih baza podataka, odnosno pretražuju se



riječi: *adhesive capsulitis, shoulder, extracorporeal shock wave therapy, physical therapy, shock wave treatment.*

Pretraživač će se ograničiti na sve znanstvene studije sprovedene na ljudima, na engleskom i hrvatskom jeziku.

## 4. REZULTATI

- *Vrste znanstvenih studija koje su se koristila za ispitivanje navedene teme:*

Ukupno je pronađeno 10 znanstvenih studija. U periodu od 2006.god. – do 2018.god.

2006.god.= 1 objavljena studija

2014.god.= 2 objavljene studije

2015.god.= 2 objavljene studije

2016.god.= 1 objavljena studija

2017.god. = 1 objavljena studija

2018.god.= 3 objavljene studije

Pronađene su 4 različite vrste studija:

- 5 studija su randomizirane kliničke studije, od kojih je:
  - 1 prospektivna randomizirana dvostrukoslijepa placebo kontrolna studija
  - 2 prospektivne randomizirane jednoslijepo kontrolirane studije
  - 2 randomizirane kontrolirane studije
- 3 studije su nerandomizirane kliničke studije
- 1 retrospektivna kohortna studija
- 1 nekontrolirana opservacijska pilot studija

Budući da je relativno mali broj radova globalno objavljen na navedenu temu rada, navodim sve znanstvene radove koji su pronađeni i objavljeni:

1) Hamed AM, El-Rahman MM. Ultrasound therapy versus piezoelectric shock wave in diabetic frozen shoulder. Bull Fac Ph Th Cairo Univ. 2006 Jan; 11(1): 239-245. [23]

2) Vahdatpour B, Taheri P, Zade AZ, Moradian S. Efficacy of extracorporeal shockwave therapy in frozen shoulder. Int J Prev Med. 2014 Jul; 5(7): 875–881. [24]

3) Chen CY, Hu CC, Weng PW, Huang YM, Chiang CJ, Chen CH, Tsuang YH, Yang RS, Sun JS, Cheng CK. Extracorporeal shockwave therapy improves short-term functional

outcomes of shoulder adhesive capsulitis. *J Shoulder Elbow Surg.* 2014;23(12):1843-1851. [25]

4) Hussein AZ, Donatelli RA. The efficacy of radial extracorporeal shockwave therapy in shoulder adhesive capsulitis: a prospective, randomised, double-blind, placebo-controlled, clinical study. *European Journal of Physiotherapy.* 2015; 18: 63-76. [8]

5) Park C, Lee S, Yi CW, Lee K. The effects of extracorporeal shock wave therapy on frozen shoulder patients pain and functions. *J Phys Ther Sci.* 2015 Dec; 27(12): 3659-3661. [26]

6) Santobani F, Balducci S, Valeria D'Errico, Haxhi J, Vetrano M, Piccinini G, Ferretti A, Pugliese G, Vulpiani MC. Extracorporeal shockwave therapy improves functional outcomes of adhesive capsulitis of the shoulder in patients with diabetes. *Diabetes Care.* 2017 Feb; 40(2):12-13. [27]

7) Lee S, Lee S, Jeong M, Oh H, Lee K. The effects of extracorporeal shock wave therapy on pain and range of motion in patients with adhesive capsulitis. *J Phys Ther.* 2017 Nov; 29 (11): 1907-1909. [28]

8) Seyam MK, Moubarak EE, Shaik AR. The effect of extracorporeal shock wave therapy for patients with frozen shoulder. *Majmaah J of Health Sciences.* 2018 Sep; 6(2):40-49. [29]

9) Yuan X, Zhou F, Zhang L, Zhang Z, Li J. Analgesic effect of extracorporeal shock wave treatment combined with fascial manipulation theory for adhesive capsulitis of the shoulder: A retrospective study. *Biomed Res Int.* 2018 Jan; 18(2018) [30]

10) Alarab A, Shameh RA, Shaheen H, Ahmad MS. Shock wave therapy and ultrasound therapy plus exercises for frozen shoulder joint clients. *Adv Nursing Patient Care Int J.* 2018; 1(2):1-7. [31]

Tablica 3. Shematski prikaz vrsta studije, broj ispitanika, mjerenja / procjene / upitnici, tretmani ekperimentalne i kontrolne skupine

Članak (autori)	Vrsta studije	Broj ispitanika	Mjerenja Procjene Upitnici	Ekperimentalna s. Vs Kontrolna skupina
<b>Santobani i sur. (2016.)</b>	Nekontrolirana opservacijska intervencijska pilot	50 (DM)	VAS CSS QuickDASH	UV
<b>Seyam i sur. (2018.)</b>	RCT	30 (DM)	SPADI ROM	UV + vježbe vs UZV+infracrv.lampa+ vježbe
<b>Hamed i El-Rahman (2006.)</b>	RCT	40 (DM)	VAS ROM	UV + mobilizacije vs UZV + mobilizacije
<b>Park i sur. (2015.)</b>	Nerandomizirana klinička	30	VAS PSFSS	UV vs UZV+IFS+termoterapija
<b>Yuan i sur. (2018.)</b>	Retrospektivna kohortna	34	ROM p-NRS	UV (konzervativni način) vs UV (FM teorija)
<b>Chen i sur. (2014.)</b>	RCT prospektivna jednoslijepa	40 (34 završilo)	CSS OSS	UV vs Oralni steroidi
<b>Vahdatpour i sur. (2014.)</b>	RCT prospektivna jednoslijepa	40 (36 završilo)	SPADI ROM	UV vs Lažni UV
<b>Lee i sur. (2017.)</b>	Nerandomizirana klinička	30	VAS ROM	UV + konzervat.terapija vs Konzervativna terapija
<b>Hussein i sur.</b>	RCT prospektivna dvostrukoslijepa	106	DASH ROM	UV vs

(2015.)	placebo		VAS	Lažni UV
<b>Alarab i sur.</b>	Nerandomizirana	20	VAS	UV + vježbe
<b>(2018.)</b>	klinička		ROM	vs UZV + vježbe

Pojašnjenja skraćenica: UV = udarni val, UZV = terapijski ultrazvuk, RCT = randomizirana kontrolna studija, ROM = opseg pokreta, VAS = vizualno – analogna skala, CSS = Constant Shoulder Score, DASH = Disabilities of the Arm, Shoulder and Hand, QuickDASH = skraćena verzija DASH-a, SPADI = Shoulder Pain and Disability Indeks, PSFS = Patient-Specific Functional Scale, p-NRS = Pain Numeric Rating Scale, OSS = Oxford Shoulder Score, DM = diabetes mellitus

○ *Subjekti istraživanja:*

U ovih 10 pronađenih kliničkih studija ukupno su uključena 410 ispitanika, od kojih 57% čine žene, a 43% muškarci. Prosječna dob ispitanika je 50.7 godina (od 37 do 70god.).

3 studije se bave samo ispitanicima dijabetičarima koji imaju adhezivni kapsulitis ramena.

Vrijeme trajanja istraživanja je različito od studije do studije, a kreće se u rasponu od 4 tjedna do 24 tjedna.

○ *Upitnici i vrste mjerenja*

Korišteno je ukupno 9 različitih upitnika i mjerenja prilikom procjene boli, opsega pokreta (aktivnog ili pasivnog) i funkcije (sposobnosti i nesposobnosti) ramena. A to su:

- VAS (*Vizualno – analogna skala*) boli je skala s vrijednostima na punoj liniji dugoj 10 jedinica (najčešće 10 cm ukupno), na kojoj ispitanik može pokazati razinu svoje boli između oznaka 0 – nema boli – i 10 – najteža moguća bol. Bol je vrlo osoban doživljaj i svatko je doživljava na svoj način. VAS ima visok stupanj razlučivosti i vjerovatno je najupotrebljavanija jednodimenzionalna skala boli u bolničkoj praksi [32,33]
- ROM (skr. eng. *Range of Motion/Movement*, hrv. Opseg pokreta) – je mjera pokreta određenog zgloba (ili zglobova) u određenoj anatomskej ravnini s određenom anatomskej osi. Mjeri se najčešće goniometrom i kutomjerom, a mjera se izražava u

stupnjevima. Postoje tri tipa specifičnog mjerenja opsega pokreta: pasivni opseg pokreta, aktivno potpomognuti opseg pokreta, aktivni opseg pokreta [34].

- *CSS* – eng. *Constant Shoulder Score*, još je prisutna u stručnoj literaturi pod nazivom *Constant – Murley score (CSM)*, je skala od 100 bodova komponirana od broja individualnih parametara. Ti parametri definiraju razinu boli i mogućnosti izvođenja svakodnevnih aktivnosti ispitanika. *CSS* je subjektivna i objektivna mjerna skala koja se najčešće primjenjuje kod ispitivanja funkcionalnosti ramena nakon ozlijeda i tretmana ramena. *CSS* je podijeljen u 4 podskale: bol (15 bodova), aktivnosti svakodnevnog života (20 bodova), snaga (25 bodova), opseg pokreta (potreban goniometar) – fleksija, abdukcija, eksterna rotacija i interna rotacija (40 bodova). Veći zbroj bodova je veća kvaliteta funkcije. Vrijeme izvođenja *CSS* je prosječno 5 do 7 minuta [35].
- *DASH* – eng. *Disabilities of the Arm, Shoulder and Hand*, je mjera ishoda 30 stavki na koje se odgovara u samoprocjenjujućem upitniku koji je dizajniran da mjeri fizikalnu funkciju i simptome u pacijenata sa mišićno – koštanim poremećajima gornjih ekstremiteta. Upitnik ima za cilj pomoći u opisivanju nesposobnosti ljudi u poremećajima gornjih ekstremiteta, te praćenju promjena simptoma i funkcije u određenom vremenu. *DASH* se sastoji od bodovanja u moguće jedne ili dvije komponente: nesposobnosti/simptoma (30 stavki, bodovanih od 1-5) i moguće dodatne napredne komponente za više performance (4 stavke, bodovane 1-5). 0 – nema nesposobnosti, 100 – najteža nesposobnost. Dobar je za brzo skeniranje, procjenu i praćenje stanja ruke. Potrebno vrijeme ispunjavanja 15 – 20 minuta [36].
- *Quick DASH* je skraćena verzija *DASH* upitnika. Umjesto 30 stavki, *QuickDASH* upotrebljava bodovanje za 11 stavki koje mjere fizikalnu funkciju i simptome kod osoba sa jednim ili više poremećaja u mišićno – koštanom dijelu gornjih ekstremiteta. Kao kod *DASH*-a, i *QuickDASH* ima dvije mogućnosti za mjerenje simptoma i funkcijskih parametara kod uobičajenih i naprednih mogućnosti (kod određenih zanimanja). Te opcije se boduju odvojeno. Dobar je za brzo skeniranje procjene boli i funkcije ruke. *QuickDASH* je bodovan u dvije komponente: nesposobnost/simtomi (11 stavki, bodovanih od 1-5) i napredne mogućnosti (4 stavke, bodovane 1-5). Potrebno vrijeme ispunjavanja je otprilike 10 minuta [37].
- *PSFS* – eng. *Patient-Specific Functional Scale*, je samoprocjenjujuća ishodišna mjera, namijenjena funkcionalnim promjenama, prvenstveno mišićno – koštanim

poremećajima. Pouzdan je u pokazivanju relevantnih promjena tijekom određenog vremena. Primjerice dopušta ispitanicima da zabilježe njihov početni funkcionalni status te ga kroz određene vremenske točke prate. Odnosno njega zanima što se značajno dogodilo i kada se dogodila promjena. Ispitanike se ispituje kroz 5 važnih aktivnosti svakodnevnog života, te se boduje na skali od 11 bodova (0 – nemoguće izvesti, 10 – izvodi se odlično) koje poteškoće su prisutni u kojim aktivnostima. Ispitanici sami izabiru vrijednosti koje najbolje opisuju njihovu mogućnost izvođenja aktivnosti [38].

- *OSS* – eng. *Oxford Shoulder Score*, je specifični samoprocjenjujući upitnik sa 12 stavki koji su dizajnirani tako da procjenjuje ishode operacije, artritisa i problema sa rotatornom manžetom ramena u kontekstu kvalitete života. Svaka stavka ima 5 ponuđenih odgovora. U rezultatima ih je lako iščitati, koncizno su napisana. U početku je bila zamišljena kao mjera ishoda ortopedskih operacija iz perspektive pacijenta. Kasnije se primjenjivala i na neoperativne tretmane ramena [39].
- *SPADI* – eng. *Shoulder Pain and Disability Indeks*, je upitnik razvijen da mjeri trenutnu bol i nesposobnost ramena. Sadrži 13 stavki koja procjenjuju dvije domene: podskala od 5 stavki mjeri bol i podskala od 8 stavki mjeri nesposobnost. Potrebno je oko 5 minuta za provođenje SPADI upitnika. Ukupni SPADI zbroj može biti do 100. Veći broj indicira veći poremećaj i nesposobnost [40].
- *PNRS* – eng. *Pain Numeric Rating Scale*, je jednodimenzionalna numerička verzija VAS upitnika, koja opisuje bol od 0 – nema boli do 10 jaka neizdrživa bol. Uobičajen način prikaza ove skale je da se svaki put prikupljeni podaci o razini boli (vremenski različiti) zapisuje i prikazuje u grafikonu (x, y osi) te se promatra linija boli [41].

Studije su uglavnom koristile kombinirane načine mjerenja te je svaka studija uzimala u obzir procjenu boli i opsega pokreta. Najviše se koristila VAS (6x), ROM (7x), SPADI (2x), CSS (2x), DASH (2x) a svi ostali navedeni po jednom.

Sve su studije napravile bazična mjerenja prije aplikacije tretmana (udarni val, druga terapija, placebo).

4 studije uopće ne navode točno vrijeme procjene i mjerenja (ulazne i izlazne parametre istraživanja), ali ih navode da su ih napravili.

Raspon procjenjivanja i mjerenja je bio različit od studije do studije. Neki su mjerili unutar perioda zadanih tretmana (unutar eksperimentalne faze), neki su mjerili neposredno nakon tretmana, a neki su kombinirali ta dva prethodno navedena pristupa, a neki su mjerili tjednima nakon posljednjeg tretmana u eksperimentalnoj fazi istraživanja. Tako se vremena procjene i mjerenja, u studijama, nakon provedenog eksperimenta razlikuju, jer neke koriste samo jedno vrijeme mjerenja i procjene poslije tretmana a neke navode nekoliko vremena procjene i mjerenja, te se navode i koriste:

- 6 mjeseci od prvog tretmana (2 studije)
- 5 mjeseci od prvog tretmana (1 studija)
- 3 mjeseca od prvog tretmana (1 studija)
- 3 mjeseca od prvog tretmana (1 studija)
- 2 mjeseca od prvog tretmana (3 studije)
- ostale studije su mjerile neposredno nakon tretmana, ili primjerice nakon završenog periodičnog eksperimenta.

○ *Način i djelovanje eksperimentalne i kontrolne grupe u studijama*

- 1 studija, budući da je vrsta opservacijske, navodi da je svim ispitanicima aplicirala udarni val bez kontrolne grupe
- 2 studije istražuju učinak: jedino korištenje udarnog vala vs placebo
- 2 studije istražuju učinak: jedino korištenje udarnog vala vs neke druge terapije
- 4 studije istražuju učinak: korištenje kombinacije udarnog vala + još neka terapija vs neka druga kombinacija terapija
- 1 studija istražuje učinak: načina (pristupa) korištenja udarnog vala

Najčešće terapijske procedure koje se koriste u studijama, bilo da se kombiniraju sa udarnim valom bilo da se uspoređuju s udarnim valom, su: vježbe (pendularne, mobilizacijske, istezanja), terapijski ultrazvuk, vrući oblozi, ultrakratki valovi, infracrveno svjetlo, interferentne struje.



- *Najčešći kriteriji uključenja ispitanika*

Ispitanik mora imati potvrđenu dijagnozu adhezivnog kapsulitisa ramena od liječnika specijaliste (temeljena na kliničkom pregledu i radiološkom obradom), bol u ramenu, smanjeni opseg pokreta ramena za 50% i više (neke studije su uzimale minimalno 75% restikcije) u barem dva (2 – 5) smjera pokreta u trajanju barem 3 mjeseca ili 6 mjeseci (ovisno o studiji), koji su primali zadnja 3 mjeseca samo medikamentnu terapiju i to samo analgetike, stariji od 18 godina

- *Najčešći kriteriji isključenja ispitanika*

Sekundarni adhezivni kapsulitis (zbog kalcificirajućeg tendinitisa, ispitanici sa cerebrovaskularnim i cervikoradikularnim problema, frakture i infrakcije, glenohumeralni i akromioklavikularni artritis), nedavna subluksacija i dislokacija ramena, reumatološke bolesti ramena zbog čega se podvrgnuo operaciji, malignitet, trudnoća, koji su unutar 6 tjedana primili injekciju kortizola i slično unutarzglobno, infekcija ramena, epilepsija, srčani pacemaker,

Samo dvije studije su navele u kriterijima isključenja trudnoću, 8 studija ih ne navode kao kriterije isključenja, stoga ne znamo da li su bile trudnice među ispitanicima.

Jedna studija navodi u kriterijima isključenja bolest diabetes mellitus, dok ostale studije ne navode tu dijagnozu kao isključujući faktor istraživanja. Dapače, 3 studije se samo bave istraživanjima na ispitanicima sa potvrđenom dijagnozom diabetesa mellitusa (tip I i tip II) gdje im apliciraju terapiju udarnog vala.

- *Udarni valovi koji su se koristili u istraživanjima (vrsta, specifikacija tretmana, pristup)*

Prosječno vrijeme trajanja eksperimentalne aplikacije udarnog vala je trajalo 4 tjedna.

Tablica 4. Prikaz vrste UV, gustoće, broj udara, pristup i periodi tretmana u studijama

Članak (autori)	Vrsta udarnog vala	Gustoća energije	Broj udara po tretmanu	Pristup	Periodi tretmana
<b>Santobani i sur. (2016.)</b>	Ne navodi izričito	0.06 – 0.14 mJ/mm <sup>2</sup>	2400	A-P	1 x tjedno 3 tjedna
<b>Seyam i sur. (2018.)</b>	Ne navodi izričito	0.2 mJ/mm <sup>2</sup> - ≥	1200	A-P P-A	2 x tjedno 5 tjedana
<b>Hamed i El-Rahman (2006.)</b>	Piezoelektrični fokusirani	16-20Hz	Ne navodi	Ne navodi	3 x tjedno 8 tjedana
<b>Park i sur. (2015.)</b>	Ne navodi izričito	0.01-0.16 mJ/mm <sup>2</sup>	1000	Ne navodi	2 x tjedno 6 tjedana
<b>Yuan i sur. (2018.)</b>	Radijalni	0.08-0.28 mJ/mm <sup>2</sup> , 1.5-2.5 bar, 10-13 Hz	450 -500 po točki	A-P P-A L	1 x tjedno 5 tjedana
<b>Chen i sur. (2014.)</b>	Ne navodi izričito	0.6 mJ/mm <sup>2</sup> , 1.25 Hz	1350 -1500	A-P P-A L	3 x svako drugi tjedan
<b>Vahdatpour i sur. (2014.)</b>	Elektromagnet. fokusirani	0.1 – 0.3 mJ/mm <sup>2</sup>	1200	A-P P-A	1 x tjedno 4 tjedna
<b>Lee i sur. (2017.)</b>	Elektromagnet. fokusirani	≥, 4 Hz, ?	1000	Ne navodi	3 x tjedno 4 tjedna
<b>Hussein i sur. (2015.)</b>	Radijani	0.16mJ/mm <sup>2</sup> , 3.5 bar, 8Hz	2000	A-P P-A	1 x tjedno 4 tjedna
<b>Alarab i sur. (2018.)</b>	Ne navodi izričito	0.22 mJ/mm <sup>2</sup> , 1-15 Hz	2000	A-P	1 x tjedno 4 tjedna

Pojašnjenje skraćenica i simbola: A-P = smjer udarnog vala od anteriornog prema posteriornom, P-A = smjer udarnog vala od posteriornog prema anteriornom, L = smjer udarnog vala lateralno prema medijalnom,  $\geq$  = gustoća energije udarnog vala se povećava recipročno izdržljivosti ispitanika prema maksimumu tolerancije boli, ? = ne navodi se gustoća energije.

Studije koje ne navode izričito vrstu udarnog vala koju su koristili u istraživanju, analizirajući njihovu gustoću energije i frekvenciju, možemo zaključiti sa velikom sigurnošću da se radi o fokusiranim valovima male i srednje vrijednosti koje mogu proizvesti akustični val.

Dakle, istraživanja su koristila: radijalni udarni val i fokusirani udarni val.

- Radijalni UV se koristio u 2 studije od 1.5 do 3.5 bara
- Fokusirani UV je koristio elektromagnetsku generaciju valova (2 studije), piezoelektričnu generaciju valova (1 studija), te ostale studije (5 studija) za koje se točno ne navode koji oblik generatora koriste, no s velikom sigurnošću ih možemo pripisati fokusiranim valovima.

Različiti su tjedni intervali korištenja fokusiranog i radijalnog udarnog vala. Tako:

- elektromagnetski FUV se koristio 1 ili 3 x tjedno kroz 4 tjedna. (ukupno 4 ili 12 tretmana)
- Piezoelektrični FUV 3 x tjedno kroz 8 tjedana (ukupno 24 tretmana UV)
- Ostali fokusirani UV, koji se nisu specificirali, navode da su korišteni 1 x tjedno (ukupno 3 tretmana), 2 x tjedno kroz 6 tjedana (ukupno 12 tretmana), 3 x mjesečno (ukupno 3 tretmana), 2 x tjedno kroz 5 tjedana (10 tretmana), 1 x tjedno kroz 4 tjedna (ukupno 4 tretmana). Dakle, istraživanja su različito koncipirana što se tiče vremenskih intervala pružanja tretmana UV i broja tretmana
- Radijalni UV se koristio 1 x tjedno kroz 4 ili 5 tjedana (ukupno 4 – 5 tretmana)

Najviše studija su koristili tretmane UV :

- kroz 4 tjedna = 5 studija
- kroz 5 tjedana = 2 studije
- kroz 3, 6 i 8 tjedana = po 1 studija

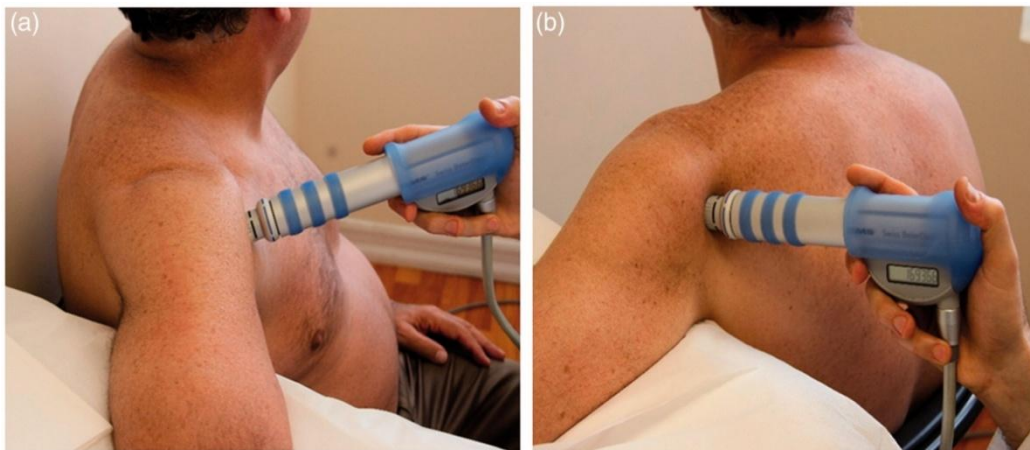Također je prisutna različitost trajanja jednog ciklusa tretmana UV.

Prosječni broj udara po jednom tretmanu:

- radijalni:  $\approx$  1500 – 2000 udara
- fokusirani:  $\approx$  1000 – 2400 udara

Anatomske pristupe, tj. smjerovi, apliciranja udarnih valova su različiti:

- antero – posteriorni (A-P) = 2 studije
- antero – posteriorni (A-P), postero – anteriori (P-A), lateralni (L) = 5 studije
- ne navodi = 3 studije



Slika 12.a) A-P pristup s abduciranom nadlakticom, b) P-A pristup s sabduciranom nadlakticom

(Preuzeto iz: Hussein AZ, Donatelli RA. The efficacy of radial extracorporeal shockwave therapy in shoulder adhesive capsulitis: a prospective, randomised, double-blind, placebo-controlled, clinical study. *European Journal of Physiotherapy*. 2016; 18: 63-76)

Različitost pristupa anatomskim strukturama prilikom apliciranja UV nije ujednačena prilikom istraživanja.

Samo dvije studije (Hussein i sur. 2015. i Alarab i sur. 2018.) specificiraju promjer glave generatora („pištolja“), jer različite glave mogu specifičnije rasporediti dubinu prodora

energije. Ostale studije ne navode specifičnosti glave generatora FUV ili glave „pištolja“ RUV.

Tri studije (Santobani i sur. 2016., Seyam i sur. 2018., Hamed i El-Rahman 2006.) koriste na ispitanicima dijabetičarima FUV.

- *Ispitanici koji su odustali ili su prijavili nuspojave*

Kroz 10 studija je navedeno ukupno da ih je odustalo 10 ispitanika, koji se nisu na kraju ubrajali i obrađivali kao konačne vrijednosti za procjenu boli, opsega pokreta i funkcije ramena.

14 ispitanika je prijavilo nuspojave (petehije, hematomi, oteknuće) koje je prošlo unutar 2-4 dana, te nisu bili zapreka za nastavak tretmana.

- *Kratka analiza ishoda studija preračunata u postotke*

- 1) Santobani F. i sur. MC. *Extracorporeal shockwave therapy improves functional outcomes of adhesive capsulitis of the shoulder in patients with diabetes. 2017. [27]*

50 ispitanika sa dijagnosticiranim diabetes mellitusom (DM) tip I. i II. primilo je:

- FUV
- jednom tjedno kroz 3 tjedna
- Mjerenja su bila: bazična (prije 1.tretmana), za 2mjeseca, 4 mjeseca i 6 mjeseci od prvog tretmana

VAS = bol se smanjila svakim mjerenjem za prosječno 1.55 boda, a nakon 6 mjeseci bol se smanjila prosječno sa početnih 6.9 boda na 2.2 boda, odnosno 68.11% manje boli ispitanici su osjećali nakon 6 mjeseci u odnosu na bazično mjerenje.

CSS = svako mjerenje je pokazivalo poboljšanje za prosječno 8 bodova, a nakon 6 mjeseci očituje se poboljšanje za 24 boda, sa početnih prosječnih 60.5 boda na 84.5 boda.

QuickDASH= svako mjerenje pokazuje poboljšanje za oko 12 bodova. Nakon 6 mjeseci očituje se poboljšanje sa početnih 48.7 boda na 16.3 boda.

Tablica 5. Prikaz podataka iz studije Santobani i sur. [27]

Način mjerenja/ procjene	Vremenski period	Ishod (bazično → završno mjerenje)
VAS	Nakon 6 mj. od 1.tretmana	6.9±1.6 → 2.2±2.7 (Bol se smanjila 68.11%*)
CSS	Nakon 6 mj. od 1.tretmana	60.5±13.9 → 84.5±15.0
Quick DASH	Nakon 6 mj. od 1.tretmana	48.7±14.3 → 16.4±19.4

\* Omjer poboljšanja (promjene) = (eng. *Improvement ratio*) analizira za koliko je % vrijednost narasla ili smanjila se u odnosu na vrijednost početnog mjerenja (npr. 6.9 = 100%, 6.9-2.2=4.7, dakle 4.7 je 68.11% vrijednosti od 6.9).

2) Seyam MK i sur. *The effect of extracorporeal shock wave therapy for patients with frozen shoulder. 2018. [29]*

30 ispitanika, sa dijagnosticiranim diabetes mellitusom, podijeljenih u 2 skupine:

- skupina I. = udarni val (FUV) + vježbe
- skupina II. = terapijski ultrazvuk, infracrveno svjetlo + vježbe
  - Obje skupine su tretirane 2 x tjedno kroz 5 tjedana
  - Procjenjivali su bol i funkciju prije i nakon ciklusa tretmana SPADI upitnikom opsegom pokreta

Obje skupine bilježe značajna poboljšanja. Skupina I. je imala značajnija poboljšanja u odnosu na skupinu II.

SPADI= skupina I. bilježi smanjenje boli sa prosječno 6.86 boda na 0.6 bod, dok je skupina II. imala smanjenje sa 6.6 boda na 1.2 boda. Skupina I. je uspješnija za 10.26 % od skupine II.

ROM= skupina I. je imala bolju fleksiju ramena za 8.18 %, abdukciju za 6.95 % i vanjsku rotaciju za 3.76 %

Tablica 6. Prikaz podataka iz studije Seyam i sur. [29]

Mjerenja / procjene	SKUPINA I. (Sk I.) (bazično→završno mjerenje)	SKUPINA II. (Sk II.) (bazično→završno mjerenje)	UKUPNO
<b>SPADI</b>	6.86±0.91 → 0.60±0.51 (91.26%*)	6.6±1.05 → 1.2±0.67 (81.81%*)	Sk I. = +10.26%
<b>ROM</b>			
Fleksija	109.87±23.35 → 173.53±6.41 (+57.95%**)	110±21.38 → 159.33±13.5 (+44.84%**)	Sk I. = +8.18%
Abdukcija	100.26±7.02 → 174.33±5.21 (+73.87%**)	100.53±13.5 → 162.2±12.5 (+61.34%**)	Sk I.= +6.95%
Vanjska rotacija	29±5.64 → 44.4±0.73 (+53.10%**)	28.26±3.9 → 42.73±2.12 (+51.20%**)	Sk I.= +3.76%

\*Omjer poboljšanja (promjene) = (eng. *Improvement ratio*) analizira za koliko je % vrijednost narasla ili smanjila se u odnosu na vrijednost početnog mjerenja

\*\* Recipročna vrijednost izražena u %

3) Hamed AM i El-Rahman MM. *Ultrasound therapy versus piezoelectric shock wave in diabetic frozen shoulder. 2006.* [23]

40 ispitanika, sa dijagnosticiranim diabetes melitusom, je podijeljeno u 2 skupine:

- skupina I. = FUV + mobilizirajuće vježbe
- skupina II. = terapijski ultrazvuk + mobilizirajuće vježbe
- Obje skupine kroz 8 tjedana 3 x tjedno
- Mjerenja su se radila prije i tretmana i 8 tjedana nakon prvog tretmana

Obje grupe su pokazala poboljšanja u smanjenju boli i povećanju opsega pokreta.

VAS= skupina II. je pokazala malo bolji učinak u smanjenju boli (sa prosječnih 8.05 boda na 1.6 boda = 80.12%) nego skupina I. (sa prosječnih 8.15 boda na 1.9 boda = 76.68 %)

ROM= Skupina I. poboljšanja za: fleksiju (146 %), abdukciju (234 %), vanjsku rotaciju (39 %).

Skupina II. poboljšanja za fleksiju (100 %), abdukciju (241 %), vanjsku rotaciju za (40%).

Objе skupine su imale slična poboljšanja izuzev fleksije gdje je skupina I. bila bolja za 46%.

Tablica 7. Prikaz podataka iz studije Hamed i El-Rahman [23]

Mjerenja / procjene	SKUPINA I. (Sk I.) (bazično→završno mjerenje)	SKUPINA II. (Sk II.) (bazično→završno mjerenje)	RAZLIKA
VAS	8.15±0.786 → 1.9±0.998 (76.68%*)	8.05±0.825 → 1.6±1.1 (80.12%*)	Sk II.= +3.44%*
ROM			
Fleksija	64.25±22.09 → 158.3±2.75 (+146%**)	70.4±22.19 → 140.7±4.4 (+100%**)	Sk I.= +46%**
Abdukcija	50.05±19.11 → 167.2±4.64 (+234%**)	46.6±19.8 → 158.9±3.7 (+241%**)	Sk II.= +7%**
Vanjska rotacija	31.6±12.88 → 44.1±2.1 (+39%**)	29.45±12.52 → 41.3±2.7 (+40%**)	Sk II.= +1%**

\*Omjer poboljšanja (promjene) = (*eng. Improvement ratio*) analizira za koliko je % vrijednost narasla ili smanjila se u odnosu na vrijednost početnog mjerenja

\*\* Recipročna vrijednost izražena u %



4) Park C. i sur. *The effects of extracorporeal shock wave therapy on frozen shoulder patients pain and functions.* 2015. [26]

30 ispitanika je podijeljeno u dvije skupine:

- skupina I. = FUV
- skupina II. = konzervativnu fizikalnu terapiju (termoterapija, terapijski ultrazvuk, interferentne struje)
- 2 x tjedno kroz 6 tjedana
- Mjerenja su napravljena prije prvog i nakon zadnjeg tretmana

Zabilježena su poboljšanja u obje skupine.

VAS= Skupina I. je smanjila bol za 46.57 % (sa prosječnih 7.3 boda na 3.9 boda), a skupina II. za 21.91 % (sa prosječnih 7.3 boda na 5.7 boda).

PSFS= Skupina I. je imala poboljšanje za 50.64 %, a skupina II. za 20.77 %.

Skupina I. je imala značajnija poboljšanja u smanjenju boli za 24.66%, a funkcionalnost ramena bolju za 29.87 % u odnosu na skupinu II.

Tablica 8. Prikaz podataka iz studije Park i sur. [26]

Mjerenja / procjene	SKUPINA I. (Sk I.) (bazično→završno mjerenje)	SKUPINA II. (Sk II.) (bazično→završno mjerenje)	RAZLIKA
VAS	7.3±1.0 → 3.9±1.2 (46.57%*)	7.3±1.1 → 5.7±0.9 (21.91%*)	Sk I.= +24.66%
PSFS	7.7±0.8 → 3.8±0.9 (50.64%*)	7.7±0.8 → 6.1±1.2 (20.77%*)	Sk I. = +29.87%

\*Omjer poboljšanja (promjene) = (eng. *Improvement ratio*) analizira za koliko je % vrijednost narasla ili smanjila se u odnosu na vrijednost početnog mjerenja

5) Yuan X i sur. *Analgesic effect of extracorporeal shock wave treatment combined with fascial manipulation theory for adhesive capsulitis of the shoulder: A retrospective study.* 2018 . [30]

34 ispitanika je podijeljeno u 2 skupine:

- skupina I. = aplicirala RUV na tradicionalne dvije najbolnije točke ramena
- skupina II. = aplikaciju RUV na točke po Fascijajalno – manipulativnoj teoriji
- 1 x tjedno kroz 5 tjedana
- Mjerenja su se provodila prije tretmana, nakon prvog tretmana i nakon 5.-og tretmana

Nakon 1. i 5. mjerenja zabilježena su poboljšanja u obje skupine. Nakon 5-og mjerenja:

Skupina I.=fleksija +5%, abdukcija +8 %, vanjska rotacija +18 %, unutrašnja rotacija +11%

Skupina II. = fleksija +20 %, abdukcija +15%, vanjska rotacija +18%, unutrašnja rotacija +16%

Skupina II. ima bolji opseg pokreta u fleksiji za 15%, u abdukciji za 7 %, , u unutrašnjoj rotaciji 5%.

Tablica 9. Prikaz podataka iz studije Yuan i sur. [30]

Mjerenja	SKUPINA I. (Sk I.) (bazično→završno mjerenje)	SKUPINA II. (Sk II.) (bazično→završno mjerenje)	RAZLIKA
<b>ROM</b>			
Fleksija	73.7±11.2 → 77.1±11.8 (+5%*)	75.1±12.5 → 90.1±9.3 (+20%*)	Sk II. = +15%
Abdukcija	56.8±14.7 → 61.5±14.9 (+8%*)	57.9±13.3 → 66.7±15.9 (+15%*)	Sk II. = +7%
Vanj. rot.	9.9±4.3 → 11.7±4.6 (+18%*)	10.5±4.1 → 12.4±4.9 (+18%*)	0%
Unut. rot.	15.2±7.1 → 16.9±7.6 (+11%*)	14.8±6.6 → 17.1±8.1 (+16%*)	Sk II. = +5%

\* Recipročna vrijednost izražena u %

6) Chen CY i sur. *Extracorporeal shockwave therapy improves short-term functional outcomes of shoulder adhesive capsulitis.* 2014. [25]

40 ispitanika je podijeljeno u 2 skupine:

- skupina I.= prima FUV
- skupina II. = oralne steroide
- svaka dva tjedna jednom, ukupno 3 puta (1., 14., 28..dan)
- Mjerenja i procjene su rađene 2., 4., 6. i 12. tjedan od prvog tretmana

Obje skupine su pokazala značajna poboljšanja u smanjenju boli i povećanju funkcije (OSS, CSS), no skupina I. ima značajnija poboljšanja u fleksiji (2.tj. +1%, 4. tj. +26%, 6.tj. + 35%, 12.tj. +35%) i abdukciju (2.tj + 10%, 4.tj +18%, 6.tj. +34%, 12.tj. +31%) u odnosu na skupinu II.

Tablica 10. Prikaz podataka iz studije Chen i sur. [25]

Mjerenja ROM	SKUPINA I. (Sk I.) (bazično→završno mjerenje)	SKUPINA II. (Sk II.) (bazično→završno mjerenje)	RAZLIKA
<b>2.tjedan</b>			
Fleksija	76±18 → 101±30 (+33% <sup>**</sup> )	75±21 → 99±30 (+32% <sup>**</sup> )	Sk I. = + 1%
Abdukcija	68±21 → 99±24 (+46% <sup>**</sup> )	67±23 → 91±27 (+36% <sup>**</sup> )	Sk I. = + 10%
Vanj. rot.*	4±2 → 4±2	4±1 → 4±2	Isto
Unut. rot.*	3±2 → 4±2	3±1 → 4±1	Isto
<b>4. tjedan</b>			
Fleksija	76±18 → 129±26 (+70% <sup>**</sup> )	75±21 → 108±29 (+44% <sup>**</sup> )	Sk I. = +26%
Abdukcija	68±21 → 113±24 (+66% <sup>**</sup> )	67±23 → 99±28 (+48% <sup>**</sup> )	Sk I. = +18%
Vanj. rot.*	4±2 → 4±2	4±1 → 4±2	Isto
Unut. rot.*	3±2 → 4±2	3±1 → 4±1	Isto
<b>6.tjedan</b>			
Fleksija	76±18 → 145±21 (+91% <sup>**</sup> )	75±21 → 117±34 (+56% <sup>**</sup> )	Sk I. = +35%
Abdukcija	68±21 → 135±27 (+98% <sup>**</sup> )	67±23 → 110±31 (+64% <sup>**</sup> )	Sk I. = +34%
Vanj. rot.*	4±2 → 5±2	4±1 → 5±1	Isto
Unut. rot.*	3±2 → 4±2	3±1 → 4±1	Isto
<b>12.tjedan</b>			
Fleksija	76±18 → 148±21 (+95% <sup>**</sup> )	75±21 → 120±24 (+60% <sup>**</sup> )	Sk I. = +35%
Abdukcija	68±21 → 136±25 (+100% <sup>**</sup> )	67±23 → 113±23 (+69% <sup>**</sup> )	Sk I. = +31%
Vanj. rot.*	4±2 → 5±2	4±1 → 5±2	Isto
Unut. rot.*	3±2 → 4±2	3±1 → 4±1	Isto

\* vanjska i unutrašnja rotacija se u ovoj studiji koristi kroz OSS i CSS upitnike gdje se računaju stupnjevi kroz „*External/internal rotation score*“ (kroz različite zadatke pokreti vanjske/ unutrašnje rotacije se boduju ukupno do najviše 10 bodova, gdje je više bodova bolja funkcija)

\*\* Recipročna vrijednost izražena u %

7) Vahdatpour B i sur. *Efficacy of Extracorporeal Shockwave Therapy in Frozen Shoulder. 2014.*[24]

36 ispitanika je raspoređeno u 2 skupine:

- skupina I. = FUV
- skupina II. = lažni FUV
- 1 x tjedno kroz 4 tjedna
- Obje skupine su uzimale analgetike i kod kuće radile zadane vježbe.
- Mjerenja su bila prije prvog tretmana, neposredno nakon intervencije, 2. i 5 mjeseci nakon prve intervencije kroz ROM (opseg pokreta) i SPADI

Obje skupine su pokazale poboljšanja, a značajnije skupina I.

Neposredno nakon posljednjeg tretmana SPADI je bio bolji za oko 25 % (za bol sa prosječnih 48.8 boda na 31.8 boda = 35.41%, dok je za funkciju sa prosječnih 59.3 boda na 37.5 boda = 36.76%) u skupini I. u odnosu na skupinu II (za bol sa procječnih 52.8 boda na 45.2 boda = 14.49%, dok je za funkciju sa prosječnih 50.4 boda na 44.9 boda) = 10.9%. Fleksija (+31%), ekstenzija (+15%), unutrašnja rotacija (+9%), vanjska rotacija (120%) i abdukcija (+48%) su nakon 4.tj. bila značajnija veća u skupini I. nego u skupini II.

Tablica 11. Prikaz podataka iz studije Vahdatpour i sur. [24]

Mjerenja / procjene	SKUPINA I. (Sk I.) (bazično→završno mjerenje)	SKUPINA II. (Sk II.) (bazično→završno mjerenje)	RAZLIKA
<b>SPADI (bol)</b>	48.8±10.7 → 31.8±10.8 (35.41%**)	52.8±4.3 → 45.2±9.2 (14.49%**)	+ 21.02%
<b>SPADI (funkcija)</b>	59.3±9.6 → 37.5±14.8 (+36.76%**)	50.4±8.6 → 44.9±8.6 (+10.90%**)	+25.86%
<b>ROM</b>			
Fleksija	60.8±24.1 → 83.7±26 (+38%*)	60±6.6 → 64.4±9.2 (+7%*)	Sk I. = +31%
Ekstenzija	22.4±10.1 → 32.4±12.4 (+45%*)	32.9±11.2 → 42.1±11.7 (+30%*)	Sk I. = +15%
Unutrašnja rot.	44.5±15.4 → 50.5±13.7 (+13%*)	47.6±6.2 → 49.4±7 (+ 4%*)	Sk I. = +9%
Vanjska rot.	10.5±5.5 → 23.4±10.8 (+123%*)	29.2±12.5 → 30.2±11.6 (+3%*)	Sk I. = +120%
Abdukcija	48.4±24.7 → 77.4±24.3 (+60%*)	42.9±10.6 → 48.2±10.4 (+12%*)	Sk I. = +48%

\* Recipročna vrijednost izražena u %

\*\*Omjer poboljšanja (promjene) = (*eng. Improvement ratio*) analizira za koliko je % vrijednost narasla ili smanjila se u odnosu na vrijednost početnog mjerenja

8) Lee S i sur. *The effects of extracorporeal shock wave therapy on pain and range of motion in patients with adhesive capsulitis*. 2017 [28].

30 ispitanika je podijeljeno u 2 skupine:

- skupina I. = FUV + konzervativna terapija
- skupina II. = konzervativnu terapiju (termoterapija, ultrazvuk, interferentne struje)
- kroz 4 tjedna, 3 x tjedno

Obje grupe su zabilježila značajna poboljšanja, no skupina I. je imala značajnije rezultate.

VAS= skupina I. (sa prosječnih 8.0 boda na 2.9 boda = 63.75%) je smanjila bol za 43.5% više nego skupina II. (sa prosječnih 7.9 boda na 6.3 boda = 20.25%).

Fleksija ramena je bolja kod skupine I. (+67%) za 64% nego kod skupine II. (+3%).

Vanjska rotacija je bolja u skupini I. (+78%) za 74% nego kod skupine II. (+4%).

Tablica 12. Prikaz podataka iz studije Lee i sur. [28]

Mjerenja / procjene	SKUPINA I. (Sk I.) (bazično→završno mjerenje)	SKUPINA II. (Sk II.) (bazično→završno mjerenje)	RAZLIKA
VAS	8.0 → 2.9 (+60.75%*)	7.9 → 6.3 (+20.25%*)	Sk I. = +43.5%
Fleksija	88.3±30.4 → 147.7±27.1 (+67%**)	108.4±23.4 → 112.0±24.3 (+3%**)	Sk I. = +64%
Vanjska rot.	45.7±10.9 → 81.3±5.4 (+78%**)	50.0±15.5 → 52.2±15.6 (+4%**)	Sk I. = +74%

\*Omjer poboljšanja (promjene) = (eng. *Improvement ratio*) analizira za koliko je % vrijednost narasla ili smanjila se u odnosu na vrijednost početnog mjerenja

\*\* Recipročna vrijednost izražena u %

9) Hussein AZ, Donatelli RA. *The efficacy of radial extracorporeal shockwave therapy in shoulder adhesive capsulitis: a prospective, randomised, double-blind, placebo-controlled, clinical study.* 2015 [8].

106 ispitanika je podijeljeno u dvije skupine:

- skupina I.= RUV
- skupina II. = placebo (lažni UV)
- 1 x tjedno kroz 4 tjedna
- Obje grupe su radili kod kuće program vježbanja
- Mjerenja su se vršila prije prvog tretmana, nakon 4.tjedna i 24. tjedna od prvog tretmana, koristeći DASH, VAS i ROM

Obje skupine su imale poboljšanja, no skupina I. je imala značajno veće poboljšanje od skupine II.

DASH= u međudonboj usporedbi DASH u skupini I. je bolji za 74.39% nakon 4 tjedna, a nakon 24 tjedna je bolji 74.86% od ispitanika skupine II.

Tablica 13. Prikaz podataka iz studije Hussein i sur. [8]

DASH	SKUPINA I. (Sk I.) (bazično→završno mjerenje)	SKUPINA II. (Sk II.) (bazično→završno mjerenje)	RAZLIKA
4.tjedan	73.52±3.35 → 4.27±6.14 (+94.19%*)	72.48±4.7 → 58.85±22.36 (+18.80%*)	Sk I. = +74.39%
24.tjedan	73.52±3.35 → 2.73±4.07 (+96.28%*)	72.48±4.7 → 56.95±23.75 (+21.42%*)	Sk I. = +74.86%

\*Omjer poboljšanja (promjene) = (eng. *Improvement ratio*) analizira za koliko je % vrijednost narasla ili smanjila se u odnosu na vrijednost početnog mjerenja

VAS= u skupini I. bol je pala za 81.68% (sa prosječnih 6.28 boda na 1.15 boda) u 4. tjedanu, a u 24. tjednu za 84.39% (sa prosječnih 6.28 boda na 0.98 boda), dok je u skupini II. bol pala za 26.51 % u 4.tjednu (sa prosječnih 6.26 boda na 4.6 boda), a u 24.tjednu za



15.01% (sa prosječnih 6.26 boda na 5.32 boda). Dakle, za 55.17% i 69.38% se bol više smanjila u skupini I. nego u skupini II.

Tablica 14. Prikaz podataka iz studije Hussein i sur. [8]

VAS	SKUPINA I. (Sk I.) (bazično→završno mjerenje)	SKUPINA II. (Sk II.) (bazično→završno mjerenje)	RAZLIKA
4.tjedan	6.28±0.97 → 1.15±0.91 (+81.68%*)	6.26±1.24 → 4.6±1.34 (+26.51%*)	Sk I. = +55.17%
24.tjedan	6.28±0.97 → 0.98±0.93 (+84.39%*)	6.26±1.24 → 5.32±1.33 (+15.01%*)	Sk I. = +69.38%

\*Omjer poboljšanja (promjene) = (eng. *Improvement ratio*) analizira za koliko je % vrijednost narasla ili smanjila se u odnosu na vrijednost početnog mjerenja

ROM= aktivna abdukcija, pasivna abdukcija i pasivna vanjska rotacija su se mjerili za obje skupine.

Skupina I. 4.tjedan: akt. abd.(134 %), pas.abd. (72%) i pas. vanj. rot (279%)

Skupina II. 4.tjedan: akt. abd.(37%), pas.abd. (5%), pas.vanj.rot.(32%)

Skupina I. 24 tjedan: akt. abd.(159%), pas. abd. (80%), pas. vanj. rot. (306%)

Skupina II.24.tjedan: akt. abd. (23%), pas. abd. (3%), pas. vanj. rot. (27%)

Dakle, međudobno skupina I je imala značajnije rezultate u odnosu na skupinu II. u:

4.tjedan = za 97 % (akt. abd.), za 67 % (pas. abd.), za 247% (pas. vanj. rot.)

24. tjedan = za 136% (akt. abd.), za 77% (pas.abd.), za 279% (pas. vanj. rot.)

Tablica 15. Prikaz podataka iz studije Hussein i sur. [8]

ROM	SKUPINA I. (Sk I.) (bazično→završno mjerenje)	SKUPINA II. (Sk II.) (bazično→završno mjerenje)	RAZLIKA
<b>4.tjedan</b>			
Akt. abd.	65.81±9.53 → 154.35±17.55 (+134%*)	68.83±11.08 → 94.69±26.67 (+37%*)	Sk I.= +97%
Pas. abd.	98.22±9.11 → 168.85±11.52 (+72%*)	98.25±8.21 → 103.21±9.75 (+5%*)	Sk I. = +67%
Pas.vanj. rot.	20.32±4.54 → 77.09±7.34 (+279%*)	21.98±4.19 → 29.09±7.49) (+32%*)	Sk I. = +247%
<b>24.tjedan</b>			
Akt. abd.	65.81±9.53 → 170.64±6.36 (+159%*)	68.83±11.08 → 84.91±20.24 (+23%*)	Sk I. = +136%
Pas. abd.	98.22±9.11 → 177.25±3.34 (+80%*)	98.25±8.21 → 101.43±14.73 (+3%*)	Sk I. = +77%
Pas.vanj. rot.	20.32±4.54 → 82.58±4.75 (+306%*)	21.98±4.19 → 27.89±7.26 (+27%*)	Sk I. = +279%

\* Recipročna vrijednost izražena u %

10) Alarab A i sur. *Shock wave therapy and ultrasound therapy plus excercises for frozen shoulder joint clients. 2018.* [31]

20 ispitanika su raspoređeni u 2 skupine.

- skupina I. = R/FUV + vježbe
- skupina II. = terapijski ultrazvuk + vježbe
- kroz 4 tjedna, 3 x tjedno
- Prije prvog i poslije zadnjeg tretmana se mjerio ROM i VAS

Obje skupine su zabilježile poboljšanje. Nešto bolje je zabilježeno kod skupine I. Skupina I. je zabilježila pad boli za 6.2 boda (sa 6.7 na 0.5 = 92.53%), dok je skupina II. zabilježila pad boli za 5.55 boda (sa 6.63 na 1.08 = 83.71%)

ROM= Skupina I. fleksija +57%, abdukcija +73% i unutrašnja rotacija +50%

Skupina II. fleksija +42%, abdukcija +58%, unutrašnja rotacija +47%.

Dakle fleksija (+15%), abdukcija (+15%) i unutrašnja rotacija (+3%) je bolja kod skupine I. nego kod skupine II.

Tablica 16. Prikaz podataka iz studije Alarab i sur. [31]

	SKUPINA I. (Sk I.) (bazično→završno mjerjenje)	SKUPINA II. (Sk II.) (bazično→završno mjerjenje)	RAZLIKA
<b>VAS</b>	6.7±1.05 → 0.5±0.6 (92.53% **)	6.63±1.35 → 1.08±0.6 ( 83.71% **)	Sk I. = +8.82%
<b>ROM</b>			
Fleksija	109.88±23.36→172.33±5.41 (+57%*)	110±21.38→156.3±12.48 (+42%*)	Sk I. = +15%
Abdukcija	100.3±7.04→173.55±5.06 (+73%*)	100.56±13.54→159.3±11.46 (+58%*)	Sk I. = +15%
Unutrašnja rot.	29±5.64→43.4±0.63 (+50%*)	28.46±3.92→41.72±2.09 (+47%*)	Sk I. = +3%

\* Recipročna vrijednost izražena u %

\*\*Omjer poboljšanja (promjene) = (eng. *Improvement ratio*) analizira za koliko je % vrijednost narasla ili smanjila se u odnosu na vrijednost početnog mjerenja

## 5. RASPRAVA

Adhezivni kapsulitis ramena je jedan od prevladavajućih mišićno – koštanih poremećaja gornjih eksteremiteta [27], javlja se u 3 - 5 % populacije, češće u žena nego u muškaraca, u dobi između 40 – 50 godina, bilateralno u 20 – 30% , češće kod dijabetičara za 30% nego kod nedijabetičara [8,29]. Do 2012.godine govor o tretmanima (operativnim i neoperativnim), za pacijente s adhezivnim kapsulitisom ramena nije spominjao mogućnosti liječenja s udarnim valovima. Mnogo je tretmana opisano u liječenju adhezivnog kapsulitisa, no malo je dokaza koji upućuju koji je najbolji tretman za smanjenje boli i povećanje funkcionalnosti smrznutog ramena [8,42]. Moya D i sur. (2015.) u znanstvenom članku o upotrebi UV za patologiju ramena, ne navode mogućnost liječenja udarnim valom za adhezivni kapsulitis [43], iako su postojale studije objavljene 2006.god. i 2014.godine. Također Itoi E. i sur. (2016.) u velikoj analizi trenutnih dostupnih činjenica o patofiziologiji i liječenju adhezivnog kapsulitisa ne navode liječenje udarnim valom [44]. Hawk C. i sur. (2017.) [45] u opsežnom sistemskom radu za nefarmakološko i neoperativno liječenje stanja ramena navode samo da je jedna znanstvena studija visoke kvalitete objavila učinak udarnog vala na adhezivni kapsulitis ramena, Chen i sur. (2014.) [25] na 40 ispitanika, iako ih je do tada (do 2017.god.) objavljeno šest studija, uključujući visoko kvalitetnu studiju Husseina i sur. (2015.) [8] na 106 ispitanika (dvostrukao slijepa RCT). Longo i sur. (2018.) [46] u sistemskom preglednom radu navode kako nema zlatnog standarda u liječenju smrznutog ramena, iako su nabrojali mnogo metoda i autora koje spominje literatura najvećih svjetskih baza podataka, a u kontekstu udarnog vala spominju samo jednu studiju od Vahdatpour i sur. (2014.) [24] , iako je do 2018.god. publicirano sedam znanstvenih članaka (srednje i visoke vrijednosti istraživanja). Autori Longo i sur (2018.) [46], također, navode kako treba razlikovati „ukrućeno rame“ i „smrznuto rame“ - adhezivni kapsulitis. Pozivaju se na mišljenje članova „Upper Extremity Committes of ISAKOS (International Society of Arthroscopy, Knee Surgery Orthopaedic Sports Medicine)“ koji su napravili zajedničku izjavu (usuglasili 2014.god., a objavili 2015.god.) vezano za definiranje patologije „ukrućenog ramena“ – eng. „stiff shoulder“ [44,46]. Idiopatski „stiff shoulder“ odgovara pojmu „frozen shoulder“ odnosno adhezivnom kapsulitisu, a sekundarni „stiff sholuder“ odgovara sekundarnom adhezivnom kapsulitisu [44]. Odnosno, želi se zauzeti stav da rame ili ima adhezivni kapsulitis (adhezije, zadebljanja i upalu koja odgovara tom pojmu) ili nema (što odgovara drugim patologijama ramena). Gotovo sve patologije ramena imaju za posljedicu ukrućenje ramena. Dakle, možemo zaključiti kako pojam sekundarni adhezivni

kapsulitis može dovoditi do konfuzije u razumijevanju, nastajanju i liječenju, pa ga je stoga potrebno zamijeniti s pojmom „stiff“ – ukrućeno rame (sekundarno ukrućeno rame). Pojam smrznuto rame (adhezivni kapsulitis ili idiopatsko ukrućeno rame) bi se trebalo koristiti, prema njima, samo ukoliko nema nalaza u povijesti bolesti, testovima, radiološkoj slici koja mogu objasniti početak bolesti [46]. Ukoliko je etiologija poznata trebao bi se koristiti pojam „secondary stiff shoulder“ – sekundarno ukrućeno rame [46]. Nadalje ti isti autori spominju klasifikaciju tog termina „stiff shoulder“ u fazama i kategorijama, gotovo iste kao kod opisivanja adhezivnog kapsulitisa ramena, primarnog i sekundarnog. Dakle, dio znanstvenika smatra da treba strogo specificirati pojam adhezivnog kapsulitisa, vjerovatno zato da se njoj ne bi pripisivali oni klinički entiteti koji su se pripisivali bolnom ramenu (PHS). No, potrebna su daljnja dodatna istraživanja iz morfološke i patohistološke obrade tkiva kako bi se specificirala ova dva navedena pojma odnosno stanja ramena („idiopathic stiff shoulder“ i „secondary stiff shoulder“) koja su jako slična, te mogu pomoći u preciznijem razumijevanju kliničkih entiteta kako bi liječenje bilo što učinkovitije.

Ugledno Međunarodno društvo za medicinsku upotrebu udarnog vala (ISMST) je 2016.god. iznijelo zajedničku izjavu o popisu dijagnoza za upotrebu UV (preporukama, specifičnim tretmanima UV, dijagnoza koje su u procesu eksperimentalnog istraživanja), no ne navode mogućnost upotrebe udarnog vala na pacijente sa adhezivnim kapsulitisom ramena. U našem radu pronašli smo ukupno 5 studija objavljenih do 2016.god. (uključeno ukupno 252 ispitanika do 2016.god.).

Tek zadnje dvije godine se kroz publikacije skromno spominje upotreba udarnog vala kao jedan od načina liječenja adhezivnog kapsulitisa ramena, iako postoje studije koje dokazuju učinkovitost i sigurnost tog tretmana.

Autori Redler LH, Dennis ER (2019.) u cijenjenom američkom ortopedskom časopisu preporučuju upotrebu udarnog vala za liječenje adhezivnog kapsulitisa ramena [47]. No, ne spominju specifičnosti koje trebaju biti preporučene prilikom aplikacije. Aplikacija udarnog vala je lijek, a lijek treba biti što preciznije doziran.

#### *Doziranja, mjerenja, procjene*

Svih pronađenih 10 studija navode različiti broj udara po tretmanu, periode tretmana, gustoću energije, vrstu generatora – aplikatora i anatomski pristup. Nije pronađena niti jedna

smjernica ili preporuka na koji način da se individualno ni generalno pristupi u provođenju tretmana udarnim valom kod pacijenata s adhezivnim kapsulitisom ramena.

1000, 1200, 1350 – 1500, 2000 ili 2400 udara po tretmanu dovelo je do značajnih kliničkih poboljšanja u kontekstu povećanog opsega pokreta i smanjenje boli. Važno je da daljnja istraživanja otkriju koje su najmanje potrebne doze broja udarnih valova kako bi se postigao željeni učinak. Kratkoročni učinci udarnog vala na revaskularizaciju, stimulaciju i reaktivaciju zglobnog tkiva su poznati, ali nisu do kraja razjašnjeni. Svi ispitanici u studijama su praćeni kratkoročno i svi su pokazali pozitivne rezultate. Potrebno je te iste ispitanike pratiti srednjeročno i dugoročno, u kontekstu praćenja kliničke slike i histološke obrade (radiološka obrada, punkcije, biopsije) kako bi se vidjelo da li količina broja udara FUV ili RUV imaju kakav negativan utjecaj na organizaciju zglobnog tkiva (kosti, hrskavica, kapsula, ligamenti, mišići, živci, burze, krvne žile).

Različite gustoća energije od 0.06 – 0.6 mJ/mm<sup>2</sup> pa i više (manje, srednje i visoke energetske snage) govore u prilog da su različite gustoće energije učinile poboljšanja, samo je pitanje studije koliko je vremenskog intervala potrebno između različitih aplikacija gustoće energije udarnog vala. Teško je uspoređivati studije međusobno jer su sve koristile različite generatore s različitim gustoćama energije, različitim pristupom, različite vremenske periode, različite specifikacije. Potrebno je više studija koji trebaju potvrditi optimalnu količinu energije generatora. Također, potrebno je te iste ispitanike pratiti srednjeročno i dugoročno, u kontekstu praćenja kliničke slike i histološke obrade (radiološka obrada, punkcije, biopsije) kako bi se vidjelo da li količina gustoće energije koje generiraju FUV ili RUV imaju kakav negativan utjecaj na organizaciju zglobnog tkiva (kosti, hrskavica, kapsula, ligamenti, mišići, živci, burze, krvne žile).

Anatomski pristupi aplikaciji udarnih valova također su različiti: jednosmjernih pristupa ima kroz 2 studije, višesmjernih pristupa 5 studije, a ostali ne navode. Važno je pravilno rasporediti energiju generatora na pravilne točke, iako svi pristupi su pokazali da pokazuju poboljšanja, samo je pitanje tko ima značajnija poboljšanja. Primjerice, Hussein i sur. [8] koriste pristup A-P i P-A (ukupno 2000 udara, svaki smjer 1000 udara), a Alarab i sur. [31] koriste samo A-P (2000 udara). te je tako 4. tjedan od aplikacije prvog tretmana u abdukciji zabilježena poboljšanja za Hussein i sur. [8] za 134%, a za Alarab i sur. [31] za 73 %. To nam govori u prilog kako višesmjerni pristupi aplikaciji UV mogu dovest do većeg i značajnijeg poboljšanja. Osim pristupa važno je procijeniti ispravan broj udara, gdje veći broj udara ne

znači veći učinak, štoviše može smanjiti učinak. Studije Vadhatpour i sur. [24] su koristili A-P i P –A pristup sa 1200 udara po tretmanu, te su uzeli mjerenja 5 pokreta i tako je nakon 4 tjedna pokret u abdukciji bio + 60% bolji u odnosu na bazično mjerenje, dok je Hussein i sur. [8] u A-P i P-A pristupu koristio 2000 udara, te nakon 4 tjedna u aktivnoj i pasivnoj abdukciji dobio +134% i +72% u odnosu na bazično mjerenje, što je više nego Vadhatpour i sur. Naizgled slične studije, ali vrlo različite jer su koristile različite aplikatore s različitim generatorom valova i brojem udara. Izračun za broj udara bi mogao ovisiti o vrsti generatora udarnih valova. Potrebno je više studija koji bi uspoređivale pristupe, sa što sličnijom aplikacijom što sličnijeg generatora UV sa sličnim brojem udar, gustoće i vremenskog intervala.

Također, daljnje studije moraju istražiti koliko je tretmana potrebno unutar jednog tjedna i koliko je potrebno sveukupno tretmana UV na adhezivni kapsulitis ramena. Naime, studije su koristile različiti broj tretmana, od 3 (1 x tjedno) do 24 (3 x tjedno, kroz 8 tjedana). Primjerice Santobani i sur. [27] su aplicirali dijabetičarima ukupno 3 tretmana UV gdje se bol (mjerena VAS-om) smanjila za otprilike 68%, a Hamed i El-Rahman [23] na dijabetičarima 24 aplikacije UV uz mobilizirajuće vježbe gdje se bol smanjila za 76.68%. Dakle, 12% bolje poboljšanje smanjenja boli je na strani Hamed i El-Rahman i sur. [23], ali uz 21 put više dolazaka na tretmane i što su kombinirali sa mobilizacijskim vježbama. Otvoreno ostaje pitanje kakvi bi ishodi za bol bili da su ispitanici iz studije Santobani i sur. [27] koristili mobilizacijske vježbe u periodima između tretmana. Stoga možemo zaključiti da veći broj tretmana unutar tjedna i kroz tjedne ne mora značiti recipročno veće poboljšanje u odnosu na manji broj tretmana. Potrebna su daljnja istraživanja koja bi usporedila skupine ispitanika sa istom gustoćom aplicirane energije, s istim pristupom, s istim brojem udara, a s različitim vremenskim periodima i/ili intervalima.

No, svi ishodi upotrebe udarnog vala kod pacijenata s adhezivnim kapsulitisom ramena pokazuju da su takvi ispitanici zabilježili značajne vrijednosti smanjenja boli i povećanju opsega pokreta.

Mjerenja i procjene su se vodile kroz različite oblike alata (goniometar i kutomjer) za mjerenje pasivnog i aktivnog pokreta, skale i upitnici za procjenu boli, te kroz upitnike za funkciju (sposobnosti i nesposobnosti) i aktivnosti svakodnevnog života. Unutar 10 studija korišteno je 9 takvih oblika koji su kombinirali 2 - 4 vrsta mjerenja i procjene po studiji, a svima je bila temeljna procjena boli i opseg pokreta. Studije nisu jedinstvene u pitanju

korištenja upitnika, stoga bi bilo dobro u budućim istraživanjima na istu temu da se koriste isti validirani upitnici, kako bi se studije mogle komparirati. U mjerenju opsega pokreta studije su različito koncipirane, primjerice Lee i sur. [28] koriste samo mjerenja fleksije i eksterne rotacije. Seyam i sur. [29], Yuan i sur. [30] su koristili tri pokreta: abdukcija, vanjska rotacija i unutrašnja rotacija. Alarab i sur. [31] su koristili tri pokreta: fleksija, abdukcija i unutrašnja rotacija. Hussein i sur. [8] koriste: aktivna i pasivna abdukcija, te pasivna vanjska rotacija. Chen i sur. [25] koriste četiri pokreta: fleksija, ekstenzija, unutrašnja i vanjska rotacija. Samo su Vahdatpour i sur. [24] koristili pet pokreta ramena: fleksija, ekstenzija, unutrašnja rotacija, vanjska rotacija i abdukcija. Analiza različitih pokreta ramena (2-5 vrsta) unutar 10 studija govori kako su različita stajališta istraživača o tome koji pokreti ramena prvi stradavaju i koji su najviše u restrikciji, te koji su pokreti ključni za dobivanje „odsmrzavanja“ ramena. Alarab i sur. [31] navode istraživača Gerbera [31,48] koji je eksperimentalno dokazao da restrikcija anteriorno - superiornog dijela zglobne kapsule uzrokuje restrikciju vanjske rotacije u aduciranom ramenu, dok anteriorno – inferiorna restrikcija kapsule uzrokuje restrikciju vanjske rotacije u abduciranom ramenu. Nadalje navodi da posteriorna kapsularna restrikcija uzrokuje smanjenje unutrašnje rotacije ramena, te može biti prisutna kod težih oblika adhezivnog kaspulitisa [48]. Hussein i sur. [8] navode kako je u adhezivnom kapsulitisu najviše zahvaćeno izvođenje pokreta vanjske rotacije. Dakle, na osnovi činjenica Gerbera i sur. te Husseina i sur., zaključujemo da vanjska rotacija uvelike ovisi o stanju anteriornom dijelu kapsule, dok unutrašnja rotacija više ovisi o posteriornom dijelu kapsule ramenog zgloba. Ovoj temi pokreta je vrlo važno pridodati anatomski pristup aplikacije udarnog vala, jer poznavajući detaljne restrikcije ramena možemo preciznije aplicirati udarni val. Primjerice, Vadhatpour i sur. [24] su koristili A-P i P-A pristup, a uzeli su mjerenja 5 pokreta i tako je nakon 4 tjedna pokret u abdukciji bio +60% bolji u odnosu na bazično mjerenje, dok je Chen i sur. [25] u A-P, P-A i L pristupu nakon 2 tjedna od posljednjeg tretmana udarnog vala bio u abdukciji +98% u odnosu na bazično mjerenje, što je više nego kod Vadhatpour i sur. No, različita su stajališta autora koji je najprikladniji dio ramena za aplikaciju udarnim valom. Naime, Hussein i sur. [8] navode kako se nisu odlučili za lateralni pristup (kao što su Chen i sur. [25]), nego samo za A-P i P-A, jer su artroskopski nalazi pokazali da su adhezije najprisutnije u silaznim preklapajućim granama kapsule koje su blizu sinovijalne membrane. Očito se aludira na blizinu zglobne pukotine, jer lateralno je više veliki tuberkul koji onemogućava kvalitetan pristup na dio kapsule gdje se nalaze veći broj adhezija.



To nam daje potvrdu da treba izabrati i uskladiti što precizniji pristup aplikaciji UV (gustoća energije, pristup, broj udara, vremenski intervali) kako bismo dobili što željenije poboljšanje opsega pokreta. Daljnje studije moraju istraživati sve parametre i karakteristike udarnog vala na aplicirano rame, te obrnuto, sve karakteristike smrznutog ramena koji se podvrgava aplikaciji udarnog vala.

Yuan i sur. [30] uspoređuju različite tehnike, odnosno točke koje su koriste u različitim konceptima razumijevanja uzroka i posljedica adhezivnog kapsulitisa ramena. Tako jedna skupina aplicira na točkama ramena što bliže zglobnoj pukotini, a druga skupina aplicira po točkama fascijalno – manipulativne teorije. Obje skupine bilježe poboljšanja, no veća poboljšanja bilježi ova druga skupina u povećanju opsega pokreta za fleksiju +15%, za abdukciju +7% i unutrašnju rotaciju za +5% u odnosu na prvu skupinu. Ova studija nam tvrdi kako odabir točaka za aplikaciju udarnog vala ne mora uvijek biti što bliže zglobnoj pukotini, nego da tretirane točke mogu biti i u cijelom ramenom obruču pa sve do lakta. Važno je uključiti studije ovakvog karaktera, gdje se mogu kombinirati benefiti nekih drugih tehnika, kako bi se izabrale dodatne točke za aplikaciju UV kod pacijenata sa adhezivnim kapsulitisom ramena.

Upitnici, kroz ovih 10 pronađenih studija, koji procjenjuju funkciju (sposobnost i nesposobnost) kroz aktivnosti svakodnevnog života su dobro koncipirani, no problem stvara što su svi različiti pa je teško komparirati studije, primjerice kroz različitu upotrebu generatora, pristupa, vremenskog perioda tretmana, stoga potrebno je provesti studije sa istim upitnicima kako bi se studije mogle uspoređivati, što bi dovelo veću snagu dokaza o učinkovitosti i sigurnosti tretmana UV.

### *Udarni val kod dijabetičara*

Diabetes mellitus (DM) je metabolička bolest koja povećava razinu glukoze u krvi zbog problema u produkciji inzulina ili ulasku inzulina u stanicu. Kronična hiperglikemija kod dijabetičara je povezana sa progresivnim postepenim oštećenjem, poremećajem i insuficijencijom mnogih organa, posebno živaca, mišića, zglobova i krvnih žila. Seyam i sur. navode da je prevalencija DM kod adhezivnog kapsulitisa ramena 30% [29], dok Hamed i El– Rahman navode da 20% dijabetičara razvija adhezivni kapsulitis ramena [23].

Od 10 studija pronađenih studija, 3 studije su izravno provodili istraživanje učinka udarnim valom kod pacijenata dijabetičara s adhezivnim kapsulitisom ramena (2006., 2016., 2018.god.). Operativni zahvat ramena kod dijabetičara zbog adhezivnog kapsulitisa je vrlo zahtjevno i rijetko se čini, a povlači sa sobom mnoge moguće postoperativne komplikacije. Budući da se najčešće radi o ljudima starosti između 40 i 60 godina, oni uz dijagnozu DM (tip I. ili II.) najčešće imaju i još neke bolesti (probleme sa srcem, sa bubrežima, očima, živcima), što dovodi da strogo u obzir uzmemo posljedice određenih terapija koje se mogu očitovati u široj zdravstvenoj slici te osjetljive populacije, čiji se porast predviđa na svjetskoj razini u narednim godinama (najviše zbog suvremenog načina života i prehrane). Svi autori navode kako uzimanje sistemskih ili lokalnih kortikosteroida u terapiji kod dijabetičara može kratkoročno smanjiti boli, no u isto vrijeme značajno povećava razine glukoze u krvi, što utječe na glikemijsku kontrolu dijabetičara. Tako da je bolje izbjegavati uzimanje steroidnih lijekova kod dijabetičara i potražiti druge načine liječenja. Uzimanje NSAID terapije može utjecati negativno na druge sustave kod dijabetičara (primjerice, na koagulaciju krvi). Terapija koja zaobilazi uzimanje steroidnih lijekova, a donosi pozitivno djelovanje na smanjenje boli, povećanjen opsega pokreta i funkcije ramena, jest udarni val. Naime, on ima pozitivni djelotvorni učinak na hiperemiju tkiva, kapilarnu neoangiogenezu, antiedematozni učinak i analgetsko djelovanje. Chen i sur. [25] su uspoređivali koja je skupina uspješnija u liječenju adhezivnog kapsulitisa, skupina koja je unutar mjesec dana primila 3 tretmana UV, ili skupina koja je dnevno uzimala oralne steroide unutar mjesec dana. Rezultati su pokazali da su obje grupe u poboljšanju, no da je nakon 6. tjedana od prve aplikacije UV poboljšanje fleksije i abdukcije bilo za +35% i +34% na strani skupine koja je primila UV. Isto istraživanje navodi da nakon 12.tjedna od prve aplikacije je i dalje zabilježeno poboljšanje skupine koja je primila UV za fleksiju +35% i abdukciju za +31% u odnosu na skupinu koja je uzimala oralne steroide. Chen i sur. [25] ne navode u kriterijima isključenja dijabetičare. Ova studija postavlja hipotezu da je UV učinkovitiji unutar 12 tjedna od oralnih steroida, a također i sigurnija jer zaobilazi gastrointestinalni sustav i krvotvorne organe.

Tri studije, Santobani i sur. [27], Seyam i sur. [29] i Hamed i El-Rahman [23], koji izravno primjenjuju UV na dijabetičare, kao ciljane ispitanike, pokazuju da je učinak udarnog vala na adhezivni kapsulitis ramena kod dijabetičara siguran i učinkovit.

## *Udarni val kao monoterapija i politerapija kod liječenja adhezivnog kapsulitisa ramena*

Primjena udarnog vala u rehabilitaciji pacijenata s adhezivnim kapsulitisom može biti kao monoterapija ili kao u kombinaciji s drugim procedurama – politerapija. Udarni val se može kombinirati sa analgeticima, kao što je pokazala studija Vahdatpour i sur. [24] gdje su obje skupine (sa i bez aplikacije udarnog vala) svakodnevno uzimale analgetike (meloxicam 15 mg dnevno). No, vrlo je važno rasporediti periode tretmana UV u odnosu na vrstu uzimanja analgetika kako, zbog sabijanja tkiva i mogućih mikrotrauma tkiva, ne bi prouzročile nuspojeve kao što su hematomi. Lijekovi iz skupina NSAID mogu utjecati na koagulabilnost krvi. Sve lokalne aplikacije lijekova, intramuskularno i intraartikularno, postaju barem dijelom sistemske, stoga je važna detaljna procjena liječnika prije aplikacije farmakološkog tretmana za adhezivni kapsulitis ramena. Posebno ukoliko se želi kombinirati sa udarnim valom. No, važno je istaknuti kako udarni val nema sistemski značaj, u smislu prethodno spomenute farmakoterapije, pa se nameće kao alternativa u liječenju adhezivnog kapsulitisa na smanjenje boli (analgetsko djelovanje) i povećanje opsega pokreta ramena. Tako primjerice, osobe koje imaju organske probleme ili već su pod trajnim tretmanima drugih terapija (npr. heparin) kojima se ne preporučava uzimanje NSAID-a, poput astmatičara ili dijabetičara na dijalizi, trebaju uzeti u obzir da osim korištenja opioidnih analgetika (koji ipak djeluju sistemski) mogu koristiti UV kao sigurnu i učinkovitu metodu na smanjenje boli i povećanje opsega pokreta ramena.

Park i sur. [26] su uspoređivali UV sa konzervativnom fizikalnom terapijom (termoterapija, ultrazvuk, interferentne struje). Rezultati su pokazali da su obje skupine pokazale poboljšanja, no da je UV učinkovitiji u smanjenju boli za +25%, a funkcija ramena (mjerena kroz PSFS upitnik) za +30% za razliku od konzervativne fizioterapije. UV ima značajnije djelovanje od samo konzervativne fizikalne terapije (termoterapija, ultrazvuk, interferentne struje).

Lee i sur. [28] su uspoređivali učinak dvije skupine, jedna je imala UV i konzervativnu terapiju (termoterapiju, ultrazvuk i interferentne struje), a druga skupina samo konzervativnu terapiju. Obje skupine su pokazale poboljšanja, no skupina koja je kombinirala UV sa konzervativnom terapijom je imala značajnija poboljšanja u smanjenju boli za +43.5%, fleksiji za +64% i u vanjskoj rotaciji za +74%. UV se uspješno, sigurno i učinkovito može kombinirati sa drugim fizikalnim procedurama, te zauzima značajno mjesto u rehabilitaciji pacijenata s adhezivnim kapsulitisom ramena.

Tri studije, Seyam i sur. [29], Alarab i sur. [31], Hamed i El-Rahman [23], proučavaju učinak udarnog vala zajedno u kombinaciji s vježbama u usporedbi sa konzervativnom terapijom koje su u kombinaciji s vježbama. Obje skupine u sve tri studije pokazuju poboljšanje, no značajnije poboljšanje u smanjenju bola i povećanju opsega pokreta ima skupina koja je kombinirala UV i vježbe za razliku od one koja je kombinirala samo vježbe i konzervativnu terapiju (bez UV). Ta poboljšanja su u smanjenju boli od 8.82% [31], pa sve do 10.26% [29]. Izuzev Hamed i El-Rahman [23] koji su zabilježili veće smanjenje boli za 3.44% kod skupine koja je kombinirala vježbe i konzervativnu terapiju, ali je zabilježila veći opseg pokreta ramena u skupini koja je kombinirala udarni val i vježbe. Veće povećanje opsega pokreta kroz sve tri studije je zabilježena za fleksiju (+8%, +46%, +15%), za abdukciju (+7%, +15%), za vanjsku rotaciju (+4%, +1%) te za unutrašnju rotaciju (+3%) kod onih skupina koji su vježbe kombinirali sa udarnim valom. Dakle, udarni val se uspješno, sigurno i učinkovito može kombinirati sa drugim fizikalnim procedurama, te zauzima značajno mjesto u rehabilitaciji pacijenata s adhezivnim kapsulitisom ramena.

Dvije studije su uspoređivale primjenu UV u odnosu na placebo. Rezultati su pokazali da je zabilježeno veće smanjenje boli nakon 4. tjedna za najmanje 21.02% [24] do 55.17% [8] kod pacijenata koji su primali terapiju udarnim valom. Također, pokreti u ramenu su zabilježili veća poboljšanja u fleksiji (za +31%), ekstenziji (+15%), unutrašnjoj rotaciji (+9%), vanjskoj rotaciji (+120%, +247%) i abdukciji (+48%, +97%, +67%) kod pacijenta koji su primili udarni val nego kod onih što su primili placebo (lažni) udarni val [8,24].

Zaključujemo da je značajno poboljšanje smanjenja boli i povećanje opsega pokreta kod onih ispitanika koji su tretirani UV u dijagnozi adhezivnog kapsulitisa ramena.

#### *Vježbe glenohumeralne i skalpulotorakalne*

Vježbe koje su se upotrebljavale u istraživanjima u kombinaciji s drugim terapijama ili kod kuće (kućni program) su slijedeće navedene: pendularne vježbe, pasivno istezanje u svim smjerovima, mobilizirajuće vježbe, vježbe razgibavanja sa koloturnikom i sa štapom, vježbe snaženja.

Vježbe istezanja, mobilizacije i snaženja ramenog zgloba su vrlo važne u procesu oporavka ramena kod adhezivnog kapsulitisa. Celik i sur. (2016.) su u randomiziranoj kontrolnoj kliničkoj pilot studiji od 30 ispitanika dokazali da skupina koja je radila vježbe istezanja sa mobilizacijom imala veća i značajnija poboljšanja na smanjenje boli i povećanje opsega

pokreta nego skupina koja je imala samo vježbe istezanja ramena kod adhezivnog kapsulitisa [49].

Po pitanju odabira koje su najpovoljnije vježbe za stanje ramena u adhezivnom kapsulitisu, kroz pronađene studije nisu precizirane ili preporučene, te ne postoji specifični i specijalizirani protokol. Dakle, pristup vježbama je strogo individualan temeljen na praktičnom iskustvu terapeuta ili ustanove gdje se vrši. Oni su kombinacija, istezanja, mobilizacije i snaženja struktura ramena. Celik i sur. [50] u randomiziranoj kontrolnoj studiji od 29 ispitanika dokazuju kako skupina koja je provodila skapulotorakalne vježbe u kombinaciji sa glenohumeralnim vježbama je imala veća poboljšanja u smanjenju boli i povećanju opsega pokreta nego skupina koja je činila samo glenohumeralne vježbe. Stoga, važno je obratiti pažnju koje su vježbe najadekvatnije za potpuni oporavak u što bržem roku.

Zaključak je da učinak udarnog vala s kombinacijom fizikalnih procedura i kinezioterapijskim tretmanima (mobilizacije, istezanja, jačanja) može povoljno utjecati na smanjenje boli, povećanju opsega pokreta i povećanje funkcionalnih kapaciteta ramena u svakodnevnim aktivostima života. Potrebna su daljnja istraživanja koja bi specificirala optimalne vrijednosti udarnog vala, fizikalnih procedura i kinezioterapijskih tretmana, kao bi se stvorio što jedinstveniji protokol za liječenje složenog procesa adhezivnog kapsulitisa ramena.

#### *Ekonomska isplativost za pacijenta i državu*

Adhezivni kapsulitis se najčešće javlja kod osoba između 40 – 60 godina, a to su najčešće radno sposobni ljudi, čiji izostanak sa radnog mjesta dovodi poslodavca i društvo do neželjenog financijskog efekta, a također i samog pojedinca.

Udarni val je relativno nova tehnologija u medicini, te je stoga važno napraviti *cost – benefit analizu* (*cost – benefit analysis* – analiza troškova i koristi), odnosno usporedbu različitih investicija unutar zdravstvenog sustava i za usporedbu različitih investicija unutar ukupne javne potrošnje. U toj analizi potrebno je obuhvatiti problematiku adhezivnog kapsulitisa (učestalost prvih pregleda, kontrolnih pregleda, fizikalnih tretmana, farmakoterapije, pridruženih bolesti, posljedičnih bolesti, i sl.) te staviti mogućnost liječenja udarnim valom, te ocijeniti troškove i koristi investicijskih projekata i učinaka (ekonomski, društveni, zdravstveni). Za takvo nešto potreban je prvi esencijalni korak, a to je da se kroz studije mora dokazati da je terapija udarnim valom na adhezivni kapsulitis ramena siguran i učinkovit. Tek tada se može staviti kao alternativa dosadašnjem liječenju, pa tek onda

komparirati da li može postati metoda prvog izbora i zlatnog standarda. Do 2019. god., kako smo istražili, objavljeno je svega 10 studija gdje se procjenjuje i mjeri učinak udarnog vala na adhezivni kapsulitis ramena. Potrebno je još studija s medicinskim aspektom ali i ekonomskim aspektom na problematiku liječenja adhezivnog kapsulitisa. Dakle, donositeljima odluka koje liječenje je najprikladnije za pojedinca i društvo, treba omogućiti uvid u problematiku iz vrlo široke društvene perspektive, odnosno nadmašuju li troškovi koristi od intervencije i uzimaju li se svi zdravstveni i nezdravstveni troškovi u obzir. Primjerice, koja metoda u liječenju adhezivnog kapsulitisa može najbrže smanjiti bol, povećati opseg pokreta, smanjiti uzimanje farmakoterapije, smanjiti sekundarna oštećenja, omogućiti što skoriji povratak aktivnostima svakodnevnog života i radnim (profesionalnim) aktivnostima. U tom kontekstu, kroz ovih 10 studija, udarni val se nametnuo kao ozbiljno napredno rješenje i novi (siguran i učinkovit) pogled na rješavanje te problematike. Potrebne su daljnje studije kako bi dokazale učinak udarnog vala srednjeročno i dugoročno na ovu problematiku.

Američki autori Rompe, Zoellner i Nafe (2001.god.) navode da su se liječenjem kalcificirajućih tendinitisa udarnim valom troškovi za pacijenta smanjili za 2970 \$ (bolnički troškovi), a za poslodavce za cca 9240\$ (kada bi im radnici išli na bolovanje zbog kroničnih kalcificirajućih tendinopatija ramena) [51]. Ukoliko uzmemo u obzir narav bolesti kalcificirajućih tendinitisa i adhezivnog kapsulitisa, možda možemo zaključiti da se ta dva liječenja cijenovno previše ne razlikuju. To su ogromne uštede koje su vrijedne pažnje. Budući da nisu pronađene studije koje bi izračunale prosjek troškova, poslovnog gubitka i zdravstvenih procedura, za adhezivni kapsulitis na nivou Republike Hrvatske, Europe i svijeta, bilo bi od velike važnosti napraviti takvu studiju. Takve studije imale bi smisla jer dosadašnje liječenje adhezivnog kapsulitisa ambulantno u javnim ustanovama, iz kliničkog iskustva, zahtijeva minimalno 20 fizikalno – manualnih i mobilizacijskih tretmana sa minimalno 3 procedure po dolasku (elektroterapija, ultrazvuk, magnetoterapija, termoterapija, individualan kinezioterapijski program, i sl.) i najčešće u kombinaciji sa farmakoterapijom. U KBC-u Split, od ožujka do lipnja 2017.godine, na uzorak od 16 pacijenata radno sposobnih ali koji su na bolovanju zbog problema s bolnošću ramena te dolaze na fizikalnu terapiju (najmanje jedan ciklus - 10 dolazaka), njih 18.75% ima dijagnosticirani adhezivni kapsulitis [52].

Udarni val kod smrznutog ramena je neinvazivan, relativno sigurno i jednostavnog rukovanja, niskih troškova, bez potrebne hospitalizacije prilikom apliciranja, te nema značajnijih nuspojava tijekom liječenja (ukoliko se poštuju indikacije i kontraindikacije).

Sve studije neizravno donose rezultate da se ekonomski i medicinski isplati kombinirati udarni val kod smrznutog ramena, što nije manje vrijedna činjenica u odluci zdravstvene ustanove (javne ili privatne) prilikom nabavke uređaja i edukacije medicinskog osoblja za primjenu istog.

## 6. ZAKLJUČCI

Adhezivni kapsulitis karakteriziran je intenzivnim bolovima ramena, progresivnom limitacijom ramenog zgloba i funkcionalnom nesposobnošću, negativnim utjecajem na kvalitetu života, te povećanim troškovima liječenja.

Dva su tehnička principa aplikacije udarnih valova: fokusirani i radijalni udarni val. Ova dva tehnički različita izvora valova razlikuju se po generatoru, fizikalnim karakteristikama i mehanizmu djelovanja, no dijele istu indikaciju i mogućnost liječenja adhezivnog kapsulitisa ramena.

Udarni val se koristi za liječenje mnogih mišićno – koštanih poremećaja. Svega 10 objavljenih studija na svjetskoj radini, do 1.7.2019.god., na najpoznatijim svjetskim medicinsko – istraživačkim bazama, istražuje djelovanje udarnog vala na adhezivni kapsulitis ramena. Terapija udarnim valom pomaže revaskularizaciji i stimulaciji tkiva, te utječe na reaktivno cijeljenje tkiva (utječe na regeneracijske kapacitete). Dakle, stvara sve preduvijete za smanjenje boli i povećanje funkcije.

Analizom pronađenih studija i rezultata istraživanja možemo donijeti zaključke da terapija udarnim valom:

- klinički i statistički dokazuje poboljšanja na smanjenje boli, povećanju opsega pokreta i funkcionalnih ishoda kod pacijenata s adhezivnim kapsulitisom ramena.
- možemo ga smatrati sigurnim i učinkovitim tretmanom kod adhezivnog kapsulitisa ramena
- kod dijabetičara s adhezivnim kapsulitisom je učinkovita i sigurna, te predstavlja vrijednu alternativu liječenja umjesto kortikosteroidnih tretmana kod takvih pacijenata.
- može se koristiti kao samostalna procedura ili u kombinaciji s drugim fizikalnim procedurama u liječenju adhezivnog kapsulitisa ramena
- kod smrznutog ramena je neinvazivan, sigurnog i jednostavnog rukovanja, niskih troškova, bez potrebne hospitalizacije prilikom apliciranja, nema značajnijih nuspojava tijekom liječenja (ukoliko se poštuju indikacije i kontraindikacije), te nema značajnih štetnosti na tkivo



Daljnje studije bi trebale biti usmjerene prema:

- moraju istražiti sve potencijalne benefite i drugačije učinke ovakvog tretmana, te razmotriti uporabu udarnog vala kao osnovnu terapiju u tretmanima liječenja adhezivnog kapsulitisa
- osim što pokazuje značajna klinička poboljšanja, za razumijevanje povezanosti između terapijskog mehanizma udarnog vala i histoloških promjena kapsule na molekularnoj razini, potrebna su artroskopska istraživanja koja trebaju da budu uključena u konceptuiranje daljnjih studija na navedenu temu
- potrebno je dokazati koje metode su najprikladnije za kombinaciju s tretmanom udarnog vala, na primjer: farmakoterapija, kinezioterapijski koncepti (mobilizacije, istezanja, snaženja, kućni individualni program vježbanja) i fizikalne procedure
- potrebno je istražiti i specificirati koje karakteristike udarnog vala najbolje utječu na smanjenje boli i povećanju opsega pokreta kod pacijenata s adhezivnim kapsulitisom ramena, kao što su: broj udara, vrsta generatora, gustoća energije, frekvencija, anatomski pristup i točke aplikacije, vremenski periodi i intervali aplikacije.
- Studije su do sada istraživale samo kratkoročno učinke udarnog vala na liječenje adhezivnog kapsulitisa. Potrebne su studije koje bi objedinile i pratile učinak udarnog vala na liječenje adhezivnog kapsulitisa ramena srednjeročno i dugoročno.

Adhezivni kapsulitis ramena je multifaktorna bolest karakterizirana upalnom adhezivnošću te ukrućenošću glenohumeralne kapsule (bol i limitacija pokreta ramena). Dakle, sadrži mnogo faktora u kliničkoj slici ali i u molekularno – histološkoj patofiziologiji nastanka i razvoja te bolesti (gdje su neke pojavnosti nejasne). Suvremena rehabilitacija pacijenata s adhezivnim kapsulitisom ramena zahtijeva, na temelju dosadašnjih istraživanja, da se u odabir terapije (politerapije ili monoterapije) ozbiljno u razmatranje uzme i upotreba udarnog vala.

## 7. POPIS CITIRANE LITERATURE

- [1] Krmpotić-Nemanjić J, Marušić A. Anatomija čovjeka. 2. korigirano izd. Zagreb, Medicinska naklada, 2007:
- [2] Platzer W, Vinter I, ur. Priručni anatomski atlas 10. izd. sv.1.Zagreb, Naklada Ljevak, 2008.
- [3] Pećina M. Ortopedija 3.izmijenjeno i dopunjeno izdanje. Zagreb, Naknada Ljevak. 2004.
- [4] Harris G, Bou-Haidar P, Harris C. Adhesive Capsulitis: rewiew of imagining and treatment. J Med Imagining Radial Oncol. 2013; 57(6): 633-643.
- [5] Fanghanel J, Pera F, Anderhuber F, Nitsch R. Waldeyerova anatomija čovjeka. 1. hrvatsko izdanje 17. njemačkog izdanja. Zagreb, Golden marketing – tehnička knjiga, 2009:665
- [6] Čičak N. Zamke u dijagnosticiranju i liječenju bolnog ramena. Fizikalna i rehabilitacijska medicina. 2016; 28(1-2): 120-131
- [7] Jajić I. Reumatologija: priručnik za liječnike specijaliste reumatologije, specijaliste graničnih stuka i studente medicine. Zagreb, Medicinska knjiga 1995.
- [8] Hussein AZ, Donatelli RA. The efficacy of radial extracorporeal shockwave therapy in shoulder adhesive capsulitis: a prospective, randomised, double-blind, placebo-controlled, clinical study. European Journal of Physiotherapy. 2015; 18: 63-76.
- [9] Ewald A. Adhesive capsulitis: a review. Am Fam Physician. 2011; 83(4): 417-422.
- [10] Wong PLK, Tan HCA. A rewiew on frozen shoulder. Singapore Med J. 2010; 51(9): 964-967.
- [11] Hand GCR, Athanasou NA, Mathews T, Carr AJ. The pathology of frozen shoulder. J Bone Joint Surg. 2007; 89(7): 928-932.
- [12] Rangan A, Goodchild L, Gibson J, i sur. Frozen Shoulder. Shoulder Elbow.2015; 7(4): 299-307.
- [13] Dias R, Cutts S, Massoud S. Frozen shoulder. BMJ. 2005; 331(7530): 1453-1456.

- [14] Georgiannos D, Markopoulos G, Devetzi E, Bisbinas I. Adhesive capsulitis of the shoulder. Is there consensus regarding the treatment? A Comprehensive review. *Open Orthop J.* 2017; 11:65-76.
- [15] Jajić I. i sur. *Fizikalna i rehabilitacijska medicina: osnove i liječenje.* Zagreb, Medicinska naklada, 2008.
- [16] Babić - Naglič i sur. *Fizikalna i rehabilitacijska medicina.* Zagreb, Medicinska naklada, 2013.
- [17] Leung MS, Cheing GL. Effects of deep and superficial heating in the management of frozen shoulder. *J Rehabil Med.* 2008; 40(2): 145-150.
- [18] Schnurrer-Luke-Vrbanić T, Čurković B. Nove tehnologije u fizikalnoj i rehabilitacijskoj medicini. *Medicina Fluminensis.* 2012; 48(4): 346-353.
- [19] Babić-Naglić i sur. *Fizikalna i rehabilitacijska medicina.* Zagreb, Medicinska naklada, 2013.
- [20] Moya D, Ramón, Schaden W, Wang CJ, Guiloff L, Cheng JH. The role of extracorporeal shockwave treatment in musculoskeletal disorders. *J Bone Joint Surg Am.* 2018; 100: 251-63.
- [21] [https://www.shockwavetherapy.org/fileadmin/user\\_upload/dokumente/PDFs/Formulare/ISMST\\_consensus\\_statement\\_on\\_indications\\_and\\_contraindications\\_20161012\\_final.pdf](https://www.shockwavetherapy.org/fileadmin/user_upload/dokumente/PDFs/Formulare/ISMST_consensus_statement_on_indications_and_contraindications_20161012_final.pdf) (20.6.2019.)
- [22] Avancini-Dobrović V, Pavlović I, Frlan-Vrgoč Lj, Schnurrer-Luke-Vrbanić T. Klinička primjena ekstrakorporalnog udarnog vala u liječenju kalcificirajućeg tendinitisa ramena: fokusirani vs. radijalni udarni val. *Medicina Fluminensis.* 2012; 48 (4): 480-487.
- [23] Hamed AM, El-Rahman MM. Ultrasound therapy versus piezoelectric shock wave in diabetic frozen shoulder. *Bull Fac Ph Th Cairo Univ.* 2006 Jan; 11(1): 239-245.
- [24] Vahdatpour B, Taheri P, Zade AZ, Moradian S. Efficacy of extracorporeal shockwave therapy in frozen shoulder. *Int J Prev Med.* 2014 Jul; 5(7): 875-881.
- [25] Chen CY, Hu CC, Weng PW, Huang YM, Chiang CJ, Chen CH, Tsuang YH, Yang RS, Sun JS, Cheng CK. Extracorporeal shockwave therapy improves short-term functional outcomes of shoulder adhesive capsulitis. *J Shoulder Elbow Surg.* 2014; 23(12): 1843-1851.

- [26] Park C, Lee S, YI CW, Lee K. The effects of extracorporeal shock wave therapy on frozen shoulder patients pain and functions. *J Phys Ther Sci*. 2015 Dec; 27(12): 3659-3661.
- [27] Santobani F, Balducci S, Valeria D'Errico, Haxhi J, Vetrano M, Piccinini G, Ferretti A, Pugliese G, Vulpiani MC. Extracorporeal shockwave therapy improves functional outcomes of adhesive capsulitis of the shoulder in patients with diabetes. *Diabetes Care*. 2017 Feb; 40(2): 12-13.
- [28] Lee S, Lee S, Jeong M, Oh H, Lee K. The effects of extracorporeal shock wave therapy on pain and range of motion in patients with adhesive capsulitis. *J Phys Ther*. 2017 Nov; 29(11): 1907-1909.
- [29] Seyam MK, Moubarak EE, Shaik AR. The effect of extracorporeal shock wave therapy for patients with frozen shoulder. *Majmaah J of Health Sciences*. 2018 Sep; 6(2): 40-49.
- [30] Yuan X, Zhou F, Zhang L, Zhang Z, Li J. Analgesic effect of extracorporeal shock wave treatment combined with fascial manipulation theory for adhesive capsulitis of the shoulder: A retrospective study. *Biomed Res Int*. 2018 Jan; 18(2018)
- [31] Alarab A, Shameh RA, Shaheen H, Ahmad MS. Shock wave therapy and ultrasound therapy plus exercises for frozen shoulder joint clients. *Adv Nursing Patient Care Int J*. 2018; 1(2): 1-7.
- [32] Schnurrer-Luke-Vrbanić T. Evaluacija boli i lokalno farmakološko liječenje boli u bolesnika s reumatskim bolestima. *Reumatizam*. 2016; 63 (1): 31-38.
- [33] [https://www.mjerenjeboli.net/mjerenje\\_boli\\_pomocu\\_VAS\\_skale.html](https://www.mjerenjeboli.net/mjerenje_boli_pomocu_VAS_skale.html) (1.7.2019.)
- [34] <https://study.com/academy/lesson/what-is-range-of-motion-rom-definition-types-testing-exercises.html> (1.7.2019.)
- [35] [https://www.physio-pedia.com/Constant-Murley\\_Shoulder\\_Outcome\\_Score](https://www.physio-pedia.com/Constant-Murley_Shoulder_Outcome_Score) (1.7.2019.)
- [36] <http://www.dash.iwh.on.ca/about-dash> (1.7.2019.)
- [37] <http://www.dash.iwh.on.ca/about-quickdash> (1.7.2019.)
- [38] [https://www.physio-pedia.com/Patient\\_Specific\\_Functional\\_Scale](https://www.physio-pedia.com/Patient_Specific_Functional_Scale) (1.7.2019.)
- [39] <https://innovation.ox.ac.uk/outcome-measures/oxford-shoulder-score-oss/> (1.7.2019.)

- [40] Breckenridge JD, McAuley JH. Shoulder pain and disability indeks (SPADI). *J Physioter.* 2011; 57(3): 197.
- [41] [https://www.physio-pedia.com/Numeric\\_Pain\\_Rating\\_Scale](https://www.physio-pedia.com/Numeric_Pain_Rating_Scale) (1.7.2019.)
- [42] Robinson CM, Seah MKT, Chee YH, Hindle P, Murray IR. Frozen shoulder. *J Bone Joint Surgery.* 2012 Jan; 94 (1); 1-9.
- [43] Moya D, Ramon S, Guiloff L, Gerdesmeyer L. Current knowledge on evidence-based shockwave treatments for shoulder pathology. *Int J of Surgery.* 2015; 24: 171-174.
- [44] Itoi E, Arce G, Bain G, Diercks RL, Guttman D, Imhoff AB, Mazzocca AD, Sugaya H, Yoo YS. Shoulder stiffness: Current concepts and concerns. *Arthroscopy.* 2016 July; 32(7): 1402-1414.
- [45] Hawk C, Minkalis AL, Khorsan R, Daniels CJ, Homack D, Gliedt JA, Hartman A, Bhalerao S. Systematic review of nondrug, nonsurgical treatment of shoulder conditions. *J Manipulative Physiol Ther.* 2017; 40: 293-319.
- [46] Longo UG, Ciuffreda, Locher J, Buchman S, Maffullis N, Denaro V. The effectiveness of conservative and surgical treatment for shoulder stiffness: a systematic review of current literature. *British Medical Bulletin.* 2018: 1-33.
- [47] Redler LH, Dennis ER. Treatment of adhesive capsulitis of the shoulder. *J of the American Academy of Orthopaedic Surgeons.* 2019 Jun; 27(12): 544-554.
- [48] Gerber C, Werner CM, Macy JC, Jacob HA, Nyffeler RW. Effect of selective capsulorrhaphy on the passive range of motion of the glenohumeral joint. *J Bone Joint Surg Am.* 2003; 85-A(1): 48-55.
- [49] Çelik D, Kaya Mutlu E. Does adding mobilization to stretching improve outcomes for people with frozen shoulder? A randomized controlled clinical trial. *Clin Rehabil.* 2016; 30(8): 786-94.
- [50] Çelik D. Comparison of the outcomes of two different exercise programs on frozen shoulder. *Acta Orthop Traumatol Turc.* 2010; 44(4): 285-92.

[51] Rompe JD, Zoellner J, Nafe B. Shock wave therapy versus conventional surgery in the treatment of calcifying tendinitis of the shoulder. *Clin Orthop Relat Res.* 2001; 387: 72-82.

[52] Dirkwinkel J. The effect of physical therapy treatment on pain, mobility and functional indeks in the working population. Split: Sveučilište u Splitu, Medicinski fakultet; 2017.

## 8. SAŽETAK

**Cilj:** Ovaj sustavni pregledni rad (*scoping review*) ima za cilj istražiti i evaluirati sigurnost i učinak udarnog vala u liječenju adhezivnog kapsulitisa ramena.

**Metode:** Pretražuju se, računalnom obradom, svi objavljeni znanstveni radovi na engleskom i hrvatskom jeziku, zaključno do 1.7.2019.god. na pretraživačima: PubMed, MEDLINE, Web of Science, Google Scholar, Cochrane Central Register of Control Trials i EMBASE. Sastav pokusne i kontrolne skupine čine osobe koje imaju potvrđenu dijagnozu adhezivnog kapsulitisa ramena. Kroz specijalizirane pretraživače i pojmovnike navedenih baza podataka pretražuju se riječi: *adhesive capsulitis, frozen shoulder, shoulder, extracorporeal shock wave therapy, shock wave therapy, physical therapy, shock wave treatment*. Analiziraju se primarni ishodi (bol i pokretljivost) i sekundarni ishodi (funkcija ramena u aktivnostima svakodnevnog života). Za svaku pronađenu studiju izdvajaju se podaci, procjenjuje se rizik pristranosti, te se procjenjuje kvaliteta i kvantiteta dobivenih podataka koji se odnose na temu rada.

**Rezultati:** Pronađeno je 10 studija (RCT, nerandomizirane, kohortna, nekontrolirana opservacijska) koje su ukupno uključivale 410 ispitanika, u periodima od 2006.god. do 2018.god. Tri studije izravno se odnose na dijabetičare. Studije su koristile različite udarne valove (fokusirane ili radijalne), s različitom gustoćom energije (od 0.06 mJ/mm<sup>2</sup> - 0.6 mJ/mm<sup>2</sup>), različitim vremenskim intervalima aplikacije, različitim brojem udara u aplikaciji, različitim pritiskom (1.5 – 3.5 bar), različitim anatomskim pristupom. Također su koristile različita mjerenja, procjene i upitnike (*VAS, ROM, CSS, DASH, QuickDASH, PSFS, OSS, SPADI, PNRS*) u različitim vremenskim točkama mjerenja. Pokusne skupine su koristile udarni val samostalno ili u kombinaciji s nekim drugim fizikalnim ili farmakološkim tretmanima, a kontrolna skupina ima „lažni“ udarni val, ili drugi farmakološki ili fizikalni tretman. Udarni val, samostalno ili u kombinaciji, je pokazao značajna klinička i statistička poboljšanja u primarnim i sekundarnim ishodima.

**Zaključak:** Ovaj rad procjenjuje da je kratkoročno (6 mjeseci) statistički značajna, sigurna i učinkovita upotreba udarnog vala u liječenju adhezivnog kapsulitisa ramena (kod dijabetičara i nedijabetičara) na smanjenje boli, povećanje opsega pokreta i funkcionalnost ramena u aktivnostima svakodnevnog života. Potrebna su daljnja istraživanja kako bi se potvrdilo isto, te dokazala srednjeročna i dugoročna učinkovitost liječenja istoga na strukturu i funkciju ramena.

## 9. SUMMARY

**Diploma thesis title:** Rehabilitation with extracorporeal shock wave therapy (ESWT) in patients with shoulder adhesive capsulitis (SAC).

**Objective:** This systematic review (scoping review) aims to explore and evaluate safety and effectiveness of ESWT treatment of SAC.

**Methods:** With computer processing is searched all published scientific articles on english and croatian language, inclusive until 1. July 2019. on database and sources: PubMed, MEDLINE, Web of Science, Google Scholar, Cochrane Central Register of Control Trials i EMBASE. Structure of intervention and control groups make patients with dignosed SAC by expert doctor. With specialised glossary and searching through those database and sources are exploring words: *adhesive capsulitis, frozen shoulder, shoulder, extracorporeal shock wave therapy, shock wave therapy, physical therapy, shock wave treatment*. The primary outcomes (pain and ROM) and secondary outcomes (function of shoulder in activity of everyday life) are analysed. For every found article are separated data, assessed risk of partiality, and assessed quality and quantity obtained data which is purpose of this diploma thesis title.

**Results:** It is found 10 trials (RCT, non-randomised CT, cohort, non-control opservation) which involved 410 subjects, in period from 2006. – 2018. Three trials directly related on subject with diabetes mellitus (DM). Trials used different shock waves (focused and radilal), with different energy flux density (from 0.06 mJ/mm<sup>2</sup> - 0.6 mJ/mm<sup>2</sup>), with different time interval of aplication, different impulses shock per session, different pressure (1.5 – 3.5 bar), different direction. Also were used different outcome primary and secondary measures (*VAS, ROM, CSS, DASH, QuickDASH, PSFS, OSS, SPADI, PNRS*) in different time point of measures. Intervention groups are treated with ESWT only or with combination with some other physical or pharmacological treatment, while control groups are treated with fake ESWT or some other physical or pharmacological treatment. ESWT, only or with combination, has resulted in significant clinical and and statistical improvement in primary and secondary outcomes in patients with SAC.

**Conclusion:** This systematic review assessed that ESWT in treatment SAC in short – term is statistically significant, safety and effectiveness (on diabetic or non-diabetic patients) on decrease pain, increase ROM and increase funcionality of the shoulder in everyday activities.



Future research are needed to confirm the same, and prove effect of the same in middle – term and long – term effect on structure and function of the shoulder.

## 10. ŽIVOTOPIS

### OSOBNI PODACI

Ime i prezime: Marin Čutura

Adresa: Mažuranićevo šetalište 7, 21 000 Split, Hrvatska

E – mail adresa: marin.cutura@gmail.com

Državljanstvo: hrvatsko

Datum i mjesto rođenja: 16. 9. 1985. god., Split, Hrvatska

Radno mjesto: sveuč. prvostupnik fizioterapeut u „Poliklinika Falcon Peregrin Izokinetika“, Matica hrvatske 9a, Split

### ŠKOLOVANJE

1992. – 2000. god. = Osnovna škola „Marjan“ , Split

2000. – 2004. god. = Nadbiskupijska klasična gimnazija „Don Frane Bulić“

2004. – 2011. god. = petogodišnji filozofsko - teološki studij na KBF-u u Splitu, stječem akademski naslov diplomirani teolog (VSS)

2012. god. = položen stručni ispit pri Agenciji za odgoj i obrazovanje

2012. - 2015. god. = sveučilišni preddiplomski studij fizioterapije pri OZS-u Split, stječem naslov sveučilišni prvostupnik fizioterapije

2015. - 2016. god.= odrađujem pripravnički staž u Poliklinici „Jadran“ – Split (4 mjeseca) i KBC Split (8 mjeseci)

2016. god. = položen stručni fizioterapeutski ispit, te stječem uvjete za odobrenje za samostalan rad

### STRANI JEZICI

Napredno znanje engleskog jezika

### AKTIVNOSTI

- Jedriličar = bavio se aktivno olimpijskim jedrenjem u malim klasama do 2006.god. Nakon toga bavim se jedrenjem na većim brodovima (krstašima), te sam povremeni ili stalni trener jedrenja u jk „Špinut“ Split i jk „Zenta“ Split.

- 2014. – 2015.god = promotor i voditelj nekih od tečajeva i škola za radio upravljane jedrilice, koje se odvijaju u nadležnosti Hrvatskog jedriličarskog saveza i Hrvatske zajednice tehničke kulture

- volonter u udruzi „Udruga 21“ koja se bavi sa djecom sa sindromom Down

- 2016.- 2018.god. = nezavisni vijećnik u splitskom gradskom kotaru Varoš

- pučki pjevač u bratovštini „Sv. Križa“ – Veli Varoš