

# Hitna stanja kardiovaskularnog sustava u urgentnoj medicini - uloga medicinske sestre/tehničara

---

Čargo, Marin

Undergraduate thesis / Završni rad

2015

Degree Grantor / Ustanova koja je dodijelila akademski / stručni stupanj: **University of Split / Sveučilište u Splitu**

Permanent link / Trajna poveznica: <https://um.nsk.hr/um:nbn:hr:176:398861>

Rights / Prava: [In copyright](#) / [Zaštićeno autorskim pravom.](#)

Download date / Datum preuzimanja: **2024-07-17**

Repository / Repozitorij:



[Repository of the University Department for Health Studies, University of Split](#)



SVEUČILIŠTE U SPLITU

Podružnica

SVEUČILIŠNI ODJEL ZDRAVSTVENIH STUDIJA

PREDDIPLOMSKI SVEUČILIŠNI STUDIJ

SESTRINSTVA

**Marin Čargo**

**HITNA STANJA KARDIOVASKULARNOG SUSTAVA U  
URGENTNOJ MEDICINI-ULOGA MEDICINSKE  
SESTRE/TEHNIČARA**

**Završni rad**

Split, 2015.

SVEUČILIŠTE U SPLITU

Podružnica

SVEUČILIŠNI ODJEL ZDRAVSTVENIH STUDIJA

PREDDIPLOMSKI SVEUČILIŠNI STUDIJ

SESTRINSTVA

**Marin Čargo**

**HITNA STANJA KARDIOVASKULARNOG SUSTAVA U  
URGENTNOJ MEDICINI-ULOGA MEDICINSKE  
SESTRE/TEHNIČARA / EMERGENCIES  
CARDIOVASCULAR SYSTEM IN EMERGENCY  
MEDICINE - ROLE OF NURSES / TECHNICIANS**

**Završni rad / Bachelor's Thesis**

Mentor:

**Mihajlo Lojpur, doc.dr.sc.**

Split, 2015.

## **ZAHVALA**

Zahvaljujem mentoru doc.dr.sc. Mihajlu Lojpur, koji mi je nesebično pomagaou izradi ovog završnog rada.

Zahvaljujem magistrama Raheli Orlandini i Matei Šarić koje su mi u toku studiranja prenjele znanje iz područja zdravstvene njege i kliničkih vještina te mi uvijek bile spremne pomoći u obvezama koje sam imao kao predstavnik studenata kroz ove tri godine. Također zahvaljujem i na razumijevanju za natjecanja koja su se preklapala s nastavom! Hvala Vam i na pomoći oko izrade ovog završnog rada.

Zahvaljujem se i svim kolegicama i kolegama na suradnji, pomoći i druženju u toku studiranja.

# SADRŽAJ

1. UVOD .....	1
1.1. Anatomija.....	1
1.2. Fiziologija.....	3
1.2.1. Srčana elektrofiziologija.....	4
1.2.2. Srčana inervacija.....	5
1.3. Elektrokardiogram.....	6
1.4. Nadzor, čiranje EKG-a i prepoznavanje ritma.....	7
1.4.1. Srčani monitoring.....	8
1.4.2. Čitanje EKG zapisa i prepoznavanje ritma.....	9
1.5. Aritmije.....	9
1.5.1. Ritmovi kardijalnog aresta.....	9
1.5.2. Periarrestne aritmije.....	13
1.6. Defibrilacija.....	18
1.6.1. Mehanizam defibrilacije.....	19
1.6.2. Položaj elektroda.....	19
1.6.3. Redosljed postupaka pri uporabi manualne defibrilacije.....	21
1.6.4. Prekid reanimacije.....	22
1.7. Akutni koronarni sindrom.....	22
1.7.1. Patofiziologija.....	22
1.7.2. Klinička slika.....	23
1.7.3. Dijagnostika.....	25

1.7.3.1.	12-kanalni EKG zapis.....	25
1.7.4.	Liječenje.....	27
1.8.	Infarkt miokarda (STEMI) .....	28
1.8.1.	Klinička slika.....	28
1.8.2.	Dijagnostika.....	29
2.	CILJ RADA.....	31
3.	RASPRAVA.....	32
3.1.	Sestrinske dijagnoze.....	32
4.	ZAKLJUČAK.....	36
5.	LITERATURA.....	37
6.	SAŽETAK.....	38
7.	SUMMARY.....	39
8.	ŽIVOTOPIS.....	40

# 1. UVOD

S obzirom na sve veću učestalost pojave aritmija kao hitnih stanja kardiovaskularnog sustava te zaprimanja bolesnika s akutnim koronarnim sindromom, u ovom radu bit će opisane aritmije koje bolesnika dovode do aresta, i ACS koji bolesnika vitalno ugrožava. Također, bit će spomenute i ostale aritmije koje bolesnika ne dovode u vitalno ugrožavajuće stanje, ali se mogu razviti i tada postati hitno stanje. Također, bit će opisana i uloga medicinske sestre i tehničara u navedenim stanjima. Da bi sestre i tehničari mogli pravilno postupiti u tim hitnim stanjima, potrebna su im klinička znanja i vještine na vrlo visokoj razini, pa je stoga primarno opisati svako stanje s kliničkog aspekta.

## 1.1. Anatomija

Srce je dvostruka mišićna pumpa koja tjera krv u aortu, iz koje krv odlazi u arterije i kapilare. Srce se dijeli na: desno srce koje izbacuje krv u mali krvotok, i lijevo srce koje izbacuje krvotok u veliki krvotok. Na svakoj strani nalazi se jedna pretkljetka-atrium, i jedna kljetka-ventriculus. Srce obavija vezivna vreća koja se naziva osrčje-pericardium. Perikard je građen od dva lista: vanjski list- pericardium fibrosum, i unutarnji list- pericardium serosum. Serozni list građen je također od dva lista: vanjski-lamina parietalis, i unutarnji-lamina visceralis. Visceralna lamina čvrsto je srasla sa površinom srca i čini njegov vanjski sloj koji se naziva epicardium. Srce izvana ima oblik trostrane piramide na kojoj razlikujemo: bazu-basis cordis, vrh-apex cordis, i tri strane. Prednja strana naziva se facies sternocostalis (facies anterior), donja strana- facies diaphragmatica (facies inferior). Postranične strane su facies pulmonalis dextra et sinistra, i one dodiruju plućna krila. Na desnoj strani srca nalazi se desni rub koji se još naziva i oštri rub-margo dexter (margo acutus). Na lijevoj strani nalazi se tupi rub- margo obtusus kojeg zapravo čini cijela lijeva strana. Velike krvne žile koje izlaze iz kljetki tvore srčanu krunu-corona cordis. Na vanjskoj strani, kljetke su od pretkljetki odijeljene brazdom koja se zove sulcus coronarius, u kojoj su smještene koronarne arterije. Na srcu se nalaze dvije srčane uške- auricula dextra et sinistra. One su zaostaci pretkljetki iz embrionalnog razvoja. U desnu pretkljetku ulaze tri vene: v.cava superior, v.cava inferior i sinus coronarius. U lijevu pretkljetku ulazi 4 do 5 vena, vv.pulmonales. Unutarnji dio srca oblaže endocardium koji odgovara endotelu krvnih

žila. Postoji razlika u debljini stijenki klijetki. Naime, lijevo srce je najopterećeniji dio srca, i sukladno tome ima znatno deblju stijenku od desne klijetke. Unutar klijetki nalaze se vrlo značajni mišići koji se nazivaju papilarni mišići-mm.papillares. Oni su zapravo skupine mišićnih snopova, i s njihovih vrhova odlaze tanke tetivne niti-chordae tendinae, koje se hvataju na rubove atrioventrikularnih zalistaka. Tri su vrste srčanih zalistaka. Desno atrioventrikularno ušće ili trikuspidalni zalistak- valva atrioventricularis dextra (valva tricuspidalis). Oblikuju ga tri nabora ili lista: cuspis septalis, anterior et posterior. Listovi su trokutastog oblika, a baza mi priliježe uz stijenku klijetke i utkani su u prsten-anulus fibrosis dexter. U desnoj klijetki nalaze se i tri papilarna mišića: m.papilaris anterior, posterior et septalis. Svaki papilarni mišić šalje tetivne niti na dva susjedna lista. Lijevo ušće ili mitralni zalistak- valva atrioventricularis sinistra (valva mitralis) tvore dva lista- cuspis anterior et posterior. Oba lista također polaze s vezivnog prstena- anulus fibrosus sinister. Lijeva klijetka ima dva papilarna mišića-m.papillaris anterior et posterior. Tetivne niti oba mišića hvataju se na oba lista. Treća vrsta srčanih zalistaka su zalisci velikih arterija, koje oblikuju polumjesečasti nabori, odnosno podvostručnja endokarda, i zovi se valvulae semilunares. Mjesta na kojima se sastaju dva susjedna polumjesečasta zaliska nazivaju se commissurae valvularum semilunarium. Ušće aorte na lijevoj klijetki naziva se ostium aortae. U srcu nalazimo i srčanu pregradu-septum cordis. Međuatrijska pregrada-septum interatriale, postavljena je u smjeru od desno i straga prema naprijed i lijevo. Na njemu razlikujemo deblji i veći dio od tanjeg dijela koji odgovara udubini-fossa ovalis. Međuventrikularna pregrada-septum interventriculare, građena je od dva dijela: pars membranacea septi interventricularis i pars muscularis. Uz epikard i endokard vrlo važan srčani mišićni sloj je myocardium. Postoje dva tipa srčanog mišića: radno i provodno srčano mišićje. Radno srčano mišićje izgrađuje atrijsko i ventrikularno mišićje i obavlja ulogu srčane pumpe. Provodno mišićje provodi podražaj od jednog dijela srca k drugom i usklađuje rad svih srčanih djelova.

Sustav provodnog srčanog mišićja- complexus stimulans cordis: ima ulogu započinjanja srčane kontrakcije, provođenja živčanih podražaja i usklađivanja svih pokreta pojedinih djelova srca. Najprije se kontrahiraju oba atrija, a potom ventrikuli. Unutar provodnog mišićja razlikuju se dva sustava. To su: sinuatrijski (SA) i atrioventrikularni (AV). SA čvor smješten je u gornjem lateralnom dijelu stijenke desnog atrija neposredno uz ušće gornje šuplje vene. Sinuatrijski sustav uključuje sinuatrijski čvor-nodus sinuatrialis,



snopić koji povezuje desnu pretklijetku i gornju šuplju venu i snopić koji povezuje sinuatrijski i atrioventrikularni čvor. SA čvor stvara impuls od oko 70x/min. Simpatičko ga podražavanje ubrzava, a parasimpatičko usporava. Atrioventrikularni sustav obuhvaća i AV čvor-nodus atrioventricularis i atrioventrikularni snop- fasciculus atrioventricularis koji dolazi od čvora. AV čvor smješten je u međuatrijskoj pregradi, jajolikog je oblika i prema naprijed se nastavlja u AV snopić. AV snop ima izgled vrpce, usmjeren je prema dolje i naprijed, a na rubu pregrade dijeli se na dva kraka crus sinistrum fasciculi atrioventricularis. On ulazi u lijevu klijetku. Drugi krak je crus dextrum fasciculi atrioventricularis, koji ide u desnu klijetku (1).

## 1.2. Fiziologija

Srce funkcionalno dijelimo na desno srce koje izbacuje krv u plućnu cirkulaciju, i lijevo srce-izbacuje krv u periferne organe. Ono je građeno od triju glavnih vrsta srčanog mišića: atrijski mišić, ventrikulski mišić te specijalizirana podražljiva i vodljiva mišićna vlakna. Srčani mišić je, kao i skeletni, prugast. U njemu se nalaze miofibrile koje sadrže miozinske i aktinske niti. Srčani mišić je sincicij mnogih srčanih stanica međusobno povezanih tako da se akcijski potencijal širi na sve stanice, kada se podraži bilo koja od njih. Akcijski potencijal uzrokovan je otvaranjem dviju vrsta kanala: natrijskih-brzih, ostaju otvoreni nekoliko tisućinski sekunde i omogućuju ulazak velikom broju natrijevih iona, odgovornih za repolarizaciju, te kalcijevih-sporih, otvorenih nekoliko desetinki sekunde. Ulaz kalcijevih iona potiče mišićnu kontrakciju. Nakon 0,2 do 0,3 s spori kalcijevski kanali se zatvaraju, prestaje ulazak Ca i Na iona, ali se povećava propusnost membrane za kalijeve ione i tada akcijski potencijal završava. U srčanom mišiću postoji i faza refrakternosti odnosno nepodražljivosti. Ona se odvija kada je srčani mišić već podražen. Ta faza za ventrikule iznosi 0,25 do 0,30 s. Nakon toga slijedi razdoblje relativne nepodražljivosti koje traje oko 0,05 s, i tada je mišić teže podražljiv nego u normalnim uvjetima, ali ipak snažnim ekscitacijskim signalom moguće je izazvati podražaj. Sve ono što se zbiva u srcu od početka jedne do početka druge kontrakcije naziva srčani ciklus. Svaki ciklus započinje spontanom stvaranjem stvaranjem akcijskog potencijala u SA čvoru. Od tog čvora AP brzo putuje kroz oba atrija, a zatim kroz AV snop. Na prijelazu iz atrija u ventrikule impuls se uopćava za više od 0,1 s. To usporenje omogućuje atrijima da se kontrahiraju prije početka kontrakcije

ventrikula, i time ubacuju krv u ventrikule prije njihove snažne kontrakcije. Razdoblje reklaksacije u srčanom ciklusu naziva se dijastola, a razdoblje kontrakcije sistola. Kod punjenja se volumen svakog ventrikula, za vrijeme dijastole, poveća na približno 110-120 ml. Taj volumen naziva se završni dijastolički volumen. Tijekom sistole ventrikuli se prazne, i volumen svakog ventrikula smanji se za približno 70 ml. Taj volumen nazivano udarni volumen. Volumen koji je preostao u svakom ventrikulu (40-50ml) zove se završni sistolički volumen. Kod snažne kontrakcije taj volumen može iznositi samo 10-20ml. Također kod velikog pritjecanja kri, dijastolički volumen se može povećati na 150-180ml. Udio završnog dijastoličkog volumena koji se izbacuje zove se frakcija izbacivanja. Da se krv nebi iz ventrikula vraćala u atrijske tokom sistole, ili iz aorte i a.pulmonalis u ventrikule u toku dijastole, zaslužni su srčani zalisci. Oni se otvaraju i zatvaraju pasivno. Zatvaraju se kada gradijent tlaka krv potiskuje prema natrag, a otvaraju kada gradijent tlaka krv potiskuje prema naprijed. Za gibanje AV zalistaka vrlo su bitni papilarni mišići te njihove tetivne niti, chordae tendineae. Papilarni mišići kontrahiraju se isto kad i stijenka ventrikula, ali njihove niti ne pomažu zaliscima da se zatvore, već povlače rubove zalistaka prema unutrašnjosti kako se u toku ventrikularne kontrakcije nebi previše izbočili u atrijske. Semilunarni zalisci u aorti i a.pulmonalis mnogo su izdržljiviji zbog vrlo jake i veoma savitljive vezivne osnove, jer za razliku od AV zalistaka podnose znatno veća fizička opterećenja. To je zbog toga što je tlak u arterijama na kraju sistole vrlo velik i zatvaranje je puno brže i snažnije od AV zalistaka. Također nemaju potporu tetivnih tračaka, a zbog brzog protoka krvi i brzog zatvaranja trenje rubova pri udaru puno je veće (2).

### **1.2.1. Srčana elektrofiziologija**

Put srčanog impulsa: nastaje u SA čvoru, putuje internodalnim putevima do AV čvora u kojem impuls usporava, AV snopom prelazi iz atrijske u ventrikule te u lijevi i desni snop Purkinjeovih vlakana, koja impuls provode u sve djelove ventrikula. SA čvor je mali, plosnati, elipsoidni tračak specijaliziranog srčanog mišića, širok oko 3mm, dug 15mm i debeo 1mm. Vlakna SA čvora neposredno su povezana s vlaknima mišića atrijske, pa se svaki AP koji započinje u SA čvoru odmah širi u mišićnu stijenkku atrijske. SA čvor obično nadzire srčanu frekvenciju. Internodalni putevi nastavljaju se na SA čvor i izravno se stapaju s vlaknima atrijskog mišića. Razlikujemo prednji, srednji i stražnji internodalni put. Brzina

provođenja je u tim vlaknima veća zbog prisutnosti specijaliziranih provodnih vlakana koja su slična Purkinjeovim vlaknima. AV čvor usporava impuls na prijelazu iz atrija u ventrikule. On se nalazi u stražnjem dijelu stijenke desnog atrija, iza trikuspidalnog ušća. Na njega se nastavlja AV snop koji se sastoji od penetracijskog i distalnog dijela. Impuls dopjeva u AV čvor 0.03 s nakon nastanka u SA čvoru, i tu ostaje 0.09 s prije nego što uđe u penetracijski dio AV snopa. U penetracijskom dijelu impuls zaostaje još 0,04 s što znači da ukupno zaostajanje impulsa u AV čvoru i AV snopu iznosi 0.13 sekundi. Dodamo li tome i 0.03 s koje su potrebne da impuls dođe od SA do AV čvora, dobijamo 0.16 s koje su potrebne da impuls konačno dopiše do ventrikularnog mišića. Purkinjeova vlakna izrazito su debela. Ona prenose AP velikom brzinom, čak do 6 puta brže nego ventrikularni mišić. To omogućuje gotovo trenutno prenošenje impulsa kroz cijeli ventrikularni mišić. Posebno svojstvo AV snopa je da onemogućuje putovanje AP unatrag, prema atrijima, osim u patološkim stanjima. Atrij je od ventrikula odvojen vezivnom zaprekom, pa jedinu vezu čini AV snop. Ta zapreka djeluje kao izolator i sprječava prijelaz srčanog impulsa iz atrijskog u ventrikularni mišić bilo kojim putem osim AV snopom. U suprotnom dolazi do teških, često i smrtonosnih srčanih aritmija. SA čvor se još naziva i predvodnik srca. Ukoliko srčani impuls nastane bilo gdje osim u SA čvoru, govorimo o patološkom predvodniku koji se naziva ektopični predvodnik. Takav predvodnik uzrokuje poremećen redoslijed kontrakcija i može uzrokovati poremećaj srčane sposobnosti izbacivanja krvi (2).

### **1.2.2. Srčana inervacija**

Srce je opskrbljeno simpatičkim i parasimpatičkim živcima. Parasimpatički (vagus) raspoređeni su uglavnom oko SA i AV čvora, i vrlo malo opskrbljuju ventrikularni mišić. Simpatički su raspoređeni po svim djelovima srca, odobito po ventrikularnom mišiću. Ukoliko dođe do podraživanja parasimpatičkih živaca, na vagusnim se završecima oslobađa acetilkolin. On na srce djeluje tako da smanjuje brzinu ritma SA čvora, i smanjuje podražljivost spojnih vlakana između antijakog mišića i AV čvora. Tada dolazi do usporenog prijenosa srčanog impulsa u ventrikule. Slabo do umjereno podraživanje vagusa usporit će frekvenciju srčanog rada na pola normalne vrijednosti. Jako podraživanje može dovesti do potpunog zaustavljanja stvaranja impulsa u SA čvoru ili blokiranja prijenosa impulsa iz atrija u AV čvor. U oba slučaja impulsi se više ne mogu prenositi u ventrikule. Ventrikuli tada

prestanu kucati na 5 do 20 sekundi, a zatim u nekom dijelu Purkinjeovih vlakana tj u septalnom dijelu AV snopa dolazi do stvaranja vlastitog ritma, koji uzrokuje ventrikularnu kontrakciju frekvencijom 15 do 40x/min. Ta pojava zove se bijeg ventrikula (1, 2).

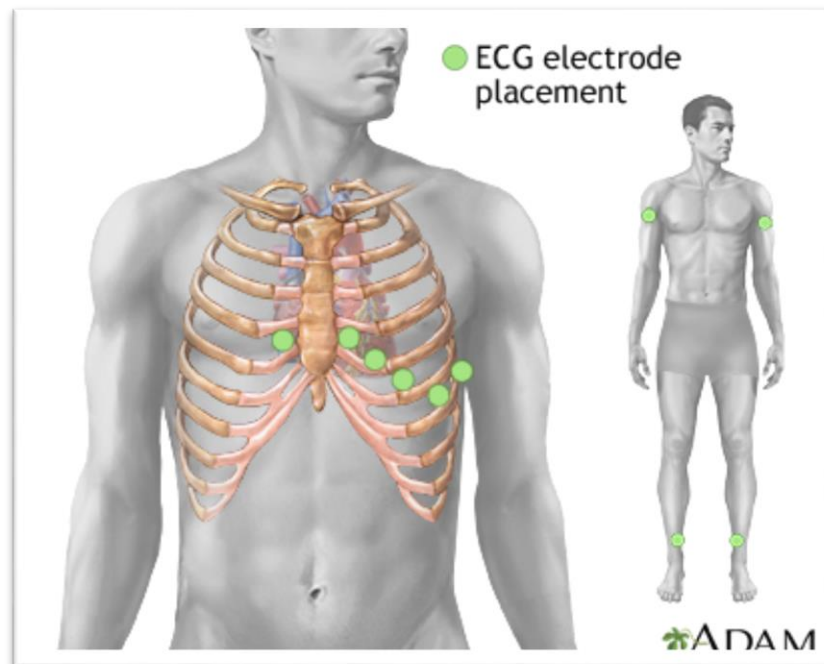
### **1.3. Elaktrokardiogram**

Kada srčani impuls prolazi kroz srce, električna se struja iz srca širi i u okolna tkiva, a manji dio dopire sve do površine tijela. Te struje stvaraju električni potencijal koji se može registrirati elektrodama postavljenim na kožu s objiju strana srca. Tako dobiveni zapis naziva se elektrokardiogram (EKG). EKG se sastoji od depolarizacijskih i repolarizacijskih valova kao i od različitih valova i zubaca koji u odnosu na izoelektričnu liniju mogu biti: pozitivni (vrh usmjeren iznad linije), aplanirani (u razini izoelektrične linije), negativni (ispod linije), dvogrbi (vrh je procjepan u dvije grbe), te bifazični (val se sastoji od dvaju vrhova od kojih se svaki nalazi suprotno od izoelektrične linije). Normalan EKG zapis sadrži: P-val, QRS-kompleks i T-val. QRS-kompleks, naziva se još i ventrikularni ili inicijalni kompleks, sastoji se od Q-vala, R-vala te S-vala. P-val je uzrokovan električnim potencijalima što nastaju kad se aatriji depolariziraju prije početka njihove kontrakcije. QRS-kompleks izazivaju potencijali nastali u toku depolarizacije ventrikula prije njihove kontrakcije, odnosno širenja vala depolarizacije ventrikula prije njihove kontrakcije. Sukladno tome, P-val i QRS-kompleks su depolarizacijski valovi. T-val uzrokovan je potencijalima što nastaju tijekom oporavka ventrikula od stanja depolarizacije. Taj se proces normalno događa u ventrikularnom mišiću 0.25 do 0.35 s nakon depolarizacije. T-val poznat je kao repolarizacijski val. Prije nego što nastane mišićna kontrakcija kroz mišić se mora proširiti val depolarizacije, koji zatim potakne proces kontrakcije. P-val se javlja na početku kontrakcije aatrija, a QRS-kompleks na početku kontrakcije ventrikula. Ventrikuli ostaju kontrahirani sve dok ne završi repolarizacija, tj. do završetka T-vala. Repolarizacija aatrija događa se 0.15 do 0.20 s poslije završetka P-vala, približno kada se na EKG-u pojavi QRS-kompleks. ST segment ili spojnica dio je ventrikularnog kompleksa i repolarizacijskog vala (T-val). U fiziološkom uvjetima je u izoelektričnoj liniji, a patološke promjene su prisutne u koronarnoj bolesti i perikarditisu, kao i sekundarno u hipertrofiji ventrikula. T-val označava repolarizaciju ventrikula i često je na EKG zapisu produljen, pozitivan ili aplaniran te asimetričan. U patološkim procesima, kao npr. koronarna bolest, postaje negativan,

simetričanlijevkastog oblika, pa se često naziva i "koronarni T-val". U-val je pozitivan, i nastaje nakon T-vala. Označava vrijeme najveće ekscitabilnosti klijetki. QT interval je depolarizacijski i naziva se električna sistola. Njegovo trajanje ovisi o dobi i spolu te srčanoj frekvenciji. Patološka produljenja nalaze se u koronarnoj bolesti, akutnom plućnom srcu te hipokalijemiji. Također do produljenja dolazi kod primjene određenih antiaritmika. TP-interval naziva se električna dijastola, a označava period od kraja T-vala do početka P-vala (2, 3,5).

#### **1.4. Nadzor, čitanje EKG-a i prepoznavanje ritma**

Prepoznavanje srčanog ritma tokom kardijalnog aresta od iznimne je važnosti jer o tome ovisi ispravnost liječenja. U toku kardijalnog aresta nužan je srčani monitoring. Vrlo je važno i nastaviti monitoring nakon reanimacije jer postoji rizik od nastanka nove aritmije ili ponovnog arestiranja. Rizik od aresta povećan je kod osoba sa perzistirajućom aritmijom povezanom uz strukturne bolesti srca, bolove u prsištu, zatajenjem srca, poremećajem svijesti i šokom. U takvih bolesnika osim monitoringa potrebno je snimiti i 12-kanalni EKG. S obzirom da monitoring EKG-a u samo jednom odvodu nije dovoljno pouzdana metoda za prepoznavanje ishemijske miokarda (koja se očituje kroz elevaciju ili depresiju ST-segmenata te promjene T-valova) u svih bolesnika sa bolovima u prsištu treba u više navrata snimiti 12-kanalni EKG. U toku aresta naročito je važno dobro poznavanje ritmova koji se defibriliraju. Automatski vanjski defibrilatori (AVD) mogu sami analizirati ritam te isporučiti električni šok (5, 7).



**Slika 1:** Pozicija prekordijalnih elektroda

**Izvor:** <http://www.slideshare.net/mtaradi/ekg-13>

#### **1.4.1. Srčani monitoring**

Srčani monitor prikazuje EKG u stvarnom vremenu. Signal se dobiva preko samoljepljivih elektroda postavljenih na bolesnikovu kožu. Mnogi monitori prikazuju i frekvenciju srca, saturaciju kisikom i krvni tlak. Ti parametri iznimno su važni za procjenu bolesnika. Uz to postoje i alarmi koji signaliziraju kada parametri prelaze postavljene granice.

Priključivanje monitora podrazumjeva postavljanje elektroda (odvodi I,II,III) na mjesta gdje ima malo dlaka ili su prethodno obrijana, i to prema sljedećoj shemi: crveni odvod-desno rame, žuti odvod-lijevo ramo, zeleni odvod-trbuh ili lijevi donji dio prsnog koša. Ukoliko je dostupna i četvrta elektroda, crna boje, stavlja se na desnu stranu trbuha ili desni donji dio prsnog koša. Ukoliko je moguće elektrode postaviti iznad kosti, a ne iznad mišića kako bi se smanjila interferencija mišića kao artefakta u EKG zapisu (5,7).

## **1.4.2. Čitanje EKG-zapisa i prepoznavanje ritmova**

Primjenjuje se sustav od 6 koraka za analizu ritmova:

- 1) Postoji li električna aktivnost?
- 2) Kolika je frekvencija ventrikula?
- 3) Je li QRS kompleks pravilan ili nepravilan?
- 4) Je li QRS kompleks normalno širok ili proširen?
- 5) Je li prisutna aktivnost atrijska?
- 6) Jesu li atrijska i ventrikulska aktivnost povezane, i kako?

Bilo koji ritam opisujemo. Npr: Nepravilna tahikardija uskih kompleksa; pravilna bradikardija širokih kompleksa, itd. (7).

## **1.5. Aritmije**

Aritmija doslovno znači "bez srčanog ritma" ali se pod tim pojmom podrazumjeva i patološki poremećaj srčanog ritma (ubrzanje, nepravilan rad srca, stvaranje impulsa van provodnog sustava). Prikladniji naziv za poremećaje ritma bio bi disritmija, ali taj naziv nije ustaljen u praksi. Aritmije su u praksi vrlo učestale, stoga je važno njihovo dobro poznavanje i prepoznavanje. Postoje tri mehanizma nastanka aritmija: automatizam, potaknuta (trigerirana) aktivnost i kružni mehanizam. Automatizam podrazumjeva zbivanje kada stanice koje ne pripadaju provodnoj muskulaturi srca samostalno stvaraju impuls neovisno o provodnom sustavu. Tu pojavu nazivamo svojstvo samoinjiciranja. Potaknuta aktivnost se u patološkim uvjetima pojavljuje u stanicama miokarda nakon redovitih udaraca nastane naknadni potencijal, koji ukoliko je dovoljno snažan može izazvati novu kontrakciju, ili čak tahikardiju. Kružni mehanizam (reentry) nastaje usljed poremećaja provođenja akcijskog potencijala. Aritmije dijelimo na arestne i periarestne aritmije (4,6,7).

### **1.5.1. Ritmovi kardijalnog aresta**

Ritmove kardijalnog aresta dijelimo u tri skupine:

- Ventrikularna fibrilacija (VF) i neki slučajevi ventrikularne tahikardije (VT)
- Asistolija
- Električna aktivnost bez pulsa (PEA)

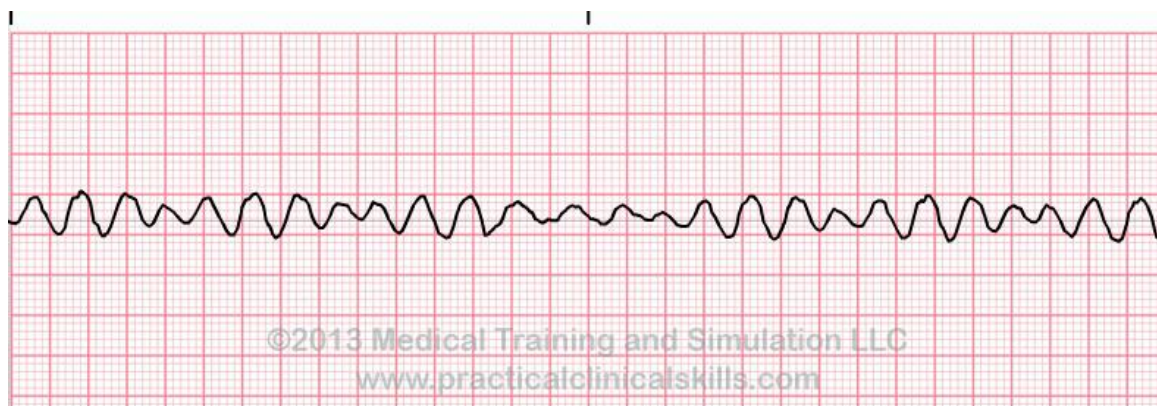
U nekim slučajevima, rijetko, ekstremna bradikardija i vrlo brza supraventrikularna tahikardija mogu izazvati teški pad minutnog volumena, i uzrokovati kardijalni arrest.

### **Ventrikularna fibrilacija**

VF je aritmija koja je lako prepoznatljiva na monitoru i ne zahtjeva detaljnu analizu ritma. Ukoliko se posumnja da monitor prikazuje VF potrebno je odmah provjeriti bolesnika kako bi se utvrdilo da li se zaista radi ov VF ili je riječ o artefaktu. Ukoliko bolesnik ima puls, ritam nije VF. Dva su poremećaja koja u nekim okolnostima mogu sličiti VF-u jer stvaraju nepravilan i brz ritam sa širokim QRS kompleksom. Jedan je polimorfna VT. Ona može uzrokovati kardijalni arrest.

Pristup u liječenju je isti kao i kod VF, pa i pogreška u razlikovanju ovog ritma od VF neće dovesti do pogreške u liječenju. Drugi potencijalni uzrok je fibrilacija atrijske s preekscitacijom. Ona nastaje u prisutnosti akcesornog puta koji povezuje mišićnu atrijsku i ventrikularnu u Wolff-Parkinson-White (WPW) sindromu. Neki od tih puteva mogu premostiti impulse iz atrijske u ventrikularnu i do 300 ili više u minuti. Tako nastaje nepravilna tahikardija širokog QRS kompleksa koja obično ne sličiti na VF-u ali se može zamjeniti s polimorfnom tahikardijom.



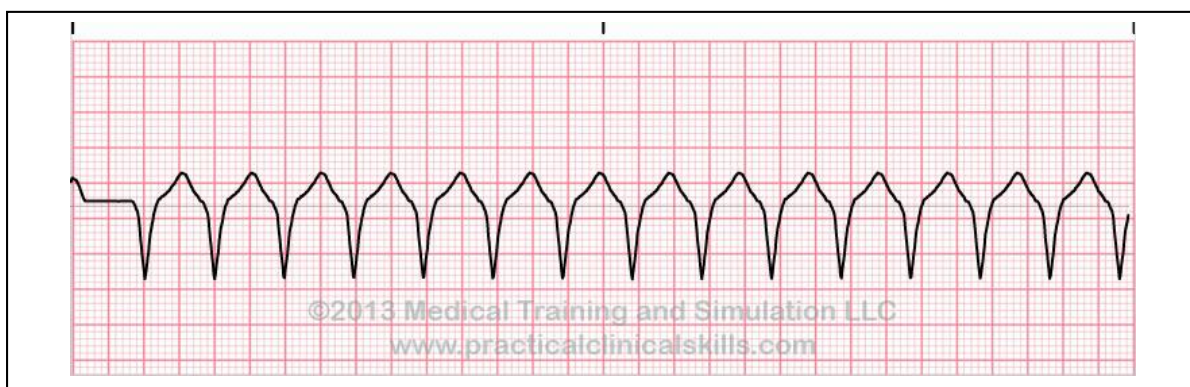


**Slika 2:** EKG prikaz fine ventrikularne fibrilacije

**Izvor:** [http://www.kardio.hr/pdf/Cardiologia%20Croatica%202014\\_9\\_1-2\\_1-80.pdf](http://www.kardio.hr/pdf/Cardiologia%20Croatica%202014_9_1-2_1-80.pdf)

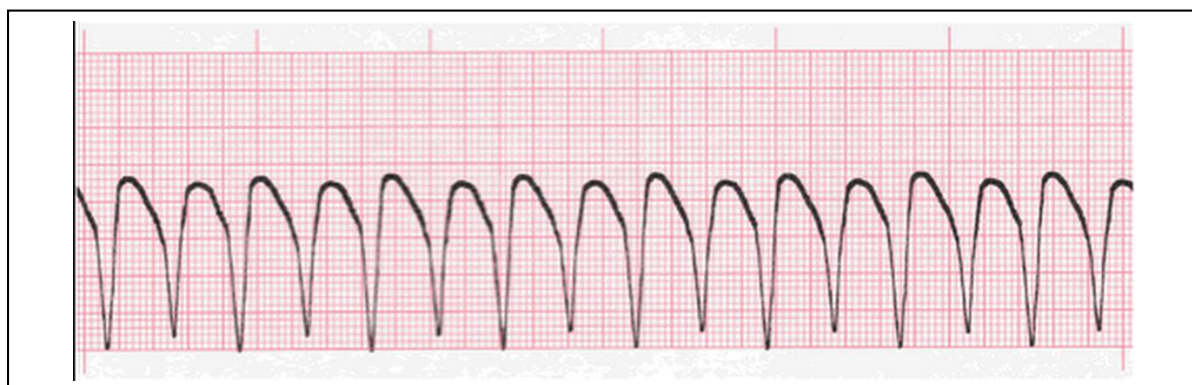
### **Ventrikularna tahikardija**

Ventrikularna tahikardija (VT) može dovesti do gubitka minutnog volumena te kardijalnog aresta. To se češće događa pri visokoj frekvenciji ili u prisutstvu strukturnih bolesti srca (hipertrofija lijevog ventrikula, aortna stenoza, itd). VT iznenada može prijeći u VF. VT bez pulsa zahtjeva hitnu defibrilaciju kao i kod VF. Ukoliko je minutni volumen održan, i puls palpabilan, liječenje se provodi prema algoritmu za liječenje tahikardija s širokim QRS kompleksom. QRS kompleksi izgledom mogu biti monomorfni ili polimorfni. Kod monomornih je itam gotovo pravilan, a frekvencija iznosi između 100 i 300/min. Atrijska se aktivnost može nastaviti neovisno o ventirkularnoj. Ponekad se atrijska aktivnost prenosi na ventrikule uzrokujući uhvaćene otkucaje (capture beats) ili spojene otkucaje (fusion beats). Uhvaćeni otkucaj stvara QRS kompleks normalna izgleda za vrijeme monomorfne VT, bez prekidanja aritmije



**Slika 3:** EKG prikaz ventrikularne tahikardije

**Izvor:** [http://www.kardio.hr/pdf/Cardiologia%20Croatica%202014\\_9\\_1-2\\_1-80.pdf](http://www.kardio.hr/pdf/Cardiologia%20Croatica%202014_9_1-2_1-80.pdf)

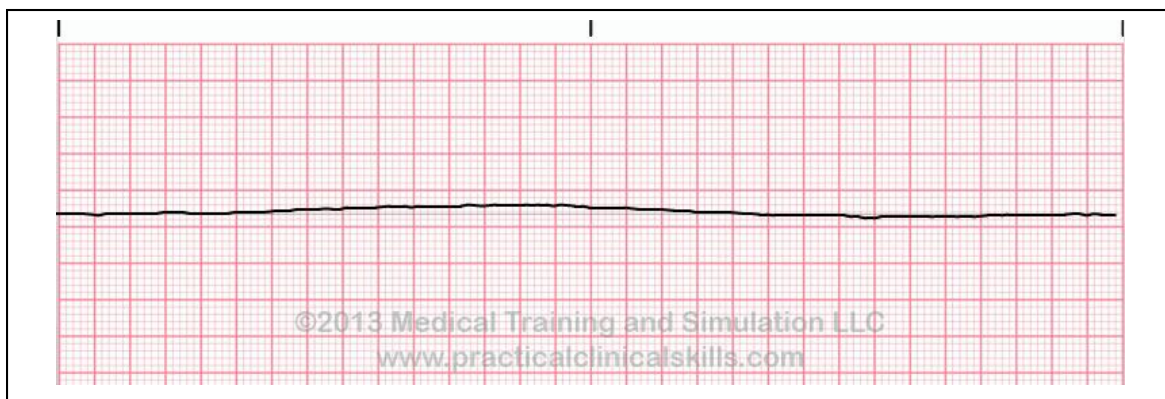


**Slika 4:** EKG prikaz ventrikularne tahikardije

**Izvor:** [http://www.kardio.hr/pdf/Cardiologia%20Croatica%202014\\_9\\_1-2\\_1-80.pdf](http://www.kardio.hr/pdf/Cardiologia%20Croatica%202014_9_1-2_1-80.pdf)

## Asistolija

Katkad izgled asistolije na monitoru može podsjećati na finu VF. U tom slučaju treba započeti kardiopulmonalnu reanimaciju, koja će, ukoliko se dobro provodi, povisiti amplitudu i frekvenciju VF-a, i tako razjasniti dijagnozu.



**Slika 5:** EKG prikaz asistolije

**Izvor:** [http://www.kardio.hr/pdf/Cardiologia%20Croatica%202014\\_9\\_1-2\\_1-80.pdf](http://www.kardio.hr/pdf/Cardiologia%20Croatica%202014_9_1-2_1-80.pdf)

## Električna aktivnost bez pulsa

Električna aktivnost bez pulsa (PEA) označava odsutnost minutnog volumena unatoč postojećoj električnoj aktivnosti, za koju bi bilo normalno da stvara minutni volumen. Prognoza je obično loša, naročito ukoliko je uzrok masivni infarkt miokarda (4, 5, 6, 7).

### 1.5.2. Periarrestne aritmije

Periarrestne aritmije definirane su ovisno o srčanoj frekvenciji, pa tako mogu biti: bradiaritmije, tahiaritmije i aritmije s normalnom frekvencijom srca.

## **Bradikardija**

Bradikardija je aritmija u kojoj je frekvencija ventrikula manja od 60/min. Nalazi se u osoba dobre tjelesne kondicije, tijekom sna ili nakon liječenja nekim lijekovima ( B-blokatori). Patološki se javlja zbog poremećaja rada SA čvora ili zbog djelomičnog ili potpunog prekida atrioventrikularnog provođenja. Liječenje bradikardija najčešće uključuje atropin i/ili elektrostimulaciju srca. Izrazita bradikardija može prethoditi kardijalnom arestu. Najvažnija bradikardija koja se susreće u praksi jest stečeni kompletni AV-blok.

### **AV blok 1. stupnja**

AV blok 1. stupnja označava usporeno provođenje u AV spoju (AV čvor i Hisov snop). To se fiziološki nalazi kod sportaša. U EKG zapisu se očituje kao produljen PR-interval (duži od 0,20s). Od ostalih uzroka AV bloka 1. stupnja najčešći su: priparne bolesti provodnog sustava (fibroza), strukturne bolesti srca i primjena lijekova koji usporavaju provođenje kroz AV čvor. Rijetko se nalaze simptomi i kao izoliran ne zahtjeva liječenje.

### **AV blok 2. stupnja**

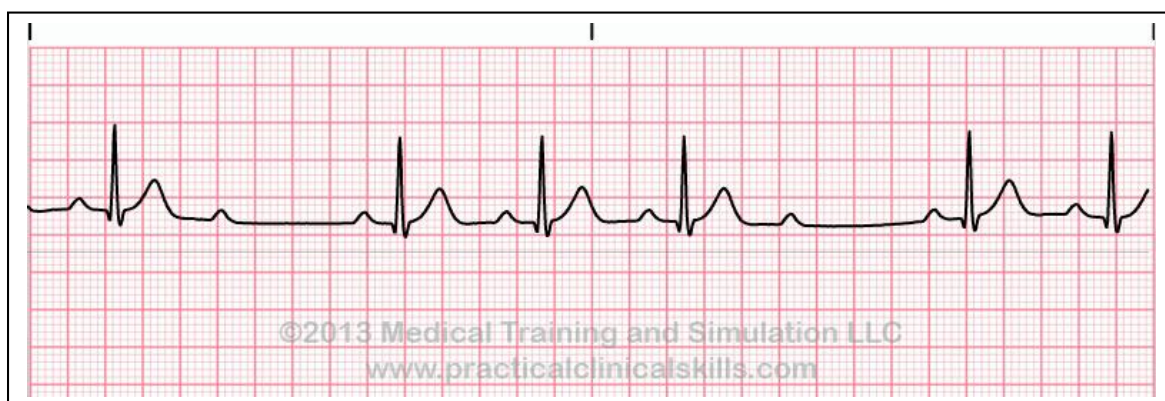
AV blok 2. stupnja prisutan je kad su neki, ali ne i svi P-valovi provedeni do ventrikula, i u tom slučaju dolazi do izostanka QRS-kompleksa nakon nekih P-valova. Dva su oblika ovog bloka:

#### **Möbitz tipa I AV-blok (Wenckebachov AV-blok)**

PR-interval se progresivno produljuje nakon svakog sljedećeg P-vala bez posljedičnog QRS-kompleksa. Ciklus se obično ponavlja. Ovo stanje nekada se nalazi i fiziološki kod sportaša s povišenim tonusom vagusa, ali van toga je patološki.

### **Möbitz tipa II AV-blok**

PR-interval je stalan, ali se nakon pojedinih P-valova ne pojavljuje QRS-kompleks. To se može dogoditi nasumični, bez ustaljenog ciklusa. U ovom bloku povećan je rizik za napredovanje do potpunog AV-bloka ili asistolije.

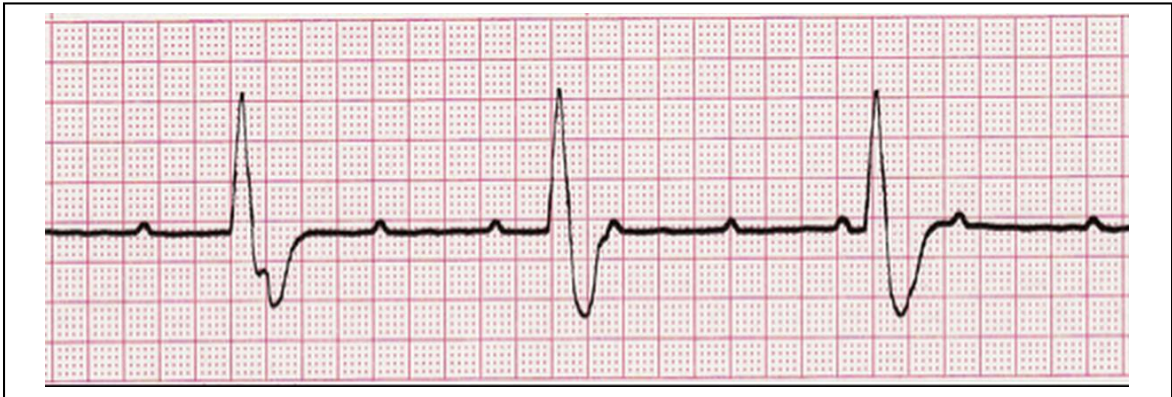

**Slika 6:** EKG prikaz Mobitz tipa II AV bloka

**Izvor:** [http://www.kardio.hr/pdf/Cardiologia%20Croatica%202014\\_9\\_1-2\\_1-80.pdf](http://www.kardio.hr/pdf/Cardiologia%20Croatica%202014_9_1-2_1-80.pdf)

### **AV blok 3. Stupnja (kompletni AV blok)**

Kod AV bloka 3. stupnja ili potpunog bloka nema povezanosti između P-valova i QRS-kompleksa. Depolarizacija atrijske i ventrikularne mišićne mase nastaje neovisno iz različitih predvodnika. Lokalizacija predvodnika određuje frekvenciju ventrikula i širinu QRS-kompleksa.



**Slika 7:** EKG prikaz potpunog AV bloka (III stupanj)

**Izvor:** [http://www.kardio.hr/pdf/Cardiologia%20Croatica%202014\\_9\\_1-2\\_1-80.pdf](http://www.kardio.hr/pdf/Cardiologia%20Croatica%202014_9_1-2_1-80.pdf)

### **Tahikardija**

Nastaju u miokardu atrija, AV-čvoru ili miokardu ventrikula. Sinusna tahikardija nije aritmija, već najčešće posljedica nekog drugog fiziološkog ili patološkog stanja. Karakterizirana je brojem otkucaja iznad 100/min.

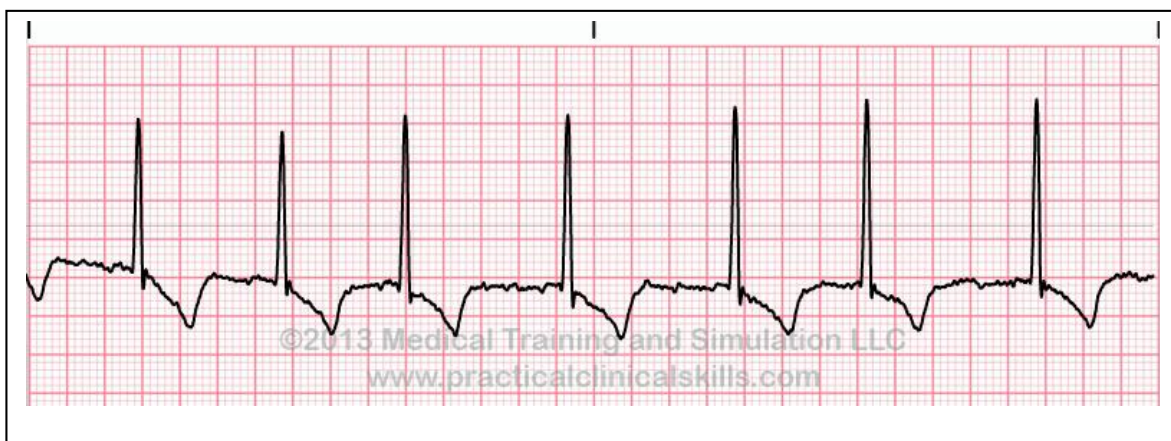
### **Tahikardija uskih QRS-kompleksa:**

Tahikardija koja nastaje u tkivu iznad račvišta Hisova snopa, opisuje se kao supraventrikularna tahikardija. Većina tahikardija s uskim QRS-kompleksima ima relativno dobru prognozu. Ove ritmove loše podnose bolesnici sa strukturnim bolestima srca, a mogu izazvati i anginu u osoba s ishemijskom bolesti srca.

## Fibrilacija atrijska (FA)

FA najčešća je aritmija u kliničkoj praksi. Karakterizira je potpuno nepravilna električna aktivnost atrijska. Ni u jednom odvodu nema prepoznatljivog P-vala ili bilo kojeg drugog oblika usklađene aktivnosti atrijska. Kaotična aktivnost najbolje se vidi u V1 odvodu. Ritam QRS kompleksa je nepravilan.

Posljedična frekvencija ventrikula će biti brza, obično 120-180/min, jer se provodi većina atrijskih impulsa koji stižu do AV-čvora. Uzroci fibrilacije mogu biti arterijska hipertenzija, pretilost, alkoholizam i strukturne bolesti srca. U koronarnoj bolesti srca, fibrilacija atrijska je posljedica oštećenja lijevog ventrikula, a ne ishemije miokarda.



**Slika 8:** EKG prikaz fibrilacije atrijske

**Izvor:** <http://www.kardio.hr/pdf/Cardiologia%20Croatica%202014%209%201-2%201-80.pdf>

## Undulacija atrijska

U undulaciji atrijska aktivnost atrijska na EKG-u se vidi kao "flutter" ili F-valovi s frekvencijom oko 300/min. Najbolje se vide u odvodima II, III, aVF, gdje imaju oblik zubca pile. Undulacija atrijska obično nastaje u desnom atriju pa je i poznata kao komplikacija bolesti

koje zahvaćaju desno srce. Povezana je uz KOPB, masivnu emboliju pluća, srčane mane i kongestivna zatajenja srca. Česta je nakon kardiokirurških zahvata.

### **Tahikardija širokih QRS-kompleksa**

Može biti:

- Tahikardija nastala u ventrikulu ispod račvanja Hisova snopa
- Supraventrikularna tahikardija aberantno provedena u ventrikule (blok lijeve ili desne grane)

Kliničke posljedice ovise o frekvenciji srca tijekom aritmije, prisutnost ili odsutnost strukturne ili ishemijske bolesti srca, i trajanju aritmije. Sve tahikardije širokih QRS-kompleksa liječe se kao VT, osim ako nisu supraventrikularnog porijekla (4, 5, 6, 7).

## **1.6. Defibrilacija**

Defibrilacija je ključna karika u lancu preživljavanja i dokazano najuspješniji postupak u poboljšanju ishoda kardijalnog aresta usljed arestnih aritmija. S obzirom da prolaskom vremena opada uspješnost defibrilacije, rana defibrilacija je najvažniji korak. Ukoliko nazočno medicinsko osoblje ne provodi KPR od trenutka kolabiranja do defibriliranja, svakom minutom se mortalitet povećava za 10-12%. Dakle, manji vremenski interval od arestiranja do isporuke električnog šoke znači uspješniju defibrilaciju i veću stopu preživljenja. Iznimno bitna je i KPR. Vrlo je važno da su prekidi masaže srca minimalni (čak i oni za analizu ritma i umjetno disanje) jer je istraživanjem dokazano da i ti mali prekidi smanjuju uspješnost defibrilacije, i povezani sus a postreanimacijskom disfunkcijom miokarda. Isto tako stanka između masaže srca i isporuke električnog šoka pridonosi neuspješnosti defibrilacije, i svakih 5 sekundi prepolovljuje vjerojatnost uspješne defibrilacije (7).



### **1.6.1. Mehanizam defibrilacije**

Defibrilacija označava prolazak struje kroz srčani mišić, i njegovu depolarizaciju te omogućava prirodnom predvodniku da preuzme kontrolu. Svaki defibrilatorm ima tri zajedničke komponente: izvor napajanja istosmjernje struje, kondenzator koji se puni određenom količinom energije i, dvije elektrode koje idu na prsni koš. Uspješnom defibrilacijom smatra se izostanak VF ili VT na 5 sekundi nakon isporuke elektročnog šoka.

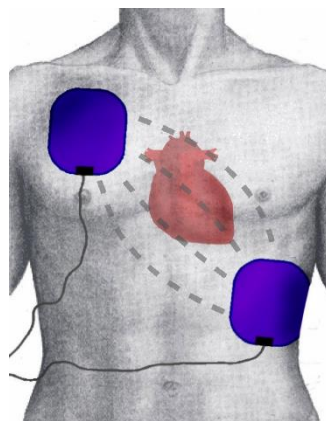
Dva čimbenika utječu na uspješnost defibrilacije. To su: otpor prsnog koša i položaj elektroda. Prolazak struje obrnuto je razmjeran otporu prsnog koša. Na sam otpor utječe i kontakt elektroda i kože, veličina elektroda te stadij disanja. Flasteri koji se nalaze na prsnom kožu mogu izazvati iskrenje ukoliko se preko njih postave elektrode, i dovode so opekline. Također kod jako dlakavih kolesnika ometa se kontakt elektroda i kože, i može doći do opekline. Stoga je važno da bolesnici budu obrijani. Ukoliko je britvica odmah dostupna preporuča se obrijati prsni koš. Ako nije, ne gubi se vrijeme na brijanje već se može koristiti biaksilarni položaj elektroda. Kada govorimo o veličini elektroda, idealna veličina nije poznata. Trenutno se koriste i preporučaju elektrode čija površina (obiju elektroda) iznosi 150 cm<sup>2</sup>. Samoljepljive elektrode promjera 8-12 cm dobro funkcioniraju. Otpor orsnog koše tokom disanja varira i najmanji je na kraju ekspirija. Stoga se preporuča isporučiti električni šok baš u tom trenutku. Kod bolesnika s težim oblicima astme, zaostali zrak u plućima može zahtjevati više energije defibrilacije (7).

### **1.6.2. Položaj elektroda**

Ni jedno istraživanje nije pokazalo kako položaj elektroda utječe na uspješnost defibrilacije. Vjerojatnije je da će uspješnost biti veća ukoliko se elektrode postave točno na dio srca koji fibrilira. Stoga, optimalan položaj nije uvijek isti. Standardni položaj je taj da se jedna elektroda postavi desno od gornjeg dijela sternum, ispod klavikule, a apikalna elektroda postavlja se u srednju aksilarnu liniju lijevo, u položaju V6 EKG elektrode, ili ženske dojke. Dojka se, kod žena, za vrijeme defibrilacije mora odmaknuti od površine. Ovaj položaj naziva se antero-lateralni. Ostali prihvatljivi položaji su:

- Antero-posteriorno: jedna elektroda preko lijevoj prekoridija, a druga straga iza srca, ispod lijeve lopatice
- Postero-lateralno: jedna elektroda postavljena u srednju aksilarnu liniju lijevo (položaj V6), a druga postavljena straga preko desne lopatice.
- Biaksilarno: obje elektrode postavljene na lateralnu stijenku prsnog koše; jedna lijevo, druga desno.

U tijeku defibrilacije treba obratiti pozornost na sigurnosne čimbenike. Preporučljivo je da osoba koja defibrilira, kao i svi ostali članovi tima, nose rukavice jer one pružaju ograničenu zaštitu od električne struje. Treba obratiti pozornost na odjeću bolesnika koja kao ni prsni koš ne smije biti mokra (prethodno obrisati prsni koš). U toku defibriliranja ne smije se dodirivati infuzijski sistem, krevet ili nosila ni sam bolesnik. Najsigurnija je upotreba samoljepljivih elektroda. Nepravilna uporaba kisika također može dovesti do požara i opekotina pacijenta i osoblja. Ukoliko je bolesnik spojen na kisik, potrebno ga je u toku defibriliranja ukolniti (maska, nosni kateteri, cijev iz ventilatora, itd). U tim situacijama potrebno je bolesnika odvojiti od dovoda kisika, udaljiti ga barem jedan metar od bolesnika te na ET tubus ili airway postaviti samošireći balon. U toku defibrilacije ni velike količine kisika (15L/min) nemaju znatan učinak (7).



**Slika 9:** Standardni položaj elektroda

**Izvor:** [http://www.kardio.hr/pdf/Cardiologia%20Croatica%202014\\_9\\_1-2\\_1-80.pdf](http://www.kardio.hr/pdf/Cardiologia%20Croatica%202014_9_1-2_1-80.pdf)

### 1.6.3. Redosljed postupaka pri uporabi manualne defibrilacije

- 1) Potvrditi kardijalni arest
- 2) Pozvati tim za reanimaciju
- 3) Započeti neprekidnu KPR i prethodno/istodobno postaviti samoljepljive elektrode prema standardnom položaju
- 4) Planirati sve postupke i naglasiti ih timu prije prekidan a KPR radi analize ritma
- 5) Zaustaviti masažu i provjeriri EKG (VF)
- 6) Odmah nastaviti masažu;osoba koja defibrilira bira prikladnu energiju (150-200 J bifazno za prvi udar i 150-360 J bifazno za ostale)-pritisnuti tipku za punjenje.
- 7) U toku punjenja upozoriti sve da se maknu od pacijenta, osim osobe koja vrši masažu, te ukloniti izvor kisika.
- 8) Kad je defibrillator pun, osoba koja masira odstupa od bolesnika i isporučuje se šok
- 9) Odmah, bez provjere pulsa i ritma, nastaviti KPR 30:2
- 10) KPR nastaviti kroz 2 min i pripremiti ostale za kratku stanku radi provjere ritma
- 11) Kratko zastati i provjeriti monitor
- 12) Ako je ritam VF/VT, ponoviti korake od 6-11
- 13) Ako VF ili VT prezistiraju, ponoviti korake od 6-8 i isporučiti treći šok. Odmah nastaviti sa masažom i dati adrenalin 1 mg iv. i amjodaron 300 mg iv. (KPR 2 min)
- 14) Ako VF /VT i dalje prezistiraju, ponavljati KPR u 2-minutnim sljedovima uz provjere ritma/pulsa i defibrilirati.
- 15) Davati 1 mg adrenalina iv nakon isporuke svakog drugog šoka (svakih 3-5 min)
- 16) Ukoliko se u toku stanke za provjeru ritma pojavi organizirana električna aktivnost, odmah palpirati puls:
  - a. ako je palpabilan- započeti postreanimacijsku skrb
  - b. ako nije palpabilan, nastaviti KPR i postupati po algoritmu ritmova koji se ne defibriliraju
- 17) U slučaju asistolije, nastaviti KPR i postupati prema algoritmu za ritmove koji se ne defibriliraju (7).

#### **1.6.4. Prekidanje reanimacije**

Reanimacija se provodi sve dok traje ritam koji se može defibrilirati. Općenito je prihvaćeno da je trajanje asistolije dulje od 20 minuta temelj za prekid reanimacije. Vođa tima odlučuje o prestanku reanimacije uz dogovor s ostalim članovima. Također, reanimaciju ne prekidamo sve dok se na monitoru vidi ritam VF ili VT (7).

### **1.7. Akutni koronarni sindrom (AKS)**

Prema definiciji, akutni koronarni sindrom predstavlja stanje naglog nastanka poremećaja koronarne cirkulacije s posljedičnom ishemijom odgovarajućeg dijela miokarda. Obuhvaća nestabilnu anginu pectoris, infarkt miokarda bez ST elevacije (NSTEMI), i infarkt miokarda s ST elevacijom (STEMI). AKS danas predstavlja najčešći uzrok primanja bolesnika u koronarnu jedinicu.

AKS dijelimo ga u dva entiteta:

- AKUTNI KORONARNI SINDROM bez ST elevacije (NSTE-ACS):
  - a) Nestabilna angina pectoris (eng. Unstable angina, UA)
  - b) IM bez ST-elevacije (NSTEMI)
- AKUTNI KORONARNI SINDROM sa ST elevacijom (STE-ACS):
  - a) IM s elevacijom ST-segmenta (STEMI), s Q zupcem ili bez njega.

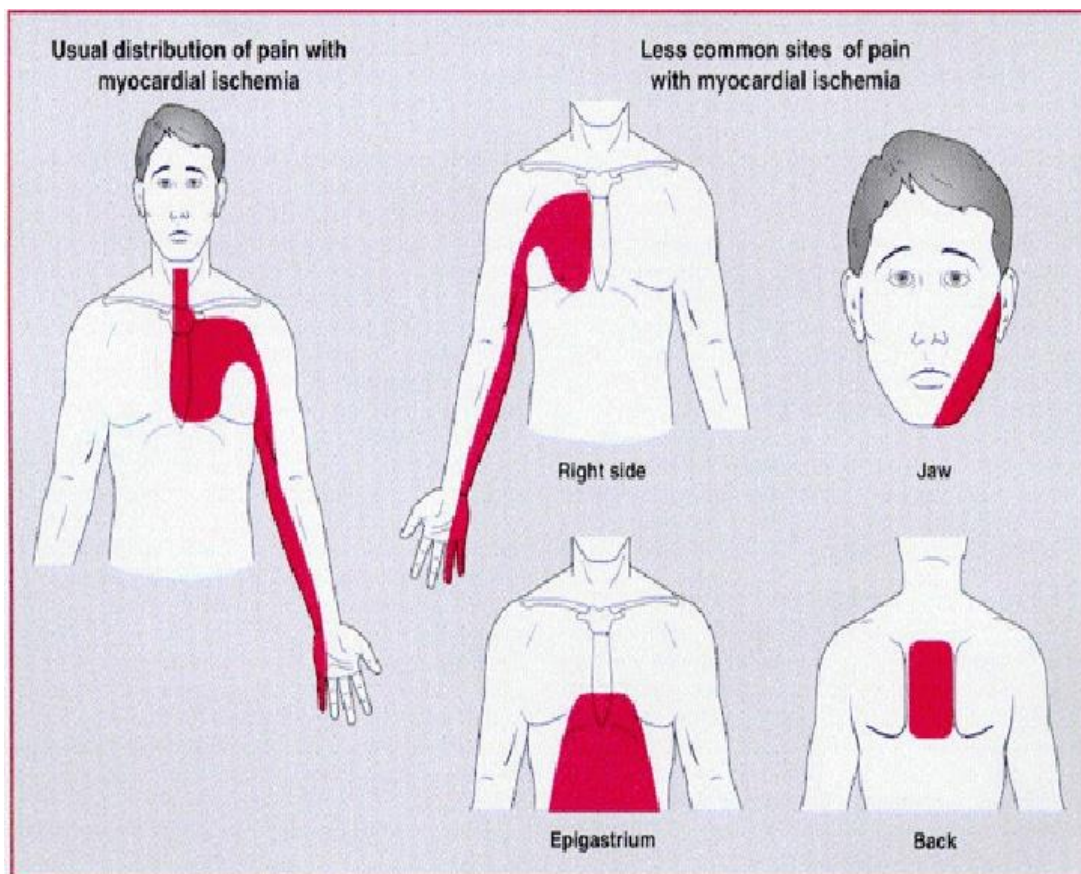
#### **1.7.1. Patofiziologija**

Patofiziologija ovog sindroma jest pucanje aterosklerotskog plaka, koji su najčešće tzv. nestabilni i vulnerabilni plakovi s obilnim lipidnim, kašastim sadržajem. Zbog kontakta intravaskularnog sadržaja i kašastog sadržaja plaka dolazi do stvaranja ugruška koji nepotpno (nestabilna angina), potpuno ali prolazno (NSTEMI) ili potpuno i trajno (STEMI) okludira koronarnu arteriju. Takvi plakovi nazivaju se aktivirani plakovi zbog upalne komponente koja dodatno plak čini ranjivim. Mjesta pucanja su najčešće rubovi, gdje se odvajaju od normalnog epitela. Razlozi pucanja plaka su brojni: vanjski (stres, napor...), unutarnji (hemodinamske promjene, aktivnost trombocita, disfunkcija endotela...) i tzv. intrizičke promjene kao što su nakupljanje lipida, razvoj ateroskleroze, upalni proces razgradnje

pokrovne ploče, itd...). Znatan utjecaj ima agregabilnost trombocita i porast antifibrinolitičkih medijatora, a njihova je aktivnost najizraženija ujutro, pa je stoga u jutarnjim satima najčešći infarkt kao i nagla srčana smrt. Za nastanak akutnog koronarnog sindroma ipak je najznačajnija superpozicija nastalog tromba.

### **1.7.2. Klinička slika**

Karakterističan symptom ACS je angina pectoris-bol i nelagoda u prsištu. Obično se javlja u predjelu iza prsne kosti, u vidu žarenja, nelagode, pritiska i mukle boli. Ponekad se širi u vrat ili ruke (lijevo rame i ruka), u mandibulu, leđa ili epigastrij. Nastup boli može biti potaknut tjelesnim naporom ili duševnim stresom, ali se javlja i bez povoda. Bol ovakvog karaktera koja se javlja kod tjelesnog napora, a smiruje u mirovanju, naziva se stabilna angina pectoris i ne spada u ACS. Nisu rijetke ni atipične slike akutnog koronarnog sindroma kod mlađih pacijenata i starih, iznad 75 godina, te dijabetičara i žena. One uključuju slijedeće simptome: bol u mirovanju, probadanje u prsima, bol u epigastriju, probavne smetnje, povraćanje (karakteristično za dijafragmalni IM), dispneja, itd. Također, javlja se znojenje, strah, mučnina i dispneja. Razliku između akutnog koronarnog sindroma i stabilne angine čini test s nitroglicerinom, jer će bolesnici koji imaju akutni koronarni sindrom, nakon primjene nitroglicerina osjetiti tek lakše ili neznatno poboljšanje.



**Slika 10:** Simptomi AKS

**Izvor:** <http://urgentna-medicina.blogspot.com/2013/01/akutni-koronarni-sindrom.html>

Karakterističan symptom ACS je angina pectoris-bol i nelagoda u prsištu. Obično se javlja u predjelu iza prsne kosti, u vidu žarenja, nelagode, pritiska i mukle boli. Ponekad se širi u vrat ili ruke (lijevo rame i ruka), u mandibulu, leđa ili epigastrij. Nastup boli može biti potaknut tjelesnim naporom ili duševnim stresom, ali se javlja i bez povoda. Bol ovakvog karaktera koja se javlja kod tjelesnog napora, a smiruje u mirovanju, naziva se stabilna angina pactoris i ne spada u ACS. Nisu rijetke ni atipične slike akutnog koronarnog sindroma kod mlađih pacijenata i starih, iznad 75 godina, te dijabetičara i žena. One uključuju slijedeće simptome: bol u mirovanju, probadanje u prsima, bol u epigastriju, probavne smetnje, povraćanje (karakteristično za dijafragmalni IM), dispneja, itd. Također, javlja se znojenje, strah, mučnina i dispneja. Razliku između akutnog koronarnog sindroma

i stabilne angine čini test s nitroglicerinom, jer će bolesnici koji imaju akutni koronarni sindrom, nakon primjene nitroglicerina osjetiti tek lakše ili neznatno poboljšanje.

Nestabilna angina pectoris također se razlikuje od stabilne ukoliko zadovoljava barem jedan od navedenih kriterija:

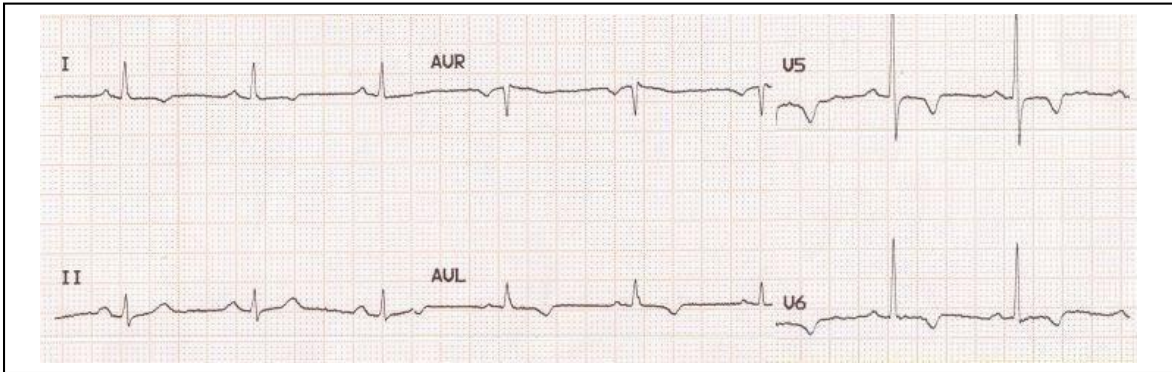
- radi se o novonastaloj AP koja se javlja pri naporu i traje manje od 2 mj; ograničava fizičku aktivnost bolesnika
- radi se o prethodno stabilnoj AP koja postaje ozbiljnija i učestalija, dulje traje i javlja se na neznatan napor
- radi se o AP koja se javlja u mirovanju i traje >20min
- radi se o AP koja se javlja unutar 2 tjedna od preboljelog IM.

### **1.7.3. Dijagnostika**

Budući da se radi o najvišem stupnju hitnosti u kojem su bolesnici životno ugroženi, a u današnjoj medicini postoji djelotvorna medikamentozna i interventna terapija, najbitnije je RANO postaviti dijagnozu. Sukladno tome ključno je prepoznati kliničku sliku i EKG pokazatelje, t postaviti ranu dg ne čekajući laboratorijske nalaze koji koji upućuju na miokardnu nekrozu. Izuzetno je važno uzeti i dobru anamnezu i uraditi seriju 12 kanalnih EKG zaspisa. U tom segment medicinska sestra ima značajnu ulogu jer vršeći trijažu, ili promatrajući bolesnika i njegov monitor, mora uočiti promjene u EKG-u i simptome na samom bolesniku. Laboratorijska dijagnostika uključuje Troponin T i I, CK, CRP, BNP.

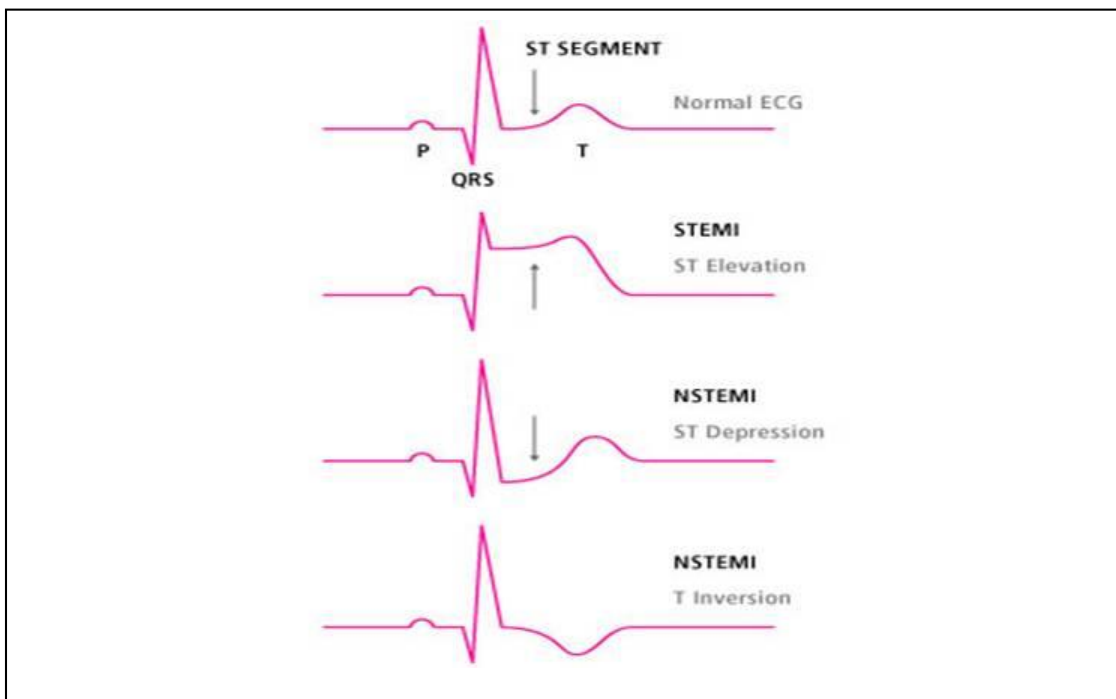
#### **1.7.3.1. 12 kanalni EKG zapis**

Najznačajnija dijagnostička pretraga je elektrokardiogram koji nam pomaže u prepoznavanju akutnog koronarnog sindroma. Karakterističan nalaz EKG-a u bolesnika s akutnim koronarnim sindromom je elevacija ST-spojnice, denivelacija ST-spojnice, i/ili inverzija T-vala. Važno je napomenuti da jedan uredan EKG nalaz (iz serije) u bolesnika suspektnog na akutni koronarni sindrom, ne isključuje postojanje istog.



**Slika 11:** Inverzija T-vala

**Izvor:** [http://perpetuum-lab.com.hr/wiki/plab\\_wiki/interna-medicina/ekg-vodic/7-dodatni-poremecaji-koje-morate-znati-r95/](http://perpetuum-lab.com.hr/wiki/plab_wiki/interna-medicina/ekg-vodic/7-dodatni-poremecaji-koje-morate-znati-r95/)



**Slika 12:** Karakterističan EKG nalaz u bolesnika s ACS-om

**Izvor:** [http://perpetuum-lab.com.hr/wiki/plab\\_wiki/interna-medicina/ekg-vodic/7-dodatni-poremecaji-koje-morate-znati-r95/](http://perpetuum-lab.com.hr/wiki/plab_wiki/interna-medicina/ekg-vodic/7-dodatni-poremecaji-koje-morate-znati-r95/)



#### 1.7.4. Liječenje

Cilj liječenja bolesnika s akutnim koronarnim sindromom je stabilizacija koronarne lezija, ublažavanje simptoma, liječenje rezidualne ishemije, smanjenje oštećenja miokarda, produljenje života i sekundarna prevencija.

- ANTITROMBOTSKO LIJEČENJE (ASK, klopidogrel, niskomolekularni heparin, inhibitor receptora glikoproteina) primjenjuje se zbog prevencije daljnje tromboze, fibrinolitičko rastapanje tromba i smanjenje stupnja koronarne stenoze. Ovom terapijom nastoji se prevenirati progresija rupture plaka do potpune okluzije lumena.
- ANTIISHEMIJSKO LIJEČENJE (beta blokatori, nitrati, antagonisti kalcija) prije svega smanjuje potrebu za kisikom. Često je potrebna koronarna revaskularizacije u vidu perkutane koronarne intervencije ili kirurška revaskularizacije kojoj se pristupa kod perzistirajuće rezidualne ishemije nakon medikamentoznog liječenja. Nakon stabilizacije akutnog zbijanja nastavlja se s liječenjem rizičnih čimbenika kao što su hiperkolesterolemija, hipertenzija, pušenje, itd. Na taj način se pridonosi stabilizaciji aterosklerotskog plaka i cijeljenju endotela.

Načelno, kod svih bolesnika sa ACS-om primjenjujemo terapiju po **MONA** (Morfij, O<sub>2</sub>, Nitroglicerina, Aspirin) protokolu:

- Morfij u više manjih doza
- Kisik do SaO<sub>2</sub> 94-98% ili za KOPB 88-92%
- Nitroglicerina sublingvalno ili intrabukalno samo ako bolesnik nije hipotenzivan (sistolčki <90mmHg)
- Aspirin u dozi 300mg per os, sažvakano ili smrvljeno, što prije

Dodatno se u svih bolesnika sa ACS treba uzeti u obzir davanje klopidogrela u dozi 300-600mg ili prasugrel 60mg. Ipak najučinkovitija je perkutana koronarna intervencija (PCI) kojom se pristupa koronarnoj arteriji, otvara se i uspostavlja ponovno normalan protok. Zadaća medicinske sestre u bolesnika kojem je indicirana PCI je priprema mjesta za punkciju arterije, na način da se odstranjuju dlačice i vrši dezinfekcija kože; urinarna

kateterizacija, postavljanje intravenske kanile i ostali prijeoperacijski postupci u domeni medicinske sestre (6, 8, 9).

## **1.8. Infarkt miokarda (STEMI)**

Infarkt miokarda sa ST-elevacijom najteži je oblik akutnog koronarnog sindroma. On predstavlja smrt stanica miokarda zbog potpunog prekida koronarne cirkulacije. ST-elevacija u nalazu EKG-a, neizravni je pokazatelj ishemije sva tri srčana sloja. Proces aterosklerotskog suženja koronarnih arterija je individualan, i većinom jako spor i postupan, no u 50% slučajeva nastupa brzo i dramatično, s posljedičnom rupturom ili fissurom aterosklerotskog plaka koja je do tada neznačajno sužavao lumen arterije.

Dva su tipa okluzije koronarnih arterija:

- okluzija uzrokovana trombom koji nastaje na osnovui rupture ili fissure plaka, koji nije značajnije sužavao arteriju
- okluzija koja je kombinacija otprije postojećeg

Prilikom sporog i postupnog mehanizma sužavanja koronarne arterije postoje vremenski preduvjeti za nastanak kolateralne cirkulacije, koja može smanjiti ishemiju i stupanj nekroze. Veličinu infarkta određuje lokalizacija okluzije koronarne arterije. Što je mjesto okluzije bliže samom polazištu koronarne arterije, veći je i dio arterije iza okluzije, a time i ishemija miokarda i veličina infarkta. Sukladno tome, okluzija samog debbla lijeve koronarne arterije gotovo nespojiva s preživljenjem.

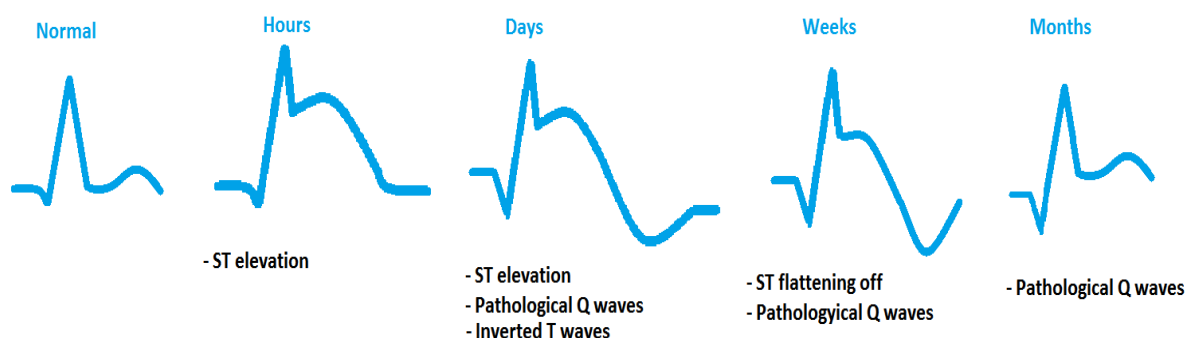
### **1.8.1. Klinička slika**

Vodeći simptom je bol u prsima koja seže i do razarajuće boli. Lokalizira se retrosternalno ili polazno iz lijevog prsišta prema lijevom ramenu, rukama, i mandibuli. Traje 20-ak min i više.

Bol je popraćena dispnejom, znojenjem, mučninom i povraćanjem, anksioznošću, itd. Bol nekada potječe iz epigastrija. Kod dijabetičara infarkt može proteći i bez bolova.

## 1.8.2. Dijagnostika

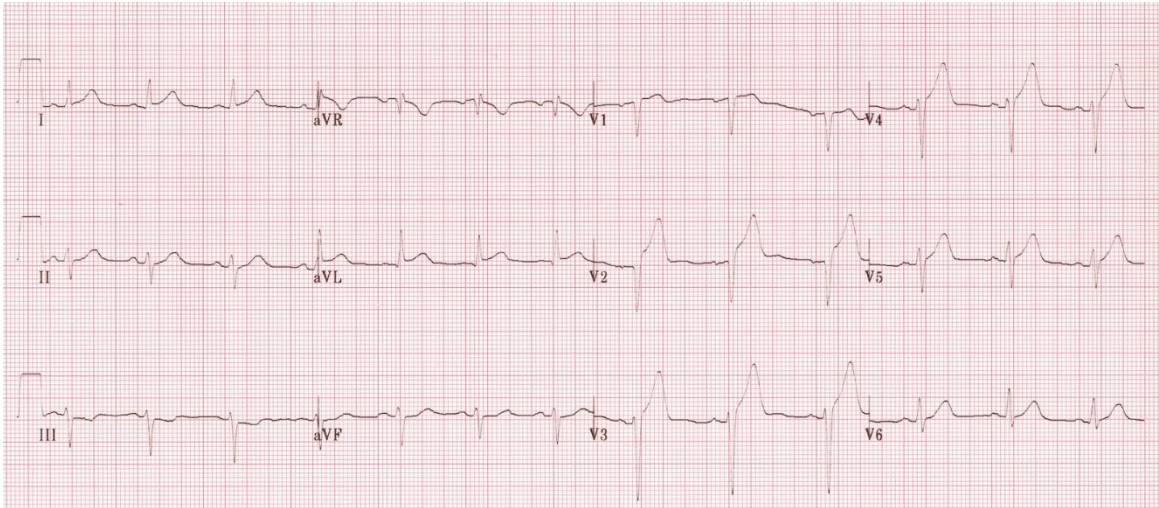
Većinom su nalaz klasične kliničke slike i EKG-a sa slikom ST-elevacije dovoljni za postavljanje dijagnoze infarkta miokarda. U EKG-u se nalazi visok T-val u zoni ishemije, koji se vrlo rano nalazi (kao posljedica lokalne hiperkalijemije). Ubrzo slijedi ST-elevacija koja se može stopiti i sa T-valom. Tokom nekoliko sati i dana razvija se patološki Q-zubac.



**Slika 13:** Progresija STEMI u EKG zapisu

**Izvor:** [http://perpetuum-lab.com.hr/wiki/plab\\_wiki/interna-medicina/ekg-vodic/7-dodatni-poremecaji-koje-morate-znati-r95/](http://perpetuum-lab.com.hr/wiki/plab_wiki/interna-medicina/ekg-vodic/7-dodatni-poremecaji-koje-morate-znati-r95/)

Patološkim Q-zubcem naziva se svaki Q-zubac koji se nalđe u odvodima V1-V3. Vremenom T-zubac postaje negativna. Od laboratorijskih nalaza danas su najznačajniji troponin T i I, jer su komponente kontraktilnih struktura srčanih stanica, i najosjetljiviji pokazatelj miokardne nekroze; enzim CK, tj frakcija CK-MB. Kreatin kinaza otpušta se iz oštećenog srčanog mišića. Ostale laboratorijske pretrage, ali ne ključne, su: CRP (upalna aktivnost sterosklerotskog plaka) i mozgovni natriuretski peptid (BNP), koji je polazatelj naprezanja ili disfunkcije lijeve klijetke te pomaže u prepoznavanju bolesnika koji će razviti zatajivanje srca (6, 8, 9).



**Slika 14:** EKG zapis u bolesnika sa STEMI infarktom

**Izvor:** [http://perpetuum-lab.com.hr/wiki/plab\\_wiki/interna-medicina/ekg-vodic/7-dodatni-poremecaji-koje-morate-znati-r95/](http://perpetuum-lab.com.hr/wiki/plab_wiki/interna-medicina/ekg-vodic/7-dodatni-poremecaji-koje-morate-znati-r95/)

## **2. CILJ RADA**

Cilj ovog rada jest ukazati na važnost medicinskih tehničara i sestara u dijagnosticiranju i liječenju navedenih poremećaja koji ugrožavaju bolesnikov život. Medicinske sestre i tehničari najviše vremena provode uz pacijenta i prvi uočavaju promjene na monitoru. Vrlo je važno da posjeduju klinička znanja i vještine kako bi pravovremeno započeli liječenje i pomogli bolesniku, stoga će tu biti objašnjena neka hitna stanja i postupci koji su neophodni za spašavanje bolesnikova života.

### **3. RASPRAVA**

U prethodno spominjanim hitnim stanjima kardiovaskularnog sustava uloga medicinskog tehničara je iznimno velika i značajna. Razlog tome je što su upravo oni ti koji najviše vremena provode uz bolesnika i prvi uočavaju promjene ritma na monitoru ili promjene u izgledu i općem stanju bolesnika. Medicinski tehničari i sestre moraju započeti KPR, zbrinuti dišni put (airway, supraglotična pomagala ili čak endotrahealna intubacija, aspiracija), uspostaviti venski put i u situacijama kada se uočava ritam koji zahtjeva defibrilaciju, sestra ili tehničar mora defibrilirati jer u tom trenutku ne postoji razlika između sestre i liječnika, i ne postoji opravdanje na gubljenje vremena do dolaska liječnika ili ne znanja sestre o defibriliranju u jedinicama intenzivne njege. Zbog svega navedenog nužno je da posjeduju sve te vještine, da su educirani za uporabu defibrilatora i upoznati sa novim protokolima, te da imaju znanja o navedenim patološkim stanjima, njihovom prepoznavanju i liječenju. Naravno, u svakoj od navedenih situacija medicinski tehničari i sestre moraju obavijestiti liječnika te ga pozvati u pomoć kao i reanimacijski tim. Ono što je od iznimne važnosti, a također spada u domenu medicinskih tehničara i sestara, jest da su reanimacijska kolica uvijek dostupna i kompletna. Kompletan pribor i lijekovi moraju biti na reanimacijskim kolicima.

Zbog već naglašene važnosti medicinskih tehničara i sestara, poželjno je da medicinske sestre i tehničari koji rade u jedinicama intenzivne njege, naročito JIL i koronarna jedinica, budu prvostupnici sestrinstva. U toku studiranja njihovo znanje iz područja kliničke medicine i zdravstvene njege se povećava, a pružaju im se i najnovije smjernice i protokoli za liječenje i njegu bolesnika čiji je život ugrožen (5).

#### **3.1. Sestrinske dijagnoze**

Sva navedena stanja predstavljaju najviši stupanj hitnoće jer su bolesnici vitalno ugroženi. Sukladno tome, medicinske sestre i tehničari u toku rada prepoznaju sestrinske dijagnoze i provode intervencije koliko je god moguće jer nemaju vremena za otvaranje plana i pravilno provođenje intervencija. Najčešće sestrinske dijagnoze koje se susreću u ovakvih bolesnika, a na koje možemo djelovati u tom trenutku su:

- Bol u/s osnovnom bolešću
- Strah u/s ishodom bolesti (od smrti)
- Neupućenost u/s pretragama, liječenjem, ishodom bolesti, prehranom...
- Dispnea u/s osnovnom bolesti
- Smanjena mogućnost brige o sebi u/s terapijskim mirovanjem
- Smanjeno podnošenje napora u/s osnovnom bolesti.

Na navedene dijagnoze primjenit ćemo intervencije kao što su primjena ordiniranog analgetika, postavljanje bolesnika u odgovarajući položaj (Fowlerov položaj) koji će mu olakšati disanje te samim time donekle smanjiti strah i bol.

Pojavnost i vrsta sestrinskih dijagnoza koje se javljaju u svih pa i u životno ugroženih bolesnika je varijabilna i zato svakom bolesniku treba pristupiti individualno.

Prioritetna kategorija sestrinskih dijagnoza kod životno ugroženih bolesnika su sestrinsko medicinski problem.

Sestrinsko medicinski problem koji su mogu pojaviti kod ovih bolesnika su:

- Visok rizik za pojavu ventrikularne fibrilacije u/s osnovnom bolesti
- Visok rizik za asistoliju u/s osnovnom bolesti
- Visok rizik za pojavu bradikardije u/s osnovnom bolešću
- Visok rizik za poremećaj svijesti (sinkopa) u/s oslabljenom perfuzijom miokarda

**Tablica 1.** Visok rizik za poremećaj rada srca

<b>Sestrinska dijagnoza</b>	Visok rizik za poremećaj rada srca u/s osnovnom bolesti
<b>Sestrinske intervencije</b>	
<ol style="list-style-type: none"><li>1. Monitorirati bolesnika</li><li>2. Pratiti vitalne funkcije bolesnika kontinuirano</li><li>3. Minimalizirati aktivnosti bolesnika (objasniti bolesniku potrebu za terapijskim mirovanjem)</li><li>4. Prepoznati simptome predsinkope (zijevanje, znojenje, mučnina i osjećaj tonjenja) i objasniti potrebu za izvještavanjem o istima</li><li>5. Pružiti bolesniku osjećaj psihofizičke sigurnosti</li><li>6. Uočiti i prepoznati promjenu srčanog ritma</li><li>7. Obavijestiti liječnika</li><li>8. Smjestiti bolesnika u ravan položaj</li><li>9. Započeti s vanjskom masažom srca/defibrilirati bolesnika</li><li>10. Postaviti orofaringealni tubus</li><li>11. Ventilirati bolesnika samoširećim balonom</li><li>12. Primjeniti ordiniranu terapiju</li><li>13. Dokumentirati učinjeno</li></ol>	
<b>Evaluacija</b>	Bolesnik nije razvio poremećaj svijesti



**Tablica 2.** Visok rizik za poremećaj svijesti

<b>Sestrinska dijagnoza</b>	Visok rizik za poremećaj svijesti (sinkopa) u/s oslabljenom perfuzijom miokarda sekundarno AV blok III. stupnja
<b>Sestrinske intervencije</b>	
<ol style="list-style-type: none"><li>1. Monitorirati bolesnikovo stanje svijesti</li><li>2. Pratiti vitalne funkcije bolesnika kontinuirano</li><li>3. Minimalizirati aktivnosti bolesnika Minimalizirati aktivnosti bolesnika (objasniti bolesniku potrebu za terapijskim mirovanjem)</li><li>4. Prepoznati simptome predsinkope (zijevanje, znojenje, mučnina i osjećaj tonjenja) i objasniti potrebu za izvještavanjem o istima</li><li>5. Pružiti bolesniku osjećaj psihofizičke sigurnosti</li><li>6. Obavijestiti liječnika u slučaju</li><li>7. Postaviti bolesnika u bočni položaj</li><li>8. Postaviti orofaringealni tubus</li><li>9. Dokumentirati učinjeno</li></ol>	
<b>Evaluacija</b>	Bolesnik nije razvio poremećaj svijesti

## 4. ZAKLJUČAK

Uloga medicinske sestre - tehničara u zbrinjavanju životno ugroženih bolesnika je iznimno bitna. Medicinske sestre – tehničari sudjeluju u sprečavanju, pravovremenom uočavanju promjena na samom pacijentu i na monitoru, te što bržim započinjanjem KPR-a, i isporuke električnog šoka ukoliko to ritam zahtjeva. Također, uspostava dišnog puta, venskog puta, priprema prsnog koša za defibrilaciju, priprema za PCI, te aplikacije ordiniranih lijekova.

Razvijanje povjerenja bolesnika u zdravstvene djelatnike je iznimno važno za cjelokupno zbrinjavanje i uspjeh liječenja, ali i bolesnikove obitelji, a to je također uloga medicinske sestre – tehničara. Komunikacijske i socijalne vještine koje medicinske sestre – tehničari trebaju posjedovati, zahtjevaju cijeloživotno usavršavanje. Sam rad u jedinicama intenzivnog liječenja zahtjeva teoretska znanja i praktične vještine od medicinske sestre – tehničara, te ih je potrebno cijeloživotno razvijati i primjenjivati.

## 5. LITERATURA

1. Jelena KRMPOTIĆ-NEMANIĆ, Ana MARUŠIĆ, *Anatomija čovjeka*, Zagreb 2007.
2. Arthur C. GUYTON, John E. HALL, *Medicinska fiziologija*, Zagreb 2012.
3. Izet HOZO i suradnici, *Internistička propedeutika*, Split 2013.
4. Stojan POLIĆ, Ajvor LUKIN, Jugoslav BAGATIN, *Odabrana poglavlja iz kardiovaskularnog liječenja*, Split 2008.
5. Sanda FRANKOVIĆ i suradnici, *Zdravstvena njega odraslih*, Zagreb 2010.
6. Božidar VRHOVAC i suradnici, *Interna medicina*, Zagreb 1997.
7. Marko JUKIĆ, Vladimir GAŠPAROVIĆ, Ino HUSEDŽINOVIĆ, Višnja MAJERIĆ KOGLER, Mladen PERIĆ, Josip ŽUNIĆ, *Intenzivna medicina*, Zagreb 2008.
8. Mihajlo LOJPUR, Nastavni tekstovi, *Urgentna medicina*, Sveučilište u Splitu, Sveučilišni odjel zdravstvenih studija, Split 2014.
9. Mihajlo LOJPUR, Nastavni tekstovi, *Anesteziologija i intenzivna medicina*, Sveučilište u Splitu, Medicinski fakultet Split, Split 2015.

## 6. SAŽETAK

**Cilj:** Cilj ovog rada je objasniti hitna stanja kardiovaskularnog sustava i ukazati na važnost ranog uočavanja i postavljanja dijagnoze. Upravo u tom segmentu, medicinske sestre i tehničari imaju značajnu ulogu jer najviše vremena provode uz bolesnike. Koliko je bitno prevodovremeno uočiti poremećaj, toliko je bitno i pravovremeno pravilno postupiti te pristupiti kardiopulmonalnoj reanimaciji ili čak defibrilaciji. Da bi sestre i tehničari kvalitetno odradili taj dio u svoj poslu, potrebno je da imaju klinička znanjka i vještine koje će se vremenom i praksom nadograditi.

**Rasprava:** Već je prije spomenuto da navedeni poremećaji i sindromi zahtjevaju brzu reakciju medicinskih sestara i tehničara. Oni su ti koji uočavaju i prvi započinju liječenje. Pod pojmom "liječenje" podrazumjevamo KPR, zbrinjavanje dišnog puta (LMA, supraglotična pomagala, airway, intubacija ukoliko je potrebno, aspiracija), defibriliranje ukoliko to ritam zahtjeva (AED, manualni defibrilator), uspostava venskog puta, priprema bolesnika za PCI, itd. Od iznimne je važnosti i dobro poznavanje monitoringa te čitanje osnovnih EKG zapisa kako bi se uopće moglo pristupiti liječenju. Sve se to naravno stiče kroz radno iskustvo i usavršavanje, ali u podlozi svega mora biti kliničko znanje i znanje iz zdravstvenoj njege bolesnika u jedinici intenzivnog liječenja.

**Zaključak:** S obzirom da u početnim trenucima, kada se pristupa vitalno ugroženom bolesniku, u arestnim aritmijama, u KPR i defibriliranju nema razlike između medicinske sestre ili tehničara i liječnika. Zajednički je cilj-spašavanje bolesnikova života. Da bi cilj bio uspješan, potrebna su klinička znanja i dobre vještine. Zato je iznimno bitno da sve sestre i tehničari koji rade u jedinicama intenzivnog liječenja budu kvalitetno i visoko obrazovani te educirani o svim novim prijedlozima i izmjenama u liječenju i njezi vitalno ugroženog bolesnika.

## 7. SUMMARY

**Objective:** The objective of this paper is to explain the emergencies of the cardiovascular system and point out the importance of early detection and diagnosis. In this segment nurses and technicians play an important role because they spend most of the time with patients. How important is it in due time to spot the disorder, It is as important to do the cardiopulmonary reanimation timely and properly even in defibrillation as it is to spot the disorder timely. Nurses and technicians are necessary to have clinical knowledge and skills that will be improved with time and practice in order to do their job properly.

**Discussion:** As it was mentioned earlier these disorders and syndromes require rapid response of nurses and technicians. They are the first who observe and start the treatment. The term " treatment " includes the CPR, airway management (LMA, supraglottic devices, airway, intubation, if necessary, aspiration), defibrillation-proof applied if the rhythm requires (AED, manual defibrillator), establishment of venous access, preparing patients for PCI, etc. It is extremely important to know about monitoring and reading basic ECG well in order to access treatment. All this of course is acquired through experience and training, but underlying all must be clinical knowledge and knowledge of the health care of patients in the intensive care unit.

**Conclusion:** Considering that in the initial moments, when accessing the patient who is in vital danger, in arrest arrhythmias, in CPR and defibrillation-proof applied there is no difference between nurses and technicians and doctors. The common goal is saving the patient's life. In order for this aim to be successful, clinical knowledge and good skills are required. It is therefore extremely important that all nurses and technicians who work in intensive care units are properly and highly educated and trained about all of the new proposals and changes in the treatment and care of vitally endangered patients.

## 8. ŽIVOTOPIS

Marin Čargo, rođen u Splitu 25.04.1993.

Osvnoškolsko obrazovanje u periodu od 2000-2008, OŠ Gripe.

2008. godine upisuje srednju Zdravstvenu školu, smjer zdravstveno-laboratorijski tehničar, a završava 2012.godine obranom završnog rada Limfocitne neoplazme i Hodgkinov limfom.

2012.godine upisuje preddiplomski sveučilišni studij sestринства na Sveučilišnom odjelu zdravstvenih studija.

Osim srednje zdravstvene škole paralelno pohađa i srednju glazbenu školu Josip Hatze u kojoj maturira na odjelu za orgulje u klasi prof. Borne Barišić, 2011.godine. Iste godine upisuje solo pjevanje u klasi prof.Sanje Erceg-Vrekalo.

Dobitnik je sljedećih nagrada:

- prva nagrada na državnom natjecanju HDGPP u Dubrovniku;
- prva nagrada na međunarodnom natjecanju Lazar Jovanović u Beogradu (2013 i 2014)
- prva nagrada na međunarodnom natjecanju Daleki akordi, Split (2014)
- prva nagrada na međunarodnom natjecanju Lav Mirski u Osijeku (2015).

Nastupio je kao finalist natjecanja Lions GRAND PRIX u Rijeci 2013. godine.

2015. sudjelovao je u projektu UMAS-a (W.A.Mozart: Figarov pir, uloga grofa).

U srpnju ove godine upisao je Muzičku akademiju u Zagrebu.