

Sestrinska skrb bolesnika kod operacije tumora stražnje lubanjske jame

Mršić, Renata

Undergraduate thesis / Završni rad

2020

Degree Grantor / Ustanova koja je dodijelila akademski / stručni stupanj: **University of Split / Sveučilište u Splitu**

Permanent link / Trajna poveznica: <https://um.nsk.hr/um:nbn:hr:176:019980>

Rights / Prava: [In copyright](#) / [Zaštićeno autorskim pravom.](#)

Download date / Datum preuzimanja: **2024-12-28**



Sveučilišni odjel zdravstvenih studija
SVEUČILIŠTE U SPLITU

Repository / Repozitorij:

[Repository of the University Department for Health Studies, University of Split](#)



UNIVERSITY OF SPLIT



SVEUČILIŠTE U SPLITU
Podružnica
SVEUČILIŠNI ODJEL ZDRAVSTVENIH STUDIJA
PREDDIPLOMSKI SVEUČILIŠNI STUDIJ
SESTRINSTVO

Renata Mršić

**SESTRINSKA SKRB BOLESNIKA KOD OPERACIJE
STRAŽNJE LUBANJSKE JAME**

Završni rad

Split, 2020. godina

SVEUČILIŠTE U SPLITU
Podružnica
SVEUČILIŠNI ODJEL ZDRAVSTVENIH STUDIJA
PREDDIPLOMSKI SVEUČILIŠNI STUDIJ
SESTRINSTVO

Renata Mršić

**SESTRINSKA SKRB BOLESNIKA KOD OPERACIJE
STRAŽNJE LUBANJSKE JAME**

**NURSING CARE FOR A PATIENT WITH POSTERIOR
CRANIAL FOSSA TUMOR**

Završni rad / Bachelor's Thesis

Mentor:

Rahela Orlandini, mag. med. techn.

Split, 2020. godina

Zahvala:

Veliku zahvalnost upućujem svojoj mentorici Raheli Orlandini, mag. med. techn. koja mi je omogućila izradu ovog Završnog rada.

Također se zahvaljujem svim svojim prijateljima koji su bili uz mene pružajući mi podršku tijekom mog studiranja.

Posebnu zahvalu zaslužuje Zrinka Gabrilo, bacc. med. techn. koja mi je kao šefica omogućila da uz zahtjevan posao obavljam svoje akademske dužnosti.

Hvala cijeloj mojoj obitelji, a posebno mom suprugu koji zaslužuje najveću zahvalu za bodrenje i razumijevanje tijekom mog studiranja.

SADRŽAJ

1. UVOD.....	1
1.1. ANATOMIJA SREDIŠNJEG ŽIVČANOG SUSTAVA	2
1.1.1. Anatomija mozga.....	2
1.1.2. Veliki mozak (<i>cerebrum</i>).....	2
1.1.3. Moždano deblo	4
1.1.4. Mali mozak	5
1.1.5. Moždane komore	6
1.1.6. Moždane ovojnice.....	6
1.1.7. Cerebrospinalna tekućina	8
1.1.8. Anatomija moždane cirkulacije	8
1.1.9. Lubanjske jame.....	9
1.1.9.1. Stražnja lubanjska jama.....	10
1.2. TUMORI MOZGA	11
1.2.1. Patofiziologija moždanih tumora.....	12
1.2.2. Klasifikacija moždanih tumora.....	12
1.2.3. Tumori stražnje lubanjske jame.....	14
1.2.4. Klinička prezentacija tumora stražnje lubanjske jame	16
1.2.5. Dijagnostika tumora stražnje lubanjske jame	18
1.2.6. Liječenje tumora stražnje lubanjske jame	18
1.3. PRIJEOPERACIJSKA PRIPREMA BOLESNIKA NA ZAVODU ZA NEUROKIRURGIJU.....	19
1.3.1. Psihološka priprema bolesnika za kirurški zahvat.....	20
1.3.2. Fizička priprema bolesnika za kirurški zahvat	20
1.3.3. Neposredna prijeoperacijska priprema bolesnika.....	22
1.3.4. Priprema bolesnika na dan operacije	23
1.3.4.1. Premedikacija	23
1.3.4.2. Tuširanje ili kupanje antiseptikom	24
1.3.4.3. Odstranjivanje dlaka.....	24
1.3.4.4. Antimikrobna profilaksa u neurokirurgiji	24
1.4. INTRAOPERACIJSKA ZDRAVSTVENA NJEGA	25
1.4.1. Asepsa i antisepsa.....	26
1.4.2. Kirurško pranje ruku.....	27

1.5.	NEUROKIRURŠKA OPERACIJSKA DVORANA.....	28
1.5.1.	Instrumentiranje.....	28
1.5.1.1.	Sigurnost bolesnika u neurokirurškoj operacijskoj dvorani.....	29
1.5.1.2.	Zamjena bolesnika ili operacije.....	32
1.5.1.3.	Ugrožen integritet kože.....	32
1.5.1.4.	Zaboravljeno strano tijelo.....	33
1.5.1.5.	Intraoperativna hipotermija.....	34
1.6.	ANESTEZIOLOŠKI TEHNIČAR U SKRBI BOLESNIKA S TUMOROM STRAŽNJE LUBANJSKE JAME.....	34
1.6.1.	Uvođenje centralnog venskog katetera.....	34
1.6.2.	Anesteziološki tehničar u neurokirurškoj operacijskoj dvorani.....	36
1.6.2.1.	Postavljanje intravenske kanile.....	37
1.6.2.2.	Postavljanje arterijske kanile.....	37
1.6.3.	Anesteziranje bolesnika.....	38
1.6.3.1.	Endotrahealna intubacija.....	38
1.6.3.2.	Monitoring.....	40
1.6.3.3.	SCALP blok.....	40
1.6.4.	Zračna embolija.....	40
1.7.	POSLIJEOPERACIJSKA SKRB ZA NEUROKIRURŠKOG BOLESNIKA U JEDINICI INTENZIVNOG LIJEČENJA.....	41
1.7.1.	Infekcija operativnog mjesta.....	42
2.	CILJ.....	44
3.	RASPRAVA.....	45
3.1.	SESTRINSKA SKRB ZA BOLESNIKA S TUMOROM STRAŽNJE LUBANJSKE JAME.....	46
3.1.1.	Plan zdravstvene njege u prijeoperacijskoj sestrinskoj skrbi.....	47
3.1.2.	Plan zdravstvene njege u intraoperacijskoj sestrinskoj skrbi.....	48
3.1.3.	Plan zdravstvene njege u poslijeoperacijskoj sestrinskoj skrbi.....	49
4.	ZAKLJUČAK.....	51
5.	LITERATURA.....	53
6.	SAŽETAK.....	55
7.	SUMMARY.....	56
8.	ŽIVOTOPIS.....	57

1. UVOD

Stražnja lubanjska jama predstavlja najdublji intrakranijalni prostor u kojem su smještene najsloženije anatomske neurovaskularne strukture moždanog debla i malog mozga (1). Intrakranijalni topografski prostor stražnje lubanjske jame proteže se od tentorijuma (izbočenje meningealnog lista tvrde moždane ovojnice koje odvaja zatiljne dijelove velikog mozga i mali mozak) do velikog zatiljnog otvora. Okružena je koštanim strukturama zatiljne, sljepoočne i sfenoidne kosti (2).

Budući da su strukture smještene u stražnjoj lubanjskoj jami odgovorne za reguliranje vitalnih funkcija, nevoljne motorike i koordinacije pokreta te omogućuju održavanje ravnoteže, patološki procesi smješteni u tom području izravno ugrožavaju navedene funkcije (3). Patološki procesi smješteni u stražnjoj lubanjskoj jami većinskim dijelom jesu tumori (2).

Epidemiološki podatci pokazuju postojanje značajne razlike u učestalosti tumora lokaliziranih u stražnjoj lubanjskoj jami kod odraslih i kod djece. Otprilike 60% tumora stražnje lubanjske jame, uključujući strukture moždanog debla, mali mozak, četvrtu moždanu komoru i pontocerebralni kut, zahvaća pedijatrijsku populaciju (2). Oko 2/3 tumora pedijatrijske populacije jesu tumori stražnje lubanjske jame. Kod odraslih je taj postotak znatno manji (15-20%) (4). U dječjoj dobi najčešći tumori smješteni u ovom području jesu histološki visokogradusni tumori (meduloblastomi), dok su drugi najučestaliji histološki niskogradusni tumori (astrocitomi i ependimomi). U odrasloj dobi, najčešće je riječ o sekundarnim (metastatskim) tumorima. Primarni tumori stražnje lubanjske jame u odrasloj dobi većinom su hemangiomi, astrocitomi i limfomi (5).

Tumori stražnje lubanjske jame liječe se neurokirurškim operativnim metodama, zračenjem i kemoterapijom. Kombinacijom triju navedenih pristupa liječenju može se postići petogodišnja stopa preživljavanja od čak 80-85% (2).

1.1. ANATOMIJA SREDIŠNJEG ŽIVČANOG SUSTAVA

Središnji živčani sustav (*systema nervosum centrale*) čine mozak (*encephalon*) i produljena moždina (*medulla spinalis*). Mozak je smješten unutar koštanih stjenki lubanjske šupljine, dok kralježnična moždina ispunjava kralježnični kanal. Na taj način, kosti lubanje, kao i kosti kralježnice, tvore mehaničku zaštitu kojom su mozak i kralježnična moždina zaštićeni od djelovanja vanjskih sila (6).

1.1.1. Anatomija mozga

Mozak (*encephalon*) je morfološki podijeljen na veliki mozak (*cerebrum*), mali mozak (*cerebellum*) te moždano deblo (*truncus cerebri*). Nadalje, veliki mozak (*encephalon*) morfološki je podijeljen na krajnji mozak (*telencephalon*) i međumozak (*diencephalon*), dok je moždano deblo (*truncus cerebri*) morfološki podijeljeno na produljenu moždinu (*medulla oblongata*), most (*pons*) i srednji mozak (*mesencephalon*) (6).

1.1.2. Veliki mozak (*cerebrum*)

Sastavni dijelovi velikog mozga jesu krajnji mozak, međumozak i moždano deblo. Krajnji mozak (*telencephalon*) jest najveći, najrazvijeniji i najsloženiji dio mozga koga tvore desna i lijeva polutka (*hemispherium dextrum et sinistrum*) te neparni središnji dio (*telencephalon medium*). Na polutkama velikoga mozga razlikuju se tri površine. Konveksna površina (*facies convexa*) okrenuta je dorzolateralno i odgovara lubanjskome krovu. Bazalna površina (*facies basalis*) okrenuta je prema dolje i u dodiru je s bazom lubanje. Medijalna površina (*facies medialis*) okrenuta je prema nasuprotnoj polutci. Polutke su izgrađene od sive tvari na površini te od bijele tvari u dubini. Unutar bijele tvari nalaze se nakupine sive tvari koje se nazivaju bazalni gangliji. Površinski sloj sive tvari predstavlja koru velikoga mozga (*cortex cerebri*). Izgled kore velikoga mozga oblikuju brazde i vijuge (*sulci et gyri cerebri*) koje pripadaju svakoj polutci zasebno te

odvajaju pojedine režnjeve. Svakoj polutki pripada pet moždanih režnjeva. Moždani režnjevi jesu: čeonni režanj (*lobus frontalis*), tjemeni režanj (*lobus parietalis*), sljepoočni režanj (*lobus temporalis*), zatiljni režanj (*lobus occipitalis*) te otok (*insula*). Čeonni je režanj od tjemennog režnja jasno odijeljen središnjom brazdom (*sulcus centralis*). Precentralna vijuga (*gyrus praecentralis*) koja se nalazi ispred središnje brazde predstavlja primarno motoričko područje. Iz primarnog motoričkog područja polaze impulsi za kontrakciju skeletnih mišića. Ispred precentralne brazde, u čeonom režnju, nalazi se asocijativno motoričko područje u kojemu se vrši usklađivanje mišićnih radnji tijekom obavljanja kretanja. Iza središnje brazde, u tjemennom režnju nalazi se postcentralna vijuga (*gyrus postcentralis*) koja predstavlja primarno osjetno područje. Primarno osjetno područje je dio mozga u kojemu se obavlja prva analiza osjeta. Iza postcentralne vijuge nalaze se vijuge i brazde koje čine asocijativno osjetno područje. U primarnom osjetnom području dolazi do shvaćanja podražaja te prebacivanja podražaja u pamćenje. Lateralna brazda (*sulcus lateralis*) odvaja sljepoočni režanj od čeonog i tjemennog režnja. U moždanoj kori konveksne strane režnja nalazi se primarno slušno i pripadajuće asocijativno područje. Moždana kora na medijalnoj površini sljepoočnog režnja tvori vijugu (*gyrus parahippocampalis*) koja funkcionalno pripada limbičkom sustavu i njušnome putu. Zatiljni je režanj smješten iza tjemennog i sljepoočnog režnja. Na medijalnoj površini zatiljnoga režnja smještena je brazda (*sulcus calcarinus*) koja predstavlja primarno vidno područje. U primarnom vidnom području odvija se primarna obrada vidnog podražaja. Pripadajuće okolno asocijativno područje omogućuje sintezu vidnog podražaja i prepoznavanje predmeta. Otok (*insula*) označava dio kore velikoga mozga skriven u dubini lateralne brazde. Limbički sustav ili limbičko područje podrazumijeva rubove medijalne površine hemisfere velikog mozga. Limbički sustav sudjeluje u formiranju ponašanja i pamćenja, stvaranju emocionalnih reakcija, kontroli spolnih funkcija. Također sudjeluje u usklađivanju autonomnih i endokrinih reakcija. Na bazalnoj površini čeonog režnja nalazi se njušni mozak (*rhinencephalon*). Šupljina krajnjeg mozga parna je lateralna moždana komora (*ventriculus lateralis*). Središnji neparni dio krajnjeg mozga (*telencephalon medium*) čine medijalno položena živčana vlakna čija je uloga međusobno povezivanje dvaju polutki krajnjeg mozga. Živčana vlakna koja povezuju desnu s lijevom hemisferom nazivamo komisurnim vlaknima. Najvažnija komisura jest žuljevito tijelo (*corpus callosum*). Žuljevito tijelo smješteno je

u dnu duboke brazde (*fissura longitudinalis cerebri*) koja odvaja desnu od lijeve polutke mozga. Između krajnjeg mozga i moždanog debla nalazi se međumozak (*diencephalon*). Međumozak tvore: desni i lijevi talamus, suptalamus, metatalamus, epitalamus i hipotalamus. Šupljina međumozga tvori treću moždanu komoru (*ventriculus tertius*) koja je neparna i u obliku je sagitalne pukotine. Talamus (*thalamus*) je parna siva tvorba jajolika oblika. Izgrađuje pobočne stijenke treće komore. Kroz talamus prolazi većina putova koji povezuju periferne dijelove tijela i koru velikoga mozga. Suptalamus (*subthalamus*) nalazi se ispod talamusa. Metalamus (*metathalamus*) je tvorba koju čine dva para kuglastih izbočenja (*corpus geniculatum mediale et laterale*). Izbočenja su uključena u vidni i slušni osjetni put. Epitalamus (*epithalamus*) jest gornji i stražnji dio međumozga kojeg najvećim dijelom tvori epifiza ili pinealna žlijezda (*corpus pineale*). Hipotalamus (*hypothalamus*) jest najistaknutija tvorba velikoga mozga. Tvori dno treće komore. Nalazi se na bazalnoj površini mozga. Hipotalamus izgrađuju polukuglasta izbočenja (*corpora mamillaria*), tuber cinereum te križanje vidnih živaca (*chiasma opticum*). Polukuglasta izbočenja nalaze se najkaudalnije, a ispred njih se nalazi tuber cinereum koji se nastavlja u držak hipofize (*infundibulum*). Tako je hipotalamus povezan s hipofizom. Ispred se nalazi križanje vidnih živaca (*chiasma opticum*). Hipotalamus sadrži sivu tvar u obliku jezgri koje kontroliraju vegetativne funkcije poput gladi, žeđi i spolnoga nagona (6).

1.1.3. Moždano deblo

Moždano deblo (*truncus cerebri*) je dio mozga koji se nastavlja u kralježničnu moždinu. Raspored sive i bijele tvari odgovara rasporedu u kralježničnoj moždini. Bijela tvar je na površini, a siva tvar u dubini. Moždano deblo upravlja važnim životnim funkcijama kao što su rad srca i disanje te upravlja stanjem budnosti i spavanja. Sastoji se od srednjeg mozga (*mesencephalon*), mosta (*pons*) i produljene moždine (*medulla oblongata*). Srednji mozak predstavlja najrostralniji dio moždanog debla koji se nalazi između mozga i međumozga. Šupljina srednjeg mozga je u obliku cijevi (*aqueductus cerebri*). Na presjeku razlikujemo tri dijela: bazalni dio, tegmentum i tektum. Bazalni dio oblikuju parni snopovi živčanih vlakana koji se nazivaju moždanim kracima (*crura*

cerebri). Tegmentum sadrži jezgre III. moždanog živca (*n. oculomotorius*) i IV. moždanog živca (*n. trochlearis*). U tegmentumu srednjeg mozga također se nalazi i crvenkasta okrugla motorna jezgra (*nucleus ruber*). Granice između tegmentuma i moždanih krakova izgrađuje siva tvar koja predstavlja zasebnu živčanu strukturu (*substantia nigra*) čija je uloga upravljanje mišićnim tonusom i mišićnim aktivnostima. Na površini tektuma nalaze se četiri kuglasta izbočenja. Gornji par izbočenja (*colliculi superiores*) uključen je u refleksni vidni put, dok je donji par izbočenja (*colliculi inferiores*) uključen u refleksni slušni put. Most je središnji dio srednjeg mozga. Most se sa lateralne strane sužava i prelazi u srednje krakove malog mozga (*pedunculus cerebellaris medius*). Živčana vlakna koja tvore srednje krakove maloga mozga povezuju most i mali mozak. Kroz bazalni, odnosno ventralni dio (*pars basilaris*) prolaze motorički piramidni putovi. Dorzalni dio mosta naziva se tegmentum jer je nastavak tegmentuma produljenje moždine, sadrži jezgre moždanih živaca (nn. V., VI., VII., i VIII.). Produljena moždina čini rostralni nastavak kralježnične moždine te se na nju nastavljaju brazde i snopovi. Na prednjoj površini produljene moždine nalazi se središnja brazda (*fissura mediana anterior*) koja se nastavlja s kralježnične moždine pod jednakim imenom. Desno i lijevo od brazde nalaze se motoričke jezgre piramidnog oblika koje pripadaju motoričkom piramidnom putu. Lateralno od piramida nalazi se parno izbočenje (*oliva*) čiju osnovu tvori istoimena motorička jezgra (*nucleus olivaris*). Cjelovitost središnje brazde prekinuta je na prijelazu s produljene na kralježničnu moždinu križanjem motoričkih piramidnih putova (*decussatio pyramidum*). Na dorzalnoj površini produljene moždine nalaze se brazde koje odgovaraju brazdama na dorzalnoj strani kralježnične moždine. Bazalni dio produljene moždine sadrži vlakna motoričkog piramidnog puta i olivarne jezgre. Dorzalni dio (*tegmentum*) sadrži jezgre moždanih živaca (n. IX., X., XI. i XII.). Snopovi vlakana koji se izdvajaju iz produljene moždine spajajući se s malim mozgom, nazivaju se spojnim kracima (*pedunculus cerebellaris inferior*) (6).

1.1.4. Mali mozak

Mali mozak smješten je u stražnjoj lubanjskom jami, iza moždanog debla. Mali mozak sastoji se od dvije simetrične polutke (*hemispheria cerebelli*) te od neparnog

središnjeg dijela (*vermis cerebelli*). Granicu između polutki i središnjeg dijela predstavlja duboki sagitalni procijep (*vallecula cerebelli*) vidljiv tek s bazalne strane malog mozga. Siva tvar na površini malog mozga oblikuje brazde i vijuge (*sulci et gyri*) cerebelli koje su usporedne i simetrične. Preko vermisa prelaze s jedne na drugu hemisferu. U dubini hemisfera nalazi se bijela tvar (*corpus medullare*). Mali mozak povezan je s moždanim deblom trima parnim snopovima živčanih vlakana. Donji krak (*pedunculus cerebellaris medius*) čini poveznicu između malog mozga i produljene moždine, srednji krak (*pedunculus cerebellaris medius*) povezuje mali mozak s mostom, a gornji krak (*pedunculus cerebellari*) povezuje mali mozak sa srednjim mozgom. Mali mozak sudjeluje u kontroli ravnoteže, mišićnog tonusa, fine motorike i kontroli pokreta (6).

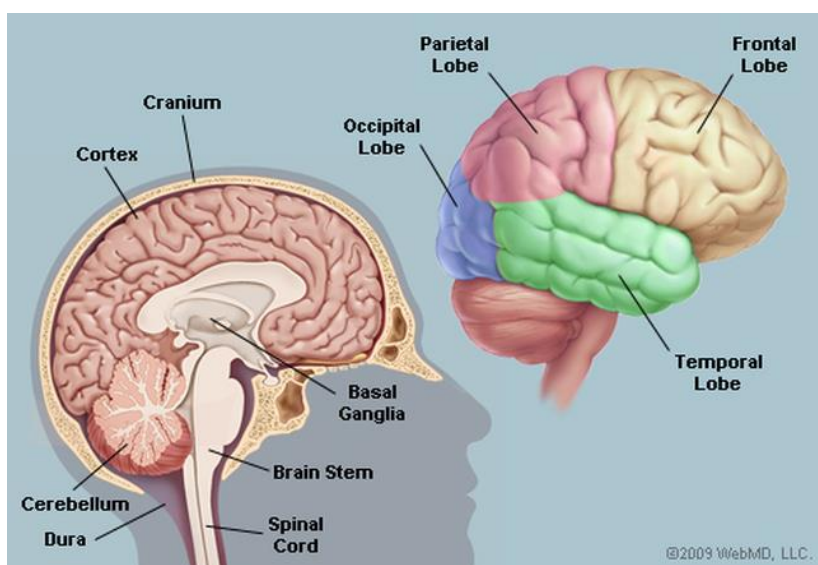
1.1.5. Moždane komore

Sustav moždanih šupljina tvore četiri komore. U svakoj polutki velikoga mozga nalazi se po jedna lateralna komora (*ventriculus lateralis*). Treća neparna komora (*ventriculus tertius*) pripada međumozgu i preko interventrikularnog otvora povezana je s lateralnim komorama. Četvrta komora pripada mostu, produljenoj moždini i malom mozgu. Treća i četvrta komora međusobno su povezane šupljinom srednjeg mozga (*aqueductus cerebri*) (6).

1.1.6. Moždane ovojnice

Mozak obavijaju tri vezivne ovojnice (*meninges*). Vanjska ovojnica koja je najdeblja i najčvršća naziva se tvrdom moždanom ovojnicom (*dura mater encephali*). Sastoji se od dvaju listova koji su međusobno srasli. Vanjski list tvrde moždane ovojnice prekriva unutrašnjost kostiju lubanje i sudjeluje u izgradnji periosta naziva se periostalni list. Unutarnji list tvrde moždane ovojnice u doticaju je s mekim moždanim ovojnicama i naziva se meningealni list. U lubanji, na mjestima gdje dva lista dure nisu srasla, nalaze se kanali (*sinus durae matris*) koji vode vensku krv. Moždani sinusi prikupljaju krv i cerebrospinalnu tekućinu iz mozga i moždanih ovojnica. Preostale dvije ovojnice

značajno su tanje od vanjske, tvrde ovojnice zbog čega se nazivaju mekim moždanim ovojnicama. Paučinstva ovojnica (*arachnoidea*) jest vrlo tanka ovojnica koja mozak obavija poput vreće. Premošćuje brazde i vijuge ne ulazeći u njih. Paučinstva ovojnica tvori zrnata izbočenja (*granulationes arachnoideae*) koja se utiskuju u vanjsku ovojnicu na mjestu moždanih sinusa propuštajući likvor iz subarahnoidalnog prostora u vensku krv sinusa. Moždana ovojnica koja prati površinu mozga i uvlači se u brazde i vijuge naziva se unutrašnjom, mekom moždanom ovojnicom (*pia mater*). Unutrašnja moždana ovojnica sadrži ogranke krvnih žila koji ulaze u moždano tkivo. Između paučinstve i unutrašnje moždane ovojnice nalazi se subarahnoidalni prostor. Subarahnoidalni prostor u potpunosti je ispunjen cerebrospinalnom tekućinom. Osim cerebrospinalne tekućine, subarahnoidalni prostor sadrži velike krvne žile. Dvama parnim otvorima (*aperturæ ventriculi quarti*) i jednim neparnim otvorom (*apertura mediana*), subarahnoidalni prostor povezan je s četvrtom moždanom komorom (6).



Slika 1. Anatomija mozga

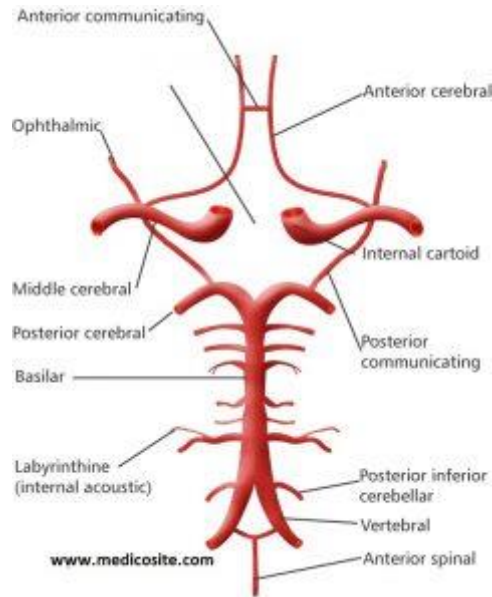
Izvor: <https://www.webmd.com/brain/picture-of-the-brain#1>

1.1.7. Cerebrospinalna tekućina

Cerebrospinalna tekućina ili cerebrospinalni likvor ispunjava sve komore u mozgu, kao i subarahnoidni prostor i središnji kanal u kralježničnoj moždini. Cerebrospinalni likvor je bistra bezbojna tekućina čija je osnovna funkcija mehanička zaštita središnjeg živčanog sustava. Likvor izlučuje koroidalni pleksus (*plexus choroideus*). Trajno se izlučuje iz pleksusa lateralnih komora, preko međuventrikularnih otvora otječe u treću komoru. Iz treće komore preko šupljine srednjeg mozga (*aqueductus cerebri*) prelazi u četvrtu komoru. Iz četvrte komore otječe u središnji kanal kralježnične moždine. Kroz lateralni otvore dopijeva u subarahnoidalni prostor, a preko zmatih izbočenja paučinaste ovojnice dopijeva u vensku krv moždanih venoznih sinusa (6).

1.1.8. Anatomija moždane cirkulacije

Moždana cirkulacija dijeli se na prednju (karotidni sliv) i stražnju moždanu cirkulaciju (vertebrobazilarni sliv). Prednju moždanu cirkulaciju čine karotidne arterije i ogranci koji krvlju opskrbljuju optički živac, mrežnicu oka, prednji dio polutki velikog mozga (čeonni, parijetalni i prenji dio sljepoočnog režnja). Stražnju moždanu cirkulaciju čine vertebralne arterije i njihovi ogranci koji krvlju prehranjuju stražnji dio sljepoočnog režnja, zatiljni režanj, moždano deblo i mali mozak. Sve se velike intrakranijske arterije nalaze u subarahnoidalnom prostoru. Međusobno su povezane u Willisov arterijski prsten koji omogućuje povezanost prednjih moždanih arterija preko prednje komunikantne arterije i povezanost stražnjih moždanih arterija preko stražnje komunikantne arterije (6).

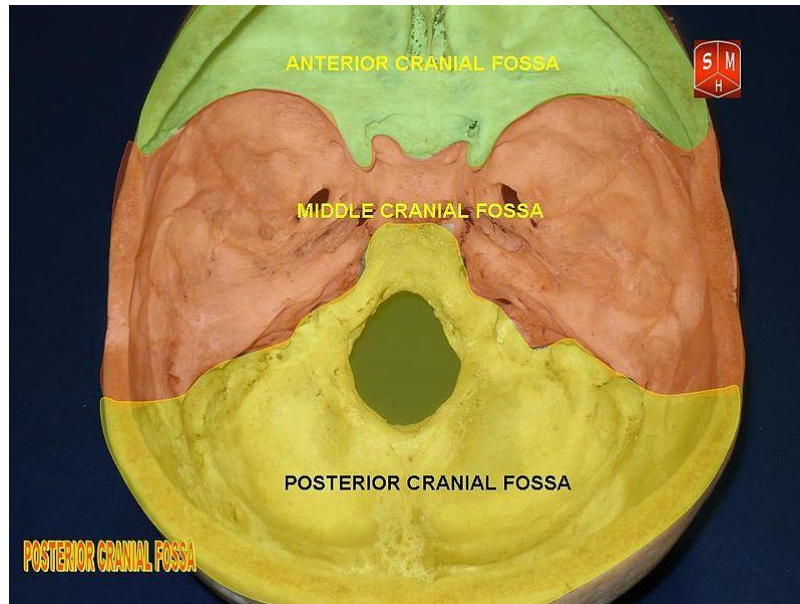


Slika 2. Moždana cirkulacija

Izvor: <https://www.medicosite.com/circle-of-willis/>

1.1.9. Lubanjske jame

Na bazi lubanje razlikuju se vanjska i unutarnja površina (*basis cranii interna externa et externa*). Na unutarnjoj površini nalaze se tri jame: prednja, srednja i stražnja lubanjska jama. Prednja lubanjska jama (*fossa cranii anterior*) nalazi se iznad nosnih i očnih šupljina, a u njoj su smješteni čeonni režnjevi velikog mozga. Srednja lubanjska jama (*fossa cranii media*) sadrži sljepoočne režnjeve velikog mozga. Stražnja lubanjska jama sadrži strukture moždanog debla i mali mozak (6).

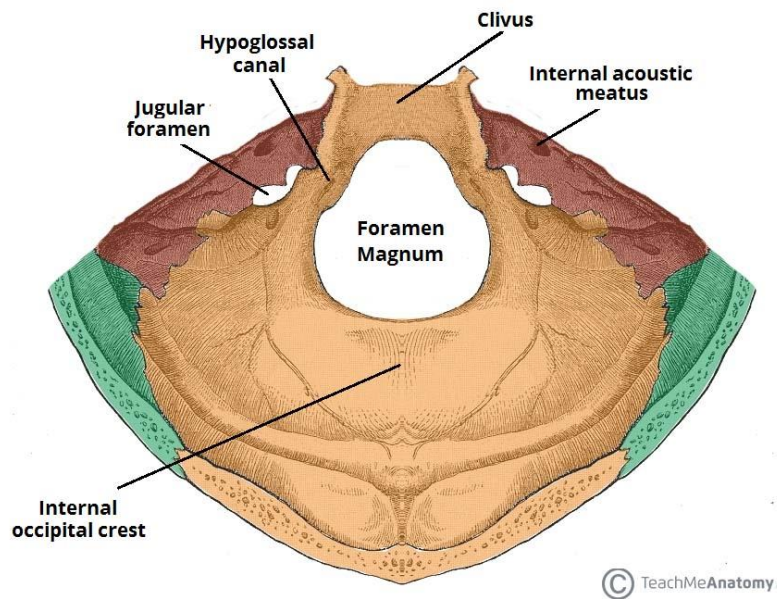


Slika 3. Lubanjske jame

Izvor: https://commons.wikimedia.org/wiki/File:Base_of_skull_24.jpg

1.1.9.1. Stražnja lubanjska jama

Stražnja lubanjska jama predstavlja najdublji intrakranijalni prostor koji se proteže od tentorijuma (*tentorium cerebelli*) do velikog zatiljnog otvora. Stražnju lubanjsku jamu izgrađuju donji dio zatiljne kosti i stražnji dio petroznog dijela sljepoočne kosti. Središnji dio jame čini veliki zatiljni otvor (*foramen magnum*). Velikom otvorom kralježnična se moždina nastavlja u produljenu moždinu. Lateralno od zatiljnog otvora nalazi se kanal kroz koji prolazi XII. moždani živac (*canalis hypoglossi*), a lateralno od toga kanala nalazi se otvor kroz koji prolazi unutarnja jugularna vena (*v. jugularis interna*) te IV. moždani živac (*n. glossopharyngeus*) zajedno s X. moždanim živcem (*n. vagus*). Na površini piramide nalazi se ulaz u unutrašnji slušni hodnik (*porus acusticus internus*). U stražnjoj lubanjskoj jami nalaze se strukture moždanog debla (srednji mozak, most i produljenu moždinu), mali mozak, pontocerebelarni kut i arterije stražnje moždane cirkulacije (6).



Slika 4. Stražnja lubanjska jama

Izvor: <https://teachmeanatomy.info/head/areas/cranial-fossa/posterior/>

1.2. TUMORI MOZGA

Tumori mozga jesu abnormalne izrasline u mozgu. Mogu nastati kao posljedica neoplastičnog rasta moždanog tkiva ili širenjem iz drugih organa i struktura. Ukoliko abnormalna izraslina u mozgu potječe iz drugoga organa, tada je riječ o metastazama ili presadnicama. Primarni tumori mozga označavaju tumore nastale iz različitih dijelova moždanog tkiva. Oko 75% tumora mozga je benigne naravi, dok je preostalih 25% maligno. Incidencija moždanih tumora je 8 oboljelih na 100 000 stanovnika. Maligni tumori mozga su drugi vodeći uzrok smrtnosti kod djece. Sekundarni moždani tumori, odnosno metastatski tumori mozga najučestaliji su intrakranijalni tumori kod odraslih. Tumorske se stanice u mozak šire arterijskom krvnom linijom. U približno 40% metastatskih tumora ishodište je karcinom pluća (5).

1.2.1. Patofiziologija moždanih tumora

Unutar čvrstog koštanog oklopa lubanje nalaze se tri komponente: moždano tkivo, krv i cerebrospinalna tekućina. Povećanje bilo koje od tri navedene komponente utječe na povišenje intrakranijalnog tlaka budući da je obujam lubanje nepromjenjiv. Tada može doći do poremećaja cirkulacije krvi, cerebrospinalne tekućine i razvoja moždanog edema. Temelj za razumijevanje patofiziologije koja se odnosi na intrakranijalni tlak (ICP) predstavlja Monro-Kellie hipoteza. Prema ovoj hipotezi, 80% volumena lubanje ispunjava moždani parenhim, 10% krv, a preostalih 10% cerebrospinalna tekućina. Njihov je volumen gotovo konstantan. Ukoliko dođe do povećanja bilo koje od tri navedene komponente, jedna se komponenta mora smanjiti u korist preostalih. U protivnom dolazi do porasta intrakranijalnog tlaka. Za smanjenje određenih komponenti odgovorni su kompenzacijski mehanizmi. Kritično povećanje volumena unutar lubanje i iscrpljivanje kompenzacijskih mehanizama za regulaciju intrakranijalnog tlaka može dovesti do moždanih uklještenja ili hernijacija koje izravno narušavaju život bolesnika kompromitirajući strukture moždanog debla odgovorne za vitalne funkcije (7). Klinička prezentacija uključuje poremećaj svijesti zbog oštećenja retikularne formacije, proširene zjenice koje ne reagiraju na svjetlosni podražaj zbog oštećenja srednjeg mozga i III. moždanog živca (*n. oculomotoriusa*) te poremećaj cirkulacije i respiracije zbog kompresije produljene moždine (5).

1.2.2. Klasifikacija moždanih tumora

Moždani se tumori klasificiraju prema klasifikaciji Svjetske zdravstvene organizacije (*World Health Organization* – WHO). Klasifikacijske skupine tumora temelje se na vrsti stanica od kojih su tumori nastali (8).

Tablica 1. Klasifikacija SZO-a (*World Health Organization*). Izvor: Šimunović J. Neurokirurgija. Medicinska naklada. Zagreb; 2008.

1. Neuroepitelijalni tumori
<ul style="list-style-type: none"> - astrocitom - oligodendrogliom - ependimom - pinealom - gangliocitom - meduloblastom - glioblastom
2. Tumori živčanih ovojnica
3. Tumori moždanih ovojnica
4. Tumori hipofize
5. Vaskularni tumori
<ul style="list-style-type: none"> - teleangiektazije - kavernomi - venske malformacije - arterio-venske malformacije
6. Kongenitalni tumori
<ul style="list-style-type: none"> - kraniofaringeom - dermoidi - lipomi
7. Metastatski tumori

Moždani se tumor također dijele na glijalne i neglijalne tumore. Glijalni tumori građeni su od potpornih stanica živčanog sustava koje se nazivaju glija stanicama, a to su astrociti, oligodendrociti i ependimske stanice. Neglijalni tumori nastaju neoplastičnim rastom drugih vrsta stanica koje jesu ili mogu biti prisutne u središnjem živčanom sustavu. To mogu biti stanice koje grade moždane i živčane ovojnice, ali i stanice koje su sastavni dio struktura izvan živčanog sustava (5).

Tablica 2. Vrste glijalnih i neglijalnih tumora mozga. Izvor: Brinar V. i suradnici. Neurologija za medicinare. Medicinska naklada. Zagreb; 2009.

Glijalni tumori	
Astroцитom	<ul style="list-style-type: none"> - benigni astroцитom - pilocitički astroцитom - anaplastični astroцитom - glioblastoma multiforme - oligodendrogliom
Ependimalni tumor	<ul style="list-style-type: none"> - stanični ependimom - anaplastični ependimom - miksopapilarni ependimom
Tumor koroidnog pleksusa	<ul style="list-style-type: none"> - papilom koroidnog pleksusa - karcinom koroidnog pleksusa
Neglijalni tumori	
Neuralni tumori	<ul style="list-style-type: none"> - neuroblastom - primarni neuroektodermalni tumor - pineocitomi - ganglioneuromi
Meningeomi i mezenhimalni tumori	<ul style="list-style-type: none"> - meningeom - hemangioblastomi - hemangiopericitomi
Hipofizarni tumori	<ul style="list-style-type: none"> - mikroadenomi - makroadenomi
Druge vrste tumora	<ul style="list-style-type: none"> - kraniofaringeomi - hamartromi i teratomi - zametni tumori - epidermoidi ili dermoidne ciste - kordomi - solidne ciste III. moždane komore - primarni limfomi SŽS-a - hemangioblastomi, pericitomi - vaskularne malformacije - kavernomi

1.2.3. Tumori stražnje lubanjske jame

U intrakranijskom prostoru stražnje lubanjske jame smještene su živčane strukture koje pripadaju moždanom deblu (srednji mozak, most i produljena moždina) te mali

mozak. Mali mozak povezan je moždanim deblom pomoću triju parova moždanih krakova (*pedunculli cerebellari superiores, medii et inferiores*) (6).

Tumori s tendencijom pojavljivanja u stražnjoj lubanjskoj jami jesu: ependimomi, meningeomi, hemangiomi, moždanog debla, i astrocitomi (8).

Ependimomi jesu tumori ependimalnih stanica ventrikula i centralnog kanala kralježnične moždine. Oko 70% ependimalnih tumora pojavljuje se u području IV. moždane komore koja pripada stražnjoj lubanjskoj jami. Patohistološki, ependimomi mogu biti tumori niskog i visokog stupnja malignosti. Najčešće se pojavljuju kod djece u dobi od 1 do 5 godina. Zbog svoje lokalizacije u IV. moždanoj komori, predstavljaju prepreku cirkulaciji cerebrospinalne tekućine. Kao posljedica opstrukcije likvora, razvija se hipertenzivni hidrocefalus. Hipertenzivni hidrocefalus klinički se očituje glavoboljom te encefalopatskim simptomima. Često su prisutni i ispadi moždanih živaca. Ependimomi se mogu širiti likvorom na udaljena područja unutar središnjeg živčanog sustava (8).

Meduloblastomi su tumori koji nastaju iz ektoderma pa se ubrajaju u primarne neuroektodermalne tumore (PNET). Oni čine 7-8% svih tumora mozga te oko 30% svih moždanih tumora kod djece. Meduloblastomi prvobitno se smatraju dječjim tumorima koji se u prosjeku najčešće javljaju kod djece do devete godine života, mogu se pojaviti kod osoba u svim dobnim skupinama. Najčešće se razvijaju u stražnjoj lubanjskoj jami. Ova vrsta tumora može stvoriti metastaze u središnjem živčanom sustavu, ali i u koštanim strukturama oko njega. U dječjoj dobi, meduloblastomi se pojavljuju u području vermis malog mozga, dok se kod odraslih razvija u području komora. Klinički simptomi meduloblastoma nastaju zbog razvoja hidrocefalusa i cerebelarne disfunkcije. Hidrocefalus uzrokuje prve kliničke simptome. Kod male djece se očituje promjenama raspoloženja i poremećajem cirkumferencije glave. U veće djece prisutna je glavobolja s povraćanjem, osobito u jutarnjim satima. Glavobolja u jutarnjim satima posljedica je dugotrajnog horizontalnog položaja u kojem raste intrakranijalni tlak. Meduloblastom uzrokuje pojavu zastoje papile u 90% bolesnika. Zastojna papila potvrđuje se oftalmoskopom. Ukoliko patološka tvorba u obliku tumora stvara kompresiju na VI. moždani živac (*n. abducens*) javljaju se dvoslike (diplopija) i nemogućnost normalnog horizontalnog kretanja bulbusa. U slučajevima kada tumor zahvaća vermis malog mozga, prisutni su trunkalna ataksija, nerijetko popraćena s nistagmusom (abnormalnim nekontroliranim pokretima očnih jabučica). Kod odraslih osoba, tumor zahvaćajući

polutke malog mozga uzrokuje istostranu disimetriju na udovima. Ukoliko dođe do meningealne iritacije tonzilarnom hernijacije, pojavit će se tortikolis (8).

Hemangioblastomi jesu niskogradusni hipervaskularizirani tumori koji se pojavljuju u malom mozgu. Ova skupina tumora česta je skupina tumora stražnje lubanjske jame kod odraslih osoba. Rjeđe se javljaju kod djece. Hemangiomi mogu metastazirati, no ta je pojava izrazito rijetka. Očituje se simptomima i znakovima koje uzrokuju hidrocefalus i cerebelarna disfunkcija (8).

Gliomi moždanog stabla čine 10-15% svih pedijatrijskih intrakranijalnih novotvorina. Predominantno se javljaju u dobi između 7. i 9. godine života. S obzirom na činjenicu da su strukture moždanog debla odgovorne za brojne motoričke, ali i vitalne funkcije, kirurški pristup patološkim procesima u tom području izrazito je složen. Uzimajući u obzir radiološka obilježja ovih tumora, razlikuju se difuzni, fokalni i egzofitički tumori. Difuzni intrinzični pontini gliomi čine oko 60-80% svih glijalnih tumora, dok su ostali tipovi znatno rjeđi. Difuzni intrinzični pontini gliomi jesu visokogradusni tumori koji se klinički očituju neuropatijama te cerebelarnom i piramidnom disfunkcijom. Fokalni gliomi klinički se očituju dugotrajnom kontralateralnom hemiparezom (8).

Astroцитomi jesu najčešća dobroćudna neoplazma u pedijatrijskoj populaciji. Najčešće se javlja kod djece između 7-8 godine života. 50% astrocitoma lokalizirano je u polutkama malog mozga, dok su preostali lokalizirani najčešće u pontocerebralnom kutu, optičkim putovima, hipotalamusu i talamusu. Udio od 88% astrocitoma je pilocitično što znači dobroćudno. Vrlo rijetko maligno alteriraju (8).

1.2.4. Klinička prezentacija tumora stražnje lubanjske jame

Klinička slika tumora stražnje lubanjske jame određena je s tri osnovna faktora, a to su: lokalizacija tumora, patohistološke karakteristike tumora i poremećaj cirkulacije cerebrospinalne tekućine. Malignost forme često je proporcionalna brzini pojave i napredovanja simptoma. Tumor u intrakranijalnome prostoru može djelovati na dva osnovna načina: povišenjem intrakranijskog tlaka i direktnom kompresijom na strukture u stražnjoj lubanjskoj jami. Znakovi povišenog intrakranijskog tlaka uključuju

glavobolju, povraćanje, poremećaj stanja svijesti, zamagljen vid, strabizam, letargiju, a kod djece i makrocefaliju te zaostajanje u razvoju. Glavobolja predstavlja vodeći simptom koji je prisutan kod gotovo svih bolesnika s tumorom stražnje lubanjske jame. Najčešće je globalizirana, ali može biti lokalizirana frontalno ili okcipitalno. Intermitentnog je karaktera te se pojačava ležanjem. Bolesnik se budi s glavoboljom. Uz glavobolju se najčešće javlja i povraćanje koje može, ali i ne mora biti popraćeno mučninom (4). Povraćanje kao inicijalni simptom karakteristično je za ependimom, dok je povraćanje kojem prethodi glavobolja karakteristično za meduloblastom i astroцитom (9). Fokalni znakovi kompresije struktura moždanog debla mogu uzrokovati kompresiju moždanih živaca, odnosno njihovih jezgara ili njihovih putova. Pritom su najčešće zahvaćeni III., IV. i VI. moždani živac. Uz simptome i znakove povišenog intrakranijalnog tlaka i kompresije moždanih struktura, također su prisutni cerebelarni simptomi karakteristični za tumore malog mozga. Očituju se vermisnim i hemicerebelarnim sindromom. Vermisni sindrom, odnosno trunkalna ataksija manifestira se hodom po širokoj osnovici, tendencijom padanja i abnormalnim Rombergovim znakom. Hemicerebelarni sindrom karakteriziran je apendikularnom ataksijom, dismetrijom, adijahodokinezijom i nistagmusom. Pregled očnih jabučica može otkriti edem papile, nistagmus i strabizam. Lateralni strabizam karakterističan znak razvoja tumorskih masa u polutkama malog mozga. Vertikalni strabizam ukazuje na patološke procese u vermisu malog mozga. Strabizam nerijetko asociran s diplopijama posljedica je hidrocefalusa i kompresije moždanog živca abducensa. Jedan od ranih simptoma tumora u moždanom deblu jest pojava dvoslika i poremećaj hoda. Također se može javiti različit stupanj slabosti udova, poremećaj gutanja, pareze moždanih živaca te poremećaji gutanja, govora, disanja i poremećaji rada srca (10). Opstrukcija IV. moždane komore opstruira protok likvora uzrokujući potisnuće malog mozga i moždanog deblja, prema dolje, kroz *foramen magnum*. Potisnuće struktura moždanog debla i malog mozga kroz *foramen magnum* naziva se tonzilarna hernijacija. Nastaje poremećaj svijesti, dilatacija zjenica ili pupila i poremećaj vitalnih funkcija (11).

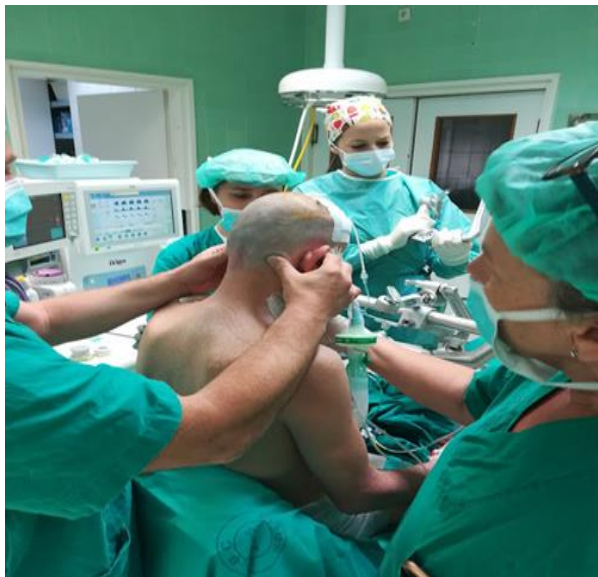1.2.5. Dijagnostika tumora stražnje lubanjske jame

Prvi korak u dijagnostici moždanih tumora je neurološki pregled. Ukoliko se neurološkim pregledom utvrdi sumnja na patološki proces u lubanjskoj šupljini, primjenjuju se neuroradiološke metode. Moždani se tumori uglavnom dijagnosticiraju primjenom kompjutorizirane tomografije (CT) koja u slučaju postojanja tumora u stražnjoj lubanjskoj jami neće biti dostatna metoda dijagnostike. Zbog toga se primjenjuju kontrastna magnetska rezonanca (MR) uz magnetsku angiografiju (MRA) i magnetnu venografiju (MRV) koje predstavljaju zlatni standard u dijagnostici tumora ovog područja. U svrhu precizne detekcije lokalizacije tumora i određivanja njegova odnosa s okolnim anatomskim strukturama kao i uvid u morfologiju i vaskularizaciju tumora, potrebna je magnetska rezonanca neurokranija. Ponekad je potrebno učiniti i magnetnu rezonancu kralježnične moždine kako bi se isključila leptomeningealna diseminacija tumora. Lumbalnom punkcijom moguće je uzeti uzorke cerebrospinalne tekućine čija citološka obrada služi za detekciju malignih stanica (2).

1.2.6. Liječenje tumora stražnje lubanjske jame

Osnovna metoda liječenja tumora stražnje lubanjske jame je kirurška metoda liječenja. Kao i prije svakog operativnog zahvata, potrebna je adekvatna preoperativna priprema. Osim osnovnih dijagnostičkih pretraga, potrebno je korigirati intrakranijalni tlak, metabolički disbalans te provesti antiedematoznu terapiju. Pozicioniranje bolesnika ovisi o lokalizaciji tumora. Kod operacije stražnje lubanjske jame, bolesnik može biti u sjedećem, polusjedećem i pronacijskom položaju. Svaki od navedenih položaja zahtijeva adekvatnu fiksaciju glave koja se provodi trouglošnim „Manfieldovim“ držačem. Kod djece mlađe od dvije godine koristi se kalota. Ukoliko preoperativno postoje znakovi i simptomi hidrocefalusa, potrebna je vanjska ventrikularna drenaža. Odgovarajući položaj omogućuje adekvatan operativni pristup i maksimalnu resekciju tumora. Glavna prednost sjedećeg položaja je olakšana drenaža venskog sustava, cerebrospinalne tekućine i irigirajućih otopina iz operativnog polja. Nedostaci proizlaze iz kardiorespiratorne nestabilnosti bolesnika. Naime, prilikom operacije stražnje lubanjske jame u sjedećem položaju, postoji visoki rizik za zračnu emboliju. Također postoji rizik za pneumocefalus,

ali i rizik za kolaps komora uslijed gubitka cerebrospinalne tekućine (9). Osim kirurških metoda liječenja, također se primjenjuju terapija zračenjem (iradijacija) i kemoterapije. Nerijetko se primjenjuje kombinacija navedenih metoda liječenja (12).



Slika 5. Namještanje bolesnika u sjedeći položaj: operacija stražnje lubanjske jame

Izvor: Arhiva – Zavod za neurokirurgiju (KBC Split)

1.3. PRIJEOPERACIJSKA PRIPREMA BOLESNIKA NA ZAVODU ZA NEUROKIRURGIJU

Bolesnik kojem je potrebno kirurško liječenje tumora stražnje lubanjske jame prima se na Zavod za neurokirurgiju (7). Redovni se prijam obično događa dan do nekoliko dana prije predviđenog kirurškog zahvata kako bi se mogla provesti odgovarajuća prijeoperacijska priprema bolesnika za predstojeći zahvat. Svrha prijeoperacijske pripreme je osiguravanje najbolje moguće psihološke i fizičke spremnosti za kirurški zahvat. Pri primanju bolesnika na Zavod uzimaju se opći podaci i anamneza neophodna za postavljanje sestrinskih dijagnoza i izrade plana zdravstvene njege. Plan zdravstvene njege izrađuje se za svakog bolesnika posebno, na osnovi sustavno utvrđenih individualnih potreba (13).

1.3.1. Psihološka priprema bolesnika za kirurški zahvat

Psihološka priprema za cilj ima postizanje najbolje moguće psihološke spremnosti bolesnika za zahvat. Psihološku pripremu bolesnika započinje liječnik neurokirurg koji je postavio indikaciju za kirurško liječenje bolesti. Liječnik bolesniku i obitelji, ukoliko je prisutna, obrazložiti potrebu za kirurškim liječenjem bolesti. Obavezno je navesti rizike i komplikacije vezane uz kirurški pristup liječenju bolesti. Liječnik kirurg također navodi alternativne metode liječenje te mogući ishod bolesti ukoliko se kirurški zahvat ne provede. Bolesnici su po dolasku na kirurški odjel najčešće suočeni sa strahom. Naime, bolesnici, iako su obaviješteni o predstojećim postupcima i procesu liječenja, na bolničkom odjelu imaju više vremena razmišljati o vlastitom stanju i predstojećem zahvatu. Kod njih se javlja strah od smrtnog ishoda te strah od boli i nemoći koja podrazumijeva nemogućnost kretanja i obavljanja svakodnevnih životnih aktivnosti. Posebno je prisutan strah od anesteziološkog postupka. Osjećaj straha je intenzivniji ukoliko su prethodna iskustva s kirurškim ili bolničkim liječenjem bolesnika negativna (13).

Kako bi se osjećaj straha kod bolesnika smanjio, potrebno je bolesnika poticati na verbalizaciju osjećaja. Ukoliko je osjećaj straha uzrokovan neupućenošću u kirurški postupak i njegove ishode, tada se bolesniku omogućuje ponovni razgovor s liječnikom. Pojedini bolesnici svoj strah ublažavaju duhovno-religioznim metodama, a u tome ih valja poticati i ohrabrivati. Na smanjenje razine straha, pozitivno će utjecati obavijest o budućim postupcima iz područja zdravstvene njege. Na razumljiv način potrebno je objasniti tijek i svrhu postupka (13).

Odgovarajuća i adekvatno provedena psihička priprema bolesnika za zahvat dokazano utječe na bolje podnošenje zahvata (13).

1.3.2. Fizička priprema bolesnika za kirurški zahvat

Fizička priprema bolesnika za kirurški zahvat uključuje različite vrste pretraga, provođenje vježbi dubokog disanja i iskašljavanja, vježbe ekstremiteta te osiguravanje adekvatne prehrane bolesnika (13).

Fizička priprema bolesnika za kirurški zahvat obuhvaća sljedeće pretrage (13):

1. Fizikalni pregled – provodi se u svrhu utvrđivanja prisutnosti i opsega prisutnih zdravstvenih problema koji bi mogli predstavljati kontraindikaciju za predloženi kirurški zahvat
2. Laboratorijske pretrage krvi – podrazumijevaju hematološke i biokemijske analize uzoraka krvi
 - a) hematološke pretrage krvi uključuju:
 - kompletnu krvnu sliku (KKS) čiji parametri mogu ukazati na anemiju (hemoglobin, eritrociti, eritrocitni indeksi), trombocitopeniju (trombociti) ili na infekciju (leukociti)
 - hematokrit predstavlja parametar koji se mjeri u sklopu kompletne krvne slike, a može ukazati na dehidriranost bolesnika
 - diferencijalnu krvnu (DKS) čiji parametri (vrste leukocita) mogu ukazivati na određene vrste infekcija
 - b) biokemijske pretrage krvi omogućuju uvid u:
 - razinu glukoze u krvi (GUK)
 - razinu ureje i kreatinina u krvi što omogućuje uvid u bubrežnu funkciju
 - razinu jetrenih enzima u krvi (AST, ALT, GGT, alkalna fosfataza, bilirubin) što omogućuje uvid u funkciju jetre
 - razinu natrija i kalija u krvi
 - razinu serumskog željeza u krvi što također omogućuje utvrđivanje anemije
 - c) analiza zgrušavanja krvi (koagulacija) neophodna je pretraga koja mjeri faktore koagulacije bez kojih nije moguće uspostaviti adekvatnu hemostazu
3. Određivanje krvne grupe (KG) i Rh faktora je neophodno prije svakog kirurškog zahvata
4. Intereakcija
5. Elektrokardiografija (EKG) – predstavlja pretragu koja omogućuje uvid u funkciju srca što je neophodno prije svakog kirurškog zahvata
6. Rendgenska snimka pluća – omogućuje uvid u stanje pluća
7. Pretrage uvjetovane osnovnom bolesti zbog koje je indicirano kirurško liječenje

Svako veće odstupanje u krvnoj slici nužno je razmotriti, i po potrebi korigirati prije predstojećeg zahvata jer mogu predstavljati kontraindikaciju za kirurški zahvat

(13). Medicinska sestra punktira venu u svrhu uzimanja uzoraka krvi, naručuje doze krvi, obavlja EKG pretragu. U pratnji medicinske sestre bolesnik odlazi na RTG pluća (13).

Fizička prijeoperacijska priprema bolesnika uključuje vježbe dubokog disanja kojima se postiže (13):

- adekvatna poslijeoperacijska ventilacija pluća
- mobilizacija traheobronhalnog sekreta
- dostatna oksigenacija krvi i tkiva

Sestrinske intervencije u sklopu prevencije poslijeoperacijskih poteškoća kao što su pneumonija i atelektaza, podrazumijevaju edukaciju bolesnika o načinu i važnosti provođenja vježbi dubokog disanja sve dok se frekvencija i dubina ne normaliziraju ili bolesnik postane pokretan. U svrhu prevencije pneumonije i atelektaza provode se i vježbe iskašljavanja (13).

Radi sprječavanja komplikacija dugotrajnog ležanja, s naglaskom na duboku vensku trombozu, provode se vježbe ekstremiteta kojima je cilj pospješiti cirkulaciju krvi u poslijeoperacijskom razdoblju (13).

Prehrana bolesnika za vrijeme boravka na Zavodu za neurokirurgiju prije operacije uvjetovana je individualnim potrebama i stanjem bolesnika (13).

1.3.3. Neposredna prijeoperacijska priprema bolesnika

Neposredna prijeoperacijska priprema bolesnika označava postupke koji se provode dan prije zakazanog kirurškog zahvata, a to su (13):

1. mjerenje vitalnih funkcija (pruža uvid u funkciju vitalnih organa)
2. pregled anesteziologa
3. postavljanje centralnog venskog katetera (CVK) po odredbi anesteziologa
4. kontrolna rendgenska snimka pluća i srca (potvrđuje položaj CVK)
5. provjera i priprema dokumentacije (nalazi svih potrebnih pretraga i potpisan informirani pristanak)
6. provođenje osobne higijene bolesnika (potrebno je primijeniti antiseptik klorheksidin te osobnu higijenu provesti temeljito radi sprječavanja infekcija)

7. primjena premedikacije – dan prije primjenjuju se antikoagulansi, a večer prije operacije obično se primjenjuju anksiolitici ili sedativi (hipnotici)

U pravilu, 12 sati prije kirurškog zahvata nije dopušteno jesti, a 6 sati prije zahvata nije dopušteno ni piti ni pušiti na što valja upozoriti bolesnika (13).

1.3.4. Priprema bolesnika na dan operacije

Zdravstvena njega bolesnika na dan operacije usmjerena je na pripremu bolesnika za operaciju i važan je čimbenik za uspješnost samog zahvata. Intervencije u pripremi bolesnika za operaciju jesu:

1. mjerenje vitalnih funkcija (odstupanja se bilježe, a zatim se o tome obavijesti liječnik)
2. provođenje osobne higijene i oblačenje čiste bolničke odjeće
3. brijanje operacijskog polja
4. oblačenje elastičnih čarapa za prevenciju venske tromboze
5. skidanje svih dodataka (kontaktne leće, naočale, zubne proteze, perike, nakit, kozmetički preparati)
6. primijeniti premedikaciju (primjenjuju se antibiotici za smanjenje bakterijske flore, supkutano se aplicira niskomolekularni heparin)
7. bolesnik se zajedno s pripadajućom pripremljenom dokumentacijom odvodi do operacijske dvorane (13).

1.3.4.1. Premedikacija

Premedikacija je medikamentozna priprema bolesnika za primjenu anestetika i kirurški postupak. Premedikaciju određuje anesteziolog. Svrha davanja premedikacije je postizanje određenog stupanj sedacije, smanjenje uzbuđenosti i straha, smanjenje sekrecije slin i znoja te ublaživanje boli i potrebu za većim količinama anestetika tijekom operacije. Jutarnja se premedikacija, u pravilu, primjenjuje 1 sat prije operacije (14). Prije primjene premedikacije, potrebno je provjeriti je li bolesnik natašte. Ukoliko bolesnik nije natašte, potrebno je obavijestiti anesteziologa. Kao i prije primjene svake

medikamentozne terapije, treba primijeniti pet pravila sigurne primjene lijeka: pravi bolesnik, pravi lijek, prava doza, pravo vrijeme, pravi način primjene (13).

1.3.4.2. Tuširanje ili kupanje antiseptikom

U svrhu redukcije broja patogenih mikroorganizama s tendencijom kolonizacije kože koriste se pripravci klorheksidina prilikom tuširanja dan i jutro prije operativnog zahvata (14).

1.3.4.3. Odstranjivanje dlaka

Preoperativno odstranjivanje dlaka preporuča se samo kada je apsolutno nužno. Dokazano je kako upotreba britvice za brijanje uzrokuje veću učestalost infekcija uslijed nastanka mikroskopskih trauma kože koje predstavljaju ulazna vrata mikroorganizama. Preporuča se odstranjivanje dlaka kliperom ili nekim depilacijskim sredstvom, po mogućnosti neposredno prije operacije (14).

1.3.4.4. Antimikrobna profilaksa u neurokirurgiji

„Antibiotik izabran za profilaksu trebao bi djelovati na najčešće uzročnike infekcija kirurškog mjesta, ali ne mora nužno djelovati na sve moguće uzročnike“ (15). Koji će se antimikrobni lijek izabrati najviše ovisi o tome u kojem anatomskom području će se vršiti operativni zahvat. Važno je napomenuti kako lijek koji se koristi u profilaksi ne smije biti isti kao lijek koji se koristi za liječenje u tom anatomskom području kako bi lijek bio učinkovit te kako se ne bi razvila rezistencija (15).

„Pri implantaciji stranog tijela (shunt ili graft), najčešći uzročnici infekcija kirurškog mjesta su *Staphylococcus aureus* i koagulaza negativni stafilokoki. Iako je 2/3 koagulaza negativnih stafilokoka meticilin rezistentno, profilaksa s β -laktamskim antibioticima se još uvijek smatra odgovarajućom. Profilaksa je uobičajena kod kraniotomija samo u prolongiranim operacijama, reeksploracijama i mikrokirurgiji ili inserciji prostetičkog materijala npr. akrilne pločice. Antimikrobna profilaksa nije indicirana kod likvoreje radi

traume. Nema konsenzusa za profilaktičko davanje antibiotika kod ICP monitoringa (kolonizacija shunta je mnogo češća nego klinički signifikantna infekcija npr. ventrikulitis ili meningitis)“ (15).

Tablica 5. Antibiotička profilaksa u neurokirurgiji. Izvor: ISKRA smjernice za antimikrobnu profilaksu u kirurgiji – Hrvatske nacionalne smjernice. Dostupno na: http://iskra.bfm.hr/upload/smjernice/kirurska_profilaksa.pdf

Zahvat/procedura	Vjerojatni patogeni	Lijek izbora	Alternativa	Opaska	Razina preporuke
Kraniotomija	<i>Staphylococcus aureus</i> , koagulaza negativni stafilocoki	cefazolin 1 g iv. (zatim svaka 3 h dok traje operacija + 3 h nakon) /24 h	klindamicin 600 mg iv. + 1 doza nakon 3 sata ili vankomicin 1 g iv. u sporij infuziji kroz 60'	Cefazolin ne prolazi hematoencefalnu barijeru, ali su infekcije uglavnom u mekim čestim glave	A
Postavljanje CSF shunta	<i>Staphylococcus aureus</i> , koagulaza negativni stafilocoki	cefazolin* 1 g iv.		-rutinska profilaksa nepotrebna * samo u slučajevima gdje je rizik infekcije visok (~15%)	A
ICP monitoring		cefuroksim 1,5 mg iv. -svakih 8 sati (max. 3 doze)		Vrijednost profilaksae dvojbeno	

1.4. INTRAOPERACIJSKA ZDRAVSTVENA NJEGA

Bolesnik s tumorom stražnje lubanjske jame sa Zavoda za neurokirurgiju dolazi u neurokiruršku operacijsku dvoranu u pratnji dvaju medicinskih sestara. U prvoj nesterilnoj zoni pripremaju ga slobodna operacijska medicinska sestra, anesteziolog i anesteziološki tehničar. Ukoliko mu to zdravstveno stanje dopušta, bolesnik na pokretna nosila prelazi sam. Kada to bolesnik nije u mogućnosti učiniti sam, premješta se pomoću prijenosne pokretne udlage (16).

Nakon prelaska na pokretna nosila, bolesniku se skida pidžama, pokriva se čistom plahtom. Slijedi kompletna provjera. Provjerava se je li bolesnik skinuo sav nakit, dodatke kao što su zubna proteza ili perika, kozmetičke preparate. Zatim se provjerava identitet (16).

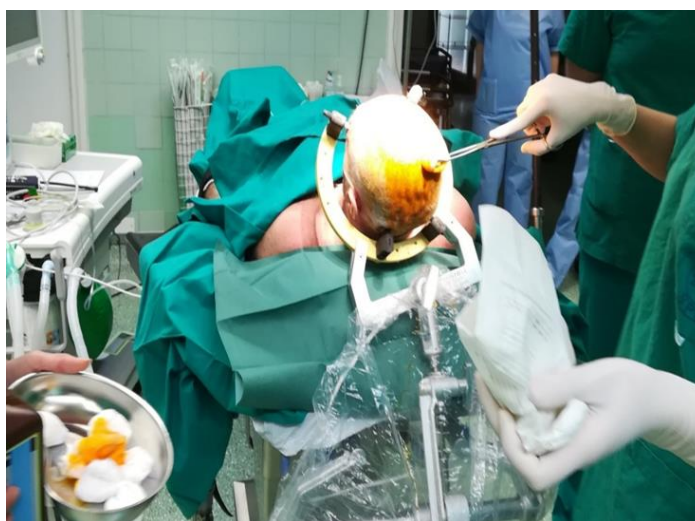Slijedi prelazak u operacijsku dvoranu gdje se bolesnik premješta na operacijski stol pokriven sterilnom plahtom (16).

Slobodna operacijska sestra obavi kateterizaciju mokraćnog mjehura prema pravilima asepsa, ukoliko se radi o ženskom bolesniku. Kada je riječ o muškom bolesniku, kateterizaciju mokraćnog mjehura provodi liječnik. Zatim anesteziološki tehničar postavlja elektrode i pulsni oksimetar za monitoriranje bolesnika tijekom operacije (16).

1.4.1. Asepsa i antisepsa

Antisepsa označava suzbijanje infekcije i mikroorganizama. Asepsa predstavlja način rada bez prisutnosti mikroorganizama. Takav način rada isključuje ili znatno smanjuje mogućnost infekcije u operacijskoj dvorani, a time i razvoj postoperativne infekcije kirurške rane. Svi članovi tima dužni su se pridržavati aseptičnog načina rada koji se postiže (17):

- Kirurškim pranjem ruku
- Pravilnim oblačenjem i nošenjem sterilne odjeće
- Pravilnim navlačenjem i korištenjem sterilnih rukavica
- Dezinfekcijom operativnog polja
- Upotrebom sterilnih instrumenata, pribora i materijala (sterilizacija označava postupak kojim se uništavaju svi oblici mikroorganizama uključujući bakterijske spore)
- Izvođenje operativnog zahvata u adekvatno ventiliranoj operacijskoj dvorani.

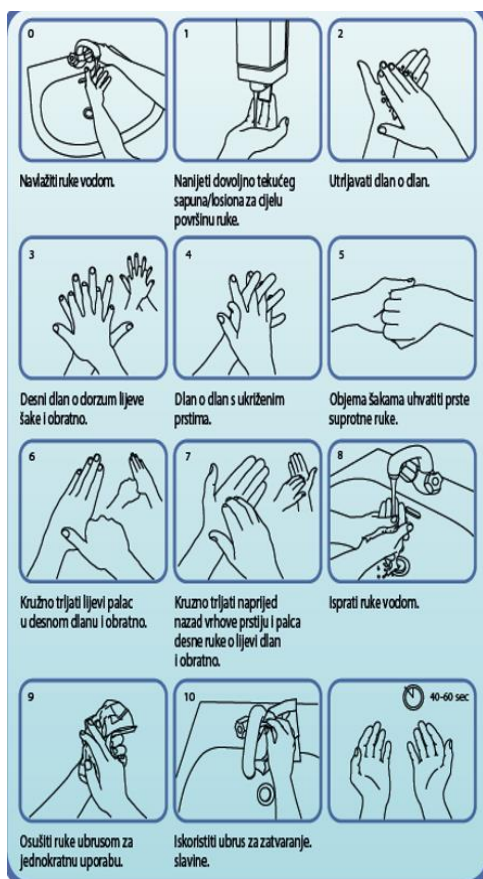

Slika 6. Dezinfekcija operacijskog polja

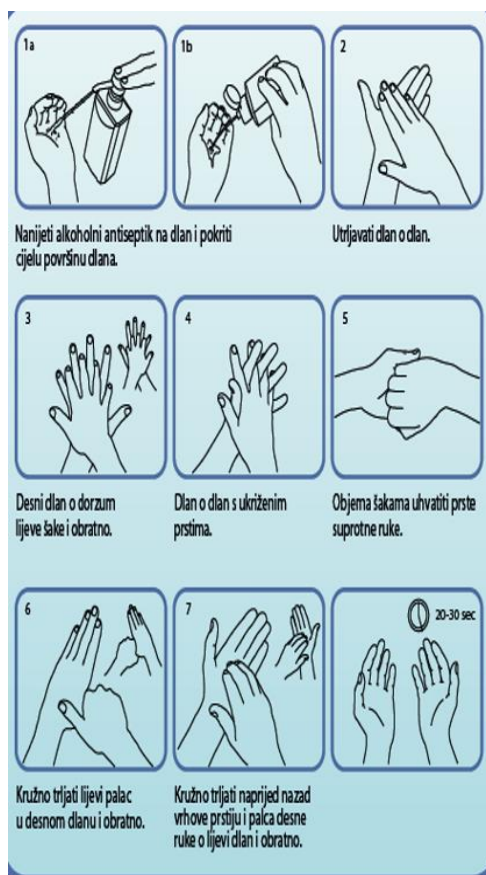Izvor: Arhiva – Zavod za neurokirurgiju (KBC Split)

1.4.2. Kirurško pranje ruku

Kirurško pranje ruku provodi se u svrhu redukcije broja mikroorganizama na rukama članova tima. Antiseptik koji se koristi prilikom kirurškog (higijenskog) pranja ruku eliminira prolaznu, a znatno reducira trajnu floru na rukama. Ruke se prvo peru vodom i antiseptikom, nakon čega se provodi higijensko utrljavanje antiseptika na suhe ruke. Kirurško pranje značajno doprinosi smanjenju broja intrahospitalnih infekcija (17).



Slika 7. Higijensko pranje ruku



Slika 8. Higijenska dezinfekcija ruku

Izvor: <http://www.pliva-sept.hr/higijensko-pranje-ruku.html>

1.5. NEUROKIRURŠKA OPERACIJSKA DVORANA

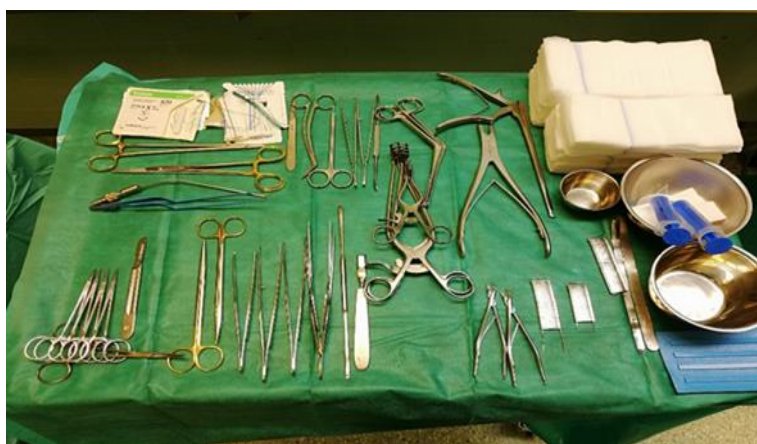Neurokirurški operacijski blok jedinstvena je cjelina za obavljanje neurokirurških zahvata. To je mjesto gdje se izvode redovni, ali i hitni operacijski zahvati. U sklopu operacijskog bloka nalazi se operacijska dvorana i njene popratne prostorije. Operacijska dvorana središnji je i najvažniji dio operacijskog bloka. Operacijska sala ima svoju opremu: osnovnu i specijalnu. U osnovnu opremu ubrajaju se operacijski stol s ležajem i postoljem u koje je ugrađena hidraulična pumpa za podizanje i spuštanje stola i mehanizam za promjenu položaja bolesnika, stol za instrumentiranje, stropne operacijske lampe, pokretni stol za rublje, zavojni materijal, materijal za šivanje, stalci za infuzije, pokretna kolica za anesteziološki pribor. Specijalnu opremu čine prijenosni rendgenski uređaji, mikroskopi, različiti kirurški setovi i aparati za elektrokoagulaciju (7). U neurokirurškoj dvorani radi najmanje jedan neurokirurški i jedan anesteziološki tim (7):

- neurokirurg operater
- neurokirurg asistent
- medicinska sestra instrumentarka („oprana" i „slobodna“)
- anesteziolog
- anesteziološki tehničar

1.5.1. Instrumentiranje

Medicinska sestra koja instrumentira za vrijeme operativnog zahvata je sterilna ili tzv. „oprana“ neurokirurška instrumentarka. Poznavajući tijek operativnog zahvata, priprema sav potreban instrumentarij i slaže ga na stol za instrumentiranje na odgovarajući način. Instrument dodaje neurokirurgu operateru ili njegovom asistentu u pravi trenutak (spontano ili na zahtjev). Jednostavni kirurški instrumenti dodaju se vrškom prema naprijed, dok se složeni dodaju držeći objema rukama. Operacijska medicinska sestra koja je prisutna za vrijeme operacijskog zahvata te brine o potrebama neurokirurškog tima i funkciji neurokirurške dvorane je nesterilna, ili tzv. „slobodna“ neurokirurška instrumentarka. U svakom trenutku prati rad tima i spremna je reagirati kada je to potrebno. Neurokirurški, kao i svaki kirurški tim, svoj rad počinje kirurškim pranjem ruku prema propisanom protokolu. Neurokirurg-operater i neurokirurg-asistent

oblače sterilne ogrtače uz pomoć instrumentarke. Sterilne rukavice također navlače uz pomoć instrumentarke. Oprana instrumentarka također oblači sterilni ogrtač i navlači sterilne rukavice uz pomoć slobodne instrumentarke. Po završetku operativnog zahvata, instrumentarka obavlja prebrojavanje, mehaničko čišćenje i dezinfekciju instrumenata pripremajući ih na taj način za sterilizaciju. Također priprema uređaje korištene na operaciji za ponovno korištenje. Evidentira potrošeni materijal te u kiruršku kontrolnu listu unosi konačan broj sterilnih tupfera i kompresa budući da se prebrojavanje radi prije i tijekom operacije kada se tupferi vade van. Nedostatak se bilježi u kontrolnu listu (7).



Slika 9. Stol za instrumentiranje. Kirurški instrumenti
Izvor: Arhiva – Zavod za neurokirurgiju (KBC – Split)

1.5.1.1. Sigurnost bolesnika u neurokirurškoj operacijskoj dvorani

Operacijska dvorana predstavlja područje visokog rizika. Bolesnici podvrgnuti kirurškoj intervenciji imaju povećani rizik za razvoj komplikacija, ali i smrtni ishod (17).

Rizikom se smatra stanje u kojem postoji mogućnost odstupanja od planiranih i poželjnih ishoda, odnosno mogućnosti razvoja neželjenih događaja. Neželjeni događaj predstavlja štetu nanесenu primjenom lijeka ili nekom drugom medicinskom intervencijom kao što je kirurški zahvat. Prisutni su na svim razinama zdravstvene zaštite. Mogući neželjeni događaji predstavljaju rizike za sigurnost bolesnika. Uključujući zamjenu bolesnika ili operacije, ugrožen integritet kože uključujući dekubitalne ulkuse, opekline i reakcije kože na dezinfekcijska sredstva, zaboravljeno strano tijelo, intraoperativna hipotermija i infekcije kirurške rane (17).

Svjetska zdravstvena organizacija (SZO) definira sigurnost bolesnika kao prevenciju, otklanjanje i unaprjeđenje zaštite od neželjenih događaja tijekom procesa zdravstvene skrbi. Kako bi se timovima u operacijskim dvoranama pomoglo u sprječavanju i smanjenju broja neželjenih događaja, program SZO „Sigurna operacija spašava život“ (Safer Surgery Saves Lives) 2008. godine u dogovoru s kirurzima, anesteziolozima, medicinskim sestrama i stručnjacima za sigurnost bolesnika utvrđuje i postavlja deset ciljeva neophodnih za sigurnost bolesnika tijekom operacija, a to su (18):

1. Kirurški tim obaviti će operativni zahvat na pravome bolesniku na pravom dijelu tijela
2. Anesteziološki tim u operacijskoj dvorani koristiti će se metodama koje potvrđeno sprječavaju štetne posljedice anestezije, a štite bolesnika od boli
3. Tim će prepoznati prijeteci gubitak respiratorne funkcije te je učinkovito pripremljen za postupke koji će omogućiti oksigenaciju i ventilaciju bolesnika
4. Tim će prepoznati veliki gubitak cirkulirajućeg volumena kao posljedice krvarenja te je učinkovito pripremljen za nadoknadu
5. Tim će izbjeći izazivanje alergijskih reakcija i neželjenih učinaka na lijekove čija je rizičnost za bolesnika unaprijed utvrđena
6. Tim u operacijskoj dvorani primjenjuje metode koje smanjuju rizik od infekcija u kirurškoj dvorani, a čija je učinkovitost potvrđena
7. Tim će spriječiti nenamjerno zadržavanje kirurških instrumenata ili ostalih materijala u kirurškim ranama
8. Tim će osigurati i prepoznati sve kirurške uzroke
9. Tim će učinkovito komunicirati i razmjenjivati informacije važne za sigurno vođenje operacije
10. Bolnice i javnozdravstveni sustavi uvest će redovito praćenje kirurških kapaciteta, količine i rezultata.

Navedenih deset ciljeva uključeno je u kirurške kontrolne liste sigurnosti sastavljene 2008. godine od strane Svjetske zdravstvene organizacije s ciljem osiguravanja dosljednosti i poboljšanja komunikacije u operacijskom timu čime se sprječavaju ili smanjuju neželjeni događaji koji ugrožavaju sigurnost bolesnika. Kirurška kontrolna lista sigurnosti obuhvaća sljedeće tri faze (18):

1. Faza prije uvođenja bolesnika u anesteziju predstavlja fazu u kojoj anesteziološki tehničar provjerava identitet bolesnika, operacijski zahvat i mjesto obavljanja zahvata te pismenu suglasnost (potpisan informirani pristanak), ali i potvrdu provjere ispravnosti anesteziološkog aparata i pulsno oksimetra, postojanje poznatih alergija, postojanje rizika za aspiraciju i rizika za gubitak više od 500 mL krvi (7 mL/kg kod djece).
2. Faza prije incizije kože uključuje predstavljanje članova tima, provjeru identiteta, mjesta incizije i kirurškog postupka, primjenu kirurške antimikrobne profilakse u proteklih 60 minuta, a operacijske sestre potvrđuju sterilnost.
3. Faza na kraju operativnog zahvata podrazumijeva provjeru ispravnosti i kompletnosti pribora i opreme (broj instrumenata i korištenog materijala prije i poslije operativnog zahvata), a ukoliko je uzet biološki uzorak također se evidentira na listu sigurnosti.

Kontrolna lista daje pregled bitnih standarda kirurške skrbi i osmišljena je da bude jednostavan i široko primjenjiv instrument za poboljšanje kirurške sigurnosti (18).

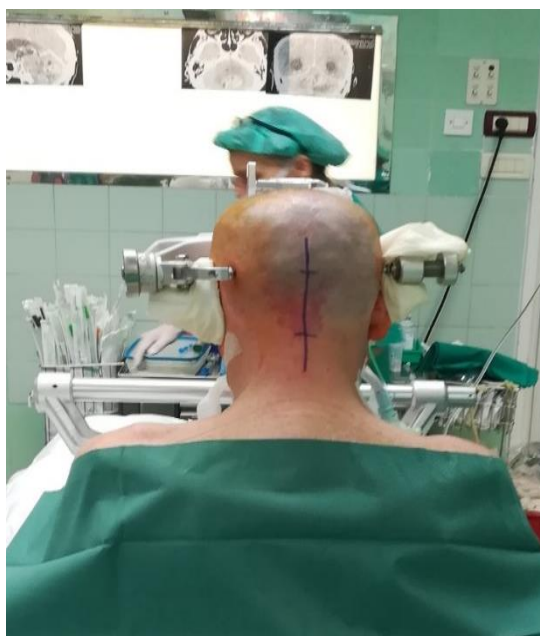Surgical Safety Checklist		
World Health Organization		Patient Safety A World Alliance for Safer Health Care
Before induction of anaesthesia	Before skin incision	Before patient leaves operating room
(with at least nurse and anaesthetist)	(with nurse, anaesthetist and surgeon)	(with nurse, anaesthetist and surgeon)
<p>Has the patient confirmed his/her identity, site, procedure, and consent?</p> <input type="checkbox"/> Yes	<p><input type="checkbox"/> Confirm all team members have introduced themselves by name and role.</p> <p><input type="checkbox"/> Confirm the patient's name, procedure, and where the incision will be made.</p>	<p>Nurse Verbally Confirms:</p> <p><input type="checkbox"/> The name of the procedure</p> <p><input type="checkbox"/> Completion of instrument, sponge and needle counts</p> <p><input type="checkbox"/> Specimen labelling (read specimen labels aloud, including patient name)</p> <p><input type="checkbox"/> Whether there are any equipment problems to be addressed</p>
<p>Is the site marked?</p> <input type="checkbox"/> Yes <input type="checkbox"/> Not applicable	<p>Has antibiotic prophylaxis been given within the last 60 minutes?</p> <input type="checkbox"/> Yes <input type="checkbox"/> Not applicable	<p>To Surgeon, Anaesthetist and Nurse:</p> <p><input type="checkbox"/> What are the key concerns for recovery and management of this patient?</p>
<p>Is the anaesthesia machine and medication check complete?</p> <input type="checkbox"/> Yes	<p>Anticipated Critical Events</p> <p>To Surgeon:</p> <input type="checkbox"/> What are the critical or non-routine steps? <input type="checkbox"/> How long will the case take? <input type="checkbox"/> What is the anticipated blood loss? <p>To Anaesthetist:</p> <input type="checkbox"/> Are there any patient-specific concerns? <p>To Nursing Team:</p> <input type="checkbox"/> Has sterility (including indicator results) been confirmed? <input type="checkbox"/> Are there equipment issues or any concerns?	
<p>Does the patient have a:</p> <p>Known allergy?</p> <input type="checkbox"/> No <input type="checkbox"/> Yes	<p>Is essential imaging displayed?</p> <input type="checkbox"/> Yes <input type="checkbox"/> Not applicable	
<p>Difficult airway or aspiration risk?</p> <input type="checkbox"/> No <input type="checkbox"/> Yes, and equipment/assistance available		
<p>Risk of >500ml blood loss (7ml/kg in children)?</p> <input type="checkbox"/> No <input type="checkbox"/> Yes, and two IVs/central access and fluids planned		

Slika 10. Kirurška kontrolna lista

Izvor: <https://www.who.int/patientsafety/topics/safe-surgery/checklist/en/>

1.5.1.2. Zamjena bolesnika ili operacije

Operativni zahvat na pogrešnoj strani tijela (*wrong site surgery* – WSS) podrazumijeva kirurški zahvat koji se obavlja na pogrešnom bolesniku, pogrešnoj strani, razini ili pogrešnom dijelu tijela. Godine 2003. sazvana je sjednica u kojoj su sudjelovali članovi Američke akademije ortopedskih kirurga (AAOS) i članovi iz 23 druge druge organizacije. Ishod sjednice je izrada protokola „*Universal Protocol for Preventing Wrong Site, Wrong Procedure, and Wrong Person Surgery*“ koji uključuje iscrpnu provjeru podataka o identitetu bolesnika, zahvatu i mjestu zahvata te podjelu opreme. Nadalje, protokol uključuje obilježavanje operacijskog mjesta i ispunjavanje kirurške kontrolne liste (18).



Slika 11. Označavanje operacijskog mjesta

Izvor: Arhiva – Klinika za neurokirurgiju (KBC Split)

1.5.1.3. Ugrožen integritet kože

Ugrožen integritet kože uključuje dekubitalne ulkuse, opekline i reakcije kože na dezinfekcijska sredstva. Dekubitalni ulkusi mogu nastati kao posljedica položaja i fiksacije bolesnika. Rizici za razvoj dekubitalnih ulkusa jesu dob, stanje, hidriranost, i uhranjenost bolesnika i trajanje operacije. Koža operacijskog polja prije operacije dezinficira se točno određenim sredstvima te standardom određenim postupkom.

Prolongirano natapanje kože dezinficijensom i sredstvima za ispiranje predstavlja rizik od razvoja maceracija. Dezinficijensi saturiraju kožu čineći je osjetljivom na pritisak i trenje. Nakupljanje dezinficijensa na mjestu koje je izloženo pritisku kao posljedicu može imati razvoj dekubitalnog ulkusa. Usklađenošću tima kod pozicioniranja i premještanja bolesnika sprječava oštećenje kože. Operacijska sestra zajedno s ostalim članovima tima omogućuje ravnomjernu raspoređenost tjelesne težine te upotrebom želatinoznih nastavaka i pjenastih nastavaka zaštićuje koštane strukture. Prevencija opekline bolesnika kod korištenja elektrokirurških uređaja obuhvaća korištenje neutralne elektrode i prekrivanje operacijskog stola električki izoliranim prekrivačem (18).

1.5.1.4. Zaboravljeno strano tijelo

Zaboravljeno strano tijelo ili „*gossypiboma*“ odnosi se na bilo koji dio kirurškog instrumentarija ili materijala, kao što su sterilni tupferi i komprese, igle, ostatak drena ili gumica, koji zaboravljen i ostavljen unutar tjelesnih šupljina. *Gossypiboma* je najčešće posljedica neočekivanih promjena kirurškog zahvata uslijed pogoršanja stanja bolesnika. Klinički simptomi mogu se očitovati godinama nakon operativnog zahvata. Budući da zaboravljeno strano tijelo zahtijeva ponovni operativni postupak, predstavlja znatan broj rizika među kojima je i smrtni ishod u slučaju razvoja komplikacija. Preporuke za sprječavanje zadržavanja stranih tijela unutar tjelesnih šupljina (*American College of Surgeons – ACS*) jesu (18):

- dosljedna primjena procedura brojanja kirurških instrumenata i ostalog pribora i materijala
- upotreba kompresa i tupfera s RTG nitima
- dokumentiranje broja kirurških instrumenata te ostalog pribora i materijala
- osiguravanje optimalne uvjete u svrhu optimalne koncentracije i komunikacije tima u operacijskoj dvorani.

1.5.1.5. Intraoperativna hipotermija

Tjelesna temperatura pokazatelj je stanja topline organizma. Hipotermija označava stanje u kojem je tjelesna temperatura snižena ispod 35°C (mjerena oralno). Kod nekih kirurških zahvata hipotermija se izaziva iz medicinski opravdanih razloga. Nenamjerna hipotermija uzrokovana je sljedećim čimbenicima:

- temperatura u operacijskoj dvorani
- trajnost operativnog postupka
- primjena hladnih infuzijskih otopina i krvnih pripravaka

Intraoperativna hipotermija povezana je s negativnim učincima kao što su kardiorespiratorna i hemodinamska ugroženost bolesnika te s komplikacijama vezanim uz produljeno zacjeljivanje rane i veći rizik za razvoj infekcije kirurške rane. Sprječava se primjenom zagrijanih infuzijskih otopina i krvnih pripravaka i upotrebom termalnih pokrivača (18).

1.6. ANESTEZIOLOŠKI TEHNIČAR U SKRBI BOLESNIKA S TUMOROM STRAŽNJE LUBANJSKE JAME

Anesteziološki tehničar, kao neizostavni dio anesteziološkog tima, sudjeluje u svim postupcima koje obavlja anesteziolog (16).

1.6.1. Uvođenje centralnog venskog katetera

Postavljanje ventralnog venskog katetera (CVK) označava postupak uvođenja venskog katetera kroz gornju šuplju venu (*v. cava superior*). Venski se kateter postavlja na mjesto ulaska gornje šuplje vene u desnu pretkljetku. Kako bi venski kateter doveo do tog mjesta, potrebno je punktirati jednu od središnjih vena (16):

- unutarnja jugularna vena (*v. jugularis interna*), rjeđe vanjska jugularna vena (*v. jugularis externa*)
- potključna vena (*v. subclavia*)
- femoralna vena (*v. femoralis*)

Središnja venska linija se preoperativno uvodi u svrhu (16):

1. mjerenja središnjeg venskog tlaka (central venous pressure - CVP) čije vrijednosti omogućuju uvid u tlak punjenja i funkciju desnog srca, te indirektno i lijevog srca čime se procjenjuje intravaskularni volumen i hemodinamska stabilnost
2. intravenske primjene lijekova i otopina - pojedini lijekovi i otopine za infuziju mogu oštetiti stjenke manjih perifernih vena, stoga se primjenjuju samo preko središnjih vena čime se također postiže i brži pristup krvotoku

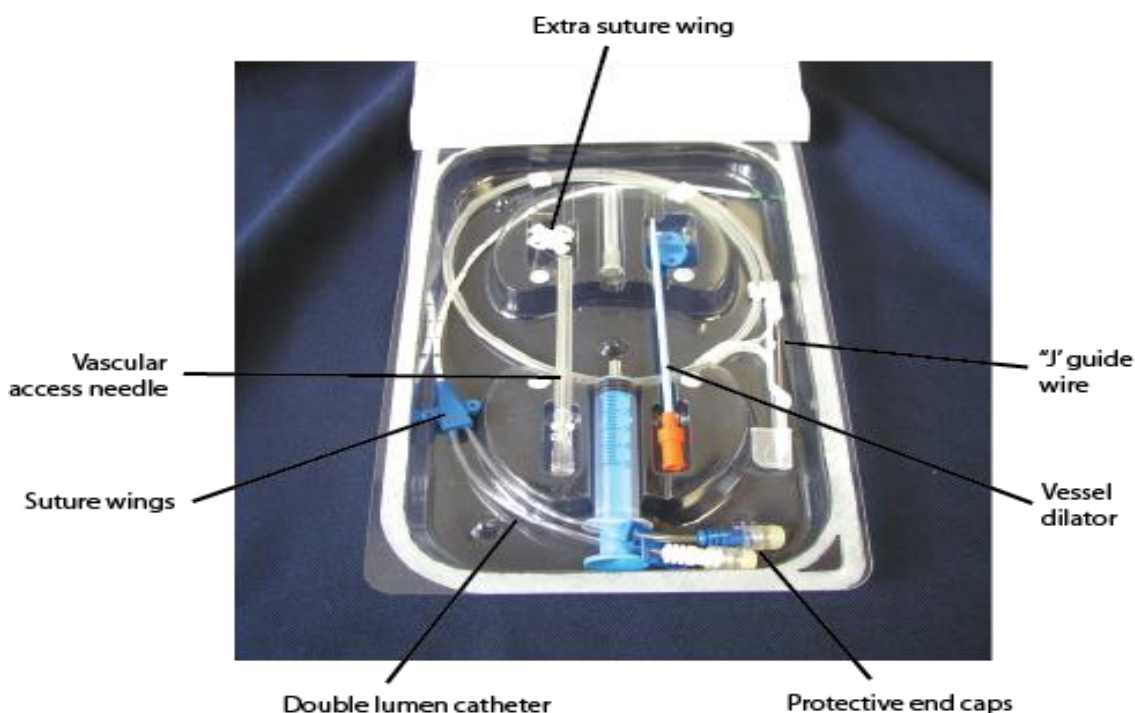
Poželjno je prije uvođenja katetera ultrazvučnim uređajem pregledati odabranu venu kako bi se utvrdile anatomske karakteristike i eventualne patološke tvorbe. Bolesniku se na razumljiv način objasni tijek i svrha samog postupka. Postupak uvođenja CVK zahtijeva aseptičan način rada. Zbog toga anesteziolog i anesteziološki tehničar obavljaju higijensko pranje ruku, navlače sterilni ogrtač, masku i kapu. Mjesto punkcije se dezinficira. Anesteziolog navlači sterilne rukavice, a anesteziološki tehničar potreban pribor dodaje tzv. "non-touch" tehnikom (16).

Anesteziološki tehničar zaslužan je za pripremu potrebnog pribora, a to uključuje (16):

- sterilni ogrtač, sterilna kompresa, sterilni tupferi
- set za CVK (igla za punkciju, žica vodilica, dilatator, CVK, leptirići za fiksaciju, štrcaljka)
- sterilne rukavice
- set za infuziju
- konac za šivanje
- lokalni anestetik (2%-tni lidokain)
- antiseptici (klorheksidin pjenušavi, klorheksidin tinktura)
- otopina za infuziju 0,9%-tni NaCl
- nepropusni flaster

Bolesnik leži na leđima, glavom okrenutom u smjeru suprotnom od mjesta punkcije. Preporuka je bolesnika smjestiti u blagi Trendelenbergov položaj, sukladno pretpostavci prema kojoj navedeni položaj omogućuje bolje punjenje vena gornjeg dijela tijela. Brojna istraživanja navode korisnost Trendelenburgova položaja u prevenciji zračne embolije

koja može nastati kao komplikacija punkcije središnjih vena. Nakon uvođenja CVK, potrebna je rendgenska snimka prsišta kako bi se potvrdio njegov položaj (16).



Slika 12. Set za uvođenje centralnog venskog katetera

Izvor: <https://www.jorvet.com/product/central-venous-catheter-kit-triple-lumen-7fr-x-20cm/>

1.6.2. Anesteziološki tehničar u neurokirurškoj operacijskoj dvorani

Anesteziološki tehničar dužan je u operacijsku dvoranu doći otprilike sat vremena prije početka zahvata. U neurokiruršku, kao i svaku drugu kiruršku dvoranu, ulazi se u odjeći namijenjenoj isključivo za nošenje unutar operacijskog bloka. Odjeća uključuje i zaštitnu kapu i masku. Prije ulaska u kiruršku dvoranu, anesteziološki tehničar obavlja higijensko pranje ruku. Anesteziološki tehničar zadužen je za sljedeće (16):

- priprema bolesnika i okruženja
- priprema i provjera ispravnosti anesteziološkog aparata
- priprema pribora za intubaciju
- pripremu pribora za postavljanje arterijske linije
- priprema i postavljanje aparata za mjerenje mišićne relaksacije TOF-a

- priprema i postavljanje elektrode za mjerenje stanja svijesti BIS elektrode
- priprema perfuzora, lijekova za anesteziju
- priprema igala, štrcaljki i intravenskih kanila
- priprema lijekova i svega potrebnoga za izvođenje Scalp bloka

1.6.2.1. Postavljanje intravenske kanile

Postavljanje i.v. obavlja anesteziološki tehničar. Obično se postavlja na donjim ekstremitetima. Prije plasiranja i.v. kanile potrebno je pripremiti pribor (16):

- i.v. kanila (18 G i 20 G)
- esmarchova poveska
- sterilni tupferi
- antiseptik
- infuzijski sistem
- transfuzijski sistem

1.6.2.2. Postavljanje arterijske kanile

Arterijsku kanilu postavlja anesteziolog uz asistenciju anesteziološkog tehničara. Najčešće se postavlja u radijalnu arteriju lijeve ruke (*a. radialis*). Arterijska kanila služi za mjerenje sistoličkog, dijastoličkog i srednjeg arterijskog tlaka (*mean arterial pressure* - MAP) koji omogućuju uvid u funkciju miokarda te indirektan uvid u perfuziju tkiva (16).

Uvođenje arterijske kanile zahtijeva aseptičan način rada. Anesteziolog navlači sterilne rukavice. Anesteziološki tehničar anesteziologu dodaje sterilne tupfere namočene antiseptikom za dezinfekciju mjesta uvođenja kanile. Nakon toga mjesto se prekriva sterilnom kompresom. Anesteziološki tehničar non-touch tehnikom dodaje anesteziologu arterijsku kanilu koja se nakon uvođenja spaja na sustav koji je već prethodno pripremljen i spojen na monitor. Kada se anesteziološki tim uvjeri u ispravnost arterijske kanile provjeravajući krivulju na monitoru, tehničar dodaje anesteziologu konac i iglodržać za šivanje kanile. Po završetku šivanja, mjesto se ponovno prebriše, posuši i previje.

Komorica sustava mora biti postavljena u sredini središnje aksilarne linije. Tako se "nulira" sustav za mjerenje arterijskog tlaka što osigurava preciznost mjerenja (16).

1.6.3. Anesteziranje bolesnika

Anestezija označava primjenu određenih lijekova radi postizanja bolesnikove nesvjesnosti, amnezije, analgezije, nepokretnosti i slabljenja odgovora autonomnog živčanog sustava na bolni podražaj. Cilj je optimalnim dozama lijeka postići navedene učinke te smanjiti neželjene popratne učinke ili toksičnost lijekova te istovremeno održati unutarnju homeostazu. Anestezija se postiže primjenom anestetika i mišićnih relaksansa. Opća anestezija dijeli se na inhalacijsku, intravensku i balansiranu koja podrazumijeva i.v. primjenu sedativa i analgetika zajedno s inhalacijskim anestetikom. Inhalacijski anestetici se u organizam unose i iz organizma iznose disanjem. Djelovanje počinje na alveolarno-kapilarnoj membrani nakon čega slijedi distribucija i redistribucija po organizmu (19).

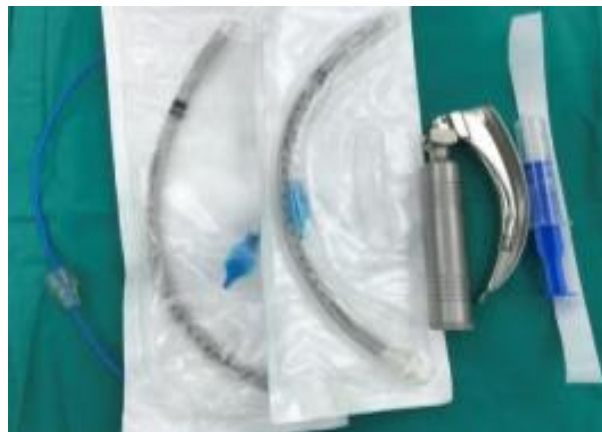Danas su u upotrebi isključivo hlapljivi fluorirajući inhalacijski anestetici kao što su izofluran, desfluran i sevofluran. Sevofluran se zbog najbržeg postizanja učinka i najbržeg buđenja iz anestezije danas najčešće primjenjuje. Kao bazalni anestetik uvijek se koristi plin dušični oksidul (N₂O). Hlapljivi se anestetici u dišni put isporučuju putem isparivača koji je dio anesteziološkog aparata. Kao intravenski anestetici koriste se barbiturati, bezodiazepini, ketamin i propofol. Tijekom opće anestezije potrebna je mišićna relaksacija koja se postiže primjenom mišićnih relaksansa. Mišićna relaksacija olakšava endotrahealnu intubaciju. Najčešće se koriste nedepolarizirajući mišićni relaksansi, i to rokuronij jer ima najbrže djelovanje. Anesteziološki tehničar priprema potrebne lijekove i primjenjuje ih po odredbi anesteziologa (19).

1.6.3.1. Endotrahealna intubacija

Primjena anestezije ima depresivni učinak na centar za disanje zbog čega je potrebna mehanička ventilacija kao potpora ili kao potpuna zamjena za spontano disanje. Uređaj za mehaničku ventilaciju - respirator, sastavni je dio anesteziološkog aparata. No za

primjenu respiratora potrebna je endotrahealna intubacija. Anesteziološki tehničar priprema potreban pribor (16):

- ET tubuse različite veličine
- laringoskop
- intraduktor za tubus
- trake za fiksaciju tubusa
- stetoskop



Slika 13. Pribor za intubaciju

Izvor: Košutar K. Zadaci medicinske sestre-anesteziološkog tehničara kod operacije tumora mozga [Završni rad]. Koprivnica: Sveučilište Sjever; 2017 [pristupljeno 18. siječnja 2020.]. Dostupno na: <https://urn.nsk.hr/urn:nbn:hr:122:665858>

Nakon što se obavi intubacija, anesteziološki tehničar stetoskopom provjerava položaj ET tubusa. Kada se uvjeri u to da je ET tubus u dušniku (traheji), spaja ga na anesteziološki aparat. Anesteziolog tada podešava anesteziološki aparat. Anesteziološki aparat je uređaj koji podrazumijeva uređaj za mehaničku ventilaciju, uređaj za izmjenu kisika, ugljikovog dioksida i hlapljivih anestetika te aspiracijsku pumpu koja vrši sukciju endotrahealnog sekreta (16).

1.6.3.2. Monitoring

Tijekom kirurškog zahvata, neophodno je nadzirati bolesnika. Tome služi monitoring koji podrazumijeva (16):

1. srčani monitoring - ritam i frekvencija rada srca prate se pomoću EKG elektroda
2. hemodinamski monitoring - uvid u intravaskularni volumen i perfuziju organa omogućuju vrijednosti CVP i MAP
3. respiratorni monitoring - zasićenost hemoglobina kisikom i puls mjeri pulsni oksimetar, dok vrijednosti CO₂ mjeri kapnometar
4. neurološki monitoring - stanje svijesti mjeri se pomoću BIS elektroda (bispectral index - BIS), a mišićna relaksacija pomoću TOF elektroda (*Train of four* - TOF)

1.6.3.3. SCALP blok

Inzercija kranijalnih pinova ima negativan stimulirajući učinak koji podrazumijeva povišenje krvnog tlaka i srčanog ritma te posljedično povišenje intrakranijalnog tlaka kod bolesnika kod kojih je intrakranijalni tlak već povišen zbog intrakranijalnih patoloških procesa. Postavljanje kranijalnih (Mayfieldovih) pinova u periost, dakle, može rezultirati naglim povišenjem intrakranijalnog tlaka. Blokadom živaca koji inerviraju skalp postiže se anestezija površinskih i dubokih slojeva skalpa te se umanjuju hemodinamske promjene koje nastaju bolnom simulacijom. Infiltracija se vrši injekcijama lokalnog anestetika, najčešće bupivacaina (16).

1.6.4. Zračna embolija

Zračna embolija rijetka je, ali po život ugrožavajuća komplikacija. Označava pojavu embolusa (zraka) u desnoj pretkljetci opstruirajući cirkulaciju krvi kroz plućne arterije. Operacija tumora stražnje lubanjske jame u sjedećem i polusjedećem položaju predstavlja veliki rizik za razvoj zračne embolije. Klinička manifestacija zračne embolije u intraoperativnom razdoblju (20):

- snižen ETCO₂ (End-tidal CO₂)

- aritmija
- hipotenzija
- hipoksija

Tada je potrebna evakuacija zraka putem CVK, primjena fiziološke otopine na operativnom mjestu, primjena vazopresora te nadoknada volumena (20).

1.7. POSLIJEOPERACIJSKA SKRB ZA NEUROKIRURŠKOG BOLESNIKA U JEDINICI INTENZIVNOG LIJEČENJA

Nakon neurokirurškog operativnog zahvata uklanjanja tumorske moždane mase, bolesnik se smješta u jedinicu intenzivnog liječenja gdje se zadržava najmanje 48-72 sata. Svrha postoperativne njege neurokirurškog bolesnika je što prije postići stanje u kojem je bolesnik sposoban samostalno zadovoljavati osnovne ljudske potrebe, odnosno, obavljati aktivnosti samozbrinjavanja. Međutim, zdravstvena njega neurokirurških bolesnika u ranom postoperativnom razdoblju usmjerena je na praćenje bolesnikova stanja, otklanjanje i smanjenje tjelesnih simptoma te sprječavanje ili prepoznavanje komplikacija. Za realizaciju navedenog nužne su aktivnosti medicinske sestre ili tehničara u jedinici intenzivnog liječenja. Zdravstvena njega neurokirurškog bolesnika uključuje neurološku procjenu, održavanje prohodnosti dišnog puta i adekvatnu ventilaciju, kontinuirano praćenje vitalnih znakova i intrakranijalnog tlaka, medicinsko-laboratorijsku dijagnostiku, praćenje diureze. Zdravstvena njega uključuje i sestrinske aktivnosti usmjerene sprječavanju komplikacija dugotrajnog ležanja. Neurološka procjena pozdrumijeva procjenu razine svijesti, veličine zjenica i reakciju zjenica na svjetlo, bulbomotorike te procjenu motornih i senzornih funkcija. Kontinuiranim praćenjem omogućen je uvid u promjene stanja bolesnika koje mogu biti znak neuroloških komplikacija kao što su intrakranijalna krvarenja, pneumocefalus, hidracefalus i konvulzije čiji je učinak na liječenje najvećim dijelom nepovoljan, a može se izbjeći pravovremenim prepoznavanjem i promptnom reakcijom (7). Osim neuroloških komplikacija, neurokirurški je bolesnik, kao i ostali kirurški bolesnici, u postoperativnom

razdoblju izložen riziku za nastanak infekcije. Rizik za nastanak infekcije u postoperativnom razdoblju svodi se na minimum adekvatnom sestrinskom skrbi pri zbrinjavanju kirurške rane, održavanju prohodnosti dišnog puta, rukovanju s urinarnim kateterom i urinskom vrećicom te centralnim venskim kateterom. Adekvatna sestrinska skrb u ovom kontekstu označava pridržavanje pravila asepsa i antiseptike kao i provođenje zdravstvene njege prema standardu (21). S ciljem prevencije dekubitalog ulkusa, provode se sestrinske aktivnosti čija je svrha s predilekcijskih mjesta ukloniti rizične čimbenike (22).

1.7.1. Infekcija operativnog mjesta

Infekcija operativnog mjesta definira se kao infekcija koja se javlja do 30 dana nakon operativnog zahvata (ili do godine dana nakon ugradnje implantanta). Infekcija kirurške rane najčešća je postoperativna komplikacija (14).

Čimbenici rizika za razvoj infekcije kirurške rane mogu biti vezane uz samog bolesnika, a to su: starija životna dob, pušenje, pretilost, dijabetes, imunokompromitiranost, postojanje infekcije na udaljenom mjestu, dugotrajan boravak u bolnici, dugotrajno ležanje i kolonizacija patogenim mikroorganizmima (14).

Čimbenici vezani uz nastanak postoperativne infekcije kirurške rane ponajviše ovise o trajnosti i složenosti zahvata. Od presudne važnosti jesu adekvatna prijeoperacijska priprema (tuširanje antiseptikom, odstranjivanje dlaka, primjena antimikrobne profilakse) i aseptičan način rada u kirurškoj dvorani (14).

Postoperativne infekcije kirurške rane uzrokuje produljenje hospitalizacije, povećanim troškovima liječenja, odgođenim zacjeljivanjem, bolnošću i drugim neželjenim ishodima (14).

Tablica 3. Uzročnici postoperativnih infekcija kirurške rane prema učestalosti
Izvor: ISKRA smjernice za antimikrobnu profilaksu u kirurgiji – Hrvatske nacionalne smjernice. Dostupno na: http://iskra.bfm.hr/upload/smjernice/kirurska_profilaksa.pdf

	Uzročnik
1.	<i>Staphylococcus aureus</i>
2.	Koagulaza-negativni stafilokoki (CONS)
3.	<i>Enterococcus spp.</i>
4.	<i>Escherichia coli</i>
5.	<i>Pseudomonas aeruginosa</i>
6.	<i>Enterobacter spp.</i>
7.	<i>Proteus mirabilis</i>
8.	<i>Klebsiella pneumoniae</i>
9.	<i>Streptococcus spp.</i>
10.	<i>Candida albicans</i>

2. CILJ

Cilj rada je opisati sestrinsku skrb bolesnika kod operacije tumora stražnje lubanjske jame. Cilj je također ukazati na važnost sestrinske skrbi pri prijemu bolesnika na Zavod za neurokirurgiju i u neurokiruršku operacijsku dvoranu gdje je bolesniku neizmjereno važna psihološka i emocionalna podrška.

3. RASPRAVA

Bolesnica S.B. (rođena 1967. godine) primljena je na Kliniku za neurologiju 11. studenog 2017. godine zbog subjektivnih neuroloških tegoba u smislu difuzne glavobolje, intenzivne mučnine i zanošenja pri hodu u trajanju od otprilike dva tjedna. Prethodno je kirurški liječena zbog karcinoma dojke (*carcinoma mammae*). Unatoč naknadno provedenoj radioterapiji i onkološkoj terapiji, utvrđene su presadnice u kostima i jetri. Neuroradiološkom dijagnostičkom obradom (MSCT) verificirana je intrakranijska tumorska tvorba - presadnica infratentorijalno lijevo s perifokalnim edemom s izraženim kompresijskim učinkom na četvrtu moždanu komoru, most i akveduktus. Nakon primjene simptomatske antiedematozne terapije, po remisiji subjektivnih tegoba, konzultiran je dežurni neurokirurg te je indicirano neurokirurško liječenje.

Bolesnica je primljena na Zavod za neurokirurgiju 22. studenog 2017. godine. Nakon pomne prijeoperacijske pripreme, bolesnica je operirana 24. studenog u elektivnom operativnom programu. Indiciran kirurški zahvat podrazumijeva lijevostranu (dijelom desnostranu) subokcipitalnu kraniektomiju u sjedećem položaju (*craniectomy suboccipitalis lateralis sinistri - sitting position*) i subtotalnu resekciju tumorske tvorbe (*reductio tumoris*). Tijekom kirurškog uklanjanja tvorbe koja je s lijeve strane adherirana za tentorij, dvaput dolazi do venskog krvarenja iz lijevog transverzalnog sinusa uslijed čega dolazi do pada arterijskog krvnog tlaka, pada zasićenja periferne krvi kisikom i pada parcijalnog tlaka ugljičnog dioksida u smislu zračne embolije (*embolia aerea massiva intraoperativa*). Nakon prve zračne embolije koja je uspješno riješena anesteziološkim mjerama i vakuum sustavom te tamponiranjem venskog krvarenja Tachosilom, nastavljen je operacijski tijek. Nakon drugog slučaja zračne embolije, dolazi do kardiorespiratornog aresta. Poduzete su anesteziološke mjere kardiopulmonalne reanimacije tijekom kojih je vensko krvarenje također tamponirano Tachosilom. Unatoč normalizaciji vrijednosti vitalnih parametara, zjenice su proširene s tromom reakcijom na svjetlo. Operacijska rana zašivena je u jednom sloju produžnim šavom sa zaključavanjem, a šavna linija pojačana je tkivnim ljepilom.

Nakon operacijskog zahvata, bolesnica se dogovorno premješta u Jedinicu intenzivnog liječenja Klinike za anesteziologiju, reanimatologiju i intenzivno liječenje radi potrebe za strojnom ventilacijom i mjerama intenzivnog liječenja. Bolesnica je u JIL-

u liječena od 24.11. - 10.12. 2017. godine. U jedinici intenzivnog liječenja, prema standardima, provođena je redovita medicinsko-laboratorijska dijagnostika prema kojoj je ordinirana odgovarajuća terapija. Tijekom liječenja u JIL-u, rendgenski je utvrđena pneumonija (*pneumonia lat. dex.*), dok mikrobiološka analiza aspirata bronha ukazuje na prisutnost bakterijskog patogena (*Acinetobacter baumannii*). Hemokulturom dokazuje se prisutnost bakterijskih patogena u krvi (*Methicillin-Resistant Staphylococcus epidermidis - MRSE i Serratia marcescens*).

Kontrolni poslijeoperacijski CT pokazuje zadovoljavajući nalaz, no tijekom kliničkog pregleda 26.11. uočeno je nakupljanje cerebrospinalnog likvora ispod kože te je indicirana revizija operacijskog područja (*revisio situs*) i plastika dure (*plastica durae cum periost et Tachosil*). Indicirani kirurški zahvat je učinjen te je bolesnica ponovno smještena u JIL sve do 10. 12. 2017. godine kada je primljena u intenzivnu jedinicu Zavoda za neurokirurgiju. Uslijed dugotrajnog ležanja, u području operacijske rane, parijetookcipitalno razvija se dekubitus koji je temeljito obrađen te se nastavlja svakodnevno tretirati. Bolesnica je dana 12.12.2017. godine ekstubirana. Međutim, 17.12. dolazi do značajnog kliničkog pogoršanja bolesnice. Anesteziološka služba intubira bolesnicu, uključuje mehaničku ventilaciju. Istoga dana, u ranim popodnevnim satima, nastupa kardiorespiratorno zatajenje - bolesnica postaje respiratorno insuficijentna i hipotenzivna te usprkos poduzetim mjerama reanimacije i intenzivnog liječenja, nastupa smrtni ishod.

3.1. SESTRINSKA SKRB ZA BOLESNIKA S TUMOROM STRAŽNJE LUBANJSKE JAME

Liječenje bolesnika s tumorom stražnje lubanjske jame relativno je dugotrajan i složen proces u kojem je od neizostavne važnosti sestrinska skrb. Bolesnik se prvotno prima na Zavod za neurokirurgiju na kojem se odvija priprema za neurokirurški operativni zahvat što se naziva prijeoperacijskom ili preoperativnom skrbi bolesnika. Vrijeme od prijema u neurokiruršku operacijsku dvoranu do izlaska iz iste naziva se intraoperacijskim periodom. Taj specifičan period u kojem je bolesnik izložen brojnim životno ugrožavajućim rizicima naziva se intraoperacijskom sestrinskom skrbi. Po izlasku iz neurokirurške operacijske dvorane, bolesnik se prima u posebno uređen dio

bolničkog operacijskog bloka koji se naziva *Recovery room* ili *post-anesthesia care unit (PACU)* gdje se zadržava dok ne dođe do buđenja iz anestezije i stabilizacije vitalnih funkcija. Ovisno o stanju, bolesnik nakon toga može biti primljen u jedinicu za intenzivno i liječenje ili Zavod za neurokirurgiju. Taj se dio skrbi naziva poslijeoperacijskom ili postoperativnom sestrinskom skrbi bolesnika. Kao što je ranije rečeno, sestrinska skrb za takvog bolesnika složena je te njene karakteristike ovisi o kojem se dijelu skrbi radi. Izdvojene sestrinske dijagnoze bit će prikazane tabličnim prikazom podijeljene prema vrsti skrbi o kojoj se radi.

3.1.1. Plan zdravstvene njege u prijeoperacijskoj sestrinskoj skrbi

Tijekom prijeoperacijske sestrinske skrbi za bolesnika s tumorom stražnje lubanjske jame najizraženije sestrinske dijagnoze jesu neupućenost i strah. Sestrinska dijagnoza neupućenosti definirana je kao nedostatak znanja i vještina o specifičnom problemu, a u prijeoperacijskoj skrbi takva se znanja odnose na znanja o samoj bolesti tumora mozga smještenog u stražnjoj lubanjskoj jami te tijeku i ishodima liječenja. Adekvatna informiranost i edukacija bolesnika povoljno utječu na tijek liječenja i oporavak bolesnika te smanjuju razinu straha. Strah kao sestrinska dijagnoza definiran je kao negativan osjećaj koji nastaje uslijed stvarne ili zamišljene opasnosti. Osjećaj straha prije samog operativnog zahvata prisutan je kod gotovo svih svjesnih bolesnika. S obzirom na to da je osjećaj straha izrazito neugodan za bolesnika potrebno ga je smanjiti pružanjem informacija o narednim postupcima u liječenju te pružanjem emocionalne i psihološke podrške.

Tablica 4. Plan zdravstvene njege u prijeoperacijskoj sestrinskoj skrbi

Sestrinska dijagnoza	Intervencije	Cilj
Strah u/s ishodom bolesti što se očituje izjavom bolesnice: „Bojim se kako će se ovo završiti.“	<ol style="list-style-type: none">1. poticati na verbalizaciju osjećaja straha2. pružati emocionalnu podršku3. uključiti obitelj i bližnje4. omogućiti stručnu psihološku pomoć	Bolesnik će izraziti smanjen osjećaj straha do kraja dana.
Neupućenost u/s bolesti i tijekom liječenja što se očituje izjavom bolesnice: „Ne znam što će se sada događati sa mnom.“	<ol style="list-style-type: none">1. zajedno s liječnikom bolesnici objasniti značajke bolesti i postupak liječenja2. prethodno objasniti svaki postupak u liječenju3. poticati na verbalizaciju usvojenih informacija	Bolesnica će verbalizirati veću informiranost o svojoj bolesti i tijeku liječenja do kraja dana.

3.1.2. Plan zdravstvene njege u intraoperacijskoj sestrinskoj skrbi

Najznačajniji potencijalni problemi tijekom intraoperacijske sestrinske skrbi jesu hipotermija i oštećenje tkiva. Hipotermija se definira kao stanje smanjene tjelesne temperature ispod 35 °C. Intraoperativna hipotermija nerijetka je pojava koja se javlja kod bolesnika koji podliježu operativnim zahvatima uslijed primjene anestezije, intravenskih otopina, ispiranja tjelesnih površina i šupljina antiseptičkim otopinama, dugotrajnim položajem na operacijskom stolu i nižoj temperaturi u operacijskim dvoranama. S obzirom na nepovoljan učinak hipotermije na većinski dio organskih sustava, od neosporne je važnosti spriječiti nastanak hipotermije, odnosno primijeniti preventivne mjere koje omogućavaju održavanje normalne tjelesne temperature. Ugrožen integritet tkiva u obliku dekubitalnih ulceracija, maceracija i opekline u intraoperativnom periodu nastaje uslijed dugotrajnog ležanja na operacijskom stolu gdje bolesnikova kritična područja nerijetko bivaju izložena pritisku krutih dijelova operacijskog stola. Nakupljanje antiseptičkih otopina na kritičnim područjima također pogoduje oštećenju tkiva. Opekline u intraoperativnom periodu nastaju uslijed primjene elektroničkih uređaja. Radi očuvanja integriteta kože potrebno je poduzeti preventivne mjere navedene u tablici.

Tablica 5. Plan zdravstvene njege u intraoperacijskoj sestrinskoj skrbi

Sestrinska dijagnoza	Intervencije	Cilj
VR za hipotermiju u/s operativnim zahvatom	<ol style="list-style-type: none">1. kontinuirano pratiti vitalne znakove2. bolesnicu utopli fizičkim metodama – prekrivačima3. izbjegavati dospijevanje hladnijih otopina na površinu kože bolesnice4. provjeriti temperaturu otopina prije i.v. primjene	Bolesnica će u intraoperacijskom periodu biti normofebrilna.
VR za oštećenje tkiva u/s dugotrajnim ležanjem na operacijskom stolu	<ol style="list-style-type: none">1. ravnomjerno rasporediti tjelesnu težinu bolesnice prilikom pozicioniranja na op. stol2. postaviti pomagala za smanjenje pritiska (silikonske podloge)3. spriječiti izlivanje antiseptičkih otopina na izložena mjesta4. prekriti op. stol električki izoliranim prekrivačem5. postaviti neutralne elektrode	Integritet kože bolesnice u intraoperacijskom razdoblju bit će očuvan bez tragova dekubitalnih ulkusa, maceracija, opekline

3.1.3. Plan zdravstvene njege u poslijeoperacijskoj sestrinskoj skrbi

U poslijeoperacijskom razdoblju za bolesnika potencijalno najrizičnije sestrinske dijagnoze jesu infekcija i duboka venska tromboza budući da obje navedene dijagnoze mogu imati fatalne posljedice. Infekcija kod operiranih bolesnika može nastati zbog infekcije kirurške rane, plasiranog urinarnog katetera, intravenske kanile ili endotrahealnog tubusa. Adekvatna sestrinska skrb za sve navedene čimbenike ključan je postupak u prevenciji infekcije. Duboka venska tromboza nastaje kao posljedica dugotrajnog mirovanja. S obzirom na moguće fatalne komplikacije kao što su dospijevanje dijelova tromba u različita cirkulacijska područja od čega je najznačajnija fatalna plućna embolija, duboku vensku trombozu važno je spriječiti ranom vertikalizacijom bolesnika, aktivnim ili pasivnim vježbama, elevacijom donjih ekstremiteta, primjenom mehaničkih pomagala kao što su elastični zavoji i čarape te primjenom antikoagulantne terapije.

Tablica 6. Plan zdravstvene njege u poslijeoperacijskoj sestrinskoj skrbi

Sestrinska dijagnoza	Intervencije	Cilj
Visok rizik za infekciju	<ol style="list-style-type: none">1. zdravstvenu njegu kirurške rane obaviti prema standardu (SOP)2. kontinuirano pratiti vitalne znakove3. u slučaju pojave simptoma i znakova infekcije obavijestiti liječnika	Bolesnica za vrijeme hospitalizacije nije pokazivala znakove i simptome infekcije
Visok rizik za duboku vensku trombozu	<ol style="list-style-type: none">1. omogućiti što raniju vertikalizaciju2. omogućiti pasivne vježbe s fizioterapeutom3. omogućiti elevaciju donjih ekstremiteta4. koristiti pomagala (bolesniku kompresijske čarape ili elastični zavoji)5. primijeniti ordiniranu antikoagulantnu terapiju	

4. ZAKLJUČAK

Najveći dio bolesnika kojima je postavljena dijagnoza tumora na mozgu zahtijeva neurokirurško operativno liječenje. Kada je riječ o inoperabilnim tumorima, najčešće se provodi palijativni kirurški zahvat kojemu je za cilj otklanjanje ili ublažavanje simptoma koji proizlaze iz intrakranijalnog patološkog procesa. Kada je riječ o operabilnim tumorima, provodi se neurokirurško liječenje kojemu je za cilj uklanjanje ili redukcija tumorske mase. Zbrinjavanje neurokirurškog bolesnika složen je proces u kojem sudjeluju neurokirurški i anesteziološki tim, a u oba tima neizostavan čimbenik je medicinska sestra ili tehničar. Budući da se svaki kirurški zahvat smatra rizičnim, važan je dio sestrinske skrbi upravo pomna prijeoperacijska priprema neurokirurškog bolesnika na Zavod za neurokirurgiju. Nakon pomne prijeoperacijske pripreme, provodi se neurokirurški zahvat u operacijskoj dvorani koja predstavlja mjesto rizika za razvoj neželjenih incidenata uključujući zamjenu bolesnika ili operacije, ugrožen integritet kože uključujući dekubitalne ulkuse, opekline i reakcije kože na dezinfekcijska sredstva, zaboravljeno strano tijelo, intraoperativna hipotermija i infekcije kirurške rane. Medicinska sestra instrumentarka kao dio neurokirurškog tima svojim aktivnostima pridonosi svođenju navedenih rizika na minimum. Nadalje, medicinska sestra – anesteziološki tehničar kao dio anesteziološkog tima također sudjeluje u omogućavanju sigurnosti bolesnika u intraoperativnom razdoblju. Neurokirurški i anesteziološki tim skrbe se za sigurnost svih bolesnika u intraoperativnom razdoblju. Međutim, kada se radi o bolesniku s tumorom stražnje lubanjske jame, neurokirurški zahvat provodi se u sjedećem položaju. Tada postoji značajno visok rizik za potencijalno fatalnu komplikaciju – zračnu emboliju zbog čega su anesteziološki i neurokirurški tim tijekom takve vrste zahvata na velikom oprezu te ulažu znatne napore kako bi ishod liječenja bio optimalan. U sjedećem je položaju glava smještena iznad srca te dolazi do pojave negativnog tlaka u venama koje krv odvođe iz mozga. Ukoliko određena količina zraka dospije u venski sustav, brzo dospijeva i do desne strane srca čime je kompromitiran čitav cirkulacijski sustav, a život bolesnika ugrožen. Zračna embolija detektira se praćenjem vitalnih funkcija. Neurokirurški tim brzom reakcijom identificira i zatvara mjesto ulaska zraka, a anesteziološki tim anesteziološkim mjerama kao što su vakuum sustav i korekcija

vitalnih funkcija, rješava zračnu emboliju. Nakon neurokirurškog zahvata, bolesnik se smješta u jedinicu intenzivnog liječenja gdje je prvih 48-72 sata ključno za optimalan oporavak. Medicinska sestra u jedinici intenzivnog liječenja kontinuiranim praćenjem i skrbi za bolesnika omogućuje sprječavanje ili pravovremeno prepoznavanje komplikacija i njihovo rješavanje. Dakle, aktivnosti medicinske sestre u zbrinjavanju neurokirurških bolesnika od neizmjerne su važnosti u svim razdobljima zbrinjavanja – prijeoperacijskoj pripremi, intraoperacijskom razdoblju i poslijeoperacijskom razdoblju.

5. LITERATURA

1. Perneczky A., Reisch R. Keyhole Approaches in Neurosurgery. Volume 1: Concept and Surgical Technique: Springer; 2009. [pristupljeno 06.02.2019.]
2. Duckert LG. Anatomy of the skull base, temporal bone, external ear, and middle ear. U: Otolaryngology: Head and Neck Surgery. San Diego, California: Singular; 1998. 2533-47 [pristupljeno 10.02.2019.]
3. Ellenbogen RG, Abdulrauf SI, Sekhar LN. Principles of neurological surgery. Elsevier; 2012. [pristupljeno 12.02.2019.]
4. Kuttesch J, Ater J. Brain Tumors in Childhood. Philadelphia: Saunders Elsevier; 2007. 2128-37 [pristupljeno 15.02.2019.]
5. Brinar V. Neurologija za medicinare. Zagreb: Medicinska naklada; 2009. 167-191.
6. Bajek S, Bobinac D, Jerković D, Malnar D., Marić I. Sustavna anatomija čovjeka. Rijeka, 2007.
7. Kurtović B. i sur. Zdravstvena njega neurokirurških bolesnika. Hrvatska komora medicinskih sestara; 2013.
8. Šimunović J. Neurokirurgija. Zagreb: Medicinska naklada; 2008.
9. Nejat F., Khashab ME, MD, Rutka JT. Initial Management of Childhood Brain Tumors: Neurosurgical Considerations. J Child Neurol [Internet]. 2008 [pristupljeno 22.02.2019.]; 23(10) Dostupno na: <https://doi.org/10.1177%2F0883073808321768>
10. Krieger MD. Pediatric brain tumors: management strategies. Neurosurgical focus [Internet]. 2005 [Pristupljeno 01.03.2019.]; 18(6). Dostupno na: <https://doi.org/10.3171/foc.2005.18.6.1>
11. Morelli D, Pirotte B, Lubansu A, Detemmerman D, Aeby A, Fricx C et al. Persistent hydrocephalus after early surgical management of posterior fossa tumours in children: is routine preoperative endoscopic third ventriculostomy justified? J Neurol Surg [Internet]. 2005 [Pristupljeno 05.03.2019.]; 103(3): 247-52. Dostupno na: <https://doi.org/10.3171/ped.2005.103.3.0247>
12. Biegel JA. Cytogenetics and molecular genetics of childhood brain tumors. Neuro Oncol. [Internet]. 1999 [Pristupljeno 11.03.2019.]; 1(2): 139-51. Dostupno na: <https://doi.org/10.1093/neuonc/1.2.139>

13. Prlić N, Rogina V, Muk B. Zdravstvena njega 4. Zdravstvena njega kirurških, onkoloških i psihijatrijskih bolesnika. Zagreb: Školska knjiga; 2005.
14. Šepec Rožmarić L. Prevencija kirurških infekcija [Diplomski rad]. Zagreb: Sveučilište u Zagrebu, Medicinski fakultet; 2016 [pristupljeno 12.04.2019.] Dostupno na: <https://urn.nsk.hr/urn:nbn:hr:105:171072>.
15. Francetić I., Sardelić S., Bukovski-Simonoski S., Santini M., Betica-Radić Lj., Belina D. et al. Smjernice Iskra za antimikrobnu profilaksu u kirurgiji – Hrvatske nacionalne smjernice. Liječnički vjesnik [Internet]. 2010 [pristupljeno 15.04.2019.]; 132(7-8): 203-217. Dostupno na: <https://hrcak.srce.hr/63584>
16. Minđek S. Zadaci medicinske sestre kod pripreme bolesnika za operaciju sa subduralnim hematomom [Završni rad]. Koprivnica: Sveučilište Sjever; 2015 [pristupljeno 16.04.2019.] Dostupno na: <https://urn.nsk.hr/urn:nbn:hr:122:738713>
17. Svirčević V. Sigurnost pacijenta u neurokirurškoj operacijskoj dvorani [Diplomski rad]. Zagreb: Sveučilište u Zagrebu, Medicinski fakultet; 2015 [pristupljeno 10.04.2019.] Dostupno na: <https://urn.nsk.hr/urn:nbn:hr:105:331064>.
18. Kozina B. Sestrinstvo i posebnosti perioperacijske skrbi u operacijskoj dvorani [Diplomski rad]. Zagreb: Sveučilište u Zagrebu, Medicinski fakultet; 2015 [pristupljeno 11.04.2019.] Dostupno na: <https://urn.nsk.hr/urn:nbn:hr:105:275866>
19. Jukić M., Karanović N., Carev M., Lojpur M. et al. Anesteziologija i intenzivna medicina za studente medicine, dentalne medicine i zdravstvene studije. Split: Medicinski fakultet sveučilišta u Splitu; 2016.
20. Shaikh N, Ummunisa F. Acute management of vascular air embolism. J Emerg Trauma Shock [Internet]. 2009 [pristupljeno 20.04.2019.];2(3):180-5. Dostupno na: <https://dx.doi.org/10.4103%2F0974-2700.55330>
21. Turner O. The Postoperative Management of the Neurosurgical Patient with Particular Reference to the Nursing Problems. Yale J Biol Med [Internet]. 1940 [pristupljeno 25.04.2019.]; 12(5): 459–472. Dostupno na: <https://www.ncbi.nlm.nih.gov/pmc/articles/PMC2602310/pdf/yjbm00525-0014.pdf>
22. Šepec S. i suradnici. Sestrinske dijagnoze. Hrvatska Komora Medicinskih Sestara. Zagreb, 2011.

6. SAŽETAK

Stražnja lubanjska jama predstavlja najdublji intrakranijalni prostor u kojem su smještene najsloženije anatomske neurovaskularne strukture moždanog debla i malog mozga. Najveći broj patoloških procesa u tom području jesu tumorske tvorbe. U pedijatrijskoj populaciji, tumori stražnje lubanjske jame jesu primarni tumori mozga, dok se kod odraslih najčešće radi o presadnicama s udaljenih središta. Dijagnoza tumora stražnje lubanjske jame postavlja se neuroradiološkom dijagnostikom – kompjutoriziranom tomografijom (CT) ili magnetskom rezonancom (MR). Liječenje je neurokirurško, nerijetko kombinirano s radioterapijom i kemoterapijom. Prije neurokirurškog operativnog zahvata koji je uglavnom elektivan, bolesnik s tumorom stražnje lubanjske jame, prima se na Zavod za neurokirurgiju gdje medicinska sestra provodi pomnu prijeoperacijsku pripremu bolesnika. Središnji i ključni dio liječenja je neurokirurški operativni zahvat koji sam po sebi predstavlja razdoblje u kojem je bolesnik izložen riziku za razvoj neželjenih događaja uključujući zamjenu bolesnika ili operacije, ugrožen integritet kože uključujući dekubitalne ulkuse, opekline i reakcije kože na dezinfekcijska sredstva, zaboravljeno strano tijelo, intraoperativna hipotermija i infekcije kirurške rane. Ipak, najveći rizik tijekom operacije tumora stražnje lubanjske jame u sjedećem položaju je zračna embolija koja predstavlja potencijalno fatalnu komplikaciju. Za uspješan ishod operativnog zahvata i sigurnost bolesnika u intraoperativnom razdoblju brinu se anesteziološki i neurokirurški tim. Nakon neurokirurškog zahvata, zbrinjavanje neurokirurškog bolesnika nastavlja se u jedinici intenzivnog liječenja gdje medicinska sestra kontinuiranim praćenjem stanja bolesnika omogućuje sprječavanje ili pravovremeno prepoznavanje i rješavanje poslijeoperacijskih komplikacija.

Ključne riječi: tumor stražnje lubanjske jame, sestrinska skrb, neurokirurški bolesnik.

7. SUMMARY

The posterior cranial fossa represents the deepest intracranial space in which the most complex anatomical neurovascular structures of the brainstem and cerebellum are located. The largest number of pathological processes in this area are tumors. In the pediatric population, posterior cranial fossa tumors are primary brain tumors, whereas in adults, the most frequent ones are metastases from distant areas. Diagnosis of the posterior cranial fossa tumors is established by neuroradiologic diagnostics - computerized tomography (CT) or magnetic resonance (MR). Treatment is neurosurgical, often combined with radiotherapy and chemotherapy. Before neurosurgical surgical procedure that is mostly elective, a patient with posterior cranial fossa is received at a neurosurgery department where the nurse conducts a thorough preoperative preparation of the patient. The central and crucial part of treatment is a neurosurgical procedure that represents period in which the patient is at risk for developing incidents including patient replacement or wrong site surgery, endangered skin integrity including decubitus ulcers, burns and skin reactions to disinfectants, forgotten foreign body, intraoperative hypothermia and infection of a surgical wound. However, the greatest risk during the operation of the posterior cranial fossa tumor in the sitting position is vascular air embolism, which represents a potentially fatal complication. Successful outcome and patient's safety in intraoperative period are neurosurgical and anaesthesiological team's responsibilities. After neurosurgical procedure, the care of a neurosurgical patient continues in the intensive care unit where the nurse continuously monitors the condition of the patient, allowing the prevention or prompt identification and treatment of post-operative complications.

Keywords: posterior cranial fossa tumor, nursing care, neurosurgical patient.

8. ŽIVOTOPIS

Renata Mršić rođena je 25. siječnja 1981. godine u Splitu.

Obrazovanje:

- Osnovnu školu završila je u Prgometu.
- Pohađala je Zdravstvenu školu u Splitu u razrednom odjelu usmjerenja medicinska sestra opće zdravstvene njege gdje je maturirala 1999. godine.
- Od 2015. godine studira na Sveučilišnom odjelu zdravstvenih studija u Splitu – smjer sestrinstvo.

Radno iskustvo:

- 2000. – 2001. odrađujem pripravnički staž u KBC Split
- 2003. – 2010. zaposlena u Jedinici intenzivnog liječenja KBC Split
- od 2010. zaposlena na Zavodu za Neurokirurgiju (op.dvorana)

Ostalo:

- Služi se engleskim jezikom (u govoru i pismu).