

Pareza pleksusa brachijalisa i Vojta terapija

Znaor, Barbara

Undergraduate thesis / Završni rad

2021

Degree Grantor / Ustanova koja je dodijelila akademski / stručni stupanj: **University of Split / Sveučilište u Splitu**

Permanent link / Trajna poveznica: <https://um.nsk.hr/um:nbn:hr:176:754989>

Rights / Prava: [In copyright](#)/[Zaštićeno autorskim pravom.](#)

Download date / Datum preuzimanja: **2024-08-29**



Sveučilišni odjel zdravstvenih studija
SVEUČILIŠTE U SPLITU

Repository / Repozitorij:

[Repository of the University Department for Health Studies, University of Split](#)



zir.nsk.hr



UNIVERSITY OF SPLIT



DIGITALNI AKADEMSKI ARHIVI I REPOZITORIJI

SVEUČILIŠTE U SPLITU

Podružnica

SVEUČILIŠNI ODJEL ZDRAVSTVENIH STUDIJA

PREDDIPLOMSKI SVEUČILIŠNI STUDIJ

FIZIOTERAPIJA

Barbara Znaor

PAREZA PLEKSUSA BRAHIJALAJSA I VOJTA

TERAPIJA

BRACHIAL PLEXUS PARESIS AND VOJTA THERAPY

Završni rad

Mentorica:

Doc.dr.sc. Radenka Kuzmanić-Šamija

Split,2021

SADRŽAJ

1 UVOD	4
1.1 ANATOMIJA.....	4
1.2 OŠTEĆENJE PERIFERNIH ŽIVACA.....	5
1.3 ETIOLOGIJA(UZROCI LEZIJA).....	14
1.4 TIPOVI LEZIJE.....	15
1.5 KLINIČKA SLIKA.....	15
1.5.1 SINDROM GORNJEG TORAKALNOG OTVORA.....	17
1.6 DIJAGNOZA.....	18
2 CILJ RADA	19
3 IZVORI PODATAKA I METODE	20
3.1 LIJEČENJE.....	20
3.1.1 FIZIOTERAPIJSKA PROCJENA.....	20
3.1.2 MANUALNI MIŠIĆNI TEST.....	21
3.1.3 PROCJENA POSTURE.....	22
3.1.4 ANTROPOMETRIJSKA MJERENJA.....	24
3.1.5 PROCJENA TETIVNIH REFLEKSA.....	27
3.2 HABILITACIJA I FIZIKALNA TERAPIJA.....	28
3.2.1 POZICIONIRANJE I HANDLING.....	29
3.2.2 FIZIKALNA TERAPIJA.....	30
3.2.3 RADNA TERAPIJA.....	32
3.2.4 DEFEKTOLOŠKO PEDAGOŠKI RAD.....	33
3.2.5 ORTOZE, KINEZIOTAPING I DRUGA POMAGALA.....	33
3.2.6 KIRURŠKO LIJEČENJE.....	34

3.2.7 FIZIOTERAPIJSKI KONCEPTI.....	35
4 REZULTATI.....	39
5 ZAKLJUČAK.....	43
6 SAŽETAK.....	44
6 SUMMARY.....	45
7 LITERATURA.....	46
8 ŽIVOTOPIS.....	47

1 UVOD

1.1 ANATOMIJA

Brahijalni pleksus je mreža živaca koji prenose signale za motoričku i senzornu inervaciju gornjih ekstremiteta. Oblikuju ga prednje grane, zadnja četiri vratna (C5-C8) i prvi prsni (Th1) živac.

U inferiornom dijelu vrata brahijalni splet oblikuje tri debla (truncusa) :

- Truncus superior (C5-C6)
- Truncus medius (C7)
- Truncus inferior (C8-Th1)

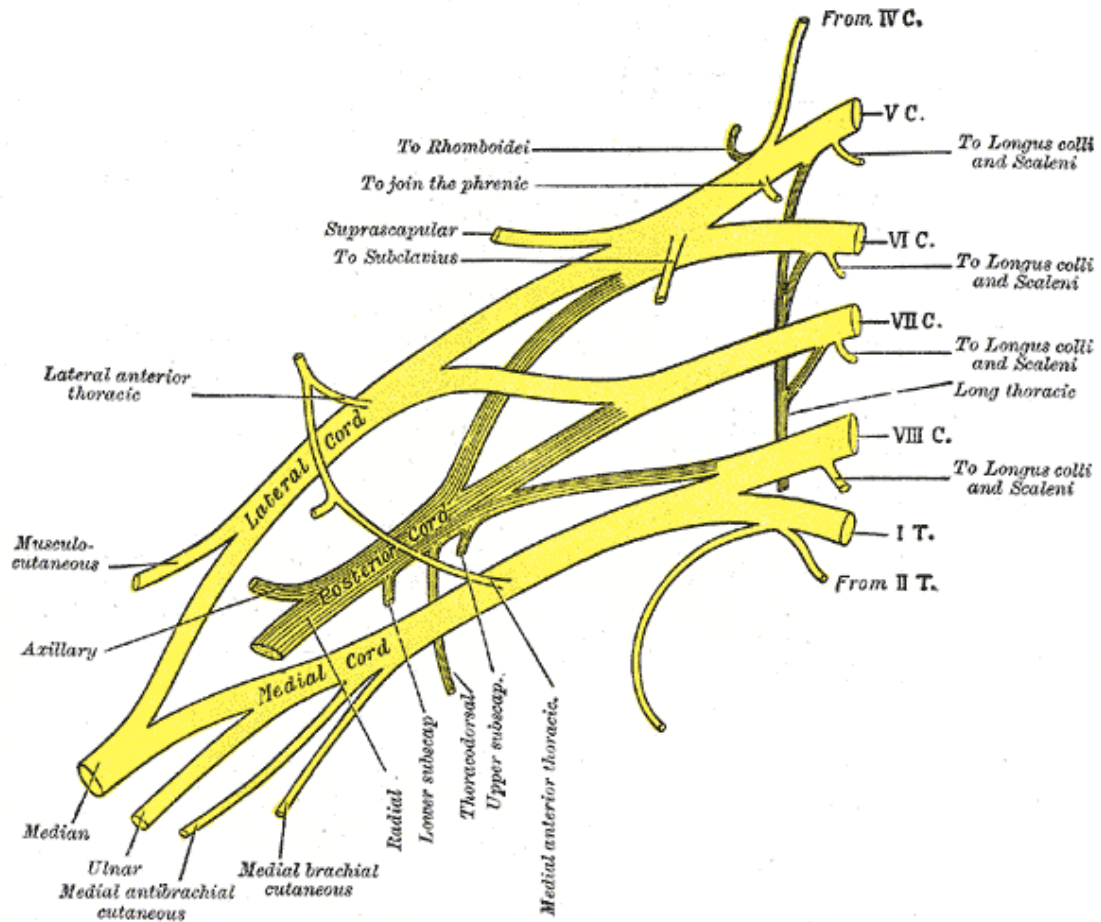
Debla se dijele na šest divizija (prednji i stražnji), a divizije se dijele u korde (lateralne, posteriorne i medijalne). Iz kordi se oblikuje pet živaca kao završna grana brahijalnog pleksusa.

Šest divizija se spaja u korde tako da nastaje :

- Posteriorni snop - od tri stražnja dijela svih truncusa
- Lateralni snop - od prednjih dijelova gornjeg i srednjeg truncusa
- Medijalni snop - nastavlja se prednji dio donjeg truncusa

Živci koji čine završnu granu brahijalnog pleksusa su :

- n.axilaris
- n.musculocutaneus
- n.radialis
- n.medianus
- n.ulnaris



Slika 1. Plexus brachialis (Preuzeto s :Lewis (1918) Gray's Anatomy 20th)

1.2 OŠTEĆENJE PERIFERNIH ŽIVACA

Oštećenje pleksusa brahijalisa spada u oštećenja perifernih živaca. Oštećenje cijelog brahijalnog pleksusa uzrokuje potpunu paralizu ruke koja mlohavo visi. Tetivnih refleksa na ruci nema, kao ni osjeta od razine ramena do medijalne srednje trećine nadlaktice.

Oštećena vlakna perifernog živca mogu se regenerirati i ponovno se povezati sa oštećenim distalnim dijelom ako je perineurijski omotač, krvna opskrba i veza s tijelom stanice ostala intaktna. Reinervacija je dinamičan patofiziološki proces, lakša je i češća na mjestima gdje nisu ledirane aferentne veze, a oštećenje je distalnije .

Čimbenici rasta koje proizvode Schwanove stanice stimuliraju proksimalni dio živca da niče novi akson unutar 24 sata od povrede.

Ponovni rast živca moguć je samo u mijeliziranim vlaknima napredujući oko 1-4 mm na dan i nastavlja se mjesecima i godinama

Prema težini oštećenja živca na osnovi anatomskih kriterija prema Seddonu razlikujemo sljedeće stupnjeve:

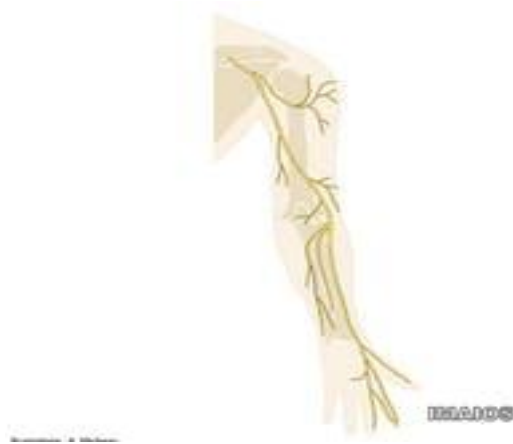
- 1. Neuroapraxia** - blagi poremećaj koji kratko traje, sastoji se od privremene nemogućnosti vođenja impulsa bez prisutnosti atomske lezije aksona.
- 2. Axonotmesis** - nemogućnost vođenja impulsa zbog atomskog prekida kontinuiteta aksona, bez oštećenja ovojnice: mogućnost oporavka je optimalna.
- 3. Neurotmesis** - nemogućnost vođenja impulsa zbog potpunog atomskog prekida i aksona i njegove ovojnice, oporavak se ne može očekivati bez kirurške intervencije.

Oštećenje n.axillarisa

N.axillaris potječe iz korijenova C5-C6 moždinskih živaca koji čine stražnji snop brahijalnog pleksusa.

Motorički inervira m.deltoideus, m.teres minor i dugu glavu m.triceps brachi. Osjetno inervira kožu ramena i donjeg dijela m.deltoideusa.

Najčešće je oštećen kod iščašenja ramena te kod prijeloma kirurškog vrata humerusa. Otežana je abdukcija ruke i rotacija ramena, nastaje atrofija m.deltoideusa i gubitak osjeta u području osjetne inervacije.



Slika 2. Nervus axillaris (Preuzeto:IMAIOS)

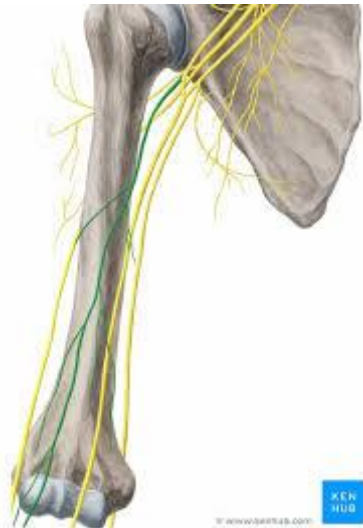
Oštećenje n.musculocultaneus

N.musculocultaneus nastaje iz korijenova C5, C6 i C7.

Motorički inervira m.coracobrachialis, m.biceps brachii i m.brahialis. Osjetno inervira prednju i lateralnu stranu nadlaktice te radijalno područje podlaktice.

Lezije n.musculocultaneusa dovode do oštećenja fleksije i supinacije podlaktice.

Najčešći uzroci lezije su trauma i luksacija ramenog zgloba.

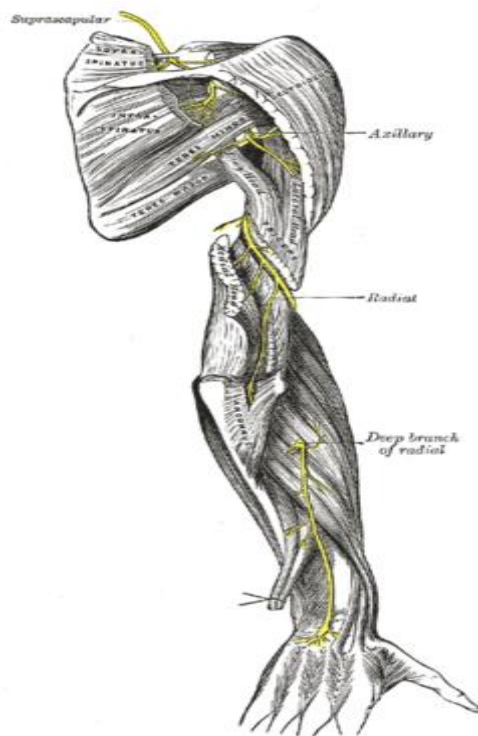


Slika 3. Nervus musculocultaneus (Preuzeto s:Kenhub)

Oštećenje n.radialis

N.radialis potječe iz stražnjeg snopa brahijalnog plexusa iz C5 do Th1 moždinskih živaca.

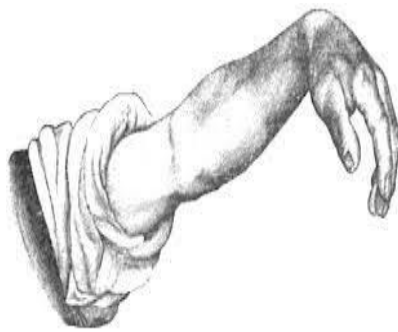Motorno inervira m.extenzor digitorum communis, m.extenzor indicis i m.supinator. Osjetno inervira kožu dorzalne strane podlaktice i kožu između kažiprsta i palca.



Slika 4. Nervus radialis (Preuzeto s:Kenhub)

Kod oštećenja n.radialisa dolazi do oslabljene ekstenzije i fleksije podlaktice. Postoji nemogućnost dorzalne fleksije šake i prstiju tzv. „viseća šaka“ , nemogućnost abdukcije i ekstenzije palca te gubitak osjeta na dorzalnoj strani šake i nadlaktice.

Do oštećenja živca najčešće dolazi u području humerusa i to kod prijeloma nadlaktice ili kad ruka visi preko naslona stolice. Poznati je naziv „Saturday night palsy“ kad pripita osoba čvrsto zaspi naslonjena na ruku i budi se s „visećom šakom“.

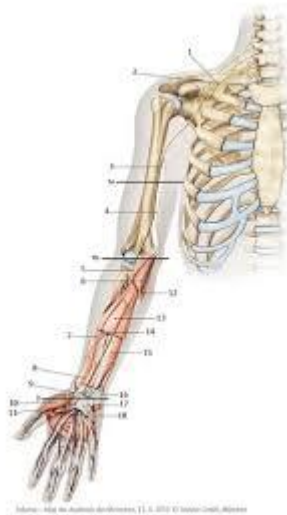

Slika 5. Viseća šaka (Preuzeto s: NSK)

Ozljeda n.medianusa

N.medianus potječe iz C6-C8 i Th1 moždinskih živaca, odnosno spajanjem medijalnog i lateralnog snopa brahijalnog plexusa u pazušnoj jami.

Motorno inervira mišiće radijalne strane podlaktice, mišiće tenara, fleksore prva tri prsta, m.opponens pollicis. Osjetno inervira kožu lateralne polovice dlana, palmarnu stranu prva tri prsta i lateralnu polovicu četvrtog prsta te dorzalnu stranu istih prstiju u visini distalne i medijane falange.

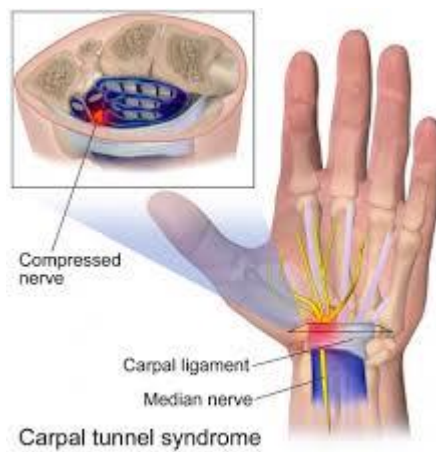


Slika 6. Nervus medianus (Preuzeto s:quizlet)

Sindrom karpalnog tunela

Najčešća kompresivna neuropatija nastaje usljed pritiska n.medianusa u karpalnom tunelu i naziva se sindrom karpalnog tunela.

Karpalni tunel nalazi se na prednjoj strani ručnog zgloba, omeđuju ga karpalne kosti i fibrozna pregrada. Kroz njega prolaze tetive mišića fleksora prstiju i n.medijanusa. najčešće se javljaj u dobi od 40 do 60 godina, češće kod žena.



Slika 7. Karpalni tunel (Preuzeto s:pansport)

Simptomi sindroma karpalnog tunela su mravinjanje i trnjenje prva tri prsta i radijalne strane četvrtog prsta šake koje je izraženije noću i budi bolesnika iz sna, ponekad se širi do lakta, a tijekom dana se prilikom rada pojačava.

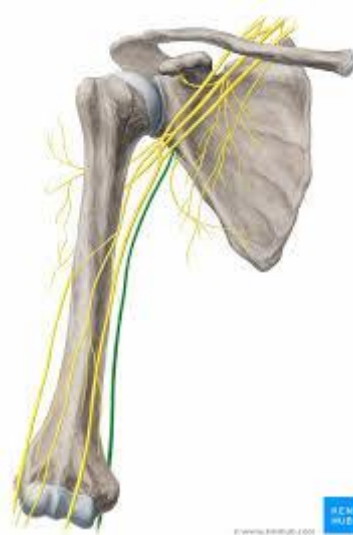
Kod jačeg pritiska ili ako se ne liječi može se razviti potpuni gubitak osjeta, atrofija mišića tenara uz nemogućnost opozicije palca i fleksije prva tri prsta (ruka propovjednika).

Ozljeda n.ulnarisa

N.ulnaris potječe iz C8-Th1 moždinskih živaca koji čine medijalni snop brahijalnog pleksusa.

Motorno inervira lumbrikalne mišiće i mišiće hipotenara. Osjetno inervira kožu medijalne strane dlana, palmarne strane petog i medijalne strane četvrtog prsta, dorzalne strane istih prstiju u području distalne i medijalne falange.

Kod oštećenja živaca dolazi do oslabljene palmarne fleksije i addukcije prstiju, prsti su flektirani u interfalangealnim zglobovima i ekstenrirani u metakarpoflangealni zglobovima (majmunska šaka).



Slika 8. Nervus ulnaris (Preuzeto s:Kenhub)

1.3 ETIOLOGIJA (UZROCI LEZIJA)

Oštećenja pleksusa brahijalisa mogu nastati :

- Prenatalno – zbog položaja fetusa, pupkovina omotana oko ruke
- Perinatalno – zbog tijeka poroda
- Postnatalno – infekcije, edemi, kompresije

Čimbenici rizika za oštećenje pleksusa brahijalisa kod djece su makrosomija, cervikalno rebro, dugotrajni poprečni položaj ploda, niski tonus i Apgar nakon 5 minuta ispod 5 te porođajna težina veća od 4500 grama.

Čimbenici rizika od strane majke su dijabetes, majčine tjelesne proporcije te abnormalnosti uterusa.

Čimbenici rizika tijekom poroda su sam mehanizam trudova, prolongiran porod, distocija ramena, fraktura klavikule, porod na zadak.

Čimbenici rizika nakon poroda su kompresije, infekcije i neoplazme.

Lezija pleksusa brahijalisa je stečena jer se događa za vrijeme poroda i to najčešće distocijom ramena.

Distocija ramena nastaje kad prednje djetetovo rame zapne za rub majčine simfize.

Manje je učestala distocija stražnjeg ramena, kada ono zapne za promontorij sakruma.

1.4. TIPOVI LEZIJE

Tipove lezije dijelimo prema visini oštećenja korjenova pleksusa brahijalisa.

Opisana su 4 tipa lezije:

- Erb-Duchenne ili gornja paraliza koja zahvaća C5-C6
- Prošireni tip lezije koji zahvaća C7
- Klumpke Dejerinen ili donja paraliza koja zahvaća C8-Th1
- Erb-Duchenne-Klumpkeova ili potpuna kljenut

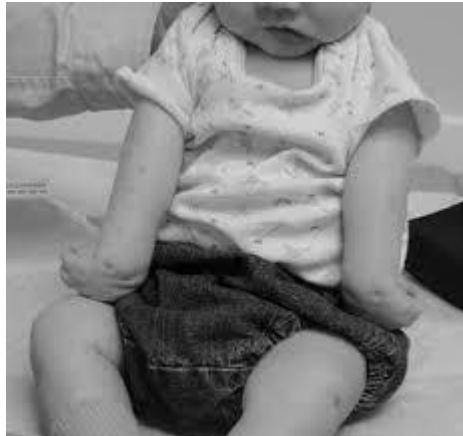1.5. KLINIČKA SLIKA

Klinička slika se razvija odmah pri rođenju, a varira u prezentaciji i intenzitetu i jedinstvena je za svako dijete. Oštećenje pleksusa brahijalis može razviti raznoliku kliničku sliku: od blagih privremenih ispada motorike do potpune mlohavosti oduzetosti zahvaćene ruke uz potpuni gubitak osjeta.

Erb - Duchennova paraliza ili gornji tip lezije nastaje povredom C5 i C6 korjenova. Najčešći je tip lezije zbog anatomskih smještaja.

Kod Erb - Duchennove paralize dolazi do nemogućnosti abdukcije i supinacije ruke, fleksije podlaktice, jer dolazi do atrofije m.deltoideusa, m.supraspinatusa, m.infraspinatusa i m.biceps brachi. Ruka mlohavo visi uz tijelo u adukciji i unutarnjoj rotaciji nadlaktice dok je podlaktica ekstenzirana i pronirana dok se šaka nalazi u fleksiji. Kretanje šakom i prstima su očuvane. Mišićni tonus je snižen. Odsutni su refleksi bicepsa i brahioradijalisa. Ovakav položaj ruke još nazivamo „konobarski položaj ruke“.

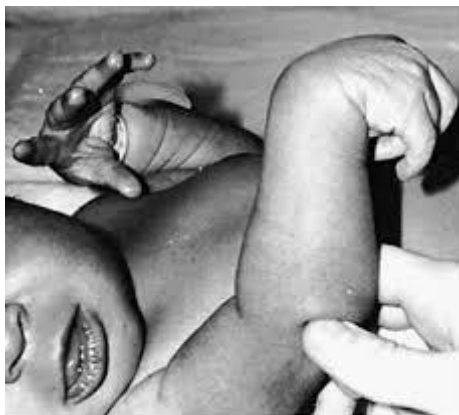U nekim slučajevima oštećenje može zahvatiti C7 pa se to naziva proširen tip gornje lezije. Osim karakteristične kliničke slike Erb – Duchennove paralize, ako je zahvaćen i C7, lakat je u umjerenoj fleksiji, a refleks tricepsa je ugašen.



Slika 9. Erb – Duchennova paraliza (Preuzeto s: repo.ozs.unist.hr)

Klumpke – Dejerineova paraliza ili donja paraliza javlja se kod oštećenja C8 i Th1 korjenova.

Zahvaćeni su mali mišići šake i fleksori ručnog zgloba. Šaka je u položaju palmarne fleksije sa hiperekstenzijom prvih falangi prstiju, palac je adduciran i oponiran. Šaka izgleda poput pandže. Poremećaj osjeta je s ultarne strane ruke. Izostaje refleks hvatanja, a u položajnim testovima položaj šake je patološki.



Slika 10. Klumpkeova paraliza (Preuzeto s: fizioterapija.rs)

Zbog oštećenja Th1, na strani oštećenja se razvija Hornerov sindrom (ptoza, mioza, enophtalmus), cijanoza kože te ponekad trofičke promjene na noktima.

Erb – Duchenn – Klumpkeova paraliza ili potpuna kljenut je oštećenje cijelog brahijalnog pleksusa. Zahvaćeni su svi mišići inervirani ograncima korijenova C5-Th1. Ruka je nepokretna, hipotrofična, adducirana u unutarnjoj rotaciji, podlaktica pronirana, šaka i prsti su volarno flektirani uz addukciju i opoziciju palca. Moro refleks se ne izaziva, refleks hvatanja šake izostaje. Svi tetivni refleksi su ugašeni.

1.5.1 SINDROM GORNJEG TORAKALNOG OTVORA

Kroz otvor (aperture thoracis superior) na gornjem dijelu prsnog koša prolaze živčani spletovi i krvne žile te oni mogu biti komprimirani.

Gornja torakalna apertura ima oblik trokuta čije stijenke omeđuju prednji i srednji m.scalenus i prvo rebro na koje se oni vežu. Tu također prolazi art.subclavia zajedno s vlaknima pleksusa brahijalisa. Ovaj otvor može biti sužen pa dolazi do pritiska na brahijani pleksus, arteriju i venu subclaviu. Javlja se bol u prstima, šakama i podlaktici, rjeđe u nadlaktici. Očituje se bolovima i parestezijom ularnog dijela šake – hipotenari, 4. i 5. prst. Ruka postaje hladna i cijanotična, a rame se spušta distalno

Kod pregleda pozitivan je Adsonov znak – blesnik udahne i okrene glavu u stranu, tada dolazi do gubitka pulsa radijalne arterije na zahvaćenoj strani.

1.6 DIJAGNOZA

Prilikom postavljanja dijagnoze najvažnije je uzeti anamnezu. Razlikujemo heteroanamnezu i autoanamnezu. Kako govorimo o maloj djeci heteroanamneza je u ovom slučaju obavezna. Počinjemo s osnovnim podacima o bolesniku, kratkim opisom tegoba te obiteljskom anamnezom. U osobnu anamnezu uključujemo patologiju trudnoće, porod i perinatalnu dob. U ovom slučaju bitan je izostanak motoričkog razvoja djeteta.

Klinički pregled omogućava postavljanje dijagnoze oštećenja pleksusa brahijalisa odmah po rođenju na osnovu kliničke slike i karakterističnog držanja zahvaćene ruke. Promatra se djetetovo spontano držanje i spontana motorika, njihova simetrija, kvaliteta i kvantiteta. Glava se postavlja u srednji položaj kako ne bi ometala pokretanje gornjih ekstremiteta. Ispituje se otpor pasivnom pokretu, aktivni i pasivni opseg pokreta, snaga aktivnog pokreta, tonus mišića, neonatalni refleksi i njihova simetrija te se ispituje senzorna funkcija.

U postavljanju dijagnoze pomaže nam elektromiografija koja nam daje podatke o zahvaćenim mišićima. Osim EMG-a koristi se i elektroneurografija kojom određujemo električnu aktivnost perifernih živaca i brzinu provodljivosti.

Radiološkim pretragama isključujemo mogućnosti prijeloma.

2 CILJ RADA

Cilj rada bio je prikazati slučaj djeteta s parezom pleksusa brahijalisa, njegovu kliničku sliku i njegovo stanje.

Cilj rada bio je objasniti Vojta terapiju ali i ostale metode rehabilitacije.

3 IZVORI PODATAKA I METODE

U radu će biti prikazan slučaj djeteta s parezom pleksusa brahijalisa. Prikazat ćemo njegovu kliničku sliku na početku te kliničku sliku sa zadnjeg pregleda.

3.1 LIJEČENJE

3.1.1 FIZIOTERAPIJSKA PROCJENA

Procjena nam je potrebna kao pomoć za postavljanje dijagnoze, prepoznavanje disfunkcije, provedbi potpunog subjektivnog i objektivnog pregleda te evaluaciji subjektivnih i objektivnih nalaza i izradi terapijskog plana.

Fizioterapijska procjena se sadrži od manualnog mišićnog testa, mjerenja opsega pokreta i pregleda posture.

Manualni mišićni test je najpogodnija tehnika kategorizacije mišićne snage. Temelji se na izvedbi pokreta u odnosu na gravitaciju i na pruženom otporu terapeuta na taj pokret.

Mjerenje opsega pokreta važno je zbog evaluacije funkcije pokreta. Mjerenjem opsega pokret mjerimo zapravo slobodnu pokretljivost ekstremiteta koji sudjeluju u stvaranju toga zgloba.

Procjenom posture pregledavamo pravilno držanje tijela odnosno zamjećujemo nepravilnosti u položaju tijela pacijenta.

3.1.2. MANUALNI MIŠIĆNI TEST

OCJENA	SNAGA MIŠIĆA	
5	100%	Kontrakcijom mišića se može svladavati maksimalan otpor koji terapeut pruža u punom opsegu pokreta.
4	75%	Kontrakcijom mišića se može svladati lakši otpor koji terapeut pruža u punom opsegu pokreta.
3	50%	Kontrakcijom mišića može se svladati puni opseg pokreta.
2	25%	Kontrakcijom mišića se može svladati puni opseg pokreta jedino kada je isključen utjecaj sile teže.
1	10%	Mišićna kontrakcija u tragovima, aktivnost mišića osjetimo palpacijom.
0	0%	Nema mišićne kontrakcije.

Tablica 1. Manualni mišićni test

U tablici su prikazane ocjene koje se daju prilikom obavljanja MMT-a te sama snaga mišića izražena u postocima.

3.1.3. PROCJENA POSTURE

Procjenom posture ocjenjujemo pravilno držanje tijela. Metode za ocjenjivanje pravilnog držanja tijela su inspekcija mjerenje i komparacija. Pomagala koja koristimo prilikom procjene posture su visa, dermograf, kutomjer, platneni metar i ravnalo.

Postoje tri pregleda pacijenta:

- Bočni pregled
- Stražnji pregled
- Prednji pregled

Kod bočnog pregleda gledamo:

- Resica uha je u liniji akromiona – spina iliaca ant.sup. koja dijeli tijelo na prednju i stražnju stranu
- Kralježnica ima fiziološku zakrivljenost
- Ramena trebaju biti u središnjoj liniji
- Prednji zid trbuha i grudni koš moraju biti u istoj liniji
- Zdjelica pod kutem od 60°
- Koljena su simetrična i lagano flektirana os 0-5°

Kod pregleda sa stražnje strane gledamo:

- Glava u sredini
- Ramena u istoj visini, simetrično razvijena muskulatura
- Lopatice u istoj visini, donji vrhovi jednako udaljeni od kralježnice i medijalni rubovi u istom položaju u odnosu na kralježnicu i gledamo priljubljenost lopatica uz grudni koš
- Simetrični Lorenzovi trokuti
- Dužina donjih ekstremiteta
- U položaju antefleksije vidimo postoji li torzija kralježaka odnosno asimetrija grudnog koša

- Visina spine iliace ant.sup.
- Glutealni nabori simetrični

Kod pregleda sa prednje strane gledamo:

- Glava u srednjem položaju u odnosu na ramena, treba zabilježiti rotaciju ili pomak glave u stranu
- Čeljust simetrična
- Usne spojene
- Nos u medijalnoj ravnini
- Vrat simetričan, m.trapezius obostrano simetričan iako na dominantnijoj strani može biti razvijeniji (dominantno rame niže)
- Grudni koš simetričan
- Lorenzov trokut simetričan
- Šaka je palmarnom stranom okrenuta medijalno
- Spina iliaca ant.sup. je u istoj visini
- Pubične kosti su simetrične
- Koljena simetrična, patele prema naprijed
- Glavice fibule u ravnini
- Medijalni i lateralni maleolarni nastavci su u ravnini

Prilikom pregleda kod djece promatramo njegov normalan motorički razvoj i neuromišićnu aktivnost u posturalnim položajima koji odgovaraju dobi djeteta.

3.1.4 Antropometrijska mjerenja

Antropometrija je dio antropologije koja se bavi mjerenjem ljudskog tijela, njegovih dijelova i funkcionalnih sposobnosti.

Tijekom života ljudsko tijelo se mijenja pa samim time se mijenjaju i tjelesne dimenzije i njihov međusobni odnos. Tek rođena djeca imaju relativno veliku glavu naspram kratkih udova i dugačkog trupa koji čini 70% njihove ukupne dužine.

Tijekom razvoja se to mijenja i dolazi do drugačijih proporcija tijela. Razvoj dovodi do toga da u odraslog čovjeka trup zauzima samo 50% cjelokupne dužine. Na razvoj utječe genetika, ali i okolina.

Kod provođenja mjerenja imamo zadane točke na tijelu od kojih polazimo i koje završavaju kako bi preciznije izveli mjerenje. Mjeri se opseg pokreta i longitudinalnost ekstremiteta.

Akromion – pazušna jama
Opseg nadlaktice – 10 cm iznad akromiona
Opseg lakta preko lakatne jame
Opseg podlaktice ispod olekranona
Preko stiloidnog nastavka radijusa i ulne
Preko glavice metakarpalnih kostiju

Tablica 2. Mjere opsega ruke

Vrh akromiona - olekranon
Olekranon – stiloidni nastavak radijusa
Stiloidni nastavak radijusa – glavica treće metakarpalne kosti
Sredina MCP zgloba – sredina PIP zgloba
Sredina PIP zgloba – sredina DIP zgloba
Sredina DIP zgloba – vrh prsta

Tablica 3. Mjere longitudinalnosti ruke

Procjena opsega pokreta u zglobu

Pokrete u zglobu dijelimo na:

- aktivne – pacijent ih izvodi snagom mišića
- pasivne – pokret se izvodi pomoću terapeut

Pokretljivost zgloba može biti:

- smanjena (kontraktura)
- povećana (hipermobilnost)
- normalna

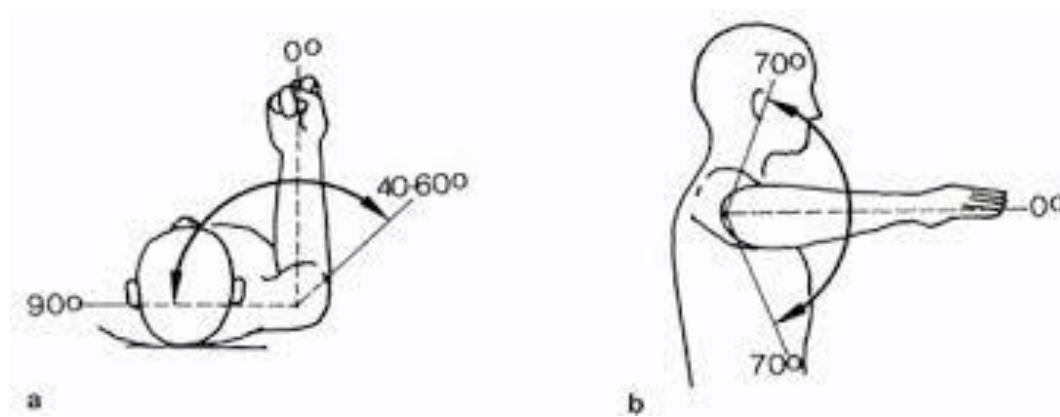
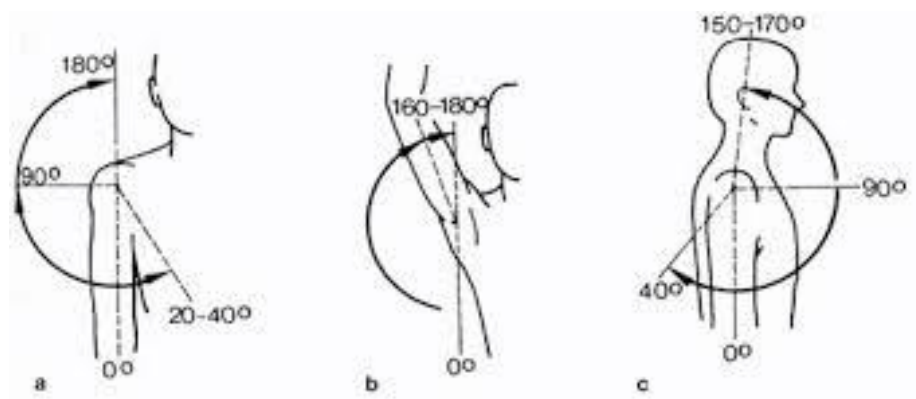
Postoji stanje kod kojega nema nikakve pokretljivosti zgloba i nazivamo ga ankiloza.

Mjerenje opsega pokreta vrši se kutomjerom i označava se u stupnjevima.

Tri su osnovna položaja zgloba:

- fiziološki
- funkcionalni
- početni ili nulti

Fiziološki pokreti u ramenom zglobu



Slika 11. Fiziološki opseg pokreta

3.1.5. Procjena tetivnih refleksa

Procjena refleksa je najobjektivniji dio neurološkog ispitivanja. Refleksi mogu biti prvi znak poremećaja neuroloških funkcija. Miotatske reflekse izazivamo kratkim udarcem refleksnog batića po tetivi mišića kojeg ispitujemo.

Udarac izaziva refleksno skraćenje mišića. Kod ispitivanja, mišić treba bit relaksiran, a na temelju kontrakcije mišića ispitujemo jačinu refleksnog odgovora. Patologija je asimetričnost refleksa.

Refleks m.brachioradialis Flexija i supinacija podlaktice	Ruka je na trbuhu u položaju fleksije Perkusija iznad stiloidnog nastavka radijusa izaziva fleksiju podlaktice i supinaciju šake
Refleks m.bicepsa brachii Flexija i supinacija u laktu	Ruka na trbuhu u položaju fleksije Perkusija po palcu terapeutove ruke koji se postavi iznad kubitalne jame na hvatište mišića i izaziva se fleksija podlaktice
Refleks m.triceps brachii Ekstenzija u laktu	Ruka flektirana u laktu Iznad olekranona se perkutira i izaziva ekstenzija podlaktice
Fleksorni refleks prstiju Flexija prstiju i distalne falange palca	Šaka je u položaju supinacije, prsti u blagoj fleksiji Terapeut postavlja svoje prste na volarnu stranu prstiju i udara lagano po svojim prstima

3.2. HABILITACIJA I FIZIKALNA TERAPIJA

S obzirom da govorimo o djeci koristit ćemo riječ rehabilitacija.

Habilitacija djece s parezom pleksusa brahijalisa složen je i specifičan problem, provodi se timski. Zahtjeva multidisciplinarni i interdisciplinarni pristup. Potrebno je poznavati patoanatomske, patofiziološke i kliničke karakteristike bolesti, pridružene probleme i opća načela rehabilitacije kako bi rehabilitacija bila potpuna. Sve to treba uskladiti s normalnim rastom i razvojem djeteta te za dob prilagođenim razvojnim aktivnostima.

Ciljevi rehabilitacije su:

- kompletno vratiti senzornu i motoričku kontrolu
- održati i povećati opseg pokreta
- povećati mišićnu snagu
- povećati bilateralnu funkcionalnu aktivnost
- spriječiti sekundarne komplikacije

Habilitacija se provodi nakon objektivne evaluacije te izrađenog individualnog programa rehabilitacije uz pomoć svih članova tima.

Osnovni elementi rehabilitacijskog programa su:

- pozicioniranje i handling
- fizikalna terapija koja uključuje kineziterapiju, senzorno osvještavanje, elektrostimulaciju, EMG biofeedback, hidroterapiju, termoterapiju, botulin toxin i edukaciju roditelja
- radna terapija
- defektološko pedagoški rad
- ortoze, kinezitaping i druga pomagala
- operativni zahvat

3.2.1 POZICIONIRANJE I HANDLING

Pozicioniranje i handling osigurava da zahvaćeni ekstremitet bude u svim položajima podržan i zaštićen. Pozicioniranje služi za smanjenje stresa u ozlijeđenoj ruci. U prva dva tjedna, držanje ruke u određenom položaju pomaže pri resorpciji edema i hemoragije, a po potrebi cijeljenje pridruženih oštećenja. Pozicioniranje je važno i za razvoj pravilne posture. Ruka se fiksira preko djetetova prsnog koša sigurnosnom iglom za košuljicu.

Kod oštećenja pleksusa brahijalisa dijete često okreće glavu suprotno od zahvaćene strane što dovodi do tortikolisa ili okcipitalne plagiocefalije.

Poslije početne stabilizacije i tretmana pridruženih stanja njega se usmjerava na handling.

Handling je ispravno držanje i okretanje djeteta u raznim dnevnim aktivnostima. Nepotrebno pokretanje zahvaćene ruke treba ograničiti, dok se dijete drži ili ga se pokreće. Ruka se drži preko abdomena, a dijete se ne podiže ispod aksile. Handling djetetu pomaže u učenje ispravnog pokreta da uči tipične, efikasne, a ne atipične, stereotipne pokrete.

3.2.2. FIZIKALNA TERAPIJA

Kineziterapija označava liječenje pokretom. Primjenjuju se aktivne i pasivne vježbe za zahvaćenu ruku, ali i na cijelo dijete.

Pasivne vježbe provode se bez bolesnikove volje i uz pomoć tuđe snage. Pokreti se izvode od prstiju šake do korijena ekstremiteta. Vježbe se izvode nježno te pri izvođenju pasivnih pokreta treba voditi računa o normalnom opsegu pokreta kod djeteta jer djeca nemaju puni opseg pokreta u svim zglobovima. Pasivne vježbe za održavanje opsega pokreta te prevenciju od kontraktura. Kontrakture se ipak mogu spriječiti samo ako dođe do aktivnog pokreta. Dijete treba stimulirati na aktivan pokret što prije. Prvim znakom oporavka živčanog sustava prelazi se na aktivno potpomognute vježbe, a zatim na aktivne s isključenjem ili bez isključenja sile teže, a nakon toga prelazi se na vježbe s otporom.

Unutar prva dva tjedna djetetova života započinje se program vježbi motoričkih funkcija. One stimuliraju aktivnost mišića čija je živčana inervacija trenutno prekinuta. Vježbe se izvode u položajima najboljim za pojedini mišić, a terapeut traga za mišićnom kontrakcijom provjeravajući različite djelove mišićne kretnje u različitim položajima u odnosu na gravitaciju.

Kod vježbi opsega pokreta važno je da terapeut točno poznaje vrijednosti i opasnosti korištenja istih te da ostane unutar okvira opsega i tolerancije bolesnika kako ne bi došlo do dodatnih trauma.

Vježbe istezanja koristimo kako bi dobili fleksibilnost. Dijelimo ih na statičke, balističke i propioceptivnu neuromuskulturnu facilitaciju (PNF)

Senzorno osvješćivanje je korisno za poboljšanje aktivne motoričke izvedbe i za minimaliziranje zanemarivanja zahvaćene ruke. Prijenos težine na zahvaćenu ruku u svim pozicijama daje potrebnu propiocepciju i doprinosi rastu ruke.

Elektrostimulacija je terapijska metoda kojom se izaziva kontrakcija skeletnih mišića serijom podražajnih impulsa primjenjenih perkutano da bi se spriječila atrofija zbog neaktivnosti.

EMG biofeedback tehnika je koja omogućava instrumentalno mjerenje i prikazivanje varijabli poremećenih fizioloških aktivnosti bolesnika tako da on može naučiti kontrolirati tu aktivnost. Određena tjelesna funkcija se registrira, nakon toga kompjuterski obrađene vrijednosti se vraćaju bolesniku preko jednog ili više osjetnih prikaza. Zadaća bolesnika je da sam utječe na prikazane vrijednosti. Za provođenje ove metode potrebna nam je suradnja djeteta.

Hidroterapija je dio terapije kod koje se vježbe provode u vodi. Voda pomaže da bolesnici s uznapredovanom mišićnom slabosti vježbaju aktivno koristeći uzgon vode. S druge strane voda pruža otpor pokretu, a zbog povoljnog toplinskog učinka poboljšava se relaksacija mišića i periferna prokrvljenost. Plivanje je idealna vježba za stjecanje simetričnih pokreta.

Termoterapija je liječenje toplinom. Koristi se kao uvod u vježbanje, prije pasivnih i aktivnih vježbi te elektrostimulaciju. Primjenjuje se i kod razvijenih kontraktura. Povećava se elastičnost tkiva, potiče metabolizam i cirkulacija, smanjuje se bol i spazam mišića, povećava opseg pokreta u zglobovima. Za primjenu termoterapije koristimo tople obloge ili parafin. Kod primjene topline na djecu treba biti oprezan da ne dođe do opekotina jer su djeca osjetljiva na toplinu.

Botulin toxin se koristi za opuštanje unutarnjih rotatora ramen i kod kontrakcija s ciljem da privremeno paralizira aktivnu muskulaturu i time omogući slaboj muskulaturi da se jača. Kombinira se s kineziterapijom i još je u fazi proučavanja.

Edukacija roditelja je jedan od važnijih zadataka terapeuta. Upute roditeljima trebaju biti jasne, roditelji moraju shvatiti važnost vježbi, ali ne i pretjerivati s njima. Svaki program vježbi se mora prilagoditi situaciji u obitelji.

3.2.3. RADNA TERAPIJA

Radna terapija je namijenjena djeci čije su sposobnosti obavljanja aktivnosti svakodnevnog života ugrožene ili oštećene razvojem, fizičkom ozljedom, bolešću ili emocionalno – socijalnom okolinom. Cilj radne terapije je poticanje i razvijanje djetetovih funkcionalnih sposobnosti na svim područjima života.

Radnu terapiju počinjemo nakon procjene koja se sastoji od dvije faze: prikupljanje općih podataka o djetetu i specifične radno – terapijske procjene.

Češće primjenjivani oblici radne terapije su: neurorazvojni (NDN), senzoričko integracijski (SI), razvojni, učenje specifičnih vještina ili kombinacija navedenih pristupa.

Kod oštećenja pleksusa brahijalisa cilj je da dijete koristi ruku, ali bez prisiljavanja na to. Zadatci ne smiju biti preteški za dijete, ali isto moraju biti osmišljeni da povećavaju snagu, izdržljivost i poboljšavaju vještine.

3.2.4. DEFEKTOLOŠKO PEDAGOŠKI RAD

U rehabilitacijskom timu kod oštećenja pleksusa brahijalisa sudjeluju i defektolozi koji svojim postupcima pomaže u prevladavanju različitih poteškoća tijekom razvoja, obrazovanja i prilagodbe.

Osim defektologa psiholozi pružaju psihičku pomoć djeci i roditeljima.

3.2.5 ORTOZE, KINEZITAPING I DRUGA POMAGALA

Ortoze su ortopedska pomagala koja se koriste za kontrolu funkcije pojedinih dijelova tijela. Mogu se koristiti za imobilizaciju, za kontrolu smjera pokreta, za rasterećenje i potporu, prevenciju i korekciju deformiteta te kao pomoć u funkciji.

Za ruke se izrađuju statičke i dinamičke orteze. Statičke služe za imobilizaciju i prevenciju deformiteta i kontraktura, a dinamičke primjenjuju sile vlaka i tlaka za ispravljanje deformiteta, očuvanje pokretljivosti zgloba, jačanje mišića i poboljšanje funkcije.

Kinezitape se može koristiti za stabilizaciju lopatice i poboljšanje mobilnosti ramena. Učinci kinezitapea su smanjenje boli, podupiranje funkcije zgloba te utjecaj na mišićni tonus čime korigiramo asimetrije. Postoje i kontraindikacije za primjenu kinezitapea, a to su psorijaze i neurodermitisi, otvorene rane i nezacijeljeni ožiljci.

3.2.6. KIRURŠKO LIJEČENJE

Podijeljena su mišljenja što se tiče operativnih zahvata kod oštećenja pleksusa brahijalisa. Većina podržava stav da je kirurško liječenje potrebno kod potpune lezije pleksusa brahijalisa.

Dvije su neurokirurške opcije:

- neuroliza – ekscizija neuroma i skidanje ožiljnog tkiva
- rekonstrukcija nervnim grafitom

3.2.7 FIZIOTERAPIJSKI KONCEPTI

Dokazano je da je plastičnost mozga iznimno velika u prvih nekoliko godina života, klinička slika djeteta se mijenja dnevno, tjedno, mjesečno i godišnje te je najpravilnije postavljanje dijagnoze neuromotoričkog odstupanja ako je klinička slika jasna, odnosno neurorizičnog djeteta ako klinička slika nije jasna, a dijete je bilo izloženo čimbenicima rizika.

Nakon postavljanja dijagnoze počinje se s neurorazvojnoum habilitacijom.

Usmjeravamo dijete na pravilan razvoj. Djetetu se pristupa individualno, a važnu ulogu u terapiji imaju roditelji te se njih educira u procesu habilitacije. Roditelji također daju informacije o ponašanju djeteta u svakodnevnim aktivnostima i o poteškoćama koje prepoznaju.

Bobath koncept

Bobath koncept pojavio se 40-ih godina prošlog stoljeća u Londonu. S godinama se promijenio. Početni pristup bio je posvećen samom obrascu pokreta. Danas ima holistički pristup koji se ne bavi samo problemima mišićne funkcije i senzornomotoričkim problemima razvoja. Uključuje cijelu osobu, perceptivne i kognitivne slabosti te emocionalne, funkcionalne i socijalne probleme u svakodnevnom životu. Bobath koncept se zasniva na činjenici da je normalni motorički razvoj proces uspostavljanja i sazrijevanja posturalne kontrole u odnosu na gravitaciju. Usko je povezan sa sazrijevanje struktura i funkcije središnjeg živčanog sustava, posebno moždane kore.

Čimbenici normalnog razvoja su :

- normalni posturalni tonus
- recipročna inervacija
- normalan uzorak kretanja
- reakcije uspravljanja
- reakcije ravnoteže

Bobath metodom postiže se kočenje patoloških refleksa i abnormalnog mišićnog tonusa. Pristup je individualan svakom djetetu. Terapeut inhibira i kontrolira abnormalne obrasce i vodi pokret preko cijeloga tijela s kontrolom preko ključnih točaka (glava, ramena, zdjelica).

Vojta koncept

Vojta terapiju teško je objasniti bez shvaćanja pojma neuroplastičnosti mozga. Neuroplastičnost mozga je adaptivno svojstvo središnjeg živčanog sustava, odnosno njegova sposobnost modifikacije vlastite strukturalne organizacije i funkcioniranja. Djetetu su potrebni podražaji za uspostavljanje ispravnog obrasca umreženja. Neuron odgovara na stimulaciju iz okoline međusobnim povezivanjem. Mozak nadoknađuje štetu tako da reorganizira i uspostavlja nove veze između zdravih, nedirnutih neurona te se na toj spoznaji temelji Vojta terapija.

Temelji Vojta terapije su:

- Refleksno kretanje
- Plastičnost mozga
- Fenomen neuronskog prelijevanja

Terapija prema Vojti je zasnovana na refleksnoj lokomociji. Refleksna lokomocija definira se kao recipročna motorička aktivnost globalnog karaktera. Prema Vojti refleksna lokomocija nalazi se u sve zdrave novorođenčadi, to su urođeni mehanizmi kretanja.

Refleksna lokomocija se sastoji od refleksnog puzanja i refleksnog okretanja. To su obrasci koji aktiviraju poprečno prugastu muskulaturu cijelog tijela. Izaziva se preko dva osnovna položaja i devet podražajnih zona.

Podražavanjem jedne zone može se potencijalno provocirati cijeli kompleks lokomocije. Podražavanjem više zona istovremeno dolazi do boljeg, bržeg i potpunijeg mišićnog odgovora zbog posturalne sumacije. Za vrijeme aktivacije dolazi do izometričkih kontrakcija koje se pojačavaju vremenskom sumacijom odnosno zadržavanjem podražaja na određenim točkama. Podražavanjem zona šalju se u SŽS- u različiti aferentni podražaji (iz mišića zglobova ligamenata, tetiva) koji se zadržavaju u mozgu.

Kod refleksnog puzanja početni položaj je asimetrični trbušni položaj i on predstavlja aktivan, labilan, dinamički položaj. S obzirom na asimetrični položaj razlikujemo dvije strane tijela; stranu lica i stranu zatiljka.

Postoji 9 točaka odnosno zona podražaja na obje strane tijela. 4 glavne su na udovima, a 5 pomoćnih zona na zdjelici i ramenom obruču.

Refleksno okretanje počinje na leđima sa rotiranom glavom u jednu stranu. Motorički cilj refleksnog okretanja je četveronožno puzanje. U početnoj fazi refleksnog okretanja podražuje se prsna zna koja se nalazi na hvatištu dijafragme, 6 cm ispod mamile.

Vojta terapeut primjenjuje ciljane pritiske na određene točke tijela pacijenta u tri položaja: ležeći na leđima, bočni i potrbušni. Primanjem podražaja terapeuta na dijete djeluje se na funkcioniranje i anatomske sazrijevanje.

Vojta terapija ima utjecaj na:

- Kontrolu disanja
- Povećanje vitalnog kapaciteta
- Neurovegetativne reakcije
- Harmoničan rast organa za kretanje
- Sprječavanje kontraktura

4 REZULTATI

Navodim primjer djeteta koji je rođen s parezom pleksusa brahijalisa i u slučaju ćemo vidjeti učinak Vojta terapije, ali i ostalih terapijskih postupaka.

Fizioterapijska procjena:

Dječak rođen u terminu, drugo dijete iz druge trudnoće. Porod kompliciran distocijom ramena, pupkovina omotana oko vrata jedan put. Porodajna masa djeteta je 4530 g, a porodajna duljina 52 cm. Apgar score 4/8.

Nakon 9 dana otpušten iz bolnice. UZ mozga uredan. Dijagnosticirana mu je pareza pleksusa brahijalisa desne ruke.

Dječak poslan na Vojta terapiju 2x tjedno, Bobath 1x tjedno.

Nakon nekoliko mjeseci na EMNG-u vidi se vrlo teški gubitak motoneurona u mišićima podlaktice desno, nešto blaže šake i nadlaktice. Granična brzina n.medijanusa i n.ulnarisa.

Neuropedijatar dijagnosticirao parezu pleksusa brahijalisa desne strane, Klumpkeova paraliza C7-C8,Th 1 i Hornerov sindrom.

Tijekom ljeta manje su provodili neurorazvojnu terapiju, dječak dosta vremena provodio na moru, u spontanoj aktivnosti, u stresu grči desnu ruku. Inače se provodi polivalentna rehabilitacija (NRT I, Vojta terapija 1x tjedno, radna terapija 2x tjedno i TSI 1x tjedno)

Prikazat ćemo nalaz djeteta do 9.mjeseca 2019.godine

Socijalni status primjeren dobi. Zaigran, veseo, surađuje, slijedi upute i razumije naloge. Igra je funkcionalno - simbolična. Govori u složenim rečenicama, blago dislalično.

- Tonus mišića desne ruke niži.
- Hipotrofija desne ruke.
- Desna ruka spontano u položaju addukcije, unutarnje rotacije, semiflektirana u laktu, pronirana u podlaktici.
- RC antigravitacijski u razini podlaktice.

- Spontana motorika asimetrična.
- Preferira korištenje lijeve ruke. Desnu ruku koristi kao pomoćnu. Na zahtjev je koristi u skladu s motoričkim sposobnostima iste.
- Fina motorika desne ruke insuficijentna. Snaga stiska desne šake slabija od lijeve. Uspijeva formirati pincetni hvat na obje šake, kvalitetnije na lijevoj.
- Nalazimo pasivna ograničenja: kontraktura desnog lakta 10/120 stupnjeva, rotacije desnog ramena terminalno ograničene. Aktivno izvodi antefleksiju desne ruke do 80 stupnjeva, dalje kompenzira trupom.

U odnosu na prethodni pregled doima se da je snaga ramenog obruča bolja i da kompenzaciju aktivira za veći stupanj pokreta.

Prijelaz do vertikale izvodi.

- Pri puzanju se ne oslanja na desnu ruku.
- Radi „sklekove“ pri čemu se osloni i na desnu ruku koju semiflektira u laktu i flektira prste desne šake.
- S podloge ustaje iz klečećeg iskoraka.
- U vertikalnom položaju ramena su u razini.
- Desna lopatica diskretno odmaknuta.
- Stopala u fiziološkom planovalgusu. Ima odskok na dvije noge.
- Postavi se na jednu nogu uz vlastito pridržavanje.
- Ide uz i niz stepenice vlastitim korakom.

Nalaz iz 2020.godine, dječak od 3,5 godine status na kontrolnom pregledu bio je sljedeći:

- Socijalni kontakt odgovara dobi.
- Fiksira, prati pogledom.
- Govori u rečenicama.
- Odaziva se na poziv imenom.
- Kontakt oči u oči.
- Razumije i izvršava naloge.
- Tonus mišića uredan, niži tonus desne ruke.
- Iz desnog ramena ne izvodi elevaciju, abdukcija do 70 stupnjeva.

- Antefleksija do 70 stupnjeva.
- Ekstenzija u laktu zaostaje za 20 stupnjeva.
- Supinaciju izvodi nepotpuno, $\frac{1}{4}$ opsega kretnje, pasivno terminalno ograničena.
- Fina motorika desne ruke insuficijentna.
- Preferira lijevu ruku.
- Desno i lijevo ima pincetni hvat.
- Grafomotorički crta krug.
- GMS desne ruke oslabljen.
- Sjedi povijenih leđa.
- Hod na prste i pete ima.
- Stoji i skakuće na jednoj nozi.
- Hoda, trči.
- U vertikali desno rame pronirano adduciramo, prisutna scapula alata i alta.
- U testu pretklon bez asimetrije.
- Hipotrofična muskulatura ramenog obruča.
- Ide uz i niz stepenice uz držanje naizmjeničnim hodom.
- Igračke diže iz čučnja.

Zadnji nalaz iz 10.mjeseca 2020.godine je sljedeći:

- Dječak obje ruke koristi jednako.
- Ponekad potpomogne kretnje u desnoj ruci lijevom.
- Fizički i motorički aktivan.
- Socijalni kontakt odgovara dobi.
- Fina motorika lijevom rukom primjerena dobi, desnom nešto zaostaje za dob.
- Olovku drži u lijevoj šaci, podlaktica nije fiksirana, kretnje iz podlaktice i RC zgloba, crta linije.
- Tonus mišića promjenjiv.
- Motorika aktivna, asimetrična, lošija na desnoj ruci.
- U supinaciji glava u sredini, trup simetričan, noge jednake duljine.
- Posjeda se samostalno aktivacijom abdominalne muskulature.

- U sjedećem položaju leđa povijena u Th-1 prijelazu s vidljivom hipotrofijom PVM.
- Ramena simetrična.
- Ustaje se iz čučnja samostalno.
- Igračku diže iz čučnja.
- Aktivna fleksija u desnom ramenu do 70 stupnjeva, retrofleksija do 20 stupnjeva, aktivna abdukcija do 70 stupnjeva, aktivna addukcija punog opsega kretnji.
- Aktivna ekstenzija u desnom laktu zaostaje za 20 stupnjeva, pasivno zaostaje za 10 stupnjeva, supinacija i pronacija terminalno reducirane.
- GMS šaka desno oslabljen.

Dječak ide na vježbe te se pokušava kompenzacijom tijela nadoknaditi ruka koju nije u mogućnosti u potpunosti koristiti. Rade se vježbe koje aktiviraju cijelo tijelo kako bi se uspostavila ravnoteža.

5 ZAKLJUČAK

Pleksus brahijalis splet je živaca koji inervira gornji ud. Oštećenje pleksusa brahijalista spada u oštećenje perifernih živaca. Tri su načina nastanka oštećenja pleksusa brahijalisa: perinatalno, prenatalno i postnatalno. Dijagnoza se postavlja elektromiografijom, elektroneurografijom i radiološkim pretragama.

Bitno je što prije prepoznati oštećenje te početi terapiju kako bi što bolje iskoristili djetetov potencijal. Važno je napraviti procjenu posture, opseg pokreta, ispitati tetivne reflekse te izvršiti antropometrijska mjerenja. Na temelju procjene postavlja se program terapije.

Terapijski postupak je individualan za svakog pacijenta i ovisi o njegovu stanju, važno ga je što prije započeti kako bolest ne bi napredovala odnosno da se funkcija ruke potpuno ne izgubi. Kombiniranje terapije (Vojta, Bobath, PNF...) učinci su vidljivi. Iz primjera dječaka kojeg sam navela u radu možemo to zaključiti. Educirani terapeuti, liječnici, roditelji i ostatak rehabilitacijskog tima doprinose boljem stanju pacijenta.

6 SAŽETAK

Oštećenje pleksusa brahijalisa je stanje koje najčešće nastaje uslijed mehaničkog oštećenja nastalog tijekom poroda. Brahijalni pleksus tvore korijenovi živaca C5-Th1, a oštećenje pleksusa brahijalisa spada u oštećenje perifernih živaca.

Postoji više vrsta zahvaćenih živaca, pa tako možemo navesti četiri.

Erb-Duchenneova pareza koja zahvaća C5-C6, srednja ili proširena pareza koja zahvaća C7, Klumpkeova pareza koja zahvaća C8-Th1 i miješani tip lezije koja zahvaća C5, C6, C7, C8, Th1.

Nakon procjene postavlja se plan terapije koji je individualan za svakog pacijenta. Važna je i edukacija roditelja u handlingu jer ipak oni provode najviše vremena s djetetom.

Vojta terapiju teško je objasniti bez shvaćanja pojma neuroplastičnosti mozga. Mozak nadoknađuje štetu tako da reorganizira i uspostavlja nove veze između zdravih, nedirnutih neurona te se na toj spoznaji temelji Vojta terapija. Temelji Vojta terapije su neuroplastičnost mozga, refleksna lokomocija i fenomen neuronskog prelijevanja. Preko 9 zona i 2 strane tijela Vojta terapeut ciljanim pritiskom na određene točke izaziva pokret.

Prilikom provođenja terapije, terapeut treba bilježiti napredak ili zaostatak s obzirom na djetetov razvoj, prilagoditi vježbe obzirom na sam ishod te educirati roditelje.

6 SUMMARY

Plexus brachialis is a condition most commonly caused by mechanical damage caused during childbirth. The brachial plexus is formed by nerve roots C5-Th1, and damage of brachial plexus is damage of peripheral nerves. There are several types of involved nerves, so we can list four. Erb-Duchenne paresis involving C5-C6, middle or extended paresis involving C7, Klumpkes paresis involving C8-Th1 and mixed type of lesion involving C5,C6,C7,C8,Th1.

After the assessments we set a treatment plan that is individual to each patient. Education of parents in handling is also important because they spend the most time with child.

Vojta therapy is difficult to explain without understanding the notion of brain neuroplasticity. The brain compensates damage by reorganizing and establishing new connections between healthy, intact neurons and Vojta therapy is based on this knowledge. The foundations of Vojta therapy are neuroplasticity of brain, reflex locomotion and phenomenon of neural overflow. Over 9 zones and 2 sides of body, Vojta therapist causes movement by targeting certain points.

During therapy, the therapist should measure progress or lag considering the child`s development, adjust the exercises according to the outcome and educate parents

7 LITERATURA

- 1) Anatomy, Shoulder and Upper Limb, Brachial Plexus - Marlon L. Bayot; Ali Nassereddin; Matthew Varacallo.
- 2) https://hr.wikipedia.org/wiki/Ru%C4%8Dni_splet#Anatomija
- 3) https://en.wikipedia.org/wiki/Musculocutaneous_nerve#Nerve_injuries
- 4) Rota Čepnja A.i suradnici- Rehabilitacija djece s prirođenim oštećenjem pleksusa brahijalisa. Paediatr Croat.2012 (Supl 1): 232-239
- 5) Piljić Ana- Primjena Vojta procesa kod neurorazvojnog koncepta u terapiji neurorizične djece - stručno informativni časopis hrvatskog zbora fizioterapeuta
- 6) Magličić M.- Fizioterapijski pristup kod djece s porođajnom lezijom brahijalnog pleksusa- stručno informativni časopis hrvatskog zbora fizioterapeuta
- 7) Rota Čepnja A., Jukica M., Bilandžić V., Čepnja T., Pivalica D.-Bobath koncept u rehabilitaciji visokoneurorizične djece
- 8) Klinička kinezimetrija - Majkić M.
- 9) Pedijatrijska neurologija - Barišić N.i suradnici

8 ŽIVOTOPIS

Ime: Barbara

Prezime: Znaor

Rođena sam 29.11.1998.godine u Splitu, Hrvatska.

Osnovna škola: OŠ Zmijavci, Zmijavci

Trajanje obrazovanja: 2005-2013

Srednja škola: Gimnazija dr. Mate Ujevića

Smjer: opća gimnazija

Trajanje obrazovanja: 2013-2017

Sveučilišno odjel zdravstvenih studija u Splitu, smjer fizioterapija upisala
2017.godine