

Rehabilitacija i rana intervencija u nedonoščadi

Višak, Doroteja

Undergraduate thesis / Završni rad

2021

Degree Grantor / Ustanova koja je dodijelila akademski / stručni stupanj: **University of Split / Sveučilište u Splitu**

Permanent link / Trajna poveznica: <https://um.nsk.hr/um:nbn:hr:176:835650>

Rights / Prava: [In copyright](#)/[Zaštićeno autorskim pravom.](#)

Download date / Datum preuzimanja: **2024-10-06**



Sveučilišni odjel zdravstvenih studija
SVEUČILIŠTE U SPLITU

Repository / Repozitorij:

[Repository of the University Department for Health Studies, University of Split](#)



zir.nsk.hr



UNIVERSITY OF SPLIT



DIGITALNI AKADEMSKI ARHIVI I REPOZITORIJI

SVEUČILIŠTE U SPLITU

Podružnica

SVEUČILIŠNI ODJEL ZDRAVSTVENIH STUDIJA

PREDDIPLOMSKI SVEUČILIŠNI STUDIJ

FIZIOTERAPIJA

Doroteja Višak

**REHABILITACIJA I RANA INTERVENCIJA U
NEDONOŠČADI**

Završni rad

Split, 2021.

SVEUČILIŠTE U SPLITU

Podružnica

SVEUČILIŠNI ODJEL ZDRAVSTVENIH STUDIJA

PREDDIPLOMSKI SVEUČILIŠNI STUDIJ

FIZIOTERAPIJA

Doroteja Višak

**REHABILITACIJA I RANA INTERVENCIJA U
NEDONOŠČADI**

**REHABILITATION AND EARLY INTERVENTION IN
PRETERM BORN CHILDREN**

Završni rad/ Bachelor's Thesis

Mentor:

Doc.dr.sc. Radenka Kuzmanić Šamija

Split, 2021.

TEMELJNA DOKUMENTACIJSKA KARTICA

ZAVRŠNI RAD

Sveučilište u Splitu

Sveučilišni odjel zdravstvenih studija

FIZIOTERAPIJA

Znanstveno područje: Biomedicina i zdravstvo

Znanstveno polje: Kliničke medicinske znanosti

Mentor: doc. dr. sc. Radenka Kuzmanić Šamija

REHABILITACIJA I RANA INTERVENCIJA U NEDONŠČADI

Doroteja Višak 511122

Sažetak: Stopa prijevremenih poroda u Europi i razvijenim zemljama iznosi 5-9%. Tako rođena djeca na svijet dolaze prije navršenog 37. tjedna. Rizični čimbenici, za koje se zna da su povezani s preuranjenim porodom, su povijest zabilježenog pobačaja u prvom trimjesečju, prethodni prijevremeni porod, višeploidna trudnoća, majčine akutne ili kronične bolesti, dob majke i sl. Nedonoščad, zbog nezrelosti nekih organskih sustava, spada u rizičnu skupinu. Također, česti su slučajevi motornih i kognitivnih zaostataka. Svrha ovog rada je predstaviti populaciju nedonoščadi, njihove specifičnosti u vidu poteškoća na okolinu koje imaju po rođenju, i raznolikosti stanja, s kojima mogu biti rođeni ili koji se kasnije mogu pojaviti. Uobičajeni fiziološki izazovi, s kojima se takva djeca suočavaju, su problemi s disanjem, cirkulacijom krvi, hranjenjem, ponašanjem. U većini slučajeva, nedonoščad će se razviti u normalnu, zdravu djecu i kasnije odrasle ljude te se ni po čemu neće razlikovati od svojih vršnjaka. Ipak, kod neke djece, njihov prerani dolazak na svijet uzrokovat će dugotrajne ili doživotne probleme. Zato je važna rana intervencija i uključenje u proces rehabilitacije kako bi se uklonile abnormalnosti ili smanjili negativni učinci koje abnormalnosti imaju na daljnji rast, razvoj i kvalitetu života djeteta. Zbog toga će biti opisani postupci rane intervencije i rehabilitacije.

Ključne riječi: nedonošče, oštećenje, rehabilitacija

Rad sadrži: 49 stranica, 9 slika, 2 tablice, 0 priloga, 19 literaturnih referenci

Jezik izvornika: hrvatski

BASIC DOCUMENTATION CARD

BACHELOR THESIS

University of Split

Univeristy Department for Health Studies

PHYSIOTHERAPY

Scientific area: Biomedicine and health

Scientific field: Clinical medical science

Supervisor: doc. dr. sc. Radenka Kuzmanić Šamija

REHABILITATION AND EARLY INTERVENTION IN PRETERM BORN CHILDREN

Doroteja Višak 511122

Summary: The rate of premature births in Europe and developed countries is 5-9%. Babies born this way are born before the 37th week. Risk factors, which are known to be associated with premature birth, are the history of recorded abortion in the first trimester, previous premature birth, multiple pregnancy, maternal acute or chronic diseases, maternal age, etc. Prematurity, due to the immaturity of some organ systems, belongs to risk group. Also, there are frequent cases of motor and cognitive impairments. The purpose of this paper is to present the population of premature infants, their specificity in the form of environmental difficulties they have at birth, and the diversity of conditions, with which they may be born or which may occur later. Common physiological challenges that such children face are problems with breathing, blood circulation, feeding, behavior. In most cases, preterm infants will develop into normal, healthy children and later adults and will be no different from their peers. However, in some children, their premature birth will cause long-term or lifelong problems. Therefore, early intervention and involvement in the rehabilitation process is important to eliminate abnormalities or reduce the negative effects that abnormalities have on the further growth, development and quality of life of the child. Therefore, early intervention and rehabilitation procedures will be described.

Keywords: impairments, preterm, rehabilitation

Thesis contains: 49 pages, 9 figures, 2 tables, 0 supplements, 19 references

Original in: Croatian

Iskreno se zahvaljujem mentorici doc.dr.sc. Radenki Kuzmanić Šamiji na predloženoj temi i stručnoj pomoći pri pisanju ovog završnog rada.

Hvala svim prijateljima i kolegama koji su mi uljepšali ovaj period studiranja.

I svima koji su me na ovom putu pratili svojim molitvama.

SADRŽAJ

SAŽETAK.....	I
SUMMARY.....	II
SADRŽAJ.....	III
1. UVOD.....	1
1.1. NOVOROĐENČE	1
1.1.1. Termoregulacija	2
1.1.2. Koža novorođenčeta	2
1.1.3. Fiziološki pad tjelesne mase	2
1.1.4. Mokrenje i stolica	3
1.1.5. Budnost, spavanje i tjelesno držanje	3
1.1.6. Psihomotorički razvoj	3
1.1.7. Neurološki status i refleksi	10
1.2. NEDONOŠČE	13
1.2.1. Klasifikacija	13
1.2.2. Epidemiologija i uzroci prijevremenog poroda	15
1.2.3. Fizičke i patofiziološke osobine nedonoščeta.....	16
1.2.4. Motoričke funkcije u nedonoščeta	17
1.2.5. Postura	18
1.2.6. Prehrana	20
1.2.7. Spavanje i disanje	21
2. CILJ	22
3. RASPRAVA.....	23
3.1 REHABILITACIJA	23
3.2. MONITORING.....	23
3.2.1. Inkubator	23
3.2.2. Monitori	24
3.2.3. Mehanička ventilacija	24
3.2.4. Pumpe i cjevčice za hranjenje.....	26
3.3. PRECHTL METODA ILI PROCJENA SPONTANIH GENERIRANIH POKRETA.....	27

3.3.1.	Spontani generirani pokreti.....	27
3.3.2.	Video snimanje spontanih generiranih pokreta.....	28
3.3.3.	Procjena snimki spontanih generiranih pokreta.....	29
3.4.	BOBATH TERAPIJA	30
3.5.	VOJTA TERAPIJA.....	31
3.6.	PRIKAZ SLUČAJA I.....	33
3.7.	PRIKAZ SLUČAJA II.....	42
4.	ZAKLJUČAK.....	46
5.	LITERATURA.....	47
6.	ŽIVOTOPIS.....	49

1. UVOD

1.1. NOVOROĐENČE

Trajanje nošenja ili gestacijska dob ploda i novorođenog djeteta računa se od prvog dana zadnje majčine menstruacije. Normalno trajanje nošenja je 280 dana ili 40 tjedana ili 10 lunarnih mjeseci. Dijete s 37 do 42 tjedna je donošeno dijete. Svako dijete rođeno prije 37. tjedna je nedonošeno, a poslije 42. tjedna je prenošeno. Novorođenčad se, prema tjelesnoj masi, dijeli na eutrofičnu, hipotrofičnu i hipertrofičnu. Eutrofična novorođenčad se nalazi između 10. i 90. centila. Oni ispod 10. centila su hipotrofični, oni iznad 90. centila su hipertrofični (1).

Novorođenčecom se smatra dijete u prvih 28 dana života. U tom vremenu ono se prilagođava novim uvjetima života, potpuno drugačijim od onih na koje je bio navikao u majčinoj utrobi. U maternici ono živi u mraku i tišini, lebdi u amnionskoj tekućini uz stalnu temperaturu okoline. Kada dođe trenutak rođenja, njegova okolina se drastično mijenja. Za vrijeme poroda trup, ekstremiteti i glava su izloženi pritiscima i rastezanjima. Podvezivanjem pupkotine prekida se umbilikalna cirkulacija. Prije prvog udaha snizuje se parcijalni tlak kisika, a povisuje parcijalni tlak ugljikova dioksida. Gornji dišni putevi, nakon što su se oslobodili tekućine, dolaze po prvi put u dodir s vanjskim hladnim zrakom. Prvi udah je, zapravo, uspostavljanje kontakta između zraka i alveolarne površinske tekućine. Daljnja prilagodba ovisi o ispravnom razvijanju funkcija koje do tog trenutka nisu bile kompetentne (termoregulacija, ventilacija pluća, probava) i to iziskuje određeno vrijeme. Za ventilaciju pluća nekoliko minuta, za cirkulaciju oko 24h, za ekskreciju bilirubina nekoliko dana, a za neke metaboličke i imunosne funkcije i nekoliko mjeseci. Jednostavno rečeno, kraj novorođenačkog razdoblja predstavlja vrijeme kada vanjski znakovi intrauterinog života nestaju. Među najznačajnijima su otpadanje pupkotine i cijeljenje pupčane ranice između 10. i 15. dana života (1).

1.1.1. Termoregulacija

Raspon temperature unutar kojeg novorođenče može održavati svoju temperaturu tijela je vrlo uzak. To je zbog tanke kože i malo potkožnog masnog tkiva koje pruža slabu termičku izolaciju. I kroz relativno veliku tjelesnu površinu, gubi se tjelesna toplina. U termoneutralnoj okolini, kada je temperatura tijela 37.0°C do 37.5°C rektalno ili 36.0°C do 36.5°C na koži trbuha, novorođenče ima najnižu potrošnju kisika. Gubitak topline reguliran je vazomotorikom i znojenjem. Ako temperatura okoline padne, organizam novorođenčeta mora povećati proizvodnju topline i to je metabolički odgovor na hladnoću koji se očituje drhtanjem i razgradnjom smeđeg masnog tkiva. Ako temperatura poraste, novorođenče mora povećati ionako znatno ograničenu sposobnost znojenja. Dijete je jednako ugroženo i hipotermijom i hipertermijom (1).

1.1.2. Koža novorođenčeta

U prvim danima, površni sloj epidermisa se odljuštuje. Kod nekih se može pojaviti bezazlen eritem ili makulozni osip. Trećina donošene novorođenčadi, trećeg dana poslije rođenja ima tzv. fiziološku žuticu zbog nekonjugiranog bilirubina. Neka djeca koja se hrane na majčinih prsima mogu imati tzv. laktacijsku žuticu koja je uzrokovana nekim sastojkom u majčinom mlijeku. Prerana pojava žutice, u prva 24h ili 36h života uvijek je znak neke patologije pa je potrebno tražiti hitne dijagnostičke i terapijske mjere (1).

1.1.3. Fiziološki pad tjelesne mase

Uobičajena težina s kojom se rađa zdravo donošeno dijete u nas je između 3000 i 4200g. Duljina je između 49 i 51 cm. U prvim danima poslije rođenja dijete će zbog gladovanja i žeđanja izgubiti 7 do 10% svoje prvotne mase. I to je normalna pojava jer su gubici mokraćom i stolicom veći od unesene količine sisanjem. Kad se uspostavi laktacija, prestaje pad mase i prirast se normalizira (1).

1.1.4. Mokrenje i stolica

Crijevo novorođenčeta je ispunjeno crnozelenom i bezmirisnom masom-mekonijem koji se izluči u prvih 12h. U slučaju da se to ne dogodi, daje se klizma. Novorođenče u pravilu mokri odmah nakon rođenja, a nakon toga i više od 24h dijete može biti bez mikcije. Posljedica je to fiziološke suhidracije. Njihova mokraća sadrži veće količine urata što onda peleni daje ciglastocrvenkasto obojenje (1).

1.1.5. Budnost, spavanje i tjelesno držanje

Netom rođena djeca nemaju regulirane cikluse budnosti i spavanja. Dnevno mogu spavati i do 17 sati, a noćima se mogu buditi. Pravilni cirkadijani ritam se uspostavlja nakon nekoliko tjedana ili mjeseci. Što su djeca starija, to im je potrebno manje sna. U budnom stanju, kada je na leđima ili truhu, prevladava totalna fleksija. U leđnom položaju, pokreti udova se sastoje, naizmjenice, od fleksije i ekstenzije, mijenjati lijevo-desno. Kad ga se stavi na truh, ono je tada u totalnoj fleksiji udova; koljena su podvučena pod truh i njima je ono spremno puzati. U tom položaju, zdravo dijete može okretati glavu lijevo i desno. Ipak danas se tek rođenu djecu ne ostavlja u tom položaju bez nadzora zbog straha od iznenadne smrti. Asimetričnost kod držanja, opistotonus i mlohavost su patološki znakovi. Pasivna pokretljivost udova u novorođenčeta ovisi o trajanju nošenja. U nedonoščadi je ona, zbog smanjenog tonusa i mlohavosti zglobova, povećana (1).

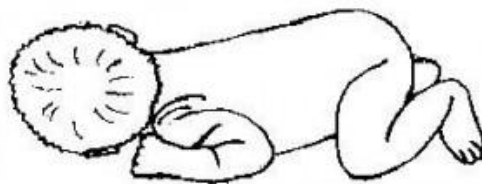
1.1.6. Psihomotorički razvoj

Svako dijete se razvija svojim ritmom, ali postoje ocjene psihomotoričkog razvoja koje pokazuju je li razvoj normalan ili postoje nekakva odstupanja. Ocjene se donose na temelju promatranja djeteta u položaju ležeći na leđima (uz pokušaj posjedanja), na truhu, u vertikalnoj poziciji, procjeni funkcije šake, okulomotorike, vida, sluha i govora. Novorođenče u potrbušnom položaju je potpuno flektirano kao što je bilo u majčinoj utrobi. Već u prvim danima ono je, na nekoliko sekundi, sposobno podići bradu od podloge i pogledati u jednu ili drugu stranu. Vanjskim podražajem npr. dodirrom na

stopala ili spontano, ono može naizmjenice činiti pokrete nožicama i samostalno puzati (1).

1. MJESEC

U leđnom položaju dijete, uglavnom, drži glavu lagano nagnutu u stranu, rjeđe u sredinu. Ruke su savijene u laktovima i raširene na podlozi. U potrbušnom položaju svi zglobovi su flektirani, naročito kuk i koljena. Dijete ispruža i savija noge, ali je mirnije nego na leđima. Glava je naslonjena na lice, nagnuta u stranu što mu omogućuje slobodnije disanje. Nije u stanju okrenuti glavu, a da ne dotakne podlogu. Prvih mjesec dana po rođenju, započinje proces kraniokaudalne ekstenzije. Dotad potpuno savijeni ekstremiteti, glava i trup se postupno ekstendiraju (1,2).



Slika 1. novorođenče u potrbušnom položaju

Izvor: <https://poliklinika.org/normalni-motorni-razvoj/>

2. MJESEC

U položaju na leđima, dijete odiže svoje ručice i igra se s njima. Uspostavljen je aktivniji kontakt između djeteta i okoline. Kada leži na trbuhu, naslanja se na ručice koje su savijene u laktovima i paralelno se odupire podlakticama o podlogu. Sposobno je, nekoliko sekundi, održati glavu pod kutem od 45° C od podloge. Završetkom drugog mjeseca, dijete pokazuje aktivnu potpornu reakciju uz naizmjenične kretnje nogama kada ga se postavi vertikalno na podlogu. U ovom periodu, kod većine dječice se razvije

sposobnost gledanja predmeta. Ako mu se približi neki predmet, otprilike 30 cm od lica, ono će ga ugledati i pratiti njegovo kretanje na lijevu i desnu stranu. Prepoznaje majčin glas i na njega reagira smiješkom (1,2).



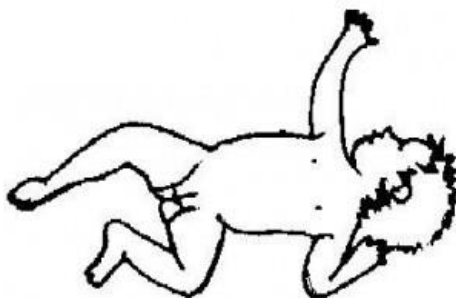
Slika 2. Dijete naslonjeno na svoje ruke i uspostavlja kontakt s okolinom

Izvor: <https://poliklinika.org/normalni-motorni-razvoj/>

3. MJESEC

U leđnom položaju, stavlja ručice u usta, razvija voljni hvat sa savinutim prstima i dlanom. U potrbušnom položaju, sposobno je držati glavu pod pravim kutom. Glava se slobodno može okretati bez promjene stava tijela. I dalje se odupire od podloge naslonjeno na podlaktice. U pokušaju da dijete s tri mjeseca sjedne, na način da ga se iz ležećeg položaja uhvati za podlaktice, vidljivo je da zatiljak samo u početku prati ravninu leđa zbog fleksije vratnih mišića, a kasnije glava „tone“ zbog slabosti tih fleksora. U trećem mjesecu počinje predjezična faza ili gukanje, što bi označavalo spajanje samoglasnika sa suglasnicima. Ono stvara vokale i konsonante, ali bez velike razumljivosti. U prvom trimjesečju, normalna je pristunost kifoze u potpomognutom sjedenju. Između tri i četiri mjeseca, dijete se u uspravnom potpomognutom položaju ne prihvaća za podlogu, nego savija kukove i koljena. To je faza astazije i abazije. U novorođenčeta, u prva tri mjeseca, pretežno je prisutno nesimetrično držanje glave i udova i to zbog asimetričkog toničkog vratnog refleksa na udove. Udovi su ispruženi na strani gdje je lice okrenuto, a u suprotnoj strani udovi su savijeni. U prva 3 mjeseca života,

dojenče na zvuk reagira treptanjem ili plačom. Tek se u 4. mjesecu naučilo okrenuti lice u smjeru izvora zvuka (1,2).



Slika 3. Asimetrički vratni refleks

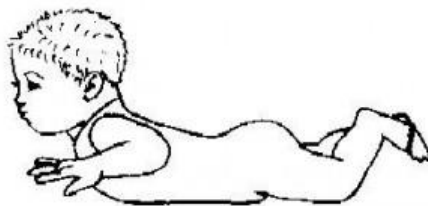
Izvor: <https://poliklinika.org/normalni-motorni-razvoj/>

4. MJESEC

Dijete s 3-4 mjeseca sve više otvara šaku, a palac odvaja od ostatka prstiju. Predmet koji mu se stavi u ruku on prihvaća sa svim prstima i dlanom. To je digitopalmarno hvatanje. Ležeći na leđima, dijete hvata predmete pokretom ruke od sredine tijela prema van i to samo na strani ruke. Kasnije počinje hvatati predmete izvana prema unutra i pratiti predmet preko polovice tijela. Predmete koje hvata stavlja u usta. Kada je na trbuhu, sposobno je prebaciti težinu tijela na jednu ruku kako bi oslobodio drugu ruku da prihvati predmete. U tome mu pomaže da s jedne strane bude oslonjen na koljeno, koje je blago flektirano, a s druge strane da je oslonjen na lakat i zdjelicu. Počinje se okretati na bok. Kifoza ostaje u lumbalnom dijelu leđa. Držanje je simetričnije zbog slabljenja asimetričnog toničkog vratnog refleksa. Sada već zna izraziti nezadovoljstvo ako se prekine socijalni kontakt ili uzbuđenje kad je vrijeme za obrok (1,2).

5. MJESEC

S pet mjeseci, dijete može uhvatiti igračku na drugoj strani i može je premješati iz ruke u ruku. Tada su vidljivi prvi pokušaji da dijete dignu glavu iznad horizontale. Iz ležećeg položaja, kada ga se uhvati za ruke i povuče naprijed, ono flektira glavu skoro do brade i prsiju, flektira podlaktice, kukove i koljena sve dok ne postigne sjedeći položaj. U potpomognutom stajanju, javlja se s vremena na vrijeme, odupiranje prstima i doticanje podloge punim stopalom uz ispružena koljena i polusavijene kukove. U trbušnom stavu, dijete se odiže rukama i oslanja se korijen šakica. Lijevom rukom ide po igračku na desnu stranu i obrnuto. Krajem petog mjeseca pokušaj okretanja na trbuh. Prilikom približavanja predmeta očima djeteta, može se opaziti konvergencija bulbusa i suženje zjenica što je znak da je uspostavljena funkcija binokularnog gledanja i akomodacije (1,2).

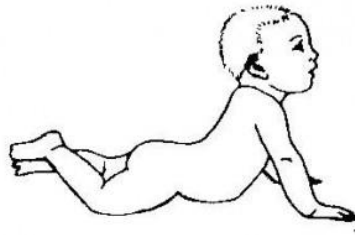


Slika 4. „stav plivača“ kada dijete pokušava uhvatiti predmet

Izvor: <https://poliklinika.org/normalni-motorni-razvoj/>

6. MJESEC

Dijete se uspješno okreće s leđa na trbuh bez zabacivanja glave prema natrag. Okretanje je kontrolirano i koordinirano, a u njemu sudjeluju gornji i donji udovi. U pottrbušnom stavu, dlanovima se oslanja na podlogu uz ispružene ruke, kukove i koljena. Kraniokaudalna ekstenzija je gotova. Počinje se okretati s trbuha na leđa. Djecu s 6.- 8. mjeseci se može zadržati u sjedećem položaju dulje vrijeme i to tako što će se samo podupirati vlastitim rukama ili ne. Mogu pružati ručice prema naprijed i to označava prednju obrambenu reakciju. Lako prepoznaje poznate osobe i boji se stranih (1,2).



Slika 5. Potpuni oslonac na dlanove i bedra

Izvor: <https://poliklinika.org/normalni-motorni-razvoj/>

7. MJESEC

S 6 ili 7 mjeseci dijete predmet u ruke uzima palcem, kažiprstom i srednjim prstom. To je radioplarni hvat. Predmet kojeg premeće iz ruke u ruku, stavlja u usta. Spretno je u okretanju s trbuha na leđa i obrnuto. U bočnom položaju, oslanja se na lakat jedne ruke, a ako bude zainteresiran nečime, odiže se ispružajući tu ruku, oslanjajući se samo na dlan, zdjelicu i natkoljenicu te strane (položaj vrtnog patuljka). Podiže se u četveronožni stav i ljulja se u njemu (1,2).

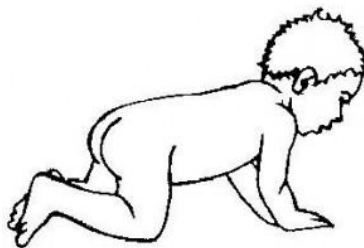


Slika 6. Kontrolirano okretanje

Izvor: <https://poliklinika.org/normalni-motorni-razvoj/>

8. MJESEC

Samostalno posjedanje ili preko položaja vrtnog patuljka ili iz četvrenožnog položaja. Tek kada samostalno zauzima sjedeći stav, govori se o pravom sjedanju. Ruke koje dijete postavi sa strane označuju bočnu obrambenu reakciju. I ono lagano kreće puzati s oslanjanjem na ispružene ruke. S 8 mjeseci prelazi se iz predjezične u jezičnu fazu stvaranja glasova. Sada se već stvoreni vokali i konsonanti povezuju u razumljive slogove. Od većine stvorenih glasova, ostaju oni koje dijete čuje iz svoje okoline, a to su slogovi materinjeg jezika. Neke riječi prvo shvaća, a tek onda im daje značenje (mama, tata i sl.) (1,2).



Slika 7. Prvi koraci puzanja

Izvor: <https://poliklinika.org/normalni-motorni-razvoj/>

9. MJESEC

Zdravo devetomjesečno dijete ima pozitivan Landaunov refleks. On se ispituje tako da se dojenče primi za trup kao da leti potrbuške u horizontalnoj osi. Njime se dokazuje završetak kraniokaudalne ekstenzije jer s devet mjeseci je očita ekstenzija glave, vrata, trupa i donjih ekstremiteta. Dijete sada već vrlo dobro puže. Kretanje trupa su ravnomjerne, bez zanošenja uz alternirajuće opterećenje ruku i nogu. Kada sjedi, ima ekstenzirane noge i održava ravnotežu bez ruku s kojima se može slobodno igrati. Pri padu unatrag, ispruženim rukama straga brani se od pada i to je stražnja obrambena reakcija. U stojeći stav, dolazi uz pomoć ruku i tako ga održava. Oslonac tijela je na punim stopalima (1,2).

10. i 11. MJESEC

Dijete stojeći stav održava uz pridržavanje. Stražnja obrambena reakcija je dobro održana. Mijenja igračku za neku interesantniju. Moguće je hodanje postrance držeći se samo s jednom rukom. Može dohvatiti igračku s poda, pridržavajući se jednom rukom (1,2).

12. MJESEC

Dijete čini svoje prve korake. Hoda s raširenim nogama i ispruženim rukama koje mu pomažu održati ravnotežu. Većina djece će prohodati krajem prve godine života ili iza prve godine, s napunjenih 13-15 mjeseci. Ako netko kasni par tjedana, to ne mora nužno upućivati na poremećaj psihomotoričkog razvoja. Dijete se igra s manjim i većim predmetima, nosi i ispušta predmete kada i gdje želi. Sudjeluje svojim pokretima u oblačenju i kupanju. Krajem prve godine, dijete se nauči uzimati predmete koristeći prste poput pincete. To je pincetni hvat (1,2).

1.1.7. Neurološki status i refleksi

Prvi korak u neurološkom pregledu je promatranje djetetovih pokreta i položaja kada je još u roditeljevom naručju. Tada se mogu ispitati vid, sluh, tonus, osjet i neki refleksi. Ostatak pregleda je najbolje provesti na stolu. Bulbomotorika i zjenice se pregledavaju svijetlim predmetima i usmjerenom svjetlošću. Za testiranje funkcije n.facialisa potrebno je, grimasama i smješkanjem, provocirati pokrete mišića lica djeteta. Ispituje se sposobnost sisanja i koordinacija s disanjem. Funkcija sluha se testira puštanjem zvukova i ako se dojenče, okreće u smjeru zvuka, sluh mu je funkcionalan. Starije dijete će pokazivati i motoričku aktivnost prema izvoru zvuka, dok kod dojenčeta to nije slučaj (3).

Motorika se testira metodom inspekcije. Ako dijete starosti do 24 mjeseca koristi samo jednu ruku, to je znak centralnog ili perifernog oštećenja. Ekstremitet koji je postavljen u fleksiji sa zatvorenom šakom i aduciranim palcem, najizgledniji je dokaz oštećenja gornjeg motoneurona. Ili ako ruka mlohavo visi u adukciji s internom rotacijom, vjerojatno se radi o oštećenju gornjeg brahijalnog plexusa. Motoričku kontrolu

ispitujemo tako što promatramo način na koji dijete prihvaća predmete. Refleks otvaranja šake moguće je izazvati od 28. tjedna gestacije tako da se lagano podraži područje ručnog zgloba ili dorzuma šake. Tek u dobi od 4 ili 5 mjeseci, dojenče je sposobno voljno prihvaćati predmete cijelom šakom. Do 6. mjeseca predmete, koji uhvati, drži s ultarne strane dlana, a do 8. mjeseca radijalnom stranom. Kasnije predmete preuzima koristeći kažiprst, prstenjak i mali prst. U dobi od 12 mjeseci ima razvijen pincetni hvat (1,3).

Tonus se testira tako da se ekstremiteti nježno pomiču u različitim zglobovima. Pritom je važno odrediti je li otpor pri gibanju jednak (spasticitet) ili postoji fenomen zupčanika (rigiditet) ili uopće nema otpora (hipotonija). Spasticitet je izražen u mišićima fleksora gornjih udova i antigravitacijskim mišićima donjih udova. Hipotonija i odsutnost refleksa znak su oštećenja donjeg motoneurona i perifernih živaca (3).

Snaga mišića gornjih udova se testira tako što se postave u elevacijski položaj i hvataju se predmeti iznad razine ramena. A kod donjih udova se procijenjuje sposobnost održavanja antigravitacijskog položaja.

Neurološki status i stupanj psihomotoričkog razvoja se procijenjuju u položaju pronacije, supinacije, ventralne suspenzije, vertikalnom položaju i testu posjedanja. Kakav će biti ishod neurološkog razvoja ovisi kakvo je bilo perinatalno razdoblje. Loš ishod psihomotoričkog razvoja pokazuju kriteriji poput adinamije, konvulzija, hipotermije, apnoičke krize, teškoće pri hranjenju, povraćanje i krikovi visokih frekvencija. Sve navedene posljedice rezultat su perinatalne hipoksije. Djetetu nedonošetu, koje je rođeno prije 31. tjedna, neurološki status je najbolje procijeniti s navršenih 9 mjeseci (korigirana dob je 6 mjeseci) (3).

Refleksi su nevoljni, spontani pokreti koji djetetu nakon rođenja pomažu u preživljavanju. Oni su odraz nepotpuno razvijene funkcije mozga i postepeno se zamijenjuju položajnim refleksima. Refleks sisanja se pojavljuje već u 10. tjednu i traje sve do 4. mjeseca života. Očituje se intenzivnim pokretima sisanja kad se dijete stavi na prsa ili kad mu se na usta stavi bilo kakav predmet. Kod većine djece sisanje će se kao refleks zadržati do kraja prve godine. Neka djeca odbiju prsa i prije prve godine dok druga doje do druge ili se teško odvajaju od dude. Refleks će početi slabiti kako se u prehranu uvode dohrane i kašice. Refleks traženja usnama ili refleks hvatanja bradavice izaziva se

u novorođenčeta laganim podraživanjem lateralnog kuta usana. Dijete okreće glavu na stranu koja mu je podražena i otvorenim usnama traži bradavicu ili prst ne bi li započeo sisanje. Taj refleks polako nestaje iza 4. mjeseca života jer je do tada iskustveno naučio kada je vrijeme za hranjenje (1,3).

Refleks hvatanja dlanom prisutan je do 3. ili 4. mjeseca života. Ispituje se tako da se prstom, u području metakarpalnih kostiju, pritisne dlan ili da se u dlan stavi predmet koje dijete mora uhvatiti. Refleks hvatanja tabanom prisutan je do kraja prve godine. Izaziva se tako se dlanom pritisne u visini metatarzalnih kostiju ili da se postavi predmet na jastučice tabana i dijete će skvrčiti prste (1, 3).

Pozitivna potporna reakcija izaziva se tako što se dijete uhvati ispod pazuha i drži ga se nekoliko sekundi u vertikalnom položaju dok ono tabanima dodiruje podlogu. Vidljiva je potpuna ekstenzija donjih udova i trupa (1).

Automatski hod se ispituje tako što dijete iz vertikalnog stava pogurnemo naprijed i ono će napraviti pokret nogom kao da želi hodati. Refleks nestaje nakon 2. mjeseca (1).

Moroov refleks se testira u položaju na leđima tako da je jedan dlan ispod zatiljka, a drugi drži leđa. Gornji dio tijela se nagne u kosi položaj. Brzim se spuštanjem dobiva pasivna retrofleksija vrata, abdukcija ruku u ramenima i ekstenzije lakta. U drugoj fazi dijete flektira laktove. Nestaje između 3. i 4. mjeseca života (1, 3)

Asimetrički tonički refleks vrata. Udovi su ispruženi na stranu gdje je lice okrenuto, a u suprotnoj strani udovi su savijeni. Pojavljuje se od 35. tjedna, a nestaje sa 7 mjeseci (3).

U testiranju Babinskoga refleksa dobivamo motorički odgovor ovisno gdje smo primijenili pritisak. Ako pritisak primijenimo na šaku, dijete otvara usta, okreće glavu i savija donje udove. Ako pritisak primijenimo na donje udove, gornji udovi će se opružiti (3).

1.2. NEDONOŠČE

Nedonošeno je svako dijete koje se rodilo prije vremena tj. prije navršenog 37. gestacijskog tjedna. Zbog malene porodne mase i poteškoća s nekim organskim sustavima, predstavljaju rizičnu skupinu (1). Kasnije su mogući zaostatci u motornim i kognitivnim sposobnostima (5).

1.2.1. Klasifikacija

Nedonošeno je svako dijete rođeno s nepunih 37 tjedana. To je nekad bilo i svako dijete s manje od 2500 g. Danas, novorođenče od 2500 g može spadati u grupu koja je imala normalan intrauterini razvoj (ali je porod bio prije navršenog 37. tjedna) ili u grupu koja se intrauterino sporo razvijala (i porod je bio prije ili poslije 37. tjedna). Prva grupa čini 2/3, a druga 1/3 sve novorođenčadi (1).

U procjeni zrelosti u obzir se uzima gestacijska dob. Oni s manje od 28 tjedana spadaju u grupu ekstremno prijevremene nedonoščadi, a oni rođeni s 34 do 37 tjedana su kasna nedonoščad. Ipak gestacijska dob, kao parametar procjene zrelosti ploda, nije dovoljna i zato se u obzir uzima i porodna masa. Mala tjelesna težina je do 2500 g, a ekstremno mala je ispod 1000 g. Inače, porodna masa koja graniči sa sposobnostima vanmaterničnog života je 500 do 600 g (1).

Smrtnost novorođenčadi opada s porastom gestacijske dobi i porodne mase tj. što je beba bliže terminu i mase do 90. centila, stopa smrtnosti novorođenčadi opada. Zanimljivo, ta stopa postupno raste kad se trudnoća prenese i kada je beba s masom iznad 90. centila. Uvijek postoji mogućnost da dvoje novorođenčadi različite gestacijske dobi imaju istu masu na porodu, a time i različit ishod (1).

Tablica 1. Nedonoščad po gestacijskoj dobi (izrada autorice prema referenci 5)

Skupina	Gestacijska dob
Ekstremno prijevremeno	<28 tjedan gestacije
Vrlo prijevremeno	29– 31 tjedan gestacije
Umjereno prijevremeno	32– 33 tjedna gestacije
Kasno prijevremeno	34– 37 tjedana gestacije

EPT- extremely preterm, VPT- very preterm, MPT-moderately preterm, LPT-late preterm

Tablica 2. Nedonoščad po porodnoj masi (izrada autorice prema referenci 5)

Ekstremno mala porodna masa	$\leq 1000\text{g}$
Vrlo mala porodna masa	1000g- 1500g
Mala porodna masa	1501g- 2500g

ELBW-extremely low birth weight, VLBW-very low birth weight, LBW-low birth weight

1.2.2. Epidemiologija i uzroci prijevremenog poroda

Prijevremeni porod se događa prije navršenog 37. tjedna. U SAD-u je stopa takvih poroda 12-13%, a u Europi i razvijenim zemljama 5-9%. Stopa se povećala pretežno zbog toga što se povećao broj umjetno zanesenih trudnoća i broj indikacija. Rizični faktori za koje je poznato da su povezani s preuranjenim porodom su povijest zabilježenog pobačaja u prvom trimjesečju, prethodni prijevremeni porod, višeploidna trudnoća, ako je majka mlađa od 16 i starija od 40 godina. Zanimljivo da je stopa prijevremenog poroda u žena crkinja 16-18% u odnosu na bjelkinje kod kojih se to događa u 5-9% slučajeva. Druge demografske karakteristike uključuju nizak socioekonomski i obrazovni status, samohrano majčinstvo, dugotrajan naporan rad pod stresnim uvjetima. Nadalje, ako je trudnoća nastupila ubrzo nakon što je prethodna završila, u intervalu kraćem od 6 mjeseci, velika je vjerojatnost da će taj porod biti preuranjen. Razlog toga je što maternici treba vremena da se vrati u svoje prvobitno normalno stanje. Tijelo je iscrpljeno jer trudnoća je stanje kada se majčine zalihe esencijalnih vitamina, minerala i aminokiselina troše. I zato kratko vrijeme između trudnoća smanjuje mogućnost da se ti nutrijenti obnove. Osim toga, majčino zdravstveno stanje može pridonijeti ishodu. Akutne ili kronične bolesti (dijabetes, hipertenzija, anemija, astma, respiratorna ili kardiovaskularna insuficijencija) mogu dovesti do prijevremenog poroda. Žene s niskim indeksom tjelesne mase (body mass index-BMI) spadaju u rizičnu grupu dok se punašnost smatra protektivnom. Razlog tome je što se mršavost povezuje sa smanjenim volumenom krvi i time, posljedično, smanjenim protokom krvi kroz maternicu. One s niskim koncentracijama željeza, cinka i folne kiseline imaju povećan rizik infekcija i učestalo rađaju prije vremena. I kod žena s visokim BMI postoji vjerojatnost prijevremenog poroda zbog kongenitalnih malformacija djeteta. One su sklone razvoju pre-eklampsije i dijabetesa te su kod njih često indicirani prijevremeni. Maternica kao organ može biti disfunkcionalna u smislu da je nekompetentna, s bikornantnim oblikom ili septumom. Ektopična trudnoća koja nije započela u stijenci maternice rizična je i za majku i za dijete i završava prijevremenim porodom. Uzroci vezani uz placentu označuju primarno slabije razvijenu placentu, poremećen optok i izmjenu tvari kroz placentu i placenta previa udružena s abrupcijom

često uzrokuje vaginalno krvarenje. Uzrok, naravno, može biti i u fetusu zbog kromosomskih anomalija, intrauterinog prestanka rasta i intrauterine smrti fetusa (1, 4).

Intrauterina infekcija je još jedan od uzroka preuranjenog poroda. Mehanizam kojim infekcija utječe na to je aktivacija imunskog sustava. Mikroorganizmi su prepoznati s pomoću receptora koji onda otpuštaju upalne kemokine i citokine (interleukin 8, interleukin 1 β i TNF α). Proupalni citokini i endotoksini mikroba stimuliraju proizvodnju prostaglandina, a oni potiču kontrakciju maternice. Uobičajeni mikroorganizmi prepoznati u amnionskoj šupljini su Mycoplasma spp, Ureaplasma Urealyticum, i Streptococcus agalactiae koji se rijetko viđa. Infekcija može biti ograničena na deciduu, proširiti se u prostor između amnionske i korionske ovojnice i dosegnuti amnionsku šupljine i dijete. Najozbiljniji događaj je fetalna infekcija i ona je puno češća nego što se tradicionalno prepoznaje. Ona vodi do prijevremenog poroda i dugoročnih hendikepa (4).

1.2.3. Fizičke i patofiziološke osobine nedonoščeta

Vanjski izgled nedonoščeta se razlikuje od izgleda djeteta rođenog u terminu. Glava mu je neproporcionalno velika u odnosu na trup, rijetko plače, miškulatura mu je hipotonična. Koža je ružičasta, tanka, gotovo prozirna. Česta je pojava skleredema; potkožno tkivo na opip tvrdo i otečeno. Zato na tabanima i dlanovima postoje zabilježeni edemi. Grudni koš je mekan s vidljivim uvlačenjem ksifoida pri udisaju. Bradavice jedva primjetne, areole skoro nepostojeće, a tkivo dojke palpacijom se ne osjeća. Spolni organi su ili mali ili nerazvijeni. Kod muške nedonoščadi testisi su smješteni u ingvinalnom kanalu, a kod ženske male usne, koje su relativno hiperplastične, prekrivene su većima (1).

Nedonošče, zbog nezrelosti regulacije disanja, „zaboravi“ disati tj. periodi disanja se izmijenjuu s periodima apneje. Respiracijska miškulatura je slaba, količina surfaktanta je nedovoljna i prsni koš je mekan i uzak. Sve to stavlja nedoščad u rizičnu skupinu da razviju pneumotoraks, hemoragiju i sl. Nadalje, respiracija je bitan regulator acidobazne ravnoteže, no kako je ona otežana, tako je acidobazna ravnoteža pomaknuta prema acidozi. I nedonošče je suočeno s dodatnim teškoćama (kontraktibilna snaga miokarda je smanjena, oštećenje mozga bilirubinom i sl.) (1).

Poznato je da tek rođena djeca imaju poteškoće s termoregulacijom, no kod nedonoščadi je to posebno izraženo zbog manjka potkožnog masnog tkiva i energije u obliku glikogena. Proizvodnju topline ometa nedostatna oksigenacija. Kisik se pojačano troši kada organizam mora proizvesti toplinu kako bi temperaturu tijela održao u granici normale. U prvim trenucima života, normalno je da temperatura tijela, u nekoliko minuta, padne na niže od 35°C, no nedonoščad je posebno ugrožena jer pad temperature može imati drastične posljedice na vitalne funkcije (1).

Hipoglikemija se pojavljuje zbog vrlo male zalihe glikogena koja se potroši kao energijsko gorivo u termoregulaciji. Manjak željeza povećava sklonost pojavi sideropenične anemije u kasnijim mjesecima života. Manjak kalcija, zbog nedovoljnog unosa hranom, uzrokuje pojavu rahitisa u prvim mjesecima života. Drugi razlozi su nedovoljan unos fosfata i vitamina D, gubitak kalcija zbog konzumacije diuretika i kortikosteroida, dugotrajna parenteralna prehrana i dr. Stanje nedovoljne mineralizacije kostiju klinički se najčešće očituje mišićnom hipotonijom. Na rendgenskom prikazu su vidljivi patološki prijelomi koji uzrokuju bolnost pokreta (1).

Kako se kod nedonoščadi krvne žile nisu u potpunosti razvile, tako je kod njih učestala pojava retinopatije tj. poremećaja u kojem se krvne žile očne pozadine (retine) krenu nenormalno razvijati. Bolest prati vazokonstrukcija kapilarne mreže uz bujanje novih krvnih žilica retine koje prodiru u staklasto tijelo, uzrokuju krvarenje i edeme u mrežnici te završavaju fibrozom staklastog tijela koje u najgorem slučaju može dovesti do gubitka vida (1).

1.2.4. Motoričke funkcije u nedonoščeta

Motoričke funkcije su bitne djetetu za stjecanje vještina. One mu omogućuju da u potpunosti sudjeluje u nastavnim i izvan-nastavnim aktivnostima. Grube motoričke sposobnosti koriste velike grupe mišića za koordiniranje pokreta tijela kod hodanja, trčanja, skakanja i održavanja ravnoteže. Bitne su jer podupiru funkcionalne aktivnosti, igru i socijalne interakcije. Kod starije djece, one omogućuju kompleksne vještine kretanja važne za sport i rekreaciju. Loše funkcije grube motorike mogu biti posljedica raznih neurorazvojnih poremećaja (npr. cerebralna paraliza) što onda rezultira blagim do

umjerenom teškim motoričkim deficitom. Loše motoričke performanse mogu kasnije biti uzrokom izbjegavanja aktivnosti i nastanku kroničnih bolesti u odrasloj dobi (5).

Intervencije koje pomažu oporavak motoričke funkcije kod djece, trebale bi biti usmjerene oporavku specifičnih deficita. One mogu biti kombinacija aktivnosti fine motorike, perceptivne motorike, senzorne integracije i aktivnosti usmjerene na stjecanje sposobnosti. Modeli neuroplastičnosti (Bobath, Vojta, propioceptivna neuromuskularna facilitacija-PNF...) pokazuju da rano otkrivanje i intervencija poboljšavaju grube motoričke poremećaje u ranom djetinjstvu (6).

Prijevremeno rođeno novorođenče ima jedinstveni neurorazvojni i bihevioralni fenotip, uključujući zaostatke u motornim sposobnostima, kognitivnom funkcioniranju, vidu, sluhu. Oštećenje motornih sposobnosti je najčešće zabilježen negativan ishod kod nedonoščadi. Cerebralna paraliza je najteži oblik takve vrste oštećenja. Većina ju djece ne razvije, ali imaju oštećenja motorike. U istraživanju koje je provela grupa američkih autora uzorak se sastojao od 97-ero djece podijeljene u grupe po gestacijskoj dobi i tjelesnoj težini. Svako dijete je bilo procijenjivano od strane fizioterapeuta od rođenja do 2. godine života. Srednja gestacijska dob uzorka je bila 31. tjedan, a srednja tjelesna težina je 1.66 kilograma. Većina djece je imala motoričke ishode u granicama normale. Ona djeca koja su imala ishode ispod prosjeka bila su rođena kao VPT ili MPT nedonoščad s jako niskom ili niskom tjelesnom težinom. Ukupno kod 56-ero djece je prepoznat zaostatak u motorici, no krajem perioda praćenja bili su u granicama normale. Rezultati ove studije pokazuju da i skupine, za koje se dosad mislilo da imaju nizak ili nikakav rizik od nastanka motoričkih zaostanaka (MPT, LPT), imaju blage motoričke zaostanke (5).

1.2.5. Postura

Od izuzetne je važnosti da dijete ima dovoljnu posturalnu stabilnost kako bi funkcioniralo u svom okruženju, u aktivnostima svakodnevnog života i igri. Predškolsko razdoblje je kritično za razvoj muskuloskeletnog i senzornog sustava. Aktivnosti su tada motorički kompleksnije, tijelu je potrebna veća posturalna kontrola da održi centar mase tijela preko površine oslonca. Stabilnost se održava tako da centar pritiska oscilira kako

bi usporio tijelo i održao centar mase preko baze oslonca. Centar pritiska je točka gdje se sudaraju reakcijska sila tla i stopala (7).

Osim što se prijevremena i terminska djeca razlikuju po gestacijskoj dobi, porođajnoj težini, tjelesnoj težini, razlikuju se i u maloj površini stopala i visini. U testovima, u kojima se procijenjivala posturalna kontrola i funkcionalno izvođenje, dokazano je da prijevremeno rođena djeca imaju poremećenu statičku i dinamičku ravnotežu. Testovi su se izvodili pod različitim senzornim uvjetima, sa kognitivnim dvostrukim zadatkom, s različitom bazom oslonca, pod statičkim ili dinamičkim uvjetima (7).

Izvođenjem statičkih vježbi poput stajanja s otvorenim očima, stajanja sa zatvorenim očima, stajanja na prostirci od pjene sa otvorenim i zatvorenim očima, stajanja s otvorenim očima s kognitivnim dvostrukim zadatkom, stajanja na desnoj nozi, stajanja na lijevoj nozi, cilj je bio testirati vid, pouzdanost somatosenzorike, dostupnost vestibularnog sustava i vidjeti reakcije kod smanjene baze oslonca (7).

Izvođenjem dinamičkih vježbi poput skoka, skoka na desnoj ili lijevoj nozi cilj je bio testirati funkcionalno izvođenje. Djeca su testove izvodili na balansnoj dasci (Wii Balance Board) uz asistenciju fizioterapeuta. Oštećena posturalna kontrola je definirana kao povećano njihanje trupa i takva djeca imaju povećano njihanje trupa u svim testovima (7).

Kognitivne sposobnosti su ocijenjene tako što je dijete prije procjene trebalo imenovati slike koje su se pojavljivale na ekranu u intervalima od dvije sekunde kako bi bili sigurni da će ih za vrijeme procjene moći ponovno identificirati. Svrha toga je određivanje učinka kognitivnog zadatka na balans. Pokazalo se da je posturalna kontrola kod prijevremeno rođene djece poslije izvođenja kognitivnog zadatka značajno smanjena u odnosu na njihove vršnjake rođene u terminu. U svim dinamičkim testovima imaju smanjeno vrijeme skoka i skoka na jednoj nozi (lijevoj) (7).

Kad bi im se promijenili senzorni uvjeti; kad bi trebali zatvoriti oči, pojačalo bi im se posturalno njihanje, a to objašnjava činjenica da vizualni sustav dominantno kontrolira razvoj posturalne kontrole u razdoblju do 3.godine života, a kasnije se uključuju somatosenzorički i vestibularni sustav, oko 10.godine života. Iako se senzorni sustav u

tom razdoblju još razvija, značajne razlike u posturalnom njihanju između tih dviju grupa, sugeriraju da prijevremeno rođena djeca mogu imati velike razvojne nepravilnosti u vizualnom, somatosenzoričkom i vestibularnom sustavu. Kada bi postojale oprečne somatosenzorne informacije, kao u onom zadatku stajanja na prostirci od pjene s otvorenim očima, nedonoščad je pokazivala najveću razliku u posturalnom njihanju. Prijevremeno rođena djeca imaju poteškoća u obradi osjetilnih informacija koje su oprečne i to ne pokazuje samo da je sustav nerazvijen nego da možda ne funkcionira kako treba (7).

1.2.6. Prehrana

Gledano fiziološki, hranjenje na usta, zahtijeva složenu udruženost središnjeg živčanog sustava, mišića usta, ždrijela, jednjaka, mišića lica za koordinaciju sisanja, gutanja, disanja i oralno-motoričkih refleksa (8). Ozbiljnost bolesti je faktor koji određuje sposobnost i spremnost hranjenja. Nedonoščad se može suočiti s mnoštvo problema. Oni koji teže manje $\leq 1000\text{g}$, zahtijevaju asistiranu ventilaciju, kasnije započinju hranjenje i kasnije napreduju do hranjenja na bočicu. Sposobnost nedonoščeta da uspostavi i održi oralno hranjenje primarno ovisi o stupnju strukturalnog i funkcionalnog razvoja gastrointestinalnog sustava (GI). Poremećaji GI sustava koji mogu omesti ili odgoditi prijelaz na oralno hranjenje su odsutnost ili slabost kašlja i refleksa povraćanja, nekompetentnost gastroezofagealnog sfinktera, usporeni motilitet crijeva, zakašnjelo pražnjenje crijeva i sl. Ipak, smatra se da nije vrijedno trošiti energiju na sisanje ako se nije uspostavila pravilna enteralna prehrana. Ako ona nije uspostavljena, nedonošče je pod rizikom gubitka tjelesne težine i razvoja nekrotizirajućeg enterokolitisa (1,8)

Hranjenje na bočicu je kompleksan zadatak jer zahtijeva od dojenčeta koordinaciju. Ono može biti prilično stresno za dijete. Nesposobnosti povezane s hranjenjem mogu biti prikazane kao fiziološki ili motorički znakovi distresa kao što je bradikardija, apneja ili aritmija. Štoviše, ti se znakovi mogu povećati sa stimulacijom hranjenja. Bljedilo oko očiju i ustiju rezultat je desaturacije i to bi se odmah trebalo primijetiti za vrijeme hranjenja. Promjene u saturaciji povezane su s apnejom ili bradikardijom. Ako dijete ima

česte desaturacije, najbolje je odgoditi hranjenje do vremena kad će se stanje normalizirati (8).

Kada se određuje djetetova sposobnost hranjenja, bitno je procijeniti sposobnost kojom ono tolerira njegu i način na koji upravlja svojom okolinom. Nedonoščad s nerazvijenom autonomnom kontrolom često pokazuju znakove distresa kao što su neutješan plač, iritabilnost, nemir, pospanost, hipertoniya, hipotonija, promjene boje i respiratorne stanke. Nedonoščad ne može održati fiziološku fleksiju udova koja je važna za pravilnu poziciju hranjenja i taj nedostatak čini mehanizam sisanja nemogućim (8).

Za vrijeme loše koordiniranog hranjenja, disanje je redovito prekinuto i dojenčad će između jednog do drugog usisaja često uzeti pauzu da se odmire i procesuiraju kognitivne informacije. Za razliku od njih, nerazvijeni živčani sustav kod nedonoščeta pokazuje slabe obrasce pokreta i sposobnost da koordinira dojenje, gutanje, i disanje, a što je neophodno za hranjenje na bočicu (8).

1.2.7. Spavanje i disanje

Nedonoščad, s jako niskom porođajnom težinom, dokazano ima problema s disanjem kada spava i vjerojatnije je da će s disanjem u snu imati poteškoća kao djeca, ali hoće li to stanje perzistirati u odrasloj dobi, nije utvrđeno. Disanje koje je poremećeno u snu karakterizirano je naizmjeničnim prekidima disanja u gornjim dišnim putevima koje vode do hipoventilacije i smanjenja količine kisika u krvi. Simptomi mogu varirati od hrkanja do opstruktivne apneje. Takva prerano rođena djeca mogu imati visok rizik od poremećenog neurokognitivnog razvoja u odnosu na terminsku djecu s istim poremećajem (9, 10, 11).

1. CILJ

Cilj rada je predstaviti pedijatrijsku populaciju nedonoščadi: njihove specifičnosti, u smislu poteškoća koje imaju po rođenju, i raznolikosti stanja, s kojima mogu biti rođeni ili koji se kasnije mogu pojaviti. Također, cilj je opisati rehabilitaciju: od monitoringa s kojim se počinje u prvim danima života do fizikalnih metoda koje se koriste u prvim godinama života. Na kraju će se prikazati dva para prijevremeno rođenih blizanaca.

2. RASPRAVA

2.1 REHABILITACIJA

Tretman nedonoščadi počinje odmah po rođenju u rodilištu, u jedinicama neonatalne intenzivne njege. Rehabilitacijski tim čini pedijatar, specijalist neonatolog, medicinska sestra, nutricionist i kasnije se pridružuju fizioterapeut i radni terapeut. Uobičajeni fiziološki izazovi, s kojima se prerano rođena djeca suočavaju, su problemi s disanjem, cirkulacijom krvi, hranjenjem, ponašanjem. U većini slučajeva, nedonoščad će se razviti u normalnu, zdravu djecu i odrasle ljude i ta specifičnost da su rođena prijevremeno neće ih razlikovati od njihovih vršnjaka. Ipak, kod neke djece ta specifičnost će uzrokovati dugotrajne ili doživotne probleme.

3.2. MONITORING

Monitoring nedonoščadi započinje u jedinici intenzivne neonatalne skrbi. Zbog svoje krhkosti i delikatnosti, nedonoščad treba biti pažljivo promatrana. Zadaća medicinskog tima je osigurati dišne puteve i uspostaviti normalnu ventilaciju (ili po potrebi, mehaničku ventilaciju) pravilnim pozicioniranjem (13). Ako je nedonošče sićušno, treba se spriječiti gubitak topline smještajem u zagrijani inkubator. Vitalni znakovi se prate uz pomoć monitora na koje je dijete priključeno. Zbog male porodne mase, važno je pratiti kvalitetu i kvantitetu prehranbenog unosa (1).

3.2.1. Inkubator

Prozirna, staklena, tehnički usavršena, kutija ili prostor gdje se nedonošeno dijete, male rodne mase, njeguje i provodi vrijeme nakon rođenja kako bi se priviklo na vanmaternične uvjete i oporavilo od stresa uzrokovanog porodom. Prednosti boravka u inkubatoru su mnogobrojne. U prvom redu to je automatsko prilagođavanje temperature. Zbog malo potkožnog tkiva, nedonošče lako gubi toplinu, a teško ju stvara i zato mu je potrebna vanjska regulacija temperaure. Toplinu može gubiti i nevidljivom perspiracijom, no u inkubatoru je to smanjeno jer zrak koji ulazi unutra je filtriran, ugrijan

i ovlažen na određenu temperaturu. Dijete obično unutra leži razodjeveno pa se lako mogu uočiti promjene boje kože, ritam disanja i sl. Moguće ga je postaviti u drenažni položaj zbog, primjerice, sekreta iz nosa i ždrijela (1).

Nadalje, inkubator pruža precizno doziranje koncentracije kisika. Previše kisika može uzrokovati hiperoksiju i pojavu slobodnih radikala koji su opasni za retinu i pluća, a premalo kisika hipoksiju. No, parcijalni tlak kisika i ugljikova dioksida u krvi moguće je izmjeriti uz pomoć senzora nalijepljenog na kožu koja je osjetljiva na promjene tlakova. Na taj način smanjuje se opasnost od hipoksije, hiperoksije i hipokapnije (1).

3.2.2. Monitori

Važni su za praćenje vitalnih funkcija poput srčane frekvencije i elektrokardiograma, frekvencije disanja, tjelesne temperature, krvnog tlaka, parcijalog tlaka kisika i ugljikova dioksida, arterijski tlak, pH krvi i ostalo. Pomoću sonde i elektroda koje su pričvršćene na djetetovu kožu moguć je konstantan nadzor vitalnih parametara. Ti osjetljivi uređaji imaju senzore koji mogu rano otkriti poremećaje i omogućiti brzu i odgovarajuću intervenciju (1).

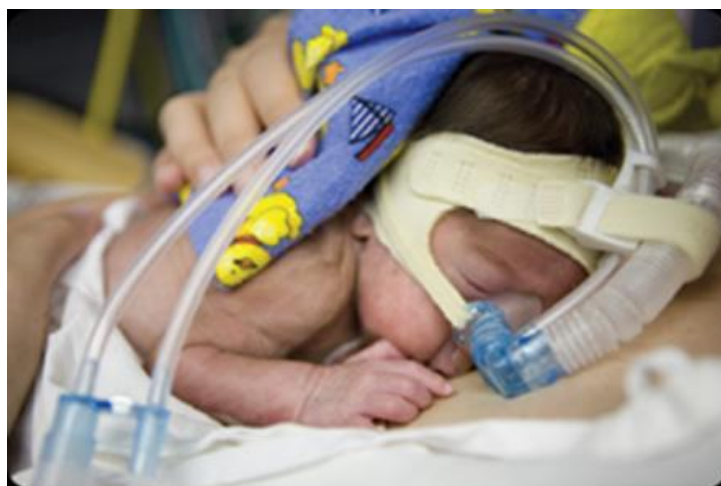3.2.3. Mehanička ventilacija

Za vrijeme bivanja u majčinoj utrobi, djetetova pluća su ispunjena tekućinom koja potpomaže rast i razvoj sve do trenutka poroda kada tekućina nestaje i dijete svoja pluća, uz popratni plač, ispuni vanjskim zrakom. Prerano rođena djeca su pod rizikom da razviju probleme s disanjem jer njihova su pluća još nedovoljno zrela. Respiratorni distress sindrom se uobičajeno pojavljuje u ovoj populaciji zbog nedostatka surfaktanta. Ta tvar predstavlja mazivo koje pluća prirodno proizvode da bi se smanjila površinska napetost alveola i spriječio njihov kolaps. Bez surfaktanta, pluća postaju atelektatična, krv koja prolazi kroz takva pluća nije oksigenirana i dijete postaje hipoksemično (12).

Jedan od glavnih ciljeva rehabilitacije je uspostava normalne ventilacije stoga će se težiti ka korištenju što nježnijeg umjetnog načina disanja. Postoje različiti tipovi

ventilacije. Mehanička ventilacija pomoću endotrahealne cjevčice zamijenjuje dijete u izvršavanju funkcije disanja. Plastična cjevčica je umetnuta kroz nos ili usta i pušten je kisik ili zrak-kisik u/izvan pluća pod tlakom (13).

Kontinuirani pozitivni tlak u dišnim putevima (continuous positive airway pressure-CPAP) je tip ventilacije u kojem se zrak ili kisik puštaju pod stalnim tlakom preko nosnih vila. Dijete samostalno diše, a stroj pomaže održati pluća otvorenim između udisaja. Ako djetetu nije potrebno održavati pluća otvorenima, ali potrebno je održati dovoljno visoku razinu kisika u krvi, tada će koristiti male nosne vile koje će dopremiti potrebnu količinu kisika (13).



Slika 8. Mehanička ventilacija pomoću endotrahealne cjevčice

Izvor: <https://www.tommys.org/>

Problemi s kojima se, tijekom mehaničke ventilacije, dijete može susresti su apneja ili epizode kada dijete prestane disati ili diše vrlo plitko. To se događa zbog nezrelosti centra za disanje u mozgu. Nadalje, bradikardija (upravo zbog apneje), cijanoza, tahipneja, nazalni flaring ili pokušaj hvatanja što više zraka što se vidi po širom otvorenim nosnicama (13).

Bronhopulmonarna displazija (BPD) je stanje uzrokovano pretjeranom i neadekvatnom mehaničkom ventilacijom. Kod nedonoščeta se sumnja na BPD kada ga je teško odvojiti od respiratora. Daljnja terapija se sastoji od dodatne ventilacijske potpore narednih tjedana ili mjeseci, ali sa smanjenim tlakovima i frakcijom udahnutog kisika. Treba se paziti da dijete ne postane hipoksemično. Rendgenska snimka pluća pokazuje izmijenjujuća područja emfizema, atelektaze i ožiljkastog tkiva (13, 14).

3.2.4. Pumpe i cjevčice za hranjenje

U prvim satima ili danima života nedonošče treba dobivati parenteralnu prehranu s pomoću perifernih i centralnih katetera i to sve dok se ne postigne optimalan oralni unos. Cilj je spriječiti pothranjenost, hipoglikemiju, dehidraciju. Parenteralna prehrana može biti potpuna ili djelomična. Sve je veća praksa putem periferne vene postaviti centralni venski kateteter (engl. peripherally inserted central catheter- PICC) koji se i nekoliko tjedana može koristiti za prehranu (1).

Za enteralno hranjenje se koriste tanke, plastične sonde od materijala koji sprječavaju iritaciju tkiva. One se mogu uvesti kroz nos u želudac (nazogastrična sonda), kroz usta u želudac (orogastrična sonda) ili direktno u crijeva (transpilorično) (1). Uobičajeno je uz primjenu parenteralne prehrane kombinirati enteralnu prehranu, preporučljivo što ranije, jer ta kombinacija pozitivno djeluje na razvoj crijevne sluznice, oslobađanje probavnih hormona i prirast mase. Pravilo je početi s malim volumenima kako bi se spriječila pojava nekrotizirajućeg enterokolitisa. Dvije su opcije umjetnih prehrambenih proizvoda za nedonoščad: prva su prilagođeni mliječni proizvodi koji služe kao zamjena za majčino mlijeko. A druga su tzv. pojačivači majčinog mlijeka jer majčino mlijeko, pogotovo u onih koje su prijevremeno rodile, ima malu količinu laktoze i masti, a više proteina, natrija i kalija zato se prehrana nedonoščeta samo nadopunjuje tim pojačivačima (1).

3.3. PRECHTL METODA ILI PROCJENA SPONTANIH GENERIRANIH POKRETA

Najjednostavniji način procjene motoričke aktivnosti je neposredno promatranje. Znatan napredak u procjeni je postignut neinvazivnom metodom video-opservacije koju je razvio austrijski znanstvenik Heinz F. R. Prechtel kao sredstvo kojim se rano može prepoznati stanje živčanog sustava i moždana disfunkcija. Prednost metode je u višestrukoj reprodukciji snimaka različitom brzinom. Promatrač svojom dobrom percepcijom, uočava odstupanja od tipičnog razvoja i procijenjuje spontane generirane pokrete. Na temelju procjene i kategorizacije pokreta, promatrač savjetuje roditelje za daljnje kontinuirano praćenje ili rehabilitacijski program i pravilni *baby handling*.

3.3.1. Spontani generirani pokreti

Spontani generirani pokreti manifestiraju se varijabilnim redoslijedom aktiviranja trupa, vrata, gornjih i donjih udova. Pojavljuju se i nestaju te se međusobno razlikuju u intenzitetu, snazi, brzini i imaju postupni početak i kraj. Traju nekoliko sekundi do nekoliko minuta. Rotacije i česte blage promjene smjera pokreta čine ih glatkima, elegantnima i stvaraju dojam složenosti i raznolikosti. Obilježje kvalitete spontanih pokreta su raznolikost i složenost. Raznolikost označava kontinuiranu proizvodnju novih obrazaca pokreta, a složenost znači promjenu smjera dijelova tijela. Ti se pokreti najranije mogu otkriti u fetalnoj fazi i promatrati sve do 4.- 5. mjeseca života kada postupno počinju dominirati antigravitacijski i intencionalni pokreti. U prvim posttermanskim mjesecima (ili terminskim ako je u pitanju nedonošče), generirani pokreti su opisani kao pokreti uvijanja ili grčenja. To je zbog smanjene amplitude i brzine te zbog kontrakcija sudjelujućih mišića. Brzi i veliki ekstenzorni pokreti se pojave tu i tamo, većinom u rukama, ali po obliku, to su eliptični pokreti i taj element doprinosi dojmu da je pokret grčevit/ uvijajući (15). U ovoj fazi, pokreti se mogu identificirati kao abnormalni ako postoji oskudan repertoar pokreta, ako postoje grčevito-sinkronizirani pokreti ili kaotični pokreti.

Kako dijete raste, tako i spontani generirani pokreti mijenjaju svoj oblik. Početna faza uvijanja prelazi u fazu vrpoljenja. U toj fazi, pokretise piočinju javljati kao iolirani obrasci kretanja malene amplitude, umjerene brzine i varijabilnog ubrzanja vrata, trupa i udova u svim smjerovima. Mogu perzistirati u budnom stanju, osim kada ih prekine druga aktivnost. Najranije su uočljivi oko 8. tjedna po rođenju i vidljivi do 16. tjedna. U ovoj fazi pokreti se mogu identificirati kao znak patologije ako je zamijećena njihova odsutnost ili ako su pretjerano naglašeni (u amplitudi, brzini) (15).

Procjena spontanih generiranih pokreta je značajna jer omogućuje rano prepoznavanje one djece s povećanim rizikom od razvoja cerebralne paralize, poremećaja iz spektra autizma, neuroloških i kognitivnih poremećaja (15).

3.3.2. Video snimanje spontanih generiranih pokreta

Dijete se snima dok leži u supiniranom položaju u inkubatoru, u krevetiću ili na podlozi na podu. Sobna temperatura treba biti ugodna jer je preporučeno da dijete bude lagano i ugodno odjeveno ili razodjeveno ako se radi o nedonoščetu (15).

Za kvalitetnu procjenu pokreta u djece starije do 36 tjedana, važno je pravilno ponašanje. Preporučljivo je snimanje napraviti u aktivnom budnom stanju. Kod mlađe dojenčadi, snimanje treba napraviti kada nastupi aktivnost. Za vrijeme dugih epizoda razdražljivosti, pospanosti i plakanja, kontraindicirano je nastaviti snimanje jer je teško analizirati spontane pokrete koji su, za vrijeme tih stanja, prekinuti i sputani. Također, kada dijete ima dudu varalicu zauzima položaj savinutih ruku i ispruženih nogu, što opet znači da nije moguće donijeti ispravnu procjenu pokreta. Nakon što se dijete umiri, nastavlja se sa snimanjem. Ipak, treba napomenuti da djeca koja zaista imaju ozbiljno oštećenje mozga često plaču i kod najmanje aktivnosti (15).

Kako bi se dobile snimke spontane motoričke aktivnosti, nužno je izbjeći svaku moguću interferenciju od strane promatrača ili roditelja. Dijete se ne bi smjelo stavljati ispred zrcala jer slika u zrcalu uništava percepciju promatrača i pridonosi interferenciji.

Također, u prva tri dana života, zbog intenzivnih fizioloških fluktuacija, nije preporučljivo snimanje. Nestabilnost u ponašanju, koje se mijenja od mirnog sna do razdražljivog plakanja, onemogućuje ispravnu procjenu (15).

3.3.3. Procjena snimki spontanih generiranih pokreta

Gestalt percepcija, kao instrument koji u obzir uzima veliki broj individualnih detalja i odnose između tih detalja, tehnika je koja se koristi u procjeni kvalitete generiranih spontanih pokreta. Gestalt (njem. oblik, forma) percepcija označava cjelokupnu sliku ili jedinstvenu cjelinu. Elementi koji čine cjelinu su nedjeljivi. Ono što se gleda, vidi se kao cjelina i kao odnos između elemenata, a ne kao svaki element zasebno (15).

Prvi korak u procjeni je definiranje onog što je normalno i onog što je abnormalno. Odsutnost pokreta i opadanje njemu svojstvene složenosti, znaci su koji pokazuju abnormalnost. Procjenu je preporučljivo ponavljati u različitim razdobljima jer tada individualne razvojne krivulje pokazuju jesu li normalni ili abnormalni nalazi relevantni ili irelevantni (15).

Čest je slučaj da pojedinci sa sličnim razvojnim krivuljama imaju sličan ishod. Christa Einspieler i suradnici objavljuju tablicu u kojoj su izneseni zanimljivi podatci. Dijete koje je rođeno u 33. gestacijskom tjednu, u 35. i 36. tjednu pokazuje oskudan repertoar pokreta. Narednih 12 tjedana (37.- 48. tj.) pokazuje grčevito- sinkronizirane pokrete, a faza vrpoljenja je nepostojeća. Dijete rođeno u 34. gestacijskom tjednu do 48. tjedna pokazuje grčevito- sinkronizirane pokrete s odsutstvom faze vrpoljenja kada je vrijeme da ona nastupi. Oba primjera su dokaz konstatacije da slične razvojne krivulje često imaju sličan ishod. Ovoj je djeci, s navršениh 2 godine, dijagnosticirana cerebralna paraliza (15).

3.4. BOBATH TERAPIJA

Bobath koncept je pristup usmjeren na procjenu i liječenje svih pojedinaca, neovisno o dobi, s disfunkcijom pokreta i posturalne kontrole do koje dolazi zbog lezije središnjeg živčanog sustava. Metodu su osmislili bračni par Berta i Karel Bobath sredinom prošlog stoljeća s ciljem učinkovitijeg upravljanja neuromotornim poremećajima koje se manifestiraju u djece s cerebralnom paralizom. Terapija se, prije toga, sastojala od nošenja proteza, pasivnog istežanja ili operacije (16).

Danas nedonoščad, kod kojih postoje naznake da će imati poteškoća u razvoju, bude zaprimljena na intenzivni odjel neonatologije u cilju što brže intervencije u slučaju komplikacija vezanih za bilo koji organski sustav. Iako su na mjestu gdje su im osigurani svi uvjeti za preživljenje, ipak imaju poteškoća s primanjem odgovarajućih senzornih podražaja važnih za promicanje normalnog rasta i razvoja, a sve zbog nestabilnog fiziološkog statusa. Pokazatelji dobrog zdravstvenog stanja su promjene u razvojnim mjerenjima. Djeca s normalnim razvojem pokazuju dobre neurorazvojne ishode, dok ona s lošim razvojem imaju povećan rizik od usporenog razvoja živčanog sustava (18). Uloga živčanog sustava je primanje i intepretiranje osjetilnih informacija kako bi se postigao odgovarajući motorički učinak (motor output) jer bez osjetilne informacije (sensory input) nema kontrole, učenja, promjene ni poboljšanja (17).

Zato je neurorazvojna terapija jedna od intervencija korištena u fizikalnoj medicini na pacijentima s ozljedama i poremećajima središnjeg živčanog sustava, za kontrolu normalne posture i promicanje pravilnog razvoja (18). Naglasak je na integraciji posturalne kontrole i izvršavanju zadataka te kontroli selektivnih pokreta koji omogućuju izvođenje koordiniranih faza pokreta. Posturalna kontrola je sposobnost kontroliranja položaja tijela u prostoru u svrhu stabilnosti i orijentacije. Sustavi za vid i ravnotežu pružaju informacije o tome je li tijelo ispravljeno i gdje se ono nalazi u prostoru. Metoda nastoji iskoristiti odgovarajući senzorni unos (sensory input) kako bi se pozitivno utjecalo na posturalnu kontrolu. Senzorni unosi doprinose motoričkoj kontroli i motoričkom učenju (17). Neurorazvojni tretman koristi različite senzorne informacije kao što je dodir, taktilna, vizualna, auditivna i propioceptivna informacija. Fizioterapeut pomaže poboljšati posturalnu kontrolu koja je, prerano rođenoj djeci, bitna za hranjenje, probavu,

disanje i kasnije za izvođenje svakodnevnih aktivnosti. Također, dio tretmana su održavanje opsega pokreta, poboljšanje kontrole pokreta, prilagodba na okolinu i psihosocijalna stabilnost (18). Motorička kontrola je sposobnost upravljanja mehanizmima bitnima za pokret. Pokret je uvijek ciljno usmjeren na izvođenje nekog zadatka (17).

Između motoričkih i kognitivnih procesa postoji interakcija koja zajedno s okolinom određuje motorički učinak (motor output). Motorički učinak zahtijeva koordiniranu kontrolu velikog broja zglobova i mišića. Integracija motoričkog učinka i osjetilnih informacija (vizualnih, vestibularnih i somatosenzornih) događa se na svim razinama središnjeg živčanog sustava i na taj način oblikuje obrasce kojima se aktiviraju mišići za izvođenje zadatka (17).

3.5. VOJTA TERAPIJA

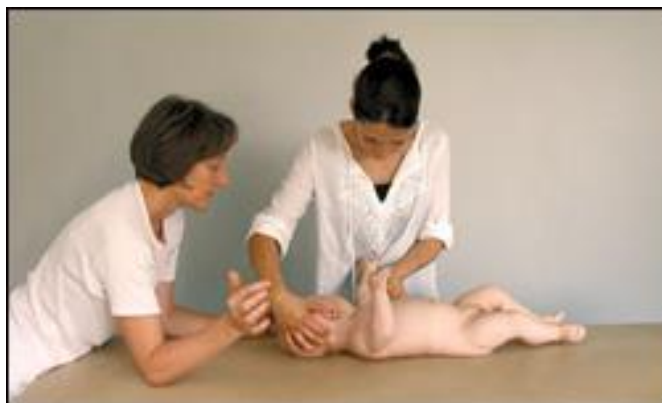Vojta je dinamična neuromuskularna metoda temeljena na razvojnoj kineziologiji i principima refleksnih pokreta (16). Princip terapije su usmjereni nježni pritisci na određene točke na tijelu u proniranom i supiniranom ležećem položaju kod pacijenata s oštećenjima živčanog i muskuloskeletnog sustava (16, 19). Takvi pritisci, koji predstavljaju podražaj, automatski i bez aktivne volje pacijenta, dovode do pokreta refleksnog puzanja (*reflex creeping*) i valjanja (*reflex rolling*). To su ujedno dvije faze terapije (19). Ispravna i redovita taktalna stimulacija, na određenim točkama tijela, aktivira središnji živčani sustav. Mozak proizvodi motoričke obrasce koje pojedinac može voljno izvršiti. Štoviše, mozak može aktivirati vegetativne i autonomne reakcije kao što su koordinacija očiju, pokreti čeljusti i jezika, koordinacija crijeva i mokraćnog mjehura, sisanje, gutanje i disanje (16).

Svi pokreti motorike koji se pojavljuju tokom razvoja (hvatanje, puzanje, ustajanje, hodanje) pristuni su kod djece, no ona još uvijek nemaju sposobnost spontanog korištenja tih pokreta. Kroz terapijsku upotrebu refleksnih kretnji, kod bolesnika se aktiviraju nevoljne mišićne funkcije važne za spontane pokrete u svakodnevnom životu. Metoda pretpostavlja da učestalo poticanje refleksnih pokreta dovodi do "oslobađanja prekidača"

(freeing a switch) unutar funkcionalno blokiranih mreža živaca između bolesnikovog mozga i leđne moždine. Zato se motoričke reakcije, kod tek rođene djece, mogu nebrojeno puta ponavljati (19). Najbolji rezultati se postižu kod pojedinaca koji se nisu u potpunosti razvili i koji nisu uspostavili kompenzatorne motoričke obrasce. Može se primijeniti na novorođenčadi, nedooščadi, djeci i odraslim osobama. Iako pojedinac možda ima usvojene kompenzacije, terapija Vojtom je moguća jer ona može smanjiti abnormalne motoričke obrasce, održati fiziološke obrasce i omogućiti normalne motoričke procese (19).

Terapija Vojtom je korisna jer pozitivno utječe na koordinaciju pokreta u hvatanju, uspravljanju, hodanju i govoru. Dijete ili odrasla osoba je sposobna tada izraziti i ispuniti svoje želje i potrebe. Starija djeca i odrasli često kažu da se nakon tretmana lakše pokreću. Vojta, motoričkim učenjem, potpomaže bolesniku prilagodbu na okolinu (19). Ne postoji neispravna postura, koja bi kasnije mogla omesti uspjeh tretmana, jer Vojta aktivira funkcije, u središnjem živčanom sustavu, važne za pokret. Pokreti, koji se mogu održati cijeli dan, postižu se u izvođenju terapije nekoliko puta dnevno, 5 do 20 minuta. Dijete se može spontano i slobodno kretati. To ga ohrabruje da bude neovisan i samopouzdan (19).

Vojta ima širok spektar primjene. Koristi kao fizikalna metoda u bolestima kao što je cerebralna paraliza, multipla skleroza, displazija kuka, skolioza. Također je često primijenjiva u ortopedskim traumatskim stanjima gornjih i donjih ekstremiteta. Koristi se u tretiranju perifernih i centralnih paraliza te različitih miopatija. Ipak, terapija ovom metodom se ne bi smjela primjenjivati u upalnim stanjima, srčanim bolestima, trudnoći i bolestima kao što je osteogenesis imperfecta (19).



Slika 9. terapeutkinja daje majci upute za handling

Izvor: <https://www.vojta.com/en/the-vojta-principle/vojta-therapy>

3.6. PRIKAZ SLUČAJA I.

Prvi slučaj su muški par blizanaca, rođeni krajem 7. mjeseca 2016. godine iz prve trudnoće majke, koja je u 24 tjednu morala biti hospitalizirana zbog uroinfekcije. Trudnoća završena prijevremenim porodom u 33+5 gestacijskom tjednu.

Karakteristike prvog dječaka po porodu: porodna masa 2090 g, porodna dužina: 46 cm, Apgar ocjena: 5, kasnije 6. Intubiran i u inkubatoru strojno ventiliran do četvrtog dana, potom stavljen na neinvazivnu mehaničku ventilaciju i oksigenaciju do 13. dana života. Liječen antibioticima. Ultrazvuk mozga je, uz rubove lateralnih moždanih komora, pokazao hiperehogenost periventrikularno koja se razvije u periventrikularnu leukomalaciju (PVL3). Dg. rizična neurološka simptomologija- RNS, Geminus I, respiratorni distres sindrom-RDS, PVL III

Karakteristike drugog dječaka po porodu: porodna masa 1910 g, porodna dužina 45 cm, Apgar ocjena: 6, kasnije 7. U inkubatoru monitoriran uz potporu kisikom. Kasnije razvija distres respiratorni sindrom. Tada se intubira i strojno ventilira. Rendgenom se dokazuje pneumotoraks desno nakon kojeg se radi drenaža prsišta. Dječak je bio strojno ventiliran do 9. dana života, zatim mehanički ventiliran do 14. dana života i na kraju oksigeniran do 29. dana života. Ultrazvuk mozga je pokazao hiperehogenost uz vanjske

rubove lateralnih moždanih komora, više okcipitalno i u caput nucleus caudatus. Dg. RNS, Geminus II, HIC I st., RDS

10. mjesec 2016. Nalaz pregleda oba dječaka s 2,5 mjeseca: Obojica su za vrijeme fizikalnog pregleda bili plačljivi. Spontana motorika im je bila aktivna uz napade distonije i izvijanje. Tonus mišića većinom povišen. U položaju na leđima, glava im je okrenuta udesno. Kod prvog dječaka, pri rotaciji, glava je u bloku slijedila trup, a kod drugog dječaka glava je slijedila trup bez bloka. U pronaciji, pri izvođenju fleksijskog obrasca, obojica oslobađaju proksimalne dišne puteve. U vertikalnoj suspenziji, oslanjaju se punim stopalima. U ventralnoj suspenziji, glavice su im ispod razine trupa. Šakice spontano otvaraju, palčevi van šakica. Prisutni refleksi: palmarni hvat, Moro, Galant, automatski hod

11. mjesec 2016. Nalaz pregleda oba dječaka s 3,5 mjeseca: kontakt oba dječaka odgovara dobi. Fiksiraju, prate pogledom. Kod prvog je uočeno da se smije, a drugi da guguče. U toku pregleda prvi dječak postaje plačljiv i uočena je protruzija desnog bulbusa. Prvi ima stisnute šakice, ali ih obojica spontano otvaraju. Imaju aktivnu spontanu motoriku, poneke distonije i distona izvijanja. Prevladava povišen tonus mišića kod obojice. Rotacije vrata su potpune s tim da je kod prvog dječaka, u supinaciji, glava češće okrenuta ulijevo, a kod drugog dječaka, glava je češće okrenuta udesno. Pri trakciji, glavice im blago zaostaju za trupom. Prvi se pri rotaciji izvija, a drugi ima lateralne reakcije uspravljanja (LRU) u razvoju. U položaju potrbuške, oslanjaju se na podlaktice; prvi ima stisnute šakice, a drugi podiže glavu do 30°. U vertikalnoj suspenziji, oslanjaju se punim stopalima. U ventralnoj suspenziji, glavice su im u razini trupa, zdjelice su ispod razine trupa. Prisutni refleksi kod obojice: glabelarni, hvat, Galant, Moro, automatski hod, Rooselimov znak.

2. mjesec 2017. nalaz kontrolnog pregleda prvog dječaka s 6,5 mjeseci: socijalni kontakt odgovara dobi. Egzoftalmus desnog oka. Fiksira i prati pogledom, stvara glasove i za vrijeme pregleda plače. Spontana motorika aktivna uz distoniju i izvijanje. Tonus mišića je više povećan kod donjih ekstremiteta. Šakice su stisnute, ali igračku hvata s obje ruke. U položaju na leđima, glavica nagnuta ulijevo. Pri trakciji, glava blago zaostaje za trupom, noge poluopruža. Pri rotaciji preko oba boka, na facilitaciju aktivira LRU. U

položaju potrbuške, oslanja se na podlaktice, šakice su stisnute, ali se izvija. Također i u ventralnoj suspenziji se izvija. U vertikalnoj se suspenziji oslanja punim stopalima. Prisutni refleksi: Galant, palmarni hvat, Rooselimov znak, optički refleks žmirkanja.

4. mjesec 2017. nalaz kontrolnog pregleda oba dječaka s 8,5 mjeseci: Prvi dječak ima povišen, a drugi promijenjiv tonus, ali kod obojice prevladava povišen na donjim ekstremiteta. Igračku hvataju s obje ruke, s tim da prvi dječak palčeve aducira više desno. Pri trakciji glava prati trup, no prvi dječak ostaje s poluopruženim nožicama dok ih drugi dječak potpuno ispruži. Prvi dječak se ne rotira, tek uz facilitaciju, kvalitetnije aktivira LRU preko desnog boka. Drugi dječak se rotira na oba boka. U potrbušnom položaju, prvi ima oslon na podlaktice, a drugi na dlanove, s tim da prvi nema prednju obranu, a drugi ima i uz to dohvaća ispred sebe. U vertikalnoj suspenziji obojica se oslanjaju punim stopalima; kod prvog uočena astazija i abazija, a drugi ekstendira nožice. U ventralnoj suspenziji, prvi dječak se izvija, a drugi ima glavu u razini trupa. Refleksi kod prvog dječaka: Galant, optički refleks žmirkanja, palmarni hvat i Rooselimov znak. Kod drugog dječaka Galant i Rooselimov znak su iščezli.

10. mjesec 2017. nalaz kontrolnog pregleda oba dječaka s 14 mjeseci: okreću se kad ih netko zove imenom. Imaju kontakt oči u oči. Drugi je živahan i razigran, prvi pokazuje interes za igračke. Prvi imaju povišen tonus mišića više na desno, a drugi ima promijenjiv tonus; prevladava blago povišen. Pincentni hvat je kod prvog u razvoju, a drugi ga ima razvijenog. Obojica se rotiraju preko oba boka. Ipak drugi se uspješno odiže četveronoške i puže u širokoj bazi oslonca pa se posjeda preko oba boka. U sjedećem položaju, leđa su mu uspravna. Prvi dječak se oslanja na podlaktice i dohvaća ispred sebe. Kada ga se postavi u četveronožni položaj i bočno sjedenje, kratko ih zadržava uz negodovanje. Sjedeći položaj nikako ne zadržava. Obojica imaju prednju obranu, s tim da drugi ima i bočnu obranu. U vertikalnoj suspenziji, prvi dječak se oslanja na prednji dio stopala pa tek onda punim stopalom. Ekstenzija koljena mu je kruta. Drugi dječak se ustaje uz držanje lijevom nogom. Uz facilitaciju odiže i desnu nogu. Oslanja se punim stopalima, može stajati bez držanja. Obojici se daljnja preporuka neurorazvojna terapija, prvom dvaput, drugom jedanput tjedno.

1. mjesec 2018. Nalaz pregleda oba dječaka sa 17,5 mjeseci. Obojica imaju 5-6 riječi sa značenjem. Prema nalogu majke, razumiju i izvršavaju jednostavne naloge. Pincetni hvat je razvijen kod obojice. Tonus mišića povišen, kod drugog dječaka promijenljiv. Obojici pri trakciji, glava slijedi trup i eksteniraju se noge. Prvi dječak je dva mjeseca prije imao poteškoća s puzanjem; tek sada uspješna rotacija na oba boka i puzanje četveronoške na širokoj bazi oslonca. U sjedećem položaju se ne zadržava. U bočnom sjedećem se zadržava na oba boka. Drugi dječak hoda po širokoj bazi oslonca, iz čučnja podiže igračku. Kod prvog dječaka lateralne obrane su u razvoju, drugi ih ima sve. Prvi dječak, u vertikalnoj suspenziji, križa nogice, a drugi ima blagi genua valga.

3. mjesec 2018. Nalaz pregleda oba dječaka s 20 mjeseci: Socijalni kontakt odgovara dobi. Prvi dječak u vokabularu ima 10-tak riječi, a drugi 5-6 riječi sa značenjem. Obojica imaju kontakt oči u oči, razumiju i izvršavaju jednostavne naloge. Razvijen im je pincetni hvat. Prvi dječak ima povišen tonus u donjim ekstremitetima, više desno, a drugi ima uredan tonus mišića. Prvi dječak se, rotira preko oba boka. U položaju potrbuške, odiže se četveronoške. Puže širokom bazom oslonca. Ima slabiju disocijaciju zdjelice, i to više desnostranu. Posjeda se u W sjed. Kada ga se postavi u bočno sjedenje preko oba boka, zadržava, ali sjedenje s ispruženim nogama ne zadržava i leđa su mu obla. Drugi dječak, u sjedećem položaju, ima povijena leđa i ustaje uz držanje za podlogu. Hoda, ali po širokoj bazi oslonca i u vertikalnoj suspenziji oslanja se punim stopalima uz blagi genua vara. Prvi dječak nema još u potpunosti razvijene bočne obrane, prednju obranu ima. Kada ga se stavi u vertikalnu suspenziju, oslanja se na prednji dio stopala, ekstenira nožice, ali ne čini iskorak.

5. mjesec 2018. Nalaz otpusnog pisma iz Specijalne bolnice za medicinsku rehabilitaciju "KALOS" Vela Luka gdje su dječaci 20 dana bili na stacionarnom fizikalnom liječenju. Obojica su bili uključeni u kompleksni habilitacijski program. Ono što se vidjelo pri dolasku kod prvog dječaka je to da je pri pregledu plačljiv, nesuradljiv, ali se uspostavlja kontakt (smije se, topao), a kod drugog dječaka se prvo vidjelo da je lijepo uhranjen (15kg), motorički izrazito aktivan, s kontaktom primjerenim dobi, ali ne surađuje i nižeg je praga tolerancije na frustraciju.

Prvi dječak se iz ležećeg položaja rotira preko boka (najčešće lijevog), postavlja se u četveronožni položaj i puže oslanjajući se na ruke. Postavlja se u W sjed. Nema visoki klečeći položaj niti iskorak. Otežano zadržava sjedenje s ispruženim nogama, ali postavljen u bočni položaj preko oba boka, zadržava. Mišići tonus i dalje povišen, više na desnom ekstremitetu. Tretmani u koje je bio uključen su Bobath, parafinski oblozi, radna terapija, defektolog. Pri otpustu, stanje poboljšano u smislu boljeg mišićnog tonusa trupa i zdjelice. Postavljen ponovno u visoki klečeći položaj uz pridržavanje sprijeda i uspio je zadržati. Sjedenje s ispruženim nogama nije uspio zadržati. Puže iz položaja četveronoške, ali kratko pa nastavlja vojnički.

Drugi dječak je bio uključen u tretman Bobath terapije, radne terapije, psihologa i defektologa. Ima razvijene prijelaze do vertikale. Pravilno se posjeda i ima razvijene sve obrane. Leđa su mu blago povijena. Uredan mišićni tonus. Savladao je hod uz i niz stepenice uz pridržavanje. Samostalno se odiže iz čučnja. Pri otpustu stanje je bilo zadovoljavajuće; s poboljšanim tonusom, pravilnijim sjedenjem.

6. mjesec 2018. Nalaz kontrolnog pregleda oba dječaka s 23 mjeseci: obojica imaju kontakt primjeren dobi; razumiju i izvršavaju jednostavne naloge, okreću se na poziv imenom s tim da drugi dječak ima niži prag tolerancije na frustraciju. Također, kratke je pažnje i koncentracije. Kod prvog je dječaka osjetno povišen tonus na donjim ekstremitetima i otežana mu je dorzalna fleksija oba stopala (više desno). Puže, ali je slaba disocijacija zdjelica-noge tako da noge povlači po podlozi. Kratko i otežano zadržava sjedenje s ispruženim nogama, dok zadržava sjedenje bočno i to bolje na lijevom boku, nego na desnom. Na desnom boku se pridržava rukicama za podlogu. Nema iskorak. Drugi dječak ima uredan tonus, hoda, ali po širokoj bazi oslonca. Također hoda uz i niz stepenice, naizmjeničnim hodom uz držanje. Sjedi blago povijenih leđa, ustaje se uz držanje za podlogu i može podignuti igračku iz čučnja. U vertikali se prvi oslanja prednjim dijelom stopala uz krutu ekstenziju nogica, a drugi se oslanja punim stopalima.

10. mjesec 2018. nalaz kontrolnog pregleda oba dječaka s 2 godine i 2 mjeseca: nalaz se nije značajno izmijenio od 6 mjeseca. Oba dječaka imaju socijalni kontakt primjeren dobi. Prate pogledom, fiksiraju, razumiju i izvršavaju jednostavne radnje, s tim da je drugi dječak plačljiv, nesuradljiv i distraktibilan. Prvi dječak ima povišen tonus mišića i otežanu

dorzalnu fleksiju oba stopala, najviše desnog. Drugi dječak je promijenjivog tonusa. Velika razlika između njih dvoje u ovoj dobi je što prvi puže (četvermonožno, slabijom disocijacijom zdjelica-noga), a drugi hoda (ustaje uz držanje za podlogu, baca i šutira loptu, uz i niz stepenice). Također, prvom su obrane u razvoju, a drugi ih već ima razvijene. U vertikalnoj suspenziji, prvi se oslanja na prednji dio stopala, a drugi se oslanja punim stopalom.

2019. godine prvi dječak je obavio dva pregleda više u odnosu na svog mlađeg brata jer je tako nalagalo njegovo stanje. Imao je preglede u 1., 4., 8. i 10. mjesecu. Drugi dječak je imao 2 pregleda, u veljači i listopadu. Uglavnom su to bili kontrolni pregledi na Dječjoj fizikalnoj KBC Split.

1. mjesec 2019. nalaz kontrolnog pregleda prvog dječaka u dobi od 2 godine i 5 mjeseci: Socijalni kontakt odgovara dobi. Poznaje boje, broji do deset. I dalje ima povišen mišićni tonus te otežanu dorzalnu fleksiju oba stopala, više desnog. Preferira koristiti lijevu ruku. Kada ga se postavi da sjedi bočno, zadržava se u tom položaju bolje na lijevom boku, a sjedenje s ispruženim nogama ne zadržava. Ima razvijenu prednju i bočne obrane. Rotacije su moguće preko oba boka. Puže povlačeći nogice po podlozi. Ustaje, ali nepravilno, uz iskorak lijevom nogom s osloncem na prednji dio stopala. Također, u vertikalnoj suspenziji, ima oslon, umjesto punim stopalom, na prednji dio stopala.

2. mjesec 2019. nalaz kontrolnog pregleda drugog dječaka u dobi od 2 godine i 6 mjeseci: dječak ima socijalni kontakt primjeren dobi. Razumije jednostavne naloge, ali ih rijetko izvršava. Lako gubi pažnju. Brzo se uznemiri. Urednog je mišićnog tonusa, hoda, trči, ali ustaje uz pridržavanje za podlogu i igračku podiže iz čučnja. Također, uz stepenice ide naizmjeničnim hodom uz pridržavanje. Oslanja se punim stopalima, što je dobar znak, no stopala su blago spuštena.

4. mjesec 2019. Nalaz s pregleda prvog dječaka u dobi od 2 godine i 8 mjeseci: njegov drugi pregled u toj godini. Stanje je uglavnom isto kao i prijašnjih mjeseci. Za razliku od svog brata, on ima povišen tonus mišića i tome shodno otežanu dorzalnu fleksiju oba stopala, desnog više nego lijevog. Pincetni hvat ima. Preferira koristiti više lijevu ruku. Još uvijek samo puže, doduše slabijom disocijacijom zdjelica- noge, a u W sjedu se rijetko postavlja. Prilikom ustajanja, iskoračuje lijevom nogom i oslanja se na

prednji dio stopala i tako stoji u vertikalnoj suspenziji. Nogice jedva ekstendira i palac dorzalno flektira. Bočno sjedenje bolje zadržava na lijevom boku. Sjedenje s ispruženim nogama ne zadržava. Prednju i lateralne obrane razvijene, bočne nema.

8. mjesec 2019. nalaz s pregleda prvog dječaka u dobi od 3 godine: od zadnjeg pregleda je prošlo 4 mjeseca i nema većih promjena u motoričkom razvoju. Specijalistički nalaz istovjetan onome iz 4. mjeseca. Palpiranjem se utvrđuje postojanje povišenog mišićnog tonusa. Dječak i dalje puže, četvrenoške slabijom disocijacijom zdjelica- noge. I dalje se preporučuje neurorazvojna terapija.

10. mjesec 2019. nalaz kontrolnog pregleda oba dječaka u dobi od 3 godine i 2 mjeseca: oba dječaka ima kontakt primjeren dobi. Prate pogledom što se događa oko njih. Govore u kratkim rečenicama, razumiju i izvršavaju jednostavne naloge s tim da je drugi dječak dislaličan i distraktibilan, a kod prvog se vidi da je emocionalno topao. Mišićni tonus prvog dječaka povišen, a kod drugog promijenjiv. Obojica imaju pincentni hvat, drugi bolju finu motoriku, s tim da on bolje preferira desnu ruku, a prvi dječak preferira lijevu ruku. Prvi dječak puže povlačeći nogice po podlozi, doduše slabom disocijacijom zdjelica-nogice. Stavljena je bilješka da je to bolje nego prethodni put. Kada ga se postavi u sjedeći položaj na oba boka, bolje ga zadržava na lijevom boku. Sjedenje s ispruženim nogama i dalje ne zadržava. Za razliku od svog brata koji ima sve obrane razvijene, njemu još nedostaje stražnja obrana. Prelazak u stojeći stav je nepravilan, ali se trudi. Iskoračuje lijevom nogom i oslanja se na prednji dio stopala. Drugi dječak se ustaje, ali uz pridržavanje za podlogu. Također hoda, trči, baca i šutira loptu. Hoda niz i uz stepenice naizmjeničnim hodom. Prvi dječak ne može samostalno hodati ni stajati pa ga je potrebno držati i tada radi korake, ali uz križanje nogica. U vertikalnoj suspenziji malo se lošije oslanja na puna stopala, i za to mu je potrebno neko vrijeme jer se prvo oslanja na prednji dio stopala pa tek onda na puno, dok se drugi dječak bez problema odmah oslanja na puno stopalo. Kako bi se prvi dječak što prije vertikalizirao, preporučeno je korištenje hodalice.

2. mjesec 2020. nalaz kontrolnog pregleda prvog dječaka u dobi od 3 godine i 6 mjeseci: Nalaz se pokazao istim kao i onaj sa zadnjeg pregleda. Povišenog je tonusa donjih ekstremiteta, puže slabijom disocijacijom kuka i ne zadržava sjedeći položaj s ispruženim nogama, ali zato može činiti rotacije preko oba boka i ustati, doduše

nepravilno uz iskorak lijevom nogom i osloncem na prednji dio stopala. Također može i stajati, ali uz pridržavanje i tada križa nogice.

7. mjesec 2020. nalaz kontrolnog pregleda prvog dječaka u dobi od 3 godine i 11 mjeseci: dječakov status je gotovo isti kao i prošli put. Socijalni kontakt odgovara dobi, govori u rečenicama, pokazuje emocionalnu toplinu. Pri trakciji glava slijedi trup uz ekstenziju nogica. Bolje se, u odnosu na prethodni put, rotira preko oba boka, puže i posjeda u „W“ sjedenje. Odbija zadržati bočno sjedenje na desnom boku; kvalitetnije zadržava na lijevom boku. Sve obrane razvijene osim stražnje.

8. mjesec 2020. nalaz kontrolnog pregleda oba dječaka u dobi od 4 godine: Oba dječaka imaju kontakt koji odgovara dobi, govore u rečenicama iako je drugi dječak malo dislaličan. Prvi bolje surađuje pri pregledu dok je drugi distraktibilan. Prvi i dalje s povišenim tonusom mišića dok je kod drugog tonus promijenjiv. U dobi od 4 godine, velika razlika između blizanaca je da prvi puže; povlači nogice po podlozi, slabijom disocijacijom kukova, a drugi hoda; uz i niz stepenice, na prstima i na petama, također trči. Prvi dječak se, u odnosu na drugog koji se samostalno posjeda, može postaviti u sjedeći položaj. Bočni sjedeći bolje zadržava na lijevom boku. Kod promjene položaja, iz sjedećeg u stojeći, drugi dječak se pridržava uz podlogu te iz čučnja može podignuti igračku. Prvi dječak ustaje uz iskorak lijevom nogom i oslon na prednji dio stopala iako uz facilitaciju ustaje i desnom nogom. Može stajati uz držanje i tada čini korake, ali uz križanje nogica. U vertikali prvi se dječak oslanja prvo prednjim dijelom stopala pa tek onda spusti cijelo stopalo na podlogu, a drugi se oslanja punim stopalima koja su mu spuštена.

12. mjesec 2020. nalaz pregleda prvog dječaka u dobi od 4 godine i 4 mjeseca: glavna dijagnoza prvog dječaka je izostanak očekivanog normalnog fiziološkog razvoja. U osobnoj anamnezi uz dijagnoze RNS (nedonošče 31. GT) , PVL III, Geminus I, prvi dječak ima i spastični sindrom, Planovalgus pedis bill., Digitus II superductus pedis I. sin. Iz statusa je vidljivo da je to dječak odgovarajuće kognicije i ekspresije, socijalnog kontakta primjerenog dobi. Također je izuzetno suradljiv u pregledu, razumije i izvršava sve naloge. Pokazuje interes za igračke. Ima promijenjen mišićni tonus (ali prevladava povišen) na donjim ekstremitetima. Botox mu je apliciran u obje potkoljenice te godine

u 7. mjesecu i opskrbljen je ortopedskim cipelicama. Kukovi su kruti, ali su kao i koljeno punog opsega kretnja. Desno stopalo je pasivno za razliku od lijevog, koje je punog opsega pokreta, reducirane dorzifleksije za 1/3 opsega. Nadalje, ima reduciranu fibularnu adukciju i tibijalnu adukciju za 1/3 pasivnog opsega, digitus II superductus, oba stopala imaju halux valgus i invertirana i abducirana prednjom polovicom. Još uvijek ne hoda i ne stoji samostalno. Zato puže: iz položaja potrbuške se postavlja četvernožno i pokreće se brzo, stabilno i koordinirano, abduciranih potkoljenica i stopala. U stojeći položaj se prebacuje uz namještaj iskorakom na lijevu nogu odižući prste desnog stopala. Nastavlja hodati bočno oslonjanjem o namještaj. Glava i trup su pritom simetrični dok su kukovi semiflektirani, stopala su abducirana, ali u planovalgusu i invertirana te digitus II superductus. Rukama izvodi sve aktivne pokrete u punom opsegu tako da se igra kada stoji oslonjen o namještaj.

2. mjesec 2021. nalaz pregleda prvog dječaka u dobi od 4 godine i 6. mjeseci: zadatke kao što je slaganje kockica, razumije i izvršava. Ima finu motoriku primjerenu dobi. Također, razlikuje i imenuje boje te imaju ideju i interes za igru. Nalaz motorike uglavnom isti kao i u zadnjem pregledu. Prevladava povišen tonus na donjim ekstremitetima. Stoji i hoda pridržavajući se o namještaj. Sjedi s ispruženim nogama ili klečeći te povremeno u „W“ sjed. Do sada je elektroencefalogram (EEG) uvijek bio uredan, ali nalaz EEG iz 6. mjeseca prošle godine dizritmičan uz žarišne promjene više desno.

3. mjesec 2021. nalaz pregleda oba dječaka u dobi od 4. godine i 7. mjeseci: Obojica imaju kontakt primjeren dobi, samo prvi bolje surađuje pri pregledu, a drugi je distraktibilan. Tonus mišića je obojici promijenljiv, s tim da drugom prevladava povišen na donjim ekstremitetima. Fina motorika je prvom dječaku malo nespretnija, a drugom je primjerena dobi. Grafomotorika je još obojici nezrela. Prvi se se dominantno služi lijevom rukom, a drugi desnom. Status prvog dječaka je uglavnom isti kao i na prošloj kontroli-puže uz aducirana koljena, ne stoji i ne hoda samostalno (samo uz pridržavanje o namještaj), ustaje iskorakom na lijevu nogu i otežano na desnu nogu oslanjajući se na prednji dio stopala. Drugi dječak se ustaje uz držanje za podlogu, stoji, skakuće na jednoj nozi, hoda (uz i niz stepenice), trči i samostalno se posjeda.

3.7. PRIKAZ SLUČAJA II

Drugi slučaj su djevojčice, rođene u 9. mjesecu 2016. godine iz V. intenzivno nadzirane trudnoće sa 28 tjedana zbog polihidramija I. blizanke. Majka je prethodni porod (IV.) završila 83 dana prije predviđenog termina hitnim carskim rezom.

Karakteristike prve djevojčice pri porodu: porodna masa 1100 g, porodna dužina 37 cm, opseg glave 27,5 cm. Apgar ocjena u prvoj minuti je 3 (boja, disanje i puls po 1 bod, sve ostalo po 0). Iz statusa je vidljivo da se radi o vitalno lošem eutrofičnom ženskom nedonoščetu koje površno diše, koje je bradikardno, lividno, bez tonusa i refleksa, urednih ekstremiteta. Odmah je intubirana i postavljena na strojnu ventilaciju nakon čega se dobiva uredna srčana akcija i koža postaje ružičasta. Intratrahealno se aplicira surfaktant. Na respiratoru je bila do 34. dana (33 tj. korigirane dobi) nakon čega spontano diše uz optimalnu oksigenoterapiju (do 36. tjedna korigirane dobi). Do otpusta je respiratorno stabilna. Ultrazvukom utvrđena hiperehogenost bijele tvari mozga koja progredira u cističnu leukomalaciju. Dijagnoze po otpustu: praematurus hypotrophicus (Gemini I), Hypoxio perinatalis, RDS, PVL III

Karakteristike druge djevojčice pri porodu: porodna masa 800 g, porodna dužina 34 cm, opseg glave 28 cm. Apgar ocjena u prvoj minuti bila je 7 (disanje i puls po 2, ostalo 1). Iz statusa je vidljivo da se radi o hipotrofičnom ženskom nedonoščetu koje je dispnoično; ima skraćene obje faze respiracije, ali bez zvučnih fenomena. Zato je odmah po porodu intubirana, apliciran joj je surfaktant i stavljena na strojnu ventilaciju (invazivna pa neinvazivna) na kojoj je bila do 34. dana nakon čega je bila provođena optimalna oksigenoterapija. Nakon svega toga diše spontano i samostalno. Zbog razvoja prematurne retinopatije, učinjena joj je fotokoagulacija oba oka. Ekstremiteti su lividnih okrajina. Dijagnoze po otpustu: praematurus hypotrophicus (Geminus II), RDS, infectio perinatalis, neproliferativna retinopatija i mrežnične vaskularne promjene (ROP gr III.)

Medicinski karton prve djevojčice sadrži nalaze od 2019., 2020. i 2021. godine. Druga djevojčica u svom kartonu ima samo otpusno pismo Odjela za neonatologiju, a ostale nalaze i sadržaj medicinskog kartona je zadržala majka.

7. mjesec 2019. nalaz pregleda prve djevojčice u dobi od 2 godine i 10 mjeseci: Kontakt se ostvaruje pogledom i osmijehom. Iako ima usporen razvoj govora i komunikacije, komunicira mimikom lica, na poziv imenom se okreće i razumije jednostavne naloge. Usmjeruje pogled prema onom što ju zanima unatoč smetnjama vida (konvergentni strabizam). Tonus mišića je promijenjiv s tim da prevladava povišeni na udovima, izraženije na lijevoj strani. Nema antigravitacijske aktivnosti. Ipak, uspije desnom rukom držati keksić, prinijeti ga ustima i jesti. Abdukcija kukova ograničena. Obostrano su skraćeni iliopsoasi i stražnja loža. U položaju na leđima, glava je u srednjem položaju i slobodno ju rotira lijevo i desno po podlozi. Na facilitaciju hvata punom šakom desno spastičnim hvatom, a lijevu pridružuje. U položaju na trbuhu, postavljena na podlaticu, aktivira reakciju uspravljanja do prsne kosti. Također i tu rotira glavu lijevo i desno. Ne posjeda i ne zauzima četveronožni položaj. Sjedenje u bočnom položaju je otežano zbog spazma u donjim ekstremitetima. U vertikalnoj suspenziji križa nogice i dodiruje podlogu prednjim dijelom stopala.

10. mjesec 2019. nalaz pregleda prve djevojčice u dobi 3 godine i 1 mjesec. Stanje djevojčice se nije značajno promijenilo od prošlog pregleda. Nije zabilježen nijedan *milestone*.

12. mjesec 2019. nalaz pregleda prve djevojčice u dobi od 3 godine i 3 mjeseca: Kontakt se ostvaruje pogledom i mimikom lica. Vidno se usmjeruje prema interesima iako ima obostran strabizam (desno više). Izražavanje na razini slogovanja. Ima povišen tonus mišića uz spazam na udovima više na lijevoj strani. Spontanoj motorici nedostaje antigravitacijska aktivnost. Rotacije su nerazvijene, osim rotacije glave ulijevo i udesno, i zato ne posjeda samostalno i ne zauzima četveronožni položaj osim bočni položaj tek kad ju se postavi, ali i on joj je otežan zbog spazma u udovima. U vertikalnoj suspenziji križa nogice i oslanja se prednjim dijelom stopala.

3. mjesec 2020. nalaz pregleda prve djevojčice u dobi od 3 godine i 6 mjeseci: iz statusa kontrolnog pregleda je vidljivo da djevojčica ima simptome i znakove koje se odnose na živčani i mišićno koštani sustav, a upućuju na tetraparetske obrasce. Opis stanja identičan kao i na prošlom pregledu. Preporuka joj je koristiti ortopedske cipele.

6. mjesec 2020. nalaz pregleda prve djevojčice u dobi od 3 godine i 9 mjeseci: Zaključak nalaza ponovno ustanovljuje da djevojčica ima višestruko odstupanje u razvoju: motorika pogođena zbog prisutnosti spastičnog sindroma, razvoj govora je usporen, smetnje vida u obliku konvergentnog strabizma. I dalje se nastavlja provoditi neurorazvojna terapija po patronažnom tipu.

11. mjesec 2020. nalaz pregleda prve djevojčice u dobi od 4 godine i 2 mjeseca: zbog izostanka očekivanog fiziološkog razvoja, djevojčica u dobi od 4 godine ne zauzima četvernožni položaj, ne posjeda , ali se rotira do desnog boka uz pomoć. Ona je bila na pregledu i u 10 mjesecu i status je u oba mjeseca identičan. Komunicira mimikom lica, razumije jednostavne naloge i na verbalni nalog odgovara semantički. Razumijevanje je bolje od ekspresije. Ima povišen tonus mišića, izraženiji na donjim udovima, na lijevoj strani. U položaju supinacije glava je okrenuta udesno, ali ju dovede do središnjeg položaja i tamo zadrži neko vrijeme. Desnom rukom poseže za igračkom, ali lakat ne može potpuno ispružiti. Hvat je spastičan. Lijeva šakica je stisnuta, palac je aduciran u šaci. U položaju pronacije se postavi na podlaktice, rotira glavu lijevo i desno, ali ne dohvaća ispred sebe i nema izdržljivosti. Ostale karakteristike nepromijenjene.

3. i 4. mjesec 2021. nalazi prve djevojčice s dvaju kontrolnih pregleda u razdoblju od mjesec dana u dobi od 4 godine i 6 mjeseci. Djevojčica je uključena u neurorazvojnu terapiju triput tjedno, povremeno ide logopedu, dvaput mjesečno defektologu, na radnu terapiju i na terapiju senzorne integracije. Oba nalaza pokazuju da djevojčica u dobi od 4,5 godine kontakt ostvaruje pogledom i osmijehom. Razumije i izvršava jednostavne naloge u skladu s motoričkim ograničenjima. U vokabularu ima nekoliko riječi sa značenjem (mama, ne) i pojedine slogove u funkciji riječi. Daje poljubac na zahtjev. Ima povišen mišićni tonus i to jače na donjim udovima, lijevoj strani. U spontanoj motorici prisutne su distone atake i ekstenzijsko- fleksijske sinergije. Iliopsoas i hamstringsi su skraćeni. Ograničena joj je abdukcija kukova i generalno su prisutna ograničenja pasivnog pokreta, ali su moguća u većem opsegu u odnosu na prethodni pregled. U supinaciji glava joj je okrenuta u desno, ali je dovede u sredinu i tamo zadrži neko vrijeme. Igračke hvata desnom rukom, nepotpuno ispruženim laktom, polu stisnutom

šakicom dok je lijeva šakica potpuno stisnuta i palac aduciran u šaci. Ne uspijeva uhvatiti igračku lijevom rukom. U pronaciji se postavi na podlaktice, zadržava glavu u sredinu, podigne ju do 90°, ali ju zbog manjka izdržljivosti rotira lijevo i desno. Ne dohvaća predmete ispred sebe. Iz tog se položaja ne posjeda i ne zauzima četvernožni. Turski sjed i bočno sjedenje održava kratko vrijeme uz pomoć ruku.

4. ZAKLJUČAK

Uvidom u literaturu i pregledom medicinske dokumentacije dvaju para nedonošenih blizanaca zaključeno je da je uobičajeno da prijevremeno rođena djeca imaju motorička odstupanja. Ipak ta karakteristika da su rođeni prije vremena ne mora nužno značiti da će kod svih ishod biti lošiji. U slučajevima navedenom u ovom radu, od četvero djece, njih dvoje je imalo znatno lošiji ishod uvjetovan oštećenjem mozga. Konkretno, radi se o prvom dječaku od muških blizanaca i o prvoj djevojčici od ženskih blizanaca. Iako prijevremeni porod ima svoje rizike, nije nužno razlog odstupanja u razvoju jer su drugo dvoje nedonoščadi imali relativno dobar ishod. Krajnji ishod će ovisiti o interakciji postojećeg oštećenja mozga (tipu, opsegu i lokalizaciji) i provedenih neurorazvojnih terapija, koje svoj uspjeh temelje na stupnju iskoristivosti plastičnosti mozga.

5. LITERATURA

- 1) Mardešić D. Pedijatrija. Zagreb: Školska knjiga; 2003.
- 2) <https://poliklinika.org/>
- 3) Barišić i sur. Pedijatrijska neurologija. Zagreb: Medicinska naklada; 2009.
- 4) Goldenberg RL, Culhane JF, Iams JD, Romero R. Epidemiology and causes of preterm birth. *The Lancet*. 2008;371(9606):75-84.
- 5) Bélanger R, Mayer-Crittenden C, Minor-Corriveau M, Robillard M. Gross Motor Outcomes of Children Born Prematurely in Northern Ontario and Followed by a Neonatal Follow-Up Programme. *Physiother Can*. 2018;70(3):233-9.
- 6) Lucas BR, Elliott EJ, Coggan S, Pinto RZ, Jirikovic T, McCoy SW, et al. Interventions to improve gross motor performance in children with neurodevelopmental disorders: a meta-analysis. *BMC Pediatr*. 2016;16(1):193.
- 7) Lorefice LE, Galea MP, Clark RA, Doyle LW, Anderson PJ, Spittle AJ. Postural control at 4 years in very preterm children compared with term-born peers. *Dev Med Child Neurol*. 2015;57(2):175-80.
- 8) McGrath JM, Braescu AV. State of the science: feeding readiness in the preterm infant. *J Perinat Neonatal Nurs*. 2004;18(4):353-68
- 9) Crump C, Friberg D, Li X, Sundquist J, Sundquist K. Preterm birth and risk of sleep-disordered breathing from childhood into mid-adulthood. *International Journal of Epidemiology*. 2019; 48(6):2039-49.
- 10) Paavonen EJ, Strang-Karlsson S, Raikkonen K, Heinonen K, Pesonen A, Hovi P, et al. Very Low Birth Weight Increases Risk for Sleep-Disordered Breathing in Young

Adulthood: The Helsinki Study of Very Low Birth Weight Adults. PEDIATRICS. 2007;120(4):778-84.

11) Rosen CL, Larkin EK, Kirchner H, Emancipator JL, Bivins SF, Surovec SA, et al. Prevalence and risk factors for sleep-disordered breathing in 8- to 11-year-old children: association with race and prematurity. The Journal of Pediatrics. 2004;142(4):383-9.

12) <https://www.aboutkidshealth.ca/>

13) <https://www.tommys.org/>

14) <http://www.msd-prirucnici.placebo.hr/msd-prirucnik>

15) Einspieler C, Prechtl HF, Ferrari F, Cioni G, Bos AF. The qualitative assessment of general movements in preterm, term and young infants--review of the methodology. Early Hum Dev. 1997;50(1):47-60.

16) <https://www.physio-pedia.com/home/>

17) Graham JV, Eustace C, Brock K, Swain E, Irwin-Carruthers S. The Bobath Concept in Contemporary Clinical Practice. Topics in Stroke Rehabilitation. 2009;16(1):57-68.

18) Lee E, Lee S. The effects of early-stage neurodevelopmental treatment on the growth of premature infants in neonatal intensive care unit. J Exerc Rehabil. 2018;14(3):523-9.

19) <https://www.vojta.com/en/the-vojta-principle/vojta-therapy>

6. ŽIVOTOPIS

Osobne informacije

Ime i prezime: Doroteja Višak

Datum i mjesto rođenja: 3.5.1998., Zagreb, Hrvatska

Državljanstvo: hrvatsko

E-mail adresa: doroteja.visak@gmail.com

Obrazovanje

2018.- 2021.

Sveučilište u Splitu, Sveučilišni odjel zdravstvenih studija, Preddiplomski studij Fizioterapije, Split, Hrvatska

2013.- 2017.

Ženska opća gimnazija družbe sestara milosrdnica s pravom javnosti u Zagrebu, Hrvatska

2005./2006.-2012./ 2013.

Osnovna škola „Luka“, Sesvete, Zagreb

Osobne vještine i kompetencije

Materinji jezik: hrvatski

Ostali jezici: engleski (B2) i njemački (B1)

Računalne vještine: MS Office