

# Uloga balona koji otpuštaju lijekove (DEB) u liječenju periferne arterijske bolesti (PAD)

---

Žanetić, Maria Dona

Undergraduate thesis / Završni rad

2021

Degree Grantor / Ustanova koja je dodijelila akademski / stručni stupanj: **University of Split / Sveučilište u Splitu**

Permanent link / Trajna poveznica: <https://um.nsk.hr/um:nbn:hr:176:869104>

Rights / Prava: [In copyright](#) / [Zaštićeno autorskim pravom](#).

Download date / Datum preuzimanja: **2024-07-23**

Repository / Repozitorij:



Sveučilišni odjel zdravstvenih studija  
SVEUČILIŠTE U SPLITU

[Repository of the University Department for Health Studies, University of Split](#)



UNIVERSITY OF SPLIT



SVEUČILIŠTE U SPLITU  
Podružnica  
SVEUČILIŠNI ODJEL ZDRAVSTVENIH STUDIJA  
PREDDIPLOMSKI SVEUČILIŠNI STUDIJ  
RADIOLOŠKA TEHNOLOGIJA

**Maria Dona Žanetić**

**Uloga balona koji otpuštaju lijekove (DEB) u liječenju  
periferne arterijske bolesti (PAD)**

**Završni rad**

Split, 2021.

SVEUČILIŠTE U SPLITU  
Podružnica  
SVEUČILIŠNI ODJEL ZDRAVSTVENIH STUDIJA  
PREDDIPLOMSKI SVEUČILIŠNI STUDIJ  
RADIOLOŠKA TEHNOLOGIJA

**Maria Dona Žanetić**

**Uloga balona koji otpuštaju lijekove (DEB) u liječenju  
periferne arterijske bolesti (PAD)**

**The role of drug-eluting balloons (DEB) in the treatment of  
peripheral artery disease (PAD)**

**Završni rad/Bachelor's Thesis**

Mentor:

**Doc. dr. sc. Tonći Batinić**

Split, 2021.

## **ZAHVALA**

*Od srca zahvaljujem mentoru, doc. dr. sc. Tonći Batiniću, na pomoći, udijeljenom materijalu i usmjeravanju prilikom pisanja završnog rada. Također, veliko hvala doc. dr. sc. Ivani Štuli što je prihvatila biti član povjerenstva i mag. rad. techn. Stipanu Mandariću, ne samo na prihvaćanju povjerenstva nego i na tome što je bio na raspolaganju sve 3 godine studiranja.*

*Najveću zahvalnost dugujem svojim roditeljima i braći na razumijevanju, pruženoj podršci, pomoći i motivaciji od samog početka školovanja.*

*Hvala kolegama, posebno kolegici Mirelli, s kojima sam prošla kroz sve prepreke na ovom studiju i koji su nesebično pomagali u svim nevoljama.*

# TEMELJNA DOKUMENTACIJSKA KARTICA

ZAVRŠNI RAD

Sveučilište u Splitu

Sveučilišni odjel zdravstvenih studija

RADIOLOŠKA TEHNOLOGIJA

**Znanstveno područje:** Biomedicina i zdravstvo

**Znanstveno polje:** Kliničke medicinske znanosti

**Mentor:** doc. dr. sc. Tonći Batinić

## ULOGA BALONA KOJI OTPUŠTAJU LIJEKOVE (DEB) U LIJEČENJU PERIFERNE ARTERIJSKE BOLESTI (PAD)

Maria Dona Žanetić 611140

**Sažetak:** Rad se temelji na pregledu literature na temu uloge balona koji otpuštaju lijekove, DEB (eng. *Drug-Eluting Balloon*) u liječenju periferne arterijske bolesti. Navedena su neka provedena istraživanja vezana za ovu temu. Bolest perifernih arterija, PAD (eng. *Peripheral Artery Disease*) je nedovoljno dijagnosticirana, kronična i progresivna bolest najčešće uzrokovana aterosklerozom. Kao rezultat ateroskleroze, PAD se manifestira kroničnom, nedovoljnom perfuzijom tkiva i ishemijom, potencijalno kompliciranim trombotičkim ili embolijskim događajima. Kod intervencija perifernih arterija veliku ulogu zauzimaju baloni obloženi lijekom te imaju široku primjenu zbog sprječavanja revaskularizacije, nastanka tromba i alergijske reakcije uzrokovane stentom.

**Ključne riječi:** periferna arterijska bolest, baloni koji otpuštaju lijekove, perkutana transluminalna angioplastika

**Rad sadrži:** 37 stranica, 8 slika, 0 priloga, 36 literaturnih referenci

**Jezik izvornika:** hrvatski

## **BASIC DOCUMENTATION CARD**

**BACHELOR THESIS**

**University of Split**

**University Department for Health Studies**

**RADIOLOGICAL TECHNOLOGY**

**Scientific area:** Biomedicine and health

**Scientific field:** Clinical medical science

**Supervisor:** doc. dr. sc. Tonći Batinić

### **THE ROLE OF DRUG-ELUTING BALLOONS (DEB) IN THE TREATMENT OF PERIPHERAL ARTERY DISEASE (PAD)**

Maria Dona Žanetić 611140

**Summary:** The paper is based on a review of the literature on the role of drug-releasing balloons (DEB) in the treatment of peripheral arterial disease. Some conducted research related to this topic is listed. Peripheral artery disease is an underdiagnosed, chronic and progressive disease most commonly caused by atherosclerosis. As a result of atherosclerosis, PAD is manifested by chronic, insufficient tissue perfusion and ischemia, potentially complicated by thrombotic or embolic events. Drug-coated balloons play an important role in peripheral artery interventions and are widely used to prevent revascularization, thrombus formation, and stent-induced allergic reactions.

**Keywords:** peripheral arterial disease, drug-eluting balloon, percutaneous transluminal angioplasty

**Thesis contains:** 37 pages, 8 figures, 0 supplements, 36 references

**Original in:** Croatia

# Sadržaj

Sažetak .....	I
Summary.....	II
Sadržaj .....	III
<b>1. UVOD.....</b>	<b>1</b>
<b>2. CILJ RADA .....</b>	<b>2</b>
<b>3. RASPRAVA.....</b>	<b>3</b>
<b>3.1 ANATOMSKI PRIKAZ ARTERIJSKE OPSKRBE UDOVA .....</b>	<b>3</b>
<b>3.2 PERIFERNA ARTERIJSKA BOLEST – PAD .....</b>	<b>5</b>
3.2.1. Simptomi bolesti.....	9
3.2.2. Liječenje .....	11
<b>3.3. BALONI S OTPUŠTANJEM LIJEKA .....</b>	<b>13</b>
3.3.1. Postupak provođenja .....	13
3.3.2. Uloga balona s otpuštanjem lijeka .....	15
3.3.3. Primjena DEB-ova u praksi .....	18
3.3.3.1. Osvrt na studije.....	24
<b>4. ZAKLJUČAK.....</b>	<b>25</b>
<b>5. LITERATURA .....</b>	<b>26</b>
<b>6. ŽIVOTOPIS .....</b>	<b>31</b>

# 1. UVOD

Kako bi organi u tijelu i cijeli sustav čovjeka mogli funkcionirati potrebna je jako velika kvaliteta cirkulacije krvi. Kako krv cirkulira kroz tijelo, tako unutarnji organi u čovjeku dobivaju kisik i hranjive tvari. Kroz djetinjstvo, adolescenciju, odnosno mladost, ljudsko tijelo se više kreće, troši više energije, krvne žile su mlade, elastične i relativno čiste, pa organi tada maksimalno dobivaju hranjive tvari koje su im potrebne kako bi mogli normalno funkcionirati. Kako godine prolaze, čovjek dolazi u srednju životnu dob, samim time se manje kreće, te se na njegovim krvnim žilama počinje stvarati plak. Ta pojava se događa uslijed raznih čimbenika. Neki od štetnih čimbenika su nezdrava hrana, loše vanjsko okruženje, sjedilački način života, pa i pušenje, ali postoje i prirodni čimbenici kao što su taloženje lipida. Taloženje lipida u velike krvne žile je proces koji se pojavljuje u svim organizmima, kao i prekid dotoka krvi kroz arterije [1]. Kao rezultat poremećenosti cirkulacije u krvotoku, u svim organima i cjelokupnom čovjekovom sustavu se događaju promjene. Pojavljuju se posljedice opasne bolesti unutar sustava koje mogu dovesti i do hipertenzije, odnosno svi organi i sustavi povezani s cirkulacijom krvi kao što je kardiovaskularni sustav mogu biti zahvaćeni, pa se čak pojavljuju i kožne bolesti [2].

Primjer bolesti koja se javlja kao posljedica ateroskleroze je periferna arterijska bolest (PAD), degenerativno vaskularno stanje koje dovodi do neadekvatnog protoka krvi, najčešće u nogama [3]. Održavanjem zdravog načina života, uključujući vježbanje i pravilnu prehranu, može se prevenirati razvoj težeg oblika bolesti. Međutim, često su potrebne invazivne intervencije da bi se riješile komplikacije koje se mogu razviti progresijom bolesti. Veliku ulogu u liječenju komplikacija imaju baloni koji otpuštaju lijekove (DEB) jer smanjuju potrebu za postavljanjem stranog tijela u krvnu žilu, stenta.

Istraživanjem stručne literature kao i internetskih izvora u nastavku rada detaljnije će biti obrađena tema perifernih arterijskih bolesti kao i liječenja balonima koji otpuštaju lijekove.



## **2. CILJ RADA**

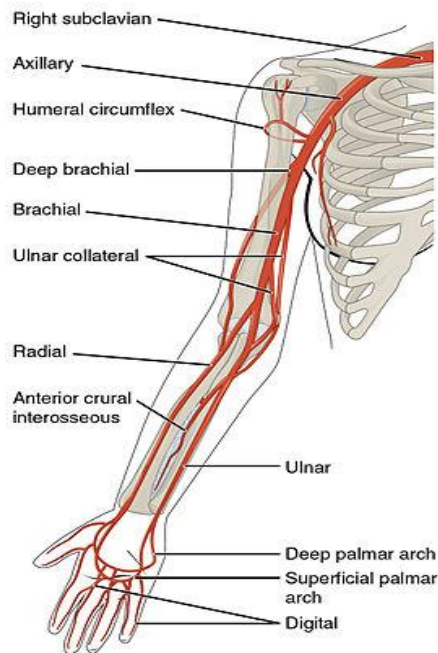
Cilj ovog završnog rada je objasniti područje arterijskih bolesti, perifernu arterijsku bolest, kao i balone koji sudjeluju u liječenju ove bolesti, odnosno balone koji otpuštaju lijekove, te koja je njihova uloga i što oni znače za ljudski život.

Bitno je uočiti važnost učestalosti perifernih arterijskih bolesti, njihovog pravovremenog liječenja, te njihove ozbiljnosti. Također, cilj je opisati jako važnu ulogu balona koji se koriste tijekom liječenja, kako bi mogli produžiti živote mnogih ljudi.

### **3. RASPRAVA**

#### **3.1 ANATOMSKI PRIKAZ ARTERIJSKE OPSKRBE UDOVA**

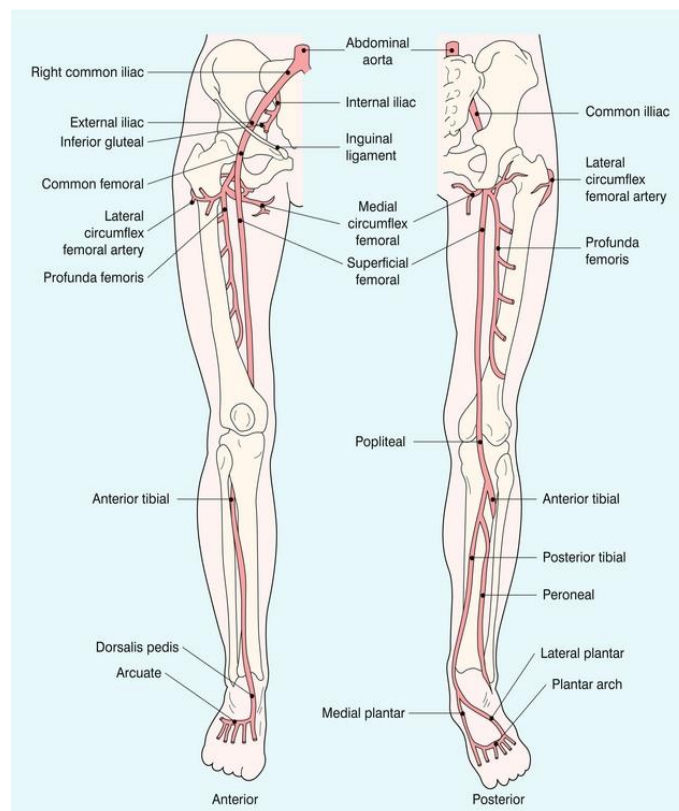
Arterijska opskrba gornjih udova se vrši preko pet glavnih žila (proksimalnog na distalni): subklavijske, aksilarne, brahijalne, radijalne i ulnarne arterije. Započinje subklavijskom arterijom, a s desne strane proizlazi iz brahiocefaličnog debla. S lijeve strane grana se izravno od luka aorte [4]. Subklavijska arterija putuje bočno prema pazuhu, a na granici prvog rebra ulazi u aksilu i postaje aksilarna arterija. Kako se aksilarna arterija spušta donjom granicom mišića teres major, postaje brahijalna arterija. Distalno od teres majora, brahijalna arterija se grana na profundu brachii (duboka arterija) koja putuje radijalnim živcem u radijalnom utoru nadlaktične kosti i opskrbljuje strukture u stražnjem dijelu nadlaktice (npr. Triceps brachii). Brahijalna arterija se u lakatnoj jami dijeli na radijalnu i ulnarnu arteriju [5]. Radijalna arterija se nalazi radijalno na prednjoj strani podlaktice te kroz prvi međukoštani prostor dolazi na dlan. Ulnarna arterija se nalazi ulnarno na prednjoj strani podlaktice, prelazi na dlan te zajedno sa radijalnom arterijom oblikuje dva palmarna luka. Površinski luk najvećim dijelom oblikuje ulnarna arterija dok duboki arterijski luk oblikuje radijalna arterija. Iz tih arterijskih lukova izlaze arterije za prste i mišiće dlana [6]. Na sljedećoj slici je prikazana arterijska opskrba gornjih ekstremiteta.



Slika 1. Arterije gornjih ekstremiteta

Izvor: [https://d3uigcfkiiww0g.cloudfront.net/wordpress/blog/pics-en/uploads/271px-2127\\_Thoracic\\_Upper\\_Limb\\_Arteries.jpg](https://d3uigcfkiiww0g.cloudfront.net/wordpress/blog/pics-en/uploads/271px-2127_Thoracic_Upper_Limb_Arteries.jpg)

Glavna arterija donjeg uda je femoralna arterija. Nastavak je vanjske ilijačne arterije, a vanjska ilijačna arterija postaje femoralna arterija kada prođe ispod ingvinalnog ligamenta i uđe u bedreni trokut [7]. Najvažniji ogranak femoralne arterije je a. profunda femoris (duboka bedrena arterija) koja ima ulogu glavnog kolateralnog puta kod pacijenata sa značajnom bolešću površinske femoralne arterije, SFA (eng. *Superficial Femoral Artery*). SFA se spušta anteromedijalnom stranom natkoljenice kroz aduktorni kanal, dolazi na stražnju stranu koljena u zakoljenu jamu (fossa poplitea), gdje mijenja naziv u poplitealnu arteriju. Poplitealna arterija daje ogranke za koljenu zglob i završno se grana na prednju i stražnju tibijalnu arteriju. Prednja tibijalna arterija prolazi do dorzuma stopala gdje mijenja naziv u arteriju dorsalis pedis koja se grana na arterije arcuata i plantaris profunda. Stražnja tibijalna arterija prolazi do tabana gdje se završno dijeli na medijalnu i lateralnu plantarnu arteriju koje se protežu plantarnom stranom stopala [6]. Na sljedećoj slici je prikazan raspored arterija donjih ekstremiteta.



Slika 2. Arterije donjih ekstremiteta

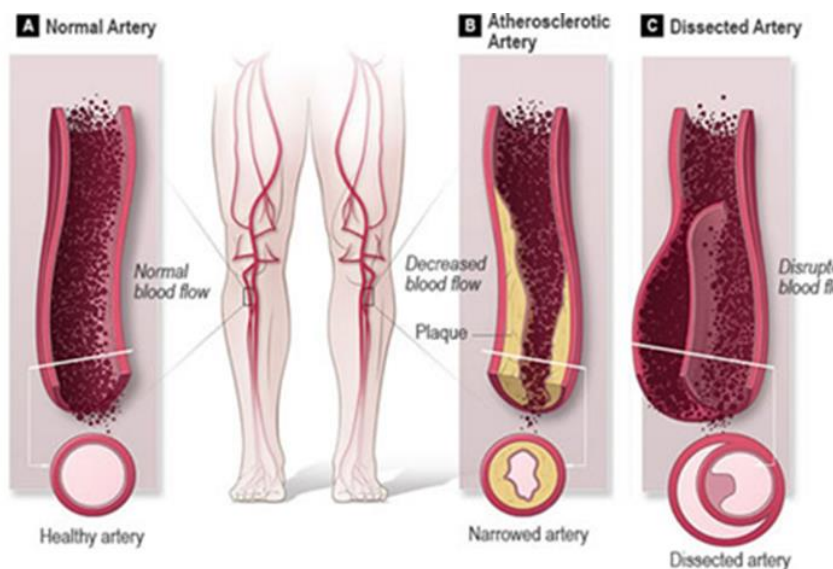
Izvor: [https://radiologykey.com/wp-content/uploads/2016/03/B9780702050152000046\\_f04-01-9780702050152.jpg](https://radiologykey.com/wp-content/uploads/2016/03/B9780702050152000046_f04-01-9780702050152.jpg)

### 3.2 PERIFERNA ARTERIJSKA BOLEST – PAD

Bolest perifernih arterija je nedovoljno dijagnosticirana, kronična i progresivna bolest uzrokovana sužavanjem arterija. Prethodno je nazivana periferna vaskularna bolest (PVD), ali se kasnije usvojio naziv periferna arterijska bolest (PAD) za opisivanje aterosklerotske bolesti koja pogađa arterije donjeg ili gornjeg ekstremiteta. Simptomi PAD-a često su varijabilni ili nisu prisutni; stoga se dijagnoza često propušta. Čimbenici rizika jednaki su bolesti koronarnih arterija, CAD (eng. *Coronary Artery Disease*), pri čemu najznačajniji utjecaj imaju upotreba duhana i šećerna bolest, DM (eng. *Diabetes Mellitus*) [8].

Kada se govori o bolesti perifernih arterija, riječ je o stanju koje se ne odvija ubrzano, nego se krvne žile postepeno sužavaju i dovode do bolova i grčeva zbog nedostatka

hranjivih tvari i kisika, odnosno dolazi do začepljenja. Pojavljuje se tako da se u krvnim žilama počinje gomilati plak, odnosno štetne tvari, a velika je vjerojatnost pojavljivanja plaka i na krvnim žilama vrata, srca ili bubrega na isti ili sličan način [9]. Bolest perifernih arterija može se javljati u blagom i teškom obliku, gdje blaga bolest može biti asimptomatska ili može uzrokovati slabije bolove, dok teška bolest perifernih arterija uzrokuje bolove tijekom mirovanja i atrofiju kože ekstremiteta, gangrenu, gubitak dlakavosti, cijanozu, ali i ostale bolesti vezane za krvožilni sustav. Blaga bolest se može izliječiti utječući na faktore rizika, te tjeļovježbom, ovisno o potrebi i dijagnozi bolesti, dok teška bolest zahtijeva angioplastiku, što će u nastavku rada biti opisano, kirurško premoštenje ili amputaciju [10] [11].



Slika 3. Prikaz normalne arterije (A), aterosklerotske arterije (B) i disecirane arterije (C)

Izvor: <https://vaskularnahirurgija.me/wp-content/uploads/2017/08/periferna-arterijaksabolest.jpg>

Periferna arterijska bolest je nedovoljno poznata među ljudima te njena prisutnost povećava mortalitet ljudi koji obolijevaju od vaskularnih bolesti. Još uvijek je nepoznanica što je u podlozi periferne arterijske bolesti, odnosno radi li se o zamoru materijala ili prirodnom procesu starenja krvnih žila kod čovjeka kojim se gubi elastičnost žila, tj. žile se stvrdnjavaju ili je ipak u pozadini progresivna bolest velikih i srednje velikih muskularnih arterija [1] [2] [11].

Dijagnoza ove bolesti postavlja se uzimanjem anamnestičkih podataka, na temelju fizikalnog pregleda i mjerenja pedobrahijalnog indeksa koji je jako važan čimbenik u otkrivanju bolesti [12].

Pedobrahijalni Indeks -AB Indeks (eng. *Ankle-Brachial Index*) pokazuje omjer arterijskog tlaka izmjerenog na nadlaktici i potkoljenici te je izravni pokazatelj rizika smrtnosti od kardiovaskularnih bolesti. Prisutnost periferne arterijske bolesti povezane s patološkim indeksom AB povećava ukupnu stopu smrtnosti za 2 do 3 puta, dok je stopa smrtnosti od kardiovaskularnih bolesti u porastu za 6 puta. Mjerenje pedobrahijalnog indeksa opisuje se kao jednostavni i jeftini test, a sastoji se od omjera sistoličkog krvnog tlaka donjeg ekstremiteta, posebno gležnja, i gornjeg ekstremiteta, nadlaktice. Vrijednost indeksa iskazuje se prema brahijalnom tlaku. AB indeks vrijednosti od 0,9 ima 100% specifičnosti i 95% senzitivnosti u otkrivanju periferne arterijske bolesti, dok vrijednost AB-indeksa  $< 0,4$  ukazuje na tešku ishemiju. AB indeks koji ima vrijednost nižu od 0,5 upućuje na vjerojatnost i rizik pridružene koronarne, cerebrovaskularne i renovaskularne bolesti [13].

Neinvazivne metode poput ultrazvuka (Duplex), kompjutorizirane tomografske angiografije i magnetske rezonance se mogu koristiti u bolesnika s perifernom arterijskom bolešću (PAD). Snimanje se može obaviti na pacijentu radi potvrde dijagnoze PAD-a ili na pacijentima koji imaju znakove ili simptome PAD-a. Što je najvažnije, snimanje je korisno i za procjenu bolesnika prije planirane vaskularne intervencije ili za pružanje nadzora nakon što se izvrši vaskularna intervencija [14].

Duplex ultrasonografija je metoda koja koristi zvučne valove s frekvencijama iznad onih koje čuje ljudsko uho. Za analizu prisutnosti ili ozbiljnosti PAD-a u donjem ekstremitetu najbolji su visokofrekventni pretvarači koji pružaju izvrsnu razlučivost slike na površinskim strukturama. Ova metoda omogućuje izravnu vizualizaciju arterija donjih ekstremiteta, a rezultati su podijeljeni u 4 kategorije. Prvo je "normalno", što se smatra 1–19% stenozom, nakon čega slijedi 20–49%, 50–99% stenozе i potpuna okluzija. Neke prednosti duplex ultrasonografije su: neinvazivna metoda je, što znači da obično nema kontraindikacija, studije su pokazale da je dupleks ultrazvuk sličan kontrastnoj angiografiji i superiorniji od standardne MRA i korisna je za dijagnozu i planiranje intervencija te provjere nakon intervencije. Nedostatci ove metode su: zahtijeva kontakt

s kožom, a to je izazov kod pacijenata koji pate od kroničnih rana nogu, zatim edemi nogu i pretilost. Važno je spomenuti i da duplex ultrasonografija ne uspijeva kategorizirati stenozu u prisutnosti kalcificiranih zidova i / ili plakova [14].

Kompjutorizirana tomografska angiografija, CTA (eng. *Computed Tomography Angiography*) je neinvazivna metoda koja omogućuju skeniranje cijelog vaskularnog stabla. Prednosti su: kratko vrijeme akvizicije, tanki slojevi, velika prostorna razlučivost, upotreba male količine kontrastnog sredstva, manja pojava kontraindikacija nego kod magnetske rezonance. Nedavna istraživanja izvijestila su o osjetljivosti i specifičnosti od 98% za dijagnozu PAD. Nedostaci CTA uključuju izloženost zračenju, koje se može akumulirati ponovljenim studijama, višestruko davanje jodnog kontrastnog sredstva može biti problematično za one pacijente s bubrežnom bolešću te nemogućnost precizne procjene arterija koje su kalcificirane [14].

Prednost magnetske rezonantne angiografije, MRA (eng. *Magnetic resonance angiography*) u dijagnozi PAD je u tome što intravenski kontrast nije standardno potreban i ne koristi se ionizirajuće zračenje. Fazni kontrast, PC (eng. *Phase Contrast*) i vrijeme leta, TOF (eng. *Time Of Flight*) su kontrastne tehnike koje detektiraju krv njezinim kretanjem u usporedbi sa statičkim okolnim tkivom. Radi cjelovitosti postoji oblik kontrastnog MRA koji se naziva MRA s pojačanim kontrastom; ovaj modalitet koristi intravenski kontrast i oslanja se na T1 efekt skraćivanja kontrastnog medija u arterijskom sustavu. Nedostatci ove metode su kontraindikacije vezane uz metalne implantate i pacemakere te rizik od nefronske sistemske fibroze zbog primjene gadolinija [14].

Konvencionalna angiografija zlatni je standard za dijagnozu PAD-a. Ovaj modalitet uključuje intravaskularno davanje kontrastnog sredstva tijekom radiografskog snimanja. Konvencionalna angiografija pruža vrhunsku razlučivost kontrasta s nižim dozama intravenskog kontrasta, a istovremeno ima mogućnost povećavanja slika i slikovnih žila u stvarnom vremenu, što pruža mogućnost istodobne intervencije koja će detaljnije biti opisana u radu. Nedostatci ove metode su invazivan pristup, veće doze zračenja, zajedno sa snažnim potencijalom za nefrotoksičnost i alergijske reakcije na kontrastno sredstvo [14].

Najčešći uzrok PAD-a je ateroskleroza. Ateroskleroza je upalna bolest koja je rezultat lanca postepenih oštećenja arterija. Proces bolesti započinje endotelnom ozljedom i

disfunkcijom, što dovodi do masnog nakupljanja, uzrokujući fibrozni plak i potencijalno završavajući kompliciranom lezijom. Prvenstveno kao rezultat ateroskleroze, PAD se manifestira kroničnom, nedovoljnom perfuzijom tkiva i ishemijom, potencijalno kompliciranim trombotičkim ili embolijskim događajima [8].

### 3.2.1. Simptomi bolesti

Ljudi koji boluju od PAD-a često nemaju simptome. Međutim, kod nekih se u hodu razvije bol u nogama koja obično nestaje nakon nekoliko minuta odmora, javlja se "intermitentna klaudikacija" [15]. Bolovi u listovima su najčešće mjesto, rjeđi u stopalima i rukama. Ozbiljnost klaudikacije široko varira, od blage nelagode do iscrpljujuće boli. Ozbiljna klaudikacija može otežati hodanje ili druge vrste tjelesnih aktivnosti. Često su istodobno zahvaćene obje noge, iako bol može biti jača u jednoj nozi [16]. Vremenom bolest napreduje te se smanjuje udaljenost koju bolesnik može prijeći bez pojave simptoma, smanjuje se tzv. "hodna pruga" [17].

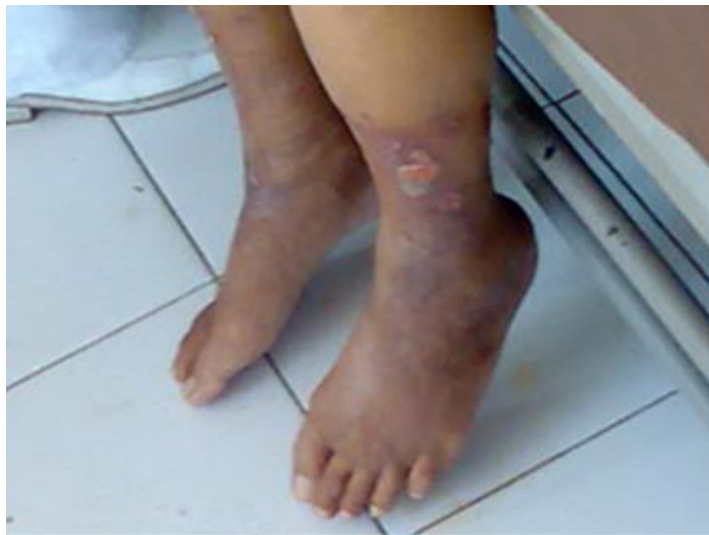Mjesto boli ovisi o mjestu začepljene ili sužene arterije. Klaudikacija se pojavljuje u području bedara, gluteusa ili listova u aortoilijačnoj bolesti, a osim toga može doći do boli u području kukova, te se kod muškaraca može javiti erektilna disfunkcija. Kod femoropoplitealne bolesti klaudikacije su najučestalije u području listova, ovisno je li površna femoralna ili poplitealna arterija. Lokalizacija okluzije također određuje prisutnost ili odsutnost arterijskih pulzacija, te zbog toga femoropoplitealne pulzacije ostaju očuvane kod bolesti koja zahvaća distalnije arterije dok pulzacije u području stopala budu oslabljene ili u potpunosti odsutne [2] [12] [18].

Ostali simptomi PAD-a mogu uključivati:

- migrene
- poremećaji vida i sluha
- gubitak kose na nogama i stopalima
- poremećaji u disanju i angina pectoris
- utrnulost ili slabost u nogama



- hipertenzija
- nesаница
- lomljivi, sporo rastući nokti na nogama
- rane na nogama koje ne zarastaju
- promjena boje kože na nogama, poput blijede ili plave (slika 8)
- sjajna koža
- u muškaraca, erektilna disfunkcija
- zaboravnost
- mišići na nogama se smanjuju (troše) [15]



Slika 4. Izgled noge kod osobe koja boluje od PAD-a

Izvor: <https://upload.wikimedia.org/wikipedia/commons/8/82/Pvd002.jpg>

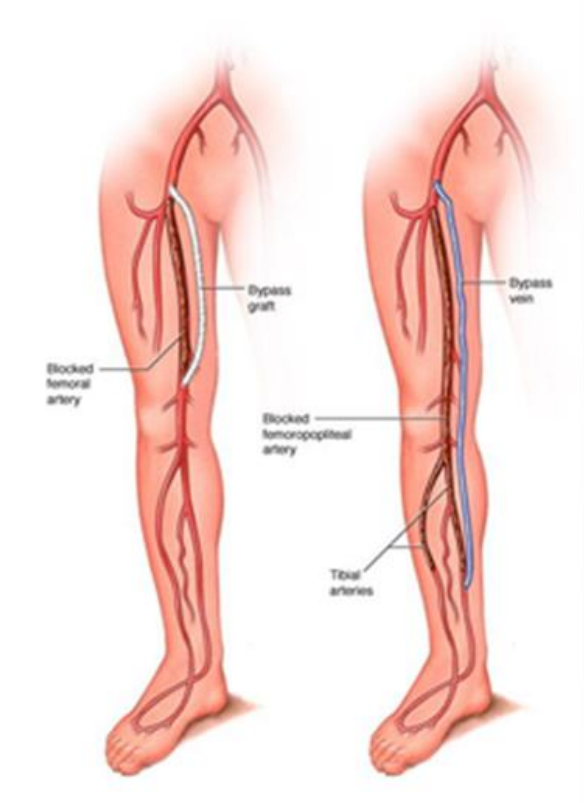
Simptomi PAD-a često se razvijaju polako, s vremenom. Ukoliko se simptomi brzo razviju ili naglo pogoršaju, to može biti znak ozbiljnog problema koji zahtijeva hitno liječenje.

### 3.2.2. Liječenje

Prvi korak u liječenju od periferne arterijske bolesti je promjena životnih navika kako bi se smanjili čimbenici rizika. To uključuje prestanak pušenja, vježbanje, šetanje i uvođenje uravnotežene prehrane. Teži oblici bolesti se liječe agresivno pomoću svih vrsta lijekova, a najteži stupanj bolesti, kao što je kritična ishemija noge ili amputacija noge se može spriječiti ponajviše promjenom načina života. Amputacija noge zbog kritične ishemije povezana je s negativnim ishodom liječenja kao što je smrt pacijenta. Kod težih oblika bolesti radi se neki postupak revaskularizacije da se izbjegne faza kritične ishemije, jer je u suprotnom amputacija noge neizbježna [19].

Intervencijski radiolozi u angio sali provode metodu digitalne subtrakcijske angiografije, DSA (eng. *Digital Subtraction Angiography* ) gdje pod rentgenskom dijaskopijom, aplikacijom kontrasta pomoću katetera prikazuju krvne žile udova. Prikazana suženja ili začepjenja krvnih žila se mogu proširiti balonima obloženim lijekom ili drugim tehnikama. Kako bi se njihova prohodnost dugotrajno zadržala na ta se mjesta uglavnom ugrađuju tzv. endovaskularne proteze ili mrežice (eng. *stent*), metalne (eng. *bare metal*) ili sve češće obložene lijekovima (eng. *drug eluting*) [18] [20] [21].

Minimalno invazivni endovaskularni postupci uključuju upotrebu balona kojima se proširuju začepjene arterije (angioplastika), metalnih mrežica (potpornica ili stent) te odstranjivanje masnih naslaga iz arterija (mehanička aterektomija). Revaskularizacija se provodi kirurški na način da se začepljena arterija premosti tzv. premosticom kojom se omogući protok krvi u nozi do mjesta gdje se nalazi zastoj, što je prikazano na sljedećoj slici [22].



Slika 5. Premosnica na nozi

Izvor: [https://www.mayoclinic.org/-/media/kcms/gbs/patient-consumer/images/2013/08/26/11/01/ds00537\\_im03110\\_r7\\_graftbypassth\\_u.jpg.jpg](https://www.mayoclinic.org/-/media/kcms/gbs/patient-consumer/images/2013/08/26/11/01/ds00537_im03110_r7_graftbypassth_u.jpg.jpg)

### 3.3. BALONI S OTPUŠTANJEM LIJEKA

Intervencijska kardiologija intenzivno se razvija posljednjih četrdesetak godina. A. Grüntzig je 1977. godine primijenio prvi balon angioplastike, a do danas se svjedočilo razvoju više generacija stent-ova i tehnika koje su ostvarile pozitivan ishod u liječenju bolesnika s koronarnom bolesti, a zatim i u liječenju periferne arterijske bolesti. Usprkos uspješnim i obećavajućim rezultatima, primjena neovisne balon angioplastike je postala rijetka zbog velike učestalosti akutne tromboze, tzv. elastičnog sužavanja krvnih žila nakon dilatacije, te restenoze [20] [22].

Ponovno zanimanje za balon angioplastiku se pojavilo u posljednjem desetljeću zahvaljujući usavršavanju nosača i balona koji otpuštaju lijekove pomoću kojih je omogućeno potpuno prenošenje lijeka na stjenku žile [22].

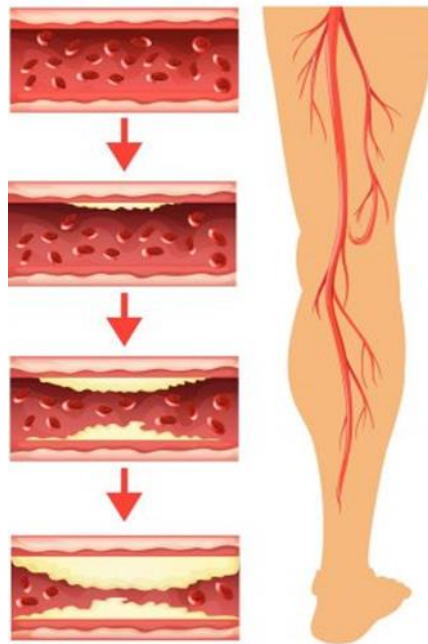
Angioplastika obložena balonom ima sličnosti sa običnom starom balonskom angioplastikom, ali kod nove postoji dodatak anti-proliferativnog lijeka koji prekriva balon, kao i pomoćna tvar za pomoć u prijenosu lijekova, što može pomoći u sprječavanju restenoze [22]. Restenoza je proces ponovnog sužavanja krvne žile na mjestu koje je prethodno bilo tretirano. Korištenje balona obloženog lijekom može onemogućiti diobu stanica, ograničavajući količinu restenoze ili ponovnu okluziju ili začepljenje žile nakon tretmana [18] [23].

#### 3.3.1. Postupak provođenja

U angio-dvorani radi se angioplastika balonom obloženim lijekom, tijekom koje liječnik kroz kateter u krvotok ubrizgava kontrast. Kontrast omogućuje pregled arterije na rendgenskom monitoru, dok se uređaj s malim balonom na vrhu umetne kroz arteriju u nozi i pomiče kroz arterije dok ne dosegne suženo područje. Balon se napuše, te se time poravna uz zid arterije, proširuje arteriju i obnavlja protok krvi. Nakon obavljenog posla balon se ispuhuje i uklanja iz tijela [18] [19].

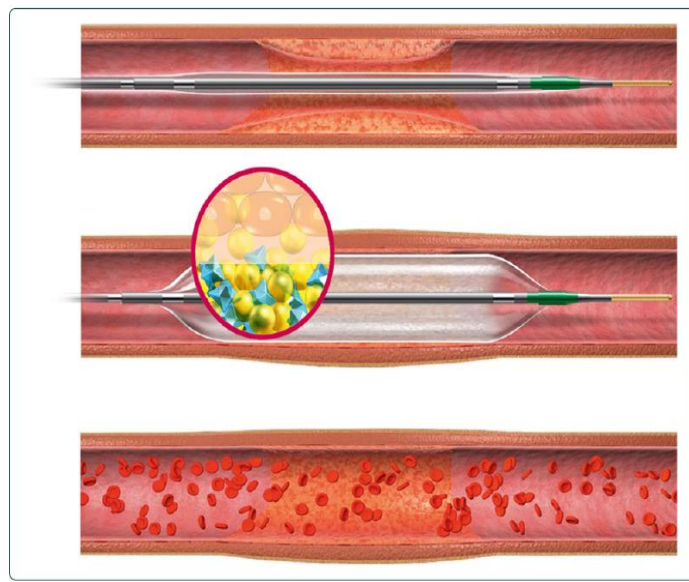
Zatim se novi balon obložen anti-proliferativnim lijekom umeće kroz istu arteriju u nozi i pomiče kroz arterije dok ne dosegne prethodno tretirano suženo područje i napuhuje se, a lijek se sa površine balona dostavlja na stjenku arterije i okolno tkivo. Nakon određenog

vremenskog razdoblja, liječnik ispuhuje balon i uklanja ga iz tijela, te procjenjuje je li potrebno daljnje liječenje kako bi se održao uredan protok krvi kroz tretirano područje. Prikaz postupka je dostupan na youtube-u gdje je prikazana 3D medicinska animacija: <https://youtu.be/p3z9FLYijrQ>, a slikama ispod su prikazani dijelovi procesa nakupljanja masnih naslaga u krvnim žilama kao i postupak ispuštanja lijeka balonom [22] [24].



Slika 6. Prikaz postupka nakupljanja masnih naslaga

Izvor: <http://www.lafayettecardio.com/wp-content/uploads/2020/05/lafayette-angioplasty-stent.jpg>



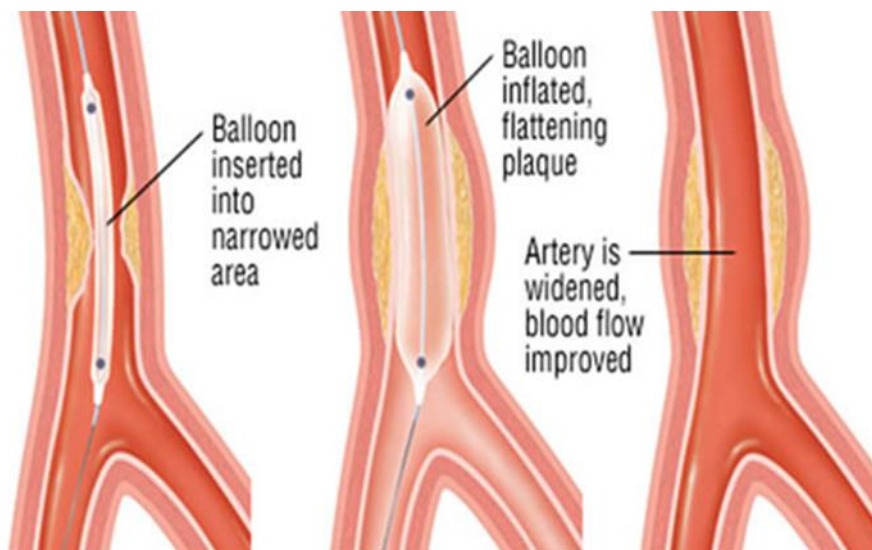
Slika 7. Ispuštanje lijeka balonom

Izvor: [https://cyberleninka.org/viewer\\_images/1064926/f/1.png](https://cyberleninka.org/viewer_images/1064926/f/1.png)

### 3.3.2. Uloga balona s otpuštanjem lijeka

Za liječenje okludiranih krvnih žila koriste se baloni obloženi lijekom. Era interventne endovaskularne medicine započela je dilatacijom balona. Daljnji napredak predstavljali su goli metalni stentovi, a nakon toga stentovi koji su otpuštali lijekove. U posljednjih nekoliko godina interventna kardiologija prepoznala je potrebu za daljnjim razvojem u liječenju okludiranih arterija. Koncept balona s otpuštanjem lijeka je distribucija citostatskog lijeka (najčešće Paclitaxel), lokalno kroz balon koji blokira nekontroliranu hiperplaziju endotela, najčešći uzrok restenotskih lezija. To se radi kako bi se spriječilo ugrađivanje trajnog metala i kako bi se skratila upotreba antiagregacijske terapije [2] [20] [25].

Baloni obloženi lijekom uvedeni su radi poboljšanja prohodnosti nakon endovaskularne intervencije za PAD donjih ekstremiteta. Popularnost među endovaskularnim stručnjacima stekli su zbog jednostavnosti upotrebe i koncepta "ne ostavljati ništa iza sebe" [18].



Slika 8. Prikaz balona u krvnim žilama

Izvor: <https://www.krenizdravo.hr/wp-content/uploads/2017/12/angioplastija.jpg?x18533>

Balonski lijek i nosač lijeka glavne su komponente balona. Nosač lijeka ima iznimnu važnost u tehničkom konceptu uspješno dizajniranog balona. DEB se obično koristi kao uobičajeni balon, a neophodno je izbjegavanje dodira ruke s površinom balona, jer se pri takvom dodiru može oštetiti lijek. Ciljana dostava lijeka mora biti brza jer lijek oslobađa svoju tvar u trenutku kada ulazi u protok krvi. Idealna dostava lijeka za koronarnu intervenciju do oštećene žile je 60 sekundi (vrijeme od ulaska u protok krvi do završetka napuhavanja balona). Indikacije za upotrebu DEB-a u endovaskularnim intervencijama su restenoza stenta, uske krvne žile [21] [23].

U teoriji, upotreba balona uklanja nedostatke koje donosi stent:

- reakcija na strano tijelo te mogućnost restenoze zbog duge prisutnosti stenta i polimera u krvnoj žili
- eliminacija alergije, upale i disfunkcije endotela uzrokovanu polimerima
- zadržavanje postojeće anatomske strukture krvnih žila, tako da se može koristiti u anatomski zahtjevnim i složenim lezijama u kojima je upotreba stenta limitirana ili nezadovoljavajuća (bifurkacije, male krvne žile, dijabetes itd.)

- smanjenje rizika od stent-tromboze zbog puknuća ili malformacije stenta
- smanjenje mogućnosti krvarenja uzrokovanog dugotrajnom primjenom antitrombocitne terapije obavezne nakon ugradnje stent-a (eng. drug-eluting stent, DES)
- za razliku od DES-a kod kojeg se lijek raspoređuje neravnomjerno duž nosača stenta, raspodjela lijekova u stijenci krvnih žila je ujednačena
- uklanjanje potrebe za dugotrajnom antiagregacijskom terapijom zbog toga što lijek ima veću brzinu otpuštanja i veću koncentraciju od DES-a, tako da je vrijeme zadržavanja lijeka u stijenci krvne žile vrlo kratko, odnosno kada je endotel najoštećeniji, nakon čega je reendotelizacija brža budući da nakon toga nema lijeka [21]

Zasad se na svjetskom tržištu nalazi osam vrsta balona i trenutno svi proizvođači DEB-ova upotrebljavaju paclitaxel, citotoksični lijek koji kontinuiranom blokadom mitoze u metafazi-anafazi staničnoga ciklusa inhibira proliferaciju stanica ograničavajući funkciju mikrotubula. Lijek se rabi zbog naglašene lipofilnosti, brzine prodiranja u tkiva te snažnog vezanja za različite dijelove stanice [1].

Osnovne razlike između dostupnih DEB-ova su u tvari koja se koristi kao nosač paklitaksela. Koriste se šelak (prirodna smola), BTHC (butyryl-tri-hexyl-citrat), urea, a najispitivaniji nosač lijeka je iopromid, kontrastno sredstvo za koje je potvrđeno da pospješuje topljivost paklitaksela. Neki proizvođači nisu ni objavili kojeg nosača koriste, iako su karakteristike nosača presudne za uspješnu isporuku lijekova u endotelne stanice i mogu biti mogući razlog uočene razlike u kliničkoj učinkovitosti tržišno dostupnih DEB-ova [26].



### 3.3.3. Primjena DEB-ova u praksi

Baloni obloženi lijekom, DCB (eng. *Drug-Coated Balloon*) prevladavajuća su terapija revaskularizacije simptomatske bolesti femoropoplitealne arterije. Zbog razlika u pomoćnim tvarima, dozi paklitaksela i morfologiji obloge, primijećeni su različiti klinički ishodi kod različitih DCB-ova [27].

Endovaskularno liječenje simptomatske aterosklerotske bolesti perifernih arterija (PAD) steklo je široku primjenu i sada se preporučuje kao primarna strategija revaskularizacije u mnogim kliničkim i anatomskim ispitivanjima. Perkutana transluminalna angioplastika, PTA (eng. *Percutaneous Transluminal Angioplasty*) površinske femoralne i poplitealne arterije ima visoku početnu stopu uspjeha, ali restenoza se javlja u do 60% slučajeva. Iako su randomizirana ispitivanja pokazala stope prohodnosti s golim metalnim stentovima i stentovima koji izlučuju lijekove superiornijim u usporedbi sa onim kod PTA, optimalno liječenje bolesti površinske femoralne i poplitealne arterije i dalje je kontroverzno. S obzirom na ograničenja stentiranja, javila se upotreba balona koji otpuštaju lijekove i tako uklonila potreba za trajnim metalnim implantatom [28]. U nastavku su navedena istraživanja koja pokazuju uspješnost liječenja pomoću različitih vrsta DEB-ova te njihovu učinkovitost u usporedbi sa stentovima.

Ključna studija ILLUMENATA, multicentrična, pojedinačno slijepa, randomizirana kontrolirana studija, osmišljena je za procjenu sigurnosti i učinkovitosti Stellarex DCB-a u usporedbi s balonskom angioplastikom bez presvlake (PTA) kod pacijenata sa simptomima klaudikacije i bolovima u mirovanju koji se mogu pripisati bolesti femoropoplitealne arterije. Sudjelovalo je 300 simptomatskih bolesnika koji su bili nasumično dodijeljeni zahvatu sa upotrebom DCB (n = 200) ili standardnoj angioplastiki (perkutana transluminalna angioplastika [PTA] (n = 100)). Primarna točka ispitivanja bila je oslobađanje od smrti povezane s uređajima i postupcima kroz 30 dana, te smanjenje rizika od velike amputacije ciljnog uda i revaskularizacije klinički uvjetovane ciljne lezije kroz 12 mjeseci. Koncentracije paklitaksela u plazmi izmjerene su nakon zadnjeg postavljanja DCB-a i u unaprijed određenim vremenima (1, 4, 24 sata i 7 i 14 dana nakon postupka) sve dok se više nije mogla detektirati prisutnost. Osnovne su karakteristike bile slične među skupinama: 50% je imalo dijabetes melitus, 41% su bile žene, prosječna duljina lezije bila je 8,3 cm, a 44% je bilo ozbiljno kalcificirano. Dokazana je primarna

točka ispitivanja (92,1% za DCB naspram 83,2% za PTA,  $P = 0,025$  za superiornost), a stopa primarne prohodnosti bila je značajno veća kod DCB (76,3% za DCB naspram 57,6% za PTA,  $P = 0,003$ ). Poboľšanja pedobrahijalnog indeksa, klase Rutherford i kvalitete života bila su uspoređiva, ali PTA kohorta zahtijevala je dvostruko više revaskularizacija. Farmakokinetički ishodi pokazali su da su svi pacijenti imali značajnu razinu paklitaksela nakon primjene DCB-a koja je opala unutar prvih sat vremena ( $54,4 \pm 116,9$  ng / ml do  $1,4 \pm 1,0$  ng / ml). Zaključeno je da je Stellarex DCB superiorniji od PTA-a i po sigurnosti i po učinku za liječenje simptomatske (klasa 2-4 Rutherfordove) femoropoplitealne bolesti. Farmakokinetički podaci pokazuju da su koncentracije paklitaksela u plazmi na niskim razinama 1 sat nakon primjene. Dvanaestomjesečni klinički rezultati pokazuju superiornu prohodnost u odnosu na standardni PTA unatoč složenosti ispitivanih pacijenata [27].

Prospektivna, randomizirana studija RANGER SFA (Uspoređba balona obloženim Ranger™ Paclitaxelom i balona bez lijeka u femoropoplitealnim arterijama) obuhvatila je 105 pacijenata sa simptomatskom ishemijom donjih udova (Rutherford kategorija 2 do 4) i stenotskim lezijama u nestentiranim femoropoplitealnim segmentima u 10 europskih centara. Skupina se sastojala od 71 bolesnika (prosječna dob  $68 \pm 8$  godina,  $n = 53$  muškarca) koji su bili upisani u grupu Ranger DCB, a 34 bolesnika (prosječna dob  $67 \pm 9$  godina,  $n = 23$  muškarca) dodijeljeno je kontrolnoj skupini. Dvanaestomjesečna analiza uključivala je prohodnost, sigurnost i kliničke ishode te procjene kvalitete života. DCB skupina imala je veću primarnu stopu prohodnosti nakon 12 mjeseci (Kaplan-Meierova procjena 86,4% prema 56,5%), sa znatno duljim vremenom do neuspjeha prohodnosti (log-rank  $p < 0,001$ ). Procijenjena sloboda od ciljane stope revaskularizacije lezije bila je 91,2% u DCB skupini i 69,9% u kontrolnoj skupini nakon 12 mjeseci, uz značajno dulje vrijeme ponovne intervencije ( $p = 0,010$ ). Ni u jednoj skupini nisu se dogodile ciljane amputacije udova ili smrti povezane s uređajima. Dvanaestomjesečni rezultati pokazuju da se prohodnost održala dulje nakon liječenja Ranger DCB-om nego nakon konvencionalne balonske angioplastike, a taj je rezultat povezan s niskom stopom revaskularizacije i dobrim kliničkim ishodima [29].

Ispitivanje IN.PACT SFA prospektivno je, multicentrično, pojedinačno slijepo, randomizirano ispitivanje u kojem je nasumično odabran 331 pacijent s povremenom klaudikacijom ili ishemičnom boli u mirovanju koja se pripisuje površinskoj bolesti

bedrene i poplitealne periferne arterije u odnosu 2: 1 za liječenje s DCB ili PTA. Predmet istraživanja je bila djelotvornost primarne prohodnosti, definirana kao oslobađanje od restenoze ili klinički uvjetovane revaskularizacije ciljane lezije nakon 12 mjeseci. Osnovne karakteristike bile su slične između dvije skupine. Pacijenti su bili prihvatljivi za studiju ako su imali umjerenu do ozbiljnu povremenu klaudikaciju ili ishemičnu bol u mirovanju (Rutherford 2–4) i stenozu od 70% do 99% s dužinama lezija između 4 i 18 cm ili okluzijom duljine  $\leq 10$  cm koja uključuje površinske femoralne i proksimalne poplitealne arterije te su udovoljavali svim ostalim kriterijima. Prosječna duljina lezije i postotak ukupnih okluzija za DCB i PTA iznosili su  $8,94 \pm 4,89$  i  $8,81 \pm 5,12$  cm ( $P = 0,82$ ), odnosno 25,8% i 19,5% ( $P = 0,22$ ). DCB je rezultirao većom primarnom prohodnošću u odnosu na PTA (82,2% naspram 52,4%;  $P < 0,001$ ). Stopa revaskularizacije klinički ciljane lezije je bila 2,4% u skupini s DCB-om u usporedbi s 20,6% u skupini s PTA ( $P < 0,001$ ). Zabilježena je niska stopa tromboze krvnih žila u obje noge (1,4% nakon DCB i 3,7% nakon PTA [ $P = 0,10$ ]). Nije bilo smrtnih slučajeva povezanih s uređajima ili postupcima i nije bilo većih amputacija. Zaključno, u ovom velikom, prospektivnom, multicentričnom, međunarodnom, randomiziranom ispitivanju, DCB je bio superiorniji od PTA-a i imao je povoljan sigurnosni profil za liječenje pacijenata sa simptomatskim površinskim PAD-om bedrene i proksimalne poplitealne arterije. IN.PACT DCB pokazao je impresivne stope prohodnosti s niskim stopama ponovljene revaskularizacije u usporedbi s drugim modernim endovaskularnim terapijama [28].

Kenneth Rosenfield, dr. med. i sur. objavili su jednogodišnje rezultate studije LEVANT 2 koji su pokazali superiornu primarnu prohodnost Lutonix 035 balona presvučenog lijekom (DCB) u odnosu na standardnu perkutanu transluminalnu angioplastiku (PTA), kao i sigurnost u skladu sa standardnim PTA balonima za upotrebu u bolesnika sa simptomatskom bolešću femoropoplitealne periferne arterije. Ključna studija LEVANT 2 globalna je, prospektivna, pojedinačno slijepa, randomizirana studija na 54 mjesta (42 mjesta u Sjedinjenim Državama i 12 u Europi) koja je uključila sve pacijente prema jednom protokolu, uspoređujući Lutonix 035 DCB sa standardnim PTA. Studija je ispunila svoje primarne ciljeve za sigurnost i djelotvornost. Nakon jedne godine studija je pokazala približno 30% poboljšanu prohodnost Lutonix DCB-a u usporedbi sa standardnim PTA (73,5% vs 58,8%;  $P < .001$  po Kaplan Meier-ovoj analizi vremena do

dogadaja). S 24 mjeseca, stopa primarne prohodnosti među pacijentima liječenim Lutonix DCB bila je bolja od standardne PTA (58,6% u odnosu na 53%;  $P = 0,05$ ). Stopa slobode od revaskularizacije ciljane lezije bila je 82% u korist Lutonixa. Sekundarne sigurnosne krajnje točke za one liječene Lutonixom uključivale su jednu veliku amputaciju (0,4%), jednu ponovnu intervenciju zbog tromboze (0,4%) i 19 smrtnih slučajeva (6,9%) [30].

Zanimljivo je spomenuti i randomizirano kontroliranu studiju koju su objavili Hai Feng i sur., a koja je obuhvaćala procjenu učinkovitosti i sigurnosti balona koji eluiraju lijekove (DEB) u odnosu na ne presvučeni balon, UCB (eng. *Uncoated Balloon*) u bolesnika s femoropoplitealnom arterijskom okluzivnom bolešću. U konačnu metaanalizu uključeno je sedamnaest RCT-a ( randomizirane kontrolirane studije) s 2706 pacijenata. Pacijenti koji su primali DEB imali su više razine minimalnog luminalnog promjera, MLD ( eng. *Minimal Luminal Diameter*) za 6 i 12 mjeseci od onih koji su dobili UCB. DEB je smanjio razinu kasnog gubitka lumena, LLL (eng. *Late Lumen Loss*) nakon 6 i 12 mjeseci. Utvrđeno je da DEB nije superiorniji od UCB-a na primarnoj prohodnosti nakon 6 mjeseci, dok je DEB povećao primarnu prohodnost nakon 12 i 24 mjeseca. Pacijenti koji su primali DEB smanjili su rizik od restenoze nakon 6 i 12 mjeseci. DEB je smanjio rizik od glavnih štetnih događaja nakon 6, 12 i 24 mjeseca. Zaključeno je da istraživanje sugerira da je DEB superiorniji od UCB-a za pacijente s femoropoplitealnom arterijskom okluzivnom bolešću u smislu MLD-a, LLL-a, primarne prohodnosti, restenoze, ciljane revaskularizacije lezija i glavnih neželjenih posljedica, dok su za rizik od smrtnosti od svih uzroka, ciljane lezije tromboza i amputacija potrebna daljnja istraživanja za praćenje učinaka liječenja između DEB-a i UCB-a [31].

Kombinacija usmjerene aterektomije i DCB angioplastike zanimljiva je strategija za femoropoplitealnu revaskularizaciju jer se bavi glavnim izazovima trajne prohodnosti u femoropoplitealnim intervencijama: (1) mehaničkim silama uzrokovanim rezidualnim opterećenjem plakom ili disekcijama i (2) biološkom restenozom zbog razvoja hiperplazije intime. Kombinacija ova dva načina proučavana je u DEFINITIVNOM AR randomiziranom kontroliranom ispitivanju, pilot istraživanju koje je ocjenjivalo sustav TurboHawk aterektomije u kombinaciji s DCB angioplastikom. Iako ovo istraživanje nije pokazalo statistički značajnu razliku u primarnoj prohodnosti između kombinirane terapije s aterektomijom plus DCB u odnosu na sam DCB u 12. mjesecu, važno je napomenuti da su pacijenti s ozbiljno kalcificiranim lezijama isključeni iz

randomizacije. Umjesto toga, ti su pacijenti praćeni u malom registarskom dijelu ispitivanja u kojem se koristila kombinirana terapija aterektomije i DCB-a. To je važno jer je glavni trend zabilježen u ovom ispitivanju ukazao na to da su pacijenti s najsloženijim lezijama (tj. oni s dugim i ozbiljno kalcificiranim lezijama) najviše koristi dobili od kombinirane terapije aterektomije i DCB-a. Uz to, pacijenti koji su u potpunosti eliminirani aterektomijom na  $\leq 30\%$  prije primjene DCB-a imali su najviše koristi od kombinirane terapije. Ovo pilot istraživanje također je pokazalo sigurnost kombinirane terapije aterektomije i DCB-a, što je pokazano odsutnošću povećanja stope glavnih neželjenih događaja u skupini s aterektomijom i DCB-om u usporedbi sa samo DCB-om nakon 12 mjeseci [32].

Randomizirana ispitivanja stentova koji otpuštaju lijekove, DES (eng. *Drug-Eluting Stent*) i balona koji otpuštaju lijekove (DCB) za femoropoplitealne intervencije izvijestila su o superiornoj stopi prohodnosti za obje strategije u usporedbi sa standardnom balonskom angioplastikom. Međutim, nedostaju studije koje uspoređuju međusobnu učinkovitost. Unutar multicentričnog, randomiziranog ispitivanja, 150 pacijenata sa simptomatskom femoropoplitealnom bolešću nasumično je dodijeljeno primarnoj DES implantaciji ili DCB angioplastici sa stent tehnikom lijećenja nakon stratifikacije zbog dužine lezije ( $\leq 10$  cm,  $> 10$  cm do  $\leq 20$  cm i  $> 20$  cm do  $\leq 30$  cm). Primarna točka procjene bila je učinkovitost primarne prohodnosti nakon 12 mjeseci koju je procijenio Kaplan-Meier. Sekundarne točke procjene sastojale su se od glavnih štetnih događaja, uključujući smrt, velike amputacije i klinički uvjetovanu revaskularizaciju ciljanih lezija te kliničke ishode. Više od polovice lezija bile su potpune okluzije, a stopa stentiranja iznosila je 25,3% u DCB skupini. Kaplan-Meier-ove procjene primarne prohodnosti iznosile su 79% i 80% za DES i DCB nakon 12 mjeseci ( $p = 0,96$ ), ali su se smanjile na 54% i 38% kroz 36 mjeseci ( $p = 0,17$ ). Sloboda od klinički uvjetovane revaskularizacije ciljane lezije bila je  $> 90\%$  nakon 12 mjeseci, ali je pala na oko 70% nakon 36 mjeseci u obje skupine. Sveukupno, stopa smrtnosti kroz 36 mjeseci bila je 7,3%, s 1 smrtnim slučajem povezanim s DCB skupinom. Poboljšanje kliničkih ishoda održano je kroz 36 mjeseci. Stope prohodnosti nakon 12 mjeseci sugeriraju usporedivu učinkovitost i sigurnost DES-a u usporedbi s DCB-om u kombinaciji sa stentiranjem u femoropoplitealnim intervencijama; trend u korist DES-a primijećen je do 36 mjeseci [33].

Adam C. Salisbury i sur. su proveli studiju sa ciljem procjene isplativosti angioplastike presvučene lijekom (DCB) u odnosu na standardnu perkutanu transluminalnu angioplastiku (PTA). Provedena je prospektivna ekonomska studija zajedno s ispitivanjem IN.PACT SFA II (IN.PACT Admiral lijekom obložen balon protiv standardne balonske angioplastike za liječenje površinske bedrene arterije (SFA) i proksimalne poplitealne arterije, PPA (eng. *Proximal Popliteal Artery*)), a randomizirano se birao 181 pacijent s femoropoplitealnom bolešću na IN.PACT DCB-u u odnosu na standardni PTA. Podaci o korištenju resursa prikupljeni su tijekom dvogodišnjeg praćenja, a troškovi su dodijeljeni pomoću podataka računovodstva i naplate na temelju resursa. Zdravstvene usluge ocijenjene su pomoću EuroQol upitnika s pet dimenzija. Isplativost je procijenjena kao trošak po životnoj godini prilagođenoj kvaliteti (QALY) stečen primjenom analitičkog modela odlučivanja na temelju empirijskih podataka iz ispitivanja pod pretpostavkom identične dugotrajne smrtnosti. Početni troškovi bili su 1.129 USD po pacijentu veći s DCB angioplastikom od standardnog PTA, vođeni višim troškovima samog DCB-a. Između otpusta i 24 mjeseca ciljni troškovi povezani s udovima bili su 1.212 američkih dolara po pacijentu niži s DCB angioplastikom, tako da su diskontirani dvogodišnji troškovi bili slični za dvije skupine (11.277 američkih dolara u odnosu na 11.359 američkih dolara,  $p = 0,97$ ), dok su QALY-i bili veći među pacijentima liječenima DCB-ima ( $1,53 \pm 0,44$  naspram  $1,47 \pm 0,42$ ,  $p = 0,40$ ). Vjerojatnost da je DCB angioplastika isplativa u usporedbi sa standardnim PTA bila je 70% koristeći prag od 50.000 USD po dobivenoj QALY i 79% pri pragu od 150.000 USD po dobivenoj QALY. Zaključeno je da je za pacijente s femoropoplitealnom bolešću, DCB angioplastika povezana s boljim dvogodišnjim ishodima i sličnim ciljnim troškovima povezanim s udovima u usporedbi sa standardnim PTA. Formalna analiza isplativosti na temelju ovih rezultata sugerira da će uporaba DCB angioplastike vjerojatno biti ekonomski atraktivna [34].

### 3.3.3.1. Osvrt na studije

Na temelju dosada provedenih istraživanja može se zaključiti da ima podvojenih zaključaka vezanih za dugotrajnost pozitivnih učinaka DEB-ova. Kod većine istraživanja, za pacijente s femoropoplitealnom bolešću, DEB angioplastika povezana je s boljim dvogodišnjim ishodima u usporedbi sa standardnim PTA. Smanjuje rizik restenoze uzrokovane upotrebom stentova, povećava primarnu prohodnost, smanjuje postotak nastajanja tromba i razinu kasnog gubitka lumena. Dosadašnja istraživanja pokazuju da je DEB isplativiji u odnosu na standardnu angioplastiku što bi, uz već navedene prednosti, moglo zasigurno povećati upotrebu DEB-ova.

Tehnologije za izlučivanje lijekova nude nova rješenja za sprečavanje restenoze u liječenju periferne arterijske bolesti. Studije ukazuju da i DES i DEB mogu biti učinkoviti i trajni pristupi, čak i kod složenih lezija. S različitim endovaskularnim tehnikama koje mogu poboljšati trenutni dobitak u lumenu žile u trenutku intervencije, potrebna su daljnja ispitivanja kako bi se odredila najbolja metoda za prilagodbu pristupa pojedinom pacijentu i leziji.

## 4. ZAKLJUČAK

Bolest perifernih arterija (PAD) vodeći je uzrok morbiditeta i smrtnosti od kardiovaskularnih bolesti. Endovaskularna revaskularizacija često je obavezna kako bi se poboljšala funkcija hodanja i spriječio gubitak udova, ali restenoza u tretiranom segmentu krvnih žila ostaje problem koji ograničava ukupnu učinkovitost liječenja [35]. Novije tehnologije nastoje spojiti potpuno korištenje mehaničkog, biološkog i kemijskog napretka kako bi se osiguralo optimalno periferno liječenje kod vaskularnih bolesnika. Razumijevanje fiziologije interakcije lijek-stijenka krvne žile, omogućilo je evoluciju farmakološke tehnologije da uključuje kraća vremena izlaganja s možda jednakim rezultatima [36]. Tehnika koja najviše prevenira restenozi je upotreba uređaja obloženih lijekom [32]. Baloni koji otpuštaju lijek nude nekoliko potencijalnih prednosti u odnosu na stentove u liječenju perifernih lezija. DEB-ovi imaju veću površinu i mogu pružiti homogenu raspodjelu te mogu nositi veću količinu antiproliferativnih spojeva koji se dostavljaju u vrlo ranim fazama ozljede intime. Također se mogu koristiti u područjima koja inače nisu povoljna za stentove i izbjegava upotrebu polimera, što može biti povezano s preosjetljivošću i upalnom reakcijom. Korištenje DEB-ova ne ograničava mogućnost korištenja drugih intervencija, stentova ili aterektomije, a također postoji potencijal za smanjenje antiagregacijske terapije [36].

Najčešći lijek koji se koristi za oblaganje balona i stentova koji izlučuju lijekove je paklitaksel [35]. Paclitaksel se pokazao obećavajućim u kliničkim ispitivanjima, ali mogući štetni učinci tek trebaju biti u potpunosti procijenjeni. Većina lijeka gubi se u sustavnoj cirkulaciji, a unos nije u potpunosti proučen u jako kalcificiranim lezijama.

Svaka nova studija je korak bliže stvaranju uspješne intervencije na najmanji mogući invazivan način, i u konačnici, stvaranje metodologije minimalnog mehaničkog utjecaja i maksimalnog farmakološkog učinka.



## 5. LITERATURA

1. Banfić, Lj., Periferna arterijska bolest - nedovoljno prepoznat čimbenik ukupnog kardiovaskularnog rizika. Medix: specijalizirani medicinski dvomjesečnik; 2010.
2. Kralj, V., Kardiovaskularne bolesti. Hrvatski časopis za javno zdravstvo; 2014.
3. Haas TL, Lloyd PG, Yang HT, Terjung RL. Exercise training and peripheral arterial disease. Compr Physiol. 2012 Oct;2(4):2933-3017. PMC3767482. Dostupno na: <https://www.ncbi.nlm.nih.gov/pmc/articles/PMC3767482/>
4. Teach me anatomy [Internet], Arterial Supply to the Upper Limb (posjećeno 20.05.2021) Dostupno na: <https://teachmeanatomy.info/upper-limb/vessels/arteries/>
5. Lecturio [Internet], Arteries of the Upper Limb (posjećeno 20.05.2021) Dostupno na: <https://www.lecturio.com/magazine/arteries-of-the-upper-limb/>
6. Bajek, Bobinac, Jerković, Malnar, Marić. Sustavna anatomija čovjeka. Rijeka, 2007
7. Teach me anatomy [Internet], Arteries of the Lower Limb (posjećeno 20.05.2021) Dostupno na: <https://teachmeanatomy.info/lower-limb/vessels/arterial-supply/>
8. UKessays [Internet], Peripheral Arterial Disease: Causes, Symptoms and Treatments, 8th Jun 2018 in Biology (posjećeno 28.03.2021) Dostupno na: <https://www.ukessays.com/essays/biology/the-peripheral-arterial-disease-biology-essay.php>
9. 5 najvažnijih činjenica o perifernoj arterijskoj bolesti. Dostupno na: <https://arteroprotect.com/blog/periferna-arterijska-bolest-5-najvaznijih-cinjenica-koje-morate-znati-o-njoj/> (posjećeno 22.03.2021.)
10. Criqui, Michael H., et al., The prevalence of peripheral arterial disease in a defined population. Circulation; 1985.

11. Hrvatski liječnički zbor, Bolest perifernih arterija, MDS priručnik. Dostupno na: [MSD priručnik dijagnostike i terapije: Bolest perifernih arterija \(placebo.hr\)](http://MSD.prirucnik.dijagnostike.i.terapije.Bolest.perifernih.arterija.placebo.hr) (posjećeno 22.03.2021.)
12. Plivazdravlje, Bolovi mogu ukazati na bolest perifernih arterija. Dostupno na: <https://www.plivazdravlje.hr/vijesti/clanak/33208/Bolovi-mogu-ukazati-na-bolest-perifernih-arterija.html> (posjećeno 22.03.2021.)
13. Razumijevanje indeksa brahijalnog tlaka gležnja (ABPI) u perifernim vaskularnim bolestima. Dostupno na: <https://youtu.be/oFVnsR1XNBk> (posjećeno 22.03.2021.)
14. IntechOpen [Internet] The Role of Imaging in Peripheral Arterial Disease (posjećeno 16.06.2021.) Dostupno na: <https://www.intechopen.com/books/peripheral-arterial-disease-a-practical-approach/the-role-of-imaging-in-peripheral-arterial-disease>
15. The NHS website for England [Internet] Peripheral arterial disease (PAD) (posjećeno 23.03.2021) Dostupno na: <https://www.nhs.uk/conditions/peripheral-arterial-disease-pad/>
16. Mayo Clinic [Internet], Peripheral Artery Disease (PAD) (posjećeno 23.03.2021) Dostupno na: <https://www.mayoclinic.org/diseases-conditions/peripheral-artery-disease/symptoms-causes/syc-20350557>
17. K., Peripheral arterial disease. The lancet; 2001.
18. Her, Ae-Young, et al., Drug-coated balloon treatment in coronary artery disease. Cardiology journal; 2019. (posjećeno 13.05.2021)
19. Hankey, Graeme J., Paul E., Medical treatment of peripheral arterial disease. Jama; 2006. (posjećeno 13.05.2021.)
20. Hamik A, Creager MA., Peripheral Arterial Disease. In: Krishna Kandarpa Peripheral Vascular Interventions. Lippincott Williams Wilkins; 2008. (posjećeno 13.05.2021)

21. Prvulović, Đ. i drugi; Perkutana koronarna intervencija balonom obloženim lijekom: hrvatsko iskustvo; 2014.
22. Sheiban, I., et al., Effect of a novel drug-eluted balloon coated with genistein before stent implantation in porcine coronary arteries. *Clinical Research in Cardiology*; 2008. (posjećeno 13.05)
23. Indermuehle A., Bahl R., Lansky AJ., et al., Drug-eluting balloon angioplasty for in-stent restenosis: a systematic review and meta-analysis of randomised controlled trials. *Heart.*; 2013. (posjećeno 15.05.2021)
24. Angioplastika – medicinska animacija. Dostupno na:  
<https://youtu.be/p3z9FLYijrQ> (posjećeno 15.12.2020.)
25. Kleber F.X., Rittger H., Bonaventura K., et al., Drug-coated balloons for treatment of coronary artery disease. *Clin Res Cardiol.*; 2013. (posjećeno 16.05.2021)
26. Prvulović, Đ., Razlike u koncentraciji topive adhezijske molekule žilne stjenke u bolesnika liječenih perkutanom balonskom dilatacijom s ugradnjom stenta i bolesnika liječenih balonom obloženim paklitakselom (disertacija). Osijek: Medicinski fakultet; 2013.
27. Krishnan P, Faries P, Niazi K, Jain A, Sachar R, Bachinsky WB i dr. Stellarex Drug-Coated Balloon for Treatment of Femoropopliteal Disease: Twelve-Month Outcomes From the Randomized ILLUMENATE Pivotal and Pharmacokinetic Studies. *Circulation* 2017 Sep 19;136(12):1102-1113. doi: 10.1161/CIRCULATIONAHA.117.028893. Epub 2017 Jul 20. PMID: 28729250; PMCID:PMC5598919.  
Dostupno na: <https://pubmed.ncbi.nlm.nih.gov/28729250/>
28. Tepe G, Laird J, Schneider P, Brodmann M, Krishnan P, Micari A i dr. IN.PACT SFA Trial Investigators. Drug-coated balloon versus standard percutaneous transluminal angioplasty for the treatment of superficial femoral and popliteal peripheral artery disease: 1 2-month results from the IN.PACT SFA randomized trial. *Circulation*. 2015 Feb3; 131(5):495-502. doi:

- 10.1161/CIRCULATIONAHA.114.011004. Epub 2014 Dec 3. PMID: 25472980; PMCID: PMC4323569. Dostupno na:  
<https://www.ncbi.nlm.nih.gov/pmc/articles/PMC4323569/>
29. Sabine Steiner, Andrea Willfort-Ehringer, Horst Sievert, Volker Geist, Michael Lichtenberg, Costantino Del Giudice i dr. 12-Month Results From the First-in-Human Randomized Study of the Ranger Paclitaxel-Coated Balloon for Femoropopliteal Treatment, JACC: Cardiovascular Interventions, Volume 11, Issue 10, 2018, Pages 934-941, ISSN 1936-8798. Dostupno na:  
<https://www.sciencedirect.com/science/article/pii/S1936879818304679?via%3Dihub>
30. Endovascular Today [Internet], Bard's LEVANT 2 1-Year Data Published in NEJM; 2-Year Data Presented at SVS, June 24, 2015 (posjećeno 28.05.2021.) Dostupno na: <https://evtoday.com/news/bards-levant-2-1-year-data-published-in-nejm-2-year-data-presented-at-svs>
31. Feng H, Chen X, Guo X, Zhang Z, Zhang Z, Liu B, Lian L. Comparison of efficacy and safety of drug-eluting versus uncoated balloon angioplasty for femoropopliteal arterial occlusive disease: a meta-analysis. BMC Cardiovasc Disord. 2020 Aug 31;20(1):395. doi: 10.1186/s12872-020-01667-y. PMID: 32867681; PMCID: PMC7457510. Dostupno na:  
<https://www.ncbi.nlm.nih.gov/pmc/articles/PMC7457510/>
32. Endovascular today [Internet] Brian G. DeRubertis, MD, FACS Directional Atherectomy and Drug-Coated Balloons for Femoropopliteal Disease: A Case-Based Discussion (posjećeno 29.05.2021) Dostupno na:  
<https://evtoday.com/articles/2020-sept/directional-atherectomy-and-drug-coated-balloons-for-femoropopliteal-disease-a-case-based-discussion>
33. Yvonne Bausback, Tim Wittig, Andrej Schmidt, Thomas Zeller, Marc Bosiers, Patrick Peeters i dr. Drug-Eluting Stent Versus Drug-Coated Balloon Revascularization in Patients With Femoropopliteal Arterial Disease, Journal of

the American College of Cardiology, Volume 73, Issue 6, 2019, Pages 667-679, ISSN 0735-1097. Dostupno na:

<https://www.sciencedirect.com/science/article/pii/S0735109718394609?via%3DiHub>

34. Adam C. Salisbury, Haiyan Li, Katherine R. Vilain i dr. Cost-Effectiveness of Endovascular Femoropopliteal Intervention Using Drug-Coated Balloons Versus Standard Percutaneous Transluminal Angioplasty: Results From the IN.PACT SFA II Trial, JACC: Cardiovascular Interventions, Volume 9, Issue 22, 2016, Pages 2343-2352, ISSN 1936-8798 Dostupno na:

<https://www.sciencedirect.com/science/article/pii/S1936879816314595?via%3DiHub>

35. Vishal Amlani, Mårten Falkenberg, Joakim Nordanstig, The current status of drug-coated devices in lower extremity peripheral artery disease interventions, Progress in Cardiovascular Diseases, Volume 65, 2021, Pages 23-28, ISSN 0033-0620. Dostupno na:

<https://www.sciencedirect.com/science/article/abs/pii/S0033062021000165?via%3DiHub>

36. Shrikhande GV, McKinsey JF, Diabetes and Peripheral Vascular Disease: Diagnosis and Management [Internet]. Springer Science+Business Media New York; 2012

## 6. ŽIVOTOPIS

### **Osobni podatci:**

Ime i prezime: Maria Dona Žanetić

Datum i mjesto rođenja: 01.06.1999, Blacktown, Australija

Adresa: Hercegovačka 66

Mobitel: 095 562 8707

e – mail: zaneticmariadona@gmail.com

### **Obrazovanje:**

2006. – 2014. – Osnovna škola Blato

2014. – 2018. – Opća gimnazija Blato

2018. – 2021. – Preddiplomski studij Radiološke tehnologije, Sveučilišni odjel  
zdravstvenih studija u Splitu

Ostale vještine:

Strani jezici: Engleski jezik (aktivno), talijanski jezik (pasivno)

Rad na računalu: aktivno korištenje MS Office paketa i interneta, osnovno  
programiranje