

Primaljska skrb u porodu višeploidne trudnoće

Budrović, Aneta

Undergraduate thesis / Završni rad

2021

Degree Grantor / Ustanova koja je dodijelila akademski / stručni stupanj: **University of Split, University Department of Health Studies / Sveučilište u Splitu, Sveučilišni odjel zdravstvenih studija**

Permanent link / Trajna poveznica: <https://um.nsk.hr/um:nbn:hr:176:208976>

Rights / Prava: [In copyright](#)

Download date / Datum preuzimanja: **2022-07-03**



Repository / Repozitorij:

[University Department for Health Studies Repository](#)



SVEUČILIŠTE U SPLITU
Podružnica
SVEUČILIŠNI ODJEL ZDRAVSTVENIH STUDIJA
PRIMALJSTVO

Aneta Budrović

**PRIMALJSKA SKRB U PORODU VIŠEPLODNE
TRUDNOĆE**

Završni rad

Split, 2021.

SVEUČILIŠTE U SPLITU
Podružnica
SVEUČILIŠNI ODJEL ZDRAVSTVENIH STUDIJA
PREDDIPLOMSKI SVEUČILIŠNI STUDIJ
PRIMALJSTVO

Aneta Budrović

**PRIMALJSKA SKRB U PORODU VIŠEPLodne
TRUDNOĆE
MIDWIFERY CARE IN THE DELIVERY OF MULTIPLE
PREGNANCIES**

Završni rad/Bachelor's Thesis

Mentor:

Doc. dr. sc. Nađa Aračić, dr. med.

Split, 2021.

ZAHVALA

Zahvaljujem svojoj mentorici, Doc. dr. sc. Nađi Aračić, dr. med., na savjetima, dostupnosti i pruženoj pomoći tijekom izrade ovog završnog rada.

Posebna zahvala mojoj obitelji na velikoj podršci i ljubavi.

SADRŽAJ

| | |
|--|----|
| 1. UVOD..... | 1 |
| 1.1. NASTANAK VIŠEPLODNIH TRUDNOĆA..... | 1 |
| 1.1.1. Jednojajčani blizanci | 1 |
| 1.1.2. Dvojajčani blizanci..... | 2 |
| 1.2. DIJAGNOZA VIŠEPLODNE TRUDNOĆE | 3 |
| 1.3. KOMPLIKACIJE VIŠEPLODNIH TRUDNOĆA..... | 3 |
| 1.3.1. Fetalne komplikacije | 4 |
| 1.3.1.1. Feto – fetalni transfuzijski sindrom..... | 4 |
| 1.3.1.2. Acardius..... | 4 |
| 1.3.1.3. Diskordinantni blizanci | 5 |
| 1.3.1.4. Nestajući blizanac..... | 6 |
| 1.3.1.5. Intrauterina smrt jednog blizanca prije termina porođaja..... | 6 |
| 1.3.1.6. Prijevremeni porođaj | 7 |
| 1.3.1.7. Intrauterini zastoj rasta | 9 |
| 1.3.2. Majčine komplikacije..... | 10 |
| 1.3.2.1. Preeklampsija | 10 |
| 1.3.2.2. Gestacijski dijabetes | 10 |
| 2. CILJ RADA..... | 12 |
| 3. RASPRAVA..... | 13 |
| 3.1. ANTENATALNI POSTUPCI KOD VIŠEPLODNE TRUDNOĆE | 13 |
| 3.2. POROĐAJ VIŠEPLODNIH TRUDNOĆA..... | 14 |
| 3.2.1. Stav i namještaj blizanaca | 15 |
| 3.2.2. Indukcija ili stimulacija porođaja..... | 15 |
| 3.2.3. Načini dovršenja višeplođnih trudnoća | 17 |

| | |
|--|----|
| 3.2.4. Vaginalni porod..... | 17 |
| 3.2.5. Carski rez..... | 18 |
| 3.3. KOMPLIKACIJE U POROĐAJU VIŠEPLODNIH TRUDNOĆA..... | 20 |
| 3.4. AKTIVNOSTI PRIMALJE U PORODU VIŠEPLODNE TRUDNOĆE | 23 |
| 3.4.1. Aktivnost primalje tijekom vaginalnog poroda višeploidne trudnoće | 23 |
| 3.4.1.1. Aktivnosti primalje u prvom porođajnom dobu | 23 |
| 3.4.1.2. Aktivnosti primalje u drugom porođajnom dobu | 24 |
| 3.4.1.3. Aktivnosti primalje u trećem porođajnom dobu..... | 25 |
| 3.4.1.4 Aktivnosti primalje u četvrtom porođajnom dobu | 26 |
| 3.4.2. Aktivnosti primalje kod dovršenja poroda carskim rezom | 27 |
| 4. ZAKLJUČAK..... | 28 |
| 5. LITERATURA | 29 |
| 6. ŽIVOTOPIS | 31 |

Sveučilište u Splitu

Sveučilišni odjel zdravstvenih studija

Primaljstvo

Znanstveno područje: Biomedicina i zdravstvo

Znanstveno polje: Kliničke medicinske znanosti

Mentor: Doc. dr. sc. Nađa Aračić, dr. med.

PRIMALJSKA SKRB U PORODU VIŠEPLODNE TRUDNOĆE

Aneta Budrović, 211131

Sažetak:

Uvod: Višeploidna trudnoća predstavlja razvoj više od jednog ploda u maternici. Kad jedan spermij oplodi jednu jajnu stanicu razvit će se jednojajčani blizanci. S druge strane postoje dvojajčani blizanci koji nastaju kada dva spermija oplodne dvije jajne stanice. Glavno sredstvo u dijagnostici i praćenju višeploidne trudnoće je ultrazvuk.

Cilj: Opisati višeploidnu trudnoću, njezine karakteristike i komplikacije koje se mogu dogoditi tijekom trudnoće i poroda. Fokus je stavljen na sam porod višeploidne trudnoće i zadatke koje primalja obavlja za vrijeme i nakon poroda.

Rasprava: S obzirom da je riječ o rizičnoj trudnoći, komplikacije se mogu razviti kod fetusa i majke. Kako tijekom trudnoće, tako i kod samo porođaja komplikacije nisu isključene. Blizanci se mogu roditi vaginalnim putem ili carskim rezom. Način porođaja ovisi o gestacijskoj dobi, položaju djece te komorbiditetu majke. Uloga primalje je bitna tijekom cijele trudnoće. Njezin zadatak je da bude profesionalna, kompetentna, da educira trudnicu, te psihička i fizička priprema za porod. Primalja treba pripremiti sve potrebno za porod, biti sterilna pri porođaju i naposljetku zbrinuti novorođenčad na adekvatan način.

Zaključak: Važno je da blizanačku trudnoću i porod vodi vrstan ginekološki tim. Porod blizanačke trudnoće treba biti obavljen u tercijarnom centru. Većina blizanaca bude rođena carskim rezom kako bi se smanjile posljedice za djecu.

Ključne riječi: blizanci, trudnoća, porod, primalja

Rad sadrži: 32 stranice, 11 slika, 23 literaturnih referenci

Jezik izvornika: hrvatski

BASIC DOCUMENTATION CARD

BACHELOR THESIS

University of Split

University Department for Health Studies

Midwifery

Scientific area: Biomedicine and health

Scientific field: Clinical medical sciences

Supervisor: Doc. dr. sc. Nađa Aračić, dr. med.

MIDWIFERY CARE IN THE DELIVERY OF MULTIPLE PREGNANCIES

Aneta Budrović, 211131

Summary:

Introduction: Multiple pregnancy is the development of more than one fetus in the womb. Identical twins will develop, when one sperm fertilizes one egg. On the other hand, there are fraternal twins that are formed when two sperm fertilize two eggs. The main tool in the diagnosis and monitoring of multiple pregnancies is ultrasound.

Goal: The aim is to describe multiple pregnancy, its characteristics and complications that can occur during pregnancy and childbirth. The focus is on the birth of a multiple pregnancy and the tasks that the midwife performs during and after the birth.

Discussion: Since it is a high-risk pregnancy, complications can develop in the fetus and to the mother. Complications are not excluded both during pregnancy and in childbirth. Twins can be born vaginally or by caesarean section. The method of delivery depends on the gestational age, the position of the children and the comorbidity of the mother. The role of the midwife is essential throughout the pregnancy. Her task is to be competent, professional, to educate and prepare pregnant women mentally and physically for childbirth. The midwife should prepare everything necessary for childbirth, be sterile at birth and finally take care of the newborn in an adequate way.

Conclusion: It is important that the twin pregnancy and childbirth are led by a good gynecological team. The delivery of a twin pregnancy should be performed in a tertiary center. Most twins are born by caesarean section to reduce the consequences for the children.

Keywords: birth, midwife, pregnancy, twins

Thesis contains: 32 pages, 11 figures, 23 references

Original in: Croatian

1. UVOD

Višeploidna trudnoća se definira kao trudnoća s istodobnim razvojem više plodova u maternici [1]. Takva trudnoća sama po sebi nosi povećan rizik morbiditeta i mortaliteta za majku i dijete. U današnje vrijeme blizanci nisu rijetkost zbog veće učestalosti postupaka medicinski potpomognute oplodnje i broja trudnica starije životne dobi [2]. Višeploidnom trudnoćom najčešće se razvijaju blizanci (lat. *gemini*), 1:100 trudnoća, rjeđe trojke (lat. *trigemi*), četvorke (lat. *kvadrigemi*) itd [1].

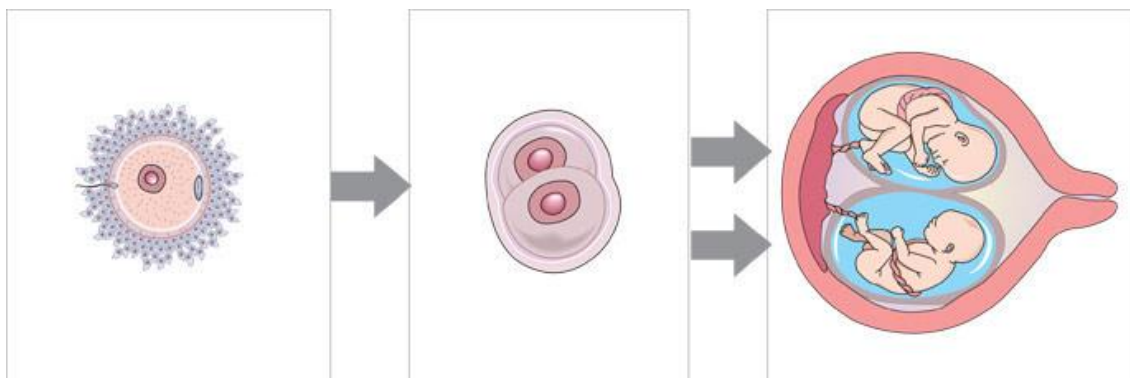
1.1. NASTANAK VIŠEPLODNIH TRUDNOĆA

Blizanci mogu nastati oplodnjom jedne jajne stanice s jednim spermijem te se takvi nazivaju jednojajčani (lat. *monozigoti*) blizanci. Za razliku od njih postoje dvojajčani (lat. *dizigoti*) blizanci koji nastaju oplodnjom dviju jajnih stanica s dva spermija [1].

1.1.1. Jednojajčani blizanci

Od svih blizanačkih trudnoća, monozigotnih blizanaca ima 30%. Jednojajčani blizanci su istog spola i izgleda te imaju isti genetski kod [3]. Vrijeme cijepanja embrija određuje placentaciju. Cijepanjem embrija u prva tri dana nakon oplodnje, kada još nije započela diferencijacija trofoblasta i embrioblasta, nastaju bikorionski, biamnijski monozigotni blizanci. Svaki fetus ima vlastitu placentu i korionsku šupljinu zbog čega je ovo najpovoljniji oblik jednojajčanih blizanaca s najnižom stopom smrtnosti. Najčešći oblik monozigotnih blizanaca nastaje kada se razdvajanje embrija događa od četvrtog do osmog dana nakon oplodnje, kada je već započela diferencijacija trofoblasta i embrioblasta, ali ne i stanica amnija. Fetusi tada imaju zajedničku posteljicu, ali odvojene plodove vrećice (lat. *monochoriat/biamniati*). Ako do razdvajanja zametka dođe nakon osam dana od oplodnje, diferencijacija trofoblasta, embrioblasta i amnijskih stanica je u tijeku, razviti će se dvije jedinice koje dijele jednu posteljicu i imaju zajedničku amnijsku šupljinu (lat. *monochoriat/monoamniati*). To je najnepovoljniji oblik jednojajčanih blizanaca. Ako do diobe dođe nakon diferencijacije embrionalnog štita, dvanaest dana

nakon oplodnje, nastaju tzv. sijamski blizanci, tj. nepotpuno odvojeni blizanci. Takvi fetusi mogu biti spojeni prsištem (lat. *toracopagus*), trbuhom (lat. *omphalopagus*), trtičnim kostima (lat. *pyopagus*), glavama (lat. *kraniopagus*) i zdjelicama (lat. *ischiopagus*) [4].

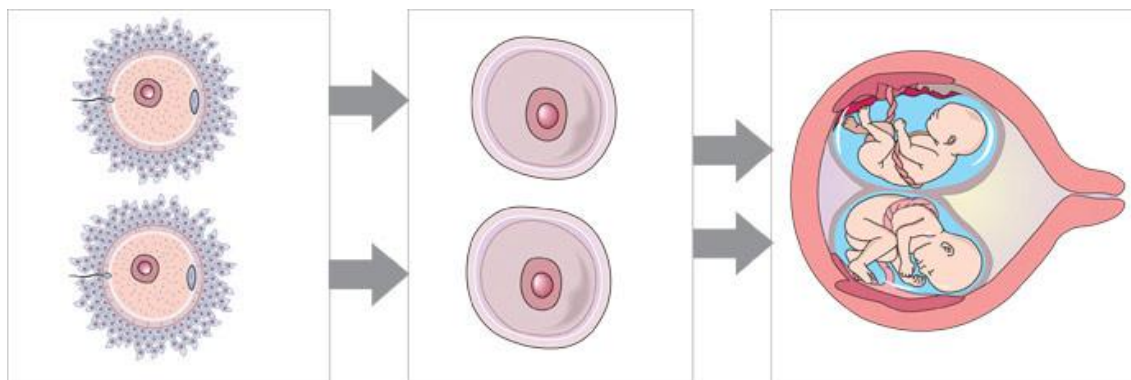


Slika 1. Nastanak jednojajčanih blizanaca

Izvor: [Online]. 2021. Dostupno na: <https://www.womenshealth.gov/pregnancy/youre-pregnant-now-what/twins-triplets-and-other-multiples>

1.1.2. Dvojajčani blizanci

Dizigotni ili fraternalni blizanci čine dvije trećine blizanačkih trudnoća. Nastaju kad dva spermija u isto vrijeme oplode dvije jajne stanice te na kraju svaki fetus ima svoju placentu i ovoje s plodovom vodom. Ovakvi blizanci nemaju iste nasljedne osobine te mogu biti istog ili različitog spola. Učestalost dvojajčanih blizanaca ovisi o dobi, paritetu, obiteljskoj sklonosti [5]. U rijetkim slučajevima može nastati eritrocitni mozaicizam (prisutnost genetski različitih eritrocita). Takvo stanje nastaje ukoliko se dvije posteljice spoje radi svoje blizine. Na taj način može doći do povezivanja krvnih žila blizanaca [6].



Slika 2. Nastanak dvojajčanih blizanaca

Izvor: [Online]. 2021. Dostupno na: <https://www.womenshealth.gov/pregnancy/youre-pregnant-now-what/twins-triplets-and-other-multiples>

1.2. DIJAGNOZA VIŠEPLODNE TRUDNOĆE

Višeploidnu trudnoću je veoma bitno pravovremeno dijagnosticirati obzirom na rizike koje nosi. Ultrazvuk predstavlja glavno sredstvo u dijagnostici i praćenju blizanačke trudnoće. Određivanje korioničnosti prije 14. tjedna od velike je važnosti zbog pouzdanosti predviđanja komplikacija tijekom blizanačke trudnoće [3].

Ostale dijelove dijagnoze čine anamneza i klinički pregled. Anamnezom se prikupaju osobni podatci trudnice, provjerava se obiteljska sklonost blizancima, da li je sama trudnica blizanka i kolika je njena životna dob. Starije trudnice (>35 godina) i žene crne rase imaju veću mogućnost nastanka blizanačke trudnoće [7]. Samim kliničkim pregledom ginekolog ne može sa sigurnošću i pravovremeno utvrditi da li se radi o višeploidnoj trudnoći [5].

1.3. KOMPLIKACIJE VIŠEPLODNIH TRUDNOĆA

Tijekom jedнопloidne, a posebno kod višeploidne trudnoće mogu se dogoditi brojne komplikacije. Jedne od učestalih su spontani pobačaj, prijevremeni porođaj, intrauterini

zastoj rasta, preeklampsija, gestacijski dijabetes, razne malformacije, malprezentacija plodova [1]. Višeplodna trudnoća je rizična te kao takva zahtjeva poseban nadzor.

Kod dvojajčanih blizanaca ne postoje vaskularne anastomoze, dok u 10% monokorionskih blizanaca postoje te uzrokuje mnogobrojne poremećaje. Dizigotni blizanci se prijevremeno rađaju u oko 40 - 50 % slučajeva, a intrauterini zastoj rasta se pojavljuje u 25 – 40%. Za razliku od njih monozigotni blizanci su rizičniji te im je morbiditet i mortalitet učestaliji u odnosu na dizigotne blizance [3].

1.3.1. Fetalne komplikacije

1.3.1.1. Intrauterini zastoj rasta

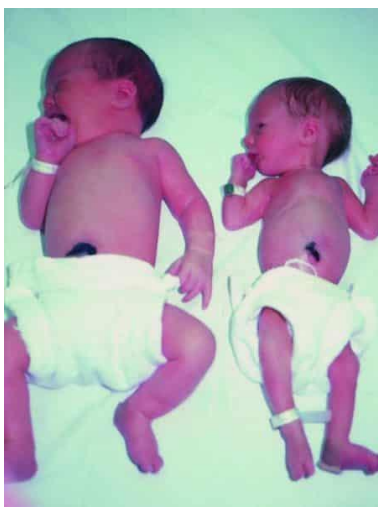Intrauterini zastoj rasta predstavlja najčešću komplikaciju višeploidne trudnoće. Nastaje zbog nedovoljnog obujma placente i povećane nutritivne potrebe plodova. Učestalost mu iznosi 50 – 60%, dok je teški oblik koji je i najčešći uzročnik intrauterine smrti prisutan u 17% blizanaca [8].

1.3.1.2. Prijevremeni porođaj

Prijevremeni porođaj predstavlja jedan od najčešćih rizika višeploidne trudnoće. Ono je vodeći uzročnik perinatalnog morbiditeta i mortaliteta. Monokorijnski blizanci se često rađaju prijevremeno. Uzroci prijevremenog poroda su razni, među njima su korioamnionitis i prekomjerna rastegnutost maternice. Kako bi se prevenirao prijevremeni porod preporuča se što više mirovanja, daju se progesteroni, tokoliza. U nekim slučajevima se postavlja šav na grlić maternice (lat. *cerclage cervicis*) [3]. „Učestalost prijevremenih poroda blizanaca u Hrvatskoj je od 40,1–51,5%, dok je u europskim zemljama 42,2–68,4%“. Blizancima je za porod najoptimalniji 38. tjedan gestacije zato što postižu ranije zrelost pluća [8].

1.3.1.3. Diskordinantni blizanci

Fetusi nejednake veličine nazivaju se diskordinantni blizanci. Uzrok je često nepoznat. U dizigotnih blizanaca diskordinatni rast je posljedica različite genske osnove ili nepravilne placentacije. Kod monozigotnih blizanaca premećaj je uzrokovan vaskularnom komunikacijom i hemodinamičkom neravnotežom. U većini slučajeva manji plod umre dosta prije rođenja drugog fetusa. Dijagnoza se postavlja ponavljanim ultrazvučnim pregledima i procjenom rasta fetusa. Najmjerodavniji parametar UZV procjene rasta fetusa je opseg trbuha. Diskordinatni rast je sigurno dijagnosticiran ako je razlika opsega trbuha između blizanaca 20 mm i veća. Ukoliko se sumnja ili pak potvrdi da je riječ o diskordinantnim blizancima, trudnici je potrebna hospitalizacija. Tijekom boravka u bolnici osim promatranja općeg stanja trudnice vrlo je bitno redovito praćenje oksigenacije i rasta blizanaca kardiografijom i doplerskim pokazateljima [9].

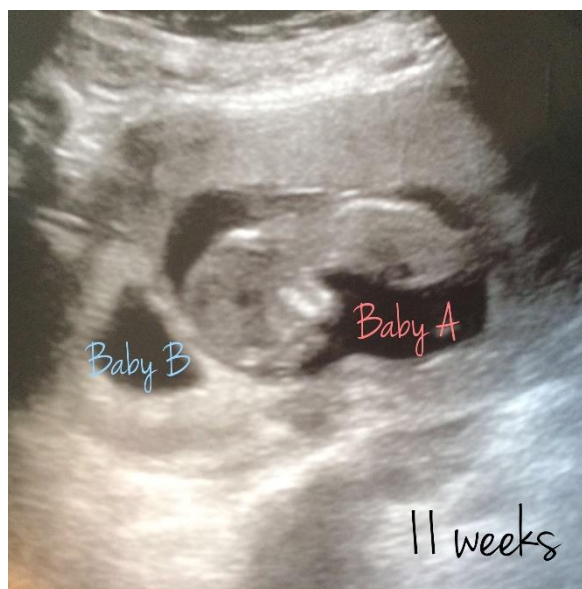

Slika 3 Diskordinantni blizanci

Izvor: Discordant Twins: What Causes Twin Growth Discordance? [Online] 2021. Dostupno na: <https://www.twinstuff.com/discordant-twins/>

1.3.1.4. Nestajući blizanac

Nestajući blizanac (eng. *Vanishing twin*) je pojam koji se koristi za jednog od blizanaca koji je „nestao“ tijekom prvih 12 – 15 tjedana trudnoće. Ultrazvukom se takvo stanje potvrđuje. Nakon porođaja preostalog blizanca uzima se tkivo posteljice drugog blizanca na patološku dijagnozu te se tako dokazuje prisutnost gestacijske vreće u kojoj se nalazi embrij ili pak ne postoji u njoj. Embrij bude smeđkaste boje uz prisustvo očnog melanina, spljošten, bez oblika. S druge strane postoji mogućnost da žena vaginalno prokrvavi rano u trudnoći i na taj način pobaci odumrlog blizanca. Patohistološkom dijagnozom posteljice nakon poroda neće se pronaći znakovi postojanja drugog ploda [4].



Slika 4. Nestajući blizanac

Izvor: [Online] 2021. Dostupno na: https://www.popsugar.co.uk/parenting/what-it-like-to-experience-vanishing-twin-syndrome-46699531?utm_medium=redirect&utm_campaign=US:HR&utm_source=www.google.com

1.3.1.5. Intrauterina smrt jednog blizanca prije termina porođaja

Intrauterina smrt se češće događa kod višeploidne trudnoće, nego kod trudnoće s jednim plodom. U istospolnih blizanaca rizik intrauterine smrti jednog blizanca je veći

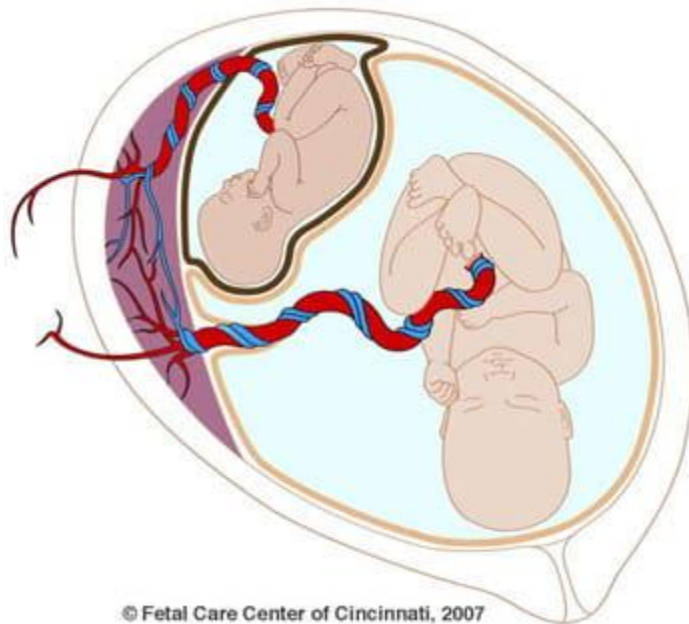
nego kod raznospolnih te se povećava pri razlici masa od 250 grama. Za razliku od njih, kod blizanaca različitog spola taj rizik se povećava tek pri razlici od 1000 grama. Monokorionske trudnoće čine većinu trudnoća s intrauterinom smrću jednog blizanca. Odumiranje jednoga blizanca tijekom prvoga tromjesečja obično ne remeti rast preostalog blizanca. Rizik za majku i preostalog blizanca ovisi o gestacijskoj dobi tijekom koje odumire jedan od plodova, korioničnosti i razdoblju od smrti jednoga ploda do porođaja. Smrt jednog od blizanaca nakon 20. tjedna (masa > 500 grama) može uzrokovati poremećaje zgrušavanja krvi u majke i preživjelog ploda [9].

1.3.1.6. Feto – fetalni transfuzijski sindrom

Feto – fetalni transfuzijski sindrom je komplikacija koja nastaje kod monokorionskih blizanaca. Prisutnost vaskularnih anastomoza u posteljici, najčešće površinskih arterioarterijskih (75%) ali i dubokih anastomoza (25%), predstavlja treći krvni optok blizanaca. Preusmjerenje krvi od blizanca davatelja prema blizancu primatelju, karakterizirano je hemodinamičkom neuravnoteženom vaskularnom komunikacijom. Blizanac davatelj gubi veliki volumen krvi, anemičan je, uz prisutan oligohidramniju ili čak ahidramniju zbog smanjenog izlučivanja urina. Zbog smanjenog volumena krvi ugrožena je kardiovaskularna funkcija te može nastupiti smrt fetusa. Za razliku od njega, blizanac primatelj prima veliki volumen krvi te može razviti srčanu grešku, hidramniju i generalizirani hidrops. Zbog hipervolemije koja opterećuje kardiovaskularni sustav primatelja, smrtni ishod je najčešći epilog ove teške komplikacije blizanačke trudnoće. Ultrazvučnim pregledom se postavlja dijagnoza, procjenom veličine oba fetusa i mjerenjem količine plodove vode [3].

Najbolji odabir u liječenju feto-fetalnog transfuzijskog sindroma je fetoskopska laserska ablacija placentnih anastomoza. Tijekom postupka u maternicu se uvodi fetoskop kojim se vide posteljica i vaskularne anastomoze. Kroz fetoskop se uvede lasersko vlakno u maternicu te postignuta laserska energija omogućava koagulaciju vaskularnih anastomoza placente. Na samom kraju operacije izvodi se drenaža plodove vode do normalnog kapaciteta kako bi se prevenirao prijevremeni porođaj [3].

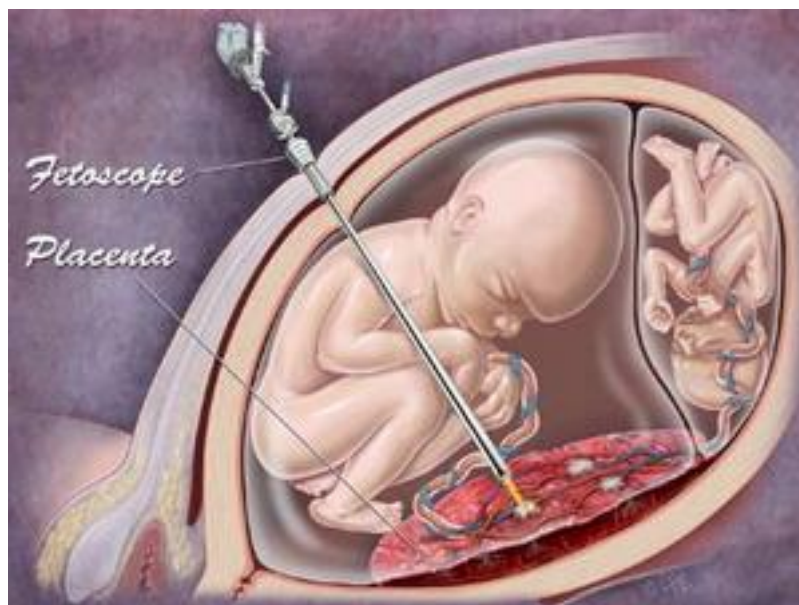Konzervativnom metodom liječenja prati se stanje fetusa u cilju prevencije prijevremenog poroda. Kao palijativni tretman vrši se redukcija plodove vode blizanca “primatelja”, međutim ove metode daleko su skromnijeg rezultata u usporedbi s laserskom koaguacijom placentalnih anastomoza [3].



Slika 5. Feto - fetalni transfuzijski sindrom

Izvor: [Online]. 2021. Dostupno na:

[Twin-Twin Transfusion Syndrome \(TTTS\) | Fetal Care Center \(cincinnatichildrens.org\)](https://www.cincinnatichildrens.org/health-conditions/twin-twin-transfusion-syndrome-ttts)



Slika 6. Laserska koagulacija

Izvor: [Online]. 2021. Dostupno na: <http://fetalmed.me/sta-je-ttts/laserska-koagulacija-anastomoza-pri-ttts/>

1.3.1.7. Acardius

Acardius je rijetka komplikacija koja se razvija tijekom embriogeneze kod monokorijalnih blizanaca zbog krvožilno placentalne anastomoze. Jedan bliznac tzv. „davatelj“ pumpa krv retrogradno za drugog blizanca tzv. „primatelja“ [5]. Acardius karakterizira nedostatak razvoja srca povezanog sa spektrom malformacija i redukcijskih anomalija kod jednog od blizanaca. Ova anomalija se može dijagnosticirati antenatalno na ultrazvuku. Ultrazvučno se ne vidi srčana akcija, kod fetusa su loše prikazani glava, trup i gornji ekstremiteti. Donji ekstremiteti su deformirani te su u gornjem dijelu tijela zahvaćenog blizanca obično prisutni edemi i abnormalne cistične regije [10]. Bliznac koji ima acardius ugrožava zdravog blizanca koji je posebno u opasnosti kad prestane rad cirkulacije istog koji ga ugrožava. Tada dolazi do srčane insuficijencije i izrazite hipotenzije. Zdravi bliznac umire u 50 – 75% slučajeva ukoliko se ovakva anomalija redovito ne promatra i pravovremeno ne intervenira. Kod nepovratnih oštećenja se podvezuje umbilikalni krvotok acardiusa [5].

1.3.2. Majčine komplikacije

1.3.2.1. Preeklampsija

Povećani rizik za nastanak preeklampsije imaju žene koje prvi put rađaju, koje imaju preegzistentnu hipertenziju, kao i one s većim prirastom tjelesne težine u trudnoći. Preeklampsija nije rijetka komplikacija te dolazi s težim simptomima, ali i posljedicama kod višeploidne trudnoće koja je sama po sebi rizična [3]. Učestalost ove komplikacije je dva do tri puta učestalija kod blizanačke trudnoće. Simptomi se obično pojavljuju ranije u trudnoći nego što je to kod trudnoće s jednim plodom. Postoji mnogi čimbenici rizika za nastanak preeklampsije u višeploidnoj trudnoći, a među najčešćima su [11]:

- Prva trudnoća
- Preegzistentna hipertenzija
- Pretilost
- Gestacijski dijabetes
- Dijabetes tip I, tip II
- Fosfolipidni sindrom
- Nasljedna trombofilija

1.3.2.2. Gestacijski dijabetes

Zbog povećane inzulinske rezistencije kao česta komplikacija blizanačke trudnoće nastaje gestacijski dijabetes [3]. Obično se pojavljuje u drugom ili trećem trimestru trudnoće, a nestaje nakon poroda. Zbog poremećene razine šećera u krvi mogu nastati brojne komplikacije u trudnoći i porođaju. Žene koje razviju gestacijski dijabetes imaju veći rizik od prijevremenog porođaja. Isto tako češće su malformacije, žutica te mortalitet novorođenčadi. Bolest se dijagnosticira OGTT-om, testom kojim se analizira krv izvađena natašte te nakon unosa glukoze. Taj test se radi između 24. i 28. tjedna gestacije. Riječ je o gestacijskom dijabetesu ukoliko je prisutan jedan od navedenih parametara: glukoze natašte ≥ 5.1 mmol/L, nakon sat vremena ≥ 10 mmol/L te nakon dva sata 8.5 mmol. Postoje razni rizični čimbenici za nastanak dijabetesa u trudnoći : u obiteljskoj

anamnezi dijabetes, gestacijski dijabetes u prijašnjoj trudnoći, prethodni spontani pobačaji, polihidramniji, preveliki dobitak tjelesne mase u trudnoći, pozitivna glukoza u urinu, dijete porođajne težine > 4000 grama. Komplikacije sa majčine strane su hiperglikemija, a acidoza se pojavljuje u pogoršanju bolesti. Podložnije su češćim urinarnim, ali i ostalim infekcijama. Kako majka, tako i fetus razvija određene komplikacije. Među najučestalijim su anomalije razvitka, hipoksija i acidoza zbog neuravnoteženog metabolizma, hidramniji, hipoglikemija [12]. Porođaj se može dovršiti vaginalnim putem ukoliko je razina šećera u normalnim granicama. S druge pak strane, ako nije u ravnoteži te su majka i plod ugroženi, porođaj se treba završiti carskim rezom [13].

Od ostalih majčinih komplikacija koje se mogu dogoditi u trudnoći su [14]:

- Anemija
- Krvarenje u trudnoći
- Kolestaza
- Mehanički distres: dispneja, palpitacija, varikoziteti, hemoroidi
- Obstruktivne uropatije

Tijekom poroda među najučestalije komplikacije spada [14]:

- Prijevremeno prsnuće plodovih ovoja
- Nekoordinirane kontrakcije uterusa
- Kliznuće pupkovine
- Abrupcija posteljice nakon rođenja prvog blizanca
- Veća učestalost carskih rezova

Komplikacije u puerperiju [14]:

- Infekcija
- Subinvolucija maternice
- Nemogućnost dojenja

2. CILJ RADA

Osnovni cilj ovog rada je opisati višeplodnu trudnoću, karakteristike njezinog nastajanja i daljnjeg razvijanja te pobliže objasniti koji su sve rizici, odnosno komplikacije koje se mogu razviti tijekom trudnoće, poroda i puerperija. Isto tako kroz rad je fokus stavljen na sam porod višeploidne trudnoće i zadatke koje primalja obavlja za vrijeme i nakon poroda.

3. RASPRAVA

Incidencija višeplođnih trudnoća u stalnom je porastu, prvenstveno zbog veće učestalosti postupaka medicinski potpomognute oplodnje. Uzevši u obzir veću učestalost komplikacija višeplođne trudnoće te veći pobol i smrtnost djece iz ovakvih trudnoća, nedvojbeno je višeplođna trudnoća jedan od najvećih izazova svakog perinatologa [15].

3.1. ANTENATALNI POSTUPCI KOD VIŠEPLODNE TRUDNOĆE

Svrha antenatalne skrbi tijekom trudnoće je od izuzetne važnosti za ženu, ali i plod, odnosno plodove. Raznim postupcima zdravstvene zaštite se omogućava prevencija prijevremenog rađanja, prepoznavanje patološke trudnoće i poduzimanje osiguravajućih mjera ukoliko se pojave znakovi fetalne patnje. Potrebno je poduzeti sve postupke da ne dođe do kakvih komplikacija tijekom porođaja te isto tako omogućiti pravilnu i odgovarajuću skrb za novorođenčad [9]. Primalja ili medicinska sestra je dužna trudnicu educirati o pravilnoj prehrani. Kod višeplođnih trudnoća preporučeno je dodatnih 300 kalorija po fetusu na dan uz redovitu nadoknadu željeza i folne kiseline. Antenatalni pregledi bi trebali biti češći zbog rizika koje višeplođna trudnoća nosi [14].

Ultrazvučnim pregledom se procjenjuje [14]:

- Korionicitet (9 – 10 tjedan)
- Nuhalni nabor (12 – 13 tjedan)
- Stanje i rasta fetusa (svaka 3 – 4 tjedna od 23. tjedna gestacije)

U slučaju pronalaska malformacije jednog fetusa koja je nespojiva sa životom izvan maternice, postoji mogućnost selektivnog pobačaja. Za potrebe medicinski indiciranog fetocida koristi se kalijev klorid koji se ubrizga u srce bolesnog ploda, a postupak se izvodi krajem prvog ili tijekom 2. tromjesečja trudnoće [9]. Malformirani, mrtav plod najčešće ostaje u maternici i ne ugrožava razvoj zdravog ploda.

Višeplođna trudnoća zahtjeva hospitalizaciju trudnice u 36. tjednu gestacije te porod u tercijarnom centru [14].

3.2. POROĐAJ VIŠEPLODNIH TRUDNOĆA

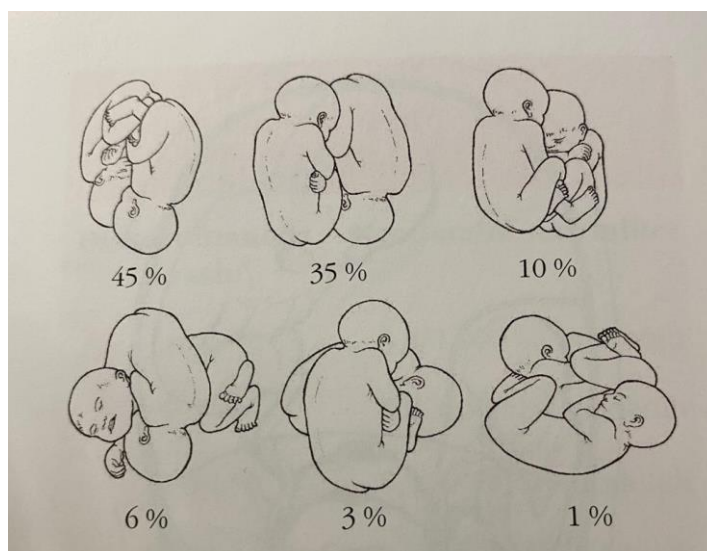
Mnoge komplikacije; uključujući prijevremeni porod, disfunkciju maternice, abnormalne prezentacije, prolaps pupkovine, abrupciju posteljice i neposredno postpartalno krvarenje, pojavljuju se češće kod višestrukog broja fetusa. Zbog svih ovih razloga, potrebne su velike mjere opreza i pravovremene aktivnosti kad se očekuje porod dvaju ili više plodova.

Postoje određene preporuke za vođenje poroda [16]:

- Adekvatno uvježban obstetrički tim treba biti prisutan s majkom za vrijeme poroda. Naravno, kontinuirani vanjski elektronički monitor je uključen tijekom porođaja, ali u slučaju dilatiranog cerviksa i rupturiranih membrana procjena oba fetusa se vrši istodobnim unutarnjim i vanjskim elektroničkim monitoringom.
- Krvni produkti za transfuziju moraju biti spremni i dostupni
- Uspostavljena intravenska infuzija je sposobna omogućiti brzi prijenos tekućine kroz kanilu.
- Ampicilin, 2 grama intravenski, propisan je svakih 6 sati za prevenciju infekcije Beta – hemolitičkim streptokokom grupe B u slučaju dijagnosticiranog prijevremenog poroda
- Porodničar koji ima znanje i vještine potrebne za prepoznavanje fetalnih dijelova tijela i manipulacije fetusa treba biti prisutan na porodu
- Nazočnost iskusnog anesteziologa za vrijeme intrauterine manipulacije ili carskog reza je obavezna
- Za svako dijete potrebno je dvoje ljudi koji su odmah dostupni i informirani o porodu. Jedan od njih treba biti vješt u reanimaciji i skrbi za novorođenčad
- Rađaonica ili operacijska sala treba biti dovoljno prostrana za sve članove tima kako bi mogli svoj posao obavljati kvalitetno

3.2.1. Stav i namještaj blizanaca

Kod blizanaca se može naići na sve moguće kombinacije položaja plodova. Jedan ili oba blizanca mogu biti položeni sa stavom glave, zatiljačno ili pak s ramenima. Najčešće su položeni: oba glavom, glava – zadak, glava – poprečno. Važno je istaknuti da svi stavovi koji nisu glava – glava, nestabilni su prije i za vrijeme porođaja. Stav plodova se često potvrđuje ultrazvukom u stvarnom vremenu [16].



Slika 3. Mogući položaji, stavovi i namještaj u blizanačkim trudnoćama

Izvor: Habek D. Ginekologija i porodništvo, Zagreb. Medicinska naklada; 2017.

3.2.2. Indukcija ili stimulacija porođaja

Indukcija porođaja je postupak izazivanja kontrakcija maternice i porođaja. Provodi se dilatacijom vrata maternice na nekoliko načina [17]:

1. Mehaničkim putem:

- *Amniotic stripping (sweeping)* – odljuštuje se donji pol vodenjaka prstima pri čemu dolazi do koriodecidualne aktivacije te sinteze endogenog prostaglandina. Potom započinje proces porođaja.

- *Amniotomia* – prokidanje vodenjaka, time se postiže brža dilatacija ušća maternice zbog glavice koja vrši pritisak na ušće.
- Uvođenjem higroskopskih cervikalnih dilatora

2. Medikamentno:

- Infuzijom oksitocina – daje se 5 i.j. oksitocina u 500 ml 5%-tne otopine glukoze. Takav način primjene se zove *drip*. Njime se iniciraju ritmične kontrakcije maternice.
- Prostaglandinskim E2 pripravcima – npr. intracervikalni Prepidil gel (0,5 mg), vaginalni gel ili tablete. Pripravci prostaglandina se mogu primjenjivati ponovno nakon 6 – 8 sati. Ako je riječ o patološkoj trudnoći potrebno je uz primjenu indukcijskih preparata provoditi kontinuiranu kardiokografiju. Povremeni CTG – nadzor se upotrebljava kod trudnoća koje nisu rizične. Nuspojave su većinom blage i rijetke. Jedan od rizika kod primjene intracervikalnog gela je hiperstimulacija maternice te iznosi 0,6 – 3,7 %, dok je kod vaginalnih tableta učestalost hiperstimulacije 7%. U slučaju hiperstimulacije uterusa, terapijski se primjenjuje tokoliza.

3. Učestalim spolnim odnosima: dokazano je da se kod trudnoća u terminu s ejakulacijom povećava rizik nastanka spontanog porođaja. U trenutku orgazma žene dolazi do oslobađanja endogenog oksitocina, dok je u spermi prisutan velik broj uterotoničnih prostaglandina.

4. Drugim pripravcima:

- Ricinusovo ulje – daje se peroralno, rabi se naročito kod višerotkinja. Kiselina ricinusa djeluje na sintezu prostaglandina u tankom crijevu, hiperperistaltiku te se na taj način potiču trudovi u terminskim trudnoćama. Ricinusovo ulje, u dozi od 60 ml se može pomiješati sa jabučnim ili narančinim sokom.

5. Akupunktura: primjenjuje se od 36. tjedna gestacija, punktiranjem posebnih točaka. Time se postiže sazrijevanje vrata maternice i reguliranje trudova tijekom porođaja što na kraju ima vrlo povoljne učinke.

3.2.3. Načini dovršenja višeplođnih trudnoća

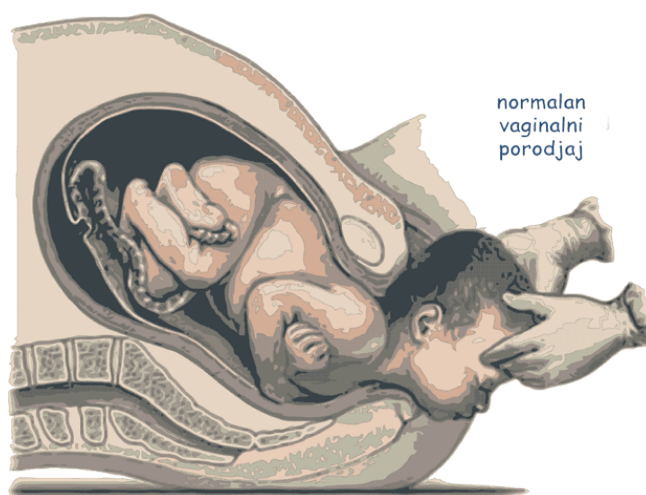
Porod višeplođne trudnoće je oprečan te ovisi o iskustvu porodničara, gestacijskoj dobi, prezentaciji i postojanju fetalnih komplikacija. Vaginalni porod je indiciran ukoliko je prvi blizanac u prezentaciji glavom. Nakon porođaja prvog blizanca ne bi trebalo biti problema kod porođaja drugog, neovisno da li je njegova prezentacija glavom ili zatkom. Isto tako postoji mogućnost da se prvi blizanac položi zatkom te je u tom slučaju potreban carski rez. Kod ove situacije se može dogoditi tzv. „locked twins“ ili fenomen zakvaćenih blizanaca. Takvo stanje je vrlo opasno jer se zbog svog položaja (prvi zadak, drugi glava) blizanci međusobno zakvače bradom. Zbog velikog rizika ovaj fenomen izričito zahtjeva rađanje carskim rezom [14].

3.2.4. Vaginalni porod

Blizanac čija prednjačeća čest prezentira obično snosi najveći teret dilatacije vrata maternice i preostalih mekih tkiva porođnog kanala. Rijetko postoje nerješivi problemi tijekom porođaja u kojem je prvo dijete u stavu glavom. Kad je prvi blizanac u stavu zatkom te istovremeno velik, najvjerojatnije će se razviti komplikacije. Isto tako problemi mogu nastati ukoliko glava opterećuje porođni kanal, ali i ako je dijete ekstremno maleno pri čemu može doći do prolapsa pupkovine [16].

Izuzetno je važno kontinuirano praćenje otkucaja čedinjih srca uređajem koji se naziva kardiokograf. Nakon porođaja prvog blizanca potrebno je unutarnjim pregledom, ultrazvukom ili vanjskim hvatovima odrediti položaj, namještaj, držanje i stav drugog blizanca. Ukoliko je sve pregledano i sigurno potvrđeno, prokida se vodenjak i kreće porod drugog blizanca. Kad je glava smještena u zdjelici, trudovi se mogu pojačati davanjem oksitocina intravenski. Drugi blizanac se obično rađa nekoliko minuta nakon prvog blizanca [9]. Nema apsolutnog ograničenja o vremenu poroda između prvog i drugog dvojka, ako drugi dvojak ima uredan kardiokografski nalaz. Ukoliko je drugi blizanac u stavu zatkom vaginalni porod je moguć uz ručnu pomoć. Treba biti oprezan ako je drugi blizanac veći od prvog vaginalno rođenog [18]. U slučaju da majka razvije neku komplikaciju ili ako je drugo dijete u poprečnom ili kosom položaju, potrebno je ubrzati porođaj [9]. Prvi blizanac može biti postavljen i zatkom. U takvoj situaciji odabir

poroda će biti sličan kao kod prezentacije zatkom u jednoplodnoj trudnoći. Veoma je bitno procijeniti rizik zakvačenih blizanaca ako je prednjačeća čest drugog djeteta glava. Takav porod treba voditi najiskusniji porodničar. Vaginalni porod će biti moguć s regularnim kontrakcijama ako ne postoji cefalopelvična disproporcija, ako dijete nije ugroženo. Treće porođajno doba (doba izгона posteljice) treba voditi aktivno davanjem intravenskog uteronika. Nakon porođaja se uzima histopatološka analiza posteljice. Primalja treba imati na umu da kod roditelje postoji povećani rizik od postpartalne depresije. Stoga je važna priprema za porod od samog početka i porodaj treba da bude planiran u konzultaciji s trudnicom, obitelji i timom koji sudjeluje pri porodu [18].



Slika 4. Vaginalni porođaj

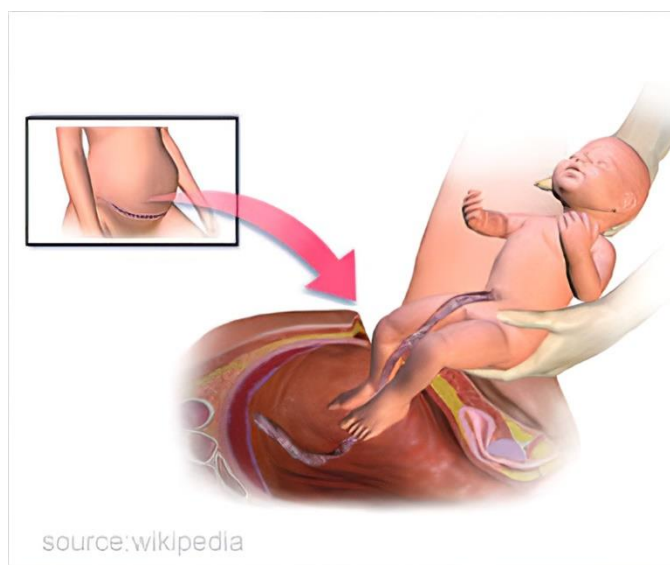
Izvor: [Online] 2021.

Dostupno na: <https://www.ginekolog.ba/stranice/prirodan-porod.html>

3.2.5. Carski rez

Carski rez (lat. *sectio caesarea*) je opstetrička operacija kojom se radi incizija abdominalne stijenke (lat. *laparatomia*) i maternice (lat. *histerotomia*). Nakon incizije se izvadi dijete i sekundine te slijedi šivanje maternice i trbušne stijenke [17]. Iako carski rez nosi povećan rizik morbiditeta i mortaliteta majke, blizanačka trudnoća se u više od

60% slučajeva dovršava na takav način. „Dokazano je da carski rez smanjuje stopu intrakranijskih krvarenja kod blizanačkih trudnoća, bez obzira na njihov stav“. Blizanci koji su porođeni carskim rezom imaju veći Apgar indeks (score), za razliku od blizanaca porođenih vaginalno kod kojih je Apgar itekako niži. [15] Indikacije za carski rez mogu biti apsolutne i relativne. Neke od apsolutnih indikacija su: potpuno nasjela posteljica (lat. *placenta praevia totalis*), abrupcija posteljice, uska zdjelica (III. i IV. stupanj), fetopelvina disproporcija, prolaps pupkovine s hipoksijom djeteta, poprečni položaj itd. U relativne indikacije spada prethodni carski rez, prijašnje operacije na maternici, distocija, abnormalni stav, eklampsija [17]. Carski rez je indiciran kada prvi blizanac nije u stavu glavom. Preporučeno je da se monoamnijski blizanci porode carskim rezom zbog komplikacija koje se mogu dogoditi vaginalnim putem [15]. Incizija mora biti dovoljna velika kako bi se blizanci mogli poroditi što lakše. Maternica je sklona hipotoniji zbog obilnog krvarenja usred operacije. Planirani carski rez višepodne trudnoće obavlja se s 38 tjedana gestacije [9].



Slika 5. Carski rez

Izvor: [Online] 2021.

Dostupno na: <https://www.medindia.net/surgicalprocedures/caesarean-section.htm>

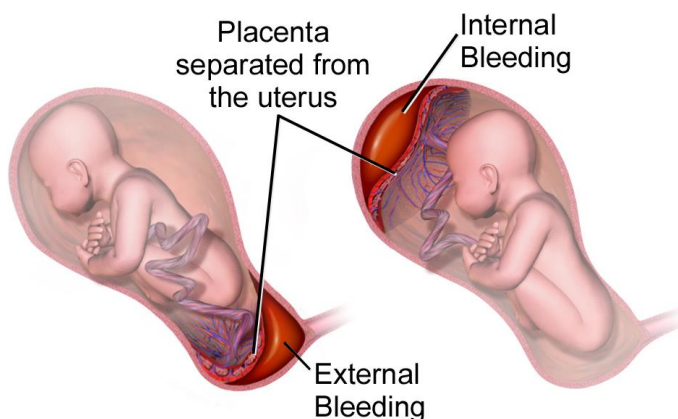
3.3. KOMPLIKACIJE U POROĐAJU VIŠEPLODNIH TRUDNOĆA

U porođaju višeplođnih trudnoća mogu se dogoditi različite komplikacije, a među učestalijim su [17]:

- Nepravilnosti trudova
- Prijevremeno prsnuće vodenjaka
- Abnormalne prezentacije
- Prolaps pupkovine
- Abrupcija posteljice
- Placenta praevia
- Krvarenje te nepravilno ljuštenje posteljice

- 1) Nepravilnosti trudova određuju parametri kojima se prati napredovanje porođaja te ujedno razlikuje normalni porođaj od patološkog. U ta dva parametra se ubraja brzina spuštanja vodećeg dijela i brzina otvaranja ušća. Učinkoviti su samo pravilni i ujednačeni trudovi, stoga iregularne kontrakcije maternice uzrokuju nastajanje produljenog porođaja – distocije. Klinička podjela distocije dijeli se na produljenu latentnu fazu porođaja, produljenu aktivnu fazu porođaja i zastoj porođaja [19].
- 2) Prijevremeno prsnuće vodenjaka je pucanje ovoja koji su ispunjeni plodovom vodom prije početka trudova. Incidencija ove komplikacije je 7 – 10% u višeplođnih trudnoća. Isto tako može nastupiti prijevremeni porođaj u 30 – 40% slučajeva i perinatalni mortalitet koji zauzima 10%. Prijevremeno prsnuće plodovih ovoja uzrokuje neke komplikacije u prijevremeno rođene djece. Tu se ubrajaju respiratorni distres sindrom, nekrotizirajući enterokolitis, intraventrikularno krvarenje, sepsa. Kod majke se također mogu razviti komplikacije poput intraamnijske infekcije, puerperalnog endometritisa [20].
- 3) Abnormalne prezentacije su one prezentacije kod kojih postoje defleksijski stavovi glave. Tako prezentacija čelom i licem vodi distociji. Ako je dijete u obrnuto zatiljačnom stavu, drugo porođajno doba će biti produljeno što također često vodi distociji. Takvi porođaji na kraju najčešće završe carskim rezom [19].

- 4) Prolaps pupkovine znači ispadanje pupkovine ako nastane praznina između vodeće česti i stijenke zdjelice. Pupkovina će lakše ispasti ako je ta praznina veća. Ukoliko kucaji čedinjeg srca postaju nepravilni nakon prsnuća ili prokidanja vodenjaka, treba se posumnjati na prolaps pupkovine. Ova komplikacija se događa 4 – 6 puta češće u višerotkinja nego što je to slučaj u prvorotkinja. To se događa zato što je kod višerotkinja donji uterini segment širi pri početku porođaja [21].
- 5) Abrupcija posteljice (lat. *abruptio placentae*) predstavlja prijevremeno odljuštenje normalno nasjele posteljice. Učestalost pojavljivanja je u 0,2 – 1% trudnoća. Prema mjestu nastanka se razlikuje rubno odljuštenje (lat. *abruptia placentae marginalis*), ujedno ima i naziv parcijalno odljuštenje te ono ukazuje da je riječ o krvarenju iz uterusa. Isto tako postoji još i središnje odljuštenje (lat. *abruptio placentae centralis*), tad krvarenje nastaje između posteljice i unutrašnje stijenke maternice zbog čega nastaje retroplacentni hematoma. Abrupcija u većini slučajeva nastaje naglo te nema vidljivih kliničkih znakova. Uterus je najčešće tvrd, osjetljiv na dodir, bolan, a kardiotokograf pokazuje znakove intrauterine hipoksije djeteta. Opće stanje roditelje je pogoršano uz vidljivo bljedilo, pad krvnog tlaka i pulsa. Abrupcija posteljice je apsolutna indikacija za carski rez ako je dijete živo, ugroženo te se pritom ne očekuje brz porod [17].

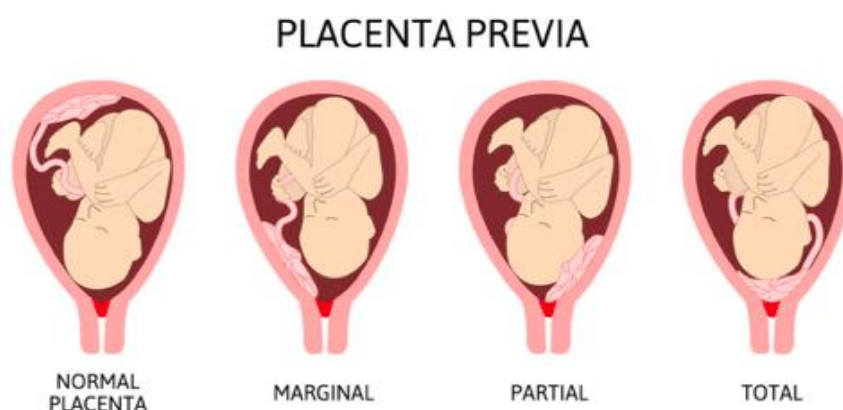


Slika 6. Abrupcija posteljice

Izvor: [Online] 2021.

Dostupno na: https://en.wikipedia.org/wiki/Placental_abruption

- 6) Placenta praevia označava nisko nasjelu posteljicu smještenu u donjem uterinom segmentu. Incidencija pojavljivanja je oko 5.3% slučajeva, najčešće između 16. – 20. tjedna gestacije. Čimbenici koji su zaslužni za njezin nastanak su: anomalije maternice, višerotka, prethodne operacije na maternici, carski rez, višeploidna trudnoća, uporaba droga, pušenje te rastegnuti uterus. Postoje tri podjele prema stupnju nasjelogosti: placenta praevia totalis (10-15%), placenta praevia partialis (30%) i placenta praevia marginalis (do 50%). Dijagnosticira se ultrazvukom. Nisko nasjela posteljica se otkrije najčešće usputno dolaskom trudnice na pregled ili ako žena tijekom trudnoće i njezinog napredovanja počne krvariti. Ukoliko se krvarenje pojavilo prije termina porođaja, trudnici je potrebna hospitalizacija i mirovanje uz nadzor ultrazvuka i kardiokografije. Zbog velikog rizika od prijevremenog poroda, trudnici se daje profilaksa glukokortikosteroida zbog sazrijevanja pluća fetusa. Ovakvo stanje po pravilu zahtijeva završetak trudnoće carskim rezom, što je u interesu majke i djeteta. Iznimka bi bila placenta praevia marginalis prednje lokalizacije – u tom slučaju je moguć vaginalni porod uz izniman oprez, jer prokidanjem vodenjaka djetetova glavica se spusti te pritisne rub posteljice koji krvari [17].



Slika 7. Nisko nasjela posteljica

Izvor: [Online] 2021.

Dostupno na: <https://www.stela.com.au/blogs/placentapraevia>

3.4. AKTIVNOSTI PRIMALJE U PORODU VIŠEPLODNE TRUDNOĆE

Imajući na umu da se blizanci često rađaju prijevremeno, preporuča se da trudnica u ranoj trudnoći razgovara s primaljom ili liječnikom o mogućnostima rađanja. Blizanci se često rađaju prije 38. tjedna gestacije zbog čega se trudnica s višeploidnom trudnoćom hospitalizira već u 36. tjednu. Tijek porođaja je isti kao i kod jedнопloidne trudnoće, ali blizance ipak treba pažljivije nadzirati. Kod poroda blizanaca potrebna je nazočnost većeg broja medicinskih djelatnika, kao što su dvije primalje, ginekolog te dva pedijatra, po jedan za svaku bebu. Višeploidnu trudnoću je moguće završiti vaginalnim putem ako položaj blizanaca to dozvoljava uz veliko iskustvo porodničara, međutim najčešće se blizanačka trudnoća dovršava carskim rezom [22].

3.4.1. Aktivnost primalje tijekom vaginalnog poroda višeploidne trudnoće

Porođaj blizanačke trudnoće se sastoji od četiri porođajna doba, od kojih su I, III i IV zajedničko, ali zato postoje dva odvojena II. porođajna doba. Porod ovisi o položaju i namještaju blizanaca, gestacijskoj dobi te ostalim bolestima majke ako ih ima [17]. Vaginalni porod je moguć ako ne postoji kakva patologija trudnoće ili kontraindikacija vaginalnim putem te ako je prvom blizancu prednjačeća čest glava [18].

3.4.1.1. Aktivnosti primalje u prvom porođajnom dobu

Prvo porođajno doba predstavlja doba otvaranja materničnog ušća. Ono započinje prsnućem plodove vode. Dolaskom roditelje u rađaonicu, primalja provodi prijem te ispunjava svu potrebnu medicinsku dokumentaciju. Jedna od glavnih zadaća primalje pri prijemu je uspostava dobre komunikacije i povjerenja sa roditeljom kako bi se smanjila doza straha i napetosti koju osjeća. Isto tako, edukacija pravilnog disanja je od velike pomoći odmah u početku, kako bi roditelja tijekom pravih trudova mogla što lakše svladati porod i omogućiti što lakši i bezbolniji izgon djeteta. Zadatak primalje je ženi pomoći da se namjesti u ginekološki položaj kako bi je ginekolog mogao pregledati, a nakon

pregleda postaviti kardiokografsku sondu za jednog i drugog blizanca na roditeljini trbuh. Kardiokografijom se prate kontrakcije maternice i kucajevi čedinjih srca. Važno je trudnicu obilaziti, pratiti otvaranje materničnog ušća i spuštanje vodeće česti. Promatranje i bilježenje vitalnih funkcija je od izuzetne važnosti, naročito ako primalja uoči da roditeljica nije dobro. Ženi se mora izmjeriti krvni tlak, puls i tjelesna temperatura. U slučaju da ginekolog propiše klizmu, primalja treba pripremiti sve što joj je potrebno i objasniti ženi svrhu izvođenja klizme prije nego ju primjeni. Klizmom se prazni stražnje crijevo kako bi djetetova glavica mogla što lakše ući u malu zdjelicu te se ujedno pospješuju kontrakcije maternice. Ako se klizma ne primjeni, postoji mogućnost izlaska stolice za vrijeme poroda, a samim tim i nastanak infekcije novorođenčeta te mjesta epiziotomije. Uz sve to, primalja je dužna otvoriti intravenski put roditeljici koji je itekako važan u slučaju hitnosti i nakon porođaja. Preko intravenske kanile primalja najčešće primjenjuje uterotonike (npr. oksitocin) i analgetike koje ordinira liječnik. Roditeljicu treba poticati na izmjenu položaja, da leži na lijevom ili desnom boku jer će se na taj način omogućiti lakša unutarnja rotacija glavice [1].

3.4.1.2. Aktivnosti primalje u drugom porođajnom dobu

Tijekom drugog porođajnog doba događa se faza ekspulzije ili rađanja djeteta. Ono počinje nakon potpunog otvaranja ušća maternice i završava rađanjem djeteta. Zadaća primalje je pratiti CTG zapis te u slučaju abnormalne srčane aktivnosti ili uočenih znakova fetalne hipoksije pravovremeno intervenirati te obavijestiti liječnika. Isto tako, primalja treba pripremiti set za porod, sterilne rukavice i svu opremu za prvu opskrbu novorođenčeta. Set za porod obuhvaća gaze, škare za pupkovinu i epiziotomiju, Peanovu hvataljku, kvačicu za pupkovinu. Kako bi primalja uspjela ostvariti međusobnu suradnju, potrebna je kvalitetna komunikacija s roditeljicom. Važno je da roditeljica sluša upute primalje tijekom cijelog poroda, o načinu disanja, kada mora tiskati, naročito kada počnu pravi potresni trudovi. To je izuzetno važno u fazi rađanja djeteta preko međice kako bi se spriječilo njezino pucanje. Pravilno tiskanje također će biti u djetetovom interesu kako bi uz regulirane kontrakcije djetetova glava što lakše mogla proći kroz porodni kanal [1]. Roditeljica će osjećati jak pritisak na debelo crijevo kad se glavica djeteta pokaže na ulazu rodnice. Tada primalja treba uputiti ženu da tiska zajedno sa trudom. Primalja se položi

na način da svojom desnom raširenom rukom pridržava i štiti međicu, dok s lijevom rukom postupno olakšava izlazak djetetove glavice ispod simfize, odnosno pokret defleksije. Prvo će se poroditi zatiljak, zatim tjeme, čelo i lice. U slučaju da međica poblijedi i da joj prijeti prsnuće, primalja treba uraditi epiziotomiju. Nakon rođenja glavice, majku treba uputiti da tijekom sljedećeg truda jako tisne kako bi dijete moglo učiniti sljedeću kretnju – vanjsku rotaciju glave. Potom, pridržavajući glavu, primalja ju lagano povlači prema dolje kako bi se moglo poroditi prednje rame ispod simfize. Nakon rođenja prednjeg ramena, potrebno je desnom rukom čuvati međicu te lagano dijete povlačiti prema gore kako bi se rodilo stražnje rame te onda u cijelosti trup djeteta [17]. Kada je prvi blizanac rođen, ginekolog provjerava stav i namještaj drugog blizanca. Kako bi se vidjelo stanje blizanaca nakon rođenja analizira se pH krvi. Primalja klema pupkovinu peanom i uzima uzorak krvi iz pupčane vene za svakog blizanca posebno. Ukoliko je ginekolog potvrdio uzdužni stav drugog blizanca, prokida se vodenjak i nekoliko minuta nakon prvog porođaja se i drugi dvojak. Po rođenju se blizancima procjenjuje njihova vitalnost prema Apgar ljestvici. U porodu blizanaca važna je prisutnost dvije primalje kako bi svako dijete dobilo odgovarajuću skrb. Blizanci se prvo dobro prebrišu i utople toplom kompresom. Nakon što su novorođenčad dobro obrisana, mjeri im se tjelesna težina i duljina. Svaki blizanac će primiti antibiotske kapi u oči koje se potom ispiru s fiziološkom otopinom. Pupčani bataljak se zaštititi sterilnim tupferom pazeći da ne ispadne pri postavljanju pelene. Primaljin zadatak je ujedno i stavljanje narukvice sa brojem, spolom i identitetom djeteta [23].

3.4.1.3. Aktivnosti primalje u trećem porođajnom dobu

Treće porođajno doba je doba izlaska posteljice i plodovih ovoja, tj. sekundina. Ovo doba se vodi aktivno primjenom uterotonika, uterostiptika ili kombinacijom to dvoje. Učinak uterotonika traje 2 – 5 minuta, a djelovanje uterostiptika je oko osam sati. Upravo zbog produženog djelovanja uterostiptika isti se koriste kod višeplođnih trudnoća, ali i kod višerotkinja te roditelja s makrosomnom djecom. Aktivnim vođenjem III. porođajnog doba roditelja gubi puno manje krvi te se trajanje tog doba smanjilo [17]. Nakon ordinirane i primjenjene terapije uterotonika ili uterostiptika primalja nadgleda roditeljino opće stanje te provjerava kako napreduje odljuštenje posteljice. Kako bi se omogućio normalan

proces ljuštenja posteljice, primaljin zadatak je kateterizirati mokraćni mjehur ukoliko je pun. Poznata tri znaka odljuštenja posteljice su: Schröderov, Küstnerov i Ahlfeldov znak. Primjenom Küstnerovog znaka primalja dlanom pritisne iznad simfize te ako se posteljica odljuštila, nema uvlačenja pupkovine. Ahlfeldovim znakom u slučaju da se posteljica odljuštila, hvataljka koja je prethodno stavljena na pupkovinu ispred stidnice, spuštена je oko 10 cm. Schröderov znak – ako se posteljica odljuštila, nalazi se u donjem uterinom segmentu, a maternica se s čvrstim i kontrahiranim korpusom povlači prema desnoj strani trbuha. Nakon što je primalja sigurna da je posteljica odljuštena, prihvati pupkovinu te je povlači uz trud u smjeru crte vodilje porođajnog kanala. U slučaju da se sekundine ne uspiju poroditi, primalja prihvata fundus maternice između svojeg kažiprsta i palca te potisne prema izlazu zdjelice pri čemu bi posteljica trebala bit istisnuta poput „koštice od šljive“. Takav postupak se naziva Credeov hvat. Nakon što se se porodile sekundine, pažljivo ih treba pregledati kako bi se isključio nedostatak kotiledona ili ovoja. Na taj način se prevenira teško krvarenje i infekcije u babinju [1].

3.4.1.4 Aktivnosti primalje u četvrtom porođajnom dobu

Četvrto porođajno doba je doba oporavka ili rekonvalescencije. Rodilja se oporavlja dva sata nakon porođaja u rađaonici. Ako je tijekom porođaja došlo do razdora mekog porođajnog puta potrebno ga je kirurški zbrinuti. Zadaća primalje je u tom slučaju priprema potrebnog pribora i asistiranje tijekom šivanja međice i razdora mekog tkiva. Po zbrinjavanju međice, roditelji se treba postaviti sterilni uložak, pažljivo se prati njeno opće stanje, kontroliraju se vitalni znakovi i hemostaza. Poželjno je da primalja educira roditelju o dojenju dok je još u rađaonici. Isto tako, važno je da joj objasni prednosti što ranijeg postavljanja djeteta na prsa, čime će se uspostaviti prvi kontakt djeteta i majke tzv. koža na kožu. Nakon što je završilo četvrto porođajno doba, nastupa razdoblje babinja ili puerperij, i roditelja se sada naziva babinjača [17].

3.4.2. Aktivnosti primalje kod dovršenja poroda carskim rezom

Carski rez može biti planiran ili ne planiran. Ne planirani carski rez se odnosi na hitne slučajeve, kada je život trudnice i djeteta ugrožen. U tom slučaju, primalja nema dovoljno vremena da kvalitetno pripremi trudnicu za zahvat. Kod takve situacije prijeoperacijska priprema će biti vrlo brza, ali i dosta ograničena. S druge strane, vrijeme do planiranog carskog reza je duže, stoga će i prijeoperacijska priprema biti efikasnije obavljena.

Normalno je da trudnica prije operacije osjeća strah i nervozu. Zadaća primalje je psihička priprema trudnice za operaciju, tj. carski rez kako bi se smanjile negativne emocije i napetost. Pravila komunikacija tu ima glavnu ulogu jer će primalja time razviti osjećaj sigurnosti i povjerenja kod žene. Poželjno je utješiti trudnicu, reći joj koliko će otprilike zahvat trajati i kakva je procedura nakon operacije i rođenja blizanaca.

Osim psihičke, postoji i fizička priprema trudnice za carski rez i anesteziju. Trudnica treba potpisati informirani pristanak za anesteziju i zahvat. Isto tako, primalja joj naglašava da bude natašte prije zahvata, da skine sav nakit sa sebe uključujući i naočale, leće, zubnu protezu ukoliko je ima. Primalja zatim obavlja klizmu, priprema operacijsko polje, kateterizira mokraćni mjehur i postavlja kompresivne čarape na noge [17].

Pri dolasku u operacijsku salu, trudnicu se treba premjestiti na operacijski stol. Važno je da primalja fiksira noge i pazi na ženinu udobnost. Kod poroda blizanaca potrebne su dvije primalje. Prije same operacije primalje peru ruke, oblače sterilnu odjeću pazeći na aseptične uvjete rada. Po rođenju blizanci se zbrinjavaju na isti način kao i kod vaginalnog poroda, pazeći da svaki blizanac ima svoj broj na identifikacijskoj narukvici. U slučaju kakvih komplikacija, primalja asistira tijekom reanimacije i terapije novorođene djece. U većini slučajeva, nakon zbrinjavanja novorođenčadi primalje prihvaćaju djecu te ih pokažu majci. Potom se djeca smještaju u topli krevetić te se nadgledaju sve dok ih se ne premjesti na odjel kod svoje majke.

Majka poslije carskog reza odlazi na odjel intenzivne njege gdje boravi 24 sata. Primalja nadzire opće stanje roditelje, prati njezine vitalne funkcije, vodi nadzor nad krvarenjem i ranom, provodi ordiniranu terapiju i u slučaju kakvih abnormalnosti obavještava liječnika. Uz sve to, zadaća primalje je poticati ženu na ranu mobilizaciju (4 – 6 sati nakon kirurškog zahvata) i fizioterapijske vježbe [17].

4. ZAKLJUČAK

Blizanačka trudnoća nosi sa sobom određene rizike i komplikacije. Antenatalni pregledi su od neprocjenjive važnosti kako bi se u slučaju prepoznate patologije moglo pravovremeno reagirati. Stoga je važno da blizanačku trudnoću i porod vodi vrstan ginekološki tim. Danas su vaginalni porodi blizanaca iznimno rijetki zbog posljedica koje se mogu dogoditi. Porod blizanačke trudnoće treba biti obavljen u tercijarnom centru. Zbog povećanog rizika, trudnica se treba hospitalizirati već u 36. tjednu jer se blizanci često rađaju prije 38. tjedna gestacije. Porodaj blizanaca najčešće bude unaprijed planiran te se dovršava carskim rezom. Primalja, kao profesionalan zdravstveni radnik treba ujedno imati i dozu empatije, biti podrška roditelji, ali i osoba od povjerenja.

5. LITERATURA

1. Habek D. Pecigoš – Kljuković K. Zdravstvena njega majke, udžbenik za V. razred medicinske škole za zanimanje medicinska sestra opće/medicinski tehničar opće njege. Zagreb. Školska knjiga; 2014.
2. Tkalac K. Švaljug D. Perinatalni ishodi novorođenčadi iz blizanačkih trudnoća, Primaljski vjesnik, 2. (2020), 73-80
3. Ivanišević M, Đelmiš J. Blizanačka trudnoća. Gynaecologia et perinatologia [Internet]. 2017 [pristupljeno 26.03.2021.];26(1):1-3.
Dostupno na: <https://hrcak.srce.hr/251510>
4. Kos M. Načini placentacije u ljudi i njihov utjecaj na ishod trudnoće. Gynaecologia et perinatologia [Internet]. 2017 [pristupljeno 26.03.2021.];26(1):30-37. Dostupno na: <https://hrcak.srce.hr/251518>
5. Kurjak A. i suradnici. Ginekologija i perinatologija Sveučilište u Zagrebu Varaždinske Toplice; 2003. p 320 – 337
6. Ježek D. Embriologija blizanačke trudnoće. Gynaecologia et perinatologia [Internet]. 2017 [pristupljeno 09.04.2021.];26(1):4-5.
Dostupno na: <https://hrcak.srce.hr/251511>
7. Kuvačić I, Škrablin – Kučić S. Perinatologija danas Nakladni zavod Matice Hrvatske Zagreb ; 2003. p 99 – 104
8. Šegregur J. BLIZANAČKA TRUDNOĆA U RODILIŠTU OPĆE BOLNICE VIROVITICA. Gynaecologia et perinatologia [Internet]. 2006 [pristupljeno 09.04.2021.];15(4):205-211.
Dostupno na: <https://hrcak.srce.hr/23979>
9. Škrablin S. Višeploidne trudnoće. U: Kuvačić I, Kurjak A, Đelmiš S, i suradnici. Porodništvo, Medicinska naklada, Zagreb, 2009; 336-347.
10. Tan TY, Sepulveda W. Acardiac twin: a systematic review of minimally invasive treatment modalities. Ultrasound Obstet Gynecol. 2003 Oct;22(4):409-19. doi: 10.1002/uog.224. PMID: 14528480.
11. Đelmiš J, Ivanišević M. Blizanačka trudnoća i preeklampsija. Gynaecologia et perinatologia [Internet]. 2017 [pristupljeno 09.04.2021.];26(1):50-60. Dostupno na: <https://hrcak.srce.hr/251525>

12. Dražančić A. i sur.: Porodništvo, Školska knjiga, Zagreb, 1999
13. Pecigoš- Kljuković K. Zdravstvena njega trudnice, roditelje i babinjače, udžbenik za IV. razred Škole za primalje, Školska knjiga, Zagreb, 2006.
14. Aračić N. Višeplodna trudnoća [nastavni materijal]. Sveučilišni odjel zdravstvenih studija, Sveučilište u Splitu. 2021.
15. Radošević V. Način dovršenja porođaja blizanačke trudnoće. *Gynaecologia et perinatologia* [Internet]. 2017 [pristupljeno 19.04.2021.];26(1):61-63.
Dostupno na: <https://hrcak.srce.hr/251526>
16. Macdonald, Paul C., M.D.; Gant, Norman F.; Leveno, Kenneth J., M.D.; Gilstrap, Larry C.; MacDonald, Paul C., M.D.; Gant, Norman F., M.D.; Leveno, Kenneth, M.D.; Gilstrap, Larry C. III, M.D.; Hankins, Gary DV, M.D.; Clark, Steven L., M.D. *Williams Obstetrics*, 20th Edition
17. Habek D. *Ginekologija i porodništvo*, Zagreb. Medicinska naklada; 2017.
18. Aračić N. Porod blizanačke trudnoće [nastavni materijal]. Sveučilišni odjel zdravstvenih studija, Sveučilište u Splitu. 2021.
19. Aračić N. Mehanizam fiziološkog porođaja, Nepravilnosti pojedinih porodnih doba [nastavni materijal]. Sveučilišni odjel zdravstvenih studija, Sveučilište u Splitu. 2021.
20. Kuvačić I, Elvedji-Gašparović V. Prijevremeni porođaj. U: Kuvačić I, Kurjak A, Đelmiš J, i suradnici. *Porodništvo*, Zagreb, Medicinska naklada, 2009. 323-332.
21. Pschyrembel W, Bretschera J, i Hofmanna D. Praktička opstetricija i opstetričke operacije. U: *Medicinska knjiga*, Beograd • Zagreb, 1975; 419-425
22. Australian Department of Health. Giving birth to twins [Internet]. 2017. listopad [cited 2021. svibanj].
Available from: <https://www.pregnancybirthbaby.org.au/giving-birth-to-twins>
23. Relja M. Aktivnosti primalje u dijagnostici, nadzoru i porođaju višepodne trudnoće [završni rad]. Split, 2019.

6. ŽIVOTOPIS

Osobni podaci

Ime i prezime: Aneta Budrović

Adresa: Doverska 5, 21 000 Split

E-mail: aneta.budrovic5@gmail.com

Datum rođenja: 05.05.1997.

Mjesto rođenja: Split, Hrvatska

Obrazovanje

2018./2019. – 2021. Sveučilišni odjel zdravstvenih studija, Preddiplomski studij Primaljstva, Split

2012. – 2017. Srednja Zdravstvena škola Split, Medicinska sestra

2004. – 2012. Osnovna škola Dobri, Split

Radno iskustvo

20.07. – 14.08. 2020. Medicinska sestra, specijalistička ordinacija obiteljske medicine dr. Meri Brajković, Split

02.09. – 30.09. 2019. Medicinska sestra, specijalistička ordinacija obiteljske medicine dr. Meri Brajković, Split

01.09. – 02.10.2017. Medicinska sestra, ustanova za zdravstvenu njegu i rehabilitaciju Sano, Split

Vještine

Rad na računalu: aktivno korištenje Microsoft Office programa

Strani jezici: engleski jezik

Vozačka dozvola: B kategorija

Aktivnosti tijekom studiranja

2019. – 2021. član Stručnog vijeća Sveučilišnog odjela zdravstvenih studija

2019. – 2021. predstavnica preddiplomskog smjera Primaljstvo

2021. – položen tečaj reanimacije u Splitu

2020. – sudjelovanje na stručnoj edukaciji „Prevenција rupture međice“ u KBC-u Split