

# Uloga kratkih MR sekvenci pri snimanju djece

---

**Gaurina, Lara**

**Undergraduate thesis / Završni rad**

**2021**

*Degree Grantor / Ustanova koja je dodijelila akademski / stručni stupanj:* **University of Split / Sveučilište u Splitu**

*Permanent link / Trajna poveznica:* <https://um.nsk.hr/um:nbn:hr:176:462610>

*Rights / Prava:* [In copyright](#)/[Zaštićeno autorskim pravom.](#)

*Download date / Datum preuzimanja:* **2025-03-14**



Sveučilišni odjel zdravstvenih studija  
SVEUČILIŠTE U SPLITU

*Repository / Repozitorij:*

[Repository of the University Department for Health Studies, University of Split](#)



zir.nsk.hr



UNIVERSITY OF SPLIT



DIGITALNI AKADEMSKI ARHIVI I REPOZITORIJI

SVEUČILIŠTE U SPLITU  
Podružnica  
SVEUČILIŠNI ODJEL ZDRAVSTVENIH STUDIJA  
PREDDIPLOMSKI SVEUČILIŠNI STUDIJ  
RADIOLOŠKA TEHNOLOGIJA

**Lara Gaurina**

**ULOGA KRATKIH MR SEKVENCI PRI SNIMANJU DJECE**

**Završni rad**

Split, 2021. g

SVEUČILIŠTE U SPLITU

Podružnica

SVEUČILIŠNI ODJEL ZDRAVSTVENIH STUDIJA

PREDDIPLOMSKI SVEUČILIŠNI STUDIJ

RADIOLOŠKA TEHNOLOGIJA

**Lara Gaurina**

**ULOGA KRATKIH MR SEKVENCI PRI SNIMANJU DJECE**

**THE ROLE OF FAST MRI PROTOCOLS IN PEDIATRIC IMAGING**

**Završni rad/Bachelor's Thesis**

Mentor:

**Doc. dr. sc. Sanja Lovrić Kojundžić, dr. med.**

Split, 2021. g

## TEMELJNA DOKUMENTACIJSKA KARTICA

ZAVRŠNI RAD

**Sveučilište u Splitu**

**Sveučilišni odjel zdravstvenih studija**

**Radiološka tehnologija**

**Znanstveno područje: Biomedicina i zdravstvo**

**Znanstveno polje: Kliničke medicinske znanosti**

**Mentor: doc. dr. sc. Sanja Lovrić Kojundžić**

### ULOGA KRATKIH MR SEKVENCI PRI SNIMANJU DJECE

**Lara Gaurina, 611129**

**Sažetak:** Poznavanje fiziologije djeteta, tj. suštinske razlike između djece i odraslih kao pacijenata ima važnu ulogu u obavljanju dijagnostičkih postupaka. Dijete je uglavnom nemirno, a da bi se dobila kvalitetna slika prilikom snimanja MR-a ono mora mirovati. Zbog toga, djecu se uglavnom sedira ili anestezira. Kako ti postupci imaju i svoje negativne aspekte, pokušava se pronaći rješenja kako je izbjeći. Uloga kratkih MR sekvenci pri snimanju djece je skratiti vrijeme trajanja pregleda MR-om te smanjiti potrebu za sedacijom uz očuvanje dijagnostičke kvalitete slike. Razvitak novih tehnika kao što su radijalno i višeslojno prikupljanje k-prostora, korekcija pokreta pomoću navigatora, kao i metode rekonstrukcije paralelnog snimanja i komprimiranog uzorkovanja mogu dodatno ubrzati akviziciju i smanjiti pomicanje pacijenta što olakšava snimanje MR-a u djece.

**Ključne riječi: brze sekvence, pedijatrijski pacijenti, jačina polja**

**Rad sadrži: XX stranica, x slika, X tablica, X priloga, XX literaturnih referenci**

**Jezik izvornika: hrvatski**

## BASIC DOCUMENTATION CARD

BACHELOR THESIS

**University of Split**

**University Department for Health Studies**

**Radiologic Technology**

**Scientific area: Medical and Health Sciences**

**Scientific field: Clinical Medicine**

**Supervisor: Sanja Lovrić Kojundžić**

### THE ROLE OF FAST MRI PROTOCOLS IN PEDIATRIC IMAGING

**Lara Gaurina, 611129**

**Summary:** Knowledge of the child's physiology, ie the essential difference between a pediatric and an adult patient, plays an important role in performing diagnostic procedures. Children are mostly restless, and in order to get a quality MRI image, they must be calm. Because of this, children are mostly sedated or anesthetized. As these methods have negative aspects, we try to find solutions to avoid them. The role of short MR sequences in children imaging is to reduce the duration of MR scanning and the need for sedation while preserving the diagnostic image quality. The development of new techniques such as radial and multilayer k-space collection, motion correction using a navigator, as well as methods of reconstructing parallel imaging and compressed sampling can further accelerate acquisition and reduce patient motions which helps imaging of the patient.

**Keywords: (3-5)**

**Thesis contains: XX pages, XX figures, X tables, X supplements, XX references**

**Original in: Croatian**

# Sadržaj

Sažetak .....	I
Summary .....	II
Sadržaj .....	III
<b>1.UVOD</b> .....	<b>1</b>
<b>2.CILJ RADA</b> .....	<b>2</b>
<b>3.RASPRAVA</b> .....	<b>3</b>
<b>3.1. DIJETE KAO PACIJENT</b> .....	<b>3</b>
<b>3.1.1. Pedijatrijski pacijenti – podjela po dobi</b> .....	<b>3</b>
<b>3.1.2. Prava djeteta kao pacijenta</b> .....	<b>4</b>
<b>3.1.4. Usporedba odraslih i pedijatrijskih pacijenata</b> .....	<b>6</b>
<i>3.1.4.1. Respiratorni i kardiovaskularni sustav</i> .....	<b>6</b>
<i>3.1.4.2. Termoregulacija</i> .....	<b>7</b>
<b>3.2.1. Magnetska rezonancija</b> .....	<b>8</b>
<i>3.2.1.1 Općenito o MR</i> .....	<b>8</b>
<i>3.2.1.2. Nova magnetska rezonancija samo za djecu</i> .....	<b>8</b>
<b>3.2.2. Brze sekvence</b> .....	<b>10</b>
<b>3.2.4. Usporedba magneta od 1,5 i 3T</b> .....	<b>18</b>
<b>3.2.5. Područja primjene brze MR u pedijatriji</b> .....	<b>19</b>
<b>3.2.6. Sigurnost MR-a</b> .....	<b>20</b>
<b>5. LITERATURA</b> .....	<b>23</b>
<b>6. ŽIVOTOPIS</b> .....	<b>26</b>

# 1.UVOD

Bez obzira na polje medicine u kojem djeluje, zdravstveni djelatnik koji se nalazi pred bolesnim djetetom uvijek se mora zapitati kako mu olakšati. (1)

Dojenčad i mala djeca pripadaju dijelu populacije koja često ne surađuje tijekom radioloških snimanja, što je posebno važno kod pretraga magnetskom rezonancijom koje dugo traju te ih je potrebno sedirati ili anestetizirati. Kako se prilikom anestezije male djece dodatno povećavaju troškovi medicinskih postupaka te pojavljuju brojni potencijalni rizici, nastoji se, kada god je to moguće izbjeći anestezija ili sedacija u ovoj populaciji. Radiološki stručnjaci koji se bave djecom često koriste različite metode neverbalne komunikacije ili audiovizuelne tehnike te vježbaju s djecom i članovima njihove obitelji korištenjem lažnih skenera kako bi poboljšali njihovu suradljivost. Optimalni uvjeti koji okružuju dijete tijekom snimanja, što se posebno odnosi na MR skener su važni za stvaranje ugodnog prostora prilagođenog djeci. Da bi se minimalizirali razni nenamjerni pokreti djeteta prilikom MR snimanja, mogu se koristiti različite tehnike. Korištenje sekvenci s kratkim vremenima akvizicije, poput brze SSFSE (Single Shot Fast Spin-Echo) i volumetrijskog gradijentnog odjeka, može smanjiti artefakte i poboljšati kvalitetu slike. Razvitak novih tehnika kao što su radijalno i višeslojno prikupljanje k-prostora, korekcija pokreta pomoću navigatora, kao i metode rekonstrukcije paralelnog snimanja i komprimiranog uzorkovanja mogu dodatno ubrzati akviziciju i smanjiti pomicanje pacijenta. Suradnja radiologa, anesteziologa, radiološkog tehnologa i obitelji presudna je za uspješno snimanje MR-a u male djece. (2)

## **2.CILJ RADA**

Prikazati pozitivan utjecaj korištenja brzih sekvenci MR-a kod pedijatrijski pacijenata.



## 3.RASPRAVA

### 3.1. DIJETE KAO PACIJENT

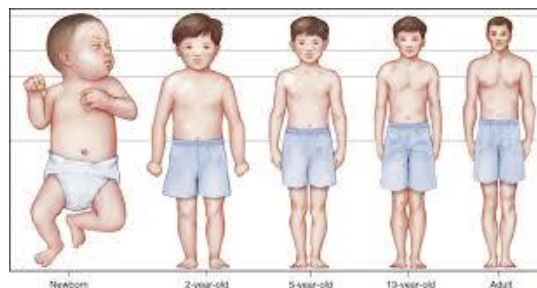
#### 3.1.1. Pedijatrijski pacijenti – podjela po dobi

Pedijatrijskim pacijentom smatra se dijete mlađe od 15 godina ili pacijent koji teži manje od 36 kilograma. Pacijenti za koje se zna da su mlađi od 15 godina, ali čija težina prelazi 36 kilograma i dalje se mogu smatrati pedijatrijskim bolesnicima s obzirom na njihovu kronološku dob; međutim, tada se prilikom izračunavanja doze lijeka (ili kontrastnog sredstva) treba prilagoditi težini pacijenta (odnosno koristiti procjene kao za odraslu osobu) i koristiti doze za odrasle osobe.

Klasifikacija pacijenata po dobi:

- novorođenče: dijete u prvih 28 dana života
- dojenče: obuhvaća razdoblje novorođenčadi do 12 mjeseci
- malo dijete: 1-3 godine
- predškolac: 3-5 godina
- školsko dijete: 6-10 godina
- adolescent: 11-14 godina

Djeca s posebnim potrebama u zdravstvenoj zaštiti su djeca bilo koje dobne skupine, a koja imaju različite poteškoće što može utjecati na normalan rast i razvoj. Ovo može uključivati tjelesni invaliditet, smetnje u razvoju ili učenju i kronične bolesti. U radu je s ovakvom djecom bitno uzeti u obzir razvojnu, a ne kronološku dob. (3)



Slika 1: Klasifikacija pacijenta po dobi

Izvor: <https://encrypted-tbn0.gstatic.com/images?q=tbn:ANd9GcT1FtG-VqGmtIxn4CFdu0sU8EACxqthwGuXCw&usqp=CAU>

### 3.1.2. Prava djeteta kao pacijenta

Konvencija o pravima djeteta najvažniji je dokument koji je pravo djeteta uzdigao na razinu posebnih prava te je posebnom kontrolom kroz Odbor za prava djeteta osigurao njihovu pravnu zaštitu. (4)

Informirani je pristanak tendencija suvremenog društva za potvrdu autonomije pojedinca, a posebno njegovog dostojanstva. Za prethodno navedeno preduvjet je sposobnost pacijenta za samostalno odlučivanje. (4)

Prema tome, elementi informiranog pristanka uključuju:

- a) sposobnost pacijenta da u svakom slučaju može donijeti odluku
- b) obaviještenost
- c) razumijevanje tijeka bolesti te pozitivnih i negativnih aspekata dijagnostičkih i terapijskih postupaka
- d) samostalnost u odlučivanju
- e) pristanak (5)

Prema zakonu o zaštiti prava pacijenta, pristanak za dijagnostički ili terapijski postupak umjesto djeteta daje roditelj ili skrbnik. Sukladno s tim slijedi da sve informacije koje bi se inače dale pacijentu, ovim putem dobiva skrbnik kao djetetov zakonski zastupnik. Međutim, postoje radnje koje roditelj ne može poduzeti umjesto djeteta. Iz navedenog proizlazi da djetetu također treba pružiti potrebne informacije. Naravno, informacija mora biti izložena na način da je prilagođena dobi, obrazovanju i mentalnim sposobnostima pojedinca. (5)

Kada su dijete i njegov zakonski zastupnik upoznati sa svim aspektima medicinskog tretmana, može se dogoditi da ne dijele isto mišljenje, tj. da se hipotetski dijete ne želi podvrgnuti određenom dijagnostičkom postupku dok njegov zastupnik to zahtjeva. Tu nastaje sukob interesa i postoji mogućnost da zastupnik nije sposoban brinuti o interesima djeteta te da su njegovi interesi u sukobu s djetetovim. Ako dođe do takve situacije, dužnost je zdravstvenog djelatnika kontaktirati nadležni centar za socijalnu skrb koji će po potrebi djetetu dodijeliti posebnog skrbnika. Općenito, pacijent ima pravo odbiti dijagnostički ili terapijski postupak, no postoji iznimka kada se radi o neodgodivoj medicinskoj intervenciji bez čije bi provedbe došlo do ugrožavanja zdravlja i na poslijetku života pacijenta. (5)

Iako je u ovom dijelu riječ o pravnim aspektima, neosporno je da je humani aspekt nužan. Pedijatrijskog pacijenta neminovno treba sagledati kao cjelovitu osobu i pružiti mu

osjećaj povjerenja i sigurnosti koristeći se dobrim komunikacijskim vještinama o kojima će više biti riječ u idućem poglavlju. (4)

### **3.1.3. Komunikacija s djecom i obitelji**

Za postizanje uspješne komunikacije s djetetom potrebno je procijeniti je li komunikacija primjerena njegovoj dobi te teče li ona funkcionalno ili disfunkcionalno. To se postiže na način da se opaža interakcija između roditelja i djeteta. (6)

Ključ je u pokušaju angažiranja roditelja. Djeci će biti ugodnije razgovarati ako razgovor uključuje nekoga kome već vjeruju. Bitno je imati na umu da su to roditelji bolesne djece te je potrebno imati strpljenja i razumijevanja.

Kada se stvorila neka vrsta kontakta bilo bi dobro djetetu i roditelju objasniti tijek pretrage. (7)

Ciljevi te komunikacije su različiti. Roditelju je potrebno pružiti činjenične podatke, a kod djeteta umanjiti tjeskobu.

Navedeno je važno potkrijepiti i neverbalnim znakovima poput osmijehom, pogledom u oči, facijalnom ekspresijom... (6)

Djeca imaju različite koncepte zdravlja i bolesti od odraslih, ovisno uglavnom o njihovom kognitivnom, emocionalnom, socijalnom, psihološkom i fizičkom razvoju.

Dijete na pregled često prati roditelj te je u odnosu dijete-roditelj-zdravstveni djelatnik bitno da svatko odigra svoju ulogu. U toj trijadi uglavnom dominira roditelj, bez obzira na dječju dob. Oni imaju tendenciju ometati komunikaciju zdravstveni djelatnik-dijete te na taj način u velikoj mjeri zagovaraju pasivnu ulogu djeteta.

Dodatni je izazov čest nedostatak zdravstvene pismenosti u kombinaciji s emocionalnom nestabilnošću u tim trenucima.

Kao i odrasli, djeca imaju pravo da im se govori istina i da im se ista mora pružiti s poštovanjem i dostojanstvom. Djeca na onkološkim odjelima ponekad namjerno zaštite svoje roditelje ne govoreći im koliko znaju ili pate.

Zaključno, učinkovita komunikacija može povećati dijagnostičku točnost, poboljšati razumijevanje i točnost pretrage te poboljšati to iskustvo za sve članove procesa. (8)

### **3.1.4. Usporedba odraslih i pedijatrijskih pacijenata**

Poznavanje razlika između djeteta i odrasle osobe ključno je za pravilno izvođenje tijeka pretrage i ophođenja prema pedijatrijskom pacijentu. (9)

Zbog kasnijeg fokusa na sedaciju, bit će obrađeni respiratorni i kardiovaskularni sustav te termoregulacija. Prikaz istih napisan je kroz analizu nekoliko znanstvenih radova i članaka.

#### *3.1.4.1. Respiratorni i kardiovaskularni sustav*

Studije in vivo ne uzimaju u obzir kretanje visoko savitljivih struktura gornjih dišnih putova grkljana. Maksimalna abdukcija ovih struktura trahealnim tubusima ili bronhoskopima uvijek pokazuje veće otvaranje glotisa u odnosu na područje krikoidnog prstena.


Dakle, radiološke studije koje sugeriraju da najuži dio dišnog puta nije krikoidna hrskavica mogu biti rezultat artefakta ovisno o tome koja je faza disanja snimljena. (11)

Druga studija je bila više općenitija. Cilj članka naziva „Kardiovaskularna i respiratorna fiziologija djece“ je bio raspraviti o respiratornoj i kardiovaskularnoj fiziologiji novorođenčadi, dojenčadi i mlađe djece te njihovim razlikama u odnosu na stariju djecu i odrasle. Fokus je bio stavljen na prijelaznu fiziologiju respiratornog i kardiovaskularnog sustava novorođenčadi i dojenčadi te štetne promjene koje se mogu dogoditi tijekom anestezije ili perioperativno. (12)

Respiratorna i kardiovaskularna fiziologija razlikuje se u male djece, posebno u novorođenčadi i dojenčadi, od one kod starije djece i odraslih što čini malu djecu osjetljivijom na rizične događaje povezane s anestezijom, pa čak i srčanim zastojem. Kako je većina slučajeva smrtnosti povezanih s anestezijom kod djece nenamjerna i uzrokovana respiratornim i kardiovaskularnim poremećajima, poznavanje kronologije i karakteristika osnovnih razvojnih promjena ova dva vitalna organska sustava olakšava anesteziološki postupak te anesteziju čini sigurnijom za malu djecu.

Mala djeca imaju drugačiju respiratornu i kardiovaskularnu fiziologiju u usporedbi sa starijom djecom i odraslima i imaju povećani rizik od respiratornih i kardiocirkulacijskih komplikacija pri operacijama. Novorođenčad, posebno nedonoščad, imaju nezrelu respiratornu kontrolu, neučinkovite respiratorne mišiće, različitu mehaniku dišnih putova i pluća i veću bazalnu metaboličku potrebu za kisikom. Neotkrivena apneja ili opstrukcija dišnih putova, respiratorni umor ili atelektaza pluća pod anestezijom mogu periodički uzrokovati brzo pogoršanje dišnog sustava kod ove djece. Hipoksija, hiperkapnija, acidoza ili poremećaji elektrolita povećavaju

plućno-vaskularni otpor i mogu uzrokovati povratak prijelazne cirkulacije u fetalnu cirkulaciju. Mala djeca imaju manje srčanih rezervi i ovisno o brzini minutnog volumena srcalošne podnose depresiju kontraktilnosti miokarda i promjene sistemskog krvožilnog otpora ili volumena cirkulacije tijekom anestezije. Novorođenčad je sklona hipoksiji zbog veće razine HbF u krvi, što uzrokuje manje isporuke kisika na razini tkiva, unatoč višoj razini hemoglobina. Anesteziozisti stoga trebaju uvažiti ove jedinstvene karakteristike respiratorne i kardiovaskularne fiziologije u male djece, posebno u novorođenčadi i nedonoščadi, i formulirati siguran i učinkovit plan anesteziranja kako bi se vjerojatnost negativnog ishoda svela na minimum. (12)



Slika 2: Razlike u respiratornom sustavu djeteta i odrasle osobe

Izvor: <https://slideplayer.com/slide/5848652/19/images/3/Differences+in+Adult+and+Child.jp>

g

#### 3.1.4.2. Termoregulacija

Bebe i dojenčad imaju velik omjer površine i mase s minimalnim potkožnim masnim tkivom. Imaju slabo razvijene mehanizme povezane s drhtavicom, znojenjem i vazokonstrikcijom.

Niska tjelesna temperatura uzrokuje respiratornu depresiju, acidozu, smanjeni minutni volumen, povećava trajanje djelovanja lijekova, smanjuje funkciju trombocita i povećava rizik od infekcije. (13)

Razumijevanje fizioloških reakcija na izloženost toplini ima sve veću važnost u uvjetima izvanrednih okolišnih i klimatskih promjena s kojima se suočavaju ljudi. Na prvu se čini da ova konstatacija nije u nikakvoj korelaciji s temom ovog rada, ali rad naslova „Dječja termoregulacija: razmatranja pred globalnim klimatskim promjenama“ donosi neke spoznaje vezane uz termoregulaciju koje se mogu iskoristiti i u svrhu MR pregleda.

Rad posebno naglašava „rizičnu populaciju“ koja uključuje djecu i dojenčad, starije osobe i osobe s pretilošću i kroničnim patologijama, uključujući kardiovaskularne, bubrežne i

metaboličke bolesti. Najbitniji dio rada u tom slučaju je klasična predodžba da djeca imaju slabe termoregulacijske sposobnosti i smanjenu toplinsku toleranciju. (14)

## **3.2. MAGNETSKA REZONANCIJA**

### **3.2.1. Magnetska rezonancija**

#### *3.2.1.1 Općenito o MR*

Magnetska rezonancija (MR) je neinvazivna tehnika snimanja koja daje podatke o anatomskej strukturi u sve tri ravnine. Često se koristi za otkrivanje bolesti, dijagnoza i praćenje liječenja. Temelji se na sofisticiranoj tehnologiji koja pobuđuje i otkriva promjenu smjera rotacijske osi protona. Oni se nalaze u vodi koja čini većinu čovjekova organizma.

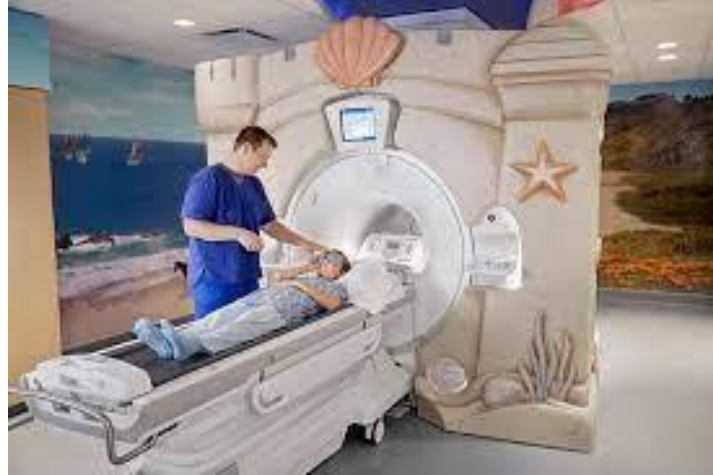MR koriste snažne magnete koji proizvode jako magnetsko polje koje prisiljava protone u tijelu da se poravnaju s tim poljem. Radiofrekventna struja tada pulsira kroz pacijenta, protoni se stimuliraju i okreću se van ravnoteže, naprežući se protiv privlačenja magnetskog polja. Kad je radiofrekventno polje isključeno, MR senzori mogu otkriti energiju koja se oslobađa dok se protoni poravnavaju s magnetskim poljem. Vrijeme koje je potrebno protonima da se poravnaju s magnetskim poljem, kao i količina oslobođene energije, mijenja se ovisno o okolišu i kemijskoj prirodi molekula. Na temelju tih magnetskih svojstava mogu se razlikovati vrste pojedinih tkiva. (15)

#### *3.2.1.2. Nova magnetska rezonancija samo za djecu*

MR je potencijalno jedan od najboljih modaliteta slike za djecu, jer za razliku od CT-a, nema štetnog. Međutim, jedan od najvećih izazova s kojim se radiološki tehnolozi suočavaju jest postizanje jasne dijagnostičke kvalitete slike, posebno kada je pacijent dijete ili ima neku vrstu bolesti koja onemogućava dugotrajnije mirovanje. Kao rezultat toga, mnoga mala djeca trebaju anesteziju, što povećava zdravstveni rizik za pacijenta. Postoje istraživanja kojima se pokušava razviti snažan MR za dječje tijelo. Korištenjem dječje zavojnice izrađene posebno za manja tijela, slika se može prikazati jasnije i brže i zahtijeva manje vještine MR operatera. Brže slikanje i kompenzacija pokreta također bi mogli imati koristi i za odrasle pacijente.

Također postoje i drugačija istraživanja koja nastoje riješiti ovaj problem iz drugog kuta razvijajući sustav korekcije pokreta koji bi mogao poboljšati kvalitetu slike za MR preglede.

Istraživači su stvorili optički sustav za praćenje koji i prilagođava MR puls promjenama pozicioniranja pacijenta u stvarnom vremenu. Ovo poboljšanje smanjuje troškove jer je manja potreba za ponavljanjem MR pregleda te učini MR održivom opcijom za mnoge pacijente koji ne mogu ostati mirni za vrijeme snimanja MR pretrage. (16)



Slika 3: MR prilagođen pedijatrijskim pacijentima

Izvor: <https://www.stanfordchildrens.org/content-public/images/news/2018/mri-for-kids-stanford-childrens-660x440.jpg>

### 3.2.1.3. Tijek pretrage

Na samom početku, može se od pacijenta zatražiti da se presvuče u jednokratnu haljinu. Zbog korištenja jakih magneta presudno je ukloniti svi metalne predmete. To uključuje sav nakit, kovanice, kartice ili bilo što, što bi moglo ometati rad uređaja. Što se tiče metala u tijelu (elektrostimulatori srca, klipse za aneurizme, fiksni aparatić,...) su relativne kontraindikacije su ovu pretragu.

Pacijentu je potrebno objasniti tijek pretrage jer je pregled magnetnom rezonancijom za pacijente često nelagodan. Potrebno im je što više olakšati. Ako je moguće, pacijentu treba osigurati čepiće za uši ili slušalice zbog prigušivanja buke te mu omogućiti pokrivač i jastuk da mu bude što ugodnije. (16)

### 3.2.2. Brze sekvence

Dugo vrijeme akvizicije može ograničiti upotrebu magnetne rezonancije kod pedijatrijskih bolesnika, a uporaba sedacije ili opće anestezije često je potrebna kako bi se olakšali dijagnostički pregledi. Korištenje sedacije ili anestezije ima nedostataka, uključujući povećane troškove i vrijeme snimanja te potencijalne rizike za pacijenta. Skraćivanje vremena snimanja može smanjiti ili eliminirati potrebu za sedacijom ili općom anestezijom. Tijekom posljednjeg desetljeća stvorene su brojne tehnike koje mogu smanjiti vrijeme snimanja. Ove se tehnike sve više koriste u kliničkoj praksi i uključuju paralelno snimanje, simultano multisekcijsko snimanje, radijalno snimanje k-prostora, rekonstrukciju MR komprimiranog senzora i softver za automatizirani odabir protokola. (17)

Paralelno snimanje relativno je nedavno razvijena skupina tehnika koje koriste prostorne informacije svojstvene radiofrekventnim zavojnicama s faznim nizom kako bi se smanjilo vrijeme prikupljanja podataka za nastanak slike kod magnetne rezonancije. Paralelnim snimanjem broj linija k-prostora smanjuje se dva i više puta, čime se značajno skraćuje vrijeme akvizicije. Tehnike paralelnog snimanja tek su nedavno postale komercijalno dostupne, a širok spektar kliničkih primjena tek se počinje istraživati. Potencijalne kliničke primjene prvenstveno uključuju smanjenje vremena akvizicije, poboljšanu prostornu rezoluciju ili kombinaciju oboje. Poboljšanja u kvaliteti slike mogu se postići smanjenjem FSE (fast spin-echo) i SSFSE (single-shot fast spin-echo sequences) sekvenci. Paralelno snimanje posebno je praktično za srčane i vaskularne primjene i vjerojatno će se pokazati vrijednim kad 3T snimanje tijela i kardiovaskularnog sustava postane dio standardne kliničke prakse.(18)

Najvažniji nedostatak paralelnog snimanja je smanjenje omjera signal-šum (SNR) s povećanjem faktora ubrzanja. Smanjenje SNR-a rezultat je smanjenog broja signala stečenih tijekom pulsni sekvenci, geometrijskog rasporeda elemenata prijemnika (geometrijski ili g-faktor) i smanjene osjetljivosti elemenata prema središtu tijela. SNR se općenito poboljšava kod snimanja na 3T u usporedbi s onim na 1,5 T uz paralelno snimanje. Osim toga, rezidualni lažni signali mogu se pojaviti kao "duhovi" unutar ili izvan snimljenog objekta. To se najčešće događa zbog faktora ubrzanja koji je previsok za geometriju zavojnice. Preostali lažni signali mogu nastati i zbog netočnih mapa osjetljivosti zavojnice (rekonstrukcija domene slike) ili pogrešaka u rekonstrukciji k-prostora.(17)





Slika 4: Radiofrekventna zavojnica

Izvor:[https://www.google.com/url?sa=i&url=http%3A%2F%2Fmriquestions.com%2Frf-coil-functions.html&psig=AOvVaw3ypK7Dg9GxUICRIIJ0woNQ&ust=1623903078533000&source=images&cd=vfe&ved=0CAIQjRxqFwoTCJDJ2Y-lm\\_ECFQAAAAAdAAAAABAD](https://www.google.com/url?sa=i&url=http%3A%2F%2Fmriquestions.com%2Frf-coil-functions.html&psig=AOvVaw3ypK7Dg9GxUICRIIJ0woNQ&ust=1623903078533000&source=images&cd=vfe&ved=0CAIQjRxqFwoTCJDJ2Y-lm_ECFQAAAAAdAAAAABAD)

Slikovno prikazivanje SMS (Simultaneous Multi-Slice) podrazumijeva primjenu višepojasnog radiofrekventnog impulsa koji pobuđuje protone u više odjeljaka tijekom jednog vremena ponavljanja. Signali iz ovih odjeljaka se zatim prikupljaju tijekom jednog očitavanja, što dovodi do smanjenog vremena snimanja (17)

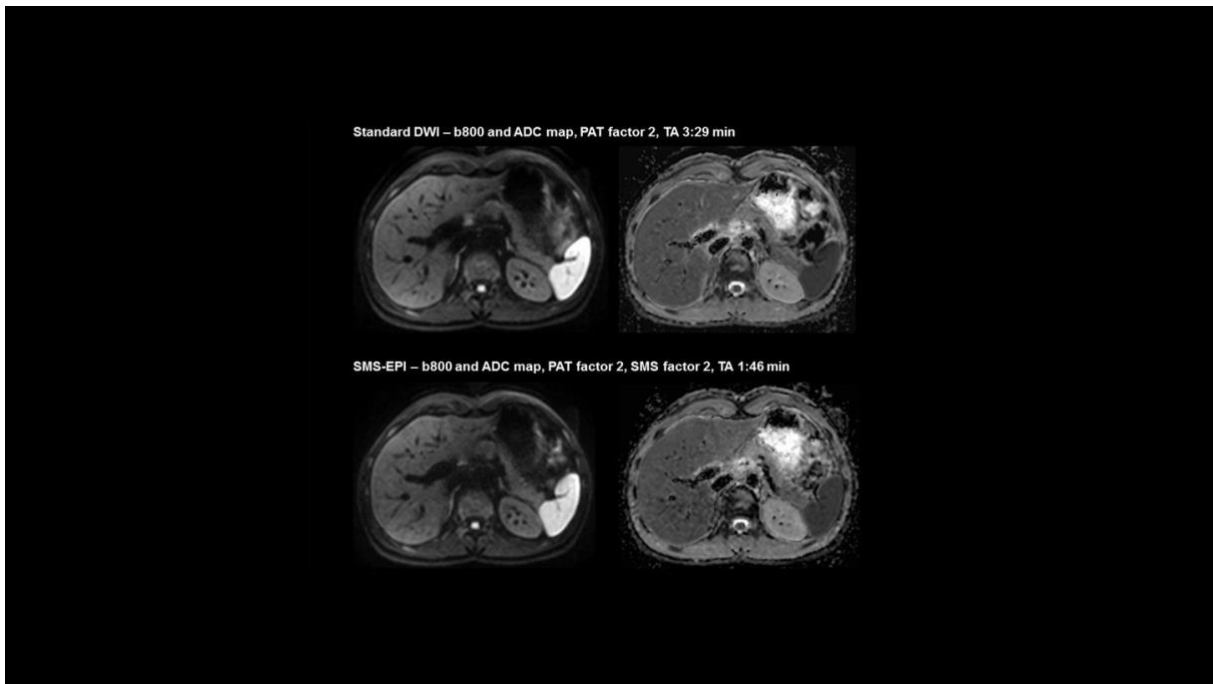
U SMS-u su potrebni dodatni koraci kodiranja za rješavanje lažnih signala u smjeru kodiranja odjeljka. Takvo se kodiranje obično postiže kombinacijom kodiranja zavojnica (paralelno snimanje) i radiofrekventnog impulsnog kodiranja ili gradijentnog kodiranja. (19)

Ove metode omogućuju kontrolirano pomicanje alijasiranih sekcija u smjeru faznog kodiranja, što omogućuje veće iskorištavanje profila osjetljivosti višekanalnih zavojnica s faznim nizom. (17)

Smanjenje vremena slike s SMS-om proporcionalno je broju istovremeno dobivenih slika više odjeljaka, što se obično naziva faktorom ubrzanja odjeljka. Trenutno se faktori ubrzanja odjeljka obično kreću od dva do osam. Uz to, SMS se može kombinirati s drugim tehnikama ubrzanja MRI kako bi se postiglo još brže vrijeme snimanja, uz ograničenu degradaciju slike (20).

Za razliku od onog s paralelnim slikanjem, SNR se općenito čuva s SMS-om, jer je broj linija za fazno kodiranje jednak onome u impulsnom slijedu koji nije SMS. SMS se općenito može koristiti na 1,5 T bez značajnog smanjenja SNR-a u usporedbi s onim na 3,0 T. Međutim, može doći do rezidua rezidualnog presijecanja (također poznatog kao *propuštanje presjeka*), posebno s povećanjem faktora ubrzanja sekcije. Artefakti ukrižavanja kod SMS-a mogu biti podmukliji od tipičnih artefakata u ravnini i često utječu samo na dijelove određenih odjeljaka. Slijedom toga, razlikovanje preostalih aliasnih artefakata od istinskog signala može biti teško. (19)

Nekoliko komercijalnih SMS proizvoda dostupno je od dobavljača (Simultani višestruki odsječak, Siemens Healthineers; Hyperband, GE Healthcare; i Višepojasni SENSE, Philips Healthcare). Već postoje brojne aplikacije za snimanje SMS-a, a upotreba ove relativno nove tehnike vjerojatno će i dalje rasti kako se bude razvijalo sve veće kliničko i istraživačko iskustvo. Prednost SMS-a u neuroimagingu dobro je dokazana ehoplanarnim slikovnim sekvencama kao što su difuzijski ponderirano slikanje (DWI), difuzijsko tenzorsko slikanje i funkcionalni MR (ovisan o razini kisika u krvi) (21)



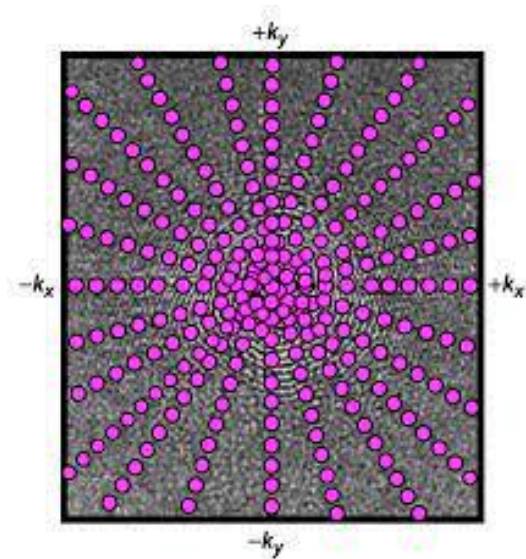
Slika 4: Artefakt propuštanja presjeka

Izvor:<https://www.google.com/url?sa=i&url=https%3A%2F%2Fwww.magnetomworld.siemens-healthineers.com%2Fclinical-corner%2Fprotocols%2Fbody-pelvis%2Fsms-dwi-protocols&psig=AOvVaw114T7vkkU3F7apuPuZ67dw&ust=1623973819947000&source=images&cd=vfe&ved=0CAIQjRxqFwoTCNCLyYmsnfECFQAAAAAdAAAAABAD>

Radijalno uzorkovanje k-prostora predstavlja BLADE sekvence. Te „oštrice“ sadrže nekoliko paralelnih linija podataka iz k-prostora i kreću se prema njegovom središtu. Vrijeme se štedi na način da se pobudi sredina k-prostora, ali ne i periferija. (22)

BLADE sekvence vrlo su korisne kod dječjeg MR snimanja jer su vrlo uspješne u minimaliziranju artefakata pokreta. Posebno su korisne kod pacijenata skeniranih na 3T gdje složeni i turbulentni protočni artefakti mogu maskirati pravu patologiju. (23)

S druge strane, zbog nedovoljnog uzorkovanja signala s periferije, kao negativan aspekt javlja se zamućenje anatomskih granica. (22)



Slika 5:Radijalno uzorkovanje

Izvor: <http://mriquestions.com/radial-sampling.html>

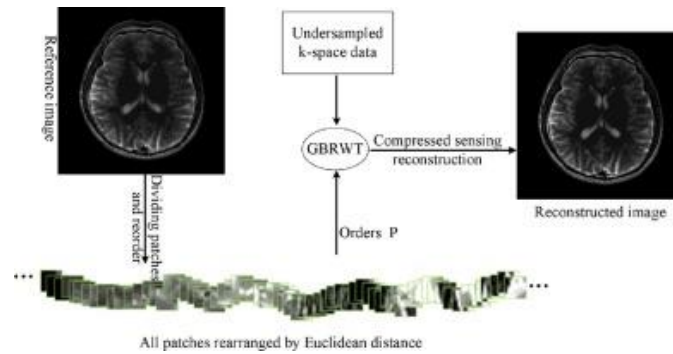
Nekolicina je studija imala za cilj pokazati pozitivne aspekte BLADE sekvenci. Svrha studije „Poboljšanje kvalitete slike pomoću BLADE sekvenci u MR snimanju mozga“ je bila usporediti dvije vrste sekvenci u pretragama magnetske rezonancije mozga nekooperativnih i kooperativnih pacijenata. Za svaku skupinu bolesnika, parovi sekvenci koje su uspoređene bile su dvije T2-ponderirane (T2-W) s različitim k-prostornim putanjama (konvencionalne kartezijske i BLADE) i dvije T2-TSE ponderirane s različitim putanjama k-prostora (konvencionalne kartezijske i BLADE). Dvadeset i tri uzastopna nekooperativna pacijenta i 44 kooperativna pacijenta, koji su rutinski bili podvrgnuti MR snimanju mozga, sudjelovali su u istraživanju. Kvalitativne i kvantitativne analize provedene su na temelju omjera signal-šum, omjera kontrasta i šuma (CNR) i relativnog kontrasta (ReCon) „normalnih“ anatomskih struktura. Kvalitativnu analizu proveli su iskusni radiolozi. Također, procijenjena je prisutnost artefakata micanja. U grupi pacijenata koji nisu surađivali, BLADE sekvence su

u svim slučajevima bile superiornije od odgovarajućih konvencionalnih sekvenci. Nadalje, utvrđeno je da su razlike statistički značajne u gotovo svim slučajevima. U zajedničkoj skupini pacijenata BLADE sekvence bile su superiornije od konvencionalnih sekvenci, s razlikama vrijednosti CNR i ReCon u devet slučajeva koje su bile statistički značajne. Nadalje, BLADE sekvence eliminirale su pokrete i druge artefakte, a T2 FLAIR BLADE sekvence eliminirale su artefakte pulsiranja protoka. BLADE sekvence (T2-TSE i T2 FLAIR) trebaju se koristiti u MR pretragama mozga nekooperativnih pacijenata. U kooperativnih pacijenata, sekvence T2-TSE BLADE mogu se koristiti kao dio rutinskog protokola i pregleda orbita. Sekvence T2 FLAIR BLADE mogu se koristiti rutinski pri snimanju orbita, detekciji krvarenja te diferenciranju ventrikularnih i periventrikularnih lezija, lezija u frontalnom režnju i u stražnjoj lubanjskoj jami. (24)

Druga studija naziva „Poboljšani MR abdomena u djece koja ne zadržavaju dah uporabom radijalne tehnike uzorkovanja u k-prostoru.“ usporedila je BLADE i TSE sekvence za prikaz dječjeg abdomena. BLADE sekvence pokazale su poboljšanje sveukupne kvalitete slike, smanjenje artefakata disanja i poboljšanje vidljivosti lezija u usporedbi sa TSE. Rezultati artefakata crijevne peristaltike bili su slični za obje vrste sekvenci. BLADE je predstavio radijalni artefakt koji nije uočljiv na snimkama sa TSE. BLADE sekvence su povezane sa smanjenom varabilnošću signala u usporedbi s TSE u jetri, slezeni i zraku.

Zaključno, tehnika radijalnog uzorkovanja k-prostora poboljšala je kvalitetu prikaza i smanjila artefakte disanja u male djece u usporedbi s konvencionalnim TSE. (25)

Uvođenje komprimiranog senzora za povećanje brzine snimanja u magnetskoj rezonanciji potaknulo je značajno zanimanje među istraživačima i kliničarima i tijekom posljednjeg desetljeća pokrenulo brojne studije za kliničku primjenu. Komprimiranim prepoznavanjem želi se rekonstruirati slike iz manjeg mjerenja nego što je to tradicionalno potrebno u magnetskoj rezonanciji korištenjem kompresibilnosti. Štoviše, odgovarajuće kombinacije komprimiranog prepoznavanja s prethodno primjenjenim pristupima brzog snimanja, poput paralelnog snimanja, pokazale su daljnje poboljšanje kvalitete. Pojava komprimiranog prepoznavanja označava uvod u novo doba brze magnetske rezonancije, gdje se fokus prikupljanja podataka promijenio iz uzorkovanja na temelju nominalnog broja vokseli i / ili okvira u uzorkovanje na temelju željenog informacijskog sadržaja. (26)



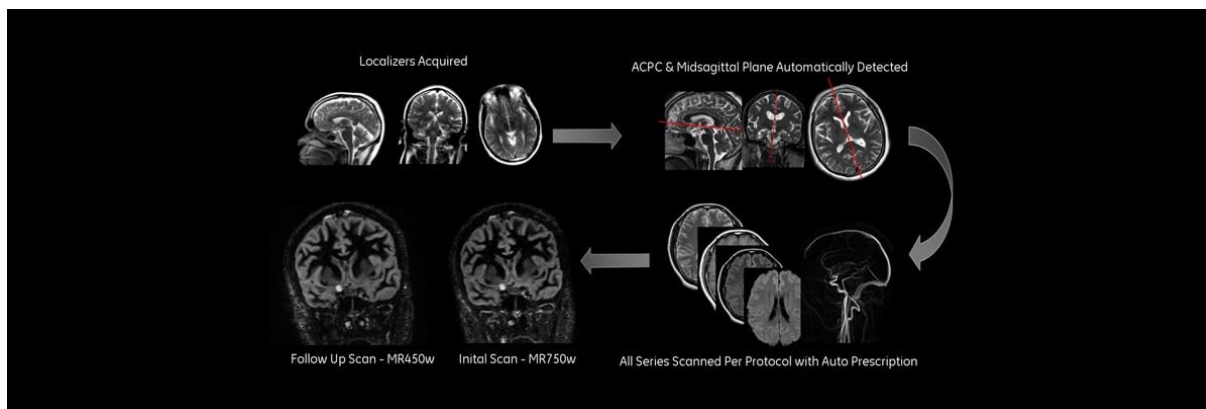
Slika 6: Rekonstrukcija slike korištenjem komprimiranog senzora

Izvor: [https://www.google.com/url?sa=i&url=https%3A%2F%2Fwww.sciencedirect.com%2Fscience%2Farticle%2Fpii%2FS1361841515000870&psig=AOvVaw2jfIcF4Wi\\_syolGYh4ktyZ&ust=1623970575840000&source=images&cd=vfe&ved=0CAIQjRxqFwoTCNC7yf6fnfE\\_CfQAAAAAdAAAAABAq](https://www.google.com/url?sa=i&url=https%3A%2F%2Fwww.sciencedirect.com%2Fscience%2Farticle%2Fpii%2FS1361841515000870&psig=AOvVaw2jfIcF4Wi_syolGYh4ktyZ&ust=1623970575840000&source=images&cd=vfe&ved=0CAIQjRxqFwoTCNC7yf6fnfE_CfQAAAAAdAAAAABAq)

Softver za upravljanje MR protokolom nastoji poboljšati ponovljivost, kvalitetu i učinkovitost ispitivanja automatiziranjem određenih koraka u načinima prikupljanja MR. Ti koraci mogu uključivati odabir pozicioniranja presjeka, vidnog polja i ravnine slike.

Uz to, vrijeme aplikacije kontrastnog materijala, upute za disanje i naknadna računalna obrada, poput anatomske segmentacije, također se mogu automatizirati. Te softverske platforme također mogu ponuditi smjernice i podsjetnike tijekom snimanja kako bi pomogle u navigaciji složenih pregleda i smanjile vrijeme potrebno za izvođenje studije. (17)

READY Brain omogućuje automatizirane akvizicije, određivanje ravnina akvizicije (tj. otkrivanje mediosagitalne ravnine i linije prednja -stražnja komisura) i tehnike naknadne obrade, uključujući korekciju rotacije i prijenos podataka na stanicu za čitanje. Platforme SmartExam i Dot nude specifične programe za snimanje mozga, srca, abdomena, velikih zglobova, kralježnice, dojke i krvožilnog sustava. Kao primjer, aplikacija SmartExam za kralježnicu pruža automatizirano pozicioniranje, numeriranje kralježaka i otkrivanje ravnine intervertebralnog diska za planiranje aksijalnih akvizicija. (27)



Slika 7: Ready BRAIN

Izvor: [https://www.gehealthcare.com/-](https://www.gehealthcare.com/-/jssmedia/88b3e9f879ac4c3dad2179313bc9016.jpg?h=400&iar=0&w=1200&rev=-1&hash=C8B4BF749CB2C08F89D9A344D823D22E)

[/jssmedia/88b3e9f879ac4c3dad2179313bc9016.jpg?h=400&iar=0&w=1200&rev=-1&hash=C8B4BF749CB2C08F89D9A344D823D22E](https://www.gehealthcare.com/-/jssmedia/88b3e9f879ac4c3dad2179313bc9016.jpg?h=400&iar=0&w=1200&rev=-1&hash=C8B4BF749CB2C08F89D9A344D823D22E)

### 3.2.3. Sedacija

Sedacija se definira kao metoda u kojoj primjenom jednog lijeka ili više lijekova nastaje stanje depresije središnjeg živčanog sustava što omogućuje provođenje liječenja ili operativnog zahvata, ali tijekom kojeg se održava verbalni kontakt s pacijentom tijekom cijelog razdoblja sedacije. (28)

Postoji nekoliko razina sedacije. (29)

Minimalna sedacija je stanje izazvano lijekom tijekom kojeg su pacijenti budni i mirni te normalno reagiraju na verbalne naredbe. Iako kognitivna funkcija i koordinacija mogu biti oslabljene, nema utjecaja na respiratorni i kardiovaskularni sustav.

Umjereni sedacija je depresija svijesti uzrokovana lijekom koja u pacijenta izaziva pospanost ali i dalje može reagirati na verbalne naredbe ili laganu taktilnu stimulaciju. Nije potrebno intervenirati održavanje otvorenog dišnog puta jer je spontana ventilacija zadovoljavajuća. Potrebno je održavati kardiovaskularnu funkciju..

Svjesna sedacija je depresija svijesti izazvana lijekovima, slična umjerenj sedaciji, osim što se verbalni kontakt uvijek održava s pacijentom. Često se koristi u stomatologiji.

Duboka sedacija je depresija svijesti izazvana lijekovima tijekom koje pacijenti spavaju i ne mogu se lako probuditi, ali ciljano reagiraju na ponovljenu ili bolnu stimulaciju. Sposobnost

samostalnog održavanja ventilacijske funkcije može biti oslabljena. Pacijenti će možda trebati pomoć za održavanje otvorenog dišnog puta. Spontana ventilacija može biti neadekvatna. Kardiovaskularna funkcija se obično održava. (29) Prospektivna

studija naziva: „Sedacija i opća anestezija u djece koja se podvrgavaju MRI i CT-u: štetni događaji i ishodi“ prikupila je podatke o djeci koja su bila sedirana ili u općoj anesteziji tijekom snimanje magnetske rezonancije (MRI) ili kompjutorizirane tomografije (CT). Podaci su uključivali demografske karakteristike pacijenta, uzimanje lijekova, adekvatnost sedacije, nuspojave i potrebu za intenzivnom njegom. Ocijenjena je kvaliteta skeniranja. Razlozi za izbor opće anestezije uključivali su prethodno neuspjelu sedaciju, potencijalno neuspjele sedacije i uočeni medicinski rizik. Hipoksemija se pojavila u 2,9% sedirane djece, a bila je češća u djece klasificirane kao ASA III ili IV.(30)

ASA rezultat je subjektivna procjena ukupnog zdravstvenog stanja pacijenta koja se temelji na pet klasa (I do V).

I. Pacijent je potpuno zdrav bolesnik.

II. Pacijent ima blagu sistemsku bolest.

III. Pacijent ima tešku sistemsku bolest koja nije onesposobljujuća.

IV. Pacijent ima onesposobljujuću bolest koja je stalna prijetnja životu.

V. Umirući pacijent za koji se ne očekuje da živi 24 sata sa ili bez operacije. (31)

Sedacija nije bila primjerena za 16% djece, a nije uspjela u 7%. Neuspjela sedacija povezana je s većom dobi ( $P = 0,009$ ), višim ASA statusom ( $P = 0,04$ ) i upotrebom benzodiazepina kao jedinog sedativa ( $P < 0,03$ ). Većina djece koja su bila podvrgnuta općoj anesteziji bila su ASA III ili IV od sedirane djece, no postupak je bio uspješan kod sve djece koja su podvrgnuta općoj anesteziji, s jednim incidentom laringospazma. Pretjerano micanje zabilježeno je u 12% pregleda sedirane djece i 0,7% djece u općoj anesteziji.

Zaključeno je da je sedacija djece za magnetsku rezonancu i CT povezana s rizicima od hipoksemije i neadekvatne ili neuspjele sedacije. Vjerojatnije je da će se ovi štetni događaji pojaviti u starije djece, one s višim ASA statusom i one kod koje su benzodiazepini korišteni kao jedini sedativi. Za unaprijed odabranu skupinu djece s visokim rizikom, opća anestezija može učiniti MR i CT pretrage uspješnijima uz minimalnu mogućnost štetnih događaja. (29)

Većina studija izvještava o učinkovitosti samo jednog lijeka za postizanje sedacije u širokom dobnom rasponu djece. Istraživanje naziva „Protokoli za sedaciju i anesteziju koji se koriste za magnetsku rezonanciju u dojenčadi: razmatranja anesteziologa i farmakološka razmatranja“ izvještava o učinkovitosti stupnjevitog pristupa praćenju i sedaciji dojenčadi.

Dojenčad koja je primila propofol bila je spremna započeti MRI skeniranje ranije, ali se kod iste skupine javljalo i najviše komplikacija. Ukratko, ovo izvješće pokazuje da iako je titracija propofola, kako se očekivalo, nudila kraću indukciju i brži oporavak s nižom stopom zatajenja sedacije u usporedbi s pentobarbitalom ili kloral hidratom u novorođenčadi, a pojava negativnih respiratornih događaja sugerira da se infuzija propofola treba primijeniti s visokom dozom opreza. Protokol opisan za kloral hidrat i pentobarbital ukazuje na to da su ti lijekovi sigurni i učinkoviti. (32)

### **3.2.4. Usporedba magneta od 1,5 i 3T**

Kako je klinički MR evoluirao, bilo je mnogo argumenata za upotrebu različitih jačina polja. Oni koji favoriziraju visoko magnetsko polje (1,5 T i više) uključuju veći omjer signala i šuma (SNR), mogućnost MR spektroskopije i druge oblike funkcionalnog MR-a, brzo snimanje i snimanje u visokoj rezoluciji. Međutim, troškovi ostaju značajno ograničeni kod MR s visokom jačinom magnetskog polja.

Tijekom proteklog desetljeća, vodilo se mnogo rasprava o relativnim dijagnostičkim prednostima magnetske rezonancije jačeg magnetskog polja na u slabiju, ali malo je randomiziranih, kontroliranih kliničkih ispitivanja usporedilo dijagnostičku točnost magnetske rezonancije pri različitim jačinama polja. (17)

Iako je snimanje magnetskom rezonancijom od 3T već dobro poznato u neuroradiologiji i ortopediji, postoji vrlo ograničen broj podataka iz literature, a i prakse vezan za MR od 3T i kardiovaskularne prikaze. Članak naziva „Kardiovaskularni MR od 3 T: mogućnosti, izazovi i rješenja“ raspravlja o toj temi.

Primarna prednost 3 T u odnosu na 1,5 T je veći omjer signala i šuma (SNR), koji se kao takav može koristiti ili se njime manipulira za poboljšanje prostorne ili vremenske razlučivosti i smanjenje vremena akvizicije. Međutim, stvarno pojačanje SNR-a ograničeno je drugim čimbenicima i modifikacijama sekvenci prilagođenih za uporabu na 3 T. Veće frekvencije rezonancije rezultiraju poboljšanom spektralnom razlučivošću, što je korisno za supresiju masti i spektroskopiju. Veće vrijednosti T1 tkiva pri 3T pomažu u označavanju miokarda, angiografiji i sekvencama perfuzije. Međutim, postoje značajni izazovi s 3T snimanjem MR-a srca, uključujući veće nehomogenosti magnetskog polja i radiofrekventne frekvencije i učinke osjetljivosti, koji umanjuju kvalitetu slike. Artefakti izvan rezonancije posebno su izazovni, pogotovo kod sekvenci slobodne precesije u ravnotežnom stanju. Nehomogenostima B1 može



se upravljati pomoću multitransmiterskih zavojnica ili adijabatskih impulsa. Kemijski pomaci također su povećani na 3T. Veća radiofrekvencija rezultira većom snagom taloženja radiofrekvencije i većom specifičnom brzinom apsorpcije. MR angiografija, dinamičke perfuzijske sekvence prvog prolaska, označavanje miokarda i MR spektroskopija učinkovitiji su pri 3T, dok su sekvence odgođenog pojačanja, kvantifikacija protoka i krvi usporedive pri 1,5 T i 3 T. (33)

Zbog povećanja SNR i CNR (contrast-to-noise ratio), kao i promjena u vremenima relaksacije T1 i T2, povećanja magnetske osjetljivosti i povećanja učinka kemijskog pomaka, MR od 3T može biti vrlo korisna za prikaz abdomena. (34)

### **3.2.5. Područja primjene brze MR u pedijatriji**

Studija naziva „Izvedivost i točnost brze magnetske rezonancije u odnosu na CT-a za traumatske ozljede mozga u male djece“ kao svoj primarni cilj trebala je snimiti magnetsku rezonanciju po brzom protokolu u djece mlađe od 6 godina kojima je napravljen CT glave kada su završili na hitnom prijemu. Brze 3T MRI sekvence uključuju aksijalnu i sagitalnu brzu SE (single shot) T2 sekvencu, aksijalni brzi FE (field echo) T1, aksijalnu FLAIR sekvencu, aksijalnu gradijentnu sekvencu - GRE (gradient echo) te aksijalnu brzu dvodimenzionalnu SE difuzijsku sekvencu (DWI). Izvodljivost je procijenjena prema stopi dovršenosti i vremenu snimanja. Preciznost brzog MR-a, izmjerena je prema CT nalazima TBI-a (traumatic brain injury), uključujući frakturu lubanje, intrakranijalno krvarenje ili ozljedu parenhima.

Rezultati su pokazali da je brzi MR razumna alternativa CT-u s prednošću izbjegavanja ionizirajućeg zračenja za tisuće djece svake godine. Mogućnost potpunog snimanja u ~6 minuta, bez potrebe za anestezijom ili sedacijom, sugerira da je brzi MRI protokol prikladan čak i u akutnim stanjima, kada je sigurnost pacijenta prioritet. Dostupnost modaliteta snimanja niskog rizika osjetljivog na promjene u parenhimu mozga mogla bi unaprijediti istraživanje ozljeda mozga te omogućiti serijsko snimanje za malu djecu s manjim traumama glave. To bi moglo poboljšati razumijevanje fizioloških procesa na kojima se temelji „sekundarna ozljeda mozga“, pri kojoj se oštećenje tkiva nastavlja nakon početne traume. (35)

### 3.2.6. Sigurnost MR-a

Ne postoje poznate, dugoročne opasnosti po zdravlje ili rizici povezani s pretragom magnetskom rezonancom sve dok se slijede sigurnosne smjernice. Ipak postoji mogućnost za komplikacije i nepovoljne ishode koji su vezani uz ostale postupke koji prate snimanje MR kao što je anestezija.

Pretjerana sedacija može predstavljati mali rizik. Mogu se pojaviti alergijske reakcije na kontrastno sredstvo. Sedacija i anestezija mogu uzrokovati usporeno ili otežano disanje i nizak krvni tlak. Energija radio frekvencija mogla bi dovesti do pregrijavanja/opekline tijela tijekom duljih skeniranja. Neki pacijenti mogu osjetiti klaustrofobiju. Medicinski implantati koji sadrže metal mogu kvariti ili uzrokovati probleme. Nefrogena sistemska fibroza rijetka je komplikacija u bolesnika s lošim radom bubrega.

Pregled traje dulje od ostalih načina snimanja, a rezultati možda neće biti odmah dostupni. (36)

Trenutna radiološka literatura uglavnom je usredotočena na rizike od zračenja. Doista, s obzirom na to da postoji mali, ali stvarni porast rizika od raka zbog izloženosti ionizirajućem zračenju u djece, važno je razumjeti koliki bi rizik od alternativne tehnike moglo biti. Retrospektivno pregledanim podacima iz literature o mogućim rizicima MR snimanja, usredotočujući se na biološke učinke MR-a, sedaciju i rizike od spojeva gadolinija u radu bavi se studija naziva „Je li MR u pedijatriji u potpunosti siguran?“

Studija rizike povezane s MR-om sažima na: biološke učinke neionizirajućih elektromagnetskih polja, rizike od buke nastale tijekom pregleda magnetskom rezonancijom, opasnost od feromagnetskih vanjskih i / ili ugrađenih uređaja, rizici povezani sa sedacijom ili općom anestezijom ili povezani s kontrastnim sredstvima na bazi gadolinija. (37)

Uspoređujući MR i CT, MR je donekle ovisan o operateru u svom izvođenju i, da bi bio učinkovit, oduzima vrijeme. Suprotno tome, CT je brži, jeftiniji i puno lakši za izvođenje. Baš zbog činjenice o lakšem korištenju CT-a, dolazi se do zaključka da će dobro izveden CT dati bolje dijagnostičke informacije od loše izvedenog MR-a. (38)

Trajanje MR-a znači sedaciju ili anesteziju i rizike od prekomjerne sedacije, što uzrokuje depresiju disanja. Glavni događaji koji zahtijevaju reanimaciju javljaju se u 1% bolesnika, ovisno o točnom režimu korištenja lijekova i iskustvu osoblja. (39)

Do danas još uvijek nije postignut odgovarajući konsenzus o rizicima povezanim s MR-om, a Svjetska zdravstvena organizacija potvrdila je da "kancerogenost statičkih magnetskih polja za ljude trenutno nije klasificirana". No, istraživanje koje su proveli Ray i suradnici, pokazalo je

da ne postoji stvarni karcinogenetski rizik tijekom provođenja MR-a u fetalnom razdoblju - prvom tromjesečju. (40)

MR cijelog tijela (WB-MR) sve je češća tehnika u dječjoj onkologiji. Nedostatci WB-MR-a su slaba osjetljivost (artefakti kretanja, ravnine djelomičnog volumena) i slaba specifičnost (zamke zbog varijanti rasta). Osim toga, tehnološki napredak u CT-u (smanjene doze zračenja u vremenu od sekunde skeniranja) poboljšavaju potencijale CT-a i trebali bi ponovno biti procijenjeni kod rizičnih pedijatrijskim pacijenata. (38)

Ukratko, posebno kod male djece, o izboru između CT-a i MR-a treba odlučivati od slučaja do slučaja, uzimajući u obzir djelotvornost i izbjegavajući radiofobične stavove. Naravno, troškovi, hitnost i dostupnost uređaja također igraju primarnu ulogu.

## 4. ZAKLJUČAK

Magnetska rezonancija ima vrhunski kontrast mekih tkiva u usporedbi s drugim modalitetima radiološkog snimanja, a njene su fiziološke i funkcionalne primjene dovele do značajnog povećanja MR pretraga u cijelom svijetu. Zbog tih kvaliteta, MR je izvrsna slikovna metoda za pedijatrijsku populaciju. Nakon što se u obzir uzme psihološki i pravni aspekt, može se započeti s pretragom. Ti podatci, iako na oko ne baš puno povezani s temom, ključni su da bi se pacijentu pristupilo na ispravan način. Uzevši u obzir činjenicu o trajanju magnetne rezonancije, treba razmišljati i o sedaciji. U prosjeku dijete ne može toliko dugo biti mirno, a činjenica je da stabilan položaj pacijenta nužan za dobivanje dobrih dijagnostičkih rezultata. Sedacija ima svoje negativne aspekte te treba razmišljat kako je svesti na minimum. Tu nastupaju brze sekvence koje, kako im i ime kaže, smanjuju duljinu trajanja pretrage te tako uklanjaju potrebu za sedacijom. Razvitak novih tehnika kao što su radijalno i višeslojno prikupljanje k-prostora, korekcija pokreta pomoću navigatora, kao i metode rekonstrukcije paralelnog snimanja i komprimiranog uzorkovanja mogu dodatno ubrzati akviziciju i smanjiti pomicanje pacijenta. Sada je komercijalno dostupno više tehnika koje mogu značajno smanjiti vrijeme prikupljanja podataka magnetskom rezonancijom od kojih se mnoge mogu upotrijebiti u kombinaciji za postizanje još bržeg snimanja uz istovremeno očuvanje kvalitete slike. Kako kliničko i istraživačko iskustvo s ovim tehnikama magnetske rezonancije i istražnim strategijama raste, poboljšanja u vremenu i kvaliteti snimanja vjerojatno će se nastaviti, a bit će prošireno na više kliničkih primjena. Postojeće tehnike skraćivanja vremena snimanja već značajno poboljšavaju izvedivost i sigurnost pregleda magnetskom rezonancijom u pedijatrijskih bolesnika.

## 5. LITERATURA

1. Corno AF. Great challenges in pediatrics. *Front Pediatr.* 2013 Mar 7;1:5.
2. Jaimes C, Gee MS. Strategies to minimize sedation in pediatric body magnetic resonance imaging. *Pediatr Radiol.* 2016 May;46(6):916-27.
3. web stranica: [https://smchealth.org/sites/main/files/file-attachments/233743255pediatrics\\_definitions.pdf](https://smchealth.org/sites/main/files/file-attachments/233743255pediatrics_definitions.pdf) [ pristupljeno 18.5. ]
4. Hrabar D, Pravni status djeteta kao pacijenta. U: Ivanišević G, Prava djeteta kao pacijenta. Zagreb: Hrvatski liječnički zbor; 2002.
5. Turković K, Roksandić Vidlička S, Brozović J, Informirani pristanak djece u hrvatskom zakonodavstvu. U: Čović A, Radonić M, Bioetika i dijete. Zagreb: Pergamena; 2011.
6. Lučanin D, Komunikacijske vještine u zdravstvu. Jastrebarsko: Naklada Slap; 2010.
7. web stranica: <https://etactics.com/blog/pediatric-patient-parent-communication-tips> [ pristupljeno 20.5. ]
8. web stranica: [https://www.jpeds.com/article/S0022-3476\(15\)00547-8/pdf](https://www.jpeds.com/article/S0022-3476(15)00547-8/pdf) [ pristupljeno 20.5. ]
9. web stranica: <https://brooksidepress.org/ob-ped/lessons/lesson-3-pediatric-emergencies/section-i-differences-between-a-childs-body-and-an-adults-body/3-02-differences-between-children-and-adults/?cn-reloaded=1> [ pristupljeno 24.5. ]
10. web stranica: <https://brooksidepress.org/ob-ped/lessons/lesson-3-pediatric-emergencies/section-i-differences-between-a-childs-body-and-an-adults-body/3-02-differences-between-children-and-adults/?cn-reloaded=1> [ pristupljeno 29.5. ]
11. Holzki J, Brown KA, Carroll RG, Coté CJ. The anatomy of the pediatric airway: Has our knowledge changed in 120 years? A review of historic and recent investigations of the anatomy of the pediatric larynx. *Paediatr Anaesth.* 2018 Jan;28(1):13-22.
12. Saikia D, Mahanta B. Cardiovascular and respiratory physiology in children. *Indian J Anaesth.* 2019 Sep;63(9):690-697.
13. web stranica: <https://resources.wfsahq.org/atotw/paediatric-anatomy-and-physiology-and-the-basics-of-paediatric-anaesthesia/> [ pristupljeno 29.5. ]
14. Smith CJ. Pediatric Thermoregulation: Considerations in the Face of Global Climate Change. *Nutrients.* 2019 Aug 26;11(9):2010.
15. web stranica: <https://archive.org/details/radiographicanat0000corn> [ pristupljeno 1.6. ]

16. web stranica: <https://www.medicalnewstoday.com/articles/146309#what-is-an-mri-scan>  
[ pristupljeno 1.6. ]
17. Benjamin M. Kozak, MD Camilo Jaimes, MD John Kirsch, PhD Michael S. Gee, MD, PhD . MRI Techniques to Decrease Imaging Times in Children. *RadioGraphics* 2020; 40:485–502
18. Glockner JF, Hu HH, Stanley DW, Angelos L, King K. Parallel MR imaging: a user's guide. *Radiographics*. 2005 Sep-Oct;25(5):1279-97
19. Barth M, Breuer F, Koopmans PJ, Norris DG, Poser BA. Simultaneous multislice (SMS) imaging techniques. *Magn Reson Med* 2016;75(1):63–81.
20. Todd N, Josephs O, Zeidman P, Flandin G, Moeller S, Weiskopf N. Functional Sensitivity of 2D Simultaneous Multi-Slice Echo-Planar Imaging: Effects of Acceleration on g-factor and Physiological Noise. *Front Neurosci* 2017;11:158
21. Runge VM, Richter JK, Heverhagen JT. Speed in Clinical Magnetic Resonance. *Invest Radiol* 2017;52(1):1–17.
22. Ipe JG. Motion correction with PROPELLER MRI: application to head motion and free-breathing cardiac imaging. *Magn Reson Med* 1999;42(5):963–969.
23. Vertinsky AT, Rubesova E, Krasnokutsky MV, Bammer S, Rosenberg J, White A, Barnes PD, Bammer R. Performance of PROPELLER relative to standard FSE T2-weighted imaging in pediatric brain MRI. *Pediatr Radiol*. 2009 Oct;39(10):1038-47.
24. Lavdas E, Mavroidis P, Kostopoulos S, Glotsos D, Roka V, Topalzikis T, Bakas A, Oikonomou G, Papanikolaou N, Batsikas G, Kaffes I, Kechagias D. Improvement of image quality using BLADE sequences in brain MR imaging. *Magn Reson Imaging*. 2013 Feb;31(2):189-200
25. Lee JH, Choi YH, Cheon JE, Lee SM, Cho HH, Shin SM, Kim WS, Kim IO. Improved abdominal MRI in non-breath-holding children using a radial k-space sampling technique. *Pediatr Radiol*. 2015 Jun;45(6):840-6.
26. Feng L, Benkert T, Block KT, Sodickson DK, Otazo R, Chandarana H. Compressed sensing for body MRI. *J Magn Reson Imaging*. 2017 Apr;45(4):966-987.
27. Ardekani BA, Bachman AH. Model-based automatic detection of the anterior and posterior commissures on MRI scans. *Neuroimage*. 2009 Jul 1;46(3):677-82.
28. Arlachov Y, Ganatra RH. Sedation/anaesthesia in paediatric radiology. *Br J Radiol*. 2012 Nov;85(1019):e1018-31.

29. web stranica: [https://www.anaesthesiajournal.co.uk/article/S1472-0299\(11\)00124-X/abstract](https://www.anaesthesiajournal.co.uk/article/S1472-0299(11)00124-X/abstract) [pristupljeno 3.6.]
30. Malviya S, Voepel-Lewis T, Eldevik OP, Rockwell DT, Wong JH, Tait AR. Sedation and general anaesthesia in children undergoing MRI and CT: adverse events and outcomes. *Br J Anaesth.* 2000 Jun;84(6):743-8
31. Daabiss M. American Society of Anaesthesiologists physical status classification. *Indian J Anaesth.* 2011 Mar;55(2):111-5.
32. Dalal PG, Murray D, Cox T, McAllister J, Snider R. Sedation and anesthesia protocols used for magnetic resonance imaging studies in infants: provider and pharmacologic considerations. *Anesth Analg.* 2006 Oct;103(4):863-8.
33. Prabhakar Rajiah , Michael A. Bolen. Cardiovascular MR Imaging at 3 T: Opportunities, Challenges, and Solutions. *Radiographics.* 2014 Oct;34(6)
34. Kevin J. Chang, Ihab R. Kamel, Katarzyna J. Macura, David A. Bluemke. 3.0-T MR Imaging of the Abdomen: Comparison with 1.5 T. *Radiographics.* 2008 Nov;28(7)
35. Lindberg DM, Stence NV, Grubenhoff JA, Lewis T, Mirsky DM, Miller AL, O'Neill BR, Grice K, Mourani PM, Runyan DK. Feasibility and Accuracy of Fast MRI Versus CT for Traumatic Brain Injury in Young Children. *Pediatrics.* 2019 Oct;144(4):e20190419.
36. web stranica: <https://www.independentimaging.com/mri-safe-infants-children/> [pristupljeno 3.6. ]
37. Salerno S, Granata C, Trapenese M, Cannata V, Curione D, Rossi Espagnet MC, Magistrelli A, Tomà P. Is MRI imaging in pediatric age totally safe? A critical appraisal. *Radiol Med.* 2018 Sep;123(9):695-702.
38. Arthurs OJ, Bjørkum AA. Safety in pediatric imaging: an update. *Acta Radiol.* 2013 Nov;54(9):983-90.
39. Prince MR, Zhang HL, Prowda JC, Grossman ME, Silvers DN. Nephrogenic systemic fibrosis and its impact on abdominal imaging. *Radiographics.* 2009 Oct;29(6):1565-74.
40. Ray JG, Vermeulen MJ, Bharatha A, Montanera WJ, Park AL. Association Between MRI Exposure During Pregnancy and Fetal and Childhood Outcomes. *JAMA.* 2016 Sep 6;316(9):952-61.

## **6. ŽIVOTOPIS**

### **OSOBNI PODACI**

Ime i prezime: Lara Gaurina

Datum rođenja: 10. travnja 2000.g

Mjesto rođenja: Šibenik, Hrvatska

Adresa: Ploče 14, Drniš

E-mail: [gaurina.lara@gmail.com](mailto:gaurina.lara@gmail.com)

### **OBRAZOVANJE**

2006. - 2014. – Osnovna škola Antuna Mihanovića Petropoljskog, Drniš

2014. - 2018. – Srednja škola Ivana Meštrovića, opća gimnazija, Drniš

2018. – 2021. – Sveučilišni odjel zdravstvenih studija Split, preddiplomski studij radiološke tehnologije

### **VJEŠTINE**

Poznavanje engleskog i talijanskog jezika.

Poznavanje rada na računalu.