

# Učestalost abnormalnih nalaza Papa testa u 2019. godini

---

**Stefanović, Claudia**

**Undergraduate thesis / Završni rad**

**2021**

*Degree Grantor / Ustanova koja je dodijelila akademski / stručni stupanj:* **University of Split / Sveučilište u Splitu**

*Permanent link / Trajna poveznica:* <https://um.nsk.hr/um:nbn:hr:176:281522>

*Rights / Prava:* [In copyright](#) / [Zaštićeno autorskim pravom.](#)

*Download date / Datum preuzimanja:* **2024-12-30**

*Repository / Repozitorij:*



Sveučilišni odjel zdravstvenih studija  
SVEUČILIŠTE U SPLITU

[Repository of the University Department for Health Studies, University of Split](#)



zir.nsk.hr



UNIVERSITY OF SPLIT



DIGITALNI AKADEMSKI ARHIVI I REPOZITORIJI

SVEUČILIŠTE U SPLITU

Podružnica

SVEUČILIŠNI ODJEL ZDRAVSTVENIH STUDIJA  
PREDDIPLOMSKI SVEUČILIŠNI STUDIJ  
MEDICINSKO LABORATORIJSKA DIJAGNOSTIKA

**Claudia Stefanović**

**UČESTALOST ABNORMALNIH NALAZA PAPA TESTA  
U 2019. GODINI**

**Završni rad**

Split, 2021.

SVEUČILIŠTE U SPLITU

Podružnica

SVEUČILIŠNI ODJEL ZDRAVSTVENIH STUDIJA

PREDDIPLOMSKI SVEUČILIŠNI STUDIJ

MEDICINSKO LABORATORIJSKA DIJAGNOSTIKA

**Claudia Stefanović**

**UČESTALOST ABNORMALNIH NALAZA PAPA TESTA  
U 2019. GODINI**

**FREQUENCY OF ABNORMAL PAP SMEAR RESULTS IN  
2019.**

**Završni rad**

**Bachelor's Thesis**

Mentor:

**Doc. dr. sc. Dinka Šundov, dr. med. specijalist kliničke  
citologije**

Split, 2021.

## SADRŽAJ

<b>1. UVOD</b> .....	<b>1</b>
<b>1.1. RAK VRATA MATERNICE</b> .....	<b>1</b>
1.1.1. Epidemiologija.....	1
1.1.2. Etiologija i rizični čimbenici .....	1
<b>1.2. PAPA TEST ili VCE RAZMAZ</b> .....	<b>2</b>
1.2.1. Uzimanje uzorka za Papa test.....	2
<b>1.3. ANATOMIJA VRATA MATERNICE</b> .....	<b>3</b>
<b>1.4. HISTOLOGIJA VRATA MATERNICE</b> .....	<b>3</b>
<b>1.5. HISTOLOŠKA PODJELA STANICA VRATA MATERNICE</b> .....	<b>4</b>
<b>1.5.1. Stanice višeslojnog pločastog epitela</b> .....	<b>4</b>
1.5.1.1. Bazalne stanice.....	4
1.5.1.2. Parabazalne stanice .....	4
1.5.1.3. Intermedijarne stanice .....	5
1.5.1.4. Superficialne stanice .....	5
<b>1.5.2. Stanice cilindričnog epitela</b> .....	<b>6</b>
1.5.2.1. Endocervikalne cilindrične stanice .....	6
1.5.2.2. Endometralne stanice .....	6
1.5.2.3. Epitel jajovoda .....	6
<b>1.6. BETHESDA KLASIFIKACIJA ABNORMALNIH STANICA</b> .....	<b>7</b>
<b>1.6.1. Atipične pločaste stanice (ASC)</b> .....	<b>7</b>
1.6.1.1. ASC – US .....	8
1.6.1.2. ASC – H .....	8
1.6.1.3. ASC – ne može se isključiti invazija .....	8
<b>1.6.2 Skvamozne intraepitelne lezije (SIL)</b> .....	<b>9</b>
1.6.2.1. LSIL (eng. low grade squamous intraepithelial lesion) .....	9
1.6.2.2. HSIL.....	10
<b>1.6.3. Invazivni pločasti karcinom</b> .....	<b>11</b>
1.6.3.1. Keratinizirani pločasti karcinom .....	12
1.6.3.2. Nekeratinizirani pločasti karcinom .....	12
<b>1.6.4. Atipične glandularne stanice</b> .....	<b>13</b>

<i>1.6.4.1 Atipične glandularne stanice endocervikalnog porijekla</i> .....	13
<i>1.6.4.2. Atipične glandularne stanice endometralnog porijekla</i> .....	13
<i>1.6.4.3. Atipične stanice neodređenog porijekla</i> .....	13
<b>1.6.5. Adenokarcinom</b> .....	14
<i>1.6.5.1.. Endocervikalni adenokarcinom in situ</i> .....	14
<i>1.6.5.2. Endocervikalni adenokarcinom</i> .....	14
<i>1.6.5.3. Endometralni adenokarcinom</i> .....	14
<b>2. CILJ RADA</b> .....	16
<b>3. ISPITANICE I METODE</b> .....	17
<b>3.1. ISPITANICE</b> .....	17
<b>3.2. METODE</b> .....	17
<b>3.2.1. Metoda bojenja po Papanicolau</b> .....	17
<b>4. REZULTATI</b> .....	21
<b>5. RASPRAVA</b> .....	27
<b>6. ZAKLJUČAK</b> .....	30
<b>7. LITERATURA</b> .....	31
<b>8. SAŽETAK</b> .....	33
<b>9. SUMMARY</b> .....	34
<b>10. ŽIVOTOPIS</b> .....	35

## ZAHVALA

*Prije svega, veliko hvala mentorici doc. dr. sc. Dinki Šundov koja mi je pružila veliku čast omogućivši izradu ovog završnog rada pod svojim vodstvom. Zahvalna sam Vam na posvećenom vremenu koje ste odvojili i znanju koje ste mi prenijeli.*

*Hvala mom najvećem vjetru u leđa, ocu Robertu, majci Katici i bratu Renatu. Hvala vam na silnoj podršci i ljubavi koju mi, unatoč brojnim kilometrima koji nas dijele, svakodnevno nesebično pokazujete. Za sve što jesam danas i ono što ću postati sutra, dugujem vama.*

*Hvala baki Ljubici koja je od prvog trenutka ponosna na mene. Zahvalna sam na svakoj pomoći jer bi bez tebe bilo nemoguće biti danas ovdje gdje jesam.*

*Bakani Tereziji, kojoj posvećujem ovaj rad, hvala na silnoj ljubavi koju mi pružaš od malih nogu. Odrastati uz tebe najveća je sreća na kojoj sam svaki dan neizmjereno zahvalna. Hvala što si mi, uz moje roditelje, najveći oslonac i potpora u svemu.*

*Hvala mojoj Magdaleni, kolegici za sva vremena. Hvala što si svaku tešku situaciju učinila lakšom, a svaku sreću poduprla.*

## **POPIS SKRAĆENICA**

ASC – atipične skvamozne (pločaste) stanice

ASCH – ne može se isključiti skvamozna (pločasta) intraepitelna lezija visokog stupnja

ASCUS – atipične skvamozne (pločaste) stanice neodređenog značenja

CIN – cervikalna intraepitelna lezija

HPV – humani papiloma virus

HSIL – skvamozna (pločasta) intraepitelna lezija visokog stupnja zloćudnosti

LSIL – skvamozna (pločasta) intraepitelna lezija visokog stupnja zloćudnosti

NILM – negativno na intraepitelnu leziju ili malignitet

SIL – skvamozna (pločasta) intraepitelna lezija

TBS – The Bethesda system

VCE – vaginalni – cervikalni – endocervikalni razmaz

AGC – atipične glandularne stanice

AGC NOS – atipične glandularne stanice neodređenog porijekla

AIS – endocervikalni adenokarcinom in situ

HZJZ – Hrvatski zavod za javno zdravstvo

WHO - Svjetska zdravstvena organizacija

# **1. UVOD**

## **1.1. RAK VRATA MATERNICE**

### **1.1.1. Epidemiologija**

Rak vrata maternice jedan je od najčešćih uzroka smrti od raka u žena. Prema Svjetskoj zdravstvenoj organizaciji (WHO), 2018. godine je u svijetu dijagnosticirano 570 000 slučajeva raka vrata maternice, a umrlo je 311 000 žena. Ovaj podatak čini rak vrata maternice drugim najčešćim sijenom raka u žena. Čak 85% slučajeva pojavljuje se u zemljama u razvoju (dijelovi Afrike, Južne Amerike i Azije). Nakon uvođenja nacionalnih programa probira Papa testom, posljednjih 30 godina incidencija raka vrata maternice u razvijenim zemljama smanjena je za oko 50%. U Republici Hrvatskoj nacionalni program probira žena za rak vrata maternice pokrenut je u studenom 2012. godine, a trenutno je u fazi revizije. Stopa incidencije raka vrata maternice po zadnjim dostupnim podacima za 2018. godinu iznosila je 13% (1,2).

### **1.1.2. Etiologija i rizični čimbenici**

Postoji bitna poveznica između humanog papiloma virusa (HPV) i nastanka raka vrata maternice. U više od 99% slučajeva HPV je prisutan u lezijama vrata maternice. Poznato je oko 100 podtipova HPV-a, od kojih je 14 visokorizičnih, a najveći rizik za nastanak raka nosi infekcija virusom HPV16 (2.9%), HPV18 (0.8%), HPV33 (1%), HPV52 (1.7%) i HPV58 (1.5%). Infekcija HPV-om je važan, ali ne i jedini uzrok nastanka raka vrata maternice. Potrebni su drugi etiološki čimbenici koji se smatraju kofaktorima rizika: rani početak spolne aktivnosti, često mijenjanje spolnih partnera, spolno prenosive bolesti, loši socioekonomski uvjeti života, infekcija HIV-om, nezaštićen spolni odnos i sl. (1).



## **1.2. PAPA TEST ili VCE RAZMAZ**

Klinička citologija dijagnostička je grana medicine. Liječnik specijalist kliničke citologije ima zadatak analizirati stanice, promjene jezgara i citoplazme, usporediti ih s normalnim stanicama te na osnovu definiranih kriterija prepoznati abnormalne stanice, postaviti dijagnozu i uputiti u daljnji postupak.

Papa test standardni je test kod rutinskog ginekološkog pregleda. Cilj Papa testa je pravovremeno otkrivanje premalighnih i malignih lezija citološkom analizom stanica vrata maternice. Ime je dobio po autoru Georgeu Nicholasu Papanicolau (1883. - 1962.) kojeg se danas smatra začetnikom ginekološke citologije. On je prvi put klasificirao citološke nalaze tako što ih je podijelio u pet skupina s pripadajućim rimskim brojevima (Papa I – V). Klasifikacija nije uzimala u obzir vrstu lezije, a zbog nepreciznosti podjele te brojnih novih otkrića i spoznaja, doživljavala je brojne modifikacije. U literaturi se osim naziva Papa test može pronaći naziv VCE razmaz. Taj naziv označava mjesta uzimanja uzoraka: V – vaginalni (indirektni) razmaz iz stražnjeg forniksa vagine, C – cervikalni (direktni) razmaz s egzocerviksa, E – endocervikalni razmaz. Zbog jednostavnosti, bezbolnog uzorkovanja, praktičnosti i visoke osjetljivosti, Papa test ima vrlo važnu ulogu u otkrivanju abnormalnih promjena koje upućuju na rak vrata maternice (3).

### **1.2.1. Uzimanje uzorka za Papa test**

Uzorak za Papa test uzima ginekolog. Instrumenti preporučeni za uzimanje brisa vrata maternice su špatule (drvene ili plastične) s izduženim vrhom, cervikalna metlica i endocervikalna četkica. Nakon uzimanja uzorka, stanice se prenose na predmetno stakalce točno određenim redoslijedom gledajući od identifikacijskog broja: vaginalni, cervikalni i endocervikalni uzorak. Uz uzorak je potrebno priložiti kliničke podatke koji mogu biti bitni u interpretaciji nalaza. Neki od tih podataka uključuju dob, datum zadnje menstruacije, prethodne abnormalne nalaz te klinički nalaz. Predmetno stakalce se neposredno nakon uzimanja uranja u 96% alkohol ili se fiksira sprej – fiksativom. Tako fiksirani uzorak se šalje u laboratorij na daljnju obradu. U laboratoriju se predmetna

stakalca boje ručno ili automatski metodom po Papanicolau. Nakon što se oboje, uzorci se prekrivaju pokrovnim stakalcem. Nakon obrade i bojenja uzorak se analizira svjetlosnim mikroskopom od strane posebno educiranih laboratorijskih inženjera, citotehnologa ili citoskrinera. Ukoliko se nalaz ocijeni kao negativan, izdaje se uz supotpis liječnika specijaliste. Abnormalne nalaze citotehnolozi ili citoskrineri prosljeđuju liječniku specijalistu kliničke citologije za daljnju analizu i kategorizaciju nalaza. Liječnik nakon pregledanog uzorka daje ginekologu uputu za daljnji postupak (3).

### **1.3. ANATOMIJA VRATA MATERNICE**

Maternica je šuplji mišićni organ oblika kruške, okrenut vrhom prema dolje. Građena je od tri anatomske različite dijela; tijela maternice (lat. corpus uteri), suženog dijela (lat. isthmus) i vrata maternice (lat. cervix uteri) (4).

Vrat maternice građen je od dva dijela: supravaginalnog dijela (lat. pars supravaginalis cervicis) i rodničkog dijela (lat. portio vaginalis). Kroz čitavu duljinu vrata maternice proteže se cervikalni kanal te on povezuje šupljinu materijata s otvorom rodnice. Otvor vrata maternice omeđen je ušćima s obje strane. Prema šupljini maternice nalazi se unutarnje ušće (lat. orificium uteri internum), dok se ušće prema lumenu rodnice naziva vanjsko ušće (lat. orificium uteri externum). U većine žena vrat maternice duljine je 2 do 4 cm. Supravaginalni dio dug je oko 2 cm, dok je rodnički dio dug oko 1 cm. Rodnički dio (lat. portio vaginalis cervicis uteri) u većini se slučajeva naziva samo „porcija“. Oblik rodničkog dijela ili „porcije“ razlikuje se u žena koje su rađale i kod nerotkinja (5).

### **1.4. HISTOLOGIJA VRATA MATERNICE**

Histološki gledano, u građi maternice mogu se uočiti tri različita dijela: potrbušnica (lat. perimetrium), mišićni sloj (lat. myometrium) i sluznica (lat. endometrium). Potrbušnica

obavija stražnji dio vrata maternice, dok je prednji dio vrata maternice nepokriven. Mišićni sloj u području vrata maternice znatno je tanji u odnosu na područje tijela maternice. Sluznice endocerviksa i egzocerviksa obložene su različitim tipovima epitela; epitel endocerviksa jednoslojnim cilindričnim, a epitel egzocerviksa višeslojnim pločastim epitelom. Višeslojni pločasti epitel egzocerviksa građen je od četiri sloja: bazalni, parabazalni, intermedijarni, superficijalni. Područje prijelaza jednoslojnog cilindričnog epitela endocerviksa u višeslojni pločasti epitel egzocerviksa naziva se skvamokolumnarna granica ili transformacijska zona. Položaj skvamokolumnarne granice nije stalan, nego je podložan promjenama ovisno o dobi i hormonskom statusu žene (5).

## **1.5. HISTOLOŠKA PODJELA STANICA VRATA MATERNICE**

### **1.5.1. Stanice višeslojnog pločastog epitela**

Stanice višeslojnog pločastog epitela oblažu vanjski dio vrata maternice, rodnicu i stidnicu. Epitel u području rodnice i vanjskog dijela vrata maternice je neorožnjen, dok je u području stidnice orožnjen. Osnovna uloga epitela je zaštita rodnice i cerviksa od raznih vanjskih utjecaja, uključujući fizičke, kemijske i mikrobiološke utjecaje (3). U području skvamokolumnarne granice višeslojni pločasti epitel prelazi u endocervikalni cilindrični epitel. Citološki i morfološki razlikuju se četiri tipa stanica: bazalne, parabazalne, intermedijarne i superficijalne stanice (6)

#### *1.5.1.1. Bazalne stanice*

U Papa nalazima, bazalne stanice predstavljaju najmanje stanice pločastog epitela promjera 8–10 $\mu$ m, okruglog ili ovalnog oblika, tamne, okrugle jezgre, cijanofilne citoplazme te grubo zrnatog kromatina. Fiziološki su prisutne u djetinjstvu i menopauzi zbog deficita estrogena. Normalno nisu prisutne u reproduktivnoj dobi, osim u slučaju jake upale, metaplazije i mehaničkih oštećenja kod uzimanja briseva (6).

#### *1.5.1.2. Parabazalne stanice*

Parabazalne stanice pločastog epitela su okrugle ili ovalne stanice promjera 15 - 25 $\mu$ m, svjetlije jezgre i cijanofilne citoplazme. U citološkim uzorcima mogu se pronaći u

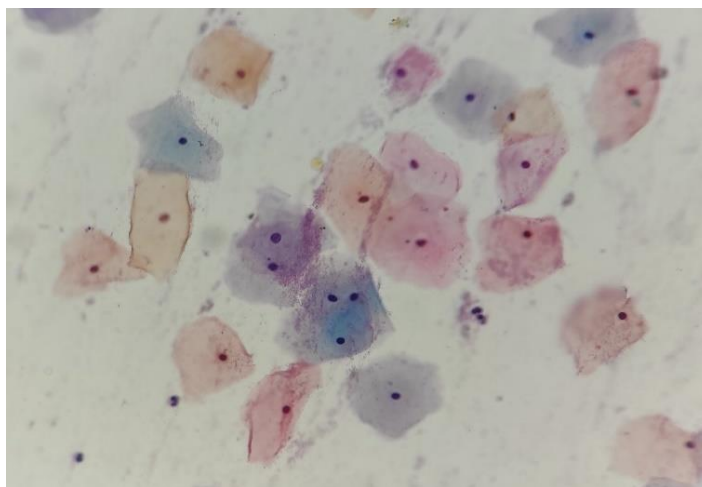
djetinjstvu, postmenopauzi, ali također i kod patoloških obrambenih mehanizama poput upale te kod mehaničkih oštećenja (6,7).

#### *1.5.1.3. Intermedijarne stanice*

Intermedijarne stanice nastaju sazrijevanjem iz parabazalnih stanica. Veličina intermedijarnih stanica varira u rasponu od 30 – 60 $\mu$ m, a oblik im je poligonalan. Stanica se sastoji od okrugle, vezikularne jezgre i cijanofilne citoplazme. Nalaze se u uzorcima žena generativne dobi, osobito u drugoj polovici menstrualnog ciklusa, trudnoći, postmenopauzi te u slučaju slabog učinka estrogena (7).

#### *1.5.1.4. Superficialne stanice*

Superficialne stanice najveće su i najzrelije stanice pločastog epitela promjera 40 - 60 $\mu$ m. Oblik ovih stanica je poligonalan, jezgra okrugla ili ovalna okružena obilnom citoplazmom koja je eozinofilna ili cijanofilna (Slika 1.1). Prisutne su u uzorcima žena generativne dobi. (7).



Slika 1.1. *Superficialne i intermedijalne stanice pločastog epitela, Papa test (izvor: Klinički zavod za patologiju, sudsku medicinu i citologiju, Odjel za citologiju, KBC Split)*

### **1.5.2. Stanice cilindričnog epitela**

Stanice cilindričnog epitela oblažu kanal endocerviksa, endometrij, jajovod i površinu jajnika. Dijele se u tri skupine: endocervikalne, endometralne stanice i epitel jajovoda (6,7).

#### *1.5.2.1. Endocervikalne cilindrične stanice*

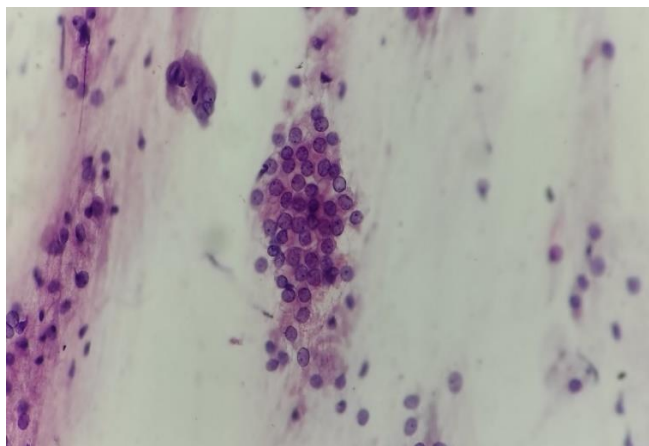
Endocervikalne cilindrične stanice nastaju kao produkt rezervnih stanica smještenih uz bazalnu membranu. U normalnim fiziološkim uvjetima uočljive su cilindrične stanice koje su najčešće sekretorne, a cilijarne stanice su malobrojne. Veličina promjera endocervikalnih stanica varira od 10 do 60 $\mu$ m. Stanica se sastoji od cijalnofilne citoplazme sa sekretornim vakuolama, jezgra je postavljena ekscentrično, kromatin je nježan, a nukleoli vidljivi ( Slika 1.2) (7).

#### *1.5.2.2. Endometralne stanice*

Endometralne stanice mogu biti epitelnog ili stromalnog podrijetla. Izgled ovih stanica ovisi o brojnim čimbenicima koji mogu biti ovisni o utjecaju hormona, perspektivi, metodi uzimanja, pripremi uzorka. Mogu se uočiti izolirano ili u nakupinama, a veličinom su manje nego stanice endocervikalnog epitela. Stanica se sastoji od oskudne, guste citoplazme i jezgre s gustim kromatinom (6,7).

#### *1.5.2.3. Epitel jajovoda*

U epitelu jajovoda uočljive su tri vrste stanica: cilindrične cilijarne, sekretorne i interkalarne stanice. Najbrojnije stanice u epitelu jajovoda su cilindrične cilijarne stanice. Veličinom i oblikom cilindrične cilijarne stanice podsjećaju na endocervikalne cilindrične stanice. Sekretorne stanice nalaze se između cilindričnih cilijarnih stanica. Interkalarne stanice su vrsta sekretornih stanica, ali ne izlučuju sekret. U normalnim uzorcima Papa testa ne nalaze se stanice epitela jajovoda (6).



Slika 1.2. Stanice cilindričnog epitela, Papa test (izvor: Klinički zavod za patologiju, sudsku medicinu i citologiju, Odjel za citologiju, KBC Split)

## **1.6. BETHESDA KLASIFIKACIJA ABNORMALNIH STANICA**

### **1.6.1. Atipične pločaste stanice (ASC)**

Atipične pločaste stanice (eng. atypical squamous cells; ASC) uključuju različite promjene koje mogu upućivati na spektar različitih stanja poput pločaste intraepitelne lezije (eng. squamous intraepithelial lesion; SIL), karcinoma, ali i promjene koje se mogu povezati sa infekcijom humanim papiloma virusom (HPV). Brojne citološke promjene interpretiraju se kao ASC pa stoga ne čudi kako je ova kategorija najčešća u interpretaciji abnormalnih citoloških nalaza papa testa.

ASC se definira u onim slučajevima kada promjene u stanicama nisu dovoljno jasne za dijagnozu SIL-a. Morfološke promjene stanica koje moraju biti uočljive kako bi se nalaz interpretirao kao ASC uključuju grudanje kromatina ili njegova nepravilnost, hiperkromazija, multinukleacija te jasna pločasta diferencijacija s povećanim nuklearno – citoplazmatskim odnosom (7).

ASC nije jedinstvena klasifikacija, nego se svrstava u još tri podkategorije:

- Atipične pločaste stanice neodređenog značenja; ASC – US (eng. atypical squamous cells of undetermined significance)
- Ne može se isključiti pločasta intraepitelna lezija visokog stupnja; ASC – H
- Ne može se isključiti invazija (7).

#### *1.6.1.1. ASC – US*

ASC – US se odnosi na promjene koje upućuju na LSIL – pločastu intraepitelnu leziju niskog stupnja, ali kriteriji za konačnu dijagnozu nisu ispunjeni u potpunosti. Jezgre ASC – US pločastih stanica su do 3 puta veće nego jezgre normalnih pločastih stanica, prisutna je nepravilna raspodjela kromatina, blaga hiperkromazija i blago nepravilan oblik jezgre. Ukoliko postoji dvojba treba li se nalaz interpretirati kao NILM (eng. negative for intraepithelial lesion or malignancy) ili kao ASC – US, u obzir bi se trebala uzeti dob pacijentice i njezini prošli nalazi. Povećanjem dobi pacijentica, smanjuje se broj novootkrivenih slučajeva atipičnih pločastih stanica nedefiniranog značenja (7).

#### *1.6.1.2. ASC – H*

Ova kategorija čini svega 10% svih ASC nalaza. Citološke promjene u stanicama upućuju na HSIL (eng. high grade squamous intraepithelial lesion) – pločastu intraepitelnu leziju visokog stupnja, u nekim slučajevima i na karcinom. ASC – H se također može koristiti ukoliko je dijagnoza nesigurna uslijed premaloga broja atipičnih stanica. Obično atipične stanice pločastog epitela kod kojih se sumnja na ASC – H imaju karakteristike kao i stanice pločaste intraepitelne lezije visokog stupnja. Osim što se javljaju izolirano ili u nakupinama do 10 stanica, jezgre atipičnih stanica su oko 2 puta veće od jezgara normalnih stanica, a nuklearno – citoplazmatski odnos jednak je kao i kod HSIL- a. Interpretacija ASC – H jako je rijetka, stoga ukoliko su u uzorku pronađene stanice navedenih karakteristika, one će najčešće upućivati na dijagnozu HSIL. Upravo iz toga razloga treba biti oprezan koristeći ovu kategorizaciju atipičnih stanica (7).

#### *1.6.1.3. ASC – ne može se isključiti invazija*

Kod ove kategorije nalaza nije moguće sa sigurnošću odrediti dijagnozu, ali promjene stanica i/ili pozadina razmaza upućuju na abnormalost (6).

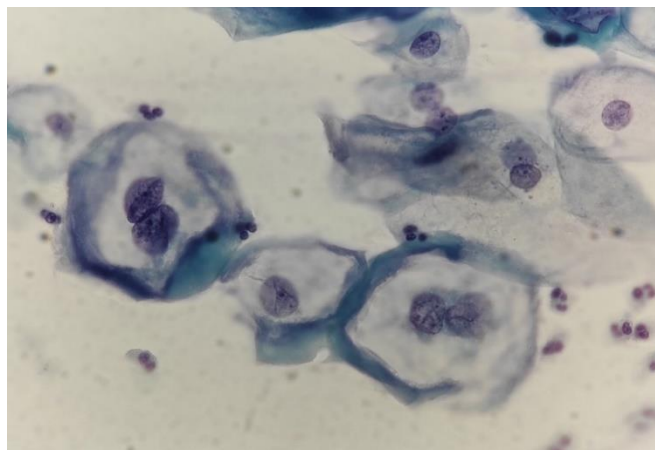
### **1.6.2 Skvamozne intraepitelne lezije (SIL)**

„The Bethesda System“ (TBS), 1988. godine u klasifikaciju citoloških nalaza uvodi pojam skvamozne intraepitelne lezije. Ona podrazumijeva jasan patološki promijenjen izgled pločastih stanica. Dije se na dva stupnja: skvamozna intraepitelna lezija niskog stupnja (LSIL) i skvamozna intraepitelna lezija visokog stupnja (HSIL). LSIL podrazumijeva CIN I (eng. cervical intraepithelial neoplasia) i koilocitozu, dok HSIL podrazumijeva CIN II i CIN III. Kod CIN I, promjene zahvaćaju donju trećinu epitela, a kod CIN II i CIN III promjene zahvaćaju dvije trećine ili cijeli epitel (11). Težina lezije određuje se na temelju toga iz kojeg sloja pločastog epitela potječu abnormalne stanice. Blaga displazija upućuje na promjene na superficijalnim i intermedijarnim stanicama, dok teška displazija karcinom in situ (CIS) upućuju na promjene na bazalnim i parabazalnim stanicama ili na stanicama različitih stupnjeva diferencijacije, najčešće s poremećajima tijekom sazrijevanja i orožnjavanja (9,12).

#### *1.6.2.1. LSIL (eng. low grade squamous intraepithelial lesion)*

Promjene kod ove kategorije intraepitelnih lezija povezane su s infekcijom humanog papiloma virusa (HPV-a). Prisutnost koilocita u citološkom nalazu može upućivati na LSIL. U kategoriju LSIL ubrajaju se promjene vezane uz HPV (koilocitoza) te blaga displazija (*dysplasia levis*) i cervikalna intraepitelna neoplazija (CIN I). Promjenama su zahvaćene intermedijarne i superficijalne stanice. Jezgre abnormalnih stanica veće su više od 3 puta u odnosu na jezgre normalnih stanica, a uočava se hiperkromazija i anizonukleoza (različita veličina) jezgre. Česta je binukleacija i multinukleacija, a nukleoli nisu uočljivi. Kromatin je ravnomjerno raspoređen. Koilocitoza se očituje jasno ograničenom perinuklearnom zonom i rubom gusto obojene citoplazme te je karakteristično obilježje virusne infekcije (Slika 1.3). No za interpretaciju skvamozne intraepitelne lezije nije nužna prisutnost koilocita. Stanice se mogu manifestirati pojačanom keratinizacijom s gustom, eozinofilnom citoplazmom te s malo ili bez koilocita (9,10).

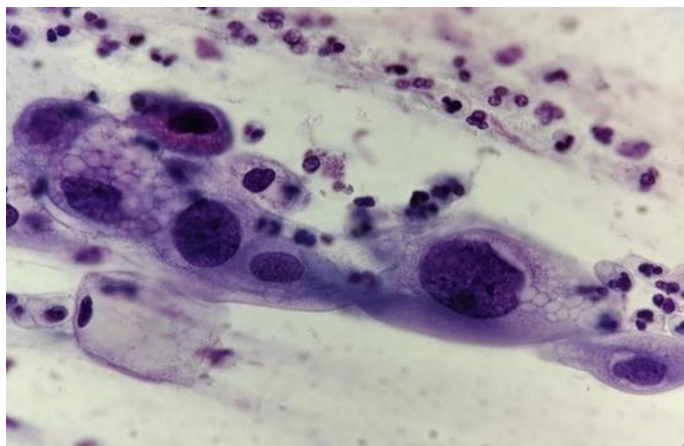




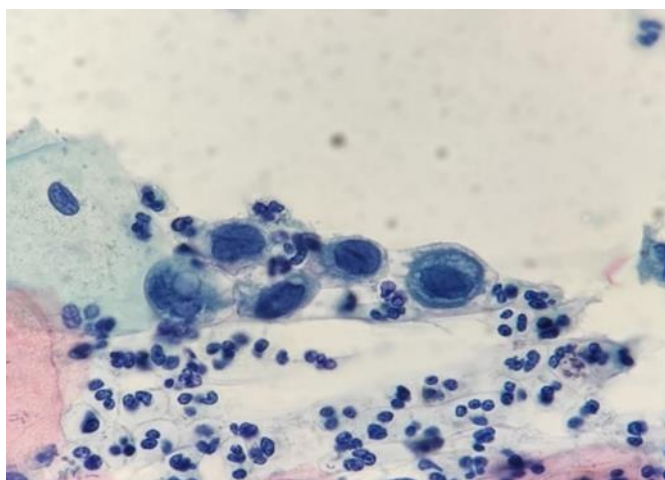
Slika 1.3. *LSIL - CIN I + HPV Papa test (izvor: Klinički zavod za patologiju, sudsku medicinu i citologiju, Odjel za citologiju, KBC Split)*

#### *1.6.2.2. HSIL*

Kategorija skvamozne intraepitelne lezije visokog stupnja uključuje CIN II i CIN III. CIN II podrazumijeva srednje tešku displaziju (*dysplasia media*) (Slika 1.4), dok CIN III podrazumijeva tešku displaziju (*dysplasia gravis*) i karcinom in situ (CIS) (Slika 1.5). Stanice HSIL-a pojavljuju se izolirano ili u nakupinama stanica. Nuklearno - citoplazmatski odnos je značajno povećan u korist jezgre. Može se uočiti različiti izgled citoplazmi. Morfološki se može činiti „nezrelom“, čipkastom, nježnom, gusto metaplastičnom, ali ponekad i „zrelom“ i gusto keratiniziranom. Kromatin može biti fini ili grubo zrnast i ravnomjerno je raspoređen. Nukleoli obično nisu uočljivi, ali mogu biti prisutni naročito kada se HSIL proširi na žlijezde endocerviksa ili ukoliko su prisutne reparatorne ili reaktivne promjene (10).



Slika 1.4 Skvamozna intraepitelna lezija visokog stupnja (HSIL) CIN II Papa test (izvor: Klinički zavod za patologiju, sudsku medicinu i citologiju, Odjel za citologiju, KBC Split)



Slika 1.5 Skvamozna intraepitelna lezija visokog stupnja (HSIL)-CIN III Papa test (izvor: Klinički zavod za patologiju, sudsku medicinu i citologiju, Odjel za citologiju, KBC Split)

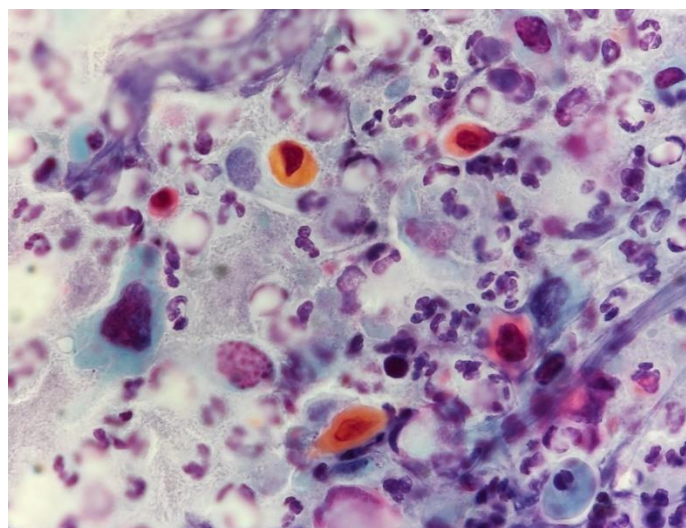
### 1.6.3. Invazivni pločasti karcinom

Svjetska zdravstvena organizacija 2014. godine iznijela je definiciju invazivnog pločastog karcinoma te ga je definirala kao: „invazivni epitelni tumor građen od pločastih stanica različitog stupnja diferencijacije“ (7). Za dijagnostiku

invazivnog karcinoma potrebna je biopsija i patohistološki nalaz uzorka tkiva s abnormalnim stanicama koje invadiraju u stromu (6).

#### *1.6.3.1. Keratinizirani pločasti karcinom*

Stanice keratiniziranog pločastog karcinoma uočavaju se izolirano ili, rijede, u nakupinama. Stanice su različite veličine, oblika, s repom ili vretenaste. Uočljive su brojne mutne i neprozirne jezgre, a njihov kromatin, ako je vidljiv, nepravilno je raspoređen, grub i zrnat (Slika 1.6). Mogu se primjetiti makronukleoli, iako su oni češća pojava kod nekeratinizirajućeg pločastog karcinoma. Mogu se uočiti hiperkeratoza ili parakeratoza, no ukoliko nisu prisutne abnormalne promjene jezgara, same promjene keratizacije nisu dovoljne za dijagnozu karcinoma pločastih stanica (7).



Slika 1.6. *Invazivni pločasti karcinom - Papa test (izvor: Klinički zavod za patologiju, sudsku medicinu i citologiju, Odjel za citologiju, KBC Split)*

#### *1.6.3.2. Nekekeratinizirani pločasti karcinom*

Kod nekeratiniziranog pločastog karcinoma abnormalne stanice moguće je primijetiti pojedinačno, izolirano, ali i u nakupinama, puno češće nego kod keratiniziranog pločastog karcinoma. Stanice kod nekeratiniziranog pločastog karcinoma su manje nego stanice kod skvamozne intraepitelne lezije visokog stupnja, iako stanice pokazuju ista

svojstva. Kromatin u jezgrama nepravilno je raspoređen, a nukleoli su dobro uočljivi (7).

#### **1.6.4. Atipične glandularne stanice**

S obzirom na nisku incidenciju glandularnih neoplazija, nalaz atipičnih promjena na glandularnim stanicama je rijetkost. Ukoliko su u razmazu pronađene atipične glandularne stanice, u nalazu bi, osim skupine abnormalnih stanica trebalo biti navedeno i njihovo porijeklo. Prema tom kriteriju se atipične glandularne stanice dijele na: endocervikalne, endometralne, ekstrauterine i neodređene (6).

##### *1.6.4.1 Atipične glandularne stanice endocervikalnog porijekla*

Atipija u endocervikalnim cilindričnim stanicama jače je izražena od reaktivnih ili reparatornih promjena. Karakteristike koje bi ukazivale na AIS (endocervikalni karcinom in situ) nisu jasno izražene. Svojstva atipičnih endocervikalnih stanica su: hiperkromazija, nepravilni heterogeni kromatin i razlika u veličini stanica (6).

##### *1.6.4.2. Atipične glandularne stanice endometralnog porijekla*

Glavna karakteristika koja odvaja tipične i atipične endometralne stanice je veličina jezgre. Od ostalih karakteristika uočljive su manje nakupine stanica (do 10), blago uvećane jezgre, blaga hiperkromazija i nepravilni kromatin. Atipične endometralne stanice imaju oskudnu citoplazmu te su ponekad vidljivi nukleoli (7).

##### *1.6.4.3. Atipične stanice neodređenog porijekla*

Ove stanice ne odgovaraju ni jednoj gore opisanoj kategoriji, a nemaju ni jasne kriterije koji upućuju na malignost. Najčešće se ovom kategorijom opisuju stanice zahvaćene degenerativnim promjenama (7).

## **1.6.5. Adenokarcinom**

### *1.6.5.1. Endocervikalni adenokarcinom in situ*

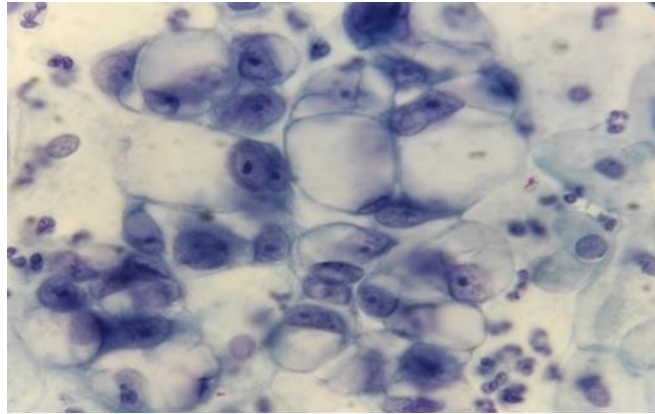
AIS karakterizira povećanje jezgara, hiperkromazija, nepravilni kromatin i velika aktivnost dijeljenja stanica. Uočljive su stanice u nakupinama ili plažama s preklopljenim jezgrama. Jezgre su izdužene, povećane, različite veličine, hiperkromatske, kromatin u jezgri je nejednoliko raspoređen i grubo zrnat. Mitoze su česte, kao i apoptotična tjelešca. Nuklearno – citoplazmatski odnos je povećan u korist jezgre, a citoplazma je smanjena (7).

### *1.6.5.2. Endocervikalni adenokarcinom*

Citološki kriteriji za dijagnozu se podudaraju s kriterijima za dijagnozu adenokarcinoma in situ, uz još prisutne kriterije koji upućuju na invaziju. Prisutna je velika količina stanica koje mogu biti pojedinačne ili u trodimenzionalnim nakupinama. Jezgre su nepravilne membrane, povećane i s nepravilnom raspodjelom kromatina. Prisutni su makronukleoli. Česta je nekroza i tumorska dijateza u pozadini razmaza (6).

### *1.6.5.3. Endometralni adenokarcinom*

Citološki nalaz endometralnog karcinoma ovisi o stupnju diferencijacije tumora. Ukoliko je tumor dobro diferencirani, uočljivo je nekoliko atipičnih stanica koje se obično interpretiraju kao atipične endometralne stanica. Kod takvog tumora su jezgre blago uvećane i različite veličine s nepravilnom raspodjelom kromatina i njegovim prosvjetljenjima. Nukleoli su mali te se njihova veličina povećava s rastućim stupnjem diferenciranosti tumora. Citoplazma je oskudna, vakuolizirana, ispunjena polimorfonuklearima (Slika 1.7) (6).



Slika 1.7. *Endometralni adenokarcinom – Papa test (izvor: Klinički zavod za patologiju, sudsku medicinu i citologiju, Odjel za citologiju, KBC Split)*

#### *1.6.5.4. Ekstrauterini adenokarcinom*

Na ekstrauterinu neoplaziju ukazuje nalaz adenokarcinoma s citomorfološkim promjenama koje nisu jednake karakteristikama kao kod uterusa i cerviksa. Ovaj karcinom može biti porijekla iz genitalnog trakta, susjednih organa poput mokraćnog mjehura, ali i onih udaljenih poput dojke (6).

## 2. CILJ RADA

Ciljevi ovog istraživanja su:

- Analizirati rezultate Papa testova obrađenih i dijagnosticiranih na Odjelu za kliničku citologiju, Kliničkog zavoda za patologiju, sudsku medicinu i citologiju KBC Split, u razdoblju od 01. siječnja 2019. te 31. prosinca 2019. godine te utvrditi učestalost abnormalnih citoloških nalaza Papa testa.
- Utvrditi raspodjelu abnormalnih nalaza papa testa u odnosu na dob ispitanica.
- Prikazati raspodjelu abnormalnih nalaza pločastog i žljezdanog epitela po Bethesda kategorijama.
- Utvrditi udio citološki dijagnosticiranih invazivnih karcinoma na Odjelu za kliničku citologiju u odnosu na operirane i patohistološki dijagnosticirane karcinome vrata maternice u KBC-u Split tijekom 2019. godine.

### **3. ISPITANICE I METODE**

Istraživanje je provedeno na Odjelu za kliničku citologiju Kliničkog zavoda za patologiju, sudsku medicinu i citologiju KBC-a Split.

#### **3.1. ISPITANICE**

U istraživanje je uključeno 15000 ispitanica s nalazom Papa testa obrađenim i analiziranim na Odjelu za kliničku citologiju od 1. siječnja 2019. do 31. prosinca 2019. godine. Uzorci su uzeti u sklopu oportunističkog probira.

Uvidom u medicinsku dokumentaciju (Registar nalaza Papa testova i računalna baza KBC Split) dobiveni su podaci o dobi ispitanica te rezultatima analize Papa testova. Rezultati citološke analize uspoređeni su s rezultatima patohistološke analize iz računalne baze.

Podatci su statistički obrađeni korištenjem programa Microsoft Office Excel 2013.

#### **3.2. METODE**

Svi zaprimljeni uzorci Papa testa obojeni su na Odjelu za citologiju u automatskom bojaču metodom po Papanicolaou, prema protokolu Odjela.

##### **3.2.1. Metoda bojenja po Papanicolau**

Preduvjet za točnu i jasnu citološku interpretaciju je dobra fiksacija uzorka. Uzorak je odmah nakon uzorkovanja potrebno fiksirati kako bi se izbjeglo isušivanje stanica, omogućilo njihovo bojanje i adekvatna analiza. Uzorak se može fiksirati alkoholom ili sprej – fiksativima. Ukoliko je uzorak fiksiran sprej – fiksativom, prije bojenja u laboratoriju potrebno ga je uroniti u 96% etanol. Nakon fiksacije uzorak je potrebno rehidrirati, odnosno uranjati u postepeno niže koncentracije alkohola i potom bojati jezgre hematoksilinom. Nakon što se jezgra oboji, uzorak se ispere destiliranom vodom.



Potom uzorak prolazi postupak izbjeljivanja klorovodičnom kiselinom i ponovno se ispiru destiliranom vodom. Citoplazma se boja u dva koraka; bojanje monokromatskom bojom Orange, zatim bojanje polikromatskom EA bojom (eosin azure). Idući korak je uranjanje uzorka u apsolutni alkohol radi postizanja potpune dehidracije uzorka. Nakon toga slijedi čišćenje uzorka pri čemu se koristi ksilol. Nakon bojenja uzorka slijedi uklapanje ljepilom koje povezuje predmetno stakalce i pokrovnicu (12).

Protokol bojenja po Papanicolau Odjela za kliničku citologiju KBC Split:

1. 96% alkohol
2. 80% alkohol            1 min
3. 70% alkohol            ½ min
4. 50% alkohol            ½ min
5. Destilirana voda        ½ min
6. Hematoxylin            5 min
7. Destilirana voda        ½ min
8. 0.025% HCl            1 min
9. Tekuća voda            6 min
10. Destilirana voda       ½ min
11. 50% alkohol           ½ min
12. 70% alkohol           ½ min
13. 80% alkohol           ½ min
14. 96% alkohol           ½ min
15. Orange G6            ½ min
16. 96% alkohol           ½ min
17. EA 31                  2 min
18. 96% alkohol           ½ min

19. Xylol – alkohol      ½ min

20. Xylol                      1 min

21. Uklapanje – Canada balzam

### **3.2.2. Analiza Papa testa – Obrazac „Zagreb 2016“**

U obrascu „Zagreb 2016“ navedene su kategorije u koje citološki uzorak vrata maternice, ovisno o vidljivim promjenama, može biti klasificiran. Navedene su i objašnjene glavne kategorije interpretacije nalaza (Slika 3.1.).

1. Primjerenost uzorka: u ovoj kategoriji navodi se je li uzorak primjeren za interpretaciju, ukoliko nije, označava se razlog u rubrikama ispod.

2. Opća podjela: ova kategorija opredjeljuje nalaz u skupinu „negativan na intraepitelnu ili invazivnu leziju“ ili u skupinu „abnormalne stanice“. Skupina „negativan na intraepitelnu ili invazivnu leziju“ obuhvaća nalaze koji su primjereni za dob pacijentice i njezino fiziološko stanje, reparatorne ili reaktivne promjene i slučajeve bez abnormalnih pronalazaka.

3. Opisna dijagnoza: procjena vaginalne flore i drugih ne-neoplastičnih promjena.

4. Abnormalne stanice: ukoliko su uočene, svrstavaju se u određenu kategoriju, a odnose se na sve promjene u stanicama koje morfološki i citološki odgovaraju lezijama intraepitelnog ili invazivnog tipa.

5. Upute: preporuke ginekologu za daljnji postupak (6,10,12).



PAPA TEST - JEDINSTVENI OBRAZAC CITOLOŠKOG NALAZA VRATA MATERNICE „ZAGREB 2016.“

Prezime i ime: \_\_\_\_\_ Datum rođenja: \_\_\_\_\_

Ulica i kućni br.: \_\_\_\_\_ Grad/mjesto: \_\_\_\_\_ Tel.: \_\_\_\_\_ E-mail: \_\_\_\_\_

OIB: \_\_\_\_\_ MBOO: \_\_\_\_\_

Zdravstvena jedinica: \_\_\_\_\_ Datum uzimanja uzorka: \_\_\_\_\_

P	Ciklus	ZM	Postmenopauza	Uzorak	Identif. br.	Br. lab. dnevnika
Kontracepcija: <input type="checkbox"/> hormoni <input type="checkbox"/> uložak <input type="checkbox"/> drugo <input type="checkbox"/> bez				<input type="checkbox"/> V		
Raniji dijagnostičko-terapijski postupci (citologija / histologija / liječenje / drugo)				<input type="checkbox"/> C		
				<input type="checkbox"/> E		
				<input type="checkbox"/> Vulva		
				<input type="checkbox"/> Drugo		
HPV test (nalaz / metoda / ustanova / datum)		Kolposkopija (nalaz / datum)		Klinička dijagnoza: <input type="checkbox"/> b.o. <input type="checkbox"/> drugo		
Indikacija za papa test <input type="checkbox"/> probir <input type="checkbox"/> obrada/dijagnostika <input type="checkbox"/> praćenje				Potpis ordinarijusa		
Tip uzorka papa testa <input type="checkbox"/> konvencionalni razmaz <input type="checkbox"/> tekućinska citologija						

- Primjerenost uzorka**
- Zadovoljava za interpretaciju
  - Ne zadovoljava za interpretaciju
    - Nije analiziran
    - Analiziran, ali nije primjeren za procjenu abnormalnosti epitela

Tumačenje za primjerenost uzorka:

- Netočna oznaka
- Razbijeno staklo
- Slabo fiksiran ili slabo očuvan
- Oskudan
- Nema endocervikalnih cilindričnih stanica
- Nema elemenata transformacijske zone
- Prekriven leukocitima
- Prekriven krvlju
- Razvučen u više razina
- Prisutan strani materijal
- Drugo:

**Opća podjela**

- Negativan nalaz na intraepitelnu ili invazivnu leziju
- Abnormalne stanice

**Opisna dijagnoza**

Mikroorganizmi – citomorfološke osobine odgovaraju

- Bacillus vaginalis
- Gardnerella vaginalis
- Miješana flora
- Actinomyces
- Fungi
- Promjene povezane s HSV-om
- Trichomonas
- Drugo:

**Drugi ne-neoplastični nalazi:**

- Reaktivne promjene na stanicama koje su povezane:
  - s upalom
  - s IUD-om
  - sa zračenjem
  - s drugim:
- Reparatorni epitel
- Rezervne stanice
- Parakeratoza
- Diskeratoza
- Hiperkeratoza
- Endocervikalni cilindrični epitel – reaktivan i podražen
- Metaplastični pločasti epitel – reaktivan i podražen
- Cilindrične stanice nakon histerektomije
- Endometralne stanice
  - izvan menstruacije
  - u postmenopauzi
  - ≥45 godina
- Aatrofični epitel
- Citohormonski status ne odgovara dobi i/ili anamnezi
- Drugo:

**Abnormalne stanice**

**Skvamozne stanice**

- Atipične skvamozne stanice (ASC)
  - Neodređenog značenja (ASC-US)
  - Ne može se isključiti SIL visokog stupnja (ASC-H)
  - Ne može se isključiti invazija

Skvamozna intraepitelna lezija (SIL)

- SIL niskog stupnja (LSIL)
  - Promjene povezane s HPV / koilocytosis
  - CIN 1 / dysplasia levis
  - CIN 2 / dysplasia media
- SIL visokog stupnja (HSIL)
  - CIN 3
  - dysplasia gravis
  - carcinoma in situ
  - Početna invazija ne može se isključiti
  - Plus: promjene povezane s HPV-om

Pločasti karcinom

**Glandularne stanice**

- Atipične glandularne stanice (AGC)
  - Nespecificirane (AGC-NOS)
  - Vjerojatno neoplastična lezija (AGC – neoplastične)

Adenokarcinom in situ (AIS)

Adenokarcinom

Atipične stanice neodređenog značenja

Druge maligne neoplazme

**Upute:**

- Ponoviti pretragu
- Ponoviti pretragu nakon liječenja
- Ponoviti pretragu za 6 mjeseci
- Ponoviti pretragu za 12 mjeseci
- Redovita kontrola
- HPV test
- Kolposkopija
- Histologija
- Daljnja obrada
- Drugo

**Napomene:**

Primljeno:

Odgovoreno:

Potpis citoskrinera:

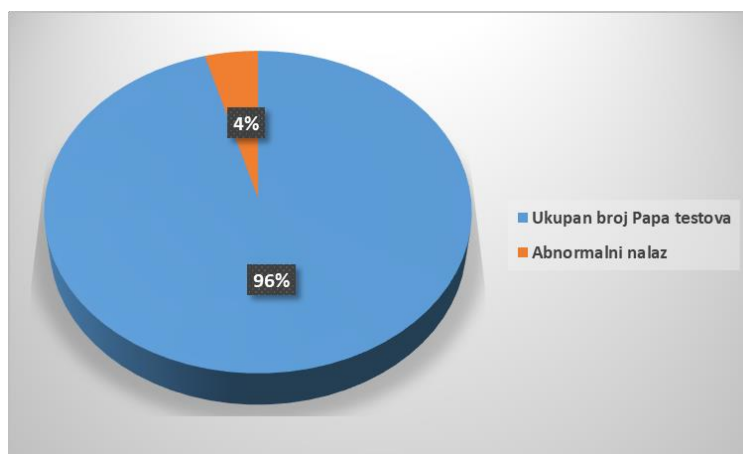
Potpis citologa:

Slika 3.1. Obrazac „Zagreb 2016“

## 4. REZULTATI

U Kliničkom bolničkom centru Split, na Odjelu za kliničku citologiju, analizirano je 15000 Papa razmaza u razdoblju od 01.01.2019. do 31.12.2019. godine.

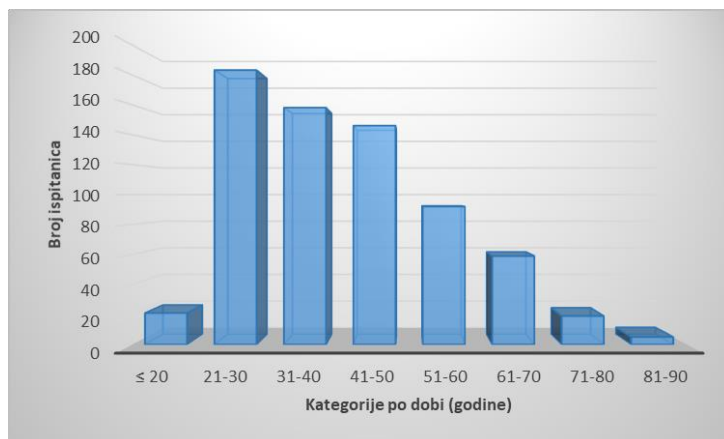
Među analiziranim uzorcima bilo je 686/15000 (4%) uzoraka Papa testa s abnormalnim citološkim nalazom (Slika 4.1).



Slika 4.1. *Udio abnormalnih nalaza Papa testova dijagnosticiranih na Odjelu za kliničku citologiju tijekom 2019. godine*

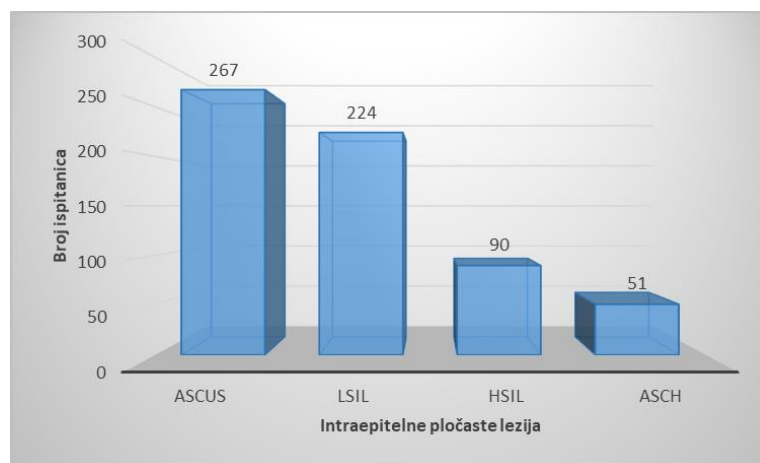
Medijan životne dobi svih ispitanica s abnormalnim nalazom Papa testa bio je 39 godina. Najmlađa ispitanica imala je 16 godina, dok je najstarija imala 85 godina.

Najveći broj ispitanica s abnormalnim Papa razmazom (183/686, 26.7%) je u dobnoj skupini 21–30 godina, dok je na drugom mjestu dobna skupina 31–40 godina (158/686, 23%). Samo 3.1% (21/686) ispitanica s abnormalnim Papa nalazom mlađa je od 20 godina (Slika 4.2).



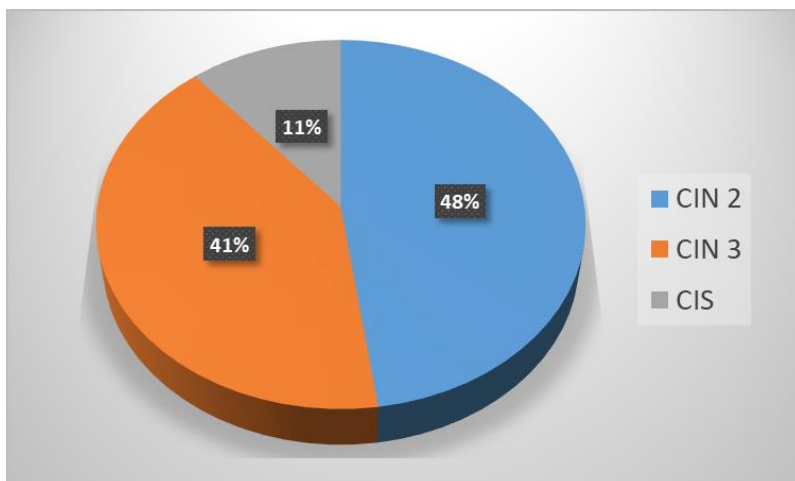
Slika 4.2. Raspodjela abnormalnih nalaza Papa testa prema dobnim kategorijama

Najveći broj abnormalnih citoloških nalaza (267/686, 1.8%) klasificiranih po Bethesda klasifikaciji je u skupini atipičnih pločastih stanica neodređenog značenja (ASCUS) te skupini intraepitelne lezije niskog stupnja (LSIL) (224/686, 1.5%). Intraepitelne lezije visokog stupnja (HSIL) dijagnosticirane su u 90/686 (0.6%) ispitanica, dok je sumnja na leziju visokog stupnja postavljena u 0.1% uzoraka (Slika 4.3).



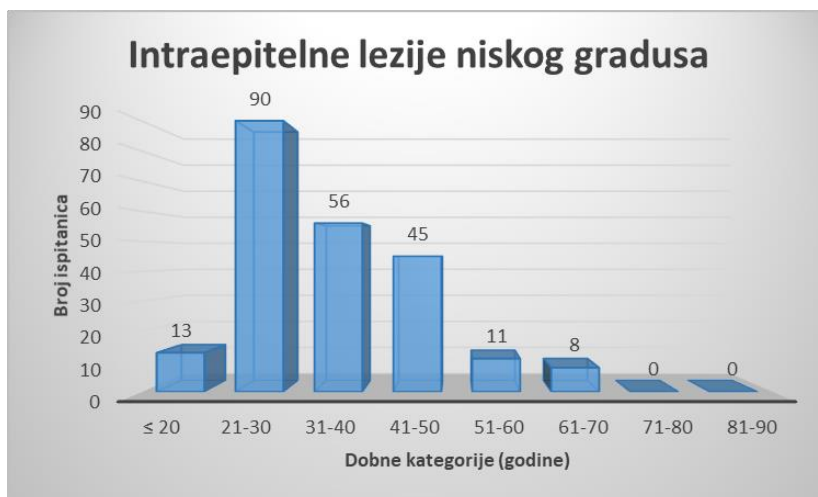
Slika 4.3. Raspodjela abnormalnih uzoraka Papa testa po Bethesda kategorijama

Među intraepitelnim lezijama visokog stupnja, najzastupljenija lezija (43/90, 48%) je CIN II, dok je u samo 11% uzoraka bilo dovoljno kriterija za citološku dijagnozu karcinoma in situ (CIS).

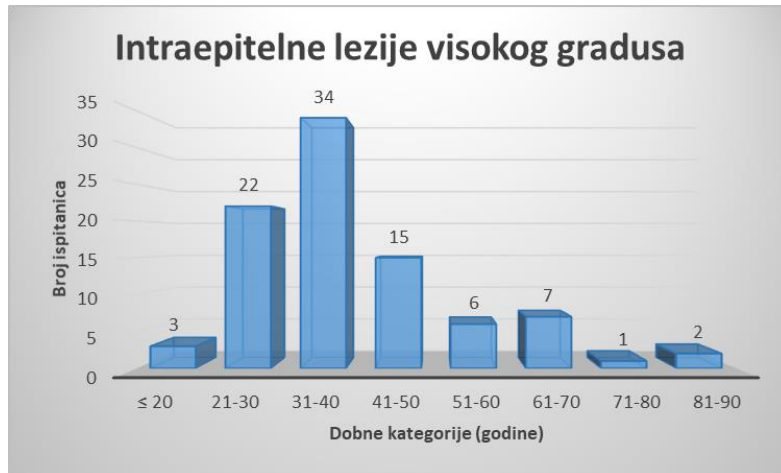


Slika 4.4. Razdioba intraepitelnih lezija visokog stupnja

Ispitanice s abnormalnim nalazom Papa testa i intraepitelnom lezijom visokog stupnja starije su u odnosu na ispitanice s intraepitelnom lezijom niskog stupnja. Najveća zastupljenost LSIL lezija 90/224 (40.2%) je u dobnoj kategoriji 21-30 godina, dok je najveća zastupljenost HSIL lezija (34/90, 37.7%) u dobnoj kategoriji 31-40 godina (Slike 4.5. i 4.6.).



Slika 4.5. Raspodjela ispitanica s lezijom niskog stupnja prema dobnim kategorijama

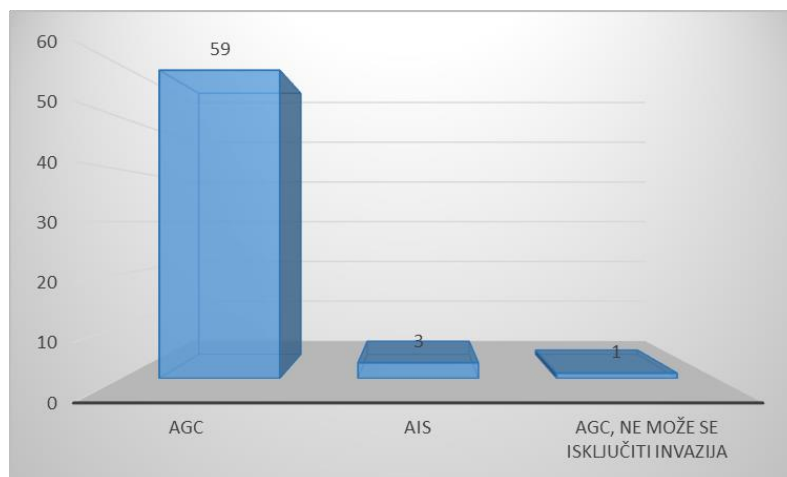


Slika 4.6.. *Raspodjela ispitanica s lezijom visokog stupnja prema dobnim kategorijama*

Među intraepitelnim lezijama žljezdanog epitela, u 59/64 (92.2%) uzoraka izražena je atipija neodređenog značenja.

Samo u četiri uzorka (6.8%) atipija je bila izražena na stanicama endometralnog porijekla, dok je atipija na ostalim uzorcima odgovarala stanicama endocervikalnog porijekla.

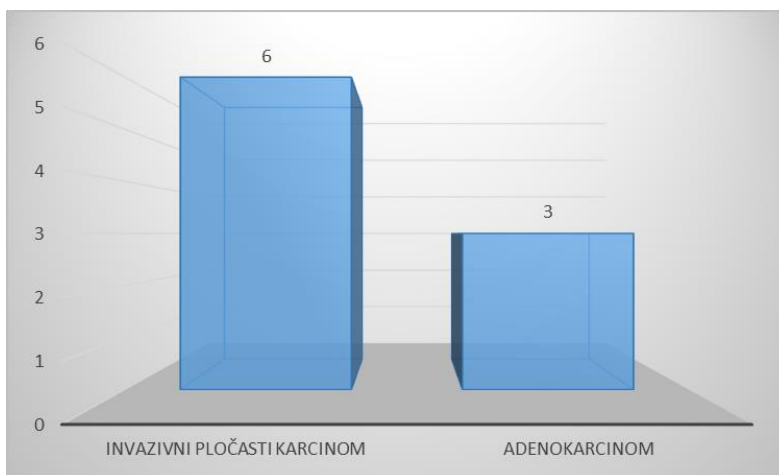
U tri uzorka (0.05%) zadovoljeni su morfološki kriteriji za dijagnozu adenokarcinoma in situ (Slika 4.7.).



Slika 4.7. *Raspodjela uzoraka lezija žljezdanog epitela prema Bethesda kategorijama*

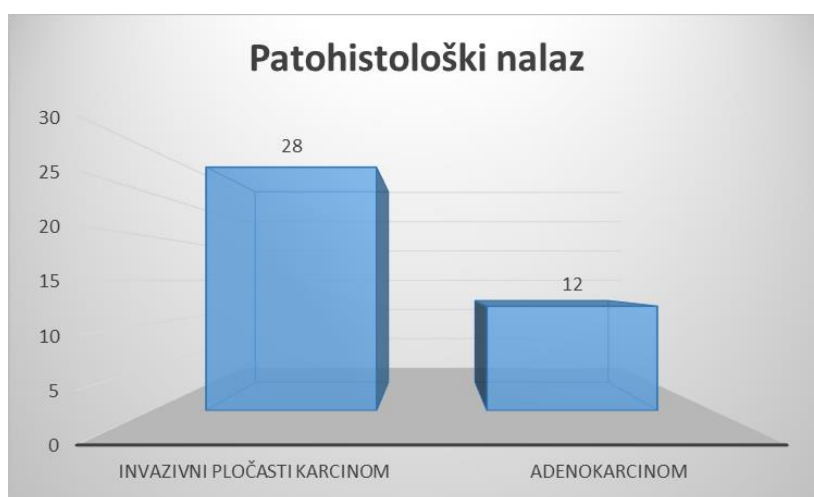Samo jedna ispitanica s intraepitelnom lezijom pločastog epitela vulve niskog gradusa (VIN1) dijagnosticirana je tijekom 2019. godine.

Invazivni karcinom dijagnosticiran je iz citoloških uzoraka (Papa testa) u 9/686 (1.3%) ispitanica, s udjelom invazivnih karcinoma pločastog epitela od 66.6% (Slika 4.8).



Slika 4.8. *Raspodjela invazivnih lezija dijagnosticiranih iz citoloških uzoraka prema porijeklu epitela*

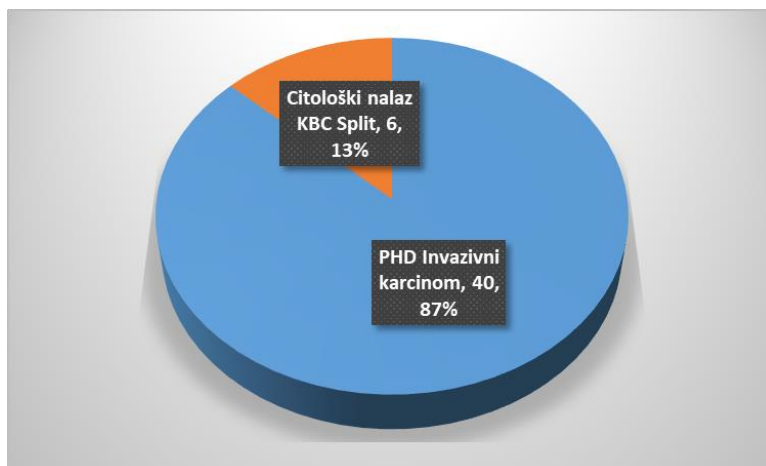
Tijekom 2019. godine, na Kliničkom Zavodu za patologiju, sudsku medicinu i citologiju, Odjelu za patologiju, dijagnosticirano je 40 invazivnih karcinoma vrata maternice i to 28 porijekla pločastog epitela te 12 adenokarcinoma (Slika 4.9).



Slika 4.9.. *Invazivni karcinomi vrata maternice operirani u KBC-u Split tijekom 2019. godine*



Od svih ispitanica s patohistološkom dijagnozom invazivnog karcinoma vrata maternice, samo 6 ispitanica (13%) ima prethodni nalaz Papa testa s Odjela za kliničku citologiju KBC-a Split (Slika 4.10).



*Slika 4.10. Udio ispitanica s Papa testom Odjela za kliničku citologiju prema patohistološki dijagnosticiranim invazivnim karcinomima u KBC Split tijekom 2019. godine*

## 5. RASPRAVA

Stopa pojava novih slučajeva obolijevanja od raka vrata maternice u Republici Hrvatskoj posljednjih desetljeća pada. No unatoč tome, i dalje se svakodnevno jednoj ženi dijagnosticira rak vrata maternice, a svaka tri dana od njega umre jedna žena (13). Stoga su prevencija, rano prepoznavanje i pravovremeno liječenje od izrazite važnosti. U tu svrhu je u Republici Hrvatskoj uveden organizirani probir za rak vrata maternice – „Nacionalni preventivni program ranog otkrivanja za rak vrata maternice“. Provodio se od studenog 2012. godine među ciljanom populacijom žena u dobi između 25 i 64 godine pod koordinacijom Hrvatskog zavoda za javno zdravstvo. Trenutno je probir u fazi revizije i procjene u kojem obliku će se nastaviti i hoće li uključivati HPV testiranje.

Prema najnovijim dostupnim podacima Registra za rak HZJZ-a, od invazivnog raka vrata maternice u Hrvatskoj u 2018. godini oboljele su 274 žene (stopa 13%). Na godišnjoj razini, broj dijagnosticiranih premalignih lezija visokog stupnja je oko 700. Od posljedica raka vrata maternice u 2018. godini umrlo je 125 žena (5.9%). U posljednjem desetljeću, raspon dobi žena kojima je najčešće dijagnosticiran rak vrata maternice je od 40 do 64 godine. Najveća učestalost intraepitelne lezije visokog stupnja bila je u dobnim skupinama od 25 do 39 godina (13).

S podacima Registra za rak HZJZ su u skladu i rezultati ovog istraživanja. Prema dobivenim rezultatima, najveća zastupljenost intraepitelne lezije niskog stupnja je u dobnog kategoriji od 21 do 30 godina, dok su intraepitelne lezije visokog stupnja najzastupljenije u dobnog kategoriji od 31 do 40 godina.

U periodu od 1. siječnja do 31. prosinca 2019. godine od ukupnog broja nalaza Papa testa, citološke abnormalnosti uočene su u 4% nalaza. Najveći postotak čine ASCUS (1.8%) i LSIL (1.5%). Intraepitelne lezije visokog stupnja uočene su u 0.6% nalaza.

U sličnoj studiji provedenoj u Izraelu u periodu 2005. do 2010. godine, od ukupnih 711541 nalaza Papa testa, citološke abnormalnosti su uočene u 4.78% od ukupnog broja nalaza. Stopa abnormalnih nalaza se povećavala tijekom godina pa je tako 2005. godine

od ukupnih nalaza abnormalnih bilo 2.63% dok je 2010. taj postotak iznosio 6.78%. Od ukupnog broja citoloških abnormalnosti, postotak ASC-a iznosio je 2.72%, LSIL-a 1.54%, HSIL-a 0.34%, pločastog karcinoma 0.01% , AGC-a 0.10%, AIS-a 0.06% i invazivnog adenokarcinoma 0.01%. Medijan dobi žena kojima je dijagnosticirana citološka abnormalnost iznosila je za ASCUS 37.8, LSIL 33.2, HSIL 38.6, pločasti karcinom 55.4, AGC 41.1, AIS 49.9 i adenokarcinom 57.1 godina (14).

Od ukupnog broja patohistološki dijagnosticiranih karcinoma u KBC Split tijekom 2019. godine, u 12 slučajeva (30%) dijagnosticiran je adenokarcinom. Među atipičnostima žljezdanog epitela, u 92.2% uzoraka uočena je atipija neodređenog značenja. Dominirale su promjene na endocervikalnim stanicama dok su u samo 6.8% uzoraka abnormalne stanice bile endometralnog porijekla. Adenokarcinom in situ dijagnosticiran je u 0.05% slučajeva.

U kohorti provedenoj u Švedskoj u periodu 1980. do 2011. godine, u kojem su sudjelovale žene raspona godina od 25 do 59, prevalencija raka vrata maternice kod žena s AGC-om, iznosila je 1.4%. Slična studija je provedena u periodu od svibnja 2011. do srpnja 2018. godine. U toj studiji od ukupnog broja nalaza Papa testa (87536), atipije žljezdanih stanica uočene su u 0.22%. Od tog broja nalaza, u 51.3% uočena je atipija neodređenog značenja (15,16).

Rezultati Švedske studije su značajno niži od rezultata ovog istraživanja, u kojem su atipije žljezdanog epitela uočene u 6,1% slučajeva. Rezultat se može objasniti većim oprezom citologa u dijagnosticiranju promjena na žljezdanom epitelu zbog čega dio reaktivnih promjena ulazi u kategoriju AGC-NOS.

S obzirom na široko znanje o biologiji raka vrata maternice, mogućnosti probira i prevencije, bolest se može otkriti u ranom stadiju dok je izlječiva. Europske smjernice osiguranja kvalitete iz 2015. godine naglašavaju važnost uvođenja organiziranog probira na nacionalnoj razini sa sistemom poziva na pregled, a da bi se iskoristive sve prednosti probira (17). 2019. godine uzorci iz ovog istraživanja analizirani su u sklopu oportunističkog probira, a samo 13% uzoraka Papa testa kod kojih su patohistološki potvrđeni invazivni karcinomi dijagnosticirani su na Odjelu za kliničku citologiju KBC Split. Nisu bili dostupni podatci o prethodnim nalazima Papa testova ostalih žena pa je

nemoguće utvrditi radi li se o prethodno pozitivnim nalazima rezultata Papa testa iz druge ustanove, lažno negativnim nalazima ili se invazivni karcinom dijagnosticirao kod žena koje se nisu ginekološki redovito kontrolirale.

## 6. ZAKLJUČAK

- Abnormalni nalaz Papa testa utvrđen je u 4% citoloških uzoraka. Intraepitelne lezije činile su 98,7% abnormalnih uzoraka dok je invazivni karcinom dijagnosticiran u 1.3% ispitanica. Dvije trećine invazivnih karcinoma su porijekla pločastog epitela.
- Najveći broj ispitanica s abnormalnim Papa razmazom je u dobnoj skupini 21–30 godina. Najučestalija Bethesda kategorija u ovoj dobnoj skupini je intraepitelna lezija niskog stupnja - LSIL (40.2%). Najveća zastupljenost intraepitelnih lezija visokog stupnja - HSIL je u dobnoj kategoriji 31-40 godina (37,7%).
- Najbrojnije skupine abnormalnih nalaza pločastog epitela su kategorije atipičnih stanica neodređenog značenja - ASCUS (1.8%) te intraepitelne lezije niskog stupnja - LSIL (1.5%). Intraepitelne lezije visokog stupnja - HSIL čine samo 0.6% abnormalnih uzoraka, dok je sumnja na leziju visokog stupnja postavljena u 0.1% uzoraka. Među intraepitelnim lezijama visokog stupnja, najzastupljenija lezija je CIN II (48%).
- Atipične stanice žljezdanog epitela neodređenog značenja čine 92.2% abnormalnih uzoraka žljezdanog epitela. Samo u 6.8% uzoraka atipija je bila izražena na stanicama endometralnog porijekla. Citološka dijagnoza adenokarcinoma in situ postavljena je u 0.05% uzoraka.
- Od 40 operiranih i patohistološki dijagnosticiranih invazivnih karcinoma vrata maternice, samo 13% ispitanica imalo je Papa test analiziran na Odjelu za kliničku citologiju KBC Split.

## 7. LITERATURA

1. Zhang S, Xu H, Zhang L i sur. Cervical cancer: Epidemiology, risk factors and screening. *Chin J Cancer Res.*2020;32(6):720-728.
2. Hrvatski zavod za javno zdravstvo: Epidemiologija raka vrata maternice. [online] dostupno na <https://www.hzjz.hr/aktualnosti/epidemiologija-raka-vrata-maternice/> (citirano 4.6.2021.)
3. Štemberger-Papić S, Vrdoljak-Mozetič D, Verša Ostojić D i sur. Citologija vrata maternice (Papa - test) – terminologija i značaj u probiru za rak vrata maternice. *Medicina fluminensis*, 2016;52:324-336.
4. Šimunić V. i suradnici. *Ginekologija*. 1. izd. Zagreb: Naklada Ljevak; 2001
5. Kasum M. *Ženski spolni organi*. U: Šimunić, V. i sur. *Ginekologija* I. izd. Zagreb: Naklada Ljevak; 2001.
6. Vrdoljak–Mozetič D, Mahović V. *Citologija vrata maternice – Smjernice za osiguranje kvalitete u citološkim laboratorijima*; Rijeka, Zagreb, 2020.
7. Nayar R, Wilbur D: *The Bethesda System for Reporting Cervical Cytology*, Third edition, 2015.
8. Singer Z. *Priručnik za ginekološku citologiju*. 2. izd. Zagreb: Vlastita naklada; 1994.
9. Miličić-Juhas V. *Dysplasia media (cervikalna intraepitelna neoplazija II) - realna i/ili nužna citološka dijagnoza*. (doktorska disertacija). Osijek: Sveučilište J. J. Strossmayera, Medicinski fakultet; 2008.
10. Ovanin–Rakić A, Pajtlar M, Stanković T i sur. *Klasifikacija citoloških nalaza vrata maternice „Zagreb 2002“*. *Gynaecol Perinatol.* 2003, Vol. 4, str. 148–153.
11. Čondić M. *Utjecaj upale u VCE razmazima na citološku detekciju skvamoznih intraepitelnih lezija visokog stupnja (diplomski rad)*, Sveučilište Josipa Jurja Strossmayera Osijek; Medicinski fakultet, 2018.
12. Matanić I. *„Bethesda“ klasifikacija citologije vrata maternice (završni rad)*, Sveučilište Josipa Jurja Strossmayera Osijek; Medicinski fakultet, 2016.

13. Hrvatski zavod za javno zdravstvo, Registar za rak. Incidencija raka u Hrvatskoj 2018. godine. [online] dostupno na <https://www.hzjz.hr/periodicne-publikacije/bilten-incidencija-raka-u-hrvatskoj-2018-godine/> (citirano 4.6.2021.)
14. Bassal R, Schejter E, Bachar R, i sur. Cervical Pap screening among Israeli women, 2005–2010. Arch Gynecol Obstet. 2014 Mar;289(3):615 – 22. Doi: 10.1007/s00404-013-3045
15. Wang J, Andrae B, Sundstrom K i sur. Risk of invasive cervical cancer after atypical glandular cells in cervical screening: nationwide cohort study. BMJ 2016 Feb 11; 352:i276. Doi10.1136/bmj.i276
16. Yucel Polat A, Tepeoglu M, Tunca MZ i sur. Atypical glandular cells in Papanicolaou test: Which is more important in the detection of malignancy, architectural or nuclear features?. Cytopathology. 2021; 32: 344– 352.
17. Chrysostomou AC, Stylianou DC, Constantinidou A i sur. Cervical cancer screening programs in Europe: The transition towards HPV vaccination and population-based HPV testing. Viruses 2018,10,729;doi:10.3390/v10120729

## 8. SAŽETAK

**Cilj rada:** Glavni cilj ovog rada bio je analizirati učestalost i raspodjelu abnormalnih pločastih i žljezdanih lezija u cervikalnim brisevima po dobi i Bethesda klasifikaciji abnormalnih stanica te utvrditi postotak citološki dijagnosticiranih invazivnih karcinoma na Odjelu za kliničku citologiju u odnosu na operirane i patohistološki dijagnosticirane karcinome vrata maternice u KBC-u Split tijekom 2019. godine.

**Ispitanice i metode:** Istraživanje je obuhvatilo 15000 nalaza Papa testa analiziranih na Zavodu za patologiju, sudsku medicinu i citologiju KBC-a Split u razdoblju od 1. siječnja 2019. do 31. prosinca 2019. godine. Podaci za analizu prikupljeni su iz medicinske dokumentacije Kliničkog zavoda za patologiju, sudsku medicinu i citologiju Kliničkog bolničkog centra Split.

**Rezultati:** Od ukupnog broja analiziranih nalaza Papa testa, citološke abnormalnosti pronađene su u 4% nalaza. Intraepitelne pločaste i žljezdane lezije su pronađene u 98.7% abnormalnih nalaza. Stopa invazivnih karcinoma je 1.3% i 2/3 svih invazivnih karcinoma čine oni pločastog porijekla. Najveća incidencija je bila u dobnoj skupini od 21 do 30 godina. Najučestalija kategorija po Bethesda klasifikaciji abnormalnih stanica je bila LSIL (40.2%) dok je najveća prevalencija HSIL lezija bila u dobnoj skupini od 31 do 40 godina (37.7%). ASCUS je činio najveći postotak svih abnormalnih nalaza Papa testa (1.8%), zatim LSIL (1.5%). HSIL je uočen u 0.6% uzoraka, a ASCH u 0.1% uzoraka. Najčešća cervikalna intraepitelna lezija bila je CIN 2 (48%). Kategorija atipičnih glandularnih stanica neodređenog porijekla bila je najčešća u abnormalnostima žljezdanih stanica (92.2%). Atipičnost u endometralnim stanicama pronađena je u 6.8%. Abnormalnosti koje upućuju na AIS pronađene su u 0.05% AGC uzoraka. Za samo 13% žena kojima je dijagnosticiran karcinom vrata maternice, Papa test je analiziran u KBC-u Split.

**Zaključak:** Rak vrata maternice još uvijek je veliki zdravstveni problem. Otkrivanje abnormalnosti Papa testom ima svoja ograničenja ovisno o kvaliteti i interpretaciji uzorka. Ovo istraživanje naglašava važnost organiziranog probira u prevenciji raka vrata maternice.



## 9. SUMMARY

**Objectives:** The aim of the study was to analyze the frequency and distribution of abnormal squamous and glandular lesions in cervical smears according to the age and Bethesda categories, as well as to determine the proportion of cytologically diagnosed invasive carcinomas in relation to pathohistological diagnosis of cervical carcinoma.

**Patients and methods:** The study included 15000 Pap smears analyzed at the Department of Pathology, Forensic Medicine and Cytology, University Hospital Split, from January 1<sup>st</sup> 2019 till December 31<sup>st</sup> 2019. Clinical data and results of morphologic analysis were collected from the medical records of the Department.

**Results:** Pap smear abnormalities were found in 4% of the total smears screened. Intraepithelial squamous and glandular lesions were found in 98.7% abnormal samples. Invasive carcinomas were found in 1.3% samples and 2/3 were squamous cell origine. The highest incidence was in the age group of 21-30 years. The most common Bethesda category in this group were LSIL (40.2%) while the highest prevalence of HSIL lesions was in the age group of 31-40 godina (37.7%). The most common category of the total abnormal smears were ASCUS (1.8%) followed by LSIL (1.5%). HSIL was found in 0.6% samples and ASCH represents only 0.1% of squamous abnormality. The most common reported HSIL was CIN 2 (48%). AGC NOS was the most common category of glandular abnormality (92.2%). Atypia of the endometrial cell were found in 6.8%. Abnormalities consistent with AIS were found in 0.05% AGC samples. Only 13% of women with pathohistologic diagnosis of cervical carcinoma had a Pap smear analysed in University Hospital Split.

**Conclusion:** Cervical cancer is still an important health care problem. Identification of abnormalities in Pap smear has some limitation due to quality of sampling and interpretation of the results. This study emphasise the importance of organised cervical screening for preventing invasive cervical carcinomas.

## **10. ŽIVOTOPIS**

### **OPĆI PODACI:**

IME I PREZIME: Claudia Stefanović

DATUM I MJESTO ROĐENJA: 10. svibnja 1999., Slavonski Brod

ADRESA STANOVANJA: Matije Gupca 6, 35220 Slavonski Šamac

BROJ MOBITELA: 092 335 6672

E-MAIL: stefanovicclaudia0611@gmail.com

### **OBRAZOVANJE:**

2006. - 2014. Osnovna škola „Josip Kozarac“ Slavonski Šamac

2014. - 2018. Klasična gimnazija fra Marijana Lanosovića s pravom javnosti, Slavonski Brod

2018. – 2021. Sveučilišni odjel zdravstvenih studija Split – studij medicinsko laboratorijske dijagnostike

### **STRANI JEZICI:**

Engleski jezik

Njemački jezik