

Mjere opreza pri snimanju magnetskom rezonancijom

Lagator, Marijela

Undergraduate thesis / Završni rad

2021

Degree Grantor / Ustanova koja je dodijelila akademski / stručni stupanj: **University of Split / Sveučilište u Splitu**

Permanent link / Trajna poveznica: <https://um.nsk.hr/um:nbn:hr:176:807821>

Rights / Prava: [In copyright](#)/[Zaštićeno autorskim pravom.](#)

Download date / Datum preuzimanja: **2024-07-13**



Sveučilišni odjel zdravstvenih studija
SVEUČILIŠTE U SPLITU

Repository / Repozitorij:

[Repository of the University Department for Health Studies, University of Split](#)



zir.nsk.hr



UNIVERSITY OF SPLIT



DIGITALNI AKADEMSKI ARHIVI I REPOZITORIJI

SVEUČILIŠTE U SPLITU

Podružnica

SVEUČILIŠNI ODJEL ZDRAVSTVENIH STUDIJA

PREDDIPLOMSKI SVEUČILIŠNI STUDIJ

RADIOLOŠKA TEHNOLOGIJA

Marijela Lagator

**MJERE OPREZA PRI SNIMANJU MAGNETSKOM
REZONANCIJOM**

ZAVRŠNI RAD

Split, 2021. godina.

SVEUČILIŠTE U SPLITU

Podružnica

SVEUČILIŠNI ODJEL ZDRAVSTVENIH STUDIJA

PREDDIPLOMSKI SVEUČILIŠNI STUDIJ

RADIOLOŠKA TEHNOLOGIJA

Marijela Lagator

**MJERE OPREZA PRI SNIMANJU MAGNETSKOM
REZONANCIJOM
PRECAUTIONS FOR MAGNETIC RESONANCE
IMAGING**

Završni rad/ Bachelor's Thesis

Mentor:

doc. dr. sc Sanja Lovrić Kojundžić

Split, 2021. godina.

TEMELJNA DOKUMENTACIJSKA KARTICA

ZAVRŠNI RAD

Sveučilište u Splitu
Sveučilišni odjel zdravstvenih studija
Radiološka tehnologija

Znanstveno područje: Biomedicina i zdravstvo
Znanstveno polje: Kliničke medicinske znanosti

Mentor: doc. dr. sc. Sanja Lovrić Kojundžić

MJERE OPREZA PRI SNIMANJU MAGNETSKOM REZONANCIJOM Marijela Lagator, 611122

Sažetak: Iako magnetska rezonancija ne koristi ionizirajuće zračenje te ne predstavlja rizik od razvoja karcinoma uzrokovanih njenom primjenom, zbog svog specifičnog načina akvizicije slike nosi sa sobom jedinstven niz sigurnosnih problema prvenstveno povezanih s korištenjem jakog magnetskog polja. Svi dijelovi MR uređaja su povezani s određenim sigurnosnim rizicima, kao što su: opasnost od ozljeda uzrokovanih projektilima koji mogu nastati unutar jakog magnetskog polja; akustična oštećenja nastala zbog buke uzrokovane pomicanjem gradijentnih zavojnica; te mogućnost porasta tjelesne temperature zbog taloženja energije otpuštene od strane radiofrekventnih zavojnica. Kako bi se što više smanjila mogućnost nastanka potencijalnih nesreća nužno je da osoblje koje rukuje MR uređajem bude adekvatno educirano o svim mehanizmima nastanka tih nesreća, njihovim uzrocima i posljedicama. Nužno je i da pacijenti ne budu bez nadzora i u prostor MR uređaja ulaze tek nakon temeljite sigurnosne provjere.

Ključne riječi: glavni magnet, gradijentne zavojnice, magnetno polje, magnetska rezonancija, radiofrekventne zavojnice, sigurnost

Rad sadrži: 36 stranica, 4 slike, 1 tablicu, 0 priloga, 22 literaturne reference

Jezik izvornika: hrvatski

BASIC DOCUMENTATION CARD

BACHELOR THESIS

University of Split
University Department for Health Studies
Radiologic technology

Scientific area: Biomedicine and healthcare
Scientific field: Clinical medical science

Supervisor: doc. dr. Sc Sanja Lovrić Kojundžić

PRECAUTIONS FOR MAGNETIC RESONANCE IMAGING

Marijela Lagator, 611122

Summary: Although magnetic resonance imaging does not use ionizing radiation and does not pose the risk of developing cancer caused by its use, a unique set of safety problems occurs due to its specific image acquisition primarily related to the use of the strong magnetic field. All parts of the MR device carry with them certain safety risks, such as the risk of injuries caused by projectiles caused by the power of the main magnet field, acoustic damage caused by the noise produced by the movements of gradient coils and the possibility of increasing body temperature due to energy depositions released by radiofrequency coils. To reduce the number of potential accidents it is necessary that the staff that handles the device itself is well-educated on all the mechanisms on which these accidents happen, their causes and consequences. It is also necessary that the patients are not unattended and only enter the MR space after a thorough safety check.

Keywords: magnetic resonance, safety, gradient coils, radiofrequency coils, main magnet, magnetic field

Thesis contains: 36 pages, 4 figures, 1 table, 0 supplements, 22 references

Original in: Croatian

SADRŽAJ

SAŽETAK.....	I
SUMMARY.....	II
SADRŽAJ	III
1. UVOD.....	1
1.1. Glavni magnet.....	1
1.2. Sustav gradijentnih zavojnica.....	2
1.3. Radiofrekventne zavojnice	2
1.4. MR zone i raspored opreme za snimanje.....	2
1.5. MR osoblje i ne MR osoblje.....	4
2. CILJ RADA	7
3. SIGURNOSNI RIZICI PRI SNIMANJU MAGNETSKOM REZONANCIJOM.....	8
3.1. Translacijska sila i moment	9
3.2. Ozljede uzrokovane projektilima.....	10
3.3. Prekomjerna specifična stopa apsorpcije (SAR)	11
3.4. Opekline.....	12
3.5. Periferna neurostimulacija.....	15
3.6. Interakcije s aktivnim uređajima i implantatima	15
3.6.1. MR pacijenata sa srčanim elektrostimulatorom i ugradbenim kardioverter defibrilatorima.....	15
3.6.1.1. Tehnička razmatranja.....	16
3.6.1.2. Klinička istraživanja u MR snimanjima osoba s elektrostimulatorima i ugradbenim kardioverter defibrilatorima	17
3.6.1.3. Tehnološki napretci.....	19
3.7. Akustične ozljede	20
3.8. MR kontrastna sredstva	20
3.9. MR snimanje pedijatrijskih bolesnika	21
3.10. MR snimanje osoba bez svijesti.....	22
3.11. MR u trudnoći.....	22
3.11.1. Specifična stopa apsorpcije	22
3.11.2. Migracija.....	23
3.11.3. Akustična oštećenja	23

3.12. Hitni slučajevi tijekom MR snimanja	23
4. ZAKLJUČAK	26
5. LITERATURA	27
6. ŽIVOTOPIS	30

1. UVOD

Magnetska rezonancija (MR) je radiološka metoda uvedena 1970-ih. MR je široko raširen sa više od 60 milijuna provedenih pretraga u 2012. širom svijeta. Tehnološki napretci zajedno s unaprjeđenjima u području obrade slike kontinuirano smanjuju troškove kao i ograničenja što dovodi do daljnjeg povećanja korištenja MR-a u dijagnostici širom svijeta. Jedna od glavnih prednosti magnetske rezonancije je i to što omogućava veću kontrastnost u prikazivanju mekih tkiva u odnosu na ostale radiološke metode (1, 2).

Akvizicija slike u MR-u je posebna i razlikuje se od ostalih radioloških metoda po tome što ne koristi ionizirajuće zračenje. Zasniva na malim razlikama u intrinzičnom ponašanju vodikovih protona vezanih u različitim mekim tkivima i tekućinama u tijelu koje proizvode signal. Za akviziciju tog signala potrebno je snažno magnetsko polje i radiofrekventne zavojnice što je vrlo zahtjevno u pogledu osiguravanja sigurnosti pacijenata i medicinskog osoblja i jedinstveno za MR u odnosu na ostale radiološke metode. Kako bi izbjegli komplikacije i narušavanje sigurnosti nužno je da medicinsko osoblje, u ovom slučaju radiološki tehnolozi, imaju osnovno znanje o samoj fizici nastanka slike kako bi bolje razumjeli zadane smjernice za sigurnost (1).

Svaki MR uređaj se sastoji od tri osnovne komponente: glavni magnet, gradijentne zavojnice i radiofrekventne zavojnice (1).

1.1. Glavni magnet

MR magnet je u principu velika zavojnica sačinjena od žice namotane oko otvora MR uređaja. Kada se kroz tu žicu pusti električna struja nastane magnetsko polje. Moderni magneti koji se koriste u kliničke svrhe imaju jakost magnetskog polja u intervalima od 1.0 do 3.0 Tesla (T) dok je jakost polja koja se koriste u znanstvenim istraživanjima i do 9.4 T. Za usporedbu, ta magnetska polja su od 10 do 100 tisuća puta veća od magnetskog polja Zemlje, i više od 100 puta a od polja uobičajenog magneta za hladnjak. Za potrebe snimanja jačina magnetskog polja mora biti jednaka u svim dijelovima polja pa je većina tih sustava cilindričnog oblika. Jačina električne struje potrebna za proizvesti takvo polje mjeri se u stotinama ampera. Za postići takvu jačinu u konvencionalnom elektromagnetu potrebna je velika količina kontinuirane energije. Iz tog razloga većina MR magneta koristi supravodljivu žicu koja gotovo nema otpora ako je ohlađena na jako nisku temperaturu. Iz tog razloga magnet se nalazi u dobro izoliranom spremniku unutar kojeg se nalazi tekući helij (1).

1.2. Sustav gradijentnih zavojnica

U modernim MR uređajima gradijentne zavojnice se koriste za prostorno kodiranje slike. Gradijentne zavojnice, za razliku od glavnog magneta, mijenjaju jačinu struje, promjena nužna za samo kodiranje slike unutar vremenskog okvira impulsnih sekvenci. Nagle promjene struje dovode do mikroskopskog pomicanja ovih zavojnica što rezultira bukom koja se čuje tijekom samog pregleda (1).

1.3. Radiofrekventne zavojnice

Svaki MR uređaj treba zavojnicu za slanje signala koji će pobuditi nuklearnu magnetizaciju unutar tijela pacijenta i zavojnicu koja će taj povratni signal akvizirati. Nazivamo ih radiofrekventne zavojnice zato što su podešene na frekvenciju protonske rezonancije objekta snimanja koja većinom spada u radiofrekventnu domenu elektromagnetskog spektra. Zavojnice su različite veličine i oblika ovisno o snimanom dijelu tijela jer je prednost u omjeru signal-šum na strani postojanja zavojnice koja prima signal što bliže objektu snimanja (1).

1.4. MR zone i raspored opreme za snimanje

Jačina glavnog magneta i činjenica da je MR uređaj uvijek uključen predstavljaju velike sigurnosne probleme i u samoj prostoriji za snimanje, ali i u blizini nje. Iako su pacijenti i medicinsko osoblje koje radi u MR jedinicama za snimanje glavni fokus svih mjera sigurnosti, zapravo veća opasnost može doći od osoba koje nisu pacijenti i koji ne rade inače u MR jedinicama budući da postoji veća vjerojatnost da upravo oni unesu feromagnetične predmete u MR okruženje ili da slučajno zaobiđu kontrolne točke. Primjer toga su liječnici i medicinske sestre koji ulaze u prostor magneta u hitnim slučajevima, radnici u osiguranju i čistačice te osobe koje dolaze u pratnji pacijenta koji najčešće nisu svjesni opasnosti MR-a.

Ključan faktor u izbjegavanju tih nesreća je podjela MR okruženja u četiri jasno označene zone s progresivnim ograničavanjem ulaska u više zone (1).

Te zone su:

- Zona I – pristup ovoj zoni nije ograničen te uključuje sva područja slobodno dostupna široj javnosti, ovo je područje kroz koje pacijenti i svi ostali pristupaju

kontroliranom MR području (1).

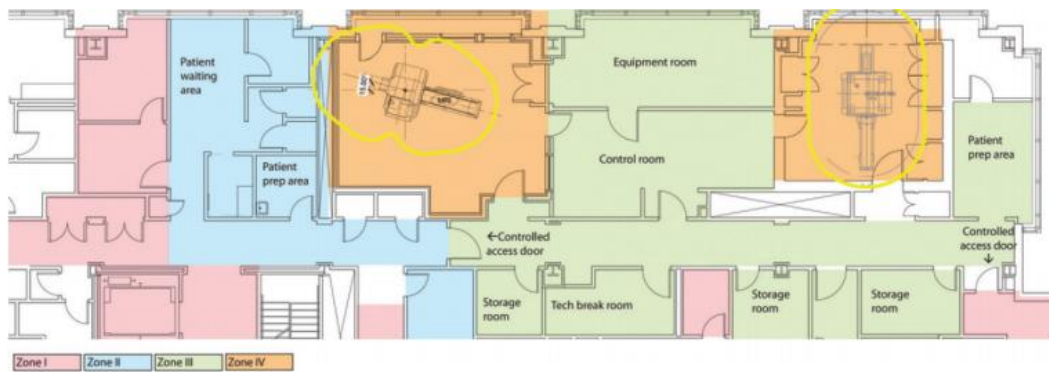
- Zona II – međuprostor između nekontrolirane zone I strogo kontroliranih zona III i IV. Može se koristiti za primanje pacijenata, prikupljanje povijesti bolesti te provjeru mogućih sigurnosnih rizika. Pacijenti u ovoj zoni nemaju slobodu kretanja te moraju biti pod nadzorom obučenog MR osoblja (1).
- Zona III – područje u kojem postoji mogućnost ozbiljnih ozljeda ili čak smrti izazvanih interakcijom neprovjerenih osoba ili feromagnetičnih objekata s magnetom. Soba za upravljanje MR uređajem je obično upravo u zoni III kao i sva područja sa nesmetanim pristupom vratima od sobe u kojoj se nalazi glavni magnet. Pristup ovoj zoni mora biti strogo ograničen pomoću sustava zaključavanja ili posebnim lozinkama te dostupan i nadziran isključivo od strane MR osoblja. Samo MR osoblje smije imati nesmetan pristup zoni III, a ne MR osoblje takav pristup ne smije imati dok ne prođu potrebnu obuku te i sami postanu dio MR osoblja. Zona III mora biti označena kao potencijalno opasna. Treba uzeti u obzir i da je magnetsko polje trodimenzionalno te se ograničeno područje možda mora primijeniti ne samo u svim smjerovima na istom katu nego i kroz pod i/ili strop susjednih katova (1).
- Zona IV – prostorija u kojoj se nalazi sami MR uređaj te samim tim područje najvećeg rizika. Ova zona mora biti označena, crvenim svjetlom i znakom da je magnet uvijek uključen, kao potencijalno opasna zbog jakog magnetskog polja (Slika 1). Sve osobe koje ulaze u ovu zonu moraju biti pod direktnim vizualnim nadzorom MR osoblja (1).

Na Slika 2 je shematski prikazan raspored MR zona u jednoj ustanovi.



Slika 1 Sigurnosna upozorenja na ulazu u IV zonu

Preuzeto s: Tsai LL, Grant AK, Morteale KJ, Kung JW, Smith MP. A Practical Guide to MR Imaging Safety: What Radiologists Need to Know. Radiographics. 2015 Oct;35(6):1722-37. doi: 10.1148/rg.2015150108. PMID: 26466181



Slika 2 Shema MR jedinice koja sadrži dva MR uređaja jačine 1,5 T

Preuzeto s: Tsai LL, Grant AK, Morteale KJ, Kung JW, Smith MP. A Practical Guide to MR Imaging Safety: What Radiologists Need to Know. Radiographics. 2015 Oct;35(6):1722-37. doi: 10.1148/rg.2015150108. PMID: 26466181

1.5. MR osoblje i ne MR osoblje

Definirane razine MR osoblja su:

- MR osoblje prve razine odnosno osobe koje su prošle minimalne sigurnosne edukacije kako bi osigurali vlastitu sigurnost u MR okruženju,
- MR osoblje druge razine, odnosno osobe koje su opsežnije obučene i upućene u širi aspekt MR sigurnosnih problema,
- ne-MR osoblje u koje spadaju sve osobe koje nisu prošle obuku o MR sigurnosti. U ovu razinu spadaju i pacijenti (3).

Sukladno tome preporučena su sljedeća ograničenja pristupa zonama III i IV: ograničenje pristupa svim osobama koje nisu obučene u području MR sigurnosti ili provjereni od strane osoblja obučenog u području MR sigurnosti, te se nalaže da sva kontrolirana područja budu pod nadzorom obučenog MR osoblja (1,3).

Osobe koje spadaju u ne-MR osoblje moraju proći sigurnosnu provjeru svaki put kada ulaze u zone III i IV te moraju biti pod direktnim nadzorom MR osoblja druge razine cijelo vrijeme njihovog boravka. Budući da provjera iziskuje puno vremena, ključno je da sve osobe koje redovito ulaze u zone III i IV budu obučene da pripadaju MR osoblju prve ili druge razine (1).

Osoblje prve razine bi trebalo biti obučeno o samim osnovama magnetske rezonancije kako bi oni mogli u tom okruženju pravilno reagirati. Obuka treba sadržavati objašnjenje što je to MR snimanje, s naglaskom na opasnosti i rizike. Obuku bi trebalo organizirati svake godine te je o tome potrebno voditi evidenciju. Također je potrebno položiti test kako bi se potvrdilo osnovno razumijevanje (1).

Osoblje prve razine također mora ispuniti sigurnosni obrazac za provjeru, a kojeg treba godišnje osvježavati i redovito provjeravati ispravnost. Nakon završene obuke MR osoblje prve razine dobiva godišnje neometano pravo pristupa III i IV zoni. Osoblje prve razine smije pratiti ne-MR osoblje u III zonu, ali iako imaju pravo slobodnog pristupa IV zoni nije im dozvoljeno primati pacijente niti su odgovorni za ne-MR osoblje unutar zone IV (1).

Osoblje druge razine bi trebalo uključivati sve radiologe i specijalizante koji redovno ulaze u III i IV zonu. Radiolozi i pripravnici koji rijetko ulaze u III i IV zonu, kao na primjer specijalisti nuklearne medicine ili intervencijski radiolozi, mogu biti osoblje prve razine što bi im omogućilo ulazak u zone III i IV u nuždi. Fizičari i znanstvenici koji rade u MR okruženju također trebaju biti osoblje druge razine kao i medicinske sestre ili bilo kakvi asistenti koji rade u MR okruženju. Svi radiološki tehnolozi također moraju imati status MR osoblja druge razine (1).

Osoblje druge razine također mora proći sigurnosnu provjeru . Obuka za osoblje druge razine uključuje iste materijale kao i ona za prvu uz naravno dublju obradu tematike kao i naglasak na proces sigurnosne provjere, objekte koji se mogu unijeti u IV zonu kao i sigurnosne i hitne postupke u MR okruženju. Također osoblje druge razine je zaduženo za nadzor ne-MR osoblja u zonama III i IV (1).

Osoblje prve i druge razine mora znati da ukoliko im je ugrađen bilo koji uređaj ili završe na operacijskom zahvatu nakon kojeg im u tijelu ostanu feromagnetični materijal ili pretrpe ozljedu nakon koje im ostane metalno strano tijelo, da moraju ažurirati svoj sigurnosni obrazac (1).

Preporuka je da se MR tehnolozi kontinuirano obrazuju, uključujući godišnju obuku o MR sigurnosti koja bi trebala sadržavati

- kriterije provjere pacijenata koji se odnose na feromagnetične predmete, predmete koji provode električnu struju, medicinske implantate i uređaje te rizik za razvoj nefrogene sistemske fibroze
- pravilno pozicioniranje pacijenata i opreme kako bi se izbjegle termalne ozljede
- oprema koja se smatra MR sigurnom ili uvjetno sigurnom
- sigurnosni postupci za pacijente kojima je potrebna hitna medicinska pomoć
- postupke zaustavljanja MR uređaja kao što je gašenje sustava i kriogeni sigurnosni postupci
- postupci zaštite sluha pacijenata
- postupanje s pacijentima koji su klaustrofobični, anksiozni te emocionalno uznemireni (1).

2. CILJ RADA

Cilj ovog rada je navesti i pojasniti sve sigurnosne mjere vezane uz snimanje pacijenata magnetskom rezonancijom.

3. SIGURNOSNI RIZICI PRI SNIMANJU MAGNETSKOM REZONANCIJOM




Standardi sa MR sigurnosnu terminologiju su prvi put objavljeni 2005. od strane Američkog društva za ispitivanje i materijale (American Society for Testing and Materials-ASTM International) (1). Time se uređaji/naprave označavaju kao

- MR sigurni uređaji/pribor, odnosno ne predstavljaju opasnost u svim MR snimanjima što znači da je uređaj nemagnetičan, nemetalan i nevodljiv
- MR uvjetni odnosno uređaji/naprave koji su sigurni isključivo pod određenim uvjetima MR snimanja, uz obavezno poznatu jakost glavnog magnetskog polja, maksimalnim poljem gradijenta i maksimalnom specifičnom stopom apsorpcije kao i opisanim uvjetima testiranja u kojem su te informacije prikupljene
- MR nesigurni uređaji/naprave koje se smatraju kontraindikacijom za bilo koje MR snimanje (4).

Uređaji mogu biti smješteni u bilo koju od ove tri kategorije na osnovi eksperimentalnih podataka dobivenih koristeći standardizirane metode izdane od strane ASTM Internationala. Oznake MR sigurnih i MR nesigurnih uređaja se mogu donijeti bez testiranja koristeći prethodne znanstvene spoznaje. Na primjer, intravenski kateter sastavljen od silikona i poliuretana ne sadrži feromagnetične komponente niti ima svojstvo vodljivosti te se samim tim može proglasiti MR sigurnim bez prethodno provedenih eksperimentalnih ispitivanja. Svaki metalni ili aktivni elektronični medicinski uređaj može potencijalno učiniti štetu u okruženju MR snimanja. Upravo zato je detekcija tih uređaja važan dio provjere pacijenata prije samog snimanja (1,4).

Kako bi se olakšalo prepoznavanje kojoj od tih skupina uređaj pripada razvijen je poseban sustav simbola. Tablica 1

Tablica 1 Simboli koji se koriste za MR označavanje uređaja i implatata

Simbol	Značenje
<p>Kvadrat</p>  <p>ili</p>	MR sigurno
<p>Jednakostranični trokut</p> 	MR uvjetno
<p>Prekriženi krug</p> 	MR nesigurno

Preuzeto i adaptirano s: Shellock FG, Woods TO, Crues JV 3rd. MR labeling information for implants and devices: explanation of terminology. Radiology. 2009 Oct;253(1):26-30. doi: 10.1148/radiol.2531091030. PMID: 19789253

3.1. Translacijska sila i moment

Svaki objekt je kad se nađe u magnetnom polju podložan djelovanju translacijske sile ili momenta. Translacijska i rotacijska sila mogu nastati kad bilo koji metalni objekt dođe u kontakt sa statičnim ili promjenjivim magnetskim poljem. Sila se na metalnom objektu

povećava ovisno o feromagnetičnim svojstvima sastava samog tog objekta, masom objekta i gradijentom jakosti magnetskog polja na točnoj lokaciji na kojoj se predmet i nalazi. Gradijent magnetskog polja opisuje koliko se brzo polje povećava kada se udaljenost od magneta smanjuje. Iako je polje najjače u izocentru magneta, na mjestima gdje je gradijent najveći vladaju najjače sile (1).

Medicinski uređaji i implantati sadrže različite količine feromagnetičnih materijala te zato mogu biti podložni tim silama. Većina uređaja kao što su kirurški šavovi, kopče, ploče, vijci, vaskularni i bilijarni stentovi ne sadrže elektroničke komponente te su pasivni, a mnogi od njih su sastavljeni od ne-feromagnetičnih materijala te samim tim nisu podložni djelovanju sila. Uređaji koji sadrže feromagnetične materijale mogu se smatrati MR sigurnima ukoliko je količina tih materijala dovoljno mala da ne predstavlja rizik za izazivanje sile ili ako su ti uređaji čvrsto implantirani kao što su ortopedski vijci i zubni implantati (1).

Međutim, mnogi uređaji zahtijevaju pojačani oprez. Primjer takvog uređaja su i kopče za aneurizmu budući da se one hvataju isključivo za mekotkivne strukture. Opisan je jedan smrtni slučaj izazvan rotacijom kopče dok je pacijent bio u blizini magneta jer se feromagnetični sastav kopče pogrešno procijenio. Uređaji mogu sadržavati i specifične komponente koje ih čine MR uvjetnima ili MR nesigurnima. Primjer takvog uređaja su ventrikuloperitonealni šantovi, koji mogu sadržavati i metalne i čak magnetske dijelove koji služe za podešavanje tlaka u ventilu in vivo što ih čini MR uvjetnima (1).

Neke vrste implantata zahtijevaju određeno vrijeme čekanja prije nego se MR snimanje može provesti u potpunosti sigurno. To su na primjer kardiovaskularni stentovi koji su u potpunosti sigurno ugrađeni tek 6 tjedana nakon samog zahvata i implantacije te se oni nakon isteka tog vremena smatraju MR sigurnima (5).

Balistički ostaci, kao što su metci i geleri stvaraju poseban sigurnosni problem. Prvenstveno zato što njihov anatomski položaj može biti promjenjiv te njihov feromagnetni sastav često nije poznat. Iako za većinu fragmenata ne postoji opasnost od rotacije ili translacije, neposredna blizina vitalnih organa može onemogućiti MR snimanje (1).

3.2. Ozljeđe uzrokovane projektilima

Jako magnetsko polje koje vlada u MR jedinici za snimanje može dovesti do zadobivanja fizičkih ozljeda uzrokovanih projektilima kako na pacijentima tako i na opremi ako se

magnetičan predmet previše približi magnetu i bude uvučen u otvor MR uređaja. Ovakvi incidenti većinom budu izazvani predmetima koji se ne nalaze na pacijentu, a najčešće je to medicinska oprema. Zabilježeno je više slučajeva u kojima su boce s anestetikom ili kisikom postale projektil, a u jednom od tih slučajeva došlo je i do smrtnog ishoda prilikom udara projektila u pacijenta koji se nalazio unutar MR uređaja (6). Drugi primjeri projektila su bolnički kreveti neprilagođeni za MR, stupovi za intravenske vrećice i stolice. Uz već navedenu opasnost od fizičkih ozljeda, projektili mogu izazvati i oštećenja samog MR uređaja koja su jako skupa te zahtijevaju prekid rada MR uređaja do popravka (1).

Kako bi se takve nesreće u što većem broju spriječile postoji i mogućnost postavljanja detektora za feromagnetične metale na ulaze u prostorije u kojima se nalaze MR uređaji (7).

Noviji magneti su dizajnirani na način da minimiziraju jačinu polja izvan otvora magneta, to za posljedicu ima to da se približavanjem otvoru polje naglo povećava pa je sila koja djeluje na feromagnetični objekt nagla i nepredvidljiva. Stoga sva oprema koja se unosi u sobu u kojoj se nalazi MR uređaj mora proći procjenu MR kompatibilnosti i biti označena odgovarajućom terminologijom. Sva neobilježena ili neprovjerena oprema se smatra MR nesigurnom (1).

3.3. Prekomjerna specifična stopa apsorpcije (SAR)

Specifična stopa apsorpcije (eng. Specific absorption rate- SAR) je mjera brzine kojom tijelo apsorbira energiju po jedinici mase kada je tijelo izloženo radiofrekvenciji. Budući da se SAR definira kao snaga apsorbirana po masi tkiva mjerna jedinica joj je W/kg („watt po kilogramu“) (1).

Američki FDA (eng. *Food and Drug Administration*) propisuje maksimalni SAR kao i maksimalni porast temperature tkiva. Trenutne FDA smjernice ograničavaju maksimalni SAR izloženost cijelog tijela bolesnika s normalnom funkcijom termoregulacije na 4 W/kg i 1,5 W/kg za sve ostale bolesnike (8).

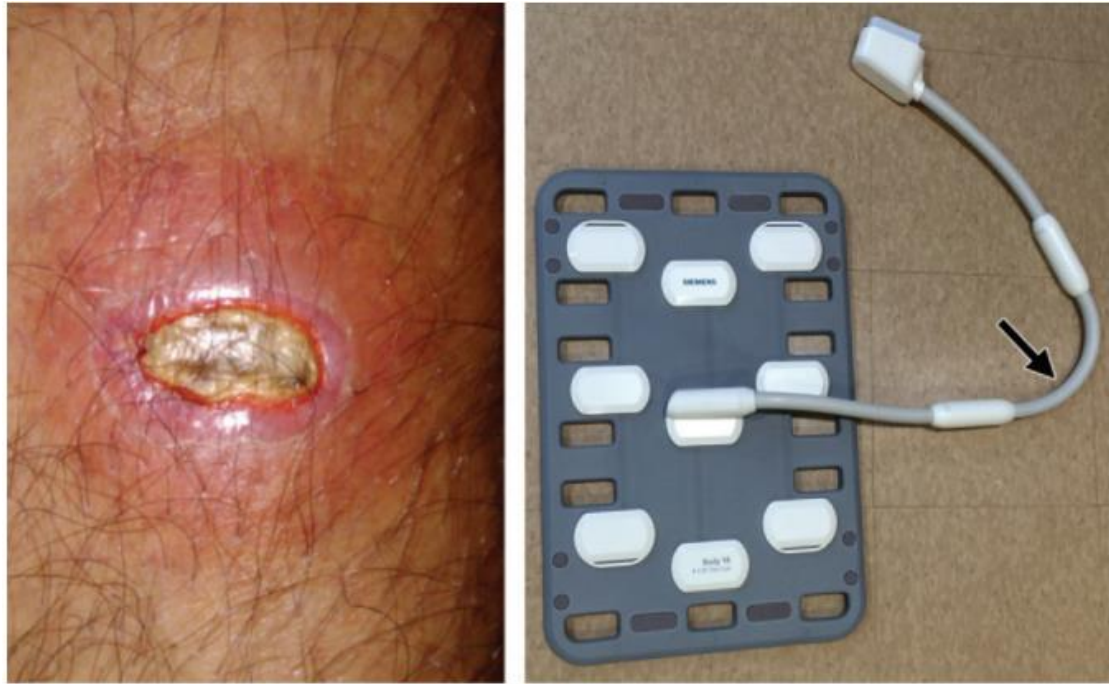SAR raste s kvadratom povećanja vrijednosti jačine magnetskog polja. Na primjer, ako polje naraste s 1,5 T na 3 T, SAR se učetverostruči. Sukladno kontinuiranim tehnološkim napretcima koji dovode do pojačanja jačine polja, tehnike koje omogućavaju procjenu i upravljanje razine SAR-a postaju sve važnije za održavanje sigurnosti pacijenta. Za ispravnu procjenu SAR-a potrebno je poznavanje električnog polja u svim točkama tijela kao i lokalnu

vodljivost tkiva. Većina MR uređaja može predvidjeti ukupni SAR uz pomoć ukupne radiofrekventne snage koja se emitira u jedinici vremena i pacijentove težine (1).

3.4. Opekline

Toplinske ozljede uslijed MR snimanja nisu česte, ali mogu biti teške i opasne po život te ih je teško predvidjeti budući da je većina opekline tijekom MR snimanja nastala za vrijeme rutinskih pregleda u kojima su se koristile standardne sekvencije. Kao rezultat toga, opisano je nekoliko mehanizama nastanka toplinskih ozljeda (1).

Kontakt između radiofrekventnih zavojnica i kože može izazvati opekline, a kako bi se to u što većoj mjeri izbjeglo zavojnice i kabeli su uloženi u debeli sloj plastike za izolaciju. Koža bi trebala biti prekrivena odjećom ili plahtom, a kabeli se postavljaju tako da ne dodiruju kožu izravno. Također se nastoji da se ta udaljenost između kože i kabela i/ili zavojnica što više poveća i osigura, pa se koriste i jastučići sastavljeni od materijala koji ne vode električni struju jer su opekline moguće čak i kada su kabeli i zavojnice ispravno izolirani. Kao primjer navodimo pacijenta koji je prilikom MR-a lumbalne kralježnice pomakao nogu i pritom slučajno naslonio kabel radiofrekventne zavojnice potkoljenicom. Kao dodatak znoj je poslužio kao odlično sredstvo koje je samo dodatno povećalo vodljivost Slika 3 (1).



Slika 3 S lijeva je prikazana opekлина trećeg stupnja na potkoljenici pacijenta koji je bio naslonjen na kabel radiofrekventne zavojnice, s desna je prikazana zavojnica slična onoj koja je korištena kada se dogodio ovaj incident; strelica prikazuje približno mjesto kontakta

Preuzeto s: Tsai LL, Grant AK, Morteale KJ, Kung JW, Smith MP. A Practical Guide to MR Imaging Safety: What Radiologists Need to Know. *Radiographics*. 2015 Oct;35(6):1722-37. doi: 10.1148/rg.2015150108. PMID: 26466181

Nastanak opekлина je moguć i zbog elektromagnetske indukcije kada struja nastala zbog promjene magnetskog polja proizvede prekomjernu toplinu. Iako gradijentne i radiofrekventne zavojnice služe kao izvor magnetskog polja struja može nastati u bilo kojem materijalu koji ima svojstvo provođenja električne struje. Ukoliko su slučajno namotani, kabeli i elektrode, čak i nakit mogu stvoriti zavojnicu i tako izazvati opekline (1).

Predmeti s minimalnom količinom vodljivog materijala mogu stvoriti dovoljno topline za nastanak opekline. Primjer toga su neki medicinski transdermalni flasteri koji u tragovima sadrže aluminij i za koje je zabilježeno da su izazvali površinske opekline. Upravo zato ako takvi flasteri nisu od strane proizvođača klasificirani kao MR sigurni, preporuča da ih se za vrijeme pretrage ukloni s tijela (9).

Određene vrste tkanina također mogu izazvati opekline. Zabilježen je slučaj u kojem je košulja koja je sadržavala čestice srebra izazvala opeklinu. Upravo iz tog razloga sve češće se inzistira da se pacijenti presvuku u bolničke haljine kako bi se izbjegle slične situacije.

Zabilježen je i slučaj u kojem su opeklinu izazvale čestice željeznog oksida u narukvici za identifikaciju koja se nalazila pacijentu oko ruke (10).

Tetovaže mogu izazvati artefakte na slici, ali opekotine se dešavaju rijetko, u većini slučajeva kada je u pitanju tamnija tinta koja sadrži više željeznih iona ili ako uzorak tinte tvori nekakvu vrstu petlje (1).

Medicinsko osoblje mora biti na oprezu da slučajno ne dođe do nastanka kružne petlje koja uključuje pacijenta. U takvim petljama većinom sudjeluju ekstremiteti. U jednom slučaju je petlja nastala preko pacijentove zdjelice i duž bedara koja nisu bila u međusobnom kontaktu nego je kroz jednu točku dodira kože na dijelu mišića potkoljenice uz znoj i meko tkivo koji su djelovali kao vodiči nastala opeklinu trećeg stupnja (11).

Površinske radiofrekventne zavojnice koje leže neposredno uz pacijenta koje najčešće ne proizvode radiofrekventnu energiju već primaju signal također predstavljaju sigurnosni rizik budući da odašiljačke RF zavojnice akumuliraju veliku količinu energije i induciraju visoku struju u površinskim zavojnicama jer obje rade na istoj rezonantnoj frekvenciji. Kako bi se to spriječilo površinske RF zavojnice sadrže tehnologiju koja blokira rezonantnu indukciju tijekom RF prijenosa, međutim taj sustav funkcionira isključivo ako su sve zavojnice ispravno spojene na MR uređaj (1).

Postoji mogućnost i da žice i krugovi unutar samog MR uređaja ili unutar pacijenta budu rezonantni s frekvencijom odaslanog RF signala što predstavlja ozbiljan i nepredvidiv sigurnosni rizik. Primjer takvog slučajnog rezoniranja je ako srčani elektrostimulator tvori petlju koja rezultira rezonantnom konfiguracijom. Slična varijanta je i takozvani „efekt antene“ gdje u ovom slučaju nenamotana žica rezonira sa električnim poljem RF zavojnice, slično kao radio podešen na stanicu, generirajući tako velika električna polja. Primjer toga je slučaj u kojem se smatra da je upravo ovaj mehanizam zaslužan za nastanak opekline trećeg stupnja u pacijenta kojem je prilikom snimanja pulsni oksimetar bio pričvršćen za prst, te je unatoč propisno postavljenim kabelima, osiguranju razmaka pomoću jastučića i komada tkanine, nastala opeklinu koja je rezultirala amputacijom navedenog prsta. Intrakardijalni srčani elektrostimulatori koji se smatraju MR uvjetnima imaju elektronske filtere koji gotovo u potpunosti eliminiraju mogućnost efekta antene, ali zaostale žice od elektrostimulatora nemaju takvu zaštitu te se iz tog razloga smatraju kontraindikacijom za pristup MR snimanju (1).

3.5. Periferna neurostimulacija

Inducirane električne struje mogu izazvati bolnu neurostimulaciju u pacijenata. Neurostimulacija većinom nastaje u rukama i nogama gdje se gradijenti magnetskog polja najbrže mijenjaju i zato ju nazivamo perifernom. Rizik neurostimulacije je određen stopom promjene magnetskog polja kroz vrijeme i definiran kao dB/dt, a izražava se u T/s (tesla po sekundi) (1).

FDA zahtijeva da se dB/dt podesi na razinu koja ne rezultira perifernom neurostimulacijom bez određenog specifičnog broja (8).

Budući da je osjetljivost na neurostimulaciju jako subjektivna i varira od osobe do osobe, postoji mogućnost da pregled koji je za jednog pacijenta sasvim ugodan drugom pacijentu bude neugodan. MR sekvence koje predstavljaju najveći rizik od neurostimulacije su one koje sadrže brze promjene gradijenata i/ili širokopojasna očitavanja, što znači da smanjenjem širine pojasa koji očitavamo ili povećanje vremena ponavljanja može smanjiti dB/dt (1).

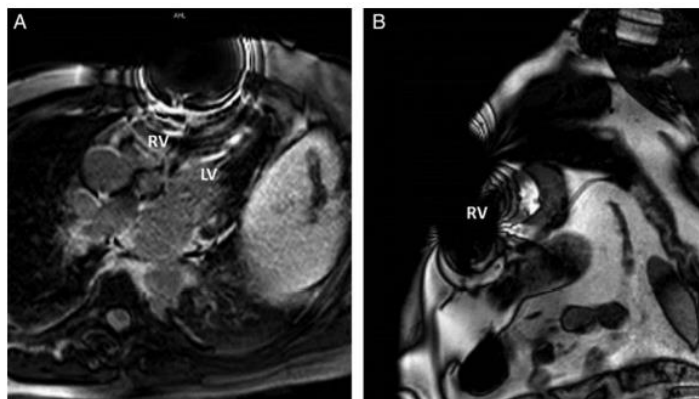
3.6. Interakcije s aktivnim uređajima i implantatima

Elektronički uređaji na više načina mogu komunicirati sa poljima glavnih i gradijentnih magneta i s RF poljima, što može dovesti do raznih štetnih događaja. Noviji MR uvjetni elektronički uređaji sada imaju SAR i ograničenje vremena snimanja određeno od strane proizvođača te su sigurni za MR snimanje pod određenim uvjetima (1).

3.6.1. MR pacijenata sa srčanim elektrostimulatorom i ugradbenim kardioverter defibrilatorima

MR je postao zlatni standard za dijagnostiku kardioloških promjena zbog superiornog mekotivnog kontrasta u odnosu na ostale radiološke metode. S godinama raste i broj pacijenata s ugradbenim kardiovaskularnim elektroničnim uređajima (eng. cardiovascular implanted electronic device-CIED) koji su godinama smatrani apsolutnom kontraindikacijom za MR snimanje. Međutim 2005. godine je procijenjeno da će u budućnosti čak 75% pacijenata sa srčanim elektrostimulatorima (eng. pacemaker) i ugradbenim kardioverter defibrilatorima (eng. implantable cardioverter defibrillator-ICD) trebati MR pretrage zbog visoke vjerojatnosti nastanka suvremenih bolesti kao što su moždani udar, artritis i karcinomi. Tek 2011. je FDA odobrila prve pacemakere koji su klasificirani MR uvjetnima (12).

Prisutnost elektroničkih uređaja ne samo da može ugroziti pacijenta nego i samu kvalitetu slike uzrokujući artefakte. To može značajno smanjiti dijagnostičku pouzdanost snimke naročito ako se uređaj nalazi u blizini područja od interesa. Istraživanja su pokazala da većina modernih elektrostimulatora ne utječe značajno na kardiološke snimke kada su postavljeni u desnom dijelu prsnog koša. Međutim, ICD uređaji ponajviše zbog velike baterije češće uzrokuju artefakte na slici ili čak i potpuni izostanak signala na snimci prsnog koša (Slika 4) (12).



Slika 4 Prikaz artefakta u pacijenta s ljevostranim torakalnim kardiovaskularnim implantiranim elektroničkim uređajem, (A) pogled na četiri srčane komore (B) pogled na kratku os; vidljiva je praznina koja dovodi do izobličenja dijagnostičke kvalitete slike; RV- desni ventrikul, LV-lijevi ventrikul

Preuzeto s: Nordbeck P, Ertl G, Ritter O. Magnetic resonance imaging safety in pacemaker and implantable cardioverter defibrillator patients: how far have we come? Eur Heart J. 2015 Jun 21;36(24):1505-11. doi: 10.1093/eurheartj/ehv086. Epub 2015 Mar 21. PMID: 25796053; PMCID: PMC4475571

3.6.1.1. Tehnička razmatranja

Prilikom MR snimanja statično polje glavnog magneta, gradijentno polje i RF polje mogu ometati rad elektrostimulatora i ICD-ova te izazvati mehaničke, elektromagnetske i toplinske efekte (12).

Mehanički efekti uzrokovani mehaničkim pomakom odnosno dislokacijom uređaja ili elektroda su uvijek predstavljali opasnost od koje se najviše bojalo unatoč činjenici da ni stariji elektrostimulatori ne sadrže elektrode napravljene od snažnih feromagnetičnih materijala. Prema tome, MR uređaji jačine do 3T predstavljaju samo zanemarivo ometanje elektroda. To se ne odnosi na elektronski dio uređaja jer on sadrži nekoliko feromagnetičnih komponenti. Iako se udio tih komponenti u novijim elektrostimulatorima smanjuje, neki dijelovi kao što su

baterije i transformatori za punjenje kondenzatora u ICD-ovima ostaju nužni. Opasnost od mehaničkog pomaka elektrostimulatora i ICD-ova se povećava s jakošću magnetnog polja, količinom feromagnetičnih materijala unutar samog uređaja, udaljenosti od otvora MR uređaja i stabilnosti samog uređaja u tijelu (12).

Elektromagnetni efekti se događaju kada statično magnetno polje u kontaktu sa uređajem utječe na rad njegovog senzora što u teoriji za posljedicu može imati nastanak asinkronog rada elektrostimulatora, nemogućnost detekcije tahikardije s mogućim smrtnim ishodom ukoliko se inducirana ili spontano nastala ventrikularna tahikardija tijekom snimanja ne prekine izvana od strane osoblja. RF polje i pulsni gradijenti mogu inducirati struju u elektrodama uređaja i tako dovesti do prekomjernog ili nedovoljnog očitavanja u uređaju što može spriječiti neophodno održavanje srčanog ritma od strane uređaja ili aktivirati anti-tahikardijski ritam ili šok. Doduše, realni nastanak šoka putem ICD-a u većini slučajeva nije moguće zbog djelovanja statičnog magnetnog polja na kondenzator. To može dovesti do pražnjenja baterije, ali i predstavlja rizik od stvarnog pojavljivanja tahikardije dok je pacijent unutar MR uređaja. Također pulsna gradijentna polja mogu biti dovoljno velika da uzrokuju električnu stimulaciju srca koja može dovesti do ventrikularne aritmije, ali ovaj učinak je rijedak u kliničkoj praksi. U svinjskom modelu se pokazalo da ovaj učinak može dovesti do klinički značajne tahikardije pa se pretpostavlja da bi indukcija aritmije mogla biti uzrok smrti nekoliko pacijenata s elektrostimulatorima unutar MR-a (12).

Toplinski efekti nastaju taloženjem otpuštene RF energije u tijelu što može dovesti do porasta tjelesne temperature za nekoliko Celzijevih stupnjeva i u pacijenata koji nemaju elektronični kardiovaskularni uređaj. Količina nakupljene energije ovisi o SAR-u, obliku i veličini tijela kao i protokolu korištenom za snimanje. Kao rezultat utjecaja RF polja elektrode uređaja mogu pokazati snažni efekt sprežavanja. Taj takozvani „antena efekt“ može dovesti do intenzivnog lokalnog zagrijavanja što uzrokuje oštećenje tkiva zbog edema ili nekroze. Ti efekti kasnije potencijalno dovode do povećanja praga ritma, gubitka hvatišta elektrode ili indukcije aritmije. Ključni faktori u lokalnom akumulaciji RF energije su SAR, dizajn i konfiguracija elektroda. Odgovarajući odabir MR orijentira kod pacijenata sa ovim uređajima može značajno smanjiti opasnost od zagrijavanja (12).

3.6.1.2. Klinička istraživanja u MR snimanjima osoba s elektrostimulatorima i ugradbenim kardioverter defibrilatorima

Nekoliko ključnih organizacija iz područja radiologije i kardiologije su 2007. prihvatile smjernice o sigurnosti MR-a u pacijenata s kardiološkim uređajima koje su prisutnost

pacemakera i ICD-a u pacijenata proglasili kontraindikacijom za MR snimanje. Tijekom posljednjih godina proveden je niz manjih kliničkih istraživanja koja su ispitivala sigurnosne aspekte kliničkih MR skeniranja osoba s elektrostimulatorom. Studije su se razlikovale po pitanju jačine magnetskog polja (od 0,2 do 3 T), dijelu tijela koje se skenira, vrsti protokola, ograničenjima SAR-a, vrsti elektrostimulatora (jedna ili dvije komore) te proizvođaču (12).

Kod pacijenata s elektrostimulatorom većina ranijih studija bila je na MR uređajima jačine 0,5 T. U ukupno 99 ispitanika nisu zabilježeni neki veći nepoželjni incidenti. U nekoliko pacijenata došlo je do aktivacije senzora i smanjenja napona baterije (13). Druga studija je ispitivala te iste efekte u modernim uređajima niskoga polja od svega 0,2 T; te potvrdila da u 114 pacijenata nije bilo nuspojava (14). Najveća studija je također promatrala i dugoročne efekte gdje je na 82 pacijenta provedeno 115 pretraga. Povećanje u pragovima induciranja srčanog ritma zabilježeno je u 3% elektroda, a u 7 pacijenata je zbog električnog poništavanja elektrostimulatora bilo potrebno novo programiranje uređaja (15). Španjolska studija na uređaju od 2.0 T izvijestila je o snimanju 13 pacijenata bez ikakvih događaja (16). Studija na uređaju od 3T je u ukupno 44 pacijenta od kojih su svi obavljali MR snimke mozga koristeći zavojnicu za glavu koja je i slala i primala RF signal, nije bilo klinički značajnih promjena u konfiguraciji uređaja i parametrima, aritmija i elektroničkih resetiranja (17). Istraživanje na 14 pacijenata bez ograničavanja skeniranja također nije pokazalo štetne posljedice (18).

U ukupno 13 studija i na ukupno 365 pacijenata istraživao je utjecaj MR uređaja snage 1,5 T na funkciju uređaja u pacijenata sa ICD-om. Najvjerodostojnije istraživanje po pitanju broja pacijenata provedeno je na njih 201. Kako bi se procijenili dugoročni štetni utjecaji, ispitivanje uređaja je obavljeno 3 do 6 mjeseci nakon samog MR skeniranja. Iako su zabilježene manje promjene, nije bilo klinički značajnih promjena koje bi iziskivali reprogramiranje uređaja ili reviziju generatora i elektroda. Doduše, tri pacijenta su doživjela resetiranje napajanja uređaja tijekom MR skeniranja mozga ili srca. Zaključak ove studije je bio da se MR skeniranje može izvoditi kod pacijenata sa ICD-om ukoliko ne postoji alternativa i ukoliko se sami postupak odvija u centrima s visokom stručnošću i vrhunskom opremom (19).

Mnoga istraživanja u MR-u u pacijenta s kardiovaskularnim implanatibilnim elektroničkim uređajem (eng. cardiovascular implanted electronic device-CIED) uključivala su i ispitanike koji su trebali MR snimke toraksa iako su teorijska razmatranja kao i neki eksperimentalni pronalasci sugerirali postojanje dodatnog rizika u ovakvih pacijenata, ali zasada nema čvrstih dokaza da skeniranje prsa dovodi do većeg broja neželjenih događaja (12).

3.6.1.3. Tehnološki napretci

Godine dugotrajnog istraživanja dovela su do razvoja MR uvjetnih kardiovaskularnih elektroničkih uređaja koji sadrže posebne hardverske i softverske komponente testirane pod određenim unaprijed definiranim uvjetima. Hardverske izmjene uključuju minimizaciju feromagnetičnih dijelova, upotreba posebnih filtera koji sprječavaju pretjerano i nedovoljno očitavanje te prijenosna senzore da se isključi mogućnost nepredvidljive aktivacije u magnetskom polju. Također je razvijen i posebni softverski model kojeg medicinsko osoblje mora uključiti prije nego osoba sa CIED-om uđe u MR. Ti modeli obično sadrže značajke kao što su bipolarna stimulacija s visokonaponskim izlazom ili privremeno isključuje terapiju. Rizik od slučajnog uparivanja RF i gradijentnih polja s elektrodama je smanjen posebnim promjenama u dizajnu elektroda, ponajprije da bi se smanjio rizik nekontroliranog ubrzavanja i pretjeranog zagrijavanja vrha elektrode. U EU je 2008. prvi uređaj proglašen MR uvjetnim, dok je američki FDA prvi uređaj odobrio 2011. Randomizirano kliničko istraživanje nije pokazalo nikakve veće komplikacije potvrdivši pogodan sigurnosni pristup u kliničkoj praksi. Kao prednost nad ranijim MR uvjetnim uređajima važno je naglasiti i to da je po prvi put proglašen MR uvjetan uređaj dostupan za snimanje cijelog tijela, bez zone izuzimanja. S vremenom se odobrava sve više i više MR uvjetnih uređaja. Glavne specifikacije uređaja se odnose uglavnom na snagu polja koja većinom iznosi 1,5 T, dozvoljenu zonu snimanja, bez isključenja toraksa, te SAR koje je 2.0 W/kg (12).

Kao rezultat sve više istraživanja, za pretpostaviti je da će više-manje svi CIED-i koji izlaze na tržište u buduću biti okarakterizirani kao MR uvjetni. Potrebno je što je više moguće pratiti upute proizvođača kako bi se izbjegle moguće akutne i kronične komplikacije. Međutim, mnogi pacijenti sa starijim CIED uređajima koji nisu klasificirani kao MR uvjetni će također trebati MR pretrage u budućnosti. U posljednje vrijeme nekoliko autora tvrdi da se MR i kod takvih pacijenata mora smatrati dijagnostičkom opcijom s obzirom da rezultati nekoliko novijih istraživanja sugeriraju nisku pojavnost komplikacija. Međutim, da bi se takve pretrage odvijale potrebno je veliko znanje i visok nivo stručnosti kao i neke dodatne mogućnosti kao što je reprogramiranje uređaja i nadzor pacijenta te se zato smatra da će takva snimanja biti dostupna samo u nekoliko najvećih centara (12).

3.7. Akustične ozljede

Prema smjernicama FDA maksimalna dozvoljena glasnoća za MR uređaj je 140 dB te 99 dB za pacijente sa zaštitom sluha. Većina buke koja nastaje u MR-u proizlazi od brze izmjene struja u gradijentnim zavojnicama koje reagiraju s magnetnim poljem preko Lorentzovih sila. Pulsne sekvence sa mnogo gradijenata su najglasnije, ali i one većinom ne prelaze dozvoljeni maksimum. Privremeni gubitak sluha je zabilježen u pacijenata koji su pristupili pregledu bez zaštitnih sredstava, većinom jednokratni čepići za uši ili slušalice koji mogu smanjiti razinu buke za 10 do 30 dB. MR uređaji novije generacije smanjuju razinu buke koristeći pasivne štitnike protiv buke i aktivne tehnike kao što su tihe pulsne sekvence (1).

3.8. MR kontrastna sredstva

Ponekad je prilikom MR snimanja potrebno koristiti kontrastno sredstvo na bazi gadolinija koje pacijenti uglavnom dobro podnose te izazivaju značajno manje negativnih reakcija od jodnih kontrastnih sredstava koja se koriste prilikom ionizirajućih snimanja. Iako se teške anafilaktičke reakcije dešavaju rijetko, preporuka je da se kod pacijenata koji su imali raniju reakciju na kontrastno sredstvo ubrizga drugo kontrastno sredstvo ukoliko je ono nužno za potpunu MR obradu. Također je preporuka da se svi rizični pacijenti premediciraju kortikosteroidima i antihistaminicima. Pacijenti koji predstavljaju najveći rizik za pojavu reakcije na kontrastna sredstva na bazi gadolinija su oni kod kojih su već imali reakcije na to kontrastno sredstvo te oni pacijenti kod kojih je zabilježeno više drugih alergijskih reakcija. Osjetljivost na gadolinijaska kontrastna sredstva mora biti zabilježena i dokumentirana kao i sve druge alergijske reakcije na bilo koje lijekove (1).

Primjena kontrastnih sredstava na bazi gadolinija se povezuje i sa nefrogenom sistemskom fibrozom (NSF) koja je u literaturi opisana po prvi put 2000. godine (20). NSF je sistemska fibrozna bolest koja pogađa kožu i unutarnje organa. Smrtni ishodi su mogući zbog smanjenja pokretljivosti i zatajenja dišnog sustava. Pacijenti s NSF-om imaju akutnu i/ili tešku kroničnu insuficijenciju bubrega s niskom stopom glomerularne filtracije $<30 \text{ ml/min/1.73 m}^2$ te su u većini slučajeva, osim nekoliko iznimki, primili kontrastna sredstva na bazi gadolinija. Razdoblje između primanja kontrastnog sredstva i pojave prvih simptoma je često manje od tri mjeseca iako su zabilježeni i duži periodi latencije. Gotovo svi slučajevi koji su zabilježeni su bili kod pacijenata s kroničnom bubrežnom bolesti 4. stupnja odnosno glomerularnom

filtracijom od 15-29 ml/min/1.73 m², s kroničnom bubrežnom bolesti 5. stupnja, odnosno glomerularnom filtracijom <15 ml/min/1.73 m² ili akutnom bubrežnom insuficijencijom (1).

Točan mehanizam nastanka NSF-a nije u potpunosti poznat, ali se pretpostavlja da se u pacijenata sa zatajenjem bubrega odgođeno izlučivanje kontrastnih sredstava na bazi gadolinija i promjene u metaboličkom okruženju omogućavaju Gd³⁺ da se disocira i veže za slobodne anione kao što su na primjer fosfati što rezultira toksičnim taloženjem u tkivu (21).

Pacijent se smatra rizičnim za razvoj nefrogene sistemske fibroze u sljedećim uvjetima:

- Pacijent je trenutno na dijalizi
- Kronična bubrežna bolest četvrtog ili petog stupnja bez dijalize
- Procijenjena stopa glomerularne filtracije od 30 do 40 ml/min/1.73 m² (zbog mogućih kratkotrajnih fluktuacija u stopi glomerularne filtracije koja može rezultirati stopom nižom od 30 ml/min/1.73 m²)
- Akutna bubrežna insuficijencija (1).

Uz poznatu povijest renalne insuficijencije ostali rizični faktori su dijabetes i hipertenzija koja zahtijeva terapiju, životna dob veća od 60 te prethodne renalne operacije i zloćudne bolesti (1).

Kontrastna sredstva na bazi gadolinija se izlučuju u minimalnim količinama i u majčino mlijeko u otprilike 0,04 % ukupne doze koju je majka primila. To znači da je doza koja se prenosi na dijete sto puta manja od dozvoljenih 200 μmol/kg tjelesne mase za novorođenče. Iz tog se razloga smatra da je nastavak dojenja siguran nakon što je majka intravenski primila gadolinijско kontrastno sredstvo. No majka bi sama trebala donijeti informiranu odluku o tome, uključujući i mogućnost odgađanja dojenja 12 do 24 sata nakon aplikacije kontrastnog sredstva (1).

3.9. MR snimanje pedijatrijskih bolesnika

Magnetska rezonancija je u pedijatriji naročito poželjna jer nema rizika vezanih uz ionizirajuće zračenje. Svi sigurnosni principi koji se odnose na odrasle osobe vrijede i za djecu. Međutim, pedijatrijski pacijenti su podložniji anksioznosti, a oni mlađi često nemaju dovoljno jezičnih sposobnosti razumijevanja naredbi vezanih za minimiziranje artefakata na slici nastalih pomicanjem. Kako bi se ublažila anksioznost djeteta, ponekad je potrebno da netko od članova obitelji bude u pratnji tijekom snimanja, ali pri tom mora proći istu provjeru prije pregleda kao da se oni snimaju. Često je potrebna sedacija ili opće anestezija djeteta kako bi se osigurala

primjerena dijagnostička kvaliteta MR snimanja. Izvješća o nastanku NSF-u u djece su rijetka. Preporuča se pojačan oprez kod aplikacije kontrastnih sredstava na bazi gadolinija u novorođenčadi zbog njihove potencijalno niske stope glomerularne filtracije i nezrelosti bubrega (1).

3.10. MR snimanje osoba bez svijesti

Magnetska rezonancija može biti indicirana i kod pacijenata koji ne mogu dati odgovore na pitanja postavljena u sigurnosnoj provjeri prije samog snimanja. Obrazac može ispuniti bolesnikov skrbnik ili medicinski opunomoćenik te se taj isti obrazac tada mora potvrditi od strane liječnika ili medicinske sestre. Ako je medicinska povijest nepotpuna mogu se pregledati raniji CT-ovi ili druge radiografske snimke, a moguće je napraviti i *screening* snimke glave, prsa i abdomena. Medicinsko osoblje bi također trebalo obaviti i klinički pregled u potrazi za eventualnim kirurškim ožiljcima koji bi mogli iziskivati radiografiju prije MR snimanja (1).

3.11. MR u trudnoći

Svaka vrsta radiološke pretrage u trudnoći potencijalno može biti štetna stoga se, ako je to moguće, nastoji izbjeći. Međutim ako je pretraga nužna za zdravlje majke i održavanje normalne trudnoće, odnosno ako je korist veća od potencijalnog rizika, tada se obavlja. MR snimanje koje u odnosu na CT i ostale radiološke metode ima prednost jer ne koristi ionizirajuće zračenje. Iako postoji mogućnost teratogenih oštećenja fetusa putem MR-snimanja, ono za razliku od ionizirajućeg zračenja nema rizika od kancerogenih oštećenja. Glavni rizici MR-a u trudnoći su: akustična oštećenja zbog buke nastale pomicanjem gradijentnih zavojnica što može dovesti do oštećenja sluha fetusa jednom kad se uši razviju; zagrijavanje povezano sa radiofrekventnim impulsom i moguća migracija stanica tijekom prvog tromjesečja zbog jačine glavnog magneta (22).

3.11.1. Specifična stopa apsorpcije

Energija otpuštena u radiofrekventnim impulsima se kvantificira specifičnom stopom apsorpcije. U eksperimentalnih životinja se pokazalo da je promjena temperature uzrokovana visokim SAR-om uzrokovala malformacije. U trudnica porast temperature od 2°-2,5° C u trajanju od 30 minuta do jednog sata uzrokuje abnormalnosti izazvane toplinom kod fetusa.

Američka FDA (eng. Food and Drug Administration) je kao gornju granicu dozvoljene specifične stope apsorpcije postavila 4 W/kg za bilo kojeg pacijenta, i prema toj stopi tjelesna temperatura može porasti za 0,6°C u 20-30 minuti snimanja što je manje od temperature koja rezultira oštećenjima. Smanjeno vrijeme ponavljanja, kut preokreta, i povećani B_0 (magnetsko polje glavnog magneta) su parametri koji mogu povećati specifičnu stopu apsorpcije. U trudnica kod kojih postoje osnovane sumnje na apendicitis (upala crvuljka slijepog crijeva) se često koristi brza „spin-echo“ sekvenca koja koristi seriju od 180° radiofrekventnih impulsa zbog brzine akvizicije i dobrog kontrasta. Budući da se pri udvostručenju magnetskog polja specifična stopa apsorpcije učetverostruči, međunarodno prihvaćene smjernice preporučuju da se trudnice snimaju MR uređajima jačine do 3 T (22).

3.11.2. Migracija

Pretpostavlja se da jako magnetsko polje u fetusu može poremetiti proliferaciju, diferencijaciju i migraciju stanica u prvom tromjesečju trudnoće. Međutim ti rizici za sada ostaju teoretski budući da kod ljudi nije zabilježen nijedan štetan učinak. Ipak ICNIRP (eng. International Commission on Non-Ionizing Radiation Protection) preporučuje da se sva snimanja koja mogu, odgode do kraja prvog tromjesečja (22).

3.11.3. Akustična oštećenja

Tijekom snimanja prilikom brze izmjene gradijenata nastaje buka karakteristična za MR uređaje. MR uređaj jačine 3T kada su u upotrebi protokoli s brzom izmjenom gradijenata i visokim amplitudama može proizvesti od 80 do 120 dB buke. Nakon snimanja zabilježeni su privremeni gubitci sluha te je upotreba slušalica i čepića za uši za zaštitu sluha postala standard. Američka pedijatrijska akademija (eng. The American Academy of Pediatrics) kao gornju granicu predlaže 90 dB jer ako se ta granica prijeđe može doći do trajnih oštećenja osjeta sluha aparata u fetusu. Upravo zato je važno da ako se koriste sekvence koje stvaraju puno buke, izlaganje bude što kraće (22).

3.12. Hitni slučajevi tijekom MR snimanja

Magnetsko polje MR jedinice postavlja jedinstvena ograničenja na način pristupanja hitnim slučajevima koji dogode unutar IV zone. Sve ustanove koje imaju MR uređaje moraju

imati dokumentiran plan za rukovanje hitnim slučajevima unutar zone IV uključujući srčani zastoj, gašenje magnetna i požar te je nužno da su svi članovi MR osoblja upoznati s tim planom. Oprema za oživljavanje mora biti testirana i označena kao MR sigurna ili MR uvjetna, te se mora nalaziti u neposrednoj blizini, najčešće u zonama II ili III. Ostala dodatna oprema kao aparat za gašenje požara također moraju biti MR sigurni ili MR uvjetni. Ključno je da je svo potencijalno hitno osoblje poznaje s opasnosti povezanima s IV zonom budući da se lako može dogoditi da se tijekom hitnog postupka zaboravi pravilno provjeriti potencijalne feromagnetične projekte. Iz tog razloga, ukoliko se požar ili ikakav drugi hitni slučaj dogodi unutar IV. zone, pregled se mora zaustaviti i svim silama se truditi da se što prije pacijent i svo osoblje izvede iz IV zone dok je reanimacija i stabilizacija pacijenta već započeta od strane obučenog i kvalificiranog MR osoblja. Također bi bilo idealno kada bi jedna osoba sa statusom MR osoblja druge razine ostala na ulazu u IV zonu kako bi osigurala da u IV zonu ne ulazi nitko tko nije neophodan te da one osobe koje uđu to učine sigurno (1).

Već smo ranije naglasili da glavno magnetno polje ostaje uključeno u svakom trenutku te pravilno gašenje iziskuje postupno prigušivanje struje te je nužno da se to obavi sporo i kontrolirano. Međutim ako je uslijed hitne situacije potrebno polje odmah ugaziti, na primjer projektil prikvaci pacijenta, može se pokrenuti i prisilno gašenje. Svi MR uređaji imaju poseban gumb koji služi za pokretanje tog procesa. Prisilno gašenje se odvija na način da se zagrijava dio supravodljive zavojnice iznad praga supravodljivosti te prestaje biti supravodljiv. To uzrokuje porast temperature širom cijele glavne zavojnice što dovodi do naglog porasta električnog otpora. Iako ovo jako brzo gasi magnetsko polje, naglo zagrijavanje zavojnica dovodi do toga da okolni tekući helij, obično na tisuće litara, proključa i to na eksplozivnan način. MR jedinice su većinom opremljene cijevi zaduženom da sigurno otpuste plinoviti helij nastao vrenjem iz zgrade. Budući da je ogromno otpuštanje energije koje u ovoj situaciji nastaje nestabilno, te cijevi su znale i zakazati. Velika količina plinovitog helija u zraku može djelovati zagušljivo na ljude, a magla nastala zbog plina niske temperature može smanjiti vidljivost (1).

Ako se vrata sobe s magnetom zalupe i zatvore, nagli porast tlaka u sobi može spriječiti njihovo ponovno otvaranje. Vrata koja su obično teška budući da služe za radiofrekventnu zaštitu predstavljaju opasnost ukoliko se zbog nagle promjene tlaka preko okvira otvore ili zatvore (1).

Važno je konzultirati se s proizvođačima uređaja kako bi se odredili najbolji postupci u slučaju prisilnog gašenja. Svaki MR hitni akcijski plan mora imati jasno postavljene uvjete za

početak prisilnog gašenja , osoblje ovlašteno za inicijaciju i detaljan opis pravilne evakuacije pacijenta i svih osoba koje se nalaze neposredno uz magnet (1).

Nužno je i da osoblje koje rukuje MR uređajem razlikuje gumb za gašenje magneta od gumba za hitno gašenje električne struje koji ugasi mnoge električne sustave oko magneta, ali ne pokrene prisilno gašenje magnetnog polja (1).

Prisilno gašenje magneta se može dogoditi i spontano kao rezultat neispravne opreme, nestanka struje ili nedostatne razine helija. Svako prisilno gašenje magneta, bilo ono namjerno ili ne, se mora smatrati hitnim slučajem i svo osoblje mora biti evakuirano iz zone IV u što kraćem mogućem roku (1).

Svo MR osoblje mora biti upoznato sa potencijalnim opasnostima prisilnog gašenja magnetskog polja te bi trebao postojati akcijski plan koji razrađuje odgovornosti članova osoblja ukoliko do toga dođe. Prisilno gašenje može aktivirati i protupožarne alarme te dovesti do izlaska vatrogasaca na teren u područje magneta. Stoga je nužno osigurati područje magneta nakon takvog događaja kako bi se osiguralo da hitni službenici ulaze u to područje sigurno i samo ako su potrebni (1).

4. ZAKLJUČAK

Magnetska rezonancija je široko raširena dijagnostička metoda čija se primjena kontinuiranim tehnološkim otkrićima i napretcima, koji dovode do povećanja efikasnosti i smanjenja troškova, sve više povećava. Zbog složenog načina nastanka slike koji uključuje jako magnetsko polje, MR sa sobom nosi razne rizike i opasnosti, kako po pacijenta i njegovu pratnju tako i po osoblje, jedinstvene u odnosu na sve ostale dijagnostičke metode. Stoga je nužno da MR osoblje dobro poznaje i razumije sve moguće mehanizme nastanka ovih sigurnosnih rizika kako bi ih u što većoj mjeri mogli spriječiti. Jedan od glavnih načina održavanja sigurnosti u prostorima MR jedinice je svakako dobra provjera. Važno je da nijedna osoba koja ulazi u prostor koji je u neposrednoj blizini MR uređaja nema u sebi ili na sebi nikakve predmete i/ili uređaje koji bi u interakciji s uređajem mogli nanijeti štetu pacijentu, osoblju i/ili samom MR- u uređaju. Kako bi osoblje moglo prepoznati potencijalne opasnosti potrebna je dobra cjeloživotna edukacija kao i što je manja mogućnost ulaska osoba koju tu istu edukaciju nisu prošle u blizinu MR uređaja. Važnost cjeloživotne edukacije leži upravo u kontinuiranoj obnovi znanja kao i u praćenju novih saznanja budući da su već ranije spomenuti tehnološki napretci doveli do toga da danas neki predmeti i uređaji koji su se do nedavno smatrali apsolutnom kontraindikacijom za pristup MR pregledu, su u jasno definiranim uvjetima dozvoljeni prilikom MR snimanja. Do takvih napredaka su dovela mnogobrojna istraživanja koja se i danas nastavljaju smanjujući kontraindikacije za MR snimanje. Sigurnosni rizici koje MR predstavlja nikada neće u potpunosti nestati te ih je važno razumjeti i prići im s velikim oprezom i odgovornošću. Važno je naglasiti da iako je magnetska rezonancija povezana s brojnim rizicima i zahtijeva visoku razinu opreza u svakom trenutku, ona je danas postala nezamjenjiva radiološka metoda i zlatni standard u snimanju svih mekotkivnih struktura te je zato nužno nastaviti raditi na otklanjanju potencijalnih rizika. U tome pomažu upute i smjernice izdane od strane raznih svjetskih agencija i udruženja kojih se trebamo pridržavati.

5. LITERATURA

1. Tsai LL, Grant AK, Morteale KJ, Kung JW, Smith MP. A Practical Guide to MR Imaging Safety: What Radiologists Need to Know. *Radiographics*. 2015 Oct;35(6):1722-37. doi: 10.1148/rg.2015150108. PMID: 26466181.
2. Sammet S. Magnetic resonance safety. *Abdom Radiol (NY)*. 2016 Mar;41(3):444-51. doi: 10.1007/s00261-016-0680-4. PMID: 26940331; PMCID: PMC4848040.
3. ACR guidance document on MR safe practices: 2013 Dostupno na: <https://onlinelibrary.wiley.com/doi/10.1002/jmri.24011>
4. Sherlock FG, Woods TO, Crues JV 3rd. MR labeling information for implants and devices: explanation of terminology. *Radiology*. 2009 Oct;253(1):26-30. doi: 10.1148/radiol.2531091030. PMID: 19789253.
5. Levine GN, Gomes AS, Arai AE, Bluemke DA, Flamm SD, Kanal E, Manning WJ, Martin ET, Smith JM, Wilke N, Sherlock FS; American Heart Association Committee on Diagnostic and Interventional Cardiac Catheterization; American Heart Association Council on Clinical Cardiology; American Heart Association Council on Cardiovascular Radiology and Intervention. Safety of magnetic resonance imaging in patients with cardiovascular devices: an American Heart Association scientific statement from the Committee on Diagnostic and Interventional Cardiac Catheterization, Council on Clinical Cardiology, and the Council on Cardiovascular Radiology and Intervention: endorsed by the American College of Cardiology Foundation, the North American Society for Cardiac Imaging, and the Society for Cardiovascular Magnetic Resonance. *Circulation*. 2007 Dec 11;116(24):2878-91. doi: 10.1161/CIRCULATIONAHA.107.187256. Epub 2007 Nov 19. PMID: 18025533.
6. Landrigan C. Preventable deaths and injuries during magnetic resonance imaging. *N Engl J Med*. 2001 Sep 27;345(13):1000-1. doi: 10.1056/NEJM200109273451316. PMID: 11575283.
7. Sherlock FG, Karacozoff AM. Detection of implants and other objects using a ferromagnetic detection system: implications for patient screening before MRI. *AJR Am J Roentgenol*. 2013 Oct;201(4):720-5. doi: 10.2214/AJR.12.10332. PMID: 24059360.
8. U.S. Food and Drug Administration. A primer on medical device interactions with magnetic resonance imaging systems Dostupno na:

<http://www.fda.gov/MedicalDevices/DeviceRegulationandGuidance/GuidanceDocuments/ucm107721.htm>

9. Karch AM. Don't get burnt by the MRI: transdermal patches can be a hazard to patients. *Am J Nurs*. 2004 Aug;104(8):31. doi: 10.1097/00000446-200408000-00023. PMID: 15300037.
10. Pietryga JA, Fonder MA, Rogg JM, North DL, Bercovitch LG. Invisible metallic microfiber in clothing presents unrecognized MRI risk for cutaneous burn. *AJNR Am J Neuroradiol*. 2013 May;34(5):E47-50. doi: 10.3174/ajnr.A2827. Epub 2011 Dec 15. PMID: 22173750; PMCID: PMC7964672.
11. Knopp MV, Essig M, Debus J, Zabel HJ, van Kaick G. Unusual burns of the lower extremities caused by a closed conducting loop in a patient at MR imaging. *Radiology*. 1996 Aug;200(2):572-5. doi: 10.1148/radiology.200.2.8685360. PMID: 8685360.
12. Nordbeck P, Ertl G, Ritter O. Magnetic resonance imaging safety in pacemaker and implantable cardioverter defibrillator patients: how far have we come? *Eur Heart J*. 2015 Jun 21;36(24):1505-11. doi: 10.1093/eurheartj/ehv086. Epub 2015 Mar 21. PMID: 25796053; PMCID: PMC4475571.
13. Vahlhaus C, Sommer T, Lewalter T, Schimpf R, Schumacher B, Jung W, Lüderitz B. Interference with cardiac pacemakers by magnetic resonance imaging: are there irreversible changes at 0.5 Tesla? *Pacing Clin Electrophysiol*. 2001 Apr;24(4 Pt 1):489-95. doi: 10.1046/j.1460-9592.2001.00489.x. PMID: 11341087.
14. Strach K, Naehle CP, Mühlsteffen A, Hinz M, Bernstein A, Thomas D, Linhart M, Meyer C, Bitaraf S, Schild H, Sommer T. Low-field magnetic resonance imaging: increased safety for pacemaker patients? *Europace*. 2010 Jul;12(7):952-60. doi: 10.1093/europace/euq081. Epub 2010 Mar 31. PMID: 20356915.
15. Sommer T, Naehle CP, Yang A, Zeijlemaker V, Hackenbroch M, Schmiedel A, Meyer C, Strach K, Skowasch D, Vahlhaus C, Litt H, Schild H. Strategy for safe performance of extrathoracic magnetic resonance imaging at 1.5 tesla in the presence of cardiac pacemakers in non-pacemaker-dependent patients: a prospective study with 115 examinations. *Circulation*. 2006 Sep 19;114(12):1285-92. doi: 10.1161/CIRCULATIONAHA.105.597013. Epub 2006 Sep 11. PMID: 16966587.
16. Del Ojo JL, Moya F, Villalba J, Sanz O, Pavón R, Garcia D, Pastor L. Is magnetic resonance imaging safe in cardiac pacemaker recipients? *Pacing Clin Electrophysiol*. 2005 Apr;28(4):274-8. doi: 10.1111/j.1540-8159.2005.50033.x. PMID: 15826258.

17. Naehle CP, Meyer C, Thomas D, Remerie S, Krautmacher C, Litt H, Luechinger R, Fimmers R, Schild H, Sommer T. Safety of brain 3-T MR imaging with transmit-receive head coil in patients with cardiac pacemakers: pilot prospective study with 51 examinations. *Radiology*. 2008 Dec;249(3):991-1001. doi: 10.1148/radiol.2493072195. PMID: 19011193.
18. Gimbel JR. Magnetic resonance imaging of implantable cardiac rhythm devices at 3.0 tesla. *Pacing Clin Electrophysiol*. 2008 Jul;31(7):795-801. doi: 10.1111/j.1540-8159.2008.01117.x. PMID: 18684275.
19. Nazarian S, Hansford R, Roguin A, Goldsher D, Zviman MM, Lardo AC, Caffo BS, Frick KD, Kraut MA, Kamel IR, Calkins H, Berger RD, Bluemke DA, Halperin HR. A prospective evaluation of a protocol for magnetic resonance imaging of patients with implanted cardiac devices. *Ann Intern Med*. 2011 Oct 4;155(7):415-24. doi: 10.7326/0003-4819-155-7-201110040-00004. PMID: 21969340; PMCID: PMC4337840.
20. Cowper SE, Robin HS, Steinberg SM, Su LD, Gupta S, LeBoit PE. Scleromyxoedema-like cutaneous diseases in renal-dialysis patients. *Lancet*. 2000 Sep 16;356(9234):1000-1. doi: 10.1016/S0140-6736(00)02694-5. PMID: 11041404.
21. Abraham JL, Thakral C, Skov L, Rossen K, Marckmann P. Dermal inorganic gadolinium concentrations: evidence for in vivo transmetallation and long-term persistence in nephrogenic systemic fibrosis. *Br J Dermatol*. 2008 Feb;158(2):273-80. doi: 10.1111/j.1365-2133.2007.08335.x. Epub 2007 Dec 7. PMID: 18067485.
22. Tirada N, Dreizin D, Khati NJ, Akin EA, Zeman RK. Imaging Pregnant and Lactating Patients. *Radiographics*. 2015 Oct;35(6):1751-65. doi: 10.1148/rg.2015150031. PMID: 26466183.

6. ŽIVOTOPIS

OSOBNI PODATCI:

Ime i prezime: Marijela Lagator

Datum i mjesto rođenja: 11.05.1998., Sinj

Adresa: Zvonimirova 38 Kamen, 21 000 Split

Telefonski broj: 099 204 6833

E-mail adresa: marijela.lagator59@gmail.com

OBRAZOVANJE:

2017.-2021. Preddiplomski studij Radiološke tehnologije, Odjel zdravstvenih studija Sveučilišta u Splitu, Split, Hrvatska

2013.-2017. Prirodoslovna tehnička škola Split, Split

2005.-2013. Osnovna škola Kamen-Šine, Split

VJEŠTINE I SPOSOBNOSTI:

- Izvrsne komunikacijske vještine
- Sklonost timskom radu
- Dobra informatička pismenost uključujući snalaženje u Microsoft Office paketu