

Terapija udarnim valom kod kalcificirajućeg tendinitisa

Jozić, Marin

Undergraduate thesis / Završni rad

2021

Degree Grantor / Ustanova koja je dodijelila akademski / stručni stupanj: **University of Split / Sveučilište u Splitu**

Permanent link / Trajna poveznica: <https://um.nsk.hr/um:nbn:hr:176:696571>

Rights / Prava: [In copyright](#) / [Zaštićeno autorskim pravom.](#)

Download date / Datum preuzimanja: **2024-08-12**

Repository / Repozitorij:



Sveučilišni odjel zdravstvenih studija
SVEUČILIŠTE U SPLITU

[Repository of the University Department for Health Studies, University of Split](#)



UNIVERSITY OF SPLIT



SVEUČILIŠTE U SPLITU

Podružnica

SVEUČILIŠNI ODJEL ZDRAVSTVENIH STUDIJA

FIZIOTERAPIJA

Marin Jozić

Terapija udarnim valom kod kalcificirajućeg tendinitisa

Završni rad

Split, 2021.

SVEUČILIŠTE U SPLITU

Podružnica

SVEUČILIŠNI ODJEL ZDRAVSTVENIH STUDIJA

PREDDIPLOMSKI SVEUČILIŠNI STUDIJ

FIZIOTERAPIJA

Marin Jozić

Terapija udarnim valom kod kalcificirajućeg tendinitisa

Shock wave therapy for calcifying tendinitis

Završni rad/Bachelor's thesis

Mentor:

Doc. Dr. Sc. Dinko Pivalica

Split, 2021.

SAŽETAK

TEMELJNA DOKUMENTACIJSKA KARTICA ZAVRŠNI RAD

Sveučilište u Splitu

Sveučilišni odjel zdravstvenih studija

Fizioterapija

Znanstveno područje: Biomedicina i zdravstvo

Znanstveno polje: Kliničke medicinske znanosti (fizikalna medicina i rehabilitacija)

Mentor: Doc. Dr. Sc. Dinko Pivalica

TERAPIJA UDARNIM VALOM KOD KALCIFICIRAJUĆEG TENDINITISA

Marin Jozić, 511134

Sažetak:

Terapija udarnim valom se primjenjuje u medicini od 90-ih godina prošlog stoljeća. U širokoj je primjeni u raznim granama medicine. Koristi se u liječenju kalcificirajućeg tendinitisa kao jedna od najuspješnijih metoda. Kalcificirajući tendinitis je poremećaj kojeg karakterizira nakupljanje kalcijevih hidorksipipata na tetivama ljudskog tijela, a najčešće na tetivama mišića rotatorne manžete koji pripadaju skupini mišića ramenog obruča. Prema istraživanjima terapija udarnim valom se pokazala kao uspješna metoda u liječenju kalcificirajućeg tendinitisa.

Ključne riječi: Udarni val, kalcificirajući tendinitis, rameni zglob, rotatorna manžeta

Rad sadrži: 32 stranice, 2 slike, 4 tablice, 1 grafikon, 21 literaturnih referenci

Jezik izvornika: Hrvatski

SUMMARY

BASIC DOCUMENTATION CARD

BACHELOR THESIS

University of Split

University Department of Health Studies

Physiotherapy

Scientific area: Biomedicine and health

Scientific field: Clinical medical science (physical medicine and rehabilitation)

Supervisor: Doc. Dr. Sc. Dinko Pivalica

SHOCK WAVE THERAPY FOR CALCIFYING TENDINITIS

Marin Jozić, 511134

Summary:

Shock wave therapy has been used in medicine since the 1990s. It is widely used in various branches of medicine. It is used in the treatment of calcifying tendinitis as one of the most successful methods. Calcifying tendinitis is a disorder characterized by the accumulation of calcium hydroxapatite on the tendons of the human body. The most common localization is on the tendons of the rotator cuff muscles. These muscles belong to the shoulder joint muscles. According to research, shock wave therapy has been shown to be a successful method in the treatment of calcifying tendinitis.

Key words: Shock wave, calcifying tendinitis, shoulder joint, rotator cuff

Thesis contains: 32 pages, 2 figures, 4 tables, 1 graph, 21 references

Original in: Croatian

SADRŽAJ

TEMELJNA DOKUMENTACIJSKA KARTICA.....	I
BASIC DOCUMENTATION CARD	II
SADRŽAJ	III
1. UVOD	1
1.1. Anatomija ramena	2
1.1.1 Mišići rotatorne manšete	3
1.2. Udarni val	4
1.2.1. Način djelovanja udarnog vala	6
1.2.2. Način primjene i doziranje udarnog vala	8
1.3. Kalcificirajući tendinitis	10
1.3.1. Etiologija i patogeneza	11
1.3.2. Klinička slika	12
1.3.3. Diferencijalna dijagnostika	13
1.3.4. Dijagnoza.....	14
1.3.5. Liječenje	15
1.4. Fizikalna terapija	16
1.4.1. Terapija udarnim valom.....	17
2. CILJ RADA	18
3. RASPRAVA.....	19
3.1. Prikaz slučaja	24
3.1.1. Mjerenja i testovi.....	25
4. ZAKLJUČAK.....	26
5. LITERATURA	27
6. ŽIVOTOPIS.....	30

PRILOZI..... 31

1. UVOD

Terapija udarnim valom je u širokoj upotrebi još od 90-ih godina prošlog stoljeća. Koristi se u ortopediji, fizioterapiji, sportskoj medicini, urologiji i veterini. Višestruka je korist terapije udarnim valom. Bolesniku se terapijom smanjuje bolnost te potreba za drugim terapijskim postupcima kao što je primjena lokalnih infiltracija . Uz navedeni medicinski aspekt nije zanemariv ni socio-ekonomski koji se očituje u ranijem vraćanju na posao , manjoj upotrebi lijekova i procedura fizikalne terapije te uključivanjem u uobičajene aktivnosti dnevnog života. Terapija udarnim valom može se primijeniti u liječenju mnogih stanja, primjerice: epikondilitisi lakta, plantarni fasciitis, skakačko koljeno, kalcificirajući tendinitis i mnoge druge.

Kalcificirajući tendinitis je poremećaj koji se očituje nakupljanjem kalcifikata na tetivama bilo kojeg mišića u ljudskom tijelu, a najčešće na tetivama rotatorne manžete ramenog zgloba.

Uspješnost terapije udarnim valom još uvijek nije dovoljno istražena, ali se u zadnje vrijeme puno radova bavi tom temom. Trenutno nema radova jake snage znanstvenih dokaza kojom bi se potkrijepila učinkovitost terapije udarnim valom.

1.1. Anatomija ramena

Rameni zglob (lat. articulatio humeri) je prema obliku i funkciji kuglasti zglob u kojem se uzglobljuju cavitas glenoidale (konkavno zglobno tijelo) i glava nadlaktične kosti (lat. humerus- konveksno zglobno tijelo). Konkavno zglobno tijelo dodatno je povećano vezivnom hrskavičnom usnom (labrum glenoidale). Unatoč tom proširenju, konkavno zglobno tijelo prekriva relativno mali dio glave humerusa. Zbog toga je opseg kretnji u ramenom zglobu iznimno velik. Zglobna čahura ramenog zgloba je obilata što dodatno pogoduje velikom opsegu pokreta, a stabilnost je osigurana ligamentima. Sprijeda ligg. glenohumeralia, s gornje strane lig. coracohumerale i coracoacromiale. Oko sagitalne osi mogući su pokreti abdukcije i addukcije, oko poprečne antefleksija i retrofleksija, a oko uzdužne izvode se rotacije (unutarnja i vanjska). Također je moguća kretnja kruženja ili cirkumdukcija koje predstavlja složenu radnju pri kojoj ruka opisuje stožac čiji je vrh u ramenome zglobu. Pored ligamenata i zglobne čahure, dodatnu stabilnost zglobu omogućuju i mnogobrojni mišići koji prolaze oko zgloba (dinamički stabilizatori- mišići rotatorne manžete)

Osim ramenoga zgloba pri kretnjama ruke sudjeluju i drugi zglobovi ramenog obruča: akromioklavikularni, sternoklavirkularni i skapulotorakalni. Pri ozljedi bilo kojeg prethodno navedenog zgloba indirektno se smanjuje i funkcija ramenog zgloba.

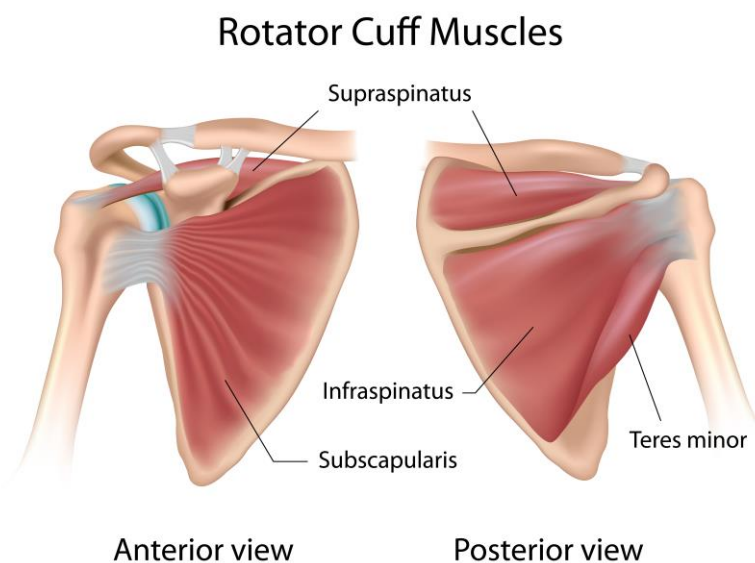
Oko zgloba ramena postoje i burze koje smanjuju trenje između tetiva i kosti. Posebno je važna subakromialna i subdeltoidna burza koje omogućuju da tetive rotatorne manžete kliču ispod akromioklavikularnog luka. Postoji relativno avaskularna zona na mjestu gdje se tetiva supraspinatusa hvataju za veliki tuberkul nadlaktične kosti, poznata i kao „kritična zona“ jer tu najčešće dolazi do rupture rotatorne manžete.[1][2]

1.1.1 Mišići rotatorne manšete

Mišići rotatorne manšete dinamički su stabilizatori ramenog zgloba. Pri pokretima nadlaktice čine depresiju i fiksaciju glave nadlaktične kosti u glenoidu. Mehanizam stabilizacije ramenog zgloba je sljedeći: mišići rotatori lopatice dovode glenoid u optimalnu poziciju za aktivnost koja se izvodi, mišići rotatorne manšete centriraju glavu humerusa u cavitas glenoidale te ligamenti i labrum sprječavaju prekomjerno pomicanje glave nadlaktične kosti.[1][2]

Mišići koji čine rotatornu manšetu su:

- M. subskapularis
- M. supraspinatus
- M. infraspinatus
- M. teres minor



Slika 1. Mišići rotatorne manšete, anteriorni i posteriori prikaz

(Preuzeto sa: <https://www.fitness.com.hr/zdravlje/ozljede-bolesti/Ozljede-rotatorne-mansete-rehabilitacija-video.aspx>)

1.2. Udarni val

Izvantjelesna terapija udarnim valom (ESWT- eng. Extracorporeal Shock Wave Therapy) je relativno novi terapijski postupak u liječenju bolesti koštano-zglobnog sustava. Spada u neinvazivne postupke i koristi se udarnim valovima s ciljem poticanja cijeljenja tkiva. Pojam „izvantjelesni“ označuje način primjene ove terapije zbog toga što se zvučni valovi proizvode u uređaju te se zatim usmjeravaju prema ciljanom području na tijelu. S obzirom da je terapija udarnim valom neinvazivna, odnosno nema reza, ima dvije prednosti u odnosu na tradicionalne kirurške postupke: reduciran je broj mogućih komplikacija i brži je oporavak i povratak aktivnostima svakodnevnog života.

Terapija udarnim valom prvobitno je razvijena i primijenjena u urologiji, u vidu uređaja za razbijanje bubrežnih kamenaca, takozvani litotripteri (eng. Extracorporeal Shock Wave Litotripsy). Kasnije se istraživanjima saznalo i za posredno djelovanje udarnog vala, u smislu pozitivnog učinka na okolne strukture bubrega. Daljnja istraživanja dovela su do toga da se ESWT počeo primjenjivati u ortopediji i traumatologiji. Danas se ESWT dominantno primjenjuje u liječenju epikondilitisa lakta, plantarnog fascilitisa i kalcificirajućeg tendinitisa ramena, a neka istraživanja pokazala su blagotvorno djelovanje udarnoga vala i kod cijeljena koštanog tkiva, ali s mnogo manje uvjerljivih podataka i znanstvenih dokaza. [3]

Udarni zvučni valovi česta su pojava u prirodi (npr. potresi, zrakoplov koji probija zvučnu barijeru, pucanje zračnih mjehurića i sl.) i to su samo neki primjeri kako se energija može prenositi na velike daljine. Izvantjelesni udarni valovi slični su tim valovima, samo mnogo manjeg opsega i stvaraju se u posebno izrađenom uređaju putem elektromagnetskog, piezoelektričnog ili elektrohidrauličnog efekta. Svi ovi mehanizmi pretvaraju električnu energiju u udarni val unutar medija. Postoji i tehnologija radijalnih udarnih valova koji su po obilježjima nešto drukčiji pa se nazivaju i pritiskim valovima.

Općenito, udarni val karakteriziraju visoke amplitude pozitivnog tlaka (do 100 megapaskala), kratko trajanje (oko 10 milisekundi), kratko vrijeme rasta tlaka (oko 10 nanosekundi), široki spektar frekvencija (od 16 Hz do 20 MHz) i niski negativni tlačni val (od 5 do 10 MPa).

Energija koja se prenosi izražava se u milidžulima (mJ), a gustoća energije u ciljnoj točki u milidžulima po milimetru kvadratnome ($\frac{mJ}{mm^2}$). Gustoća energije ukupna je količina zvučne energije koja se prenosi kroz područje od 1 mm^2 po puls. Gustoća energije može doseći vrijednost od $1.5 \frac{mJ}{mm^2}$, a energija pulsa i do 100 mJ i određene su vremenskom i prostornom distribucijom pritisknog vala. Broj impulsa i gustoća energije određuju ukupnu jačinu tretmana.

Generirani udarni valovi mogu biti nisko energijski ($< 0.27 \frac{mJ}{mm^2}$) i visoko energijski ($> 0.27 \frac{mJ}{mm^2}$).

Udarni se valovi u uređaju usmjeruju i fokusiraju prema ciljanoj točki na tijelu. Što je mogućnost fokusiranja uređaja veća, to je veća gustoća energije na ciljanoj točki, manje se energije gubi u okolnom tkivu, a time je i veća učinkovitost uređaja. Razni uređaji imaju različite mogućnosti fokusiranja što ih bitno razlikuje. [4]

1.2.1. Način djelovanja udarnog vala

Udarni se valovi kreću kroz meka tkiva i njihov se učinak događa na mjestu promjene impedancije, odnosno na mjestu prijelaza koštanog u meko tkivo. Valovi skreću na granici tkiva s različitim impedancijama te dolazi do lomljenja i odbijanja valova. To rezultira oslobađanjem kinetičke energije na prijelazima tkiva, što može uzrokovati promjene tkiva. Ovakav učinak ovisi o plastičnosti materijala. Primjerice, bubrežni kamenac se može fragmentirati upotrebom određene količine energije dok ta ista količina energije neće dovesti do nikakve promjene u nekom drugom tkivu npr. koštanom.

Smatra se da udarni valovi djeluju na dva načina:

- Izravno djelovanje
- Posredno djelovanje

Za izravan su učinak odgovorni pozitivan val i kratko vrijeme rasta tlaka koji stvaraju velike napetosti na površini tkiva i navedene učinke na prijelazima tkiva. Dok negativan mali tlačni val djeluje posredno, stvaranjem kavitacija.

Način djelovanja u mišićno-koštanim stanjima nije potpuno razjašnjen. Smatra se da nastaje kao kombinacija izravnog i posrednog djelovanja (ili je jedan od njih dominantan). U svakom slučaju rezultat djelovanja može biti različit. Može doći do dezintegracije, kao kod bubrežnih kamenaca, ili stimulacije cijeljenja tkiva i redukcije boli.

Oslobađanje kinetičke energije na prijelazima različitih akustičnih impedancija glavni je mehanizam djelovanja i treba se uzeti u obzir pri planiranju ESWT-a. Kod primjene, udarni valovi se nesmiju usmjeravati prema šupljinama, plinovitim tkivima (kao što su na primjer pluća ili crijeva) zbog toga što je akustična impedancija zraka mnogo manja nego impedancija ostalog tkiva pa bi se sva akustična energija odbijala na toj graničnoj zoni što kao posljedicu može maksimalan pritisak na graničnoj zoni pretvoriti u razarajuće udare i uzrokovati oštećenja tkiva. [4]

Učinak udarnih valova nije potpuno jasan. Svojim mehaničkim djelovanjem udarni valovi izazivaju mikrotraume u tkivu. Mikrotrauma pokreće reakciju organizma – mehanizma cijeljenja; stvaranje novih krvnih žila (neovaskularizacija) i povećanje dotoka nutrijenata u zahvaćeno tkivo. Mikrotrauma također može uzrokovati povećanu propusnost krvnih žila, a tim i povećanu difuziju citokina, što dodatno stimulira cijeljenje tkiva

Udarni valovi utječu na smanjenje depozita kalcija tako što obnavljaju okolne strukture i time potiču resorpciju kalcija i smanjenje boli. Smatra se da i kolabiranje kavitacijskih mjehurića stvara silu koja utječe na razbijanje patoloških depozita kalcija što predstavlja vrlo važan učinak u liječenju kalcificirajućeg tendinitisa.

Udarni valovi stimuliraju osteoblaste, koji su odgovorni za stvaranje i cijeljenje kosti, te fibroblaste, čime se potiče cijeljenje vezivnog tkiva.

Neposredno, na osjet boli, udarni valovi utječu na nekoliko načina:

1. Kratkotrajno hiperstimulacijskom anestezijom živci su prestimulirani pa im se smanjuje aktivnost
2. Podraživanjem aferentnih osjetilnih vlakana perifernih živaca aktiviraju se mehanizmi koji inhibiraju osjet boli u stražnjem rogu leđne moždine (tzv. teorija nadzora ulaza)
3. Udarni valovi djeluju i na same stanice koje otpuštaju tvari koje blokiraju bolni podražaj

Glavni parametri pri ocjeni učinkovitosti terapije udarnim valom su smanjenje boli i poboljšanje funkcije. [4][5]

1.2.2. Način primjene i doziranje udarnog vala

ESWT se provodi ambulantno. Tijekom izvođenja terapije bolesnik sjedi ili leži s rukom/nogom postavljenom u opušteni položaj. Najprije se odredi točno mjesto boli koje se može i markirati. Na to se područje nanosi kontaktni gel koji omogućava ulazak valova u tkivo i smanjuje raspršivanje valova. Udarni valovi se primjenjuju putem pokretne glave uređaja na ciljano mjesto. Liječenje počinje primjenom impulsa nižeg intenziteta. Nakon otprilike 100 impulsa može se osjetiti lokalna obamrlost i tada se jačina povećava do terapijske vrijednosti.

Kod nisko-energijskog ESWT-a kompletna se terapija sastoji od tri tretmana u tjednom ili mjesečnom ritmu. Može se osjetiti manja bol pa anestezija nije potrebna.

Kod visoko-energijskog ESWT-a terapija se sastoji od jednokratnog tretmana s većim brojem impulsa koji je bolan, pa je potrebna neka vrsta anestezije (najčešće lokalna).

Jedan tretman može trajati od 10 do 30 minuta. Tjedan dana prije tretmana treba prestati s uzimanjem nesteroidnih protuupalnih lijekova jer oni utječu na zgrušavanje krvi, čime se povećava stvaranje modrica nakon tretmana.

Terapijske vrijednosti su različite, a propisane su ovisno o vrsti tendinitisa koji se liječi i o uređaju koji se koristi. Broj impulsa kreće se od 1000 do 3800, a razina energije može biti visoka ili niska. Nakon postupka može se odmah osjetiti poboljšanje zbog analgetskog učinka udarnih valova, no za potpuni učinak je potrebno i do 12 tjedana. Zbog toga je preporučeno da se povratak svakodnevnim aktivnostima odgodi do završetka terapije.

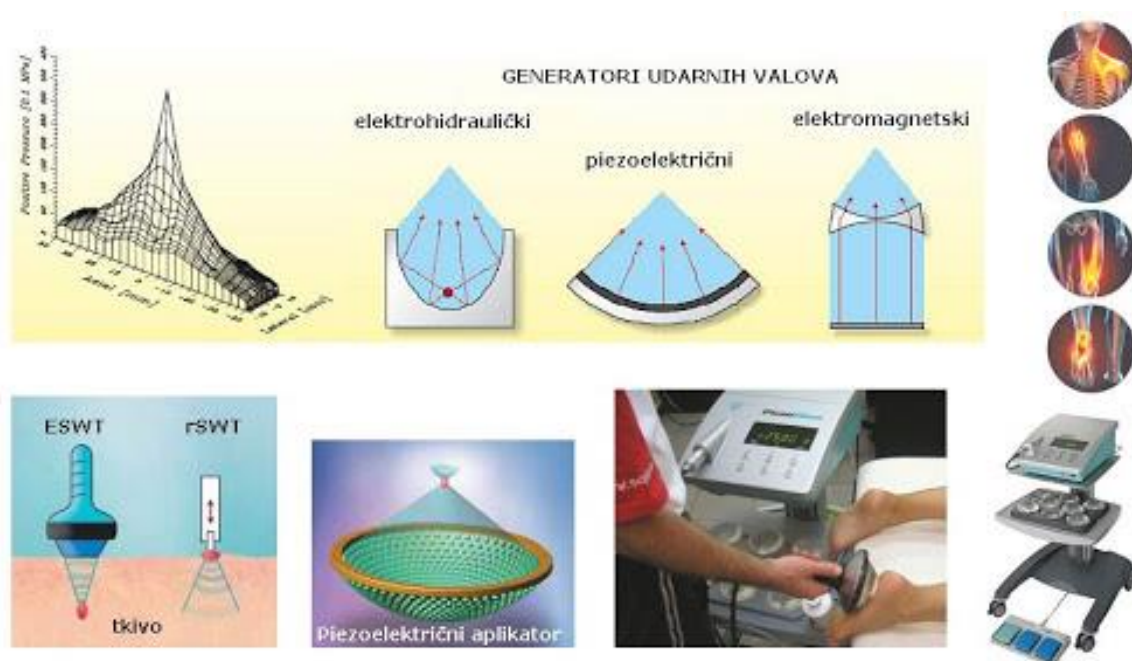
Indikacije za terapiju udarnim valom su:

- Tendinitis koji traje najmanje 6 mjeseci, a neuspješno je liječen metodama standardne terapije
- Plantarni fasciitis
- Klacificirajući tendinitis

Kontraindikacije za terapiju udarnim valom su opće: trudnoća, dob <18 god., koagulopatije, infekcije, daibetes mellitus, prethodno operacijsko liječenje tendinitisa, neurološka oštećenja, pacijenti sa pacemakerom, primarne maligne bolesti, artritis, pacijenti koji su primili steroidne injekcije prije manje od 6 tjedana.

Nuspojave su prolazne, većina ih prolazi u prvih 24-48 sati ili u prva dva tjedna, a to su: bol tijekom i nakon tretmana, crvenilo kože, mišićni spazam, edem, hematoma, obamrlost i mišićna osjetljivost i ukočenost zgloba.

Dosadašnja istraživanja podupiru uporabu ESWT-a u liječenju plantarnog fascilitisa, epikondilitisa lakta i kalcificirajućeg tendinitisa. [4][5]



Slika 2. Udarni val

(Preuzeto sa: <http://www.scipion.hr/cl/10/terapija-udarnim-valom-eswt-poliklinika-scipion>)

1.3. Kalcificirajući tendinitis

Kalcificirajući tendinitis čest je poremećaj koji je karakteriziran nakupljanjem kalcijeva hidroksiapatita. Najčešće se radi o nakupljanju kalcijeva hidroksiapatita na tetivama rotatorne manšete i to na njihovom hvatištu za kost. Za vrijeme dok se odlažu kalcijeve soli, pacijent je uglavnom bez zamjetnih poteškoća, no za vrijeme resorpcije kalcifikata dolazi do pojave prvih simptoma to rame je izrazito bolno. Kalcificirajući tendinitis se može razviti i sekundarno kao posljedica lokalne hipoksije koja dovodi do fibrokarilogene metaplazije što kasnije može progredirati u kalcifikat.

Kod pregleda pacijenta sa kalcificirajućim tendinitisom treba biti oprezan. S obzirom da se radi o patološkim promjenama na mekom tkivu potrebne su slikovne pretrage, uglavnom rendgen, ali je poželjan i ultrazvuk. Od iznimne je važnosti isključiti druga stanja koja se slično prezentiraju. Zato je poželjno da se RTG napravi u anterio-posteriornom prikazu u neutralnom položaju ruke ali i unutarnoj i vanjskoj rotaciji.

Ako sumnjamo na kalcificirajući tendinitis kod uzimanja pacijenta posebnu pozornost treba obratiti na: konstantnu tupu bol, bol noću, bol koja se pojačava pri aktivnoj kretnji, isijavajuću bol prema prstima ili glavi.

Pri palpaciji provjerava se postoji li oteklina, bol na dodir i povećana temperatura kože (najčešće u području supraspinatusa), kod iradirajuće boli potrebne su dodatne neurološke pretrage, aktivne i pasivne kretnje su smanjenje u jednoj ili više ravnina (ovisi o mišićima koji su zahvaćeni), MMT ocjene su također smanjenje. [6]

1.3.1. Etiologija i patogeneza

Etiologija bolesti još uvijek nije dovoljno razjašnjena. Češće se javlja u ženskoj populaciji i kod bolesnika koji pate od dijabetesa. Ne postoji dokazana povezanost između traumatskih ozljeda i nakupljanja kalcifikata.

Iako uzrok bolesti nije točno definiran, s godinama su se određene promjene i stanja dovele u povezanost s nastankom kalcificirajućeg tendinitisa. Stoga u moguće uzroke spadaju:

- Hipovaskularizacija
- Kompresija
- Metabolički faktori
- Lokalne degenerativne i proliferativne promjene
- Infekcije i traume (mala vjerojatnost)

U općoj populaciji incidencija kalcificirajućeg tendinitisa je 2.5%-7.5%. U 70% slučajeva zahvaća žensku populaciju a češće zahvaća desno rame.

Najčešće lokalizacije depozita kalcifikata su:

- Tetiva supraspinatusa - „kritična zona“ (u 80% slučajeva)
- Tetiva infraspinatusa - donja trećina (u 15% slučajeva)
- Tetiva subscapularisa – mjesto insercije (u 5% slučajeva)

Postoje dvije teorije o načinu nastanka kalcifikata. Prva teorija je degenerativna kalcifikacija koja je opisana kao rezultat degenerativnih promjena na tetivi koje se akumuliraju godinama. Naime, degenerativne promjene tetive dovode do smanjene opskrbe kisikom i hipoksije koja dovodi do dodatnih oštećenja tetive pa čak i nekroze. Na mjestima oštećenja se ulažu soli kalcija te nastaju kalcifikati. Druga teorija je reaktivna kalcifikacija koja nastaje kao posljedica metaplazije. Ona se dijeli u formativnu i resorptivnu fazu.

Patogeneza bolesti također nije u potpunosti poznata. Razvoj bolesti se općenito može podijeliti u dva stadija: stadij formiranja kalcifikata ili formativna faza i resorptivna faza koja nastaje nakon neaktivnosti kada dolazi do spontane resorpcije kalcifikata. [7]

1.3.2. Klinička slika

U početku, dok se kalcifikati formiraju, pacijent nema neke naročite tegobe odnosno one mogu biti neznatne (npr. neugoda u području ramena). Za vrijeme resorptivne faze dolazi do vaskularne proliferacije i povećanja tlaka među tetivama (intratendinozni tlak) što uzrokuje nastanak boli. Dodatnu bol može uzrokovati i povećanje volumena tetive koja dolazi u kontakt s korakoakromijalnim lukom. Za vrijeme formativne faze pacijent se može žaliti na bol i povećanu osjetljivost u području ramena koja se širi prema hvatištu deltoidnog mišića. Dolazi do značajnog smanjenja pokretljivosti u ramenu zbog boli te pacijent najčešće ne može ležati na strani koja je bolna. Za vrijeme resorptivne faze dolazi do povećanja osjeta boli koji može biti toliko jak da pacijent ruku drži u zaštitnom položaju uz tijelo i ne dozvoljava nikakav pokret tom rukom (nadraktica u addukciji, a podlaktica u fleksiji).

Klinička slika može varirati ovisno o stadiju bolesti. Tako razlikujemo kroničnu fazu (tzv. tiha faza) gdje je dokazana prisutnost depozita kalcifikata, ali je bolest u asimptomatskoj fazi i može tako ostati godinama. Sljedeća faza je akutna ili bolna faza koja je karakterizirana izrazitom bolnošću, ispadom funkcije (smanjenje pokretljivosti) i u 50% slučajeva pacijenti se žali na bol i nelagodu koja se povećava noću. Zadnja je takozvana mehanička faza kod koje je prisutna bol, ali manjeg intenziteta nego u akutnoj fazi, dolazi do razvijanja „impingmenta“ tetive koja je zahvaćena. [6][7]

1.3.3. Diferencijalna dijagnostika

Patološka stanja koja imaju sličnu kliničku sliku i koja se prezentiraju na sličan način kao kalcificirajući tendinitis su:

- Subdeltoidni burzitis
- Subakromijalni „impingment“
- Ruptura tetiva mišića rotatorne manšete
- Adhezivni kapsulitis
- Giht

Kako bi se postavila precizna dijagnoza i isključile slične bolesti potrebna je temeljna radiološka obrada i fizikalni pregled. [7]

1.3.4. Dijagnoza

Anamneza i klinički pregled

U formativnoj fazi pacijenti uobičajeno ne razvijaju kliničke simptome, stoga se rijetko prepoznaju ili se prepoznaju slučajno. U resorptivnoj fazi dominira simptom boli, pacijent ne može spavati na zahvaćenoj strani, i smanjeni su pokreti ramena. Karakterističan je antalgican položaj ruke kod pacijenata sa kalcifikatom: ruka je unutarnjoj rotaciji i lagano flektirana podlaktica. Na taj način pacijenti sebi olakšavaju bol. Koža može biti crvena i topla te bolna na opip. 2.7%-20% pacijenata sa kalcificirajućim tendinitisom razvijaju asimptomatski oblik bolesti što znatno otežava postupak postavljanja dijagnoze. [6]

Radiološke metode

Najčešće se koristi RTG i dijagnostički UZ koji dobro prikazuju depozite u tetivama i mekim tkivima. Radi točne lokalizacije potrebno je napraviti AP u unutrašnjoj i vanjskoj rotaciji te aksilarnu projekciju. Kalcifikat je u akutnoj fazi mutan, slabo ograničen i nije homogen. U kroničnoj fazi je kalcifikat gust, dobro ograničen i homogen. Kalcifikati kod artropatija su lokalizirani na hvatištu tetiva za kost i praćeni degenerativnim promjenama zgloba. Kod kalcificirajućeg tendinitisa, kalcifikati su u tetivi i nisu u kontaktu sa susjednom kosti. Konzistencija kalcifikata je u korelaciji sa stupnjem boli, a ne veličinom kalcifikata. Tako se kalcifikati u asimptomatskoj fazi opisuju kao granulozni i oštro definiranih rubova, a oni u simptomatskoj fazi kao povećani, manje definiranih rubova i „vodenastiji“.

MRI se rijetko koristi u dijagnostici kalcifikata, ali se može koristiti za otkrivanje pridruženih lezija. [6][8]

1.3.5. Liječenje

Liječenje se dijeli u ovisnosti o fazi bolesti. U fazi kada se formiraju kalcifikati (formativna faza) provodi se konzervativno liječenje. Konzervativno liječenje uključuje izvođenje vježbi svakodnevno radi održavanja pokretljivosti zgloba. Lokalne infiltracije steroida se izbjegavaju. Ako konzervativno liječenje ne daje rezultate pristupa se kirurškom uklanjanju kalcifikata. U akutnoj fazi se zbog velike boli provodi lavaža zgloba, tako se i utječe na smanjenje intratendinoznog tlaka. Mogu se primjenjiti i kortikosteroidi.

Medikamentozno liječenje

U prvom redu je terapija ne steroidnim anti-inflamatornim lijekovima i ponekad lokalnim injekcijama steroida. Cilj ove terapije je smanjiti bol i upalu, ali ne postoje dokazi da pomaže pri resorpciji kalcifikata, štoviše neka istraživanja govore u prilog tome da se inhibira proces resorpcije kalcifikata.

Operativno liječenje

Smatra se jednom od najboljih metoda liječenja kalcifikata ramena. Postoje dvije metode. Prva metoda je aspiracija depozita kalcija iglom. Izvodi se pod lokalnom anestezijom uz prikaz ultrazvuka. Jednom iglom se aspirira depozit a druga služi za „ispiranje“ operiranog dijela. Ova metoda se primjenjuje u akutnoj fazi kada je kalcifikat manje solidan. U kroničnoj fazi kada su depoziti kalcija solidni pristupa se artroskopskoj eksciziji. [7][8]

1.4. Fizikalna terapija

Terapija ultrazvukom

Istraživanja su pokazala da ultrazvuk pomaže pri smanjenju boli i poboljšanju kvalitete života u pacijenata. U ovom istraživanju [9] je korišten ultrazvuk frekvencije 0.89 MHz i intenziteta 2.5 W/cm² u trajanju od 15 minuta. Aplicirana su 15 tretmana u prva 3 tjedna (5 tretmana po tjednu) i 9 tretmana u 3 tjedna (3 tretmana po tjednu). Također, tijekom studije nisu primjenjivani lijekovi što dodatno dokazuje pozitivan učinak UZ.

Pomoćne metode

U fizikalnoj terapiji kalcificirajućeg tendinitisa mogu se koristiti i mnoge druge metode. One su uglavnom primjenjivane s ciljem redukcije boli. Tako se mogu koristiti hladnoća ili toplina. U akutnoj bolnoj fazi se primjenjuje hladnoća. Na taj način se smanjuje bol i donekle kontrolira upala. U kasnijoj fazi se koristi toplina. Toplina također smanjuje bol, ali i djeluje opuštajuće na mišiće i okolna meka tkiva što može dodatno olakšati ponovnu uspostavu normalne gibljivosti ramena. U redukciji boli se mogu još koristiti struje (TENS i interferentne struje najčešće).

Kinezioterapija

Jedan od vodećih problema kod pacijenata sa kalcifikatima je smanjena pokretljivost zahvaćenog zgloba. Kinezioterapija je od ključne važnosti za povratak gibljivosti ramena. Započinje se sa pasivnim vježbama za opseg pokreta. Pasivne vježbe se prve primjenjuju jer je bolnost vrlo izražena kod pacijenata. Kada pacijent dosegne puni opseg pokreta prelazi se na aktivne vježbe za jačanje muskulature. Započinje se sa statičkim vježbama jačanja te se s vremenom prelazi na aktivne vježbe s opterećenjem. Ukoliko je potrebno, u program vježbanja se mogu dodati i vježbe propriocepcije. Prilikom izrade plana vježbanja bitno je da se u program vježbanja uključi što više vježbi koje su slične radnjama i pokretima u svakodnevnom životu. [10]

1.4.1. Terapija udarnim valom

U bolesnika s kalcificirajućim tendinitisom ramena, nakon provedene terapije fokusiranim i radijalnim udarnim valom, dokazano je statistički značajno kratkoročno i dugoročno poboljšanje u smanjenju bolnog podražaja, te u povećanju opsega pokreta ramenog zgloba. 1992. godine je prvi put primijenjen udarni val kao terapija za kalcificirajući tendinitis od strane doktora Dahmena. Puls tlaka velike amplitude generira se izvan bolesnikova tijela, a njegova se energija koncentrira na ciljano područje na tijelu. Aplikatori udarnoga vala mogu biti fokusirani (FUV) ili radijalni (RUV). Fokusirani udarni valovi konvergiraju u jednu središnju točku (tzv. žarište) te prodiru 5-60mm ispod površine kože. Radijalni udarni valovi se radijalno šire u tkivo što znači da je energija najveća na aplikatoru te se prodiranjem u tkivo proporcionalno smanjuje. Radijalni udarni val ne koristi toliko destruktivne sposobnosti udarnoga vala (što je slučaj kod FUV-a), već izaziva trofičke promjene i pojavu hiperemije. Učinci zbog kojih se udarni val primjenjuje su: hiperemija, angiogeneza, stimulacija fibroblasta, tenocita, osteoblasta i hondrocita te analgetski učinak. [11][12]

Prema istraživanjima (koja ćemo kasnije obraditi), prosječna energija primijenjena u svim RCT-ima za radijalni ESWT i fokusirani ESWT za kalcificirajući tendonitis ramena s pozitivnim ishodom iznosila je $0,28 \pm 0,04$ mJ / mm². [13]

Terapija udarnim valom se smatra sigurnom i učinkovitom metodom liječenja kalcificirajućeg tendinitisa zato što se u gotovo svim istraživanjima zaključilo da ima pozitivne učinke (ovo vrijedi i za radijalni i za fokusirani udarni val), a da pri tome nema značajnijih negativnih učinaka (jedini prijavljen negativni učinak je krvni podljev). [13]

2. CILJ RADA

Cilj ovog završnog rada je razmotriti terapiju udarnim valom kod kalcificirajućeg tendinitisa. Opisati način djelovanja udarnog vala, kliničku sliku i načine liječenja kalcificirajućeg tendinitisa te specifičnosti terapije udarnim valom. Isto tako, cilj rada je i istražiti učinkovitost terapije udarnim valom kod kalcificirajućeg tendinitisa te napraviti pregled literature i prikaz slučaja te usporediti dobijene rezultate.

U svrhu dobivanja funkcijskog statusa i praćenja uspješnosti terapije korišteni su VAS skala boli , funkcijski pregled ramena i Constant Murley score.

3. RASPRAVA

Viviana Avicini-Dobrović i suradnici proveli su istraživanje na temu učinkovitosti udarnog vala kod kalcificirajućeg tenditisa. Uz to je i uspoređena učinkovitost radijalnog udarnog vala i fokusiranog. Ispitana je skupina od 60 bolesnika sa kalcificirajućim tendinitisom. Bili su podijeljeni u dvije skupine od 30 bolesnika. Skupinu 1 je činilo 30 bolesnika prosječne životne dobi 52.2 godine i tretirani su RUV-om. Druga skupina je sadržavala 30 bolesnika prosječne životne dobi od 54.8 godina i tretirani su FUV-om. Primijenjeno je 3-5 tretmana u razmaku od tjedan dana. Osim udarnog vala provedene su medicinske vježbe i krioterapija. Bolesnici su pregledani prije početka terapija, nakon terapija i nakon 6 mjeseci. Uzete su mjere opsega pokreta. Bol je procijenjena prema VAS skali. Mjerena je i veličina kalcifikata prema Bosworthu te gustoća kalcifikata prema Gaertneru. U obje skupine je više žena te je češće zahvaćeno desno rame.

Tablica 1. rezultati terapije udarnim valom (VAS skala boli)

(Preuzeto sa; <https://hrcak.srce.hr/95734>)

Fokusirani udarni val¹

Radijalni udarni val²

	Prije terapije		Nakon terapije		Nakon 6 mjeseci	
	<i>FUV¹</i>	<i>RUV²</i>	FUV	RUV	FUV	RUV
VAS skala boli	6,2 +/- 1,8 cm	4,7 +/- 2 cm	3,5 +/- 1,6 cm	2,6 +/- 1,9 cm	1,4 +/- 1,9 cm	2,4 +/- 2,3 cm

Po provedenoj terapiji došlo je i to poboljšanja opsega pokreta svih mjerenih pokreta (elevacija, unutarnja i vanjska rotacija ruke). Također je došlo do smanjenja gustoće i veličine kalcifikata.

Zaključak ovog istraživanja je da se nakon provedene terapije udarnim valom uočava poboljšanje neposredno nakon tretmana, što se smatra kratkoročnim učinkom, no i nakon 6 mjeseci prikazuje se dobrobit kao dugoročni učinak. U istraživanju nije došlo do nepoželjnih nuspojava. Usporedbom radiološke obrade prije započinjanja terapije udarnim valom, te 6 mjeseci nakon provedene terapije udarnim valom, uočava se statistički značajno smanjenje veličine kalcifikata. Samo kod fokusiranog udarnog vala došlo je do statistički značajnog smanjenja gustoće kalcifikata, a kod nekih bolesnika i do potpune resorpcije kalcifikata, što potvrđuje njegovu bolju učinkovitost u liječenju kalcificirajućeg tendinitisa ramena u usporedbi s radijalnim udarnim valom. [14]

Tomris Duvmaz i suradnici proveli su istraživanje u kojem se uspoređivala terapija radijalnim udarnim valom s konvencionalnom fizioterapijom. U istraživanju sudjelovalo je 80 osoba (45 žena i 35 muškaraca prosječne dobi 53.3 +/- 9.6 godina) s potvrđenom dijagnozom kroničnog kalcificirajućeg tendinitisa rotatorne manžete. Bili su podijeljeni u dvije grupe od 40 osoba. Prva grupa (rESWT grupa) je imala kombinaciju konvencionalne fizikalne terapije i radijalnog udarnog vala. Terapija se provodila pet puta tjedno u periodu od četiri tjedna, udarni val se primjenjivao jednom tjedno, a konvencionalna fizikalna terapija 4 puta tjedno. U početku se primjenjivao udarni val niske energije, zatim se na svakoj sljedećoj terapiji progresivno povećavala energija. Druga grupa (kontrolna skupina) je imala samo konvencionalnu fizioterapiju. Konvencionalna fizioterapija u obje skupine je uključivala sljedeće postupke: ultrazvuk, TENS, krioterapiju i vježbe opsega pokreta. Prije i nakon istraživanja svi pacijenti su bili podvrgnuti mjerenjima: BMI (body mass index), VAS skala boli, QuickDASH test i opseg kretnji ramena. Prema rezultatima istraživanja zaključeno je da je došlo do zamjetnog poboljšanja u obje grupe s tim da je grupa kod koje je primjenjivan radijani udarni val imala puno značajnije povećanje opsega pokreta i smanjenje boli u odnosu na kontrolnu skupinu. Iako nije bilo u cilju istraživanja, došlo se do zaključka kako BMI koji je bio mjeren kod pacijenata spada u rizične faktore. Naime, češća je incidencija kalcificirajućeg tendinitisa rotatorne manžete u pacijenata sa većim BMI. [15]

Tablica 2. rezultati istraživanja, VAS skala boli

(Preuzeto sa: <https://www.ncbi.nlm.nih.gov/pmc/articles/PMC6768789/>)

	rESWT Group	Control Group
	Mean±SD	Mean±SD
Visual analog scale 1	7.4±0.8	7.3±0.9
Visual analog scale 2	1.3±0.7	2.5±1.0

Tablica 3. rezultati istraživanja, QuickDASH test

(Preuzeto sa: <https://www.ncbi.nlm.nih.gov/pmc/articles/PMC6768789/>)

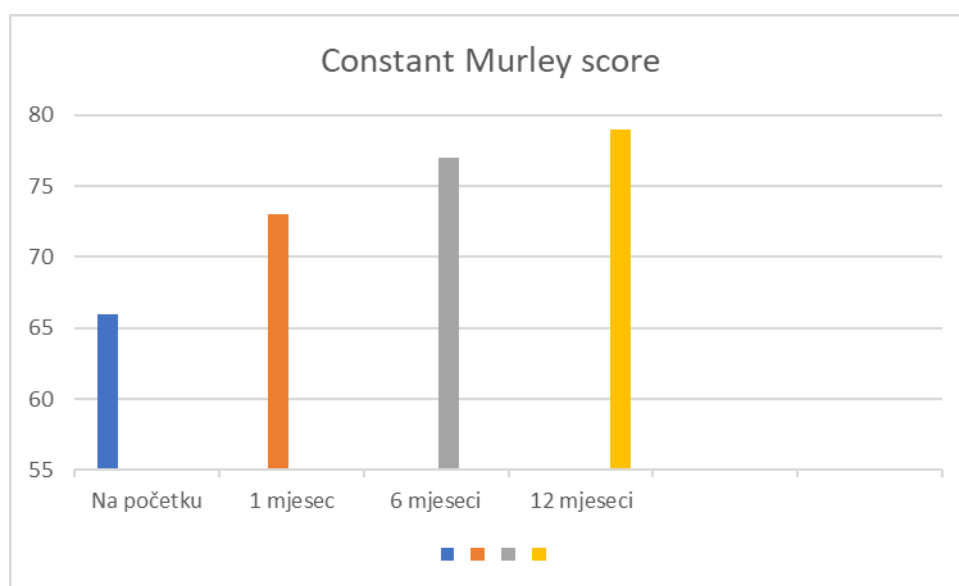
	rESWT Group	Control Group
	Mean±SD	Mean±SD
QuickDASH 1	24.0±23.0	13.3±11.0
QuickDASH 2	1.3±1.8	12.6±11.0

Nadalje, Frassanito P. i suradnici proveli su sustavni pregled literature na temu terapije udarnim valom kod bolesti gornjih udova, među kojima je i kalcificirajući tendinitis ramena. U ovom istraživanju je inicijalno bilo uključeno 822 članaka, no nakon što su proučeni i sagledani kriteriji mnogi članci su isključeni te je finalni broj članaka u istraživanju bio 186. Ovi članci su detaljno proučeni te su odabrani samo najrelevantniji. Odabrano je 26 članaka među kojima su randomizirana kontrolna ispitivanja te prospektivne i retrospektivne studije. U rezultatima istraživanja navodi se kako je u gotovo svim člancima zaključeno da je terapija udarnim valom sigurna i učinkovita metoda liječenja. Specifično za kalcificirajući tendinitis navodi se kako se terapijom udarnim valom smanjuje bolnost i veličina kalcifikata. Jedno istraživanje je zaključilo da kombinacija udarnog vala i kineziotejpinga dovodi do brzih rezultata u liječenju [16]. Kombinacija udarnog vala i suplementarne terapije koja uključuje kolagen, vitamin C i

mnoge druge, pokazala se kao vrlo učinkovita metoda jer daje brze rezultate i značajniju redukciju boli te je zabilježena znatno manja količina konzumiranja NSAID (non-steroid anti-inflammatory drugs) kod pacijenata koji su bili na ovom liječenju [17]. Neki autori čak navode da je udarni val učinkovitiji od TENS-a u smanjenu boli kod pacijenata sa kalcificirajućim tendinitisom, naročito kod kalcificirajućeg tendinitisa rotatorne manžet [18]. Gotovo svi uključeni članci su naveli da su rezultati bolji ukoliko se s primjenom terapije krene što ranije, a kao manu navode to što nije istraženo i ne postoji dogovor koja količina energije i frekvencije te broj tretmana je optimalna za svaku bolest. [19]

Pakos E. i suradnici proveli su istraživanje s ciljem proučavanja učinkovitosti kombinacije terapije udarnim valom i lavaže zgloba iglom pod ultrazvučnom kontrolom. Sudjelovalo je 68 pacijenata prosječne dobi od 54.47 godina kojima je dijagnosticiran kalcificirajući tendinitis na mišiću supraspinatusu. Većina pacijenata uključenih u istraživanje su ženskog spola (njih 47), a češće je zahvaćeno desno rame među ispitanicima. Tretman se sastojao od dva dijela. U prvom dijelu je provedena lavaža zgloba iglom uz praćenje pomoću ultrazvuka te je injeciran 2%-tni ksilokain. U drugom dijelu terapije se provodila fizikalna terapija. Primjenjivao se udarni val pet puta tijekom mjesec dana u razmaku od 5 do 7 dana između svakog tretmana. Nakon terapije udarnim valom pacijent je provodio kinezioterapiju koju su sačinjavale vježbe opsega pokreta. Prije i nakon provedene terapije pacijentima su uzete mjere opsega pokreta, VAS skala boli te DASH (Disabilities of Arm, Shoulder and Hand), uz to je naglašeno kako pacijenti tijekom tretmana nisu konzumirali nesteroidne antiinflamatorne lijekove (NSAID). Rezultati istraživanja pokazuju da je terapija udarnim valom u kombinaciji s lavažom zgloba vrlo učinkovita i sigurna metoda liječenja kalcificirajućeg tendinitisa. Primijećeno je znatno poboljšanje u svim mjerenim parametrima. Opseg pokreta je povećan kod svih pacijenata u svim kretanjama (npr. srednja vrijednost abdukcije je prije tretmana iznosila 81° a nakon 110°). Prosječni VAS rezultat pokazao je poboljšanje s 8,1 na 3,3, dok je srednji DASH rezultat bio 27, a nakon završetka terapije 5. Radiološki su nestale sve naslage kalcifikata osim jedne. . Zaključeno je da lavaža naslaga kalcifikata vođena ultrazvukom pomoću ksilokaina u kombinaciji s fizioterapijom ESWT-om pruža pouzdan tretman kalcifičnog tendinitisa supraspinatusa.[20]

Carulli C. i suradnici proveli su istraživanje na temu učinkovitosti ESWT-a kod najčešćih bolesti tetiva, među kojima je i kalcificirajući tendinitis. U istraživanju je bilo uključeno 129 pacijenata sa kalcificirajućim tendinitisom i tretirani su udarnim valom 3 puta u razmaku od mjesec dana. Praćeni su prije i nakon provedene terapije, uzet je Numeric Rating Scale (NRS) i Constant Murley Score (CMS). Ukupni srednji NRS rezultat bio je 6,25 prije tretmana. Mjesec dana nakon prve primjene, srednja ocjena NRS iznosila je 4,9, 1,2 nakon 6 mjeseci i konačno 0,2 nakon 12 mjeseci. Zabilježeno je i znatno poboljšanje u CMS-u.



Grafikon 1. Rezultati istraživanja: Constant Murley Score

(Preuzeto sa: <https://pubmed.ncbi.nlm.nih.gov/26135551/>)

Nekoliko istraživanja je potvrdilo blagodatni primjene udarnog vala u liječenju kalcificirajućeg tendinitisa ramena. Posebno je zabilježeno da je visokoenergetski udarni val učinkovitiji od niskoenergetskog u poboljšanju funkcije ramena i smanjenju boli. Autori ističu da su široki spektar primjene, niski troškovi i njegova sigurnost glavne prednosti terapije udarnim valom u odnosu na druge. [21]

3.1. Prikaz slučaja

Prikaz slučaja pacijenta sa kalcificirajućim tendinitisom ramena.

Pacijentica S.D. ima 44 godine. U mladosti je trenirala balet, sada se samo rekreativno bavi sportom. Hospitalizirana je zbog prometne nesreće. Pacijentica je u prometnoj nesreći zadobila frakturu potkoljenice i kontuziju ramena. Prijelom je operativno zbrinut. Napravljen je ultrazvuk desnog ramena gdje se vidi zadebljanje čahure akromioklavikularnog zgloba. Tetiva m. suprapinatusa održane je debljine i konveksiteta, ali unutar iste se vidi jedan manji hiperehogeni odjek promjera 0.6 centimetara u resorptivnoj fazi. Manji odjek od par milimetara se vidi u razini hvatišta tetive m. infraspinatusa.

Tegobe na koje se pacijentica žalila u svezi ramena su bolnost pri kućanskim poslovima. U početku nije mogla podići ruku iznad 90° niti vršiti kružne pokrete- cirkumdukciju (to je zaključila prilikom čišćenja prozora), isto tako joj je smetalo i stvaralo nelagodu u ramenu kuhanje. Zbog boli nije mogla spavati na desnom boku/ramenu 6 mjeseci. Bol ju je budila noću.

Sadašnje tegobe: nakon fizikalne terapije još osjeća bolnost i smanjenu gibljivost desnog ramena.

Iz statusa: Prilikom pregleda nađe se uredan hod , bolnost ramena na palpaciju i terminalno reducirana gibljivost uz bol pri krajnjem položaju

Terapijski postupci koje je pacijentica imala su: terapijski ultrazvuk, vježbe u bazenu i udarni val. Pacijentica je naglasila kako joj je ultrazvuk puno pomogao kod redukcije boli. Vježbama u bazenu je postigla snaženje muskulature. Radi bolnosti u ramenu koja je i dalje bila izražena i koja se pojačavala pri opterećenju uključen je u terapiju udarni val nakon kojeg se stanje popravilo.. U dogovoru s liječnikom planirat će se daljnji nastavak terapije.

3.1.1. Mjerenja i testovi

U okviru ispitivanja statusa ramena i učinkovitosti terapije služili smo se VAS skalom boli i Constant Murley Score-om. VAS skala boli duga je 10 jedinica od kojih 0 znači nema boli, a 10 je najveća moguća bol.

Prije terapije udarnim valom: Pacijentica je na VAS skali između „bez bola (0)“ i „nepodnošljiva bol (10)“ označila broj 5. Što se tiče aktivnosti dnevnog života pacijentica je navela da joj bol povremeno remeti san, nema većih poteškoća pri obavljanju rekreacijskih i dnevnih aktivnosti. Bez smetnji ruku može podići do razine prsne kosti. Pri testu pokretljivosti zabilježen je smanjen opseg pokreta u abdukciji i antefleksiji. Kod testa vanjske rotacije pacijentica navodi da joj se bol javlja kada stavi ruke na vrh glave i ide laktovima prema straga. Kod testa unutarnje rotacije pacijentica bez prisustva boli ruku može podići do razine gluteusa. Zadnji test je dinamometrija izvedena u tri pokušaja (prvi pokušaj- 1,6, drugi pokušaj- 2.0 i treći pokušaj 2.1).

Nakon provedene terapije udarnim valom: Pacijentica navodi kako je na VAS skali vrijednost intenziteta 5. Međutim pri aktivnostima dnevnog života pacijentica navodi kako joj bol ne remeti san i može obavljati gotovo sve rekreacijske i dnevne aktivnosti bez prisustva boli. Bez smetnji ruku može podići do razine prsne kosti. Pri testu pokretljivosti zabilježen je puni opseg pokreta pri izvođenju antefleksije i abdukcije. Kod testa vanjske rotacije pacijentica navodi da joj se bol javlja kada ruke stavi na vrh glave i laktovima ide prema naprijed. Kod testa unutarnje rotacije ruke, bez prisustva boli pacijentica može podići ruke do intraskapularne razine. Dinamometrija nakon terapije pokazuje veće vrijednosti u sva tri pokušaja (prvi pokušaj- 3.4, drugi pokušaj 3.3 i treći pokušaj 3.7).

Iz navedenih testiranja može se zaključiti da je kod pacijentice znatno bolji opseg pokreta nakon terapije, ima puni opseg pokreta pri abdukciji i antefleksiji te veći opseg pokreta vanjske i unutarnje rotacije u odnosu na prvo testiranje. Najveći napredak je vidljiv kod testa snage (dinamometrije). Isto tako je važno primijetiti da bez obzira na to što nema razlike u rezultatu VAS skale, bol nakon završenog tretmana ne remeti san pacijentice.

Opis testa snage: snaga se mjeri dinamometrom. Test se izvodi s ispitanicima koji stoje na stopalima usmjerenim prema naprijed i u širini ramena. Ruka bi trebala biti u abdukciji za 90 stupnjeva . Ako se ruka ne može abducirati daje se 0 bodova. Dlan je okrenut prema

dolje, a lakat ispružen. Remen dinamometra trebao bi biti postavljen oko zapešća ispitanika. Ispitanik tijekom testa pokušava maksimalno gurati rukom prema gore u trajanju od 5 sekundi i daju mu se 3 pokušaja.

Mjerenje i testovi su odrađeni prema „Constant Murley Score-u (CMS)“ koji je namijenjen za procjenu oštećenja ramena. [22]

4. ZAKLJUČAK

Pregledom literature razmotrili smo učinke terapije udarnim valom kod kalcificirajućeg tendinitisa i potencijalne prednosti ove terapije u odnosu na druge. Na temelju proučene literature i istraživanja može se zaključiti kako terapija udarnim valom zasigurno donosi velike benefite za pacijente liječene od kalcificirajućeg tendinitisa. Istraživanja su zaključila kako terapija udarnim valom ne smanjuje samo bolnost, već povoljno utječe i na druge parametre koji su mjereni tokom istraživanja. Uočeno je poboljšanje opsega pokreta i smanjenje gustoće kalcifikata kod pacijenata koji su bili podvrgnuti liječenju udarnim valom. Isto tako se zaključilo kako terapija fokusiranim udarnim valom ima najpovoljnije učinke u liječenju kalcifikata. Ono što ovo terapiju čini izuzetnom prema istraživanjima jest to što su svi navedeni benefiti postignuti bez zamjetnih nuspojava i rizika, međutim većina autora ipak smatra kako je potrebno još istraživanja na ovu temu kako bi se postigla zadovoljavajuća dokazna kvaliteta. Zaključci koji su doneseni na temelju tih istraživanja potvrdili su se i u prikazu slučaja iz ovog završnog rada. Kod pacijentice koja je uzeta za primjeri došlo je do smanjenja boli i povećanja opsega pokreta, bez pojave nuspojava. Jedini parametar koji nije mjereno kod pacijentice iz prikaza slučaja je gustoća kalcifikata. Sve u svemu zaključak bi bio da je terapija udarnim valom sigurna i uspješna metoda liječenja kalcificirajućeg tendinitisa.

5. LITERATURA

- [1] S. Bajek, D. Bobinac, R. Jerković, D. Malnar, I. Marić, Sustavna anatomija čovjeka, Sveučilište u Rijeci
- [2] Nataša Kovačić i Ivan Krešimir Lukić, Anatomija i fiziologija, Medicinska naklada Zagreb
- [3] Simplicio CL, Purita J, Murrell W, Santos GS, Dos Santos RG, Lana JFSD. Extracorporeal shock wave therapy mechanisms in musculoskeletal regenerative medicine. J Clin Orthop Trauma. 2020;11(Suppl 3):S309-S318. doi:10.1016/j.jcot.2020.02.004
- [4] Đurđica Babić Nagli i suradnici, Fizikalna i rehabilitacijska medicina, Medicinski fakultet u Zagrebu
- [5] Rehabilitacija nova, terapija fokusiranim/radijalnim udarnim valom, dostupno na: <http://reha.hr/cms/terapija-fokusiranimradijalnim-udarnim-valom/>
- [6] Marko Pećina i suradnici, Ortopedija, Naklada Ljevak – Medicinska biblioteka
- [7] Physiopedia, Calcific tendinopathy of the shoulder, dostupno na: https://www.physio-pedia.com/Calcific_Tendinopathy_of_the_Shoulder
- [8] Calcific tendonitis of shoulder, patient guide, Humpal physical therapy and sports medicine centers, dostupno na: <https://www.humpalphysicaltherapy.com/Injuries-Conditions/Shoulder/Shoulder-Issues/Calcific-Tendonitis-of-the-Shoulder-Patient-Guide/a~4559/article.html>
- [9] Ebenbichler GR, Erdogmus CB, Resch KL, Funovics MA, Kainberger F, Barisani G, Aringer M, Nicolakis P, Wiesinger GF, Baghestanian M, Preisinger E, Fialka-Moser V. Ultrasound therapy for calcific tendinitis of the shoulder. N Engl J Med. 1999 May 20;340(20):1533-8. doi: 10.1056/NEJM199905203402002. PMID: 10332014.
- [10] <https://www.humpalphysicaltherapy.com/Injuries-Conditions/Shoulder/Shoulder-Issues/Calcific-Tendonitis-of-the-Shoulder-Patient-Guide/a~4559/article.html>
- [11] Shock wave therapy, dostupno na: <https://www.shockwavetherapy.eu/>

- [12] Surace SJ, Deitch J, Johnston RV, Buchbinder R. Shock wave therapy for rotator cuff disease with or without calcification. *Cochrane Database Syst Rev.* 2020 Mar 4;3(3):CD008962. doi: 10.1002/14651858.CD008962.pub2. PMID: 32128761; PMCID: PMC7059880.
- [13] Schmitz C, Császár NB, Milz S, et al. Efficacy and safety of extracorporeal shock wave therapy for orthopedic conditions: a systematic review on studies listed in the PEDro database. *Br Med Bull.* 2015;116(1):115-138. doi:10.1093/bmb/ldv047
- [14] Klinička primjena ekstrakorporalnog udarnog vala u liječenju kalcificirajućeg tendinitisa ramena: fokusirani vs. radijalni udarni val, Viviana Avancini-Dobrović , Ivan Pavlović, Ljubinka Frlan-Vrgoč, Tea Schnurrer-Luke-Vrbanić
- [15] Comparison of Radial Extracorporeal Shock Wave Therapy and Traditional Physiotherapy in Rotator Cuff Calcific Tendinitis Treatment, Tomris Duymaz, Dilşad Sindel
- [16] Frassanito P., Cavalieri C., Maestri R., Felicetti G. Effectiveness of Extracorporeal Shock Wave Therapy and kinesio taping in calcific tendinopathy of the shoulder: A randomized controlled trial. *Eur. J. Phys. Rehabil. Med.* 2018;54:333–340
- [17] Vitali M., Peretti G., Mangiavini L., Fraschini G. The treatment with extracorporeal shock wave therapy in some of most frequently musculoskeletal pathologies. *Orthop. Proc.* 2006;88-B:423.
- [18] Pan P.J., Chou C.L., Chiou H.J., Ma H.L., Lee H.C., Chan R.C. Extracorporeal shock wave therapy for chronic calcific tendinitis of the shoulders: A functional and sonographic study. *Arch. Phys. Med. Rehabil.* 2003;84:988–993. doi: 10.1016/S0003-9993(03)00010-8.
- [19] Testa G, Vescio A, Perez S, et al. Extracorporeal Shockwave Therapy Treatment in Upper Limb Diseases: A Systematic Review. *J Clin Med.* 2020;9(2):453. Published 2020 Feb 6. doi:10.3390/jcm9020453
- [20] Pakos E, Gkiatas I, Rakkas G, et al. Calcific deposit needling in combination with extracorporeal shock wave therapy (ESWT): A proposed treatment for supraspinatus calcified tendinopathy. *SICOT J.* 2018;4:45. doi:10.1051/sicotj/2018043

[21] Carulli C, Tonelli F, Innocenti M, Gambardella B, Muncibì F, Innocenti M. Effectiveness of extracorporeal shockwave therapy in three major tendon diseases. J Orthop Traumatol. 2016;17(1):15-20. doi:10.1007/s10195-015-0361-z

[22] Constant Murley outcome score, physio-[pedia.com/Constant-Murley Shoulder Outcome Score](https://www.physio-
pedia.com/Constant-Murley_Shoulder_Outcome_Score)

6. ŽIVOTOPIS

Osobne informacije

Ime i Prezime: Marin Jozić

Datum i mjesto rođenja: 27. travnja 1999., Split, Hrvatska

E-mail: marin.jozic669@gmail.com

Državljanstvo: hrvatsko

Obrazovanje

2006.-2014. Osnovna škola Dobri, Split, Hrvatska

2014.-2018. Srednja Zdravstvena škola Split, Hrvatska (smjer: fizioterapija)

2018.-2021. Sveučilište u Splitu, Sveučilišni odjel zdravstvenih studija, Preddiplomski sveučilišni studij fizioterapije, Split, Hrvatska

Vještine i kompetencije

Materinski jezik: hrvatski

Strani jezici: engleski (B)

Računalne vještine: MS Office

PRILOZI

Tablica 4. mjerenja i testovi prije i nakon terapije udarnim valom (tablični prikaz)

	Mjerenje prije terapije udarnim valom	Mjerenje nakon završenog ciklusa terapije udarnim valom	
Skala boli	Bol pri svakodnevnim aktivnostima u posljednja 24h -5- (0-nema boli, 10-nepodnošljiva bol)	Bol pri svakodnevnim aktivnostima u posljednja 24h -5- (0-nema boli, 10-nepodnošljiva bol)	=
Aktivnosti svakodnevnog života (posljednja 7 dana)	Smetnje u ramenu povremeno remete san	Smetnje u ramenu ne remete san	+
	Koliko svakodnevnih aktivnosti može izvesti bez bola -7- (0-niti jednu, 10-sve)	Koliko svakodnevnih aktivnosti može izvesti bez bola -7- (0-niti jednu, 10-sve)	=
	Koliko rekreativnih aktivnosti može izvesti bez bola -5- (0-niti jednu, 10-sve)	Koliko rekreativnih aktivnosti može izvesti bez bola -6- (0-niti jednu, 10-sve)	+
	Do koje razine može dignuti ruku bez smetnji -do donjeg dijela prsne kosti-	Do koje razine može dignuti ruku bez smetnji -do donjeg dijela prsne kosti-	=

	Mjerenje prije terapije udarnim valom	Mjerenje nakon završenog ciklusa terapije udarnim valom	
Testovi pokretljivosti	Smanjena pokretljivost u antefleksiji i abdukciji	Puni opseg pokreta	+
	Test vanjske rotacija -smetnje kada su ruke na vrhu glave a laktovi idu prema natrag-	Test vanjske rotacije -smetnje kada su ruke iznad glave a laktovi idu prema naprijed-	+/-
	Unutarnja rotacija -do razine gluteusa-	Unutarnja rotacija -do intraskapularnog nivoa-	+
Testovi snage (dinamometrija)	1. pokušaj- 1.6N	1. pokušaj- 3.4N	+
	2. pokušaj- 2.0N	2. pokušaj- 3.3N	+
	3.pokušaj- 2.1N	3.pokušaj- 3.7N	+