

Primjena radioloških metoda u dijagnostici bolesti orofacijalnog područja

Matić, Ana

Undergraduate thesis / Završni rad

2021

Degree Grantor / Ustanova koja je dodijelila akademski / stručni stupanj: **University of Split / Sveučilište u Splitu**

Permanent link / Trajna poveznica: <https://um.nsk.hr/um:nbn:hr:176:988326>

Rights / Prava: [In copyright](#) / [Zaštićeno autorskim pravom.](#)

Download date / Datum preuzimanja: **2025-01-13**

Repository / Repozitorij:



Sveučilišni odjel zdravstvenih studija
SVEUČILIŠTE U SPLITU

[Repository of the University Department for Health Studies, University of Split](#)



UNIVERSITY OF SPLIT



SVEUČILIŠTE U SPLITU
Podružnica
SVEUČILIŠNI ODJEL ZDRAVSTVENIH STUDIJA
PREDDIPLOMSKI SVEUČILIŠNI STUDIJ
RADIOLOŠKA TEHNOLOGIJA

Ana Matić

**PRIMJENA RADIOLOŠKIH METODA U
DIJAGNOSTICI BOLESTI OROFACIJALNOG
PODRUČJA**

Završni rad

Split, 2021.

SVEUČILIŠTE U SPLITU
Podružnica
SVEUČILIŠNI ODJEL ZDRAVSTVENIH STUDIJA
PREDDIPLOMSKI SVEUČILIŠNI STUDIJ
RADIOLOŠKA TEHNOLOGIJA

Ana Matić

**PRIMJENA RADIOLOŠKIH METODA U
DIJAGNOSTICI BOLESTI OROFACIJALNOG
PODRUČJA
APPLICATION OF RADIOLOGICAL METHODS IN
DIAGNOSIS OF DISEASES OF THE OROFACIAL AREA**

Završni rad/Bachelor's Thesis

Mentor:

Tatjana Matijaš, mag. rad. techn., pred.

Split, 2021.

TEMELJNA DOKUMENTACIJSKA KARTICA

ZAVRŠNI RAD

Sveučilište u Splitu
Sveučilišni odjel zdravstvenih studija
Radiološka tehnologija

Znanstveno područje: Biomedicina i zdravstvo
Znanstveno polje: Kliničke medicinske znanosti

Mentor: Tatjana Matijaš, mag. rad. techn., pred.

PRIMJENA RADIOLOŠKIH METODA U DIJAGNOSTICI BOLESTI OROFACIJALNOG PODRUČJA

Ana Matić, 611139

Sažetak: U radu je prikazana primjena radioloških metoda u dijagnostici bolesti orofacijalnog područja. Dan je pregled najčešće korištenih radioloških dijagnostičkih postupaka: konvencionalne radiografije i to intraoralne i ekstraoralne; kompjutorizirane tomografije s naglaskom na kompjutoriziranu tomografiju konusnim zrakama; magnetne rezonancije. Za svaki postupak navedene su prednosti i nedostaci. Osim toga, dane su preporuke za odabir optimalnih radioloških metoda za specifična područja primjene, kojima je ostvarivo postizanje ispravne dijagnoze i daljnje uspješno liječenje. Na kraju rada prikazane su mogućnosti primjene umjetne inteligencije. Njena primjena smanjuje vrijeme potrebno za analizu radioloških snimaka i daje naznake mogućih patoloških procesa, čak i ako oni nisu primarno indicirani.

Ključne riječi: kompjutorizirana tomografija, konvencionalna radiografija, magnetna rezonancija, orofacijalno područje, umjetna inteligencija

Rad sadrži: 40 stranica, 19 slika, 45 literaturnih referenci

Jezik izvornika: hrvatski

BASIC DOCUMENTATION CARD

BACHELOR THESIS

University of Split
University Department for Health Studies
Radiologic Technology

Scientific area: Biomedicine and health care
Scientific field: Clinical medical sciences

Supervisor: Tatjana Matijaš, mag. rad. techn., lect.

APPLICATION OF RADIOLOGICAL METHODS IN DIAGNOSIS OF DISEASES OF THE OROFACIAL AREA

Ana Matić, 611139

Summary: The paper presents the application of radiological methods in the diagnosis of diseases of the orofacial area. An overview of the most commonly used radiological diagnostic procedures is given: conventional radiography, both intraoral and extraoral; computed tomography with emphasis on cone beam computed tomography; magnetic resonance imaging. The advantages and disadvantages of each procedure are listed. In addition, recommendations are given for the selection of optimal radiological methods for certain areas of application, which can be used to achieve the correct diagnosis and further successful treatment. At the end of the paper, the possibilities of the artificial intelligence application are presented. Its application reduces the time required for the analysis of radiological images and gives indications of possible pathological processes, even if they are not primarily indicated.

Keywords: artificial intelligence, computed tomography, conventional radiography, magnetic resonance imaging, orofacial area

Thesis contains: 40 pages, 19 figures, 45 references

Original in: Croatian

SADRŽAJ

1. UVOD.....	1
1.1. ANATOMIJA OROFACIJALNOG PODRUČJA.....	1
1.1.1. Gornja čeljust.....	1
1.1.2. Donja čeljust.....	4
1.1.3. Zubi.....	5
1.2. KONVENCIONALNA RADIOGRAFIJA OROFACIJALNOG PODRUČJA.....	6
1.2.1. Intraoralna radiografska tehnika.....	6
1.2.2. Ekstraoralna radiografska tehnika.....	9
1.3. KOMPJUTORIZIRANA TOMOGRAFIJA OROFACIJALNOG PODRUČJA.....	11
1.3.1. Kompjutorizirana tomografija konusnim zrakama (CBCT).....	13
1.4. MAGNETNA REZONANCIJA OROFACIJALNOG PODRUČJA.....	15
2. CILJ RADA.....	17
3. RASPRAVA.....	18
3.1. PREDNOSTI I NEDOSTATCI INTRAORALNE I EKSTRAORALNE RADIOGRAFIJE.....	18
3.2. PREDNOSTI KOMPJUTORIZIRANE TOMOGRAFIJE.....	18
3.3. NEDOSTATCI KOMPJUTORIZIRANE TOMOGRAFIJE.....	20
3.4. PREDNOSTI KOMPJUTORIZIRANE TOMOGRAFIJE KONUSNIM ZRAKAMA (CBCT).....	21
3.4.1. Primjena CBCT-a u oralnom i maksilofacijalnom području.....	21
3.4.1.1. Oralna i maksilofacijalna kirurgija.....	21
3.4.1.2. Ortodoncija.....	22
3.4.1.3. Parodontologija.....	23

3.4.1.4. Endodoncija.....	24
3.5. NEDOSTATCI KOMPJUTORIZIRANE TOMOGRAFIJE KONUSNIM ZRAKAMA (CBCT).....	26
3.6. PREDNOSTI MAGNETNE REZONANCIJE.....	27
3.7. NEDOSTATCI MAGNETNE REZONANCIJE.....	28
3.8. UMJETNA INTELIGENCIJA I DUBOKO UČENJE U DENTALNOJ RADIOLOGIJI.....	29
3.8.1. DiagnoCat: AI u kliničkoj stomatologiji.....	30
4. ZAKLJUČAK.....	33
5. LITERATURA.....	34
6. ŽIVOTOPIS.....	40

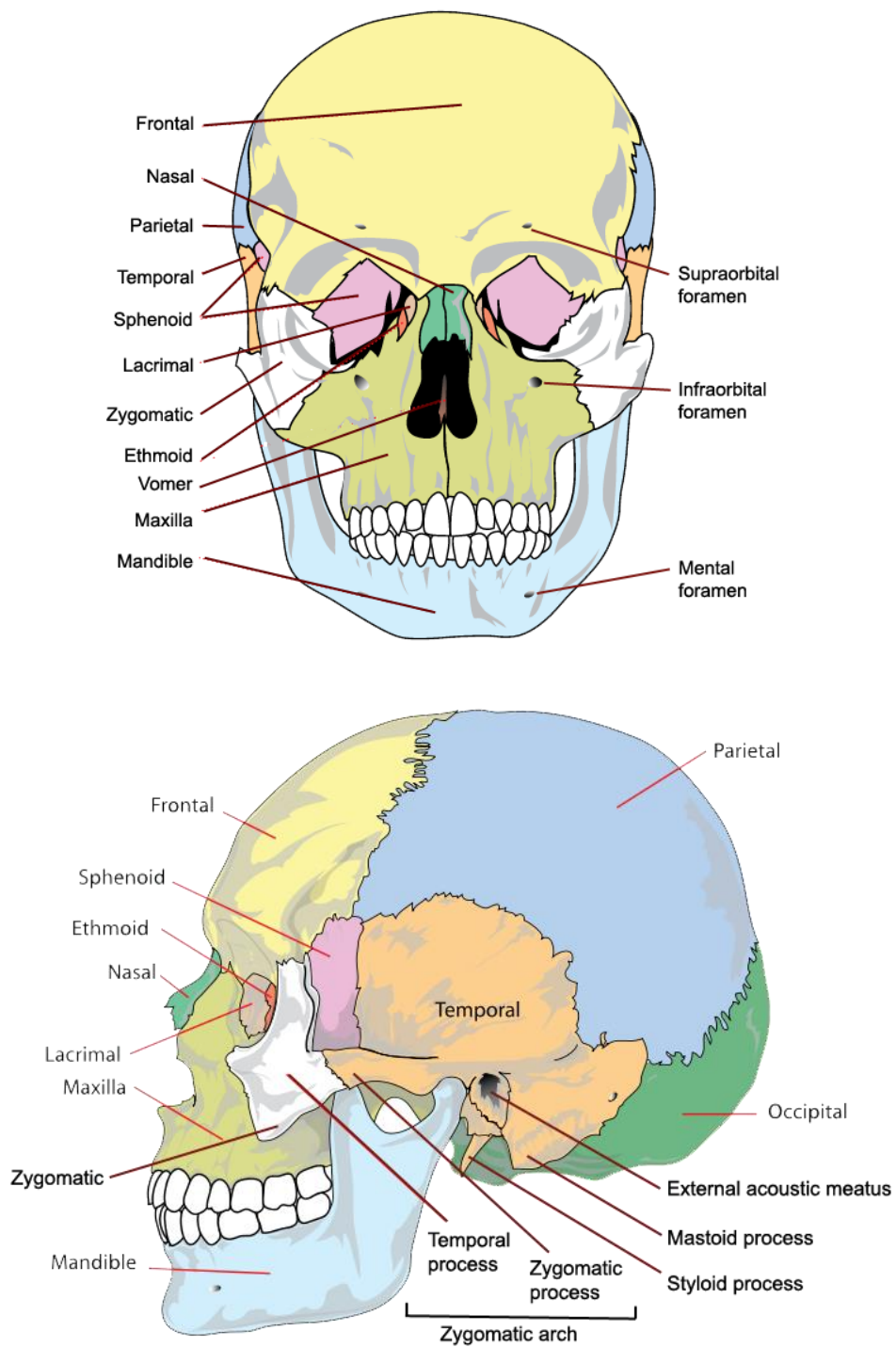
1. UVOD

1.1. ANATOMIJA OROFACIJALNOG PODRUČJA

U anatomiju orofacijalnog područja pripada anatomija glave i vrata. Karakterizira je njen položaj, oblik i funkcija. Kostí glave dijelimo u dvije skupine: kostur lubanje (lat. *cranium cerebrale*) i kostur lica (lat. *cranium viscerale*) (Slika 1). Kostur lica tvore četiri neparne i šest parnih kostiju. Anatomske strukture gornje i donje čeljusti se superponiraju te je stoga važno dobro poznavati njihovu anatomiju.

1.1.1. Gornja čeljust

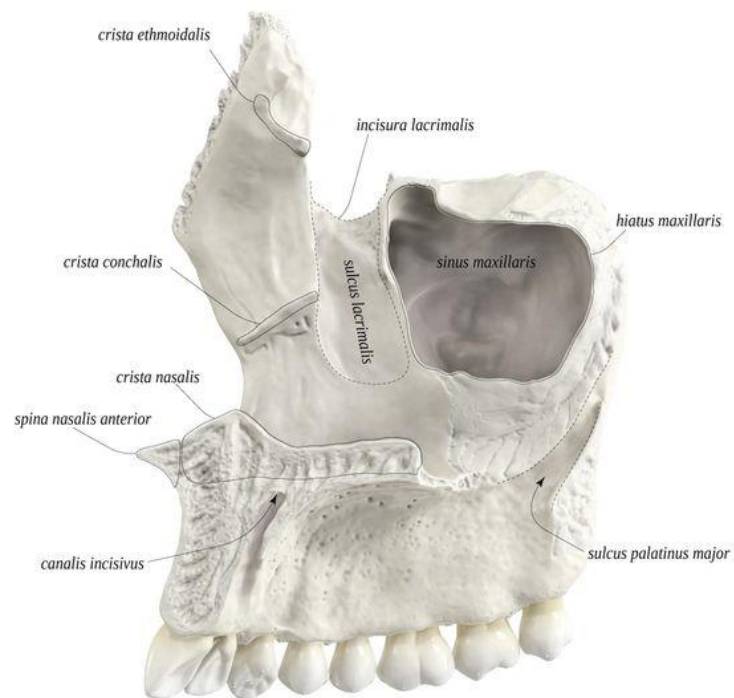
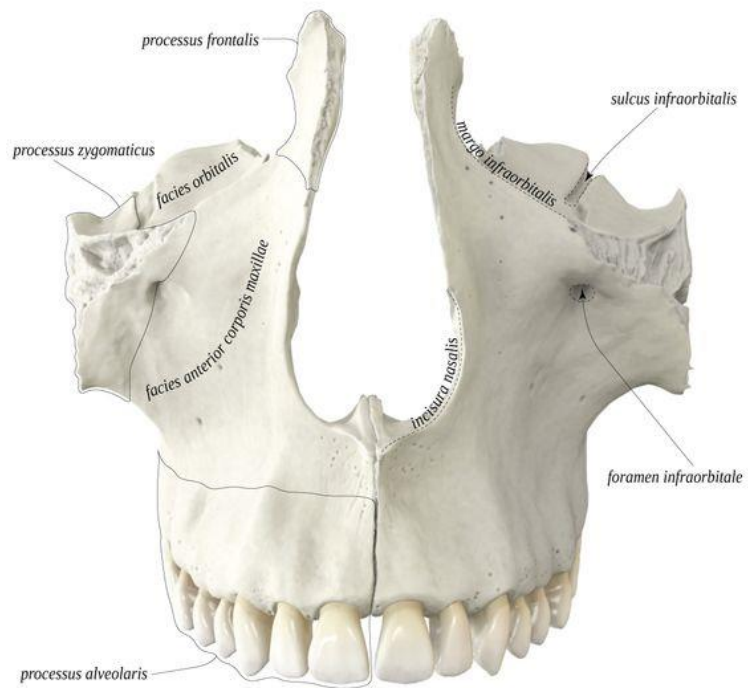
Gornja čeljust (lat. *maxilla*) ima središnji položaj među kostima lica. Na gornjoj čeljusti razlikujemo trup (lat. *corpus maxillae*) i četiri velika nastavka: zubni (lat. *processus alveolaris*), čeoní (lat. *processus frontalis*), sponasti (lat. *processus zygomaticus*) i nepčani nastavak (lat. *processus palatinus*). Trup gornje čeljusti ima oblik trostrane piramide, oblikuje dno očne šupljine, a sudjeluje i u tvorbi lateralnog zida nosne šupljine (Slika 2). U trupu gornje čeljusti nalazi se velika pneumatska čeljusna šupljina (lat. *sinus maxillaris*), spojena sa srednjim nosnim hodnikom velikim otvorom (lat. *hiatus maxillaris*). Zubni nastavak gornje čeljusti nosi zubne pretince (lat. *alveoli dentalis*), u koje su usađeni zubi [1].



Slika 1. Prikaz anatomije glave

Izvor: <https://s3-us-west-2.amazonaws.com/courses-images/wp-content/uploads/sites/102/2017/01/01194054/skull-front-view.png>

Izvor: <https://s3-us-west-2.amazonaws.com/courses-images/wp-content/uploads/sites/102/2017/01/31132954/skull-side-view1.png>



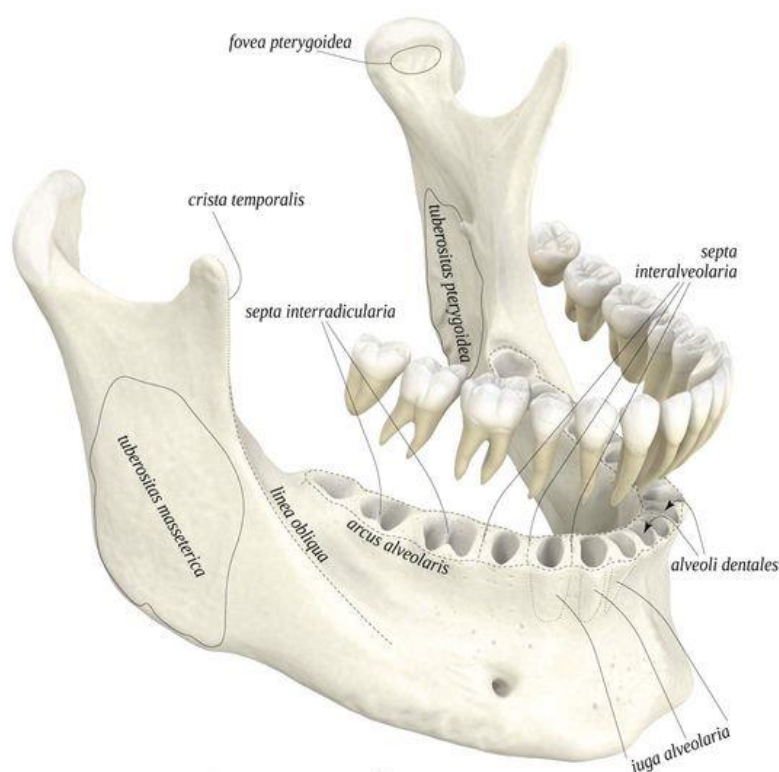
Slika 2. Prikaz maksile

Izvor: <https://i.pinimg.com/564x/49/b6/0e/49b60e254b47bc1b12307fa6ca976765.jpg>

Izvor: <https://i.pinimg.com/564x/69/8f/dd/698fdd21835c4d9ad4ef0d1c5f103d2c.jpg>

1.1.2. Donja čeljust

Donja čeljust (lat. *mandibula*) najjača je kost lica i jedina je pokretna kost glave (Slika 3). Pokretljivost omogućuje donjoj čeljusti sudjelovanje u žvakanju, govoru i mimici. Donja čeljust je neparna kost i tvore je čvrsti trup (lat. *corpus mandibulae*) i dvije grane (lat. *ramus mandibulae*). Trup donje čeljusti nalik je na potkovu i na gornjoj strani ima zadebljani zubni dio (lat. *pars alveolaris*), sa zubnim pretincima (lat. *alveoli dentales*), u koje su usađeni zubi. Grana donje čeljusti usmjerena je okomito gore i s trupom zatvara kut (lat. *angulus mandibulae*). U gornjem je dijelu ramus mandibulae podijeljen na dva nastavka, prednji (lat. *processus coronoideus*) i stražnji (lat. *processus condylaris*). Stražnji nastavak završava jajolikim zglobnim tijelom (lat. *caput mandibulae*) za zglob sa sljepoočnom kosti [1].

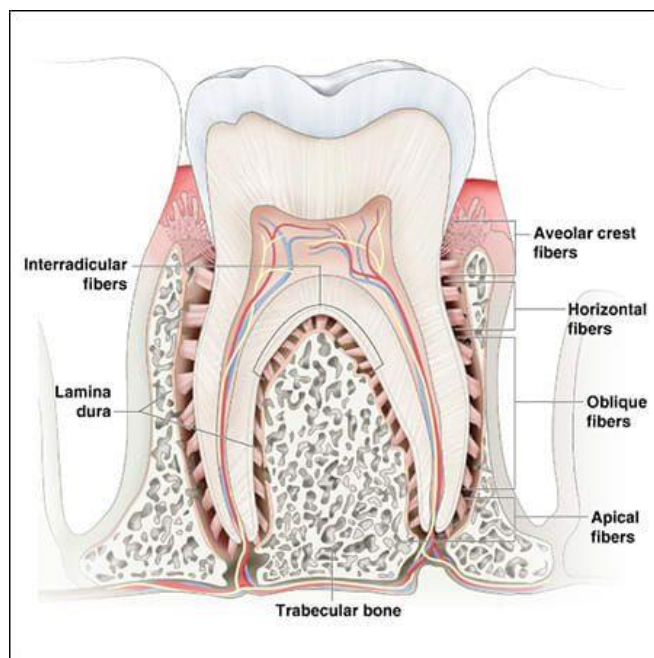


Slika 3. Prikaz mandibule

Izvor: <https://i.pinimg.com/564x/f8/9f/46/f89f46a36ccba3e320d22a31ccd1c336.jpg>

1.1.3. Zubi

Zubi su glavni organi zubnih lukova, tj. zubala. U odraslih zubalo tvore 32 zuba (po 16 u gornjoj i donjoj čeljusti). Pritom na svakoj polovici čeljusti nalazimo po dva sjekutića, očnjaka, dva pretkutnjaka i tri kutnjaka. U zubalu djece ima samo 20 zubi jer nedostaju pretkutnjaci i po jedan kutnjak (umnjak). Zubi su tvrdi koštani organi i svaki ima krunu, vrat i jedan do tri korijena, te zubnu šupljinu (Slika 4). Kruna zuba (lat. *corona dentis*) slobodno viri iz prstena zubnog mesa. Temeljna zubna tvar je slonovača, a izvana je u području krune oblaže i štiti osobito tvrda zubna caklina. Vrat zuba (lat. *collum dentis*) ovijen je zubnim mesom i tu caklina prelazi u zubnu kost. Korijen zuba (lat. *radix dentis*) ili nekoliko korijenova usađeno je u zubnu alveolu. Zubni cement također oblaže korijen zuba što u alveoli završava vrškom zuba (lat. *apex dentis*). Na vršku se nalazi otvor vrška (lat. *foramen apicis dentis*) od kojeg počinje kanal korijena (lat. *canalis radicis dentis*) što vodi u zubnu šupljinu. Zubna šupljina (lat. *cavum dentis*) odgovara obliku zuba i ispunjava je srž zuba (lat. *pulpa dentis*) koja sadržava krvne žile i živce. Krvne žile i živci zubne šupljine kroz kanal i otvor vrška prolaze iz zuba [1].



Slika 4. Prikaz građe zuba

Izvor: <https://i.pinimg.com/564x/5a/dd/36/5add36afa8abd298d26c6946124b3ecc.jpg>

1.2. KONVENCIONALNA RADIOGRAFIJA OROFACIJALNOG PODRUČJA

Početakom 1896. godine, otkad su snimljene prve radiografije zuba, radiologija je postala sastavni dio procjene stanja pacijenta u stomatologiji. Velika većina radiografija snimljenih u stomatološkoj praksi uključuje intraoralne, ali danas se savjetuje i sve veći broj ekstraoralnih pregleda. Pojam obični film odnosi se na radiografije snimljene nepokretnim rendgenskim izvorom i filmom. Obični filmovi prikazuju samo mineralizirani dio, ali ne otkrivaju nemineralizirane dijelove hrskavice i mekih tkiva [2]. Stomatološki stručnjaci danas koriste digitalne rendgenske snimke za bolje otkrivanje, dijagnosticiranje, liječenje i praćenje oralnih stanja i bolesti. Digitalna radiografija je vrsta rendgenskog snimanja koja koristi digitalne rendgenske senzore umjesto rendgenskih filmova, stvarajući poboljšane snimke zubi, desni i drugih oralnih struktura i stanja. Digitalne zubne snimke dobivaju se putem tri metode: izravnom metodom, neizravnom metodom i polu-neizravnom metodom. Izravna metoda koristi elektronički senzor postavljen u usta. Neizravna tehnika koristi skener rendgenskog filma koja omogućuje gledanje tradicionalnih rendgenskih snimaka zuba kao digitalnu sliku. Polu-neizravna digitalna tehnika kombinira senzor i skener za stvaranje digitalnih snimaka [3]. Konvencionalna radiografija uključuje intraoralnu, okluzalnu i ekstraoralnu radiografiju. Većina anatomskih struktura i patoloških stanja, povezanih s oralnim i maksilofacijalnim strukturama, mogu se snimiti konvencionalnom radiografijom [2]. U nastavku ovog rada detaljnije su opisane intraoralna i ekstraoralna radiografija.

1.2.1. Intraoralna radiografska tehnika

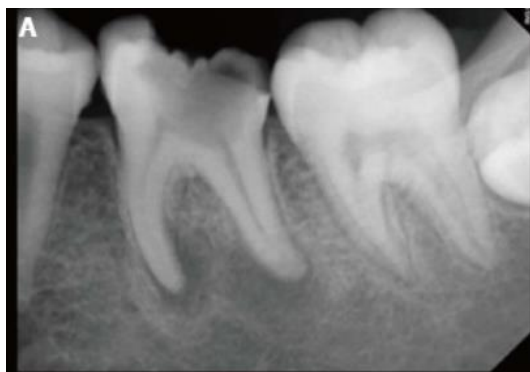
Riječ intraoralna radiografija znači izrada radiograma usne šupljine, stavljanjem digitalnog rendgenskog senzora u usnu šupljinu dok je izvor rendgenskih zraka izvan usne šupljine. Radiografska snimka imaće pet osnovnih karakteristika koje uključuju gustoću, kontrast, oštrinu, izobličenja i uvećanja koja utječu na kvalitetu snimke i mogu se kontrolirati pomoću sljedećih šest preporuka [2]:

1. Izvor zračenja treba biti što manji.
2. Udaljenost od izvora zračenja do objekta snimanja trebala bi biti što veća.

3. Udaljenost objekta do digitalnog rendgenskog senzora treba biti što manja.
4. RTG cijev, pacijent i digitalni rendgenski senzor ne smiju se micati tijekom izlaganja.
5. Digitalni rendgenski senzor i zubi trebaju biti paralelni jedan s drugim.
6. Središnja zraka trebala bi biti pod pravim kutom naspram digitalnog rendgenskog senzora i objekta.

Intraoralni radiografski pregled okosnica je snimanja za općeg stomatologa. Sastoji se od tri kategorije: periapikalne (engl. *periapical projection*), okluzijske (engl. *occlusal projection*) i zagrizne projekcije (engl. *bitewing projection*) [4].

Periapikalna radiografija daje detaljne informacije o zubima i okolnim tkivima (Slika 5). Uglavnom se koristi za procjenu: morfologije pulpe i korijenskog kanala, stanja alveolarne kosti u interdentalnom (međuzubnom) području, otkrivanje periapikalne patologije i prijeloma krunice/korijena. Posebno je korisna prilikom endodontskog liječenja te za procjenu morfologije korijena i korijenskog kanala prije liječenja, procjenu kalcifikacije, zakrivljenosti, periapikalnih lezija, određivanja radne duljine, kvalitete i opsega začepljenja korijenskog kanala i praćenje zarastanja nakon tretmana [4].

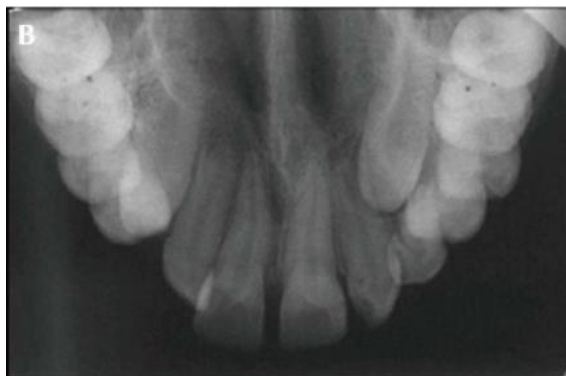

Slika 5. Periapikalna radiografija zubi i okolnih tkiva

Izvor: <https://www.ncbi.nlm.nih.gov/pmc/articles/PMC4209425/bin/WJR-6-794-g001.jpg>

Okluzijska radiografija prikazuje veliki segment zubnog luka koji se ne može pregledati na periapikalnoj radiografiji (npr. cista) [4]. Pomaže u pronalaženju prekobrojnih ili impaktiranih zuba (zubi koji su formirani u kosti, ali ne mogu niknuti zbog mehaničkih

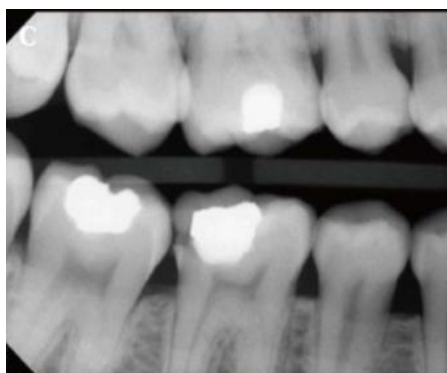zapreka), stranih tijela u čeljustima i kamenca u kanalima submandibularnih žlijezda (Slika 6).



Slika 6. Okluzijska radiografija velikog segmenta zubnog luka

Izvor: <https://www.ncbi.nlm.nih.gov/pmc/articles/PMC4209425/bin/WJR-6-794-g001.jpg>

Interproksimalna radiografija vrši se za istodobnu procjenu međuslojeva 3-4 gornja i donja zuba (Slika 7). Digitalni rendgenski senzor ima režanj koji pacijent zagriže te ga tako drži na krunicama gornjih i donjih zuba (otuda je naziv zagrizna projekcija). Rendgenski snimci zagriža posebno su vrijedni za otkrivanje međuproksimalnog karijesa u ranim fazama razvoja prije nego što se klinički očituju, otkrivaju sekundarni karijes ispod nadomjestaka i procjenjuju stanje interproksimalnih kostiju [5].



Slika 7. Snimka zagriža

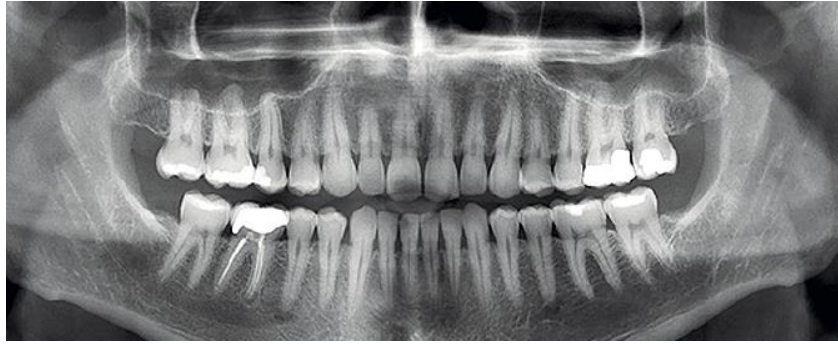
Izvor: <https://www.ncbi.nlm.nih.gov/pmc/articles/PMC4209425/bin/WJR-6-794-g001.jpg>

1.2.2. Ekstraoralna radiografska tehnika

Ekstraoralni snimci, za razliku od intraoralnih, pokazuju veći dio lubanje. Prilikom snimanja ekstraoralnih snimaka, digitalni rendgenski senzor se nalazi izvan pacijentovih usta, nasuprot izvoru zračenja [6].

Ekstraoralni radiografski pregled koji se koristi u stomatologiji uključuje panoramske snimke (engl. *panoramic radiographs*), posteroanteriorni i profilni pogled na lubanju (engl. *postero-anterior and lateral skull view*), Watersov pogled (engl. *Water's view*) te posteroanteriorni i lateralni cefalometrijski pregled (engl. *postero-anterior and lateral cephalometric examinations*). Ekstraoralne radiografije pomažu u ispitivanju većih područja čeljusti i lubanje, praćenju rasta i razvoja kraniofacijalnog kostura, lociranju impaktiranih zuba i velikih patoloških lezija i procjeni temporomandibularnog zgloba [4].

Panoramsko snimanje postalo je popularno i važno dijagnostičko sredstvo od uvođenja 1950-ih godina. Analogno i digitalno panoramsko snimanje slijedi isti princip snimanja, osim što se filmska kazeta koja se koristila pri analognom snimanju zamijenila sa CCD senzorom za izravnu digitalnu radiografiju ili digitalnom memorijskom kazetom od fosfornih ploča za neizravnu digitalnu radiografiju [6]. To je specijalizirana tomografska tehnika koja se koristi za izradu ravnog prikaza zakrivljenih površina čeljusti. Vizualizira čitav zglob maksile, donje čeljusti, temporomandibularnih zglobova i povezane strukture na jednom filmu, tj. daje panoramski pogled na čeljusti [7] (Slika 8). Koristi se kao preliminarni radiografski probir za procjenu zubne i koštane potpore, identificiranje impaktiranih zuba, pregled položaja zubnih implantata itd. Također daje osnovnu procjenu koštanog stanja temporomandibularnih zglobova i dijagnosticira frakture maksilarne i mandibularne kosti. Panoramske snimke su se također pokazale djelotvorne za određivanje mineralne gustoće kostiju [8, 9].

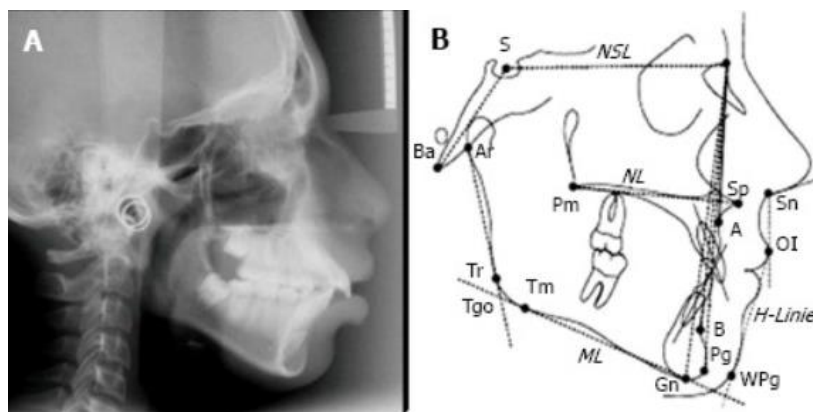


Slika 8. Panoramska snimka (ortopantomogram)

Izvor: https://www.poliklinikabagatin.hr/blog/wp-content/uploads/2020/05/Screen_Blog_672x272px_609.png

Međutim, podložan je znatnim i nepredvidivim geometrijskim izobličenjima i ima relativno nisku prostornu razlučivost u usporedbi s intraoralnim radiogramima. Velike razlike u projekciji snimke mogu se pojaviti u prednjem dijelu, ovisno o položaju pacijenta i individualnoj zakrivljenosti čeljusti. Također, ne prikazuje fine anatomske detalje kao što ih prikazuje intraoralna periapikalna radiografija. Međutim, ima prednost s obzirom na dozu zračenja u odnosu na velik broj intraoralnih radiografija [10].

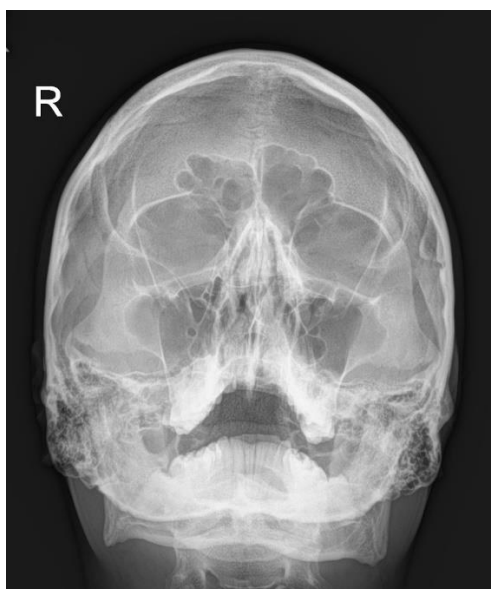
Cefalometrijske radiografije prikazuju cijelu stranu glave i pomažu u procjeni prostornih odnosa između lubanjske i zubne strukture (Slika 9). Vrijedne su u usporedbi promjena u rastu i razvoju zubnih i koštanih struktura prije, za vrijeme i nakon ortodontskog liječenja, uključujući profil mekih tkiva (s manjom izloženošću X-zrakama) [11].



Slika 9. Cefalometrijska snimka

Izvor: <https://www.ncbi.nlm.nih.gov/pmc/articles/PMC4209425/bin/WJR-6-794-g001.jpg>

Okcipitomentalni pogled (engl. *occipito-mental view*), poznat i kao **Watersov pogled**, najpovoljniji je za vizualizaciju maksilarnih sinusa, posebno za usporedbu unutarnjih radioneprozirnosti (Slika 10). Frontalni sinusi i etmoidne zračne stanice također se mogu vidjeti u Watersovom pogledu. Kad se snima s otvorenim ustima, može pomoći u vizualizaciji sfenoidnih sinusa. Pogled submentoverteksa koristi se za procjenu bočnih i stražnjih granica maksilarnih sinusa i etmoidnih zračnih stanica. Također vizualizira bazu lubanje i superponirane kondile na kondilarnim vratovima te grane donje čeljusti. Posebno je koristan u dijagnostici prijeloma zigomatičnog luka [4].



Slika 10. Watersov snimak

Izvor: <https://prod-images->

[static.radiopaedia.org/images/42460646/34c08cf2b8fa9e99cc74429eb6b2cf_jumbo.jpeg](https://prod-images-static.radiopaedia.org/images/42460646/34c08cf2b8fa9e99cc74429eb6b2cf_jumbo.jpeg)

1.3. KOMPJUTORIZIRANA TOMOGRAFIJA OROFACIJALNOG PODRUČJA

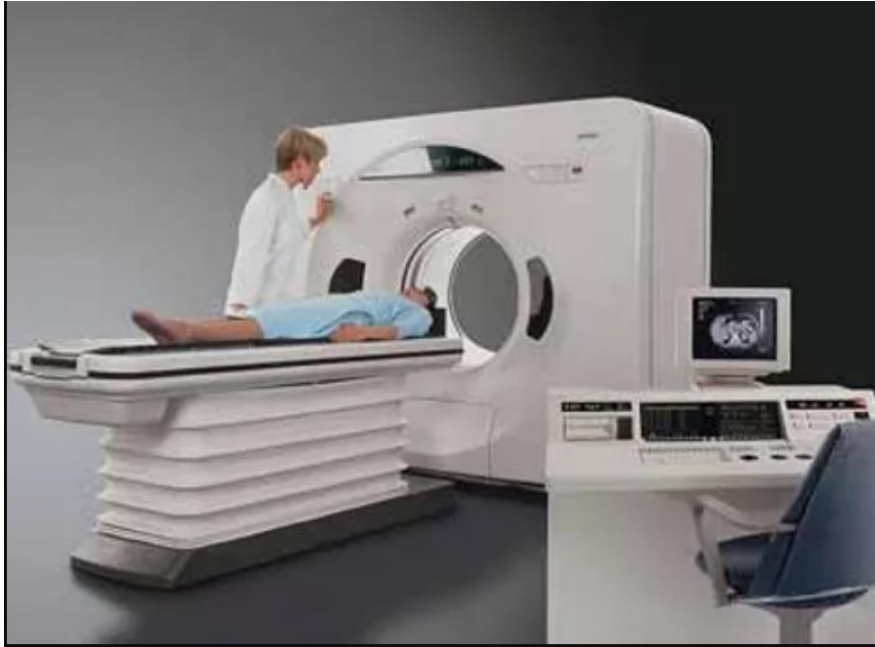Kompjutorizirana tomografija, (engl. *Computed Tomography*), digitalna je tehnika slikovnog prikaza koja upotrebom snopa rendgenskih zraka, koji ima oblik lepeze, omogućuje poprečne slikovne isječke objekta snimanja. Ova tehnika koristi slabljenje (atenuaciju) rendgenskih zraka prilikom prolaska kroz objekt snimanja, do kojeg dolazi zbog djelomične apsorpcije i rasipanja energije zraka. Detektori oslabljeno

zračenje pretvaraju u električne signale, proporcionalno iznosu atenuacije. Iz više projekcija dobivenih za vrijeme rotacije rendgenske cijevi i detektora, uz pomoću računala, upotrebom matematičkih algoritama, dobiva se snimka objekta. Kontrastna rezolucija CT-a je visoka, jer snimanje tankih slojeva tijela (obično u rasponu od 0,5 do 10 mm debljine) omogućava izbjegavanje superpozicije zdravog i patološkog tkiva. Osjetljivost CT-a prilikom detekcije rendgenskih zraka oslabljenih prolaskom kroz tijelo pacijenta je oko 100 puta veća u odnosu na rendgenski film. Ova karakteristika CT-a omogućava precizno mjerenje atenuacije rendgenskih zraka. Atenuacija se izražava brojem atenuacije ili CT brojem, odnosno Hounsfieldovom jedinicom (engl. *HU*, *Hounsfield unit*). Atenuacija se mjeri u rasponu od -1000 do +3000 jedinica. Atenuacijski broj vode je 0, masti -100, plina -1000, parenhimatoznih organa 40-80, a koštanog tkiva 800-3000 HU. CT uređaj razvijao se u više faza, te postoje četiri generacije CT uređaja. Generacije CT uređaja razlikuju se po strukturi detektora, te međusobnom odnosu i načinu kretanja rendgenske cijevi i detektora. Danas se u praksi koriste CT uređaji koji koriste spiralni način snimanja, kod kojeg stol s pacijentom putuje za vrijeme rotacije cijevi i detektora, i imaju nizove detektora u više redova (MSCT - engl. *Multi Slice Computed Tomography*) [12].

Oprema potrebna za izradu CT skenera (Slika 11), sastoji se od [2]:

- kućišta, koje sadrži izvor X-zraka, detektore i elektroničke mjerne uređaje,
- pokretnog stola, koji služi za pozicioniranje pacijenta u kućištu,
- upravljačke konzole,
- radne stanice.

Snimka se može snimati s monitora pomoću posebnih pomoćnih kamera. Podaci o snimci mogu se pohraniti na magnetne vrpce ili diskove.



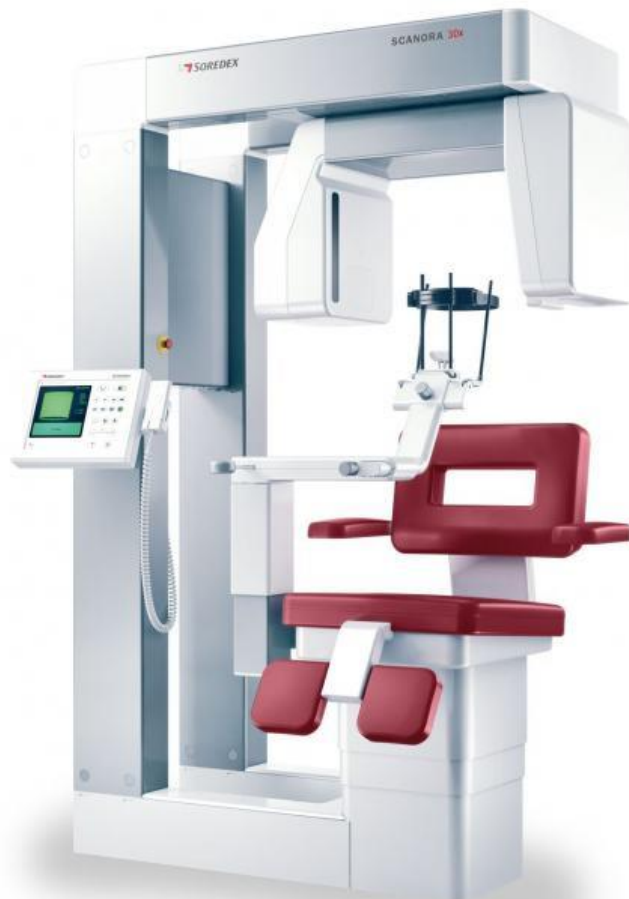Slika 11. Suvremeni CT uređaj

Izvor:

https://static.wixstatic.com/media/26823f_a455a7105aae4ee091993e1a15570bfd.jpg/v1/fill/w_479,h_359_al_c,lg_1,q_80/26823f_a455a7105aae4ee091993e1a15570bfd.webp

1.3.1. Kompjutorizirana tomografija konusnim zrakama (CBCT)

Način rada CBCT-a (engl. *Cone Beam Computed Tomography*) temelji se na rotirajućoj rendgenskoj cijevi i digitalnom senzoru. Rendgenska cijev i senzor nalaze se na suprotnim stranama, a snimani pacijent između. CBCT uređaji češće se koriste u kliničkoj praksi budući da zahtijevaju manje prostora, pacijenti ih lakše prihvaćaju i pružaju relativno dobar način fiksiranja glave. Siguran i stabilan postupak fiksiranja glave pacijenta od iznimne je važnosti jer smanjuje ili uklanja artefakte kretanja na snimljenim slikama. Položaj sjedenja također je povoljan za pacijente s invaliditetom i osobe s poteškoćama u kretanju (Slika 12) [13].



Slika 12. CBCT uređaj

Izvor: <https://www.njuskalo.hr/image-w920x690/medicinska-oprema-ostalo/scanora-3d-cbct-uredaj-snimanje-zubi-slika-114811156.jpg>

Rendgenske zrake se raspršuju u piramidalnom ili stožastom uzorku, dok je digitalni senzor oblikovan kao pravokutna ploča. Tijekom akvizicije slike, digitalni senzor registrira veliki broj slika koje se zatim sastavljaju u 3D sliku. Preklapanje slika - tj. duplicirane slike dobivene iz različitih perspektiva i položaja - koriste se za kontrolu i izmjenu točnosti konačne 3D slike. Kako bi se dobile preklapajuće slike područja interesa (ROI), rotacija rendgenske cijevi oko snimljenog objekta mora premašiti puni krug (tj. više od 360 stupnjeva). Takva geometrija akvizicije slike zahtijeva da se cijelo područje vidnog polja (FOV) registrira iz različitih orijentacija, što zauzvrat rezultira prikupljanjem velikog skupa podataka i piksela za svaku točku unutar FOV-a. U ovoj fazi

procesa snimanja, podaci se prikupljaju dvodimenzionalno za svaki pojedini sloj slike. Podaci se prikupljaju pod različitim kutovima, budući da su izvor zračenja i senzori orijentirani u više smjerova. Algoritmi filtriranja koriste se za smanjenje omjera signala i šuma dobivenih slika. Bez dovoljnog filtriranja, konačne slike sadržavale bi artefakte. Artefakti su češći pri upotrebi većih FOV-ova i nižih rezolucija skeniranja. Osnovne slike sastoje se od slika pojedinih slojeva, koje se zatim kompjutorski sastavljaju u 3D slike, rekonstrukcijom podataka u tri ortogonalne projekcije (aksijalna, sagitalna, koronalna) [13].

1.4. MAGNETNA REZONANCIJA OROFACIJALNOG PODRUČJA

Osnovni princip magnetne rezonancije (engl. *Magnetic Resonance Imaging*) je Bethe-Blochova jednadžba koja opisuje kako nabijena čestica gubi energiju prilikom upada u materijal zbog interakcije s atomskim elektronima. Atomska jezgra se vrti i kao rezultat vrtnje generira magnetno polje, koje se naziva magnetski moment. Orijentacija magnetskoga momenta protona u odnosu na smjer vanjskog magnetnog polja, opisuje oblik stošca [2].

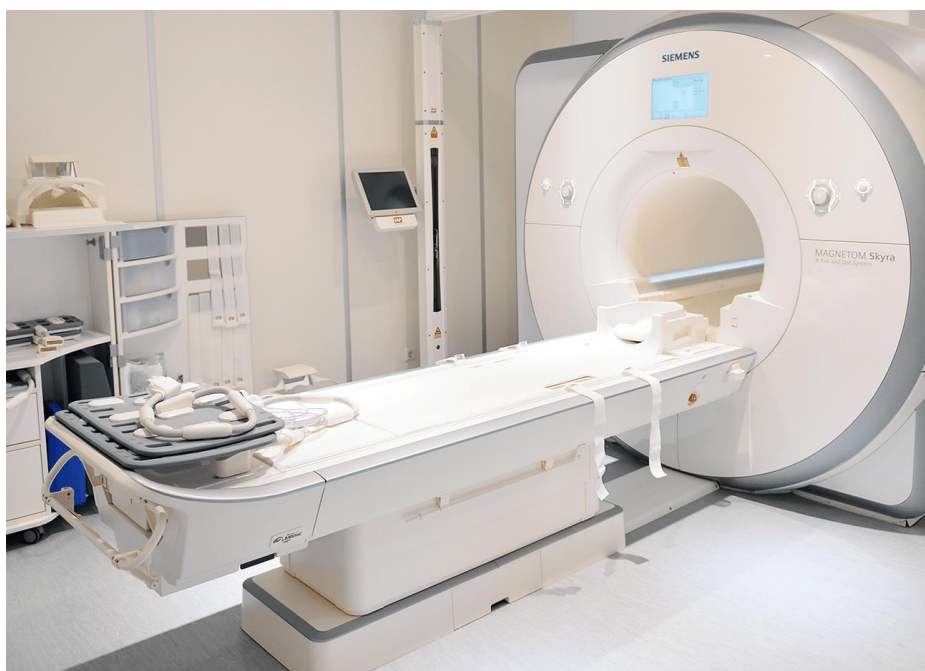MR je najnoviji neinvazivni način snimanja koji koristi električne signale generirane od reakcija jezgri vodika (protona) na jako magnetno polje i radiovalove/radiofrekventne impulse kako bi stvorio snimak koji omogućuje istraživanje unutrašnjosti ljudskog tijela, otkrivanje i definiranje razlike između zdravog i bolesnog tkiva bez upotrebe rendgenskih zraka. Omogućuje radiologu da vidi dijelove tijela prikazane u različitim ravninama povećavajući dijagnostičku sposobnost. Jezgra atoma vodika ima samo jedan proton i nema neutron s najvećom osjetljivošću na magnetno polje i neprestano se okreće oko osi.

Ljudsko tijelo je kemijski sastav nekoliko elemenata, poput vodika, ugljika, dušika, natrija, fosfora, kalija itd., u raznim kemijskim kombinacijama. Magnetna svojstva protona ovih elemenata korištena su za proizvodnju magnetne rezonancije i snimaka. Kad je pacijent smješten u jako magnetno polje u MR skeneru, jezgre vodika u tijelu poravnavaju se s primijenjenim vanjskim magnetnim poljem. Nakon toga se izlažu kratkom izbijanju radiofrekvencijskih (RF) impulsa [2]. Jezgre vodika u tijelu pacijenta

apsorbiraju njegovu energiju, a zatim generiraju MR signal. Ovaj proces apsorpcije energije poznat je pod nazivom magnetna rezonancija. To čini osnove MR snimanja. Jezgre vodika (s jednim protonom) u odsutnosti vanjskih smetnji nalaze se u slučajnom kretanju i njihov se magnetski moment međusobno poništava što rezultira ukupnom nultom magnetizacijom. Kada se pacijent smjesti unutar magnetnog polja, jezgre vodika (proton) u tijelu poravnaju se u pravilnoj orijentaciji, što dovodi do magnetiziranja pacijenta, što pak rezultira emitiranjem signala koje prijemnik hvata i nakon niza obrada i transformacija rezultira stvaranjem snimaka na ekranu [2].

Uređaj za magnetnu rezonanciju (Slika 13), sastoji se od [12]:

- glavnog magneta s kućištem – u njega se smješta pacijent,
- gradijentnog magneta – služi za odabir ravnine snimanja i lokalizaciju sloja,
- radiofrekventne zavojnice – odašiljač radio-valova i antena,
- računala - za izračunavanje i pohranu podataka,
- televizijskog ekrana,
- kamere - za slikovni zapis pregleda.



Slika 13. Uređaj za magnetnu rezonanciju

Izvor: <https://radiochirurgiazagreb.com/sites/default/files/inline-images/Radiochirurgia-MAGNETOM1-2.png>

2. CILJ RADA

Cilj ovog rada je prikazati primjenu radioloških metoda u dijagnostici bolesti orofacijalnog područja. U radu će se opisati najčešće korištene radiološke dijagnostičke metode, biti će navedene njihove prednosti i nedostaci te će se dati preporuke za odabir optimalnih radioloških postupaka s ciljem postizanja ispravne dijagnoze i daljnjeg uspješnog liječenja.

3. RASPRAVA

3.1. PREDNOSTI I NEDOSTATCI INTRAORALNE I EKSTRAORALNE RADIOGRAFIJE

Prednosti digitalnog intraoralnog snimanja su dostupnost, relativno niska cijena i rizik od zračenja, visoka prostorna rezolucija slike, široka dostupnost, jednostavnost prijenosa podataka pomoću DICOM algoritama i algoritmi za naknadnu obradu radi poboljšanja interpretacije [14].

Nedostatci uključuju nedostatak 3D vizualizacije, ograničeno vidno polje i nužnost posebnog obučavanja radioloških tehnologa. Napredak uključuje tanje digitalne senzore, povećanje vidnog polja i poboljšani dizajn softvera, koji uključuje računalno potpomognutu dijagnostiku [14].

Prednosti digitalnog panoramskog snimanja su dostupnost, relativno niska cijena, nizak relativni rizik od zračenja, umjereno široko vidno polje, lakoća prijenosa podataka pomoću DICOM algoritama i algoritmi za naknadnu obradu radi poboljšanja interpretacije [14].

Nedostatci uključuju smanjenu prostornu rezoluciju u usporedbi s intraoralnom radiografijom, izobličenja slike i pojava artefakta „duha“ (engl. *ghosting artifact*) [15]. Nedavni napredak uključuje automatsku kontrolu ekspozicije i inovativnu novu značajku višefokalnog sloja slike (engl. *multifocal image layer*). Na temelju tomosinteze, višefokalni slojevi slike omogućuju operateru da ispravi neke uobičajene pogreške pozicioniranja nakon što je slika snimljena. Višefokalni slojevi osobito su korisni pri slikanju pacijenata s asimetrijom, bilo zbog rasta tumora, oteklina ili razvojnih anomalija [16].

3.2. PREDNOSTI KOMPJUTORIZIRANE TOMOGRAFIJE

Analiza rendgenskih snimaka važan je korak u dijagnostici i planiranju medicinskih postupaka koji omogućava da se iz 2D slika izvede treća dimenzija. Međutim, 2D slikama ponekad nedostaju informacije za pouzdanu procjenu treće

dimenzije. U tim slučajevima naznačena je trodimenzionalna (3D) tomografska analiza područja od interesa [17]. Iako se 3D kompjutorizirana tomografija (CT) koristila u različitim granama medicine, njezina primjena u orofacijalnoj medicini uglavnom je bila ograničena na slučajeve maksilofacijalnih trauma i dijagnostiku glave i vrata zbog visoke razine izloženosti zračenju tijekom CT skeniranja [18].

Kada se koristi konvencionalna radiografija, sve će se strukture na putu rendgenskih zraka prikazati na snimci. To nije problem za snimak aksijalnog kostura, kao što su ekstremiteti, jer je kost tanka i ud se može odmaknuti od ostatka tijela, što omogućava po potrebi usmjeravanje snopa iz više kutova. Glava, međutim, ima puno složeniju anatomiju, posebno u maksilofacijalnoj regiji i lubanjskoj bazi. Analiza rendgenskih snimaka važan je korak u dijagnostici i planiranju medicinskih postupaka koji omogućava da se iz 2D slika izvede treća dimenzija. Međutim, 2D slikama ponekad nedostaju informacije za pouzdanu procjenu treće dimenzije. U tim slučajevima naznačena je trodimenzionalna (3D) tomografska analiza područja od interesa [17]. Iako se 3D kompjutorizirana tomografija (CT) koristila u različitim granama medicine, njezina primjena u orofacijalnoj medicini uglavnom je bila ograničena na slučajeve maksilofacijalnih trauma i dijagnostiku glave i vrata zbog visoke razine izloženosti zračenju tijekom CT skeniranja [18]. Kompjutorizirana tomografija rješava problem superponiranja dopuštajući kliničaru da vidi čitav niz tankih presjeka, debljine 1,5–10 mm ovisno o anatomske regiji, kroz područje od interesa. Svaki se sloj može zasebno pregledati bez smetnje ostalih anatomskih struktura. Svi slojevi se pregledavaju kako bi kliničar mogao odrediti puni opseg patologije [2]. U konvencionalnoj radiografiji receptor se postavlja iza dijela tijela kojeg se želi prikazati i usmjerava se snop kroz strukturu od interesa. Standardne frontalne i profilne snimke nije teško dobiti u većini područja tijela. Snimak presjeka, međutim, nije moguće napraviti u mnogim dijelovima tijela jer detektor i zraku nije moguće postaviti u ispravan položaj. Uz kompjutoriziranu tomografiju se aksijalne snimke ili snimke presjeka rade rutinski zbog rasporeda detektora oko tijela pacijenta i računalne obrade signala detektora. Nakon što se podaci prikupe i obrade, operater koji sjedi za konzolom može preoblikovati snimke u željene ravnine [2]. Snimke konvencionalne radiografije vrlo dobro prikazuju kalcificirane strukture, ali pružaju malo podataka o mekim tkivima zbog nemogućnosti zaslona za označavanje razlika u slabljenju rendgenskih zraka manjih od 2%. Snimanje uz pomoć kompjutorizirane tomografije

mnogo je učinkovitije u razdvajanju suptilnih razlika u kontrastu tkiva (do 0,5%) i stoga se može koristiti za razlikovanje ne samo mekog tkiva od kostiju, već i različitih vrsta mekog tkiva jedno od drugog. Kada je potrebno još više informacija o mekim tkivima, može se upotrijebiti intravensko kontrastno sredstvo, što će naglasiti razlike u tkivu, jer je sredstvo koncentrirano u tkivu s visokim krvožilnim sustavom [2]. Jednom kad se napravi klasična radiografska snimka, s računalom se može napraviti slika u više prozora različitog prikaza, manje promjene kontrasta, uvećavanje slike, mjerenje promjera, postavljanje koordinata na sliku i označavanje područja. S kompjutoriziranom tomografijom operater na konzoli može prilagoditi kontrast i svjetlinu. Uz to, operater može naglasiti kontraste u kosti (napraviti takozvani "koštani prozor") ili u mekom tkivu (prozor mekog tkiva), ovisno o prirodi patologije koja se procjenjuje. Uz pomoć kompjutorizirane tomografije moguće je otkriti bolesti u ranijoj fazi nego što je to moguće drugim tehnikama, a lezije se mogu otkriti u područjima koja je teško procijeniti uz pomoć konvencionalne radiografije [2]. Kompjutorizirana tomografija (CT) omogućuje detaljnu 3D analizu složenih struktura u ispravnim i točno definiranim referentnim okvirima, bez potrebe za sažimanjem podataka. Tako je CT snimanje najpreciznija metoda za definiranje anatomskih struktura, patoloških procesa, deformacija, trauma, maksilarnih i mandibularnih anomalija, kao i za određivanje dimenzija anatomskih struktura s velikom preciznošću [19].

3.3. NEDOSTATCI KOMPJUTORIZIRANE TOMOGRAFIJE

Većina istraživanja pokazala je da postoji prilično širok raspon doza zračenja koje se koriste za izvođenje CT skeniranja glave, pri čemu većina uređaja proizvodi dozu između 34 mGy i 55 mGy. To se može usporediti sa srednjom izloženošću ulaza od 5,3 mGy za posteroanteriorni ili Townov snimak lubanje. Iako je CT učinkovit u otkrivanju i lokalizaciji bolesti, karakterizacija lezija je teža, jer mnoge imaju slična svojstva atenuacije te zbog toga možda neće biti moguće razlikovati fibrotične mase od benigne ili zloćudne novotvorine samo na temelju njihovog CT izgleda.

Glavni nedostaci CT-a su trošak nabave opreme i činjenica da koristi ionizirajuće zračenje. CT se pažljivo koristi kod radiosenzibilnih dijelova tijela kod djece i mladih, i samo kod neophodnih indikacija kod trudnica [2].

3.4. PREDNOSTI KOMPJUTORIZIRANE TOMOGRAFIJE KONUSNIM ZRAKAMA (CBCT)

Prednosti CBCT-a u odnosu na konvencionalni CT su sljedeće [21]:

- CBCT je jeftiniji i uključuje manji sustav te zahtijeva manje prostorne uvjete,
- koristi se niža doza zračenja,
- CBCT omogućuje višepanarnu rekonstrukciju slike,
- CBCT ima veću prostornu rezoluciju, što omogućuje bolju vizualizaciju mineraliziranih struktura,
- dobivaju se precizne slike,
- vrijeme skeniranja je kraće,
- načini prikaza su prilagođeni za oralno i maksilofacijalno snimanje,
- manje artefakata snimanja,
- CBCT omogućuje vertikalno skeniranje u prirodnom sjedećem položaju.

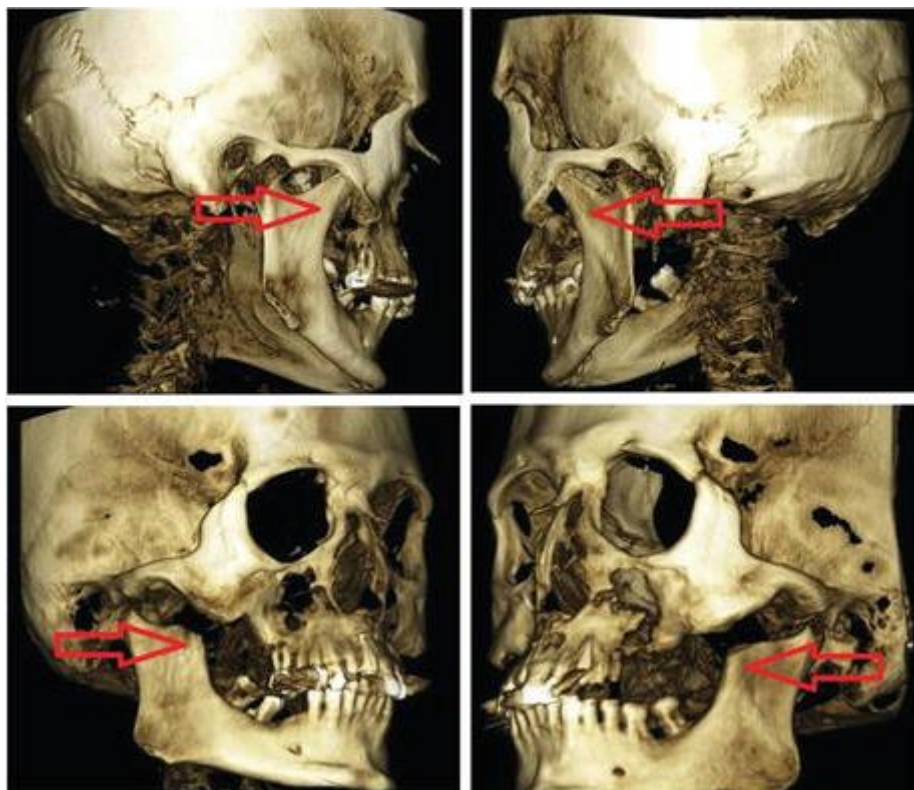
3.4.1. Primjena CBCT-a u oralnom i maksilofacijalnom području

CBCT se koristi u svim medicinskim i stomatološkim granama koje se bave oralnim i maksilofacijalnim područjem. Dok su rani CBCT uređaji bili posvećeni implantologiji i snimanju zuba, u današnje vrijeme primjena uključuje cijelo lice i lubanju. Funkcija analize snimke omogućuje dobivanje mjerljivih točnih podataka sa snimke za dijagnozu i znanstvene svrhe. Mogu se provesti linearna, zakrivljena i kutna mjerenja, proračun površine i volumena te denzitometrijska analiza [20]. Glavne kliničke primjene CBCT-a u oralnom i maksilofacijalnom području su: dentoalveolarna i maksilofacijalna kirurgija, maksilofacijalna patologija, ortodoncija, implantologija, endodoncija, parodontologija i otorinolaringologija. Klinička upotreba CBCT-a bit će pregledana u nastavku rada [21].

3.4.1.1. Oralna i maksilofacijalna kirurgija

Oralna i maksilofacijalna kirurgija je osnovna grana koja koristi CBCT tehnologiju. U pregledu literature objavljeno je da se 41% znanstvenih radova povezanih s kliničkom primjenom CBCT-a koristilo u maksilofacijalnoj kirurgiji. Glavne teme mogu se sažeti kao dentalna implantologija, impaktirani i prekobrojni zub, oralna i maksilofacijalna

patologija, maksilofacijalna trauma, poremećaji temporomandibularnog zgloba (Slika 14), dentofacijalna asimetrija i rascjep nepca [21].



Slika 14. 3D CBCT prikazi pacijenta s bilateralnom hiperplazijom koronoidnog nastavka prije i nakon operacije koronoidektomije (strelice)

Izvor: <https://api.intechopen.com/media/chapter/56251/media/F12.png>

3.4.1.2. Ortodontija

Radiografska analiza važan je aspekt za dijagnozu i planiranje liječenja u ortodontiji. CBCT snimanje omogućuje detaljne radiografske procjene s manjim dozama zračenja i bez ikakvih izobličenja i nadogradnje drugih struktura. CBCT snimanjem mogu se provesti: analiza dišnih putova prije i poslije ortognatskih operacija, procjena rasta, točna mjerenja rascjepa u pacijenata s rascjepom usne i nepca, procjena koštanih i zubnih struktura, procjena temporomandibularnih zglobova, planiranje liječenja za ortognatsku kirurgiju, točna procjena potrebnog prostora za impaktirane zube, procjena resorpcije korijena uzrokovana ortodontijom, određivanje mogućih regija za postavljanje mini vijaka te linearna i kutna mjerenja za ozbiljna skeletna odstupanja [21].

CBCT snimanje može se koristiti za procjenu količine interradičularne kosti, blizine korijena, lokalizacije maksilarnog sinusa i donjeg alveolarnog živca te gustoće dostupne kosti, a sve je to važno za određivanje stabilnosti i uspješnosti ortodontskih mini vijaka. Zbog značajnih razlika u dostupnoj debljini kostiju među pojedincima, preporučuje se CBCT snimanje kako bi se odredila maksimalna duljina vijka [21]. Tozlu i ostali proveli su studiju snimanja CBCT koja je pokazala da se vertikalni uzorak lica pacijenata mora uzeti u obzir pri podešavanju kuta umetanja mini vijaka na čeljusnom bukalnom mjestu [22].

Kod procjene impaktiranih zuba, CBCT se može upotrijebiti kao nadopuna panoramskom snimanju u sljedećim slučajevima: kada nagib očnjaka u panoramskom snimanju prelazi 30° ili se vršak očnjaka ne vidi jasno te kada se sumnja na resorpciju korijena na susjednim zubima [21].

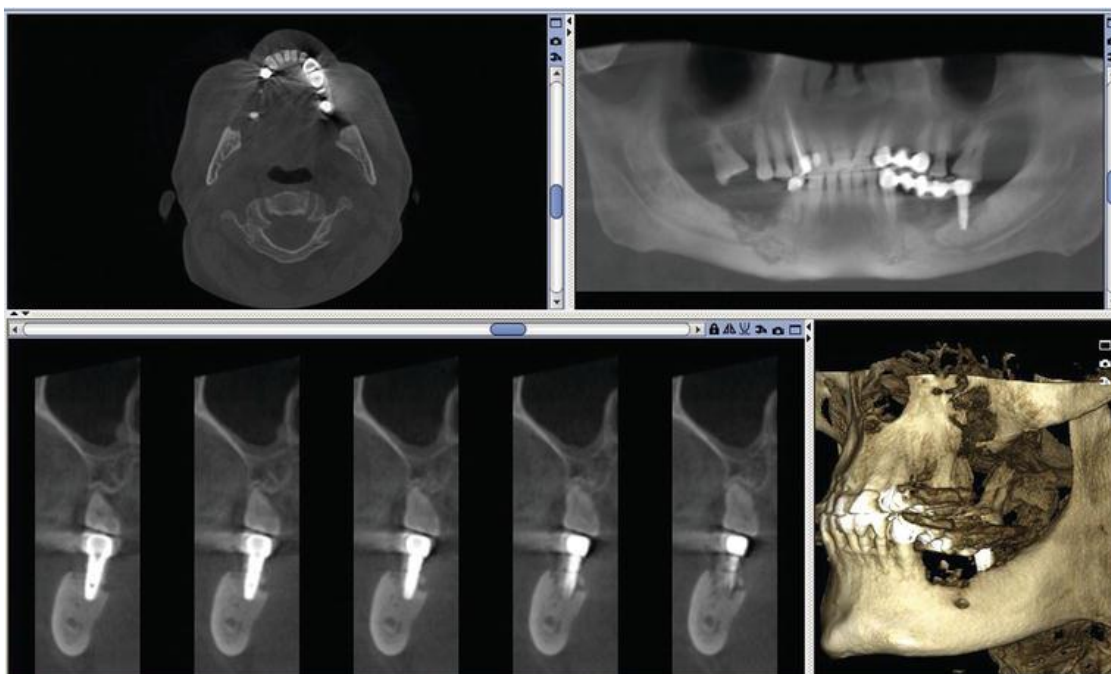
CBCT skeniranje može se koristiti za procjenu ishoda ortodontskog liječenja i ortognatske kirurgije. Trodimenzionalni slojevi superponiranih modela i 3D karte pomaka označenih bojom, omogućuju procjenu promjena nastalih liječenjem, procjenu pomaka mekog i tvrdog tkiva tijekom postoperacijskog praćenja i procjenu količine recidiva [23].

3.4.1.3. Parodontologija

Uloga CBCT-a u dijagnostici parodontnih bolesti proučavana je u literaturi. CBCT prikazuje 2D i 3D slike koje su potrebne za dijagnozu i planiranje liječenja unutarkoštanih defekata, zahvaćenih furkacija (patološka razgradnja kosti u području račvišta višekorijenskih zuba) i bukalnih/jezičnih koštanih oštećenja [24]. U literaturi je većina studija o točnosti CBCT-a u parodontalnoj dijagnozi bazirana na procjenjivanju učinkovitosti CBCT-a u koštanim oštećenjima. U studiji Ozturana i ostalih zaključeno je da se debljina mekog tkiva gingive i acelularni dermalni graft (primjenjuje se kao zamjena za tkivo sa nepca) mogu dosljedno procijeniti CBCT tehnikom [25]. Detaljno dijagnostičko snimanje parodontnih bolesti, kao i periimplantitisa, može se izvesti CBCT tehnologijom (Slika 15). Literatura pokazuje da se optimalno otkrivanje gubitka kosti u peri implantatu postiže korištenjem najmanjeg vidnog polja, najvećeg broja okvira za akviziciju i najmanjeg vokselu [26]. Kad se značajke oštećenja periimplantitisa izvedene iz CBCT-a uspoređuju s odgovarajućim histomorfometrijskim nalazima, zaključuje se da

CBCT predstavlja točan dijagnostički alat za procjenu histološke veličine periimplantitisa [27].

Usporedbom izvedbi različitih radiografskih tehnika (intraoralna radiografija, CBCT i CT) u otkrivanju koštanih oštećenja periimplantata, najveća osjetljivost nađena je uporabom intraoralne radiografije i CBCT-a, a najveća specifičnost uporabom intraoralne radiografije, dok je CT pokazao najlošije rezultate [28].



Slika 15. CBCT snimka slučaja periimplantitisa, prikaz resorpcije kosti oko zubnog implantata

Izvor: <https://api.intechopen.com/media/chapter/56251/media/F19.png>

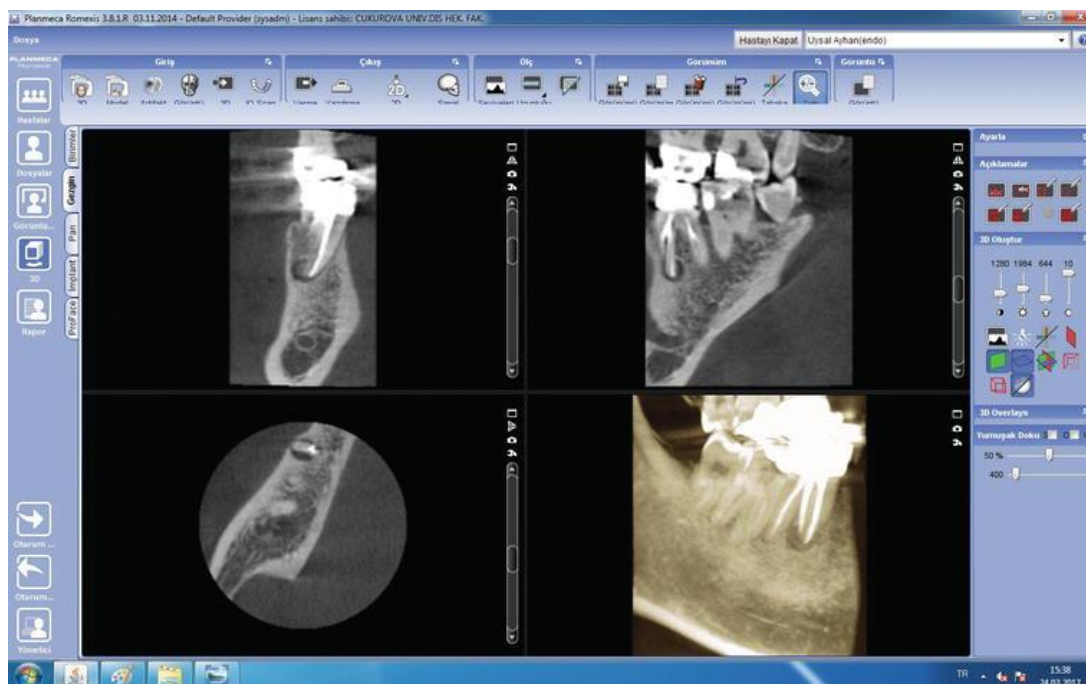3.4.1.4. Endodoncija

CBCT snimanje u endodontske svrhe pruža široki pregled liječnicima u vizualizaciji periapikalnih lezija, unutarnje ili vanjske resorpcije korijena, okomitih prijeloma korijena i pomoćnih korijenskih kanala. Utvrđeno je da CBCT procjena promjena u periapikalnoj leziji i zadebljanju sluznice može otkriti korisne informacije o uspjehu endodontskog liječenja [29]. CBCT snimak također omogućuje kliničarima planiranje endodontske kirurgije te utvrđivanje uzroka neuspjeha nakon endodontskog liječenja.

Međutim, postoje dva velika nedostatka u vezi upotrebe CBCT-a u endodonciji. Povećana doza zračenja, u usporedbi s 2D metodama snimanja, ograničava njegovu rutinsku uporabu. Stoga se dobrobiti dobivene CBCT snimanjem trebaju pažljivo procijeniti na

individualnoj osnovi kako bi se zaštitili pacijenti. Drugi nedostatak je to što radiopropusni materijali za punjenje zubnih kanala stvaraju artefakte koji mogu ugroziti dijagnozu [21]. U Saberiovoj kliničkoj studiji objavljeno je da su CBCT pretrage imale osjetljivost 93%, specifičnost 78% i točnost za otkrivanje okomitih prijeloma korijena u endodontski liječenim zubima 88% [30]. Periapikalna radiografija i CBCT uspoređeni su u studiji otkrivanja slomljenih instrumenata u korijenskim kanalima sa i bez ispune. Rezultati su pokazali da su u nedostatku punjenja vrijednosti točnosti bile slične u svim tehnikama snimanja. U prisutnosti punjenja, CBCT je imao nisku točnost [31]. U Kurtovoj kliničkoj studiji primijećeno je da je prijeoperacijski CBCT pregled pokazao pozitivan doprinos endodontskoj kirurgiji kutnjaka gornjih čeljusti [32]. Stražnji maksilarni zubi blisko su povezani s maksilarnim sinusom. To može uzrokovati da periradikalna infekcija uništi kortikalnu granicu maksilarnog sinusa i proširi se u sinus. Takvi slučajevi mogu natjerati kliničara da postavi lažnu ili nedostajuću dijagnozu. U takvim slučajevima CBCT snimanje omogućuje liječniku da napravi odgovarajuću dijagnozu periradikalne lezije i njenog odnosa sa susjednim anatomskim strukturama [33]. CBCT snimak za planiranje endodontske kirurgije prikazana je na slici 16.

Zaključno, prema suvremenoj literaturi, odluku o izvođenju CBCT pregleda u endodonciji treba ograničiti zbog niske točnosti u dijagnostici. Međutim, upotreba CBCT-a može biti korisna u planiranju endodontske kirurgije [21].



Slika 16. Primjer CBCT snimke za detaljnu procjenu prvog kutnjaka nakon endodontskog liječenja

Izvor: <https://api.intechopen.com/media/chapter/56251/media/F20.png>

3.5. NEDOSTATCI KOMPJUTORIZIRANE TOMOGRAFIJE KONUSNIM ZRAKAMA (CBCT)

Nedostatci CBCT-a u odnosu na konvencionalni CT su sljedeće [21]:

- raspršeno zračenje,
- ograničeni dinamički raspon detektora rendgenskih zraka,
- zbog male veličine detektora, vidno polje i volumen skeniranja su ograničeni,
- ograničena kontrastna rezolucija,
- ograničen kontrast mekih tkiva,
- smanjena kvaliteta slike u područjima gdje se nalaze strukture velike gustoće, poput zubnih nadomjestaka i implantata.

3.6. PREDNOSTI MAGNETNE REZONANCIJE

Magnetna rezonancija nudi najbolju razlučivost tkiva s niskim inherentnim kontrastom. Neki slučajevi planocelularnog karcinoma jezika mogu se vizualizirati samo pomoću MR-a. Budući da se područje tijela snimljeno magnetnom rezonancijom kontrolira elektroničkim putem, moguće je izravno višepplansko snimanje bez preorijentacije pacijenta.

Glavna primjena magnetne rezonancije do danas bila je istraživanje lezija mekog tkiva u slinovnicama, poremećaja temporomandibularnog zgloba i stadija tumora. Iznimna razlučivost kontrasta mekog tkiva čini ga idealnim za otkrivanje unutarnjeg poremećaja temporomandibularnog zgloba. MR također može otkriti izljeve u zglobove, sinovitis, erozije i pridruženi edem koštane srži. Odontogene ciste i tumori mogu se bolje razlikovati na MR-u nego na CT-u. Također identificira bolesti mekog tkiva, posebno neoplaziju, koje uključuju jezik, obraz, žlijezde slinovnice, vrat i limfne čvorove [34].

MR također može točno razlikovati solidne i cistične lezije na temelju karakteristika signala i uzoraka pojačanja. Primjena posebnih kriterija za dijagnozu omogućuje preciznu razliku između keratocističnog odontogenog tumora i ostalih odontogenih lezija [35].

Nedavno razvijena MR tehnika, nazvana „Sweep Imaging with Fourier Transform“, omogućava vizualizaciju zubnih tkiva. Idiyatullin i suradnici [36] izvijestili su da istovremeno mogu snimati i tvrda i meka zubna tkiva s velikom razlučivošću u dovoljno kratkim vremenima skeniranja i stoga su praktični za kliničke primjene. Zanimljivo je zapažanje da se može odrediti opseg karijesnih lezija i istodobno procijeniti status pulpnog tkiva, bilo da je reverzibilan ili ireverzibilan pulpitis, što može utjecati na kliničku odluku o planiranju liječenja [37].

MR se pokazao pouzdanim u prikazivanju sialoadenitisa i sialectasia, posebno kada su prisutne globularne promjene. Studija Brownea provedena je na 50 pacijenata s oteklinom lica za koje se klinički smatralo da su posljedica bolesti slinovnica. Prethodno je istraživanje provedeno na 29 pacijenata, uključujući ortopantomografiju, ultrazvuk i sialografiju; te nijedna nije pružila dodatne informacije osim MR-a. Sialografija je provedena kod tri pacijenta nakon magnetne rezonancije, a rezultati su se slagali s

magnetnom rezonancijom u svim slučajevima. Zaključili su da je MR dijagnoza tumora točna kod svih pacijenata i da se može preporučiti upotreba MR-a za dijagnosticiranje otekline [38].

Upotreba MR tehnologije proizvodi digitalizaciju površine zuba s točnošću i preciznošću dovoljnom za izradu zubnih nadomjestaka [39] i za otkrivanje resorpcije korijena (proces u kojem dolazi do gubitka cementa, dentina i alveolarne kosti) u ortodontskim slučajevima [40]. Njegova uporaba je zabilježena u karakterizaciji procesa upale i zacjeljivanja u parodontalnim tkivima. MR može pružiti mogućnost za karakterizaciju vrste i procesa zacjeljivanja parodontalne upale [41].

3.7. NEDOSTATCI MAGNETNE REZONANCIJE

Osim prednosti, magnetna rezonancija ima i neke nedostatke. Prisutnost jakog magnetnog polja potencijalno može uzrokovati kretanje feromagnetnih metala u blizini magnetna za snimanje. Zbog toga MR možda nije siguran u bolesnika sa srčanim stimulatorom, implantabilnim defibrilatorima, nekim umjetnim srčanim zaliscima, isječcima cerebralne aneurizme ili stranim tijelima željeza u oku.

Artefakti uzrokovani metalnim zubnim nadoknadama stvorili su glavni dijagnostički problem u CT pretragama malignih tumora u maksilofacijalnoj regiji. Artefakti od magnetnih metala također se pojavljuju na MR-u [42]. Međutim, otkriveno je da su ozbiljni artefakti koji su poremetili interpretaciju snimaka na magnetnoj rezonanciji bili upola manji od CT-a. Svakako, metalne predmete treba ukloniti iz područja snimanja [43].

MR ne može uvijek razlikovati benigne i maligne tumore, što bi moglo dovesti do lažno pozitivnih rezultata [44]. Neki pacijenti pate od klaustrofobije kad su smješteni u neposrednoj blizini MR uređaja. Drugi nedostatak MR-a je dugo potrebno vrijeme skeniranja. Konačno, MR je skup u usporedbi s drugim konvencionalnim radiografskim metodama.

Čini se da je upotreba zubnog MR-a siguran alat za trodimenzionalno snimanje bez ionizirajućeg zračenja. Međutim, zbog visokih troškova snimanja magnetnom

rezonancijom, njegova je upotreba ograničena na posebne slučajeve kada je njegova uporaba posebno naznačena za ispravnu dijagnozu.

3.8. UMJETNA INTELIGENCIJA I DUBOKO UČENJE U DENTALNOJ RADIOLOGIJI

Dentomaksilofacijalna radiologija specijalnost je koja je blisko povezana s tehnologijom i stoga se stalno mijenja. Sljedeći veliki napredak u dentomaksilofacijalnoj radiologiji nije nova vrsta skenera ili uređaja za pohranu ili sustava za isporuku slike, već tehnologije za poboljšanje ili ubrzanje interpretacije podataka o slikama ili za olakšavanje zadataka s manje ili bez unosa od strane stomatologa. Takav način napretka je omogućila umjetna inteligencija. Nedavna pojava umjetne inteligencije u dentomaksilofacijalnoj radiologiji uglavnom je posljedica uspjeha alata zasnovanih na dubinskom učenju za analizu CBCT slika. U manje od deset godina, računala i algoritmi temeljeni na dubinskom učenju, stekli su moć da izjednače ili nadmaše ljude u sve većem broju jednostavnih zadataka, poput otkrivanja i numeriranja zuba, ili otkrivanja periapikalnih lezija ili karijesa [45].

Umjetna inteligencija grana je računalne znanosti koja opisuje istraživanje i razvoj simuliranog ljudskog inteligentnog ponašanja strojeva. To uključuje istraživanje metoda koje računalu omogućuju razvoj inteligentnog ponašanja i neovisan rad na problemima. Nakon svog početka 1959. godine, kada su razvijene prve računalne neuralne mreže koje se mogu obučavati, područje medicine i stomatologije svjedočilo je nebrojenim istraživanjima pomoću umjetne inteligencije. Duboko učenje je najrasprostranjenija metoda strojnog učenja. Računala mogu autonomno učiti iz podataka, poput slika. Duboko učenje je dio umjetne inteligencije koje koristi algoritme koji omogućuju računalu automatsko izdvajanje i učenje važnih značajki ulaznih podataka za daljnju interpretaciju prethodno neviđenih uzoraka. Ključna razlika metoda dubokog učenja je u tome što mogu učiti iz sirovog unosa podataka, npr. piksela slika, bez potrebnog ručno izrađenog programa (Slika 17) [45].

An **artificial system** learns from examples, recognizes patterns and regularities, and generalizes them after the learning phase.

Traditional Programming



In **machine learning**, a computer learns from experience.

Machine Learning



Slika 17. Razlika između umjetne inteligencije i strojnog učenja

Izvor: <https://media.oralhealthgroup.com/uploads/2019/12/Mudrak-FIG-3.jpg>

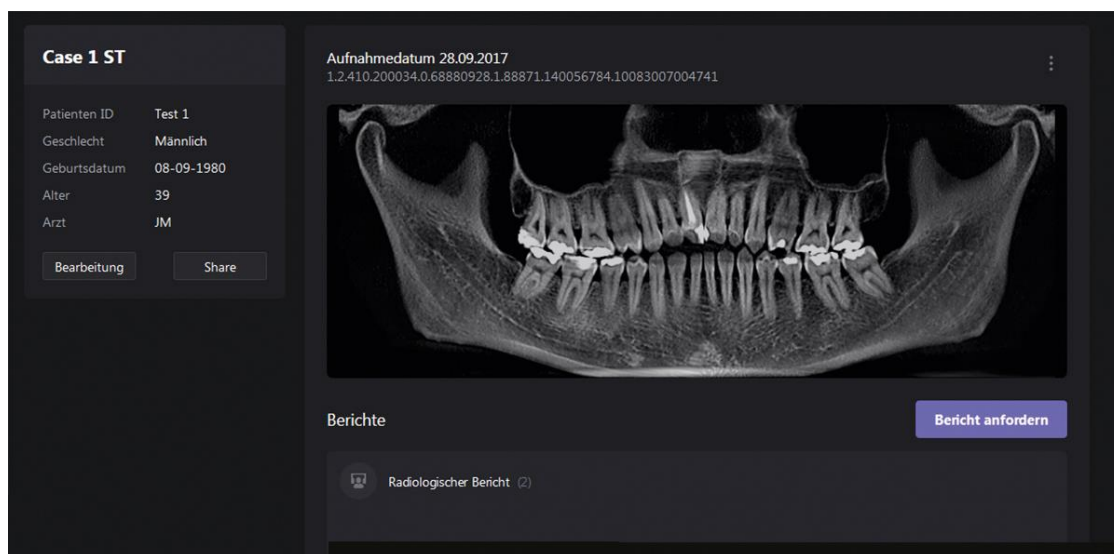
Umjetna inteligencija u stomatologiji i medicini počela se razvijati pojavom podatkovne znanosti, kao i računarstva u oblaku te dostupnošću velike količine prikupljenih podataka. S velikom količinom podataka, na primjer u području radiologije, može se stvoriti poseban algoritam koji dodatno pomaže u dijagnosticiranju i predlaže mogućnosti liječenja. Umjetna inteligencija polako ulazi u području dentalne radiologije s naglaskom na dijagnosticiranje trodimenzionalnih digitalnih (3D) snimaka i snimaka kompjutorizirane tomografije s konusnim snopom. Potrebno je prikupiti i izračunati mnogo informacija za stvaranje sustava umjetne inteligencije za brzu dijagnozu i poboljšano planiranje liječenja [45].

3.8.1. DiagnoCat: AI u kliničkoj stomatologiji

Točna dijagnoza ključ je uspješnih ishoda kliničke prakse. S tim u vezi, adekvatno obučene neuralne mreže poput DiagnoCat-a (Moskva, Rusija) mogu biti blagodat za dijagnozu, osobito u stanjima s višefaktorskom etiologijom. Softver u svom opisu predlaže različite dijagnoze (Slika 18). To smanjuje vrijeme potrebno za analizu i daje naznake mogućih patoloških procesa, čak i ako oni nisu primarno indicirani [45].

Umjetna inteligencija tvrtke DiagnoCat analizira snimak CBCT-a u DICOM formatu (standardni format u medicinskom snimanju) omogućujući neometan prijenos podataka. DiagnoCat omogućuje analizu CBCT snimaka dobivenih s bilo kojim CBCT jedinicama bez korištenja posebno instaliranog softvera specifičnog za određeni uređaj (preglednika).

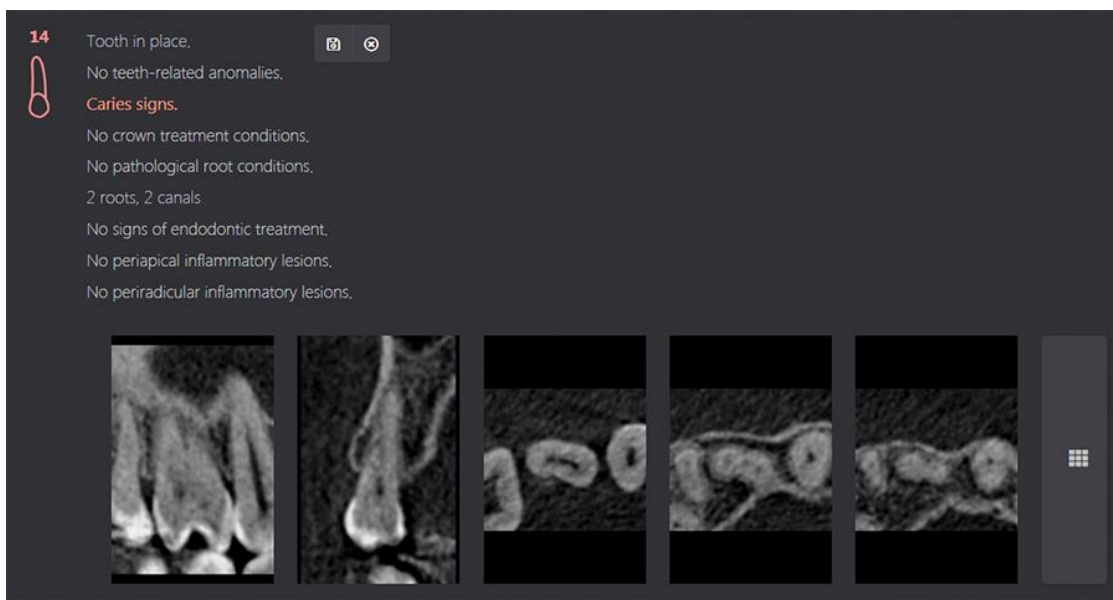
Time se povećava dijagnostička sloboda i smanjuje ovisnost o softveru proizvođača uređaja [45].



Slika 18. Opis oralnih struktura uključujući različite dijagnoze. Odabir namjenskih slika koje podržavaju individualno terapijsko planiranje

Izvor: <https://media.oralhealthgroup.com/uploads/2019/12/Mudrak-FIG-4.jpg>

Neuralna mreža tijekom obrade DICOM datoteka ili CT slika pronalazi i segmentira glavna anatomski područja (čeljusti, zube, periapikalne lezije). DiagnoCat identificira različita stanja i poremećaje procjenjujući 50 znakova (normalan izgled, ispuna, kruna, tretirani korijenski kanal, implantat, periapikalnu leziju itd.) i odabire namjenske slike koje podržavaju individualno terapijsko planiranje (Slika 19).



Slika 19. Odabir namjenskih slika koje podržavaju individualno terapijsko planiranje

Izvor: <https://media.oralhealthgroup.com/uploads/2019/12/Mudrak-FIG-4a.jpg>

Stomatologu je potrebno računalo povezano s internetom. CT slike i izvješća pohranjuju se na osobni račun stomatologa. U platformi sustava za pohranu podataka se oni mogu rasporediti prema imenu pacijenta, zdravstvenom stanju, datumima stvaranja i datumima izmjene. CT slike se mogu prenijeti drugom stomatologu u zaštićenom protokolu koji ne uključuje prijenos osobnih podataka o pacijentu [45].

4. ZAKLJUČAK

Za dijagnosticiranje bolesti orofacijalnog područja moguća je primjena raznih radioloških metoda. Konvencionalna radiografija, kako intraoralna tako i ekstraoralna, koristi digitalne rendgenske snimke za otkrivanje, dijagnosticiranje, liječenje i praćenje oralnih stanja i bolesti. Digitalna radiografija koristi digitalne rendgenske senzore umjesto rendgenskih filmova, stvarajući poboljšane snimke zubi, desni i drugih oralnih struktura i stanja. Većina anatomske struktura i patoloških stanja, povezanih s oralnim i maksilofacijalnim strukturama, može se snimiti konvencionalnom radiografijom. U slučaju dijagnostičke dileme i planiranja liječenja u posebnim slučajevima, poželjni su napredni modaliteti 3D snimanja, kao što je kompjutorizirana tomografija. Ona omogućuje detaljnu 3D analizu složenih struktura orofacijalnog područja. Glavni nedostaci CT-a su trošak nabave opreme i činjenica da koristi veće doze ionizirajućeg zračenja. Ove nedostatke moguće je djelomično umanjiti upotrebom kompjutorizirane tomografije konusnim zrakama. Ona koristi niže doze zračenja, jeftinija je i zahtjeva manje prostorne uvjete, ima kraće vrijeme skeniranja te manje artefakte snimanja. Prilagođena je za oralno i maksilofacijalno snimanje te omogućuje vertikalno skeniranje u prirodnom sjedećem položaju. Ipak ima i neke nedostatke kao što su: raspršeno zračenje, ograničeno vidno polje i volumen skeniranja, ograničenu kontrastnu rezoluciju te smanjenu kvalitetu slike u područjima gdje se nalaze strukture velike gustoće. Magnetna rezonancija nudi najbolju razlučivost tkiva s niskim inherentnim kontrastom. Ne koristi se za pregled bolesnika kojima bi izloženost jakom magnetnom polju mogla utjecati na pogoršanje zdravstvenog stanja. Magnetna rezonancija ima dugo vrijeme skeniranja i visoku cijenu. Stoga je njezina upotreba ograničena na posebne slučajeve kada drugim metodama nije moguće postaviti ispravnu dijagnozu. U novije vrijeme sve je šira upotreba umjetne inteligencije u analizi radioloških snimaka. Njena primjena smanjuje vrijeme potrebno za analizu i daje naznake mogućih patoloških procesa, čak i ako oni nisu primarno indicirani.

5. LITERATURA

1. Keros P, Pećina M. Temelji anatomije čovjeka. Zagreb: Medicinska naklada; 1997.
2. Rawlani SM, Rawlani SS. Oral and Maxillofacial Imaging Techniques. Jaypee Brothers Medical Publishers Ltd; 2014.
3. Consumer guide to dentistry [Internet]. Ceatus Media Group LLC. Digital Dental Radiography: Zooming in on the Future of Dental Imaging; [pristupljeno 20.08.2021.]. Dostupno na: <https://www.yourdentistryguide.com/digital-radiography/>.
4. Shah N, Bansal N, Logani A. Recent advances in imaging technologies in dentistry. World J Radiol. 2014;6(10):794-807.
5. Kidd EA, Pitts NB. A reappraisal of the value of the bitewing radiograph in the diagnosis of posterior approximal caries. Br Dent J. 1990;169:195–200.
6. Gijbels F, Jacobs R. The use of digital extraoral radiographic equipment in the dental office. Anuario sociedad de radiologia oral y maxilo facial de Chile. 2004;7(1).
7. Rushton VE, Horner K, Worthington HV. Routine panoramic radiography of new adult patients in general dental practice: relevance of diagnostic yield to treatment and identification of radiographic selection criteria. Oral Surg Oral Med Oral Pathol Oral Radiol Endod 2002; 93:488–495.
8. Taguchi A, Ohtsuka M, Nakamoto T, Naito K, Tsuda M, Kudo Y, Motoyama E, Suei Y, Tanimoto K. Identification of post-menopausal women at risk of osteoporosis by trained general dental practitioners using panoramic radiographs. Dentomaxillofac Radiol. 2007;36:149–154.

9. Bhatnagar S, Krishnamurthy V, Pagare SS. Diagnostic efficacy of panoramic radiography in detection of osteoporosis in post-menopausal women with low bone mineral density. *J Clin Imaging Sci.* 2013;3:23.
10. Choi JW. Assessment of panoramic radiography as a national oral examination tool: review of the literature. *Imaging Sci Dent.* 2011;41:1–6.
11. Quintero JC, Trosien A, Hatcher D, Kapila S. Craniofacial imaging in orthodontics: historical perspective, current status, and future developments. *Angle Orthod.* 1999; 69:491–506.
12. Janković S, Mihanović F, Punda A, Radović D, Barić A, D. Hrepić D. Radiološki uređaji i oprema u radiologiji, radioterapiji i nuklearnoj medicini. Split: Sveučilište u Splitu; 2015.
13. Lauc T. 3D diagnostics in orofacial region. Rad Hrvatske akademije znanosti i umjetnosti. *Medicinske znanosti* [Internet]. 2012 [pristupljeno 31.08.2021.];(514=38):127-151. Dostupno na: <https://hrcak.srce.hr/91370>.
14. Benson B, Flint D, Liang H, Opatowsky M. Advances in diagnostic imaging for pathologic conditions of the jaws. *Head Neck Pathol.* 2014;8(4):383-91.
15. White S, Pharoah M. *Oral Radiology: Principles and interpretation.* Philadelphia: Elsevier; 2014.
16. Kim D, Cho H, Park Y. Adaptive panoramic tomography with a circular rotational movement for the formation of multifocal image layers. *J Korean Phys Soc.* 2013;60:534–539.
17. Madrigal C, Ortega R, Meniz C, López-Quiles J. Study of available bone for interforaminal. *Med Oral Patol Oral Cir Bucal.* 2008;13(5):E307-12.

18. Mohan R, Singh A, Gundappa M. Three-dimensional imaging in periodontal diagnosis – Utilization of cone beam computed tomography. *J Indian Soc Periodontol.* 2011;15(1): 11–7.
19. Cucchiara R, Franchini F, Lamma A, Lamma E, Sansoni T, Sarti E. Enhancing implant surgery planning via computerized image processing. *Int J Comput Dent.* 2001;4:9-24.
20. Kamburoğlu K. Use of dentomaxillofacial cone beam computed tomography in dentistry. *World Journal of Radiology.* 2015;7:128-130.
21. Ufuk T, Burcu E. Cone-Beam Computed Tomography for Oral and Maxillofacial Imaging, In Halefoğlu AM. *Computed Tomography - Advanced Applications* [Internet]. IntechOpen; 2017 [pristupljeno 31.08.2021.].
Dostupno na: <https://www.intechopen.com/chapters/56251>.
22. Tozlu M, Germeç CD, Ulkur F, Ozdemir F. Maxillary buccal cortical plate inclination at mini-screw insertion sites, *The Angle Orthodontist.* 2015;868-873.
23. Cevidanes L, Heymann G, Cornelis M, DeClerck H, Tulloch J. Superimposition of 3-dimensional cone-beam computed tomography models of growing patients. *American Journal of Orthodontics and Dentofacial Orthopedics.* 2009;136:94-99.
24. Acar B, Kamburoğlu K. Use of cone beam computed tomography in periodontology. *World Journal of Radiology.* 2014;6:139-147.
25. Ozturan S, Oztunc H, Keles-Evlice B. Assessment of the soft tissue volumetric changes following acellular dermal matrix grafts with cone beam computerized tomography. *Quintessence International.* 2015;46:171-178.
26. Pinheiro L, Scarfe W, Augusto de Oliveira Sales M, Gaia B, Cortes A, Cavalcanti M. Effect of cone-beam computed tomography field of view and acquisition frame

on the detection of chemically simulated peri-implant bone loss in vitro. *Journal of Periodontology*. 2015;86:1159-1165.

27. Golubovic V, Mihatovic I, Becker J, Schwarz F. Accuracy of cone-beam computed tomography to assess the configuration and extent of ligature-induced peri-implantitis defects. A pilot study. *Oral and Maxillofacial Surgery*. 2012;16:349-354.
28. Kühl S, Zürcher S, Zitzmann N, Filippi A, Payer M, Dagassan-Berndt D. Detection of peri-implant bone defects with different radiographic techniques—A human cadaver study. *Clinical Oral Implants Research*. 2016;27:529-534.
29. Kamburoğlu K, Yılmaz F, Gulsahi K, Gulen O, Gulsahi A. Change in periapical lesion and adjacent mucosal thickening dimensions one year after endodontic treatment: Volumetric cone-beam computed tomography assessment. *Journal of Endodontics*. 2017;43:218-224.
30. Saberi E, Mollashahi N, Movasagh Z, Moghaddam A, Mohammadi A. Value of CBCT in vertical root fracture detection in endodontically-treated teeth, *Minerva Stomatologica*. 2017;66:69-74.
31. Ramos-Brito A, Verner F, Junqueira R, Yamasaki M, Queiroz P, Freitas D, Oliveira-Santos C. Detection of fractured endodontic instruments in root canals: Comparison between different digital radiography systems and cone-beam computed tomography. *Journal of Endodontics*. 2017;43:544-549.
32. Kurt S, Üstün Y., Erdogan ÖEB, Yoldas O, Öztunc H. Outcomes of periradicular surgery of maxillary first molars using a vestibular approach: A prospective, clinical study with one year of follow-up. *Journal of Oral and Maxillofacial Surgery*. 2014;72:1049-1061.
33. Low K, Dula K, Bürgin W, Arx T. Comparison of periapical radiography and limited cone-beam tomography in posterior maxillary teeth referred for apical surgery. *Journal of Endodontics*. 2008;34:557-562.

34. Boeddinghaus R, Whyte A. Current concepts in maxillofacial imaging, *Eur J Radiol.* 2008;66:396–418.
35. Rensburg LJ, Paquette MA, Morkel J, Nortjé CJ. Correlative MRI and CT imaging of the odontogenic keratocyst: a review of twenty-one cases. *Oral Maxillofac Surg Clin North Am.* 2003;15:363–382.
36. Idiyatullin D, Corum C, Moeller S, Prasad HS, Garwood M, Nixdorf DR. Dental magnetic resonance imaging: making the invisible visible. *J Endod.* 2011;37:745–752.
37. Levin LG, Law AS, Holland GR, Abbott PV, Roda RS. Identify and define all diagnostic terms for pulpal health and disease states. *J Endod.* 2009;35:1645–1657.
38. Browne RF, Golding S, Watt-Smith SR. The role of MRI in facial swelling due to presumed salivary gland disease, *Br J Radiol.* 2001;74:127–133.
39. Schmid F, Tymofiyeva O, Rottner K, Richter EJ, Jakob PM. Dental impression using MRI, In: *Proceedings of the Ninth ICMRM, Aachen, Germany; 2007.*
40. Tymofiyeva O, Rottner K, Jakob PM, Richter EJ, Proff P. Three-dimensional localization of impacted teeth using magnetic resonance imaging. *Clin Oral Investig.* 2010;14(2):169-76.
41. Schara R, Sersa I, Skaleric U. T1 relaxation time and magnetic resonance imaging of inflamed gingival tissue. *Dentomaxillofac Radiol.* 2009;38(4):216-23.
42. Hinshaw DB Jr, Holshouser BA, Engstrom HI, Tjan AH, Christiansen EL, Catelli WF. Dental material artifacts on MR images. *Radiology.* 1988;166(3):777-9.
43. Okano Y, Yamashiro M, Kaneda T, Kasai K. Magnetic resonance imaging diagnosis of the temporomandibular joint in patients with orthodontic appliances. *Oral Surg Oral Med Oral Pathol Oral Radiol Endod.* 2003;95(2):255-63.

44. Katti G, Ara SA, Shireen A. Hypertension in response to IL-6 during pregnancy: role of AT1-receptor activation. *Int J Inference Cytokine Mediator Res.* 2011;2011:65–70.

45. Mudrak J. Artificial Intelligence and Deep Learning in Dental Radiology: A Way Forward in Point of Care Radiology, *Oral Health* [Internet]. 2019 [pristupljeno 30.08.2021.]. Dostupno na: <https://www.oralhealthgroup.com/features/artificial-intelligence-and-deep-learning-in-dental-radiology-a-way-forward-in-point-of-care-radiology/>.

6. ŽIVOTOPIS

OSOBNI PODACI

Ime i prezime: Ana Matić

Datum rođenja: 23. veljače 2000.

Mjesto rođenja: Split

E-mail: ana.matic21@gmail.com

OBRAZOVANJE

2006. – 2014. – Osnovna škola „Kneza Trpimira“, Kaštel Gomilica

2014. – 2018. – V. gimnazija „Vladimir Nazor“, Split

2018. – 2021. – Sveučilište u Splitu, Sveučilišni odjel zdravstvenih studija,

Preddiplomski studij – Radiološka tehnologija