

Primjena imunofluorescentnih tehnika u rutinskoj patohistološkoj dijagnostici

Židić, Miran

Undergraduate thesis / Završni rad

2021

Degree Grantor / Ustanova koja je dodijelila akademski / stručni stupanj: **University of Split / Sveučilište u Splitu**

Permanent link / Trajna poveznica: <https://um.nsk.hr/um:nbn:hr:176:832250>

Rights / Prava: [In copyright](#) / [Zaštićeno autorskim pravom.](#)

Download date / Datum preuzimanja: **2024-07-18**

Repository / Repozitorij:



Sveučilišni odjel zdravstvenih studija
SVEUČILIŠTE U SPLITU

[Repository of the University Department for Health Studies, University of Split](#)



zir.nsk.hr



UNIVERSITY OF SPLIT



DIGITALNI AKADEMSKI ARHIVI I REPOZITORIJI

SVEUČILIŠTE U SPLITU

Podružnica

SVEUČILIŠNI ODJEL ZDRAVSTVENIH STUDIJA
PREDDIPLOMSKI SVEUČILIŠNI STUDIJ
MEDICINSKO LABORATORIJSKA DIJAGNOSTIKA

Miran Židić

**PRIMJENA IMUNOFLUORESCENTNIH TEHNIKA U
RUTINSKOJ HISTOPATOLOŠKOJ DIJAGNOSTICI**

Završni rad

Split, 2021.

SVEUČILIŠTE U SPLITU
Podružnica
SVEUČILIŠNI ODJEL ZDRAVSTVENIH STUDIJA
PREDDIPLOMSKI SVEUČILIŠNI STUDIJ
MEDICINSKO-LABORATORIJSKA DIJAGNOSTIKA

Miran Židić

**PRIMJENA IMUNOFLUORESCENTNIH TEHNIKA U
RUTINSKOJ HISTOPATOLOŠKOJ DIJAGNOSTICI**

**USE OF IMMUNOFLUORESCENT TECHNIQUES IN
ROUTINE HISTOPATHOLOGICAL DIAGNOSTICS**

Završni rad / Bachelor`s thesis

**Mentor:
prof. dr. sc. Merica Glavina Durdov, dr. med.**

Split, 2021.

ZAHVALA

Zahvaljujem se svojoj mentorici prof. dr. sc. Merici Glavini Durdov, dr. med. na trudu, nesebičnosti i strpljenju tijekom izrade ovog završnog rada, kao i na brojnim savjetima u dosadašnjem zajedničkom radu.

Od srca hvala Ivanu Mariju Staničiću, dr. med., na pomoći i asistenciji prilikom izrade ovog završnog rada.

Posebnu zahvalu upućujem kolegama, djelatnicima Zavoda za patologiju, sudsku medicinu i citologiju KBC-a Split, na beskrajnoj podršci i razumijevanju u razdoblju studiranja.

Također, zahvaljujem se svim kolegama, profesorima i djelatnicima Odjela zdravstvenih studija.

Hvala mojoj obitelji i prijateljima na bezuvjetnoj pomoći i vjeri u moj uspjeh.

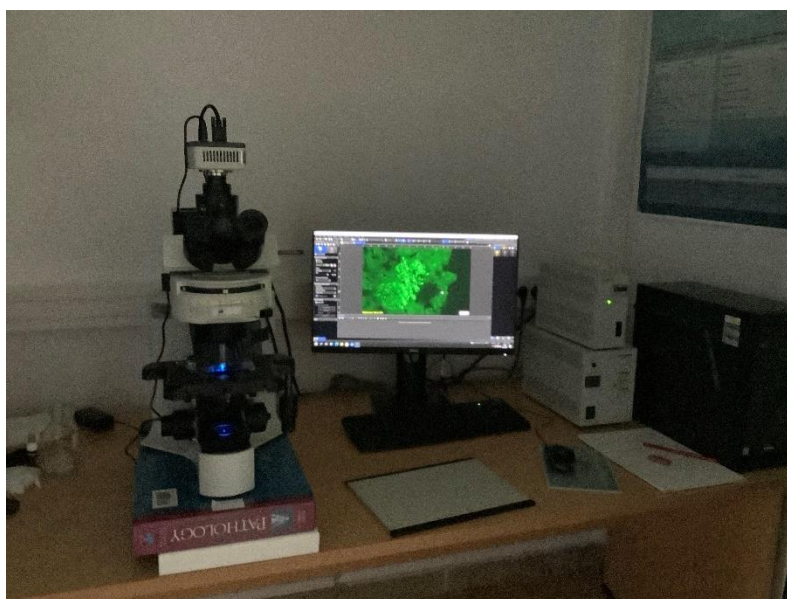
Za kraj, najveće hvala mojoj Diani i našem Pinu jer su najveći oslonac i vjetar u leđa koje čovjek može poželjeti.

Sadržaj

1. UVOD	1
2. PREDNOSTI I OGRANIČENJA DIREKTNE IMUNOFLUORESCENTNE METODE U HISTOLOGIJI.....	7
2.1. DRUGE FLUORESCENTNE TVARI KOJE SE KORISTE U IMUNOFLUORESCENTNOJ METODI	9
3. CILJ RADA	13
4. PRIMJENA IMUNOFLUORESCENCE U PRAKSI.....	14
4.1. DERMATOPATOLOGIJA	14
4.2. NEFROPATOLOGIJA	19
4.2.1. Imunofluorescentno bojenje preparata uklopljenih u parafinski blok	20
5. SUBOPTIMALNI PREPARATI	22
6. PRIMJENA IMUNOFLUORESCENCE U MOLEKULARNOJ PATOLOGIJI	24
6.1. KLINIČKA UPOTREBA FISH.....	26
6.2. ANALIZA STEČENIH GENSKIH NEPRAVILNOSTI	27
6.3. SOLIDNI TUMORI.....	29
7. ANALIZA SLIKE NA IMUNOFLUORESCENTNOM MIKROSKOPU	32
8. RASPRAVA.....	33
9. ZAKLJUČAK	35
10. REFERENCE.....	36
11. SAŽETAK.....	37
12. SUMMARY	38
13. ŽIVOTOPIS	39
PRILOG.....	40

1. UVOD

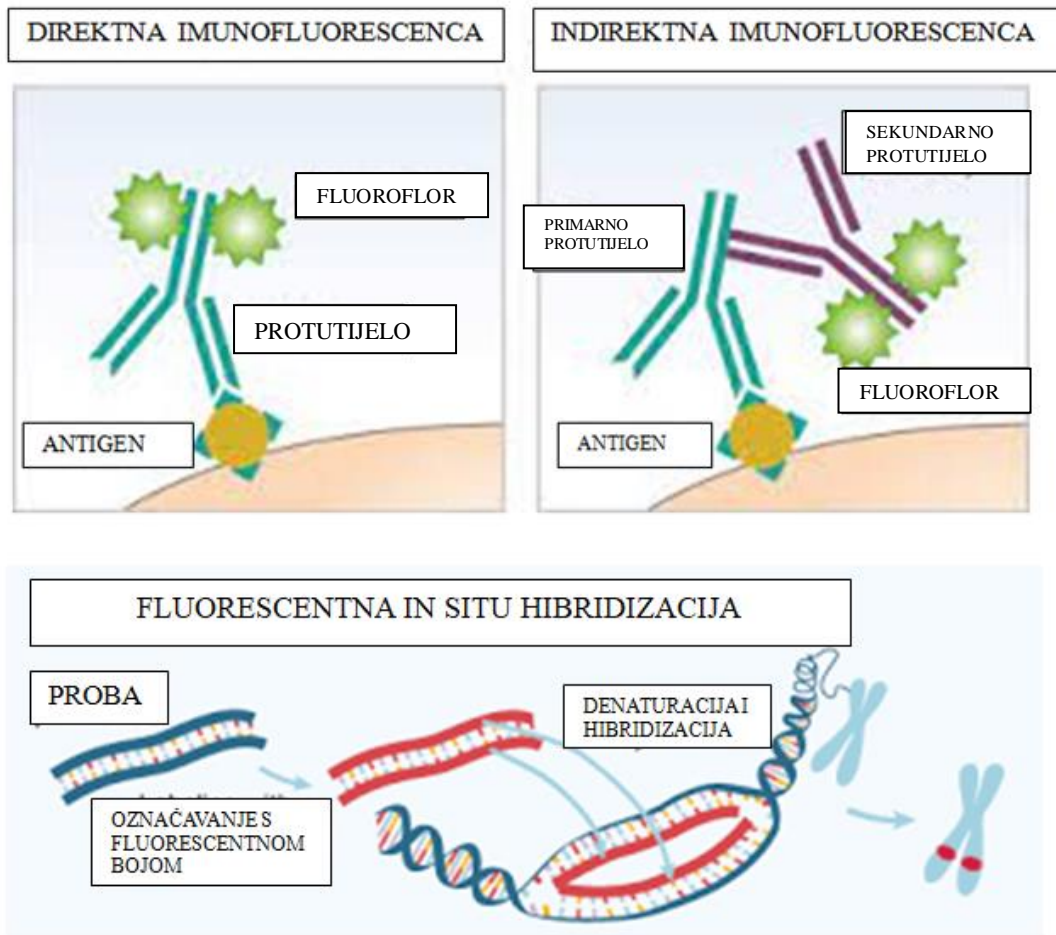
Imunofluorescenca je laboratorijska tehnika u kojoj se tkivni antigeni otkrivaju specifičnim protutijelima konjugiranim s lako prepoznatljivom fluorescentnom oznakom (1). Coons i suradnici su 1941. godine, uporabom specifičnog kunićjeg protutijela obilježenog fluoresceinom, u tkivu vizualizirali pneumokokni antigen pomoću imunofluorescentnog mikroskopa i tako utemeljili metodu direktne imunofluorescence (DIF) (2). Weller i Coons su 1954. godine uveli indirektnu imunofluorescencu u kojoj je primarno protutijelo neobilježeno, a mjesto imunog kompleksa otkriva se uporabom odgovarajućeg antiseruma obilježenog fluoresceinom (3). S vremenom se imunofluorescentna metoda usavršila i služi u laboratorijskoj dijagnostici za istovremenu pouzdanu identifikaciju i lokalizaciju različitih antigena u histološkim preparatima. Za analizu slike potrebna je odgovarajuća oprema (Slika 1).



Slika 1. Oprema za rutinsku analizu: imunofluorescentni mikroskop, izvor ultravioletnog svjetla, kamera i računalni program za analizu slike.

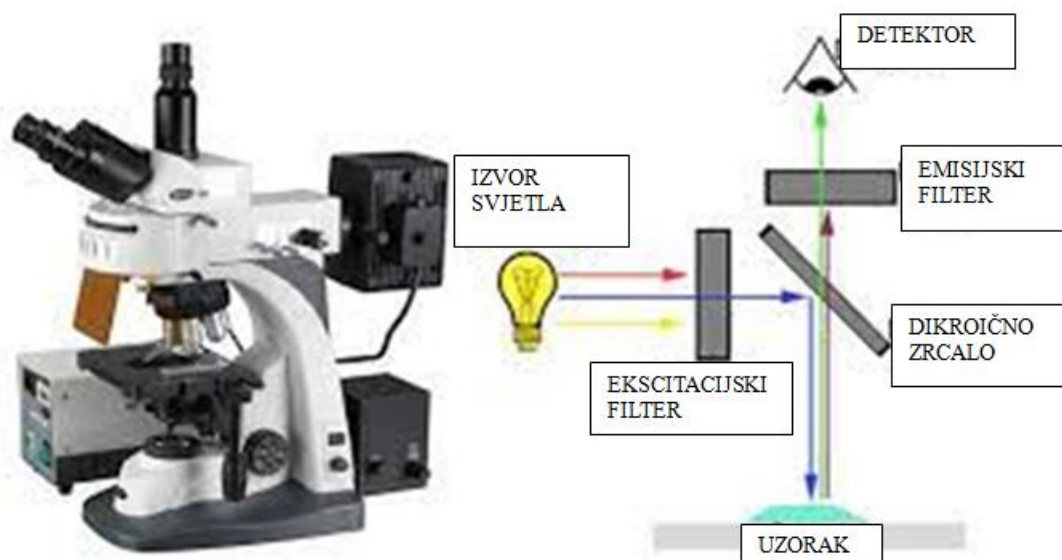
Fluorescentne tvari, tzv. fluorokromi, konjugirane na protutijela ili nukleinske probe postaju njihove oznake ili reporteri. U molekularnoj patologiji poznate sekvence DNA ili mRNA hibridiziraju s odgovarajućim dijelom nukleinske kiseline na histološkom preparatu, a jedan od načina vizualizacije nastalih hibrida jest obilježavanje genskih proba fluorokromom.

Time je fluorescentna in situ hibridizacija (FISH) ušla u istraživanja, a potom i kliničku praksu u dijagnostici hemoblastoza, solidnih tumora i kromosomskih poremećaja.



Slika 2. Shematski prikaz obilježavanja u imunohistokemiji i molekularnoj patologiji (fluorescentna in situ hibridizacija, FISH).

Za analizu je potreban fluorescentni mikroskop s izvorom UV svjetla i odgovarajućim filterima koji omogućavaju prolaz samo svjetla određene valne duljine, što se u okularu vidi kao jasni obojeni fluorescentni signal.



Slika 3. Dijelovi fluorescentnog mikroskopa


Sastavni dijelovi su izvor svjetla (ksenon žarulje, žarulje sa živom, LED svjetlo i laseri), ekscitacijski filter, dikroično zrcalo i emisijski filter. Dikroičnost je svojstvo leće da se prolaskom kroz nju vidljiva svjetlost razdvaja na različite snopove od više valnih duljina i potom selektivno propušta boje određenih valnih duljina. Ekscitacijski filter treba odgovarati spektralnoj ekscitaciji i emisijskim karakteristikama fluoroflora kojom je obilježeno protutijelo, odnosno genska proba. Ne može se istovremeno promatrati više fluoroflora, ali je moguće ekspozicijom spojiti više jednobojnih vizualizacija u višebojnu vizualizaciju uz pomoć računala. Softverski program računala prima informacije od svake fotografije i slaže u jednu višebojnu sliku, što omogućava cjelovitu analizu preparata gledanog pomoću više jednostrukih filtera. U uporabi je kombinirani filter koji omogućava istovremeno gledanje svih boja na preparatu, što je korisno kod orijentacije, ali nije moguć direktan prijenos jedinstvene slike preko kamere na računalo.

Za razliku od svjetlosnog mikroskopa kod kojeg svjetlo prolazi kroz preparat prema okularima (transmisija), izvor svjetla na fluorescentnom mikroskopu dolazi s gornje strane preparata i u okularima se vidi kao reflektirajuće obojano svjetlo.

Ekscitacijska zraka kreće od izvora svjetla do tzv. filter kockice u mikroskopu koja sadrži ekscitacijski filter, dikroično zrcalo i emisijski filter. Ekscitacijski filter osigurava zadanu valnu duljinu koja će pobuditi fluoroflor. Ta se zraka reflektira preko dikroičnog zrcala koje može istovremeno reflektirati i propuštati određene valne duljine. Reflektirana zraka

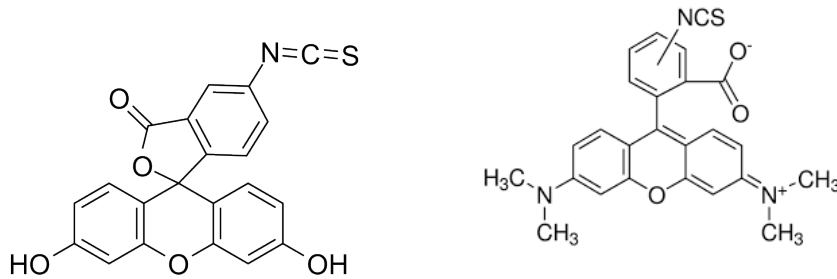
preko objektiva pada na preparat. Fluorescentno svjetlo koje stvara eksitirana fluoroflora vraća se kroz objektiv, prolazi dikroično zrcalo i dolazi do emisijskog filtera koji propušta samo valne duljine od interesa, a uklanja neželjene signale. Može se zaključiti da je uloga eksitacijskog filtera da osvijetli ciljane mjesta, a emisijskog filtera da „zatamni“ mjesta koja nisu predmet interesa i smanji šansu pogrešne interpretacije.

Za veliku osjetljivost metode zaslužan je imunoglobulin konjugiran fluorokromom. Naime, djelovanjem ultravioletnog svjetla fluorokrom uđe u pobuđeno stanje tj. njegovi elektroni apsorbiraju energiju, a potom je fluorokrom emitira kao svjetlo druge valne duljine dok se elektroni ne vrate u nepobuđeno stanje. U rutinskom radu najčešće rabljeni fluorokromi su fluorescein izotiocijanat (FITC) koji apsorbira ultravioletno i plavo svjetlo, a emitira zelenu tzv. apple green fluorescenciju i rodamin (tetrametil rodamin izotiocijanat, TRITC) koji apsorbira maksimalno u zelenom svjetlu, a emitira narančasto-crvenu fluorescenciju (slika 2).



Slika 2. Analiza jednog preparata s tri filtera za: A.DAPI, B. FITC i C. TRITC

Rjeđe su u uporabi Texas Red i R-fikoeritrin (PE). U dvostrukom bojenju koriste se dva fluorokroma, na način da se dva različita antigena analiziraju specifičnim protutijelima konjugiranim npr. s FITC ili rodaminom.



Slika 4. Najčešće korišteni fluorokromi: fluorescein izotiocijanat ($C_{21}H_{11}NO_5S$) i tetrametil rodamin izotiocijanat ($C_{28}H_{31}ClN_2O_3$)

Specifičnost primarnog protutijela odnosno antiseruma postiže se imuniziranjem životinje visoko pročišćenim antigenom. Potrebna je visoka koncentracija protutijela bez imalo serumskih proteina, kako bi konjugacija s fluorokromom bila uspješna. Purificiranje primarnog protutijela postiže se isoljavanjem serumske frakcije bogate imunoglobulinima, kromatografskom metodom ili imunoapsorpcijom u afinitetnoj kromatografiji, a izdvajanje samo teškog lanca imunoglobulina F(Ab)₂ proteolitičkim cijepanjem od lakog lanca (slika 3.).



Slika 3. Komercijalna koncentrirana protutijela obilježena FITC-om

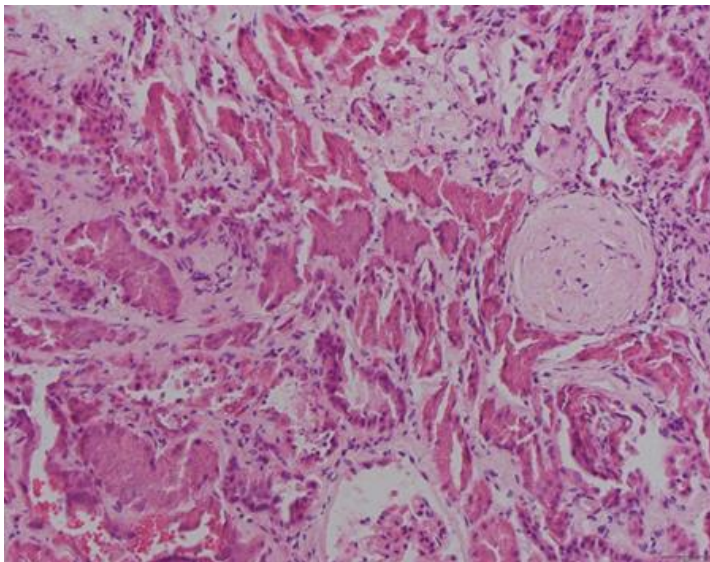
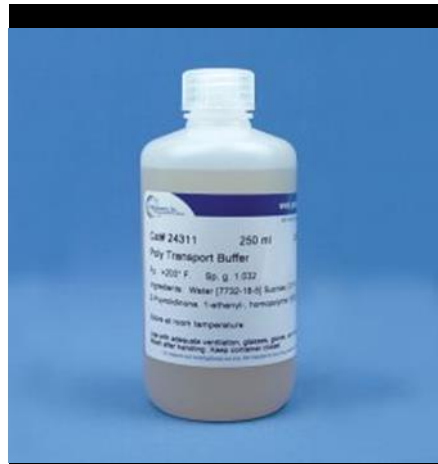
Postupak konjugiranja fluorokroma s protutijelom najčešće je u komercijalne svrhe. U kontroliranim uvjetima i pri pH 9,5 fluorokrom FITC ili rodamin se kovalentno vežu na slobodne terminalne amino i karboksilne skupine, te druge aminokiselinske rezidue imunoglobulina; optimalni omjer fluorokrom: protutijelo je od 2 do 4. Prekonjugirana protutijela daju nespecifično obojenje pozadine jer se zbog viška negativnog naboja

nespecifično vežu za tkivo i slabo su reaktivna. Premalo konjugirana protutijela daju slabu fluorescenciju. Slobodne kromofore treba ukloniti da se spriječi nespecifično bojenje. U rutinskom laboratoriju primarna protutijela valja testirati s pozitivnim kontrolama i odrediti optimalno radno razrjeđenje. Uspjeh imunofluorescentnog bojenja ovisi o mnogo čimbenika - očuvanosti antigena, afinitetu/specifičnosti protutijela ili nukleinskih proba, metodi detekcije, osobinama IF mikroskopa, tankom i ravnomjerno izrezanom preparatu i uvježbanosti histotehnologa, što u cjelini zahtjeva stalnu kontrolu kvalitete.

2. PREDNOSTI I OGRANIČENJA DIREKTNE IMUNOFLUORESCENTNE METODE U HISTOLOGIJI

DIF je vrlo osjetljiva i specifična metoda, nezaobilazna u nefropatologiji i dermatopatologiji za dijagnozu određenih bolesti u kojima se imuni depoziti nalaze ekstracelularno, npr. na bazalnoj membrani ili u matriksu. U predanalitičkoj obradi tkiva uklopljenog u parafin topljivi depoziti često budu isprani. Zbog toga se koriste preparati svježeg smrznutog tkiva izrezanog na kriostatu na debljinu 5 mikrometara i osušeni na zraku minimalno 30 minuta. Pozitivno nabijene i čiste predmetnice omogućuju bolje prijanjanje tkiva i sprječavaju odvajanje ili fragmentiranje preparata tijekom ispiranja. Kvaliteta svježeg uzorka najbolje se postiže brzim zaleđivanjem na -25°C . Sporo zaleđivanje treba izbjegavati jer se stvaraju kristali koji mijenjaju morfologiju tkiva.

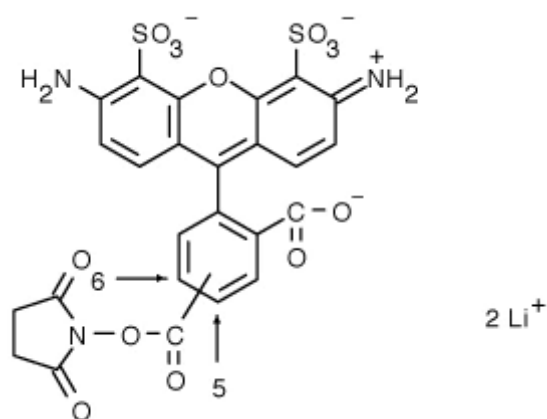
Za dužu pohranu uzorka služi Michelov transportni medij, pH 7.0, na našem tržištu dostupan kao Histocon, Histolab ili Poly Transport Buffer, Merck, koji sadrže amonijev sulfat, N-etil-maleimid i magnezijeve sulfate u citranom puferu. Produženo vrijeme u transportnom mediju izaziva autofluorescenciju tkiva i bojenje pozadine. Nakon vađenja iz transportnog medija, tkivo treba najmanje pola sata držati u otopini za ispiranje da bi se proteini koji su bili reverzibilno denaturirani oporavili. U slučaju hitne dijagnostike moguće je smrznute rezove svježeg tkiva obojenog DIF metodom analizirati pola sata nakon uzimanja biopsije. Stalna kontrola kvalitete podrazumijeva optimizaciju svih čimbenika koji bi mogli utjecati na tu analizu. Za postizanje visokog omjera između sjajnog signala i tamne pozadine važna je kvaliteta i koncentracija protutijela obilježenih kromoforom. Nespecifično vezanje protutijela ometa točnu lokalizaciju imunih kompleksa („šum u signalu“), a previše razrijeđeno protutijelo ne daje dovoljno jaki signal. Preparate treba čuvati u tamnom i hladnom mjestu jer se signal s vremenom ionako gubi, a na svjetlu brže blijedi. Pri mikroskopiranju treba koristiti onoliko svjetla koliko je potrebno iz mikroskopa, a radni prostor zamračiti. Jedno od sredstava protiv blijedenja signala je p-fenilendiamin koji se nalazi u sredstvu za poklapanje. DIF na preparatima izrezanim iz parafinskog bloka je manje osjetljiva i signal uvijek za jedan stupanj slabiji.



Slika 5. A Transportni mediji za svježe tkivo; B uzorak koji nije bio dovoljno opran nakon vađenja iz transportnog medija pokazuje velike artificijelne promjene (HE 200x)

2.1. DRUGE FLUORESCENTNE TVARI KOJE SE KORISTE U IMUNOFLUORESCENTNOJ METODI

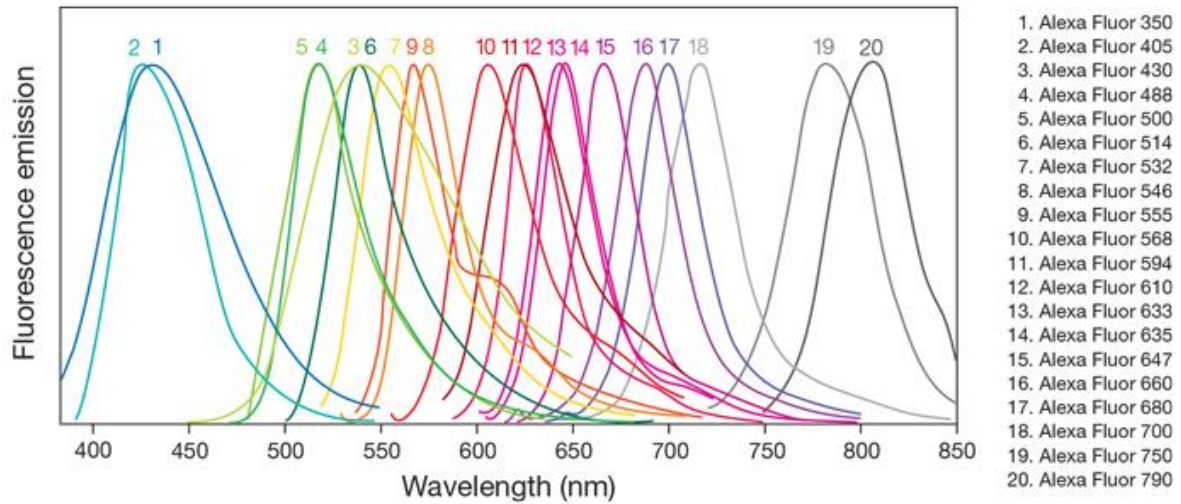
Alexa fluor je komercijalni naziv za seriju fluorescentnih proba koje imaju određene prednosti prema prethodno navedenim fluorescentnim bojama: intenzivniji i dugotrajniji signal u širem rasponu pH i veću otpornost na svjetlo, što omogućava više vremena za analizu i fotografiranje. Alexa probe kao što su Texas Red, Cascade Blue, Oregon Green, Marina Blue i Alexa Fluor izumili su Richard i Rosaria Haugland, osnivači tvrtke Molecular probes. Od 2003. tvrtka pripada Invitrogenu, koji radi na unaprjeđenju Alexa Fluor dodavanjem novih boja, s namjerom da se pokrije emisijski spektar. Godine 2008. se tvrtka Invitrogen ujedinjuje s Applied Biosystems i postaje Life Technologies, a konačno je 2014. kupuje Thermo Fisher Scientific. Tada se revitalizira Invitrogen i vraća linija Alexa Fluor pod okrilje brenda. Alexa fluor probe koriste se u fluorescentnoj mikroskopiji i staničnoj biologiji, konjugirane na primarna protutijela ili na sekundarna protutijela.



Slika 6. Alexa fluor proba 488 (kemijska struktura)

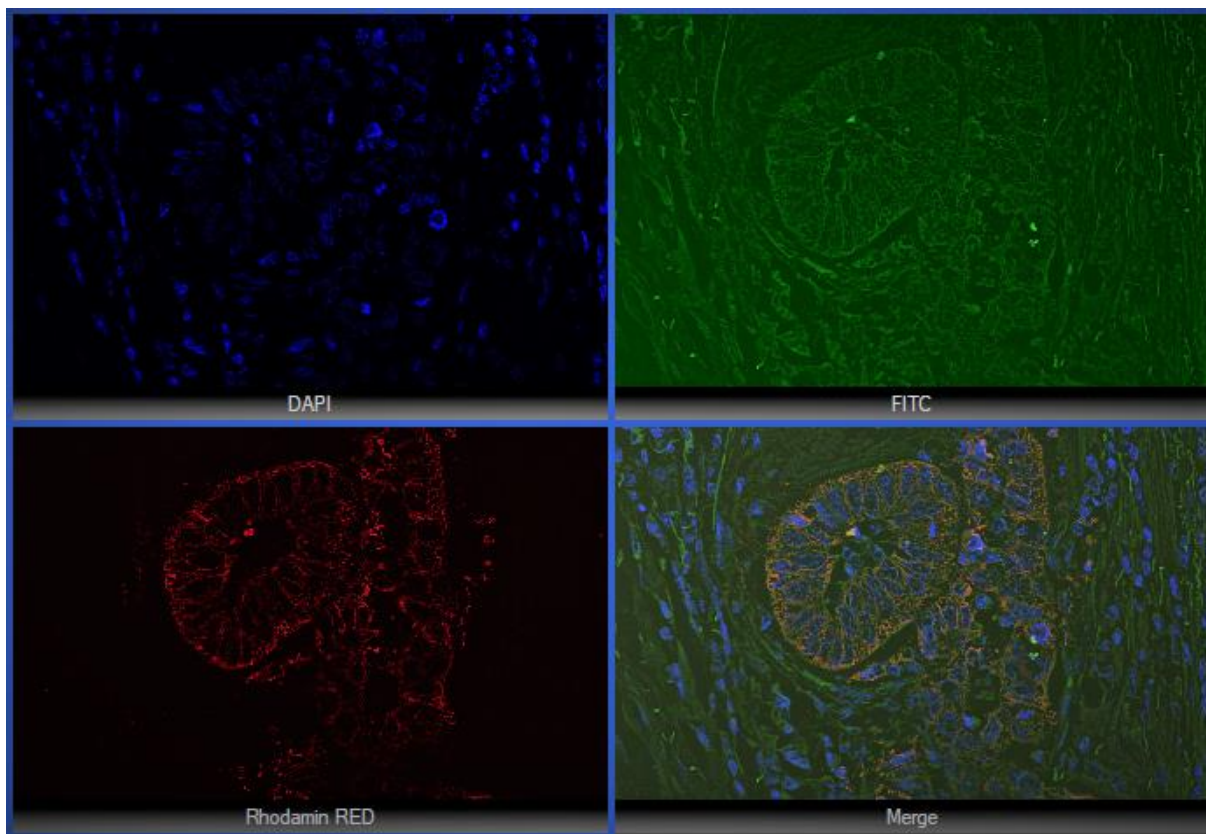
Te sintetske fluorescentne boje nastaju kemijskom modifikacijom kumarina, rodamina, cijanina i skupine ksantenačiji je dio fluorescein. Sulfoniranjem Alexa fluor probe postaju negativno nabijene i imaju bolja svojstva nego standardne fluorescentne boje. Alexa fluor 488 sporije blijedi/gubi signal, a funkcionalna je u širem rasponu pH od fluorescein izotiocijanata.

Na slici 6 je prikazan popis Alexa Fluor boja. Pobuđivanje i emisija se odvijaju u ultravioletnom i infracrvenom spektru.



Slika 6. Emisijski spektar Alexa fluor proba

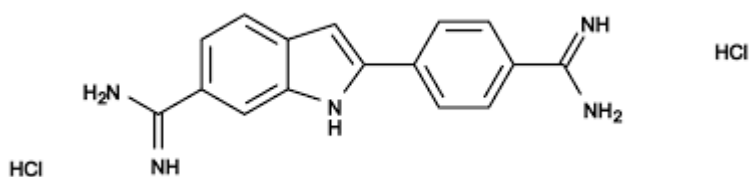
Najčešće korištena fluorescentna boja iz linije Alexa Fluor je zelena Alexa Fluor 488. Alexa fluor 594 je jarko crvena fluorescentna boja koja može biti eskcitirana u području od 561 do 594 nanometra.



Slika 7. Dvostruka imunofluorescenca na preparatu iz parafinskog bloka (400x)

Alexa fluor boje nisu osjetljive na promjene pH i mogu se konjugirati s protutijelima, peptidima, proteinima ili amplifikacijskim supstratima za stanično označavanje i otkrivanje.

Jezgre stanica boji DAPI (4', 6-diamidino-2-fenilindol), fluorescentna boja koja se veže za regije DNK bogate adeninom i timinom. DAPI je sintetiziran 1971. u laboratoriju Otta Danna u sklopu istraživanja lijeka za tripanosomozu. Pokazalo se da DAPI nije koristan kao lijek, ali je idealan za laboratorij - ima visok afinitet za DNA i nakon vezanja fluoresceira. Može bojati žive i fiksirane stanice, ali u žive stanice ulazi slabije, pa to pomaže u procjeni vijabilnosti stanične membrane.



Slika 8. Kemijska struktura DAPI (C₁₆H₁₅N₅)

Od 1975. se DAPI koristi kao fluorescentna boja koja dokazuje prisutnost mitohondrijalne DNK u procesu ultracentrifugiranja. Od kasnih 1970.-ih se koristi u kvantitativnom bojanju DNK u stanicama i u protočnoj citometriji. Kada se DAPI veže za DNK, maksimalna apsorpcija je na 358 nanometara, a emisijski maksimum na 461 nanometar. DAPI se pobuđuje ultravioletnim svjetlom i detektira plavim filterom. DAPI se može vezati za RNK, ali fluorescira slabijim intenzitetom, emisijski maksimum je oko 500 nanometara.

3. CILJ RADA

Cilj ovog završnog rada je opisati primjenu imunofluorescentne metodeu rutinskoj histopatološkoj dijagnostici, njene domete i ograničenja,te primjenu u molekularnoj patologiji u sklopu fluorescentne in situ hibridizacije.

4. PRIMJENA IMUNOFLUORESCENCE U PRAKSI

4.1. DERMATOPATOLOGIJA

U dermatopatologiju je DIF uvedena 60-ih godina XX. stoljeća i od tad se rutinski izvodi u dijagnostici vezikulobuloznih i drugih dermatoza, diskoidnog lupusa i vaskulitisa (Tablica 1). Mjesto uzimanja uzorka kože ovisi o kliničkoj dijagnozi. U autoimunim vezikobuloznim dermatozama uzima se uzorak kože oko lezije, u kolagenozama aktivna lezija, u vaskulitisu svježa lezija, ne starija od 24 sata. Duži promjer uzorka je minimalno 4 milimetra i uzorak prikazuje epidermis i dermis. Ako je moguće, svježi uzorak treba odmah zamrznuti u kriostatu i izrezane preparate osušiti na zraku i fiksirati u acetonu. U epidermisu i epidermalnoj bazalnoj membrani nalaze se proteini koji su ciljni antigeni u nekoliko autoimunih buloznih dermatoza. S druge strane, u lupusu, vaskulitisu, lihen planusu i porfiriji, epidermis i bazalna membrana predstavljaju mjesto deponiranja imunih kompleksa. Navedene imunološke promjene mogu se dokazati DIF-om kao linearni homogeni, zrnasti ili čipkasti depoziti. Preparat treba standardno obojiti protutijelima na IgG, IgM, IgA, C1q, C4 i C3.

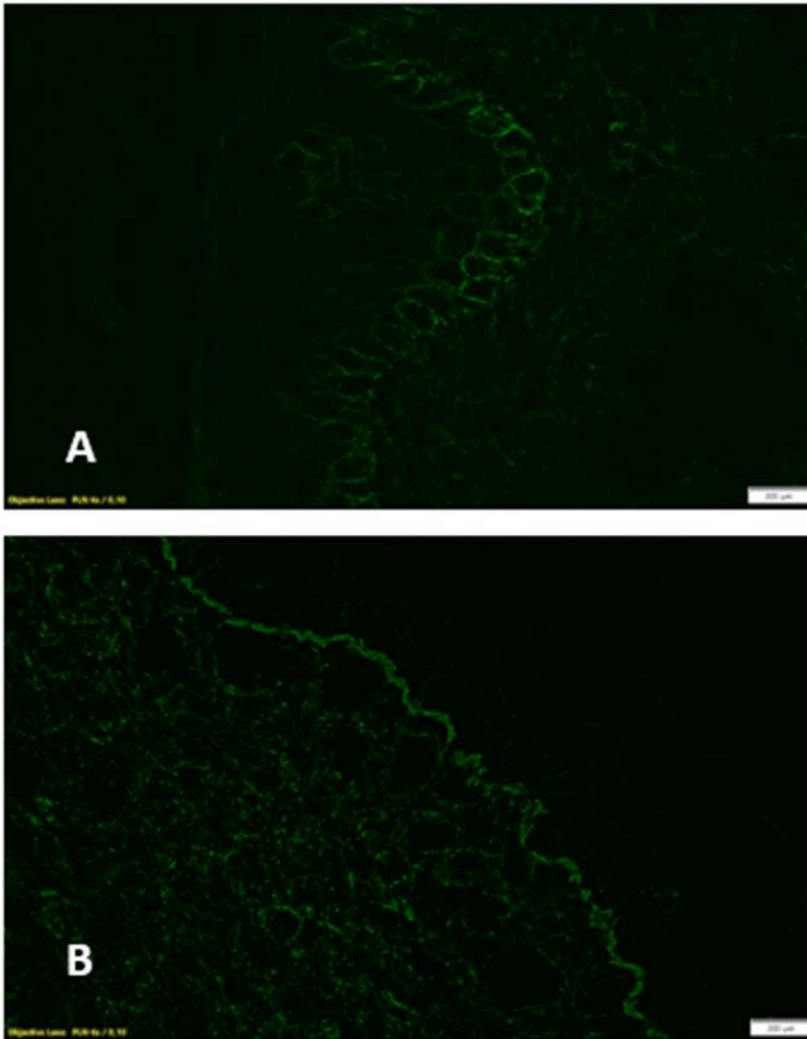
Tablica 1. Imunofluorescentni uzorci u vezikobuloznim dermatozama (modificirano prema Rosai , ref. 5)..

Dermatoza	Imunoreaktanti	Lokacija	Uzorak
Pemfigus, svi osim	IgG	ISR	čipkasti
IgA tip	IgA	ISR	čipkasti
paraneoplastički tip	IgG	ISR	čipkasti
	C3 IgG	EBMZ	linearni
	C3 IgG	EBMZ	granularni
	C3 IgG	EBMZ	linearni
Bulozni pemfigoid	C3 IgG	EBMZ	linearni
cikatrični pemfigoid	C3 IgG	EBMZ	linearni
Gestacijski herpes	C3	EBMZ	linearni
Stečena bulozna epidermoliza	C3 IgG	EBMZ	linearni
Bulozni SLE	C3 IgG	EBMZ	linearni
	C3 IgG	EBMZ	granularni
Herpetiformni dermatitis	IgA	EBMZ	granularni
Linearne IgA dermatoze	IgA	EBMZ	linearni
Multiformni eritem	C3, IgM	EBMZ	granularni
	C3, IgM	krvne žile	granularni

ISR - interskvamozna regija EBMZ – epidermis-bazalna membrana zona

Pemfigus vulgaris je autoimuna bolest kože i sluznica u kojoj se autoprotutijela na dezmozolein vežu u području dezmosoma, zbog čega slabi stanična adhezija i nastaju pukotine u epidermisu koje se pretvaraju u bule. DIF pokazuje čipkasti uzorak IgG i C3 u

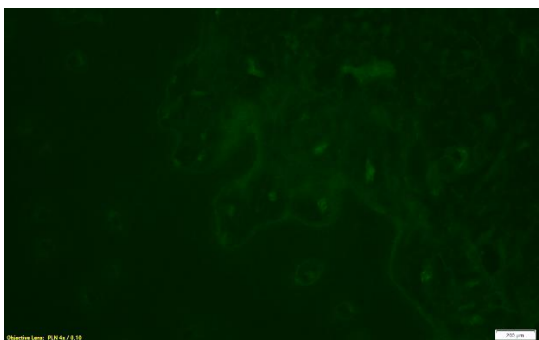
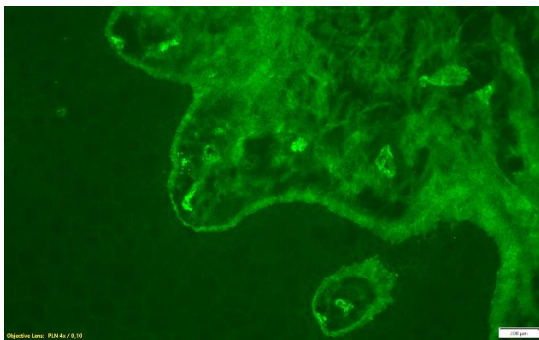
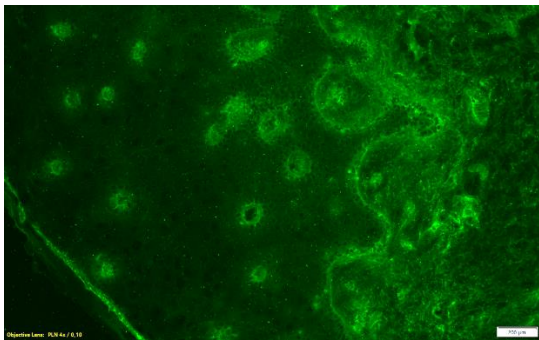
intercelularnom epidermisu kože i sluznica. Pemfigoid je karakteriziran linearnim depozitima C3 i IgG u zoni bazalne membrane. Nalaz granuliranog IgG (IgA, IgM) i komplementa (C3) u jezgrama keratinocita mogu se pojaviti u SLE i vaskulitisu kao jedan od prvih znakova. Taj se fenomen *in vivo* naziva antinuklearni faktor (ANA); 70% tih bolesnika ima cirkulirajuća antinuklearna protutijela.



Slika 9. Vezikobulozne dermatoze: A. Pemfigus - čipkasti uzorak C3 u epidermisu; B. Pemfigoid - granularni uzorak IgG u zoni epidermis – bazalna membrana (DIF, 400x)

U herpetičnom dermatitisu bolesnika osjetljivih na gluten nalaze se u dermalnim papilama granulirani depoziti IgA i C3. U vaskulitisu se granulirani depoziti nalaze u stjenci postkapilarnih venula u papilarnom dermisu. Najčešće se radi o leukocitoklastičnom vaskulitisu (depoziti C3, IgM i IgG) i Henoch-Schönlein purpuri (depoziti IgA, C3), koja uz kožu može pogoditi sinoviju zglobova, crijevnu sluznicu i bubrege. Ti kompleksi se brzo

razgrađuju, pa treba čim prije napraviti biopsiju promijenjene kože. U krioglobulinemiji u lumenu žila nalaze se C3 i rjeđe IgM i IgA, a u kolagenozama IgG, IgM i C3. U porfiriji nalaze se često depoziti IgG, C3 i IgA u stjenci proširenih krvnih žila u papilarnom dermisu i duž bazalne membrane. U lihen planusu nalaze se citoidna tijela s depozitima IgM, rjeđe IgG i fibrinom, ali nalaz nije specifičan. Primjer depozita u vezikularnoj promjeni sluznice usta, dijagnosticirane kao pemfigoid, prikazana je na slici 10.



Slika 10. Pemfigoid. Granulirani depoziti IgG i C3 u zoni epidermisa i bazalne membrane (A i B) i negativan nalaz C1q© (DIF, 400x)

U diskoidnom lupusu su autoprotutijela usmjerena protiv nuklearnih komponenata keratinocita, te se u 60-90% bolesnika u foto eksponiranoj koži u zoni epidermalne bazalne

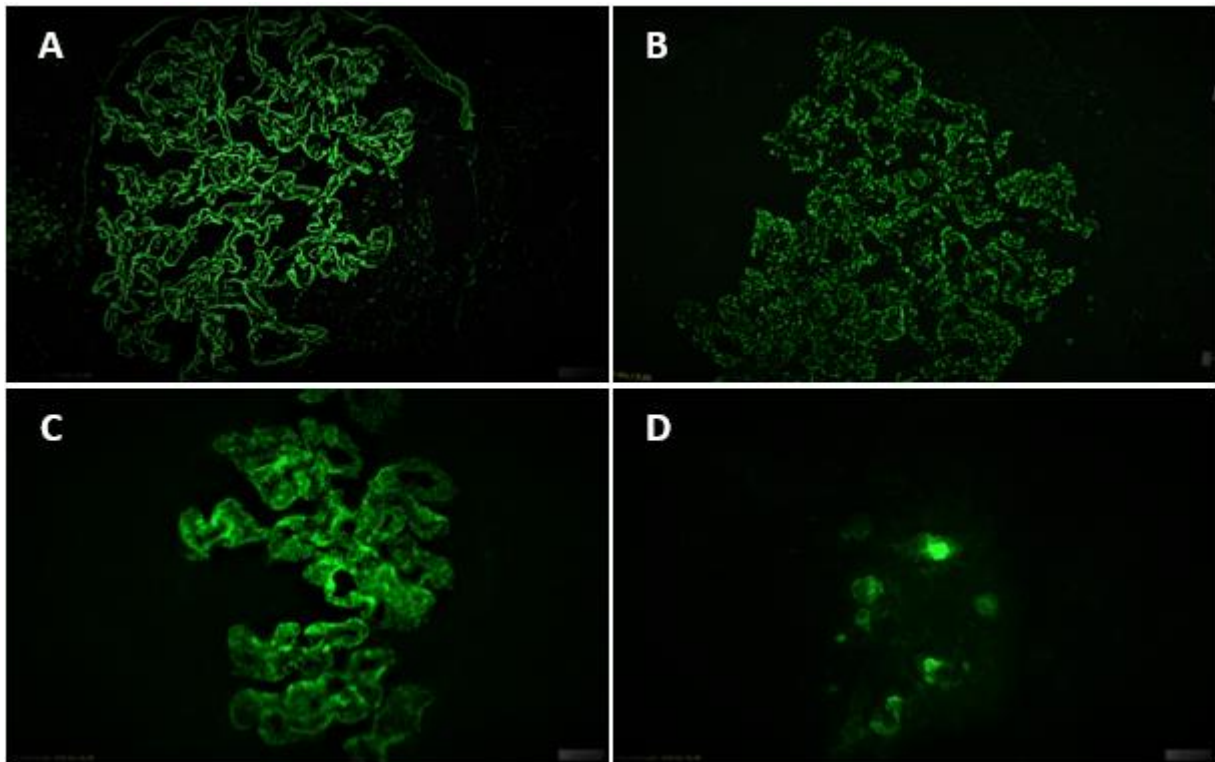
membrane nalaze granulirani, žarišni ili difuzni depoziti IgG, IgM, IgA i C3; na nezahvaćenoj koži je nalaz IF često negativan.

U sistemskom eritematoznom lupusu se gotovo uvijek nalaze granularni depoziti IgG i IgM (tzv. band test), ponekad s fluorescencijom jezgara keratinocita i depozitima u stijenci dermalnih krvnih žila. Band test je važan za dijagnozu i prognozu SLE i povezan s kliničkim i serološkim nalazima. Osjetljivost testa je 60% do 90% u normalnoj fotoeksponiranoj koži i 40% -60%. u foto-neeksponiranoj koži, pa se preporuča biopsija kože s deltoidnog područja ili stražnjeg dijela podlaktice. Za prognozu bolje je analizirati neosvijetljenu normalnu kožu npr. glutealne regije ili fleksorne strane podlaktice.

4.2. NEFROPATOLOGIJA

Direktna imunofluorescenca ključna je za dijagnostiku glomerulonefritisa (Tablica 2). Za dijagnostiku su važni i pozitivan i negativan nalaz, jer ih treba uklopiti u svjetlosno mikroskopski i elektronsko mikroskopski nalaz, te kliničku sliku. Imuni depoziti mogu se naći subepitelno, subendotelno i u mezangiju, što se vizualizira na imunofluorescentnom mikroskopu. Signal depozita može biti linearan, zrnat ili mrljast (Slika 3).

Standardno se koriste antiserumi za IgA, IgM i IgG, C1q, C3, C4, kappa i lambda lake lance, albumin i fibrinogen i pozitivan nalaz vrednuje po intenzitetu (+, ++, +++), lokaciji, uzorku i proširenosti.



Slika 11. Lokalizacija i uzorak imunih depozita: Na glomerularnoj bazalnoj membrani linearni (A) ili zrnati (B) i u mezangiju zrnati (C). Čepovi imunoreaktanata u lumenu tubula (D).

U različitim tipovima GN nalaze se različiti uzorci imunih depozita (Tablica 3).

Tablica 3. Nalaz imunih depozita u različitim glomerularnim bolestima

GLOMERULOPATIJA	Imunoreaktanti	Lokacija	Uzorak
IgA A nefropatija	IgA, C3	mezangij	zrnati
anti-GBM glomerulonefritis	IgG, C3	GBM	linearani
Membranski	IgG, C3	GBM	zrnati
SLE	IgG, IgM, IgA, C3, C4, C1q	Ovisno o razredu LN	zrnati
FSGS	Nespecifični IgM, C3	mezangij	mrljasti
MCD	Obično negativni	-	-
AN	negativni	-	-
DDD	C3	GBM	linearani
Dijabetička nefropatija	IgG	GBM	linearani
Kongenitalni nefrotski sindrom finskog tipa	Nespecifično IgM, C3	mezangij	zrnati
MePGN	IgG, C3	GBM i mezangij	zrnati
Postinfekcijski GN	IgG, C3	GBM i mezangij	zrnati
Mijelomski bubreg	Restrikcija lakih lanaca	Čepovi u tubulima	mrljasti

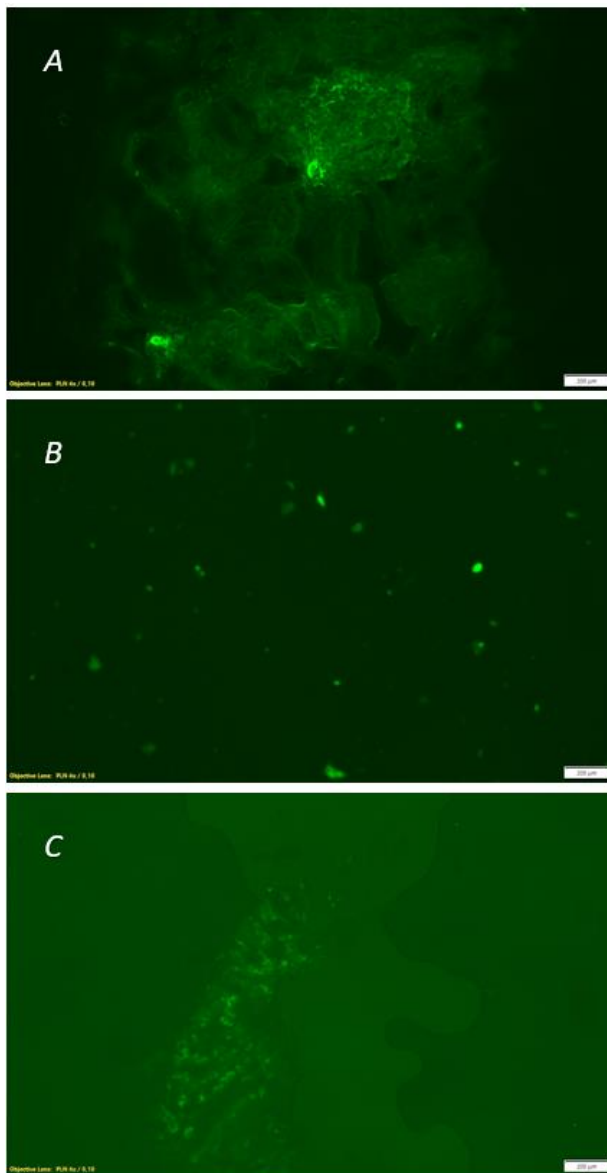
4.2.1. Imunofluorescentno bojenje preparata uklopljenih u parafinski blok

Na tkivu uklopljenom u parafinski blok prethodno je izvršena fiksacija formalinom, dehidracija uzlaznim gradijentom alkohola i ksilolom, te parafiniranje. Imunofluorescenca na tako obrađenom tkivu koristi se ako nema dovoljno tkiva za obradu kod rezanja smrznutog reza, ili kad se očekuju a ne nađu imuni depoziti (lažno negativna IF zbog okultnih depozita) pa ih je potrebno „odmaskirati“. U 6% nativnih bubrežnih biopsija radi se DIF na parafinskom rezu zbog deficita materijala (68%) ili „odmaskiranja“ depozita (32%). Pozitivan rezultat

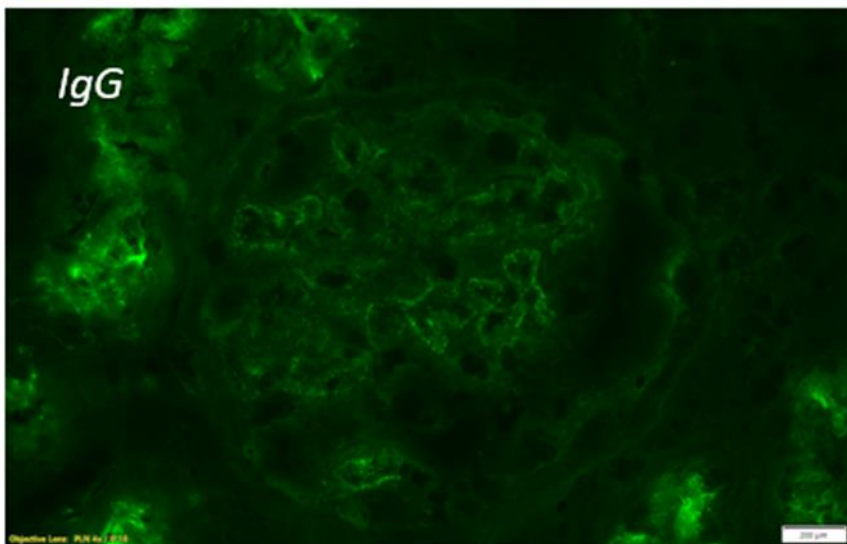
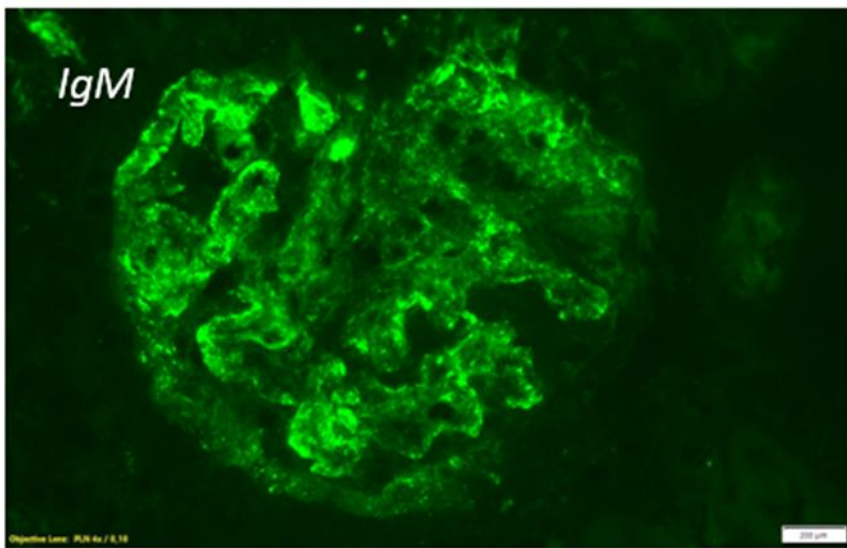
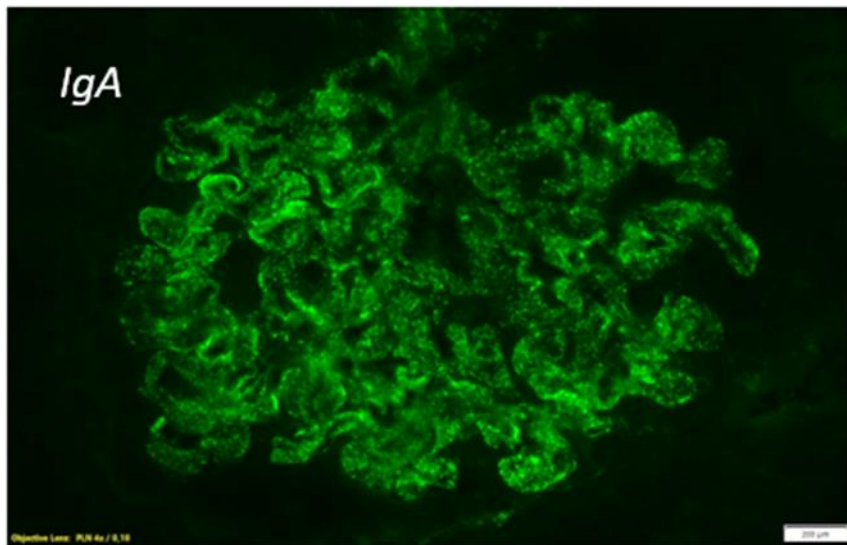
imunofluorescence na svježem tkivu i na tkivu uklopljenom u parafin treba se u nekim slučajevima različito interpretirati, npr. plazma u kapilarnim petljama nije pozitivan rezultat.

5. SUBOPTIMALNI PREPARATI

U rutinskoj praksi veoma je važno da IF preparati budu na razini kvalitete koja omogućuje točnu analizu. Stoga je pažljivim radom potrebno spriječiti sve ono što može ugroziti kvalitetu preparata. Neravnomjeran ili preklopljeni rez, prljava predmetnica ili pokrovnica, nepažljivo titrirani reagensi, stari PBS, odgođeno ili sporo smrzavanje tkiva rezultira izradom suboptimalnih preparata koji otežavaju, a ne olakšavaju postavljanje dijagnoze (Slika 12).



Slika 12. Suboptimalni preparati. Preklopljeni (A), neisprani (B) i slabo pokriveni preparat (C) ne mogu se dobro analizirati.



Slika 13. Dobri preparati imaju jasan signal i tamnu čistu pozadinu. (SLE, 400x).

6. PRIMJENA IMUNOFLUORESCENCE U MOLEKULARNOJ PATOLOGIJI

Metoda fluorescentne *in situ* hibridizacije (FISH) omogućava lokalizaciju i detekciju specifičnih sekvenci DNA ili mRNA u histološkom preparatu, i to hibridizacijom između obilježene nukleotidne probe i ispitivane sekvence nukleinske kiseline. Metoda je uspostavljena 90-ih godina XX. stoljeća. U odnosu na imunohistokemiju, skuplja je, kompliciranija za izvođenje i traži više vremena, ali daje rezultate na molekularnom nivou i ima višu razinu specifičnosti. Naime, DNA i mRNA su manje osjetljive na fiksaciju formalinom, a hibrid između probe i ciljnog gena jači od kompleksa antigen-protutijelo. Metoda je korisna za otkrivanje abnormalnih gena, fenotipizaciju tumora i identifikaciju virusa. FISH predstavlja „zlatni standard“ *in situ* hibridizacije. Iz osnovne FISH metode naknadno su se razvili načini koji omogućuju vizualizaciju na svjetlosnom mikroskopu: proba može biti obilježena kromogenom (CISH) ili srebrom (SISH). Prednost tih metoda pred FISH metodom je analiza na mnogo dostupnijem svjetlosnom mikroskopu i činjenica da preparati s vremenom ne blijede. S druge strane, neusporedivo širi spektar komercijalnih genskih proba namijenjen je upravo za FISH metodu. U fenotipizaciji tumora ISH i IHC metode mogu biti komplementarne.

Osnovni koraci u *in situ* hibridizaciji na histološkom preparatu uključuju proteolizu proteinazom K, denaturaciju ispitivane DNK i njenu hibridizaciju s probom, te posthibridizacijsko ispiranje. Nakon denaturacije, DNA postaje jednolančana te u odgovarajućem mediju može hibridizirati s ponuđenom obilježenom probom. Mjesto hibridizacije u jezgri stanica može se identificirati mikroskopskom analizom. Probe mogu biti ponavljajuće sekvence (centromere i alfa satelitske regije kromosoma), velike kromosomske sekvence (kraći krak, centromeraili duži krak kromosoma) ili jedinstvene sekvence veličine od 1 Kb do 1 Mb DNK. Komercijalne FISH probe su označene fluorokromima: zeleni (SpectrumGreen™ ili fluorescein), crveni (SpectrumOrange™ ili Texas red), plavi (SpectrumAqua™) ili zlatni (SpectrumGold™). Rezultat svake analize treba interpretirati prema interpretacijskoj uputi za tu probu. Za razliku od klasične citogenetike, FISH se može primijeniti i u interfazi i na tkivu koje je bilo uklopljeno u parafin.

FISH metoda zahtjevna u predanalitičkoj i analitičkoj fazi. Preporuke za uspješan FISH su navedene u tablici 4.

Tablica 4. Preporuke u izvođenju FISH metode

Pokazatelji	Preporuke
Vrijeme do početka fiksacije	Što je moguće kraće, ne više od 1h
Fiksativ	10% neutralni puferirani formalin
Trajanje fiksacije	6-48 sati
Izrada rezova	Rezovi tkiva uklopljenog u parafin, debljine 5 ± 1 µm
Pohrana uzorka	Parafinski blok (idealno)
Trajanje pohrane za tkivne blokove	Neograničeno
Uvjeti pohrane za tkivne blokove	Zaštita od sunca, topline i vlage
Trajanje pohrane za tkivne rezove na stakalcu	4-6 tjedana (idealno), ako je više, potreban je prilagođeni protokol
Dekalcifikacija	EDTA, ako je potreban

Najvažniji postupci u predanalitici vezani su uz fiksaciju tkiva: vrstu fiksativa, trajanje fiksacije i vrijeme do početka fiksacije. Ako prođe više od 1h od uzimanja uzorka do stavljanja uzorka u fiksativ, može doći do degradacije DNA i neuspjeha FISH testiranja. Također, skraćena ili produžena fiksacija mogu ugroziti uspjeh cijelog protokola.

Optimalni fiksativ je 10% neutralni puferirani formalin jer ne ometa hibridizaciju, za razliku od Preferova i Bouinova fiksativa. U slučaju potrebe za dekalifikacijom, preporuča se EDTA ili mravlja kiselina, jer agresivna sredstva za dekalifikaciju (otopine kiselog pH) onemogućuju uspjeh FISH metode. Adekvatnost dekalificiranog uzorka treba procijeniti patolog na histološkom preparatu obojenom hemalaun-eozinom. Predmetnice na kojima su rezovi tkiva za FISH bojanje ne smiju biti na sobnoj temperaturi, nego u hladnjaku.

U praksi je uočeno da su slabo diferencirani tumori osjetljiviji na predhibridizacijski postupak nego fibrozni i mucinozni tumori. Uzrok je u različitoj permeabilizaciji tkiva koja se

postiže digestijom proteinskih struktura. Vrlo je važno u posthibridizacijskom ispiranju isprati sav višak nevezanih proba bez utjecaja na intenzitet obojenog signala.

Svaki laboratorij uspostavlja vlastiti protokol koji se s vremenom može modificirati i popravljati s obzirom na analizirani uzorak, što dovodi do odličnih rezultata i unaprjeđenja metode.

6.1. KLINIČKA UPOTREBA FISH

U klinici se FISH metoda koristi za ispitivanje urođenih i stečenih kromosomskih promjena, karakterističnih genskih nepravilnosti ili prisutnosti virusa, kako u primarnoj dijagnostici, tako u praćenju tijeka bolesti.

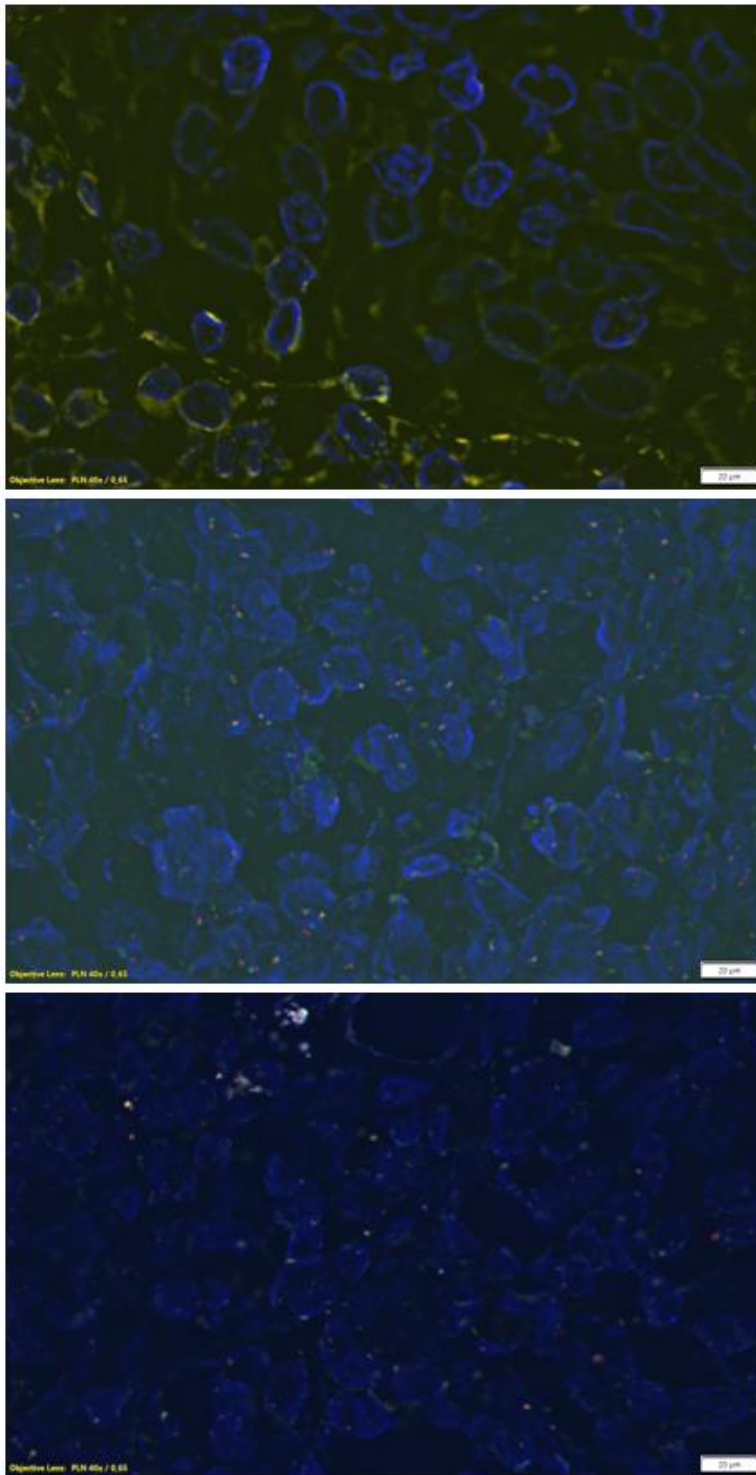
Jedna od najvećih prednosti metode FISH je mogućnost brzog otkrivanja nepravilnosti broja kromosoma (aneuploidije) u stanicama amnionske tekućine ili korionskih resica. Vrijeme potrebno od uzorkovanja do izdavanja nalaza je 24 do 48 sati. U visokorizičnoj trudnoći, u starijih trudnica ili u slučaju nepravilnog ultrazvučnog nalaza, FISH je dodatak standardnim citogenetičkim testovima za analizu triploidija kromosoma 13, 18 i 21, odnosno broja X i Y kromosoma.

Navedeni poremećaji su uzrokovani delecijom genetskog materijala, što rezultira gubitkom jednog ili više gena u jednoj kromosomskoj regiji. Postoje rutinske FISH probe za dokaz mikrodelecijskih, odnosno mikroduplicacijskih sindroma.

6.2. ANALIZA STEČENIH GENSKIH NEPRAVILNOSTI

FISH probe često se koriste u dijagnostici hematoloških bolesti. Dije se u četiri tipa:

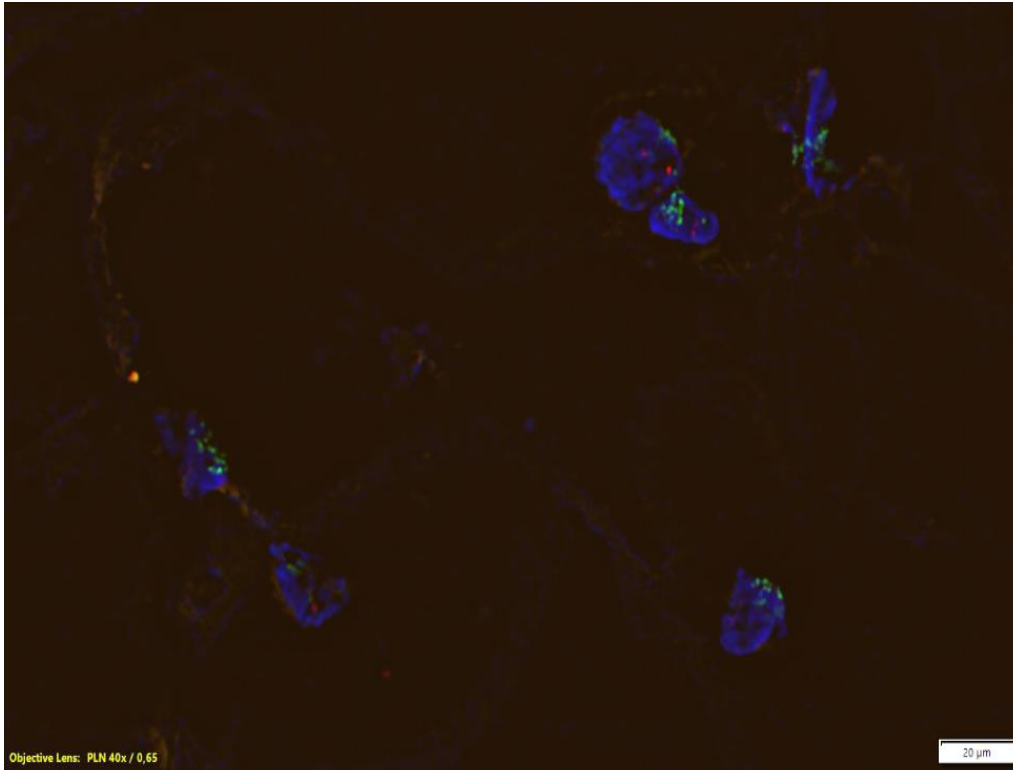
- Dvostruko obojena/jedna fuzijska proba - Ciljna mjesta probe su locirana na mjestima koja sudjeluju u translokaciji (primjerice, kromosomi 9 i 22 kod kronične mijeloične leukemije i akutne limfoblastične leukemije).
- Ekstra signal proba - proba određene boje veže se na jedno mjesto translokacije, a proba druge boje na drugo mjesto translokacije.
- Dvostruko obojena/rastavljena proba - u slučajevima kad ispitivani gen može imati nekoliko različitih kromosomskih partnera, npr. *MLL (KMT2A)*, specifičan za akutnu mijeloičnu leukemiju i akutnu limfocitnu leukemiju.
- Dvostruko obojena/dvostruko fuzijska proba - Probe obuhvaćaju dva mjesta koja sudjeluju u translokaciji. U jezgri vidimo dva blisko smještena fuzijska signala koji potvrđuju kromosomsku translokaciju. Odvojeni crveni i zeleni signal se nalaze u normalnim jezgrama.



Slika 14. Dvostruke break-apart probe *BCL-2*, *BCL-6* i *C-MYC*u dijagnostici translokacija u malignom limfomu. Blisko smješteni zeleni i crveni signal označavaju normalni, a ne translocirani gen.

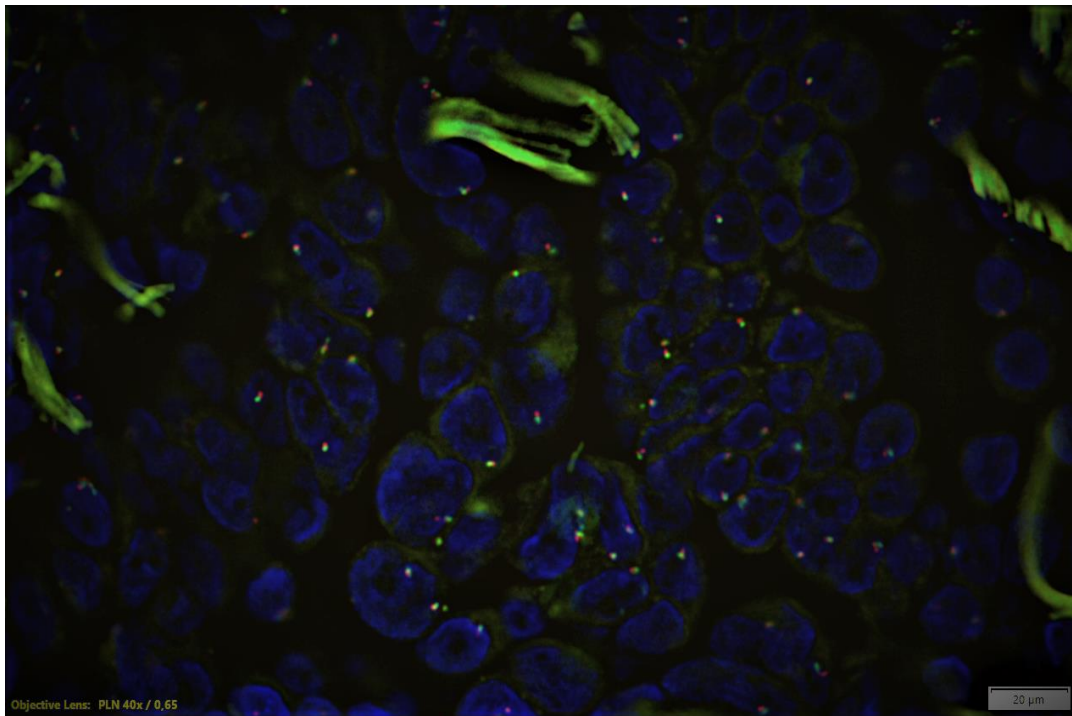
6.3. SOLIDNI TUMORI

FISH se koristi i u dijagnostici solidnih tumora. Dobro diferencirani liposarkom ima karakterističnu amplifikaciju MDM gena, za razliku od lipoma koji ima dva normalna signala, pa je FISH analiza izuzetno korisna u diferencijalnoj dijagnozi (slika 15).



Slika 15. Amplifikacija MDM gena u tumorskim stanicama vidi se kao grudasti zeleni signal uz jednu centromeru, a u dvije endotelne stanice vidi se samo jedan zeleni signal.

U dijagnostici adenokarcinoma pluća. FISH ima svoje mjesto u analizi intrakromosomske translokacije ROS1 i ALK gena, zbog koje nastaje aktivirajuća tirozin-kinaza za koju postoji odgovarajući lijek (slika 16). U dijagnostici adenokarcinoma pluća. FISH ima svoje mjesto u analizi intrakromosomske translokacije ROS1 i ALK gena, zbog koje nastaje aktivirajuća tirozin-kinaza za koju postoji odgovarajući lijek (slika 16).



Slika 16. Dvostruka break-apart proba za dijagnostiku translokacije ROS1 gena u adenokarcinomu pluća. Blisko smješteni zeleni i crveni signal označavaju normalni, a ne translocirani gen.

U sinovijalnom sarkomu utvrđena je karakteristična translokacija *SYR* gena koja pomaže u konačnoj dijagnozi ovog rijetkog tumora. Proba je obilježena sa dva signala koji su u normalnoj stanici fuzirani (što daje žuti signal), a u zloćudnoj stanici odvojeni, što predstavlja translokaciju *SYR* gena. Ova proba može detektirati translokaciju koja uključuje *DDIT3* gen. Neuroblastom je maligni tumor dječje dobi. Metodom FISH se može dokazati karakteristična amplifikacija *N-MYC* onkogen na kromosomu 2, što se povezuje s bržom progresijom tumora i lošijom prognozom.

U raku dojke, koji je u žena najčešća maligna bolest, može se FISH metodom dokazati amplifikacija *HER2* gena, što je praktično važno jer postoji lijek – blokirajuće protutijelo za prejak izražen receptor *HER2* na membrani zloćudnih stanica. Gen *HER2 (ERBB2)* na kromosomu 17 se pokazao amplificiran ili preizražen kod 25% tumora dojke (Kallioniemi et al. 1992.), što se povezuje s lošijom prognozom i povećanim rizikom od recidiva bolesti.

Tumori mokraćnog mjehura najčešće pokazuju površni rast, a njihova invazija u stijenku je povezana s aberacijama na kromosomima 3, 7, 9 i 17. S histološkom progresijom

povezane su kromosomske promjene kromosoma 3, 7, 9 i 17. Za centromerske regije tih kromosoma postoji poseban FISH panel probi koji se u rutinskoj dijagnostici ne koriste.

7. ANALIZA SLIKE NA IMUNOFLUORESCENTNOM MIKROSKOPU

Fluorescentni mikroskop služi za analizu morfoloških osobina tkiva koje je obojano fluorescentnim bojama. U praksi se koriste epifluorescentni mikroskop i konfokalni mikroskop. Konfokalni mikroskop koristi tzv. „optičko sekcioniranje“ kojim može u više razina analizirati histološke preparate, što konačno daje sliku visoke rezolucije.

Optimalni kriteriji u mikroskopskoj analizi su sačuvana građa tkiva i niska razina pozadinskog šuma, tj. nespecifičnih signala. Preparati koji su prošli preveliku ili premalu digestiju proteinazom K ne mogu se pouzdano analizirati, pa je bojenje potrebno ponoviti. Od drugih teškoća u interpretaciji, tu je izduženi „žičani“ signal, umjesto uobičajenog okruglastog signala i preklapanje jezgara, zbog čega se ne može ocijeniti udaljenosti između crvenog i zelenog signala. Softver za obradu imunofluorescentnih fotografija omogućava bolju kvalitetu slike i lakšu analizu. Analizu je potrebno uraditi čim prije jer bojanja koja koriste fluoroflore imaju relativno kratak rok trajanja, a pohranjene fotografije mogu se analizirati naknadno uz pomoć računala.

Na našem Zavodu koristi se CellSens softver tvrtke Olympus koji uz manualnu analizu, pruža mogućnost automatske analize vidnog polja. Ta unaprjeđenja utječu na vrijeme pregledavanja preparata, povećavaju preciznost i reproducibilnost metode. Softver se sastoji od modula koji imaju sposobnost prepoznavanja struktura i automatsko određivanje njihovih dimenzija.

Uz analizu slike, softver se može koristiti u uređivanju, kontrastiranju i bistrini slike, naravno s mjerom koja se ravna prema realnoj slici u okularima. Konačno, nakon automatske analize slike, moguće je sve analizirano pohraniti u tablice i statistički analizirati.

8. RASPRAVA

Svugdje u svijetu imunofluorescentna metoda ima svoje mjesto u rutinskoj dijagnostici (DIF i FISH), kao i znanstveno-istraživačkom radu u biomedicini (DIF, dvostruka indirektna imunofluorescenca, FISH). Imunofluorescenca je vrlo osjetljiva i specifična, ali zahtijeva optimalni predanalitički postupak i poštivanje svih standarda dobre laboratorijske prakse. U slučaju smrznutog reza svježeg tkiva, potreban je kvalitetan ravnomjerni rez na kriostatu, a u slučaju tkiva uklopljenog u parafin pouzdan predanalitički postupak. To uključuje hitru/dovoljnu fiksaciju u puferiranom neutralnom formalinu, kvalitetnu obradu u histokinetu (dehidracija, bistrenje i parafiniranje) i pravilno uklapanje u parafinski blok. U analitičkom postupku izrezani histološki preparat treba obojiti prema recepturi za pojedinu imunofluorescentnu tehniku. Pravilo da od lošeg uzorka nije moguće napraviti dobar preparat, još više vrijedi u mikroskopiranju fluorescentnim mikroskopom, jer se u suboptimalnom preparatu pojavljuje niz ometajućih i nepopravljivih artefakata koji onemogućuju analizu i postavljanje dijagnoze. Arhivirane parafinske blokove treba držati daleko od topline, a histološke rezove spremne za imunofluorescencu ili FISH čuvati do uporabe u hladnjaku. Tijekom mikroskopske analize, potrebno je preparat slikati i pohraniti fotografiju u računalu jer fotografija dokumentira pisani nalaz. Stakalca se mogu čuvati neko vrijeme u hladnjaku, ali s vremenom fluorescenca blijedi i za 6 mjeseci stakalca se mogu baciti.

Informacije koju daje imunofluorescentna analiza osobito je bitna u dijagnostici akutnih nefroloških stanja jer se nakon par sati može dobiti dijagnoza (npr. tip RPGN, SLE, MGN, PIGN, ATN) i započinje odgovarajuće liječenje bolesnika. S financijskog aspekta, imunofluorescenca je relativno jeftina i dostupna, a od opreme minimalno je potreban imunofluorescentni mikroskop. Važna je stalna kontrola kvalitete i vrlo precizni rad, kao i suradnja histotehnologa i patologa.

U našoj ustanovi, na Odjelu za patologiju Zavoda za patologiju, sudsku medicinu i citologiju, DIF bubrežnih biopsija radi od 1994., a FISH kontinuirano od 2019. godine. U istraživačkom radu naši poslijediplomski studenti koriste indirektnu dvostruku imunofluorescencu na tkivu uklopljenom u parafinski blok. Zadaci inženjera (prvostupnika dijagnostičke laboratorijske medicine) vezani su uz stalno održanje kvalitete rutinskih preparata bojanih DIF metodom. Odgovorni su za izvedbu tehnički zahtjevne FISH metode, a nakon specifične dodatne edukacije i na dokumentiranje rezultata na mikrofotografijama,

kako bi specijalisti patologu omogućili brzu interpretaciju rezultata. Tako imunofluorescenca za laboratorijske inženjere ostaje metoda stalnog učenja i usavršavanja.

9. ZAKLJUČAK

70 godina nakon otkrića imunofluorescence ona je i dalje u rutinskoj upotrebi u svom elementarnom obliku, te se kao direktna imunofluorescenca koristi u rutinskoj dijagnostici glomerularnih bolesti i autoimunih dermatoza.

Usavršene su tehnike dvostruke imunofluorescence na tkivu uklopljenom u parafinski blok.

U fluorescentnoj in situ hibridizaciji fluorokromom obilježene genske probe koriste se u dokazivanju kromosomskih i genskih nepravilnosti na histološkom preparatu u kliničkoj praksi (perinatologija, pedijatrijska patologija, solidni tumori i hemoblastoze).

Interpretacija rezultata ovisi o pažljivoj predanalitičkoj i analitičkoj fazi izrade imunofluorescentnih preparata, što traži vrijeme inženjera i patologa. Metoda će se koristiti i dalje razvijati jer je vrlo specifična i osjetljiva, s neograničenim spektrom primjenjivih protutijela ili genskih proba.

10. REFERENCE

1. Suvarna SK, Layton C, Bancroft JD. Bancroft's theory and practice of histological techniques 7th ed. Elsevier 2013 str. 427-434.
2. Coons AH, Creech HJ, Jones RN. Immunological properties of an antibody containing a fluorescent group. Proceedings of the Society of Experimental Biology and Medicine 1941;47:200-202.).
3. Waller TH, Coons AH. Fluorescent antibody studies with agents of varicella and herpes zoster propagated in vitro. Proceedings of the Society of Experimental Biology and Medicine 1954;86:789-794.
4. Michael B, Milner Y, David K. Preservation of tissue –fixed immunoglobulins in skin biopsies of patients with lupus erythematosus and bullous diseases –preliminary report. Journal of Investigative Dermatology 1972, 59;449-452.
5. Rosai J. Rosai and Ackermans Surgical pathology 9. izdanje, Elsevier 2004. str. 114.
6. Yoshida A, Varella-Garcia M Fluorescence in situ hybridization. U Tsao Ms, Hirsch Fr, Yatabe, ur. IASLC Atlas of ALK testing in lung cancer, IASLC 2013. str. 17-27.

11. SAŽETAK

U radu je prikazana povijest razvoja imunofluorescentne tehnike u patohistologiji, od direktne imunofluorescence (DIF) do molekularne patologije (FISH). Imunofluorescentna metoda je osjetljiva i specifična. Uvjet za optimalni preparat je dobra predanalitička priprema tkiva i poštovanje analitičkog postupka. Suboptimalne preparate nije moguće točno interpretirati, te ih treba, ako je moguće, ponavljati što predstavlja trošak novca i vremena. Prikazan je način rada na imunofluorescentnom mikroskopu uz korištenje računalnog softvera za pohranu i analizu slike.

Ključne riječi: imunofluorescenca, histopatološka dijagnostika, FISH

12. SUMMARY

The paper presents the history of the development of immunofluorescence techniques in pathohistology, from direct immunofluorescence (DIF) to molecular pathology (FISH). The immunofluorescent method is sensitive and specific. The condition for the optimal preparation is good pre-analytical tissue preparation and adherence to the analytical procedure. Suboptimal preparations cannot be interpreted accurately, and should be repeated, if possible, which is a cost of money and time. The method of working on an immunofluorescence microscope with the use of computer software for image storage and analysis is shown.

Keywords: immunofluorescence, histopathological diagnostics, FISH

13. ŽIVOTOPIS

Rođen sam u Splitu 1993. godine. Nakon završene osnovne škole, upisao sam Zdravstvenu školu u Splitu i maturirao 2012. godine. Od 2015. zaposlen sam na Odjelu za patologiju Kliničkog zavoda za patologiju, sudsku medicinu i citologiju KBC Split. U stručnom radu zainteresiran sam za digitalnu patologiju i imunofluorescentne metode. Oženjen sam, otac malog sina i sviram bas gitaru i kontrabas.

PRILOG

Protokoli

Puferi, otopine i fiksativi

Uvijek koristiti svježe otopine, jer u protivnom reakcija može biti oslabljena ili čak izostati!

- **PBS pufer za ispiranje** (Fiziološka otopina puferirana fosfatom (PBS) (10x), 1L.
Uliti 500 ml vode u 1 L graduirani cilindar ili staklenu čašu. Izvagati 80 g NaCl, 2 g KCl, 14,4 g Na₂HPO₄ i 2,4 g KH₂PO₄ i staviti u cilindar. Dodati vodu u količini od 900 ml. Promiješati i titirati pH na 8,0. Dopuniti vodom do 1 L.
- **Blokirajući pufer:** 1X PBS, 5% normalnog seruma, 0,3% Triton X-100, 25 ml. Dodati 21,25 ml vode. Izmjeriti 2,5 ml 10X PBS i 1,25 ml normalnog seruma, te prenijeti u konusnu epruvetu i dobro promiješati. Dodati 75 µL Triton X-100 uz miješanje.
- **Otopina za razrjeđivanje protutijela:** 1X PBS, 1% BSA, 0,3% Triton X-100, 40 ml. Dodati 36 ml vode u konusnu čašu od 50 ml. Izmjeriti 4 ml 10X PBS i izvagati 0,5 g BSA i dobro promiješati. Dodati 120µL Triton X-100 uz miješanje.

Vrste fiksativa

- Neutralni puferirani formalin, 10%.
- Metanol, 100%. Prije uporabe ohlađen na -20 ° C.
- Aceton, 100%. Prije uporabe ohlađen na -20 ° C.
- Otopina metanol/aceton. 50% metanola, 50% acetona, po volumenu. Prije uporabe ohladiti na -20 ° C.

Otopine za deparafiniranje i rehidraciju

- Ksilen.
- Gradijent etanola (100%, 95%, 70% etanol).

Otkrivanje antigena u preparatu iz parafinskog bloka

- EDTA
- TRIS

300ml citratnog pufera: 270ml dH₂O + 30 mL citratnog pufera

POSTUPCI

Direktna imunofluorescenca

- **Na preparatu iz svježeg tkiva**

1. Smrznuti uzorak u kriostatu
2. Izrezati kvalitetne rezove debljine 5 μm .
3. Preparat osušiti na zraku i fiksirati 1 min u acetonu
4. Pohraniti u hladnom i tamnom prostoru do bojenja
5. Pred bojenje isprati 3xPBS
6. Ocijediti uzorke, protresti nekoliko sekundi (ne ispirati), obrisati i zaokružiti pap penom oko rezova
7. Nanijeti primarno protutijelo i ostaviti 1 h
8. Ispiranje 1xPBS 2x5 min
9. Poklopiti Immumontom i pokrovnicom

- **Na preparatu uklopljenom u parafinski blok**

Metoda s proteinazom K:

- Izrezati rezove serijski na debljinu od 3 mikrometra, montirati na silanske predmetnice i osušiti u pećnici na 37° C preko noći na ili 60° 15 minuta
- Deparafinizirati: ksilol 10` 2x, 100%-tni etanol 5`2x, 95%-tni etanol 5`
- Oprati u destiliranoj vodi 20 x
- Isprati sa EnVision Flex Wash Bufferom (DAKO)
- Inkubirati s Poteinazom K (DAKO) 20`
- Inkubirati u vlažnoj komori na 40°C 30` s protutijelom koje je obilježeno s FITC
- Isprati s otopinom fosfatnog pufera 40°C 10`
- Pokriti vodenim medijem za pokrivanje i pokrovnicom
- Analiziranje na fluorescentnom mikroskopu

Metoda uporabom otopine EDTA-Tripsin

Izrezati tkivo uklopljeno u parafin na debljinu od 2 mikrometra

Osušiti na zraku 20` na 60-80°C

Deparafinizirati: ksilol 10` 2x, 100%-tni etanol 5`2x, 95%-tni etanol 5`

Digestija s 0.25% tripsin-EDTA 90` na 37°C

Oprati 5x destiliranom vodom i staviti u otopinu fosfatnog pufera 5`

Obojati sa FITC konjugiranim protutijelima (IgG, IgA, IgM, kappa, lambda, albumin) 60`
u vlažnoj komori

Oprati u otopini fosfatnog pufera 1`

Pokriti pokrovnicom i analizirati na fluorescentnom mikroskopu

Indirektna imunofluorescenca

Priprema preparata iz tkiva uklopljenog u parafinski blok

Preparate staviti u termostat na 60 ° C 30 minuta ili preko noći na 37 ° C

Deparafinirati u ksilenu 3x5 minuta

Rehidrirati u gradijentu etanola 2x 2 min u 100% , 1x2 min u 96%, 1x2 min u 80%, 1x2 min u 70ml

Staviti u 100 ml dH2O, 5 min

Otvoriti epitope kuhanjem u citratnom puferu (pH 6.0) u mikrovalnoj peći 700 vata (srednje) - 12 minuta, kuhanjem u pretis loncu 30 minuta

Hlađenje na sobnoj temperaturi, 20 min.

Indirektno dvostruko imunofluorescentno bojenje

1. Ocijediti uzorke, protresti nekoliko sekundi (ne ispirati), obrisati i zaokružiti voštanom olovkom oko preparata
2. Nanijeti protein blok 20 min bez ispiranja
3. Pripremiti dva primarna protutijela iz različitih specijesa razrjeđivanjem 1xPBS, vorteksirati pripremljenu otopinu
4. Nanijeti primarna protutijela i ostaviti 1 h ili preko noći u hladnjaku
5. Ispirati 1xPBS 2x5 min
6. Pripremiti sekundarna protutijela odgovarajućih anti-specijesa obilježena različitim Alexa fluorokromom i ostaviti 1 h ili preko noći u hladnjaku
7. Ispirati 1xPBS 2x5 min
8. DAPI 1 min

9. Ispirati 1x PBC 2x5 min, posušiti između rezova
10. Nanijeti Immunomont i montirati pokrovnice

Bojenje s DAPI

DAPI bojenje obično se izvodi nakon svih ostalih bojenja, na preparatu ispranom PBS-om. Osnovnu otopinu DAPI razrijediti na 300 nM u PBS -u. 300 µL razrijeđene otopine, aplicirati na cijeli preparat, inkubirati 1-5 minuta, isprati više puta u PBS-u i pokriti medijem za sprječavanje blijedenja i pokrovnicom.

Priprema otopine DAPI

Za dobivanje osnovne otopine DAPI od 5 mg/mL (14,3 mM za dihidroklorid ili 10,9 mM za dilaktat), otopiti sadržaj jedne bočice (10 mg) u 2 ml deionizirane vode (dH₂O) ili dimetilformamida (DMF). DAPI dihidroklorid je manje topiv u vodi i treba neko vrijeme da se potpuno otopi. Za dugotrajno skladištenje osnovna otopina se može alikvotirati i pohraniti na -20 ° C. Za kratkotrajno skladištenje, otopina se može čuvati na 2-6 ° C na tamnom mjestu. Uz pravilno rukovanje, otopine DAPI stabilne su najmanje šest mjeseci. DAPI je mutagen i može štetno djelovati na zdravlje te njime treba rukovati sa zaštitnim rukavicama.

Protokol FISH metode BCL2

Prvi dan:

- Pripremiti 2 serije gradijenta alkohola(70, 90 i 100% etanola)
- Otopinu za zagrijavanje (Heat Pretreatment Solution Citric (PT1)) zagrijati na 98°C
- Temperirati pufer za ispiranje (Wash Buffer SSC (WB1)) na sobnu temperaturu
- FISH probu donijeti neposredno prije upotrebe i zaštititi od svjetla!
-

POSTUPAK PRVOG DANA:

- Inkubirati stakla **10 min.** na **70°C** u hibridizeru ili na toploj ploči
- Deparafinirati stakla **2 x 10 min.** u ksilolu
- Proći kroz gradijente alkohola (2 x 100 %, 1 x 90% i 1 x 70 % po 5 min.)

- Isprati **2 x 2 min** u deioniziranoj ili destiliranoj vodi
- Inkubirati **15 min** u otopini PT1 na 98°C
- Prebaciti stakla odmah u **destiliranu vodu**, isprati **2 x 2 min.** i osušiti ih od vode
- Staviti **Pepsin Solution (ES1)** i inkubirati **5 min.** na **37°C** u vlažnoj komori, ne pokrivati pokrovnim stakalcem
- Isprati u WB1 **5 min.**
- Isprati **1 min.** u deioniziranoj ili destiliranoj vodi
- Dehidrirati u **70, 90, 100 % – tnom alkoholu** po **1 min.**
- Osušiti na zraku **20 min.**

- pipetom aplicirati **10 µl probe** na označeno mjesto
- pokriti pokrovnim stakalcem 22x22 mm, paziti i istisnuti zrak
- Ljepilom dobro okružiti predmetno stakalce i paziti da ne uđe zrak
- Staviti stakalce na toplu ploču ili u hibridajzer na **10 min., 75°C**
- **Hibridizer namjestiti preko noći na 37°C!!!!**

Drugi dan:

- Isprati 1x Wash puferu A (1 dio 25x Wash pufera A (WB2) i 24 dijela deionizirane ili destilirane vode)
- Napuniti 3 coplin posudice s Wash puferom i zagrijati na 37 C u vodenoj kupelji
- Pripremiti DAPI
- Polagano skinuti ljepilo sa stakalca
- Stakalca umočiti u 1x WP A na 37 C 1-3 min
- Ispiranje s 1x WBA 2x5 min na 37 C
- Dehidracija u gradijentu alkohola
- Sušenje na zraku 10-15 min
- Apliciranje 25 µL DAPI
- Pokrivanje pokrovnicom i pohrana u mraku