

Pregled smjernica za fizioterapijsku procjenu skolioze

Filipović, Tanja

Undergraduate thesis / Završni rad

2022

Degree Grantor / Ustanova koja je dodijelila akademski / stručni stupanj: **University of Split, University Department of Health Studies / Sveučilište u Splitu, Sveučilišni odjel zdravstvenih studija**

Permanent link / Trajna poveznica: <https://um.nsk.hr/um:nbn:hr:176:485017>

Rights / Prava: [In copyright](#) / [Zaštićeno autorskim pravom.](#)

Download date / Datum preuzimanja: **2023-06-11**



Repository / Repozitorij:

[Repository of the University Department for Health Studies, University of Split](#)



SVEUČILIŠTE U SPLITU

SVEUČILIŠNI ODJEL ZDRAVSTVENIH STUDIJA

PREDDIPLOMSKI SVEUČILIŠNI STUDIJ

FIZIOTERAPIJA

Tanja Filipović

**PREGLED SMJERNICA ZA FIZIOTERAPIJSKU
PROCJENU SKOLIOZE**

Završni rad

Split, 2022.

SVEUČILIŠTE U SPLITU

SVEUČILIŠNI ODJEL ZDRAVSTVENIH STUDIJA

PREDDIPLOMSKI SVEUČILIŠNI STUDIJ

FIZIOTERAPIJA

Tanja Filipović

PREGLED SMJERNICA ZA FIZIOTERAPIJSKU

PROCJENU SKOLIOZE

GUIDELINES OVERVIEW FOR PHYSIOTHERAPEUTIC

ASSESSMENT OF SCOLIOSIS

Završni rad/Bachelor's Thesis

Mentor:

doc. dr. sc. Ana Poljičanin, dr. med.

Split, 2022.

TEMELJNA DOKUMENTACIJSKA KARTICA

ZAVRŠNI RAD

Sveučilište u Splitu
Sveučilišni odjel zdravstvenih studija
Studij fizioterapije

Znanstveno područje: Biomedicina i zdravstvo
Znanstveno polje: Kliničke medicinske znanosti

Mentor: doc. dr. sc. Ana Poljičanin, dr. med.

PREGLED SMJERNICA ZA FIZIOTERAPIJSKU PROCJENU SKOLIOZE

Tanja Filipović, 511106

Sažetak: Glavni cilj ovog istraživanja bio je na osnovu pregleda najnovijih smjernica za skoliozu sistematizirati te prikazati najnovije smjernice za fizioterapijsku procjenu kod pojedinih tipova skolioze. Pri tomu je naglasak bio na standardnoj fizioterapijskoj procjeni. Za prikupljanje podataka korištene su sljedeće baze podataka: PubMed, Pedro i Google Scholar, zaključno sa 12. veljače 2022. godine. Radovi su navedeni prema referencama, a uključivali su one koji su imali za cilj prikazati pristup u liječenju raznih tipova skolioze te smjernice za terapiju istih. Nakon sustavnog pregleda literature, odnosno metoda pristupa tretiranju skolioze, može se reći da je kod navedenih smjernica za provođenje fizioterapijske procjene utvrđena klinička vjerodostojnost. Obzirom na multifaktorsku etiologiju skolioze, pristup fizioterapijskoj procjeni također treba sagledati u tom kontekstu. Stoga je jedan od glavnih ciljeva međunarodnog Znanstvenog društva za ortopedsko i rehabilitacijsko (konzervativno) liječenje skolioze uskladiti glavne smjernice za standardnu procjenu skolioze. Upravo su fizioterapeuti važna karika za uspješno djelovanje u prevenciji daljnjeg razvoja i terapiji skolioze.

Ključne riječi: skolioza, terapijski pristup, dijagnostika, liječenje

Rad sadrži: 36 stranica, 2 slike, 31 literaturnu referencu

Jezik izvornika: hrvatski

BASIC DOCUMENTATION CARD

**BACHELOR
THESIS**

**University of Split
University Department for Health Studies
Physiotherapy**

**Scientific area: Biomedicine and health
Scientific field: Clinical medical sciences**

Supervisor: doc. dr. sc. Ana Poljičanin, dr. med.

GUIDELINES OVERVIEW FOR PHYSIOTHERAPEUTIC ASSESSMENT OF SCOLIOSIS

Tanja Filipović, 511106

Summary: The main objective of this review was to systematize and present the latest guidelines for physiotherapy assessment in certain types of scoliosis based on a review of the latest guidelines for scoliosis. The emphasis was on standard physiotherapy assessment. For data collection, PubMed, Pedro and Google Scholar were used, as of February 12, 2022. The papers were listed according to the references. They included those that aimed to present an approach in the treatment of various types of scoliosis and guidelines for their treatment. After a systematic review of the literature, ie the method of approach to the treatment of scoliosis, it can be said that the clinical guidelines have been established in the above guidelines for conducting physiotherapy assessment. Given the multifactorial etiology of scoliosis, the approach to physiotherapy assessment should also be considered in this context. Therefore, one of the main goals of the International Scientific Society for Orthopedic and Rehabilitation (Conservative) Treatment of Scoliosis is to harmonize the main guidelines for standard assessment of scoliosis. Physiotherapists are an important link for successful action in the prevention of further development and treatment of scoliosis.

Keywords: scoliosis, therapeutic approach, diagnostic, treatment

Thesis contains: 36 pages, 2 figures, 31 references

Original in: Croatian

SADRŽAJ:

1. UVOD.....	1
1.1. Definicija	2
1.2. Epidemiologija.....	2
1.3. Etiopatogeneza.....	3
1.4. Podjela skolioze	5
1.4.1. Prema lokalitetu.....	5
1.4.2. Prema vremenu nastanka.....	5
1.4.3. Prema broju zakrivljenosti i stupnju složenosti.....	6
1.4.4. Prema stupnju zakrivljenosti	7
1.4.5. Prema strukturi	7
1.5. Dijagnostika	9
1.5.1. Fizioterapijska procjena	9
1.5.2. Rendgenogram	15
1.5.3. Magnetska rezonancija	16
1.6. Liječenje.....	16
1.6.1. Konzervativno liječenje.....	17
1.6.1.1 Terapijske vježbe.....	17
1.6.1.2. Tjelesna aktivnost.....	18
1.6.1.3. Ortoze	18
1.6.1.4. Kinesiotaping.....	19
1.6.2. Kirurško liječenje	19
1.7. Kvaliteta života	19
2. CILJ RADA.....	21
3. RASPRAVA.....	22
4. ZAKLJUČAK.....	26

5. LITERATURA.....	27
--------------------	----

SAŽETAK

Glavni cilj ovog istraživanja bio je na osnovu pregleda najnovijih smjernica za skoliozu sistematizirati te prikazati najnovije smjernice za fizioterapijsku procjenu kod pojedinih tipova skolioze. Pri tomu je naglasak bio na standardnoj fizioterapijskoj procjeni. Za prikupljanje podataka korištene su sljedeće baze podataka: PubMed, Pedro i Google Scholar, zaključno sa 12. veljače 2022. godine. Radovi su navedeni prema referencama, a uključivali su one koji su imali za cilj prikazati pristup u liječenju raznih tipova skolioze te smjernice za terapiju istih. Nakon sustavnog pregleda literature, odnosno metoda pristupa tretiranju skolioze, može se reći da je kod navedenih smjernica za provođenje fizioterapijske procjene utvrđena klinička vjerodostojnost. Obzirom na multifaktorsku etiologiju skolioze, pristup fizioterapijskoj procjeni također treba sagledati u tom kontekstu. Stoga je jedan od glavnih ciljeva međunarodnog Znanstvenog društva za ortopedsko i rehabilitacijsko (konzervativno) liječenje skolioze uskladiti glavne smjernice za standardnu procjenu skolioze. Upravo su fizioterapeuti važna karika za uspješno djelovanje u prevenciji daljnjeg razvoja i terapiji skolioze.

Ključne riječi: *skolioza, terapijski pristup, dijagnostika, liječenje*

SUMMARAY

The main objective of this review was to systematize and present the latest guidelines for physiotherapy assessment in certain types of scoliosis based on a review of the latest guidelines for scoliosis. The emphasis was on standard physiotherapy assessment. For data collection, PubMed, Pedro and Google Scholar were used, as of February 12, 2022. The papers were listed according to the references. They included those that aimed to present an approach in the treatment of various types of scoliosis and guidelines for their treatment. After a systematic review of the literature, ie the method of approach to the treatment of scoliosis, it can be said that the clinical guidelines have been established in the above guidelines for conducting physiotherapy assessment. Given the multifactorial etiology of scoliosis, the approach to physiotherapy assessment should also be considered in this context. Therefore, one of the main goals of the International Scientific Society for Orthopedic and Rehabilitation (Conservative) Treatment of Scoliosis is to harmonize the main guidelines for standard assessment of scoliosis. Physiotherapists are an important link for successful action in the prevention of further development and treatment of scoliosis.

Key words: *scoliosis, therapeutic approach, diagnostic, treatment*

1. UVOD

Kralježnica odraslog čovjeka ima četiri fiziološke krivine koje su važne za balans, apsorpciju i distribuciju mehaničkog stresa prilikom izvođenja pokreta. Vratne i slabinske krivine konveksne su prema naprijed, dok su prsna i križna krivina konveksne prema natrag. Fiziološke krivine nastaju opterećivanjem pri stajanju i sjedenju, u ovisnosti o okoštalosti kralježaka. Prisutne su od desetog mjeseca života, međutim konačni oblik kralježnica dobiva tek nakon razdoblja puberteta. Fiziološke krivine čine vrlo složen i balansiran sustav koji se međusobno kompenzira i ima veliku važnost u očuvanju povoljne statike kralježnice (1). Obzirom na to da je kralježnica nedjeljiva cjelina, segmentno iskrivljenje može dovesti do patologije cijele kralježnice u vidu stvaranja kompenzacijskih krivina, a koje se javljaju s ciljem očuvanja maksimalne stabilnosti tijela (2). Pretjerana zakrivljenost može uzrokovati deformacije kralježnice u okviru patoloških promjena kao što su kifoza, lordoza i skolioza (1).

Deformacije kralježnice predstavljaju skup bolesti vezanih za iskrivljenje kralježničnog stupa, a u središtu se nalazi skolioza kao najkompleksnije iskrivljenje (2). Skolioza je deformacija kralježnice u sve tri ravnine. Ona uz postranični zavoj u frontalnoj ravnini uključuje rotaciju u transverzalnoj i promjenu profila u sagitalnoj ravnini (3). Najčešća vrsta skolioze je adolescentska idiopatska skolioza, a obuhvaća 80% svih skolioza (4). Karakterizira je nepoznat uzrok nastanka deformiteta, a može se definirati kao kompleksna trodimenzionalna deformacija kralježnice i trupa koja se pojavljuje u naizgled zdrave djece, a ovisno o više čimbenika može ući u progresiju tijekom jednog od perioda ubrzanog rasta ili u kasnijim razdobljima života (2). Međutim, jedan od glavnih problema je kasno otkrivanje skolioze, odnosno problem pravovremene procjene zdravstvenih djelatnika. Stoga je detaljan klinički pregled pacijenta iznimno važan u dijagnostici skolioze te planiranju terapijskih postupaka. Anterioro posteriorna (AP) snimka kralježnice u stojećem položaju zlatni je standard dijagnoze skolioze, uz klinički pregled koji prethodi (1).

Važnu ulogu u terapiji skolioze imaju fizioterapeuti, koji na osnovi detaljne fizioterapijske procjene zajedno s pacijentom postavljaju ciljeve i plan terapijskih intervencija. Obzirom da je pravovremena i kvalitetna fizioterapijska procjena temelj dijagnostike i terapije skolioza, u ovom radu pretraživanjem baza podataka pronađene

su najnovije smjernice za dijagnostiku i terapiju skolioza. fizioterapijsku procjenu skolioze. Na osnovu podataka iz dostupnih smjernica date su preporuke za provođenje svrhovite i učinkovite fizioterapijske procjene skolioza utemeljene na dokazima iz znanstvene literature.

1.1. DEFINICIJA

Postura je biološka karakteristika čovjeka stvarana evolucijom, a odnosi se na stav ili držanje tijela (2). Tumačenje same posture moguće je artikulirati kao zajedničko djelovanje mišićno-koštanog sustava i sustava za ravnotežu u cilju održavanja uspravnog položaja tijela uz minimalnu potrošnju energije. Skolioza predstavlja jedan od najkompleksnijih oblika patološke posturalne adaptacije (5).

Riječ skolioza dolazi od grčke riječi krivulja ili iskrivljenost (3).

Skoliozu definiramo kao složenu strukturalnu trodimenzionalnu deformaciju kralježnice koja se očituje u svim trima ravninama: u frontalnoj ravnini se očituje lateralnom fleksijom, u sagitalnoj ravnini promjenama u iskrivljenjima (često uzrokujući njihovo obrtanje) i u transverzalnom s rotacijskim pokretom (1).

Razlikujemo funkcionalnu, strukturalnu i kongenitalnu skoliozu (4).

1.2. EPIDEMIOLOGIJA

Prema literaturi, adolescentna idiopatska skolioza česta je bolest u svijetu s ukupnom prevalencijom 0.47-5.2%. Žene češće oboljevaju nego muškarci i to u omjeru 1.5:1 do 3:1 te se taj omjer značajno povećava s dobi. Isto tako, bitno veća prevalencija zakrivljenosti sa većim Cobbovim kutom je prisutna u djevojčica nego u dječaka. Kod zakrivljenosti kralježnice 10°-20° omjer obolijevanja žena u odnosu na muškarce je 1.4:1, dok za zakrivljenosti veće od 40° taj omjer raste na 7.2:1.

Osim spola, na prevalenciju skolioze utječu genetski faktori kao i dob početka bolesti. Genetski faktori utječu na incidenciju i progresiju skolioze. Čak 97% pacijenata s adolescentnom idiopatskom skoliozom ima pozitivnu obiteljsku anamnezu, dok 40% pacijenata s Prader-Willi sindromom boluje od skolioze. Zna se da su različite prevalencije kod određenih naroda posljedica genetičkih faktora, a ne pothranjenosti ili

drugih faktora kao što je lošiji socijalni status. Djeca iz obitelji s visokim ili srednjim statusom imaju veću prevalenciju skolioze u usporedbi s djecom iz obitelji s niskim socijalnim statusom (6).

Primarna degenerativna skolioza u odraslih je novo nastala zakrivljenost kralježnice u odraslih pacijenata bez prethodne skolioze i tipično zahvaća lumbalnu ili torakolumbalnu kralježnicu. Njezina prevalencija u različitim studijama kreće se od 13.3% do 68%. U pacijenata mlađih od 60 godina ta prevalencija je 13.2%, dok su značajno veće prevalencije u skupini bolesnika starijih od 60 godina. Gledajući po spolu, žene značajno češće obolijevaju od skolioze u usporedbi s muškarcima, s prevalencijom 41.2% u usporedbi s 27.5%. Prevalencija primarne degenerativne skolioze povećava se s dobi, dok progresivna spondiloza, vrijeme provedeno u sjedećem položaju, sarkopenija i smanjenja gustoća kosti dodatno pridonose povećanoj prevalenciji (7).

1.3. ETIOPATOGENEZA

Etiopatogeneza skolioze nije do kraja razjašnjena. Uzroci skolioze traže se u kongenitalnim ili stečenim poremećajima strukture kralježaka. Moguće je da neki pacijenti sa ovim tipom poremećaja pate od koegzistirajuće abnormalnosti poput asimetrične strukture moždanog debla te oštećenja osjeta i ravnoteže. Uloga genetskih čimbenika u razvoju spinalnog aksijalnog poremećaja također je naglašena, što potvrđuje i tendencija skolioze da se javlja u obiteljima, dok znanstvenici sugeriraju nasljedni poremećaj receptora estrogena u strukturi i funkciji. Brojni autori ukazuju na to da su uzroci skolioze sustavni poremećaji, na što ukazuju istraživanja čiji su rezultati pokazali da se skolioza javlja kao posljedica poremećaja sinteze melatonina.

Ipak, nedostatku melatonina pripisuje se samo ograničena uloga u patogenezi skolioze. Neka istraživanja pokazala su kako je skolioza posljedica interakcije melatonina s kalmodulinom, proteinom koji ima receptore za kalcijeve ione te utječe na kontraktilnost skeletnih mišića. Postoje i nalazi drugih istraživanja koja pokazuju da varijante gena IL-6 i MMP-a mogu biti povezane sa skoliozom i sugeriraju da polimorfizmi promotora MMP-3 i IL-6 predstavljaju važne čimbenike za genetsku predispoziciju za skoliozu. Temeljem različitih mišljenja o razvoju idiopatske skolioze može se pretpostaviti njeno multifaktorsko podrijetlo. Navedena su mišljenja dopunska i

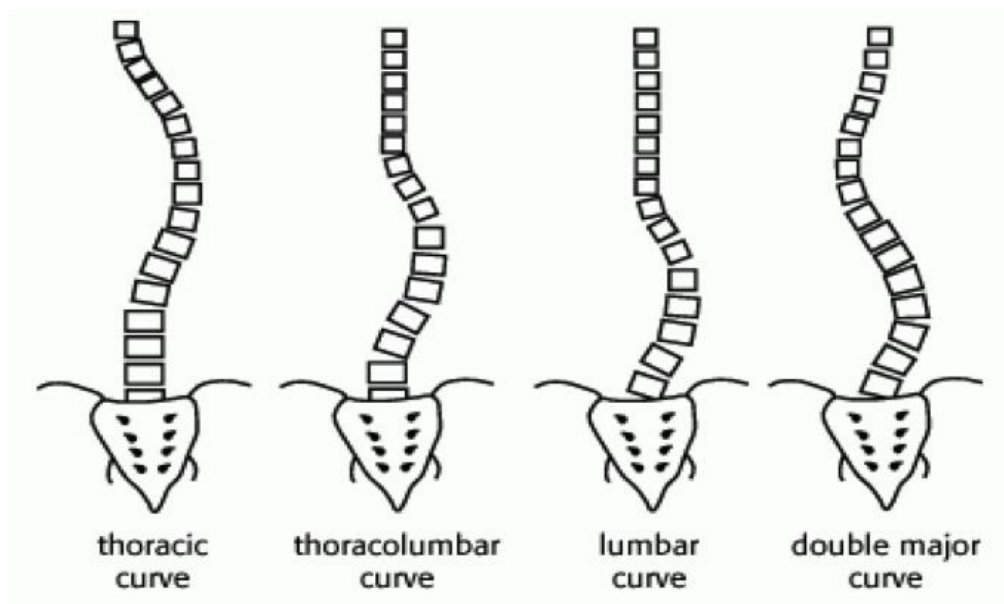
nisu međusobno isključiva, a objašnjavaju složene determinante i odnose poremećaja razvoja kralježnice u djece i adolescenata (8).

1.4. PODJELA SKOLIOZE

Skoliozu možemo podijeliti na sljedeće načine: prema lokalitetu, vremenu nastanka, broju zakrivljenosti i stupnju složenosti, stupnju zakrivljenosti te strukturi.

1.4.1. Prema lokalitetu

Skolioza može zahvatiti cijelu kralježnicu, i tada se smatra totalnom skoliozom, a može zahvatiti pojedini dio, pa se tada naziva parcijalnom skoliozom. Tako razlikujemo skolioze koje obuhvaćaju torakalni dio, torakolumbalni, lumbalni ili torakalni i lumbalni dio kralježnice, kao što je prikazano na Slici 1 (9).



Slika 1. Prikaz skolioza prema lokalitetu. Redom; torakalni dio, torakolumbalni dio, lumbalni dio te dvostruka skolioza (Izvor: <http://www.scoliosistreatmentcenter.com/>)

1.4.2. Prema vremenu nastanka

Obzirom na uzrast tijekom kojeg skolioza nastaje, možemo je podijeliti na sljedeće vrste:

a) Infantilna skolioza

Infantilna idiopatska skolioza obično se javlja u periodu do treće godine života, a najčešće se javlja u prvoj godini kada dijete počinje sjediti. Češće se pojavljuje u dječaka i to kao lijevostrana prsno-slabinska krivina u obliku slova C. U većini slučajeva ona spontano nestane bez liječenja. Pojava ove skolioze u male djece povezana je s položajem tijekom spavanja (9).

b) Juvenilna skolioza

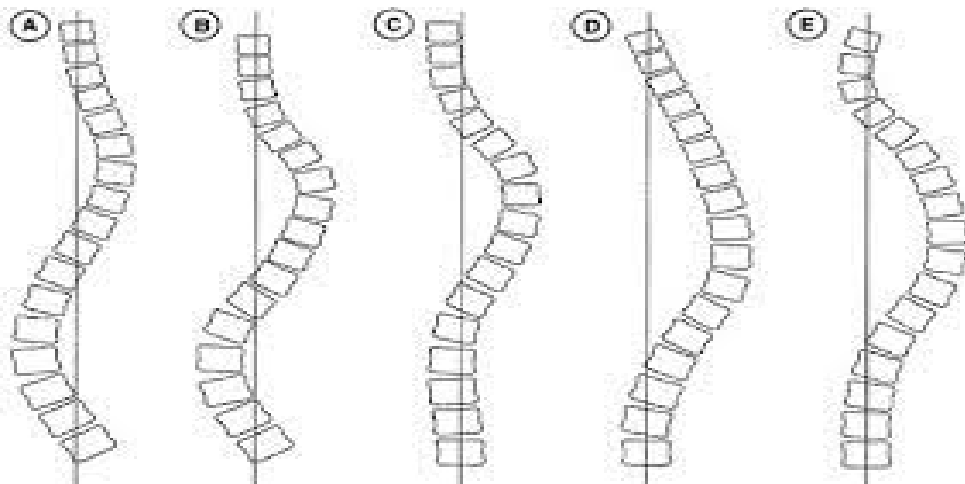
Većina juvenilnih idiopatskih skolioza prvi puta se pojavljuje kod djece starije od šest godina, kao desnostrana prsna krivina. U manjem broju slučajeva krivina ostaje neznatna, da bi u fazi puberteta, odnosno ubrzanog rasta naglo napredovala. Ako se ne liječi, može rezultirati i ozbiljnim deformacijama (9).

c) Adolescentna skolioza

Adolescentna idiopatska skolioza dijagnosticira se s pojavom krivine kod djece, i to između desete godine života i razdoblja puberteta. Pojavljuje se neočekivano te vrlo brzo napreduje. U početku je izražena malim stupnjem zakrivljenosti, nekontrolirano se razvija sukladno brzini rasta kralježnice, da bi se na kraju formirala kao strukturalna skolioza (9).

1.4.3. Prema broju zakrivljenosti i stupnju složenosti

Promatrajući zavoje, odnosno njezinu složenost, skolioza može biti: jednostruka (engl. simplex), dvostruka (engl. duplex) te trostruka (engl. triplex) s primarnim i kompenzatornim zavojem (10). Kompenzatorni zavoj postavljen je svojim konveksitetom suprotno od primarnoga. Razlog tome je posturalna adaptacija organizma. Kod tipa A (Slika 2) radi se o dvostrukoj konkavnoj deformaciji u kojoj je lumbalna krivulja veća od torakalne. Kod tipa B radi se o dvostrukoj konkavnoj deformaciji u kojem je torakalna krivulja veća. Tip C karakterizira samo torakalna krivulja, dok tip D čini dugačka torakalna deformacija koja se naginje u zavoju. Tip E obuhvaća dvostruku torakalnu krivulju koja naginje u konkavitet (9,10) Slika 2.



Slika 2. Tipovi skolioza prema broju zakrivljenosti. Tip A - dvostruka konkavna deformacija; tip B - dvostruka konkavna deformacija; tip C – torakalna krivulja, tip D – dugačka torakalna deformacija; tip E – dvostruka torakalna krivulja. (Izvor: <https://repositorij.kif.unizg.hr/islandora/object/kif%3A350/datastream/PDF/view>).

1.4.4. Prema stupnju zakrivljenosti

Prema Scoliosis Research Society (SRS), standardizirano je više podjela prema stupnju primarne krivine kralježnice (Cobbov kut): od 0-20°, 21°-30°, 31°-50°, 51°-75°, 76°-100°, 101°-125°, 126° i više. Skolioze do 20° smatramo lakšim, one do 50° srednjim i preko 50° težim. Skolioze čija je primarna krivina kralježnice veća od 50° zahtijevaju kirurško liječenje.

1.4.5. Prema strukturi

Ovo je ujedno i najkarakterističnija podjela skolioza.

a) Funkcionalna (nestrukturalna) skolioza

Funkcionalnu skoliozu još zovemo i skoliotičnim držanjem. Prema Cobbu iznose do 20° i vrlo su lako podložne korekciji. Dijelimo ih na: posturalne i kompenzatorne.

Posturalne skolioze uočavaju se oko desete godine života, a nastajanje se pripisuje ubrzanom rastu i razvoju u pubertetu. Osim što je pojačana hormonalna aktivnost i neuromotorička osjetljivost, ova faza je karakteristična po tome da je rast kostiju brži od uspostavljanja mišićne funkcije. Nedovoljni kapacitet mišićne snage dovodi do bržeg

zamora te se javljaju poremećaji kralježnice zbog ubrzanog rasta. Iskrivljenja kralježnice ovog tipa nisu vidljiva prilikom izvođenja testa pretklona. Nepravilna držanja koja su nastala zbog oslabljene strukture posturalnih mišića, a otkrivena su u ranoj životnoj dobi, mogu se korigirati raznim terapijskim programima te sportskom aktivnošću (11).

Kompenzatorne skolioze najčešće nastaju kao posljedica narušenih stato-dinamičkih odnosa (primjerice skraćena noga, deformacija kuka, spuštено stopalo i sl.). Uklonimo li primarne uzroke, nestat će i kompenzatorna skolioza. Tako odstupanje u duljini nogu uzrokuje nagib zdjelice u frontalnoj ravnini i lumbalnu skoliozu s konveksnošću prema kraćem ekstremitetu. Razlika u duljini noge uočena je u 3-15% populacije, a izjednačavanje razlike u duljini nogu rezultira i uklanjanjem skolioze (12).

b) Strukturalna skolioza

Strukturalna se skolioza dijeli na: kongenitalne i stečene.

Kongenitalne skolioze posljedica su deformiteta kralježnice (klinasti kralješci, sakralizacija kralježaka i sl.).

Stečena se skolioza, prema Cobbovoj etiološkoj podjeli, dijeli na: miopatske, neuralne, osteopatske i idiopatske, koje su najčešće.

Miopatska skolioza kao najčešći uzrok ima mišićnu distrofiju. Prema klasifikaciji Društva za istraživanje skolioza (engl. Scoliosis Research Society), od uzroka se još mogu prepoznati i artrogripoza, disproporcija mišićnih vlakana, kongenitalna hipotonija ili distrofična miotonija (13).

Neuralna skolioza odnosi se primarno na deformaciju kralježnice. Takve patologije izazivaju kontrolne deficite ili slabost mišića, što je često glavni uzrok. Klinička slika može ponekad biti povezana sa slabljenjem mišića, poremećajem osjeta, mentalnom retardacijom i probavnim, srčanim ili respiratornim poremećajima. Sveobuhvatna korekcija je stoga kompleksna, ali je temelj u smislu evolucije, procjene i liječenja (14).

Osteopatska skolioza kao glavni uzrok ima koštana oboljenja te posljedice trauma.

Idiopatska skolioza (IS) trodimenzionalni je razvojni poremećaj kralježnice koja uz postranični zavoj u frontalnoj ravnini, čiji je kut prema Cobbu veći od 10°, uključuje

rotaciju u transverzalnoj i promjenu profila u sagitalnoj ravnini. Idiopatska skolioza je najčešća vrsta skolioza i češće se razvija u djevojčica u adolescenciji. Manji stupanj idiopatskih skolioza je estetski poremećaj, ali kod većeg može doći do oštećenja funkcije srca i pluća.

1.5. DIJAGNOSTIKA

1.5.1. Fizioterapijska procjena

Fizioterapijska procjena uobičajeni je dio fizioterapijske intervencije te predstavlja njezin zlatni standard. Fizioterapijska procjena omogućuje prepoznavanje uzroka različitih disfunkcija, evidentiranje objektivnih i subjektivnih nalaza. Njom se isto tako utvrđuju glavni problemi i ciljevi na kojima se temelji daljnji plan i program terapije. Fizioterapijska procjena predstavlja osnovu za određivanje fizioterapijskih procedura, duljine i učestalosti terapije, prilikom čega je važno razlikovati sve patološke nalaze (15).

Fizioterapijska procjena počinje detaljnom anamnezom pacijenta kojom se utvrđuju osobni podaci, razlog dolaska te obiteljska povijest bolesti. Isto tako, u anamnezi se uzimaju podaci o prethodnim bolestima, sadašnjoj bolesti, pacijentovim funkcijama i navikama, njegovim alergijama te lijekovima koje uzima. Dobro uzeta anamneza usmjerit će fizioterapeuta na potencijalno izmijenjene nalaze u fizikalnom pregledu na koje bi trebalo obratiti pozornost. Iz obiteljske povijesti bolesti trebalo bi se utvrditi ima li još netko u obitelji skoliozu, a u sadašnjoj bolesti detaljno ispitati vrijeme i način početka razvoja sadašnjih problema, njihov razvoj kroz vrijeme, ispitati prisutnost eventualnih problema disanja te odrediti položaje i pokrete koji povećavaju ili smanjuju bol ukoliko je ona prisutna (15).

Nakon uzete anamneze, u fizioterapijskoj procjeni koristimo se različitim metodama, testovima i pomagalicama kako bismo procijenili i ocijenili pacijentov status i funkcionalnost.

U dijagnostici skolioze tijekom fizioterapijske procjene jako je važno promatrati pacijenta u stojećem stavu i to anteriornim, posteriornim i lateralnim pogledom. Tako se, uz analizu posture, procjenjuju poravnanje segmenata tijela u stajanju, izvode testovi raspona pokreta i dužine mišića kao i testovi manualne mišićne snage. Analizu bi bilo

poželjno početi gledajući pacijenta posteriornim pogledom, zatim sagitalnim te na kraju anteriornim. Prilikom izvođenja fizioterapijske procjene pacijent mora biti bez obuće i odjeće. Pacijent treba biti opušten tako da mu je težina tijela ravnomjerno raspoređena na obje noge. Idealno ili standardno poravnanje koštanog sustava uključuje najmanji mogući stres i naprezanje te je pogodno za maksimalnu funkcionalnost tijela. U standardnoj poziciji kralježnica posjeduje normalne krivine, a kosti donjih ekstremiteta su u idealnom položaju za održavanje ravnoteže i mase tijela. Tzv. neutralna pozicija zdjelice pogodna je za dobro poravnanje abdomena i trupa i donjih ekstremiteta. Grudni koš i gornji dio leđa su u poziciji koja osigurava optimalno funkcioniranje organa za disanje. Glava je uspravna i dobro uravnotežena, što minimalizira stres na mišiće vrata. Sjecište sagitalne i frontalne ravnine formira liniju gravitacije, a koja se proteže cijelim tijelom. Oko te linije, hipotetski, tijelo je u ravnoteži (15).

Promatrajući glavu i vrat, idealna pozicija ova dva dijela tijela je ona u kojoj je glava u ravnotežnom položaju, a koji se održava s minimalnom mišićnom snagom. U sagitalnom pregledu, referentna linija podudara se s otvorom uha, a vratna kralježnica posjeduje normalnu anteriornu zakrivljenost. U posteriornom pregledu referentna linija podudara se s linijom sredine lubanje i spinoznih nastavaka vratnih kralješaka. Dobro poravnanje gornjeg dijela leđa je ključno za dobro poravnanje vrata i glave; nepravilnosti u poravnanju gornjeg dijela leđa djeluje na poravnanje glave i vrata. Ako gornji dio leđa postane oblog oblika, tzv. okrugla leđa (kifotično držanje), u stajanju ili sjedenju, dogodit će se kompenzacija posture u vratnom dijelu kralježnice, a što će rezultirati i promjenom u položaju glave. Ako je vratna kralježnica normalne lordotične zakrivljenosti prema naprijed, a grudna kralježnica poprima oblik okruglih leđa, glava će biti inklinirana prema naprijed i dolje. Kad vršimo sagitalnu analizu posture i postavljamo pacijenta u nulti položaj, tražimo od njega da podigne glavu i gleda ravno ispred sebe u razini visine njegovih očiju. Samim time dobijemo prividno dobar položaj glave, jer se događa ekstenzija vratne kralježnice. Kod normalne ekstenzije vratne kralježnice položaj zatiljka je točno u liniji poviše sedmog vratnog kralješka. Ako je glava podignuta radi „prisilnog“ poravnanja kako bi pogled bio u visini očiju, tada se zbog veće ekstenzije vratne kralježnice udaljenost između zatiljka i sedmog vratnog kralješka značajno smanjuje. Kad je glava inklinirana prema naprijed s ekstenzorima vratne kralježnice koji su skraćeni i hipertrofirani, postoji mogućnost skraćanja mišića

kao posljedice adaptacije posture područja glave i vrata. S anteriorne strane fleksori vratne kralježnice su opušteni i izduženi te pri testiranju mišićno-manualnim testom zamjećujemo njihov manjak snage (15).

Prilikom promatranja gornjeg dijela leđa, krivina će grudne kralježnice biti u idealnom poravnanju u posteriornom smjeru. Kako je prije rečeno da položaj gornjeg dijela leđa uvjetuje položaj vratne kralježnice i glave, tako i položaj slabinske kralježnice i zdjelice uvjetuje položaj gornjeg dijela leđa. Ako su zdjelica i slabinska kralježnica u normalnom položaju, tada i grudna kralježnica može imati idealno poravnanje. Najčešći je primjer povećanje slabinske lordoze, tzv. hiperlordoze, kod koje je prisutan anteriorni nagib zdjelice. Takav položaj tih dvaju dijelova tijela uvjetuje da se gornji dio leđa ispravi i smanji posteriornu krivinu grudne kralježnice. Iako, postoje i mnogi slučajevi nastanka kifo-lordotičnog držanja, pri anteriornom nagibu zdjelice i povećanoj anteriornoj krivini slabinske kralježnice, a pri svakodnevnom nepravilnom habitaulanom položaju tijela i/ili neadekvatnoj opetovanoj aktivnosti zbog kojih se povećava posteriorna krivina grudne kralježnice. Kod hipolordotične posture, nastaje povećana posteriorna krivina u grudnoj kralježnici kao kompenzacija posteriornog nagiba zdjelice (15).

Idealno poravnanje ramenog zgloba u sagitalnoj analizi posture definirano je prolaskom referentne linije sredinom zgloba ramena, odnosno kroz referentnu točku akromion, koju možemo lako palpirati. Pozicija ramenog zgloba direktno je vezana uz položaj lopatice i gornjeg dijela leđa. U idealnom poravnanju lopatica leži na posteriornim rebrenim lukovima na razini od otprilike drugog do sedmog grudnog kralješka. Nepravilan položaj lopatice direktno utječe na položaj glenohumeralnog zgloba (ramenog), a što u konačnici donosi povećanu mogućnost ozljede i kroničnu bol.

Položaj zdjelice u odnosu na referentnu liniju je u velikoj mjeri određen odnosom između zdjelice i zgloba kuka. U sagitalnoj analizi posture, referentna vertikalna linija prolazi malo posteriorno od sredine zgloba kuka, što zdjelicu presijeca u području acetabulum. Ipak, ti podaci nisu dovoljni za procjenu položaja zdjelice, zbog toga što se zdjelica može nagnuti prema naprijed (anteriorni nagib) i prema nazad (posteriorni nagib). Prema tome nužno je definirati neutralni položaj zdjelice kod standardne posture. Navedeni položaj zdjelice definiramo tada kad su zadovoljeni

sljedeći uvjeti: kada je lijeva i desna ASIS točka (lat. spina iliaca superior anterior) u horizontalnoj ravnini i kada su u sagitalnoj analizi posture ASIS i pubična simpfiza u istoj vertikalnoj ravnini. Također se može procijeniti položaj ASIS-a i PSIS-a (lat. spinae iliace superior posterior) koje se nalaze u istoj horizontalnoj ravnini. Kada je u pitanju neutralna pozicija zdjelice, tada slabinska kralježnica poprima normalnu anteriornu zakrivljenost. Iako ne trebamo umanjiti značaj položaja stopala i njegovih struktura na površini oslonca, moramo naglasiti da je položaj zdjelice ključ idealne posture. Mišići koji održavaju zdjelicu u neutralnom položaju, u AP (anterio-posteriornom) smjeru i sagitalnom (lateralnom) smjeru su među najvažnijim u održavanju ukupne idealne posture tijela. Disbalans, odnosno neravnoteža između mišića suprotnih strana, djeluje na poravnanje svih dijelova tijela poviše i ispod zdjelice (15).

Idealna sagitalna referentna linija zgloba kuka i koljena prolazi donjim ekstremitetima malo posteriorno od sredine zgloba kuka te malo anteriorno od sredine zgloba koljena (malo ispred lateralnog epycondila). Ako se centar zglobova koji su zaduženi za prijenos težine tijela prema površini oslonca poravnaju s referentnom vertikalnom linijom, postojat će podjednaka tendencija da se dogodi fleksija ili ekstenzija u zglobu. Stoga takav položaj nije stabilan. Mala sila koja bi mogla djelovati u bilo kojem smjeru rezultirala bi da se zglob mora pomaknuti, a što bi značilo da treba djelovati konstantno mišićno naprezanje svih mišića donjih ekstremiteta, što bi dovelo do nepotrebne potrošnje energije. Kada bi se zglob kuka i koljena slobodno mogli kretati u ekstenziji i fleksiji, ne bi postojala stabilnost navedenih zglobova te bi bilo potrebno konstantno mišićno naprezanje koje bi se odupiralo mogućoj hiperekstenziji. Kod oba navedena zgloba ligamenti, snažni mišići i tetive predstavljaju otpor i limitiraju pojavljivanje hiperekstenzije. Navedene strukture su bitne u održavanju standardne idealne posture. Ako dođe do popuštanja ligamenata i tetiva, nestaje i adekvatna podrška pokretljivosti zglobova, oni povećavaju svoj raspon pokreta (RP) i postura postaje nepravilna s nastankom hiperekstenzija (15).

Standardna referentna linija gležnja prolazi malo ispred lateralnog malleolusa i kroz zglob između calcaneusa (petne kosti) i kuboidne kosti. Normalna dorzalna fleksija s pruženim koljenima iznosi 10° , a što podrazumijeva da u stojećem stavu sa stopalima malo razmaknutim i prstima okrenutim prema vani potkoljenica ne smije premašiti 10°

u nagibu prema stopalu. Prednji nagib tijela (dorzalna fleksija u zglobu gležnja) je odgovor tijela na neprekidnu napetost snažnih mišića posteriorne strane potkoljenice. Povišene pete na obući postavljaju zglob gležnja u plantarnu fleksiju, što je posebno zabrinjavajuće ako osoba ima i flektirana koljena (15).

Kod analize standardne posture stopala, ona se postavljaju u poziciju da su pete razmaknute otprilike 8 centimetara, a prednji dio stopala je usmjeren prema lateralno za 8-10°, što znači da su stopala pod kutom od 20° (15).

Prilikom analize posture kod skolioze u sva tri pregleda potrebno je pripaziti na moguću asimetriju lopatica, lateralnu devijaciju kralježnice te nesrazmjere u području struka i kukova. Lateralni pregled može bolje predočiti izgled kralježnice povećanih ili smanjenih kifoza i lordoza te mogućnost patoloških odstupanja u tom predjelu. Kod pacijenata sa skoliozom uobičajeno je vidljiva sama deformacija kralježnice, ali ponekad i asimetrija prsnog koša i leđa te asimetrija prostora između nadlaktice i trupa. Važno je obratiti pozornost i na asimetriju kukova i ramena. Postoji mogućnost pojavljivanja i značajne razlike u duljini nogu koju možemo prepoznati jako brzo pomoću procjene spine iliace superior anterior et posterior. Njihova asimetrija također može dovesti do zakrivljenosti kralježnice (3).

Klasični pregled kod skolioza uključuje test pretklona, odnosno Adamsov test. Ovaj test se izvodi na način da pacijent stopala položi jedno uz drugo, ispravi koljena te se pregiba trupom prema naprijed dok su mu ruke opuštene, a brada oslonjena na prsa. Pacijenti sa mogućom skoliozom imat će lateralno izvijanje kralježnice, ali zakrivljenost će uzrokovati rotaciju kralježnice i eventualnu grbu rebara, koja je vidljiva tijekom pregleda (16). Grba nastala prilikom izvođenja Adamsova testa mjeri se skoliometrom, čime se mjeri kut nagiba trupa. Kut rotacije trupa (*eng. Angle trunk rotation, ATR*) od 5° do 7° često je prag za upućivanje na radiografiju (8). Smatra se da kod djece s takvim nalazom vrijedi da je radiološki nalaz izmjenog Cobbovog kuta od otprilike 15°, a koji predstavlja veličinu kraljezničke krivine. U tom položaju promatramo položaj i simetriju ramena, prsnog koša, kralježnice i kukova iz dva kuta: iza pacijenta i od glave prema dnu leđa. Primjerice, kod klasične torakalne kifoze dolazi do izbočenja rebara, tzv. gibus na desnoj strani u torakalnom predjelu kralježnice. Ovakva izbočenja je najlakše zamijetiti u torakalnoj regiji, međutim neophodno je pregledati i lumbalnu

regiju. Skoliometar se postavlja na leđa osobe koja je u položaju pretklona te se njime mjeri upravo najizbočeniji vrh samog gibusa. Mjerenje kuta rotacije skoliometrom od značajne je važnosti posebice zbog postojeće analogije sa mjerenjem Cobbvog kuta pomoću radiološke obrade. Konačno, pomoću ovog načina procjene možemo zaključiti kojem pacijentu je potrebna daljnja radiološka obrada (3).

Ako se prilikom fizioterapijske procjene u anteriornom, posteriornom ili sagitalnom pogledu uoči nepravilnost, pacijenta se onda procjenjuje i u sjedećem položaju. Prilikom procjene u sjedećem položaju pacijent sjedi na stolcu bez naslona, tako da su mu leđa bez potpore, a oba stopala na podu. Prilikom procjene u sjedećem položaju moguće je uočiti promjene zakrivljenosti kralježnice te pomak zdjelice prema naprijed ili prema natrag. Isto tako, promatrajući udaljenost koljena od podloge može se uočiti eventualno skraćene kosti natkoljenice ili potkoljenice. Fizioterapijsku procjenu moguće je provoditi i u ležećem položaju pacijenta, bilo da je pacijent u supiniranom ili proniranom položaju.

Kod pacijenata sa skoliozom mjerenje visine u stojećem i sjedećem položaju visinomjerom važno je za procjenu koštanog rasta te rizika napredovanja deformiteta. Tretman i prognoza kod idiopatske skolioze temelje se na preostalom koštanom rastu, čime se smanjuje rizik za progresiju zakrivljenosti. Važno je pratiti i druge naznake odrastanja, kao što su znakovi puberteta, uključujući i menarhu te rast grudi kod djevojčica. Vanjski izgled djeteta može nas dovesti do mogućih postojanja bolesti koje mogu pokazivati znakove sekundarne skolioze. Tada je potrebno obaviti dodatne pretrage kako bi se ustanovilo o čemu je riječ. (3)

Postoje još neki specifični testovi, a spomenut ćemo Fukuda-Utenbergerov test. Ovo je klinički test ravnoteže koji služi za procjenu statičke i dinamičke propriocepcije, a mjeri kut rotacije u stupnjevima i udaljenost pomaka u centimetrima. Svrha ovog testa je praćenje moguće promjene dinamičke propriocepcije kod adolescentne idiopatske skolioze. Prilikom izvođenja ovog testa pacijent zatvorenih očiju izvodi stapanje u mjestu (50 koraka) s ispruženim rukama. Na podu se označi početni položaj jedne pete i osovine stopala. Nakon 50 koraka mjeri se kut rotacije desnog stopala i udaljenost pomaka te se na osnovu rezultata mjerenja vrši fizioterapijska procjena stanja pacijenta (17).

1.5.2. Rendgenogram

U ambulantnih pacijenata sa skoliozom standardna dijagnostička metoda procjene je rendgenogram kralježnice u stojećem položaju. Stojeći položaj pacijenta je bitan, jer u ležećem položaju je promijenjena stabilnost kralježnice i veličina zakrivljenosti kralježnice. Napredne dijagnostičke tehnike, uključujući MR i CT, rezervirane su za teže skolioze, kao npr. u slučaju postojanja kifoze, boli ili neurološkog deficita (18).

Idiopatska skolioza je progresivan poremećaj koji zahtjeva višegodišnji nadzor tijekom djetinjstva i adolescencije. Početna radiološka procjena pacijenata sa sumnjom na skoliozu uključuje postero-anteriorni i lateralni rendgenogram čitave kralježnice, uključujući zglobove kuka. Postero-anteriorni rendgenogram minimalizira zračenje organa, poglavito dojke i štitne žlijezde. Nedavno je uveden sustav radioloških snimanja niskog zračenja koji je u stanju napraviti slikovnu dijagnostiku stojećih pacijenata simultano u frontalnom i sagitalnom pogledu. Ovakav način snimanja otklanja potrebu spajanja slika te se izbjegava vertikalno izobličenje tako napravljenih slika. U slučaju pridruženog nesklada u duljini nogu, isti treba ispraviti postavljanjem drvene podloge ispod kraće noge kako bi se izravnala zdjelica dok se ne snimi rendgenogram u stojećem položaju. Radiografija u ležećem položaju izvodi se u slučaju pacijenata koji su premladi da bi samostalno stajali, dok je sjedeći rendgenogram rezerviran za pacijente u invalidskim kolicima. U pacijenata sa infantilnom idiopatskom skoliozom vjerojatnost progresije skolioze procjenjuje se mjerenjem razlike kutova prsnih kralježaka (Cobbov kut). Razlika manja od 20° predstavlja niski rizik za progresiju zakrivljenosti, dok kut veći od 20° indicira sklonost progresije skolioze.

PA radiografija se uobičajeno gleda tako da je srce na lijevoj strani, kao da se gleda pacijenata s leđa. Ovaj položaj oponaša pogled koji promatrač ima tijekom kliničke procjene skolioze i također je položaj bolesnika tijekom izvođenja posteriozne spinalne fuzije i instrumentalne kirurgije. Osim ocjenjivanja veličine Cobbova kuta, na slici se traže očite malformacije kralježaka ili rebara, što upućuje na kongenitalnu skoliozu. Zakrivljenosti se opisuju smjerom konveksiteta; npr. većina zakrivljenosti u adultnoj idiopatskoj skoliozi su desne torakalne zakrivljenosti. Na lateralnoj rendgenskoj snimci općenito postoji hipokifoza povezana s idiopatskom skoliozom. Nedostatak rotacije kralješka ili nedostatak hipokifoze mogu ukazivati na neidiopatski

uzrok deformacije, kao što su tumori (osteoid osteoma) ili intraspinalne abnormalnosti (siringomijelija). Za pacijente s adultnom idiopatskom skoliozom, gledaju se značajke zrelosti skeleta, uključujući Risserov znak (zrelost apofize ilijačnog grebena) te procjena hrskavice acetabuluma. Ove značajke se koriste u predviđanju budućeg preostalog rasta, tj. progresije krivulje, što utječe na izbor tretmana (19). Ponavljane radiološke pretrage i mjerenja Cobbova kuta nužna su za praćenje razvoja zakrivljenosti kralježnice ili učinka provedenog liječenja. Ponavljane radiološke pretrage u djece i adolescenata, koje se često provode u pacijenata s idiopatskom skoliozom, povezane su s povećanom smrtnošću od malignoma dojke. Isto tako, ponavljane radiološke pretrage povezuju se sa višom razinom smrtnosti u idiopatskoj adolescentnoj skoliozi. S obzirom na ovakve rezultate, danas je smanjen broj radioloških pretraga, a samim time i ekspozicijska i apsorbirana doza zračenja (20).

1.5.3. Magnetska rezonancija

Magnetska rezonancija je način prikazivanja kralježnice koji omogućuje mjerenje Cobbovog kuta. Standardna tehnika magnetske rezonancije zahtjeva ležeći položaj, što rezultira manjim vrijednostima Cobbovog kuta u usporedbi s mjerenjima u stojećem položaju. Prednosti MR-a su otkrivanje dodatnih poremećaja kao npr. siringomijelije. Rutinska upotreba MR dovela bi do otkrivanja kraljezničkih bolesti koje bi drugačije ostale nedijagnosticirane. Dostupnost tehnike MR je ograničena, vrijeme potrebno za provođenje tehnike iznosi oko 30 minuta, a cijena pretrage je visoka i višestruko je skuplja u usporedbi sa standardnom radiografijom. MR je prihvatljiva metoda zbog rizika od ozbiljnih bolesti kasnije u životu kod primjene standardnih radioloških tehnika. Tako je jedna od indikacija za provođenja MR-a obiteljska anamnezu raka dojke (20). Magnetska rezonancija bi trebala biti dijagnostička metoda izbora kod svih pacijenata mlađih od 11 godina sa skoliozom većom od 20°. Isto tako magnetska rezonancija se preporučuje u pacijenata s boli u leđima, hiperkifozom, neobičnim zakrivljenostima kralježnice ili u pacijenata koji imaju nepravilnosti u neurološkom statusu (18).

1.6. LIJEČENJE

Liječenje skolioze može biti konzervativno, u pacijenata s malim i umjerenim zakrivljenostima te kirurško liječenje u slučaju teških zakrivljenosti kralježnice.

Konzervativno liječenje podrazumijeva praćenje pacijenata sa skoliozom, terapijsko-korektivne vježbe, fizioterapeutske tehnike te primjenu ortoza.

1.6.1. Konzervativno liječenje

1.6.1.1 Terapijske vježbe

Rezultati sistemskog pregleda dokazali su učinkovitost terapijskih vježbi u smanjenju simptoma, Cobbovog kuta, kraniovertebralnog kuta, rotacije trupa i asimetrije tijela u pacijenata sa skoliozom. Isto tako, ove vježbe poboljšavaju mišićnu izdržljivost, plućnu funkciju i funkcionalni kapacitet pluća u pacijenata sa skoliozom. Biomehanika ovih korektivnih vježbi temelji se na aktivaciji mišića koji sudjeluju u stabilizaciji kralježnice, kao što su multifidni mišići i poprečni trbušni mišići, koji pomažu u poboljšavanju posturalne ravnoteže. Poboljšanje funkcionalnog kapaciteta pluća i kvalitete života, zabilježeno u pacijenata sa skoliozom nakon terapijskih korektivnih vježbi, može se pripisati smanjenju simptoma. Smanjenje simptoma u pacijenata sa skoliozom, zajedno s boljim držanjem, može utjecati na pacijentovu sliku o samom sebi i na razinu osobnog zadovoljstva (21). Terapijski program za skolioze može sadržavati sljedeće tipove vježbi:

- vježbe disanja – provode se vježbe torakalnoga disanja ekspiratornoga tipa
- vježbe jačanja trbušne muskulature iz ležećeg, polusjedećeg i stojećeg položaja posture
- vježbe korekcije sagitalnih krivina kralježnice (skolioze su ponekad praćene lumbalnom lordozom ili kifozom koju treba korigirati): u ležećem položaju čvrsto fiksirati zdjelicu (dotaknuti lumbalnom kralježnicom podlogu), u stojećem položaju lumbalnom kralježnicom dodirnuti zid, a pete su odmaknute naprijed, uz postepeno primicanje peta prema zidu, ako je prisutna kifoza iz potrbušnoga položaja korigira se pasivnim pritiskom terapeuta na kifotičnu krivinu
- vježbe jačanja mišića leđnih ekstenzora – cilj vježbi je ojačati mišiće opružaće trupa i time stabilizirati kralježnicu u cjelini
- vježbe istezanja mišića m. quadratus lumborum-a koji je skraćen na strani konkaviteta krivine te pasivno korigirati stranu konveksiteta

- vježbe istezanja mišića stražnje lože natkoljenice i vježbe istezanja mišića adduktora natkoljenice (istežu se vježbama u smjeru adukcije)
- vježbe stava i posture – korekcija pred ogledalom
- vježbe pojačane mobilnosti kralježnice – cilj im je ostvariti što je moguće veću pokretljivost kralježnice. Najučinkovitije su vježbe u rasteretnim položajima, na primjer Klappove vježbe puzanja, a najlakše se razgibavati plivanjem (22).

1.6.1.2. Tjelesna aktivnost

Znanstveno je potvrđeno da se u razdoblju od rođenja do adolescencije odvijaju najintenzivnije promjene u organizmu, kako u intelektualnom tako i u tjelesnom smislu. Današnji sedentaran stil života koji je karakteriziran smanjenom tjelesnom aktivnošću, povećanjem pretilosti među djecom te lošim držanjem, dovodi do velikih zdravstvenih problema, koji uzrokuju znatne financijske probleme i smanjuju kvalitetu života. Načini sjedenja djece u školskim klupama, za računalima i za vrijeme gledanja u mobitele i tablete, loše utječu na kralježnicu i potiče loše držanje koje sa sobom vuče brojne druge komplikacije u budućnosti kao što su bolovi u kralježnici, problemi s koncentracijom i učenjem, smanjenje samopouzdanja i drugo (23). Aktivnosti poput trčanja, plivanja ili nekih sportskih timskih igara pozitivno utječu na rast i razvoj, ali samo ako je opterećenje treninga kontrolirano i u skladu s dobi mladih sportaša. Sportovi koji podliježu dominaciji određene strane tijela, poput tenisa i dr., stvaraju mišićni disbalans i mogu potencirati različite probleme. Zato je bitno raditi kompenzacijske vježbe za ujednačavanje i smanjenje mišićnog disbalansa i usmjeravanja rasta i razvoja u pravome smjeru. Vježbama jačanja, istezanja i mobilnosti možemo pozitivno utjecati na razvojne smetnje prije nego postanu posturalni deformiteti (22). Pravovremenom dijagnostikom, ciljanim odabirom terapijskih vježbi i osvještavanjem važnosti tjelesne aktivnosti moguće je prevenirati većinu od nabrojanih problema (23).

1.6.1.3. Ortoze

Ortoza je egzoskeletno pomagalo koje stabilizira ili ispravlja dio tijela za koji je namijenjena. Ortoza ima korektivnu funkciju samo u periodu rasta. Cilj korekcije je sprječavanje progresije. U fazi rasta ona utječe na preusmjeravanje rasta i na taj način djeluje na smanjenje progresije, ali i na smanjivanje krivine. Osnovna podjela ortoza za

skoliozu prema dijelu kralježnice za koji se primjenjuje, pa tako razlikujemo: cerviko-torakalno-lumbosakralne, torakalno-lumbosakralne i lumbosakralne ortoze (24).

1.6.1.4. Kinesiotaping

Kinesiotaping je jedna od tehnika unutar širokog i sveobuhvatnog fizioterapijskog pristupa skoliozama. Postavljanjem kinesiotapinga na tijelo pacijenta ostvaruje se povoljan utjecaj na mišićni tonus te se uz vidljivu i mjerljivu korekciju asimetrije u svim trima ravninama kroz stimulaciju proprioceptora postiže bolji osjećaj pokreta. Kinesiotaping je tehnika koja ne treba i ne može zamijeniti fizioterapijsku vježbu već ju može potpomagati, odnosno može se kombinirati s drugim tehnikama i konceptima kako bi se postigao bolji konačni rezultat.

Cilj svih terapijskih postupaka koji se koriste kod pacijenata sa skoliozom je funkcionalna reedukacija, a ne samo trenutna korekcija posture, stoga je za dugoročne rezultate neophodno ulaganje mnogo truda i vremena, naročito od strane pacijenata (8).

1.6.2. Kirurško liječenje

Najčešće kirurške tehnike liječenja skolioze uključuju stražnju fuziju kralježnice bez torakoplastike te video-asistiranu prednju fuziju kralježnice bez torakoplastike. Meta-analiza pokazala je kako stražnja fuzija kralježnice bez torakoplastike ima najveću vjerojatnost u postizanju bolje poslije-operacijske plućne funkcije i manju stopu komplikacija. Upravo ovakvi rezultati sugeriraju da bi stražnja fuzija kralježnice bez torakoplastike trebala biti prvi izbor kirurškog liječenja u pacijenata sa skoliozom. Kombinacija tehnika stražnje fuzije kralježnice bez torakoplastike i video-asistirane prednje fuzije kralježnice bez torakoplastike mogla bi se koristiti u liječenju izuzetno teških skolioza (25).

1.7. KVALITETA ŽIVOTA

Život i kvaliteta življenja osoba sa skoliozom očitava se u odnosu na pravovremeno dijagnosticiranu i pravovaljano tretiranu skoliozu. Kod djece najčešće veliki utjecaj igraju roditelji i stoga je bitno djelovati na vrijeme kako bi svojoj djeci pružili najbolju pomoć i redovnu terapiju (26). Zbog značajne mogućnosti progresije skolioze tijekom naglog rasta u adolescenciji, skolioza može predstavljati problem i za oboljele osobe i za njihovu obitelj (27). Kod djece s iskrivljenjem kralježnice manjim od 20° prema Cobbu te onih koja nisu koštano zrela slijedi pažljivo praćenje odnosno

opservacija uz redovite kontrolne preglede. Najčešće kvaliteta života takve djece nije narušena i djeca se mogu uklopiti u sredinu kojoj pripadaju, uz potencijalnu poštedu prilikom izvođenja nekih aktivnosti (određeni sportski elementi iz tjelesne i zdravstvene kulture u školi i slično). Iako je medicinska prognoza adolescentne idiopatske skolioze većinom povoljna jer uglavnom ne ugrožava respiratornu funkciju i ne skraćuje životni vijek, pacijenti sa skoliozom kod kojih je Cobbov kut veći od 70° mogu imati nepovratno oštećenje pluća, smanjenje respiratorne funkcije te naravno, značajne promjene u izgledu, a samim time i psihičku bol. Takvim pacijentima kvaliteta življenja drastično je narušena iz razloga što često ne mogu provoditi svakodnevne uobičajene aktivnosti, kao ni aktivnosti bavljenja sportom ili rekreacijom (trčanje, igranje sportova s loptom i slično). Stoga je rano prepoznavanje i otkrivanje skolioze u djece važan zadatak svih stručnjaka koji se bave skoliozom (27).

Neka istraživanja pokazuju kako se odrasle žene s idiopatskom skoliozom, u odnosu na opću populaciju, značajno razlikuju s obzirom na ograničenja u uobičajenim svakodnevnim i društvenim aktivnostima zbog zdravstvenih ili emocionalnih problema, tjelesne boli, percepcije općeg psihičkog zdravlja, vitalnosti te percepcije općeg zdravstvenog stanja. Slika o samom sebi kod osoba sa skoliozom često je blago narušena, kao i njihovo psihičko zdravlje te stoga i kvaliteta življenja. S druge strane, istraživanja prirodnog tijeka na odraslim pacijentima sa skoliozom pokazuju kako oni uglavnom mogu uspješno obavljati aktivnosti svakodnevnog života, pri čemu nema indikacija značajnih depresivnih simptoma, kao ni potpunog nezadovoljstva tjelesnim izgledom (27). Njihova kvaliteta života nije značajnije narušena i takve osobe mogu se normalno uklopiti u socijalnu sredinu.

2. CILJ RADA

Cilj rada bio je na osnovu pregleda najnovijih smjernica za skoliozu sistematizirati te prikazati najnovije smjernice za fizioterapijsku procjenu kod pojedinih tipova skolioze.

3. RASPRAVA

Jedan od ciljeva međunarodnog Znanstvenog društva za ortopedsko i rehabilitacijsko liječenje skolioze (engl. International Scientific Society on Scoliosis Orthopaedic and Rehabilitation Treatment) bio je uskladiti smjernice za procjenu skolioze s novim znanstvenim dokazima i ponuditi preporuke kako bi se osigurao brži prijenos znanja u kliničku praksu konzervativnog liječenja idiopatske skolioze. Glavna pitanja kod procjene skolioze odnose se na sljedeće: Kako treba procijeniti pacijenta? Kakvu terapiju treba pružiti i kako (8)?

Multifaktorska etiologija idiopatske adolescentne skolioze (IAS) usmjerava na potrebu za njezinom podjednako multifaktorskom fizioterapijskom procjenom. U tom kontekstu bitno je inzistirati na sveobuhvatnosti i temeljitosti procjene; problem treba sagledati iz što više mogućih aspekata, čak i onih koji se čine naoko najnevjerojatnijim.

Cilj provođenja fizioterapijske procjene jest identificirati temeljni uzrok, procijeniti ozbiljnosti i utvrditi je li krivulja skolioze tipična ili atipična (posebice kod djece). Pritom su crveni alarm kao pokazatelj atipičnih skolioza sljedeći: strukturalna skolioza kod muških pacijenata; značajna bolnost (pogotovo noću); lijeva torakalna zakrivljenost; abnormalni neurološki znakovi; rapidna progresivnost zakrivljenosti te početak prije u djetinjstvu nego u mladosti. Kritični elementi koje treba utvrditi tijekom prikupljanja anamneze uključuju obiteljsku povijest, već postojeća stanja, bol i neurološke simptome. Generalni pregled treba uključiti nalaze povezane s navedenim kliničkim sindromima. Važno je zabilježiti mjesto krivulje, jednako kao i simetriju ramena i zdjelice, odstupanje dužine noge i istaknutost rebra. Također, detaljan neurološki pregled važan je za procjenu mišićnog tonusa, snage, refleksa i osjećaja gornjih i donjih ekstremiteta (28).

U generalnom screeningu skolioza prilikom fizioterapijske procjene koriste se Adamsov test pretklona i skoliometar, premda konačna dijagnoza ne može biti napravljena bez mjerenja stupnja iskrivljenja kralježnice po Cobbu korištenjem antero-posteriornog rendgenograma (29, 8, 30). Rendgenska obrada i analiza nisu potrebne ukoliko je Adamsov test pretklona negativan.

Skoliometrom se mjeri kut nagiba trupa, a visoku stopu konzistentnosti rezultata između različitih ispitivača dopušta određivanje graničnih vrijednosti, iznad kojih je indicirana radiološka dijagnostika (8, 30). Kut rotacije trupa od 5° do 7° često je prag za upućivanje na radiografiju (8). Općenito govoreći, kut rotacije trupa manji od 5° ne zahtjeva daljnje praćenje. Kut rotacije trupa od $5-9^\circ$ zahtjeva barem ponovljeni pregled unutar 6 mjeseci, dok je kut preko 10° indikacija za radiološko mjerenje Cobbovog kuta. Ovo može doprinijeti izbjegavanju radiološke dijagnostike u pacijenata sa neznčajnim zakrivljenostima. Ipak, mjerenje Cobbovog kuta radiološki neophodno je za službenu dijagnozu skolioze (30). Osjetljivost skoliometra iznosi oko 100%, dok je specifičnost nešto manja od 50%, za kut nagiba trupa od 5° . Povišenjem kuta nagiba trupa osjetljivost ovog testa opada, a specifičnost raste. Za mjerenje kuta rotacije trupa skoliometrom dokazane su visoke razine pouzdanosti u ponavljanim mjerenjima jednog ispitivača, kao i između različitih ispitivača (8). Iako je najpopularniji instrument za procjenu kuta rotacije trupa Bunnellov skoliometar, danas su dostupni i ostali instrumenti. Tako je moguće procjenu kuta rotacije trupa vršiti uz pomoć aplikacija na pametnom telefonu. Studija je pokazala kako su pouzdanosti mjerenja kuta rotacije trupa provedeni i skoliometrom i aplikacijom na pametnom telefonu visoke, a veće su kod težih zakrivljenosti ($>40^\circ$). Razlike između mjerenja kuta pomoću aplikacije male su i klinički nisu značajne, pa se tako aplikacija može koristiti kao valjani instrument u kliničkoj evaluaciji skolioze. Aplikacija je s obzirom na sve navedeno pouzdani instrument koji oponaša funkciju skoliometra. Prednosti su joj smanjeni potencijalni troškovi, čime bi se omogućila distribucija instrumenata za pregled skolioze širokoj populaciji zdravstvenih radnika. Mjerenje grbe još je jedan instrument koji može pružiti daljnju vrijednost za procjenu skolioze i razlikuje se od skoliometra jer mjeri visinu razlike između konkaviteta i konveksiteta zakrivljenosti. Granična vrijednost od 5 mm definirana je kao značajna u mjerenju grbe na leđima te je u studijama pokazana pouzdanost takvog mjerenja (8).

Isto tako, kut nagiba trupa prihvaćena je klinička mjera asimetrije trupa i dobro korelira sa Cobbovim kutom. Pozitivan nalaz ovog testa patognomoničan je za skoliozu. Pozitivna prediktivna vrijednost testa ovisi o stupnju zakrivljenosti i o iskustvu osobe koja izvodi test (8). Screening testovi mogu uključivati i Moiréovu topografiju (stvaranje trodimenzionalne slike površine leđa pacijenta). Ako se sumnja na idiopatsku

skoliozu, radiografija se koristi za potvrdu dijagnoze i kvantificiranje stupnja zakrivljenosti (tj. Cobbovog kuta) i Risserovog znaka (stupanj okoštavanja ilijakalne apofize). Američke organizacije koje zagovaraju screening preporučuju ispitivanje savijanja prema naprijed u kombinaciji s mjerenjima skoliometrom (29).

U procjeni je tendencija opservaciju i palpaciju integrirati s objektivnim mjerenjima te sve popratiti foto dokumentiranjem. Fotografijama je moguće na jednostavniji način objasniti pacijentu karakteristike njihove skolioze te one mogu biti vrlo korisne dugoročno tijekom tretmana. Fotografije pacijentima daju poticaj za samostalno vježbanje kod kuće, naročito kada je napredak korak-po-korak očigledan. (8).

Što se tiče dijagnostičkih metoda, već je ranije objašnjena važnost radioloških pretraga. Posteroanteriorna i lateralna radiografija kralježnice u stojećem stavu treba se napraviti kod pacijenata sa strukturalnom skoliozom. Cobbov kut mjeri najveću moguću veličinu krivulje s gornje završne ploče gornjeg dijela kralješka prema donjem dijelu kralješka na donjoj završnoj ploči. Mjerenja su isto tako podložna pogrešci očitivača mjerenja. Može se koristiti i lateralna radiografija za identifikaciju deformacije u sagitalnoj ravnini, kao što su primjerice hipokifoza i spondilolisteza (28).

Fukuda-Utenbergov test se rutinski izvodi u neurologiji i ispitivanju vestibularnog sustava te je lak za izvođenje, brz, osjetljiv i ne zahtjeva nikakvu posebnu opremu. Fukuda-Utenbergov test pokazuje značajno slabiju izvedbu u pacijenata s adolescentnom idiopatskom skoliozom, kako za kut rotacije stopala tako i za veličinu pomaka. Ovo se nedvojbeno događa zbog oslabljene sposobnosti registracije pokreta u pacijenata s adolescentnom idiopatskom skoliozom. Problem ovog testa je nepostojanje standardne provedbe u adolescenata. Direktna povezanost između veličine Cobbova kuta i vrijednosti Fukuda-Utenbergerova testa nije pronađena, bilo za veličinu pomaka ili kut rotacije stopala. Ovakvi nalazi sugeriraju kako je dinamički poremećaj propriocepcije primaran poremećaj u adolescentnoj idiopatskoj skoliozi, nastao kao rezultat poremećene kortikalne integracije u još nezrelom korteksu, oštećujući već nesigurnu senzori-motornu kontrolu (31).

Kod navedenih smjernica za provođenje fizioterapijske procjene utvrđena je klinička vjerodostojnost. U usporedbi ostalih screening metoda sa standardnom

fizioterapijskom procjenom uočene su primjerice male razlike u mjerenju kuta pomoću aplikacije i skoliometra, a značajne razlike mjerenja grbe i skoliometra. Postoji korelacija mjerenja kuta nagiba trupa i mjerenja skoliometrom, dok s druge strane povezanost između veličine Cobbova kuta i vrijednosti Fukuda-Utenbegerova testa nije pronađena.

4. ZAKLJUČAK

Kao što je već ranije spomenuto, fizioterapijska bi procjena skolioze trebala identificirati strukturne krivulje, temeljne uzroke, ozbiljnost te potencijal rasta kako bi se pravovremeno moglo djelovati na skoliozu. Stoga je važno odrediti fizioterapijske procedure, duljinu i učestalost terapije, prilikom čega je važno razlikovati sve patološke nalaze. Iako postoje različite dijagnostičke metode, u generalnom screeningu skolioza prilikom fizioterapijske procjene najčešće se koristi Adamsov test pretklona i skoliometar te mjerenje stupnja iskrivljenja kralježnice po Cobbu. Uz crvene zastavice te kritične elemente koje treba utvrditi tijekom prikupljanja anamneze, generalni pregled treba uključivati nalaze povezane s kliničkim sindromima pacijenata.

Obzirom da je etiologija idiopatske adolescentne skolioze multifaktorska, pristup fizioterapijskoj procjeni također treba sagledati u tom kontekstu. Važno je inzistirati na sveobuhvatnosti i temeljitosti procjene te sagledati problem iz što više aspekata. Stoga je jedan od glavnih ciljeva međunarodnog Znanstvenog društva za ortopedsko i rehabilitacijsko (konzervativno) liječenje skolioze uskladiti glavne smjernice za standardnu procjenu skolioze, uzimajući u obzir nove znanstvene dokaze. Tako su fizioterapeuti važna karika za uspješno djelovanje u terapiji skolioze.

5. LITERATURA

1. Matić K. Kinezioterapija posturalnih promjena kralježnice kod adolescenata [Završni rad]. Split: Sveučilište u Splitu, Sveučilišni odjel zdravstvenih studija; 2017 [pristupljeno 05.02.2022.] Dostupno na: <https://urn.nsk.hr/urn:nbn:hr:176:104263>
2. Pavić D. Hrvatska validacija upitnika za procjenu kvalitete života u bolesnika s deformitetima kralježnice liječenih Schroth metodom [Diplomski rad]. Split: Sveučilište u Splitu, Sveučilišni odjel zdravstvenih studija; 2021 [pristupljeno 02.02.2022.] Dostupno na: <https://urn.nsk.hr/urn:nbn:hr:176:629142>
3. Bilić, A. Schroth terapija kod liječenja skolioza u adolescentskoj dobi [Diplomski rad]. 2020. Sveučilište u Splitu: Sveučilišni odjel zdravstvenih studija.
4. Laki V. Fizioterapijska procjena skolioza [Završni rad]. Zagreb: Zdravstveno veleučilište; 2020.
5. Fizioterapeuta, S. I. Č. H. Z. Kliničke smjernice u fizioterapiji.
6. Konieczny MR, Senyurt H, Krauspe R. Epidemiology of adolescent idiopathic scoliosis. *J Child Orthop.* 2013;7:3-9.
7. McAviney J, Roberts C, Sullivan B, Alevras AJ, Graham PL, Brown BT. The prevalence of adult de novo scoliosis: A systematic review and meta-analysis. *Eur Spine J.* 2020;29:2960-9.
8. Negrini S, Donzelli S, Aulisa AG, Czaprowski D, Schreiber S, de Mauroy JC i sur. 2016 SOSORT guidelines: orthopaedic and rehabilitation treatment of idiopathic scoliosis during growth. *Scoliosis Spinal Disord.* 2018;13:3.
9. Tomas K. Elektromiografske karakteristike paravertebralne muskulature u osoba s idiopatskom skoliozom [Diplomski rad]. 2016. Zagreb: Sveučilište u Zagrebu, Kineziološki fakultet.
10. Trošt-Bobić T. Metodika i programiranje kineziterapijskih postupaka [Nastavni materijal]. Split: Sveučilište u Splitu, Kineziološki fakultet; 2014.
11. Glavina A. Razvoj i kineziterapija nepravilnih tjelesnih držanja djece [Disertacija]. 2018. Pula: Sveučilište u Puli, Fakultet za odgojne i obrazovne znanosti.

12. Raczkowski JW, Daniszewska B, Zolynski K. Functional scoliosis caused by leg length discrepancy. *Arch Med Sci.* 2010;6:393-8.
13. McCarthy RE. Management of neuromuscular scoliosis. *Orthop Clin North Am.* 1999;30:435-49.
14. Vialle R, Thévenin-Lemoine C, Mary P. Neuromuscular scoliosis. *Orthop Traumatol Surg Res.* 2013;99:S124-39.
15. Paušić J. Analiza posture: priručnik Kineziološkog fakulteta Sveučilišta u Splitu.
16. Horne JP, Flannery R, Usman S. Adolescent idiopathic scoliosis: diagnosis and management. *Am Fam Physician.* 2014;89:193-8.
17. Le Berre, Morgane & Guyot, M.-A & Agnani, Olivier & Bourdeauducq, Isabelle & Versyp, Marie-Christine & Donze, Cecile & Thevenon, André & Catanzariti, Jean-François. (2017). Clinical balance tests, proprioceptive system and adolescent idiopathic scoliosis. *European Spine Journal.* 26. 10.1007/s00586-016-4802-z.
18. Jada A, Mackel CE, Hwang SW, Samdani AF, Stephen JH, Bennett JT i sur. Evaluation and management of adolescent idiopathic scoliosis: a review. *Neurosurg Focus.* 2017;43:E2.
19. El-Hawary R, Chukwunyerenna C. Update on evaluation and treatment of scoliosis. *Pediatr Clin North Am.* 2014;61:1223-41.
20. Wessberg P, Danielson BI, Willén J. Comparison of Cobb angles in idiopathic scoliosis on standing radiographs and supine axially loaded MRI. *Spine (Phila Pa 1976).* 2006;31:3039-44.
21. Ceballos Laita L, Tejedor Cubillo C, Mingo Gómez T, Jiménez Del Barrio S. Effects of corrective, therapeutic exercise techniques on adolescent idiopathic scoliosis. A systematic review. *Arch Argent Pediatr.* 2018;116:e582-e589.
22. Matić K. Kinezioterapija posturalnih promjena kralježnice kod adolescenata [Završni rad]. 2017. Sveučilište u Splitu, Sveučilišni odjel zdravstvenih studija.
23. Berisha M. Posturalne smetnje djece predpubertetske dobi uzrokovane nepravilnim držanjem i nedostatkom tjelesne aktivnosti [Diplomski rad]. Zagreb: Sveučilište u

Zagrebu, Kineziološki fakultet; 2015 [pristupljeno 12.11.2021.] Dostupno na: <https://urn.nsk.hr/urn:nbn:hr:117:946331>

24. Jurić I. Schroth metoda u liječenju skolioza kroz prikaz slučaja i pregled literature [Diplomski rad]. 2020. Sveučilište u Splitu, Sveučilišni odjel zdravstvenih studija.

25. Chen L, Sun Z, He J, Xu Y, Li Z, Zou Q, Li B. Effectiveness and safety of surgical interventions for treating adolescent idiopathic scoliosis: a Bayesian meta-analysis. *BMC Musculoskelet Disord.* 2020;21:427.

26. Halauk V. Kvaliteta života u zdravlju i bolesti. Radovi Zavoda za znanstvenoistraživački i umjetnički rad u Bjelovaru. 2013;7:251-7.

27. Fartek M. Odrednice kvalitete života povezane sa zdravljem odraslih osoba s adolescentnom idiopatskom skoliozom [Master's thesis]. Zagreb: University of Zagreb, Faculty of Humanities and Social Sciences; 2021 [cited 2022 January 30] Available at: <https://urn.nsk.hr/urn:nbn:hr:131:029268>

28. Parr A, Askin G. Paediatric scoliosis: Update on assessment and treatment. *Aust J Gen Pract.* 2020;49:832-7.

29. Guideline Central [Internet]. Guidelines [citirano 20. studenog 2021.] Dostupno na: <https://www.guidelinecentral.com/summaries/final-recommendation-statement-adolescent-idiopathic-scoliosis-screening/#section-society>

30. Horne JP, Flannery R, Usman S. Adolescent idiopathic scoliosis: diagnosis and management. *Am Fam Physician.* 2014;89:193-8.

31. Le Berre M, Guyot MA, Agnani O, Bourdeauducq I, Versyp MC, Donze C i sur. Clinical balance tests, proprioceptive system and adolescent idiopathic scoliosis. *Eur Spine J.* 2017;26:1638-44.

OPĆI PODATCI

Ime i prezime: Tanja Filipović

Datum rođenja: 08.07.1985.

Adresa stanovanja: Tješimirova 2, 21312, Podstrana

Mobitel: 091/577-3182

e-mail: tfilipovic23@gmail.com

OBRAZOVANJE

1992.-2000. Osnovna škola „Žrnovnica“, Žrnovnica

2000.-2004. V. gimnazija „Vladimir Nazor“, Split

2004.-2008. Kineziološki fakultet Split

2017.-2021. Sveučilišni odjel zdravstvenih studija Split, Fizioterapija

KRATKI OPIS POSLOVA:

Provođenje grupnih (pilates, medicinska gimnastika, korektivna gimnastika) i osobnih treninga koji klijentu omogućuju maksimalan napredak u svim segmentima koji su nužni za optimalno funkcioniranje cijelog tijela.

Rad i savjetovanje trudnica, osoba s kroničnim bolovima mišićno-koštanog sustava, osoba s autoimunim bolestima.

Nadzor nad izvođenjem vibracijskog treninga na Power plate-u

Voditelj sportsko-vrtićkog programa