Komparacija SECT i DECT koronarografije

Stojaković, Tara

Master's thesis / Diplomski rad

2022

Degree Grantor / Ustanova koja je dodijelila akademski / stručni stupanj: **University of Split / Sveučilište u Splitu**

Permanent link / Trajna poveznica: https://urn.nsk.hr/urn:nbn:hr:176:253068

Rights / Prava: In copyright / Zaštićeno autorskim pravom.

Download date / Datum preuzimanja: **2024-04-23**

Sveučilišni odjel zdravstvenih studija
SVEUČILIŠTE U SPLITU

Repository / Repozitorij:

Repository of the University Department for Health Studies, University of Split

zir.nsk.hr

UNIVERSITY OF SPLIT

dabar
DIGITALNI AKADEMSKI ARHIVI I REPOZITORIJI

SVEUČILIŠTE U SPLITU

Podružnica

SVEUČILIŠNI ODJEL ZDRAVSTVENIH STUDIJA

DIPLOMSKI SVEUČILIŠNI STUDIJ

RADIOLOŠKE TEHNOLOGIJE

Tara Stojaković

KOMPARACIJA SECT I DECT KORONAROGRAFIJE

Diplomski rad

Split, 2022.

SVEUČILIŠTE U SPLITU

Podružnica

SVEUČILIŠNI ODJEL ZDRAVSTVENIH STUDIJA

DIPLOMSKI SVEUČILIŠNI STUDIJ

RADIOLOŠKE TEHNOLOGIJE

Tara Stojaković

KOMPARACIJA SECT I DECT KORONAROGRAFIJE

SECT AND DECT CORONAROGRAPHY COMPARISON

Diplomski rad / Master's Thesis

Mentor:

Izv. prof. dr. sc. Krešimir Dolić, dr. med.

Split, 2022.

Zahvala

Zahvaljujem se mentoru izv. prof. dr. sc. Krešimiru Doliću na izuzetnoj pristupačnosti, pomoći i vodstvu prilikom pisanja ovog diplomskog rada.

Najviše se zahvaljujem svojoj obitelji i prijateljima na bezuvjetnoj podršci, pomoći, motivaciji i strpljenju tokom cijelog studiranja.

Zahvaljujem se svojim kolegama koji su bili spremni uskočiti u bilo kojem trenutku kako bi ovaj rad ugledao svjetlo dana.

Također hvala svim kolegama sa faksa s kojima sam provela neponovljive dane studiranja i koji su učinili život zabavnijim.

TEMELJNA DOKUMENTACIJSKA KARTICA

DIPLOMSKI RAD

Sveučilište u Splitu

Sveučilišni odjel zdravstvenih studija

Studij radiološke tehnologije

Znanstveno područje: Biomedicina i zdravstvo

Znanstveno polje: Kliničke medicinske znanosti

Mentor: Izv. prof. dr. sc. Krešimir Dolić, dr. med.

KOMPARACIJA SECT I DECT KORONAROGRAFIJE

Tara Stojaković, 661370

Sažetak:

Koronarna bolest je aterosklerotska bolest koronarnih arterija s posljedičnim razvojem ishemijske bolesti srca te je jedan od vodećih uzroka smrti u razvijenim zemljama i zemljama u razvoju. ''Zlatni'' standard u dijagnostici koronarne bolesti je invazivna koronarografija, no razvojem koronarne CT angiografije omogućena je submilimetarski precizna procjena anatomije koronarnih arterija i srca. Dok su u ranijim fazama za potrebe koronarne CT angiografije korišteni SECT uređaji uz sinkronizaciju s EKG-om, razvoj DECT uređaja je omogućio značajan uzlet u izvođenju koronarne CT angiografije u vidu bolje procjene anatomije i stenoza koronarnih arterija uzrokovanih plakom, mogućnosti procjene perfuzije srca, dobivanje slika s minimalnom količinom artefakata, manju količinu apliciranog jodnog kontrastnog sredstva, bolju karakterizaciju aterosklerotskog plaka i njegovih komponenti, a sve to uz manje doze zračenja za pacijenta.

Dok velika većina provedenih istraživanja govori u prilog DECT uređaja spram SECT uređaja, nadalje ostaje pitanje neadekvatne utilizacije mnogobrojnih mogućnosti DECT uređaja u svakodnevnoj kliničkoj praksi što je vjerojatno posljedica slabije dostupnosti, cijene, kao i nepoznavanja načina rada DECT uređaja. DECT tehniku moguće je ostvariti na više načina, ovisno o strukturi DECT uređaja (o broju izvora zračenja, strukturi/ rasporedu detektora ili korištenju filtera), no pitanje kojom se vrstom DECT tehnike/ uređaja koristiti ovisi o nedostacima i prednostima pojedinih uređaja kao i o konačnom cilju dijagnostičke procedure.

Ubrzani razvoj tehnologije sigurno će dovesti do daljnjeg razvoja, veće dostupnosti i korištenja DECT-a, no daljnja istraživanja potrebna su kako bi se potvrdila korisnost kliničke primjene DECT-a u svakodnevnom radu te kako bi se razvili jedinstveni protokoli kojima će se moći obaviti lakši i strukturiraniji pristup uz dobivanje objektivnih rezultata za procjenu daljnjeg konzervativnog liječenja ili upućivanja na intervencijske postupke.

Ključne riječi: koronarna CT angiografija; SECT; DECT

Rad sadrži: 63 stranice, 18 slika, 1 tablicu, 89 literaturnih referenci

Jezik izvornika: hrvatski

BASIC DOCUMENTATION CARD

MASTER THESIS

University of Split

University Department for Health Studies

Radiology technology

Scientific area: Biomedicine and Healthcare

Scientific field: Clinical and Medical Sciences

Supervisor: Izv. prof. dr. sc. Krešimir Dolić, dr. med.

SECT AND DECT CORONAROGRAPHY COMPARISON

Tara Stojaković, 661370

Summary:

Coronary artery disease is atherosclerotic disease of the coronary arteries with the consequent development of ischemic heart disease and is one of the leading causes of death in developed and developing countries. The "gold" standard in the diagnosis of coronary heart disease is invasive coronary angiography, but the development of coronary CT angiography allows for submillimeter-accurate assessment of the heart and coronary artery anatomy. While in the earlier stages, SECT devices with ECG synchronization were used for coronary CT angiography, the development of DECT devices enabled a significant rise in coronary CT angiography in the form of better assessment of anatomy and stenosis of coronary arteries caused by plaque, ability for cardiac perfusion assessment, obtaining image with minimal amount of artifacts, less amount of applied iodine contrast agent, better characterization of atherosclerotic plaque and its components, all with lower doses of radiation for the patient.

While the vast majority of research speaks in favour of DECT devices versus SECT devices, the question of inadequate use of many possibilities of DECT devices in everyday clinical practice remains, which is probably due to poor availability, cost and ignorance of DECT devices. DECT technique can be realized in several ways depending on the structure of DECT device (number of radiation sources, structure / arrangement of detectors or use of filters), although the question of which type of DECT technique / device should be used depends on the disadvantages and advantages of individual devices as well as purpose of the diagnostic procedure.

As the rapid development of technology will certainly lead to further development, greater availability and use of DECT, further research is needed to confirm the useful clinical impact of DECT in the everyday work process as well as to develop unique protocols that can make the whole process easier and structured with gaining objective results for assessing eventual further conservative treatment or referral to interventional procedures.

Key words: coronary CT angiography; SECT; DECT

Thesis contains: 63 pages, 18 figures, 1 table, 89 references

Original in: croatian

SADRŽAJ

1. UVOD 1

1.1. ANATOMIJA SRCA 3

1.2. SRČANI KRVOTOK 7

1.3. BOLESTI SRCA 9

1.3.1. Koronarna bolest 9

1.3.2. Koronarografija 12

1.4. RAZVOJ KOMPJUTERIZIRANE TOMOGRAFIJE 14

2. CILJ RADA 17

3. RASPRAVA 18

3.1. CT KORONARNA ANGIOGRAFIJA 18

3.1.1. Princip rada koronarne CT angiografije 25

3.2. SECT KORONAROGRAFIJA 29

3.3. DECT KORONAROGRAFIJA 30

3.4. USPOREDBA SECT I DECT KORONAROGRAFIJE 39

3.4.1. Fizikalni princip rada SECT-a i DECT-a 39

3.4.2. Karakterizacija aterosklerotskog plaka SECT-om i DECT-om 41

3.4.3. Doze zračenja tijekom SECT pretrage i DECT pretrage 41

3.4.4. Doze jodnog kontrastnog sredstva tijekom SECT pretrage i DECT pretrage 42

3.4.5. Kvaliteta slike (artefakti) tijekom SECT pretrage i DECT pretrage 43

3.4.6. Ostale mogućnosti DECT koronarografije 44

4. ZAKLJUČAK 45

5. LITERATURA 47

6. ŽIVOTOPIS 55

7. POPIS I OBJAŠNJENJE KORIŠTENIH KRATICA 56

8. PRILOZI 59

1. UVOD

Ishemijska bolest srca često se poistovjećuje s koronarnom bolesti (aterosklerotskom bolesti koronarnih arterija) koja je ujedno njen glavni uzročnik. Iako je i dalje vodeći uzrok smrtnosti u većini zemalja svijeta, stope mortaliteta pokazuju trend smanjivanja, što je vjerojatno uzrokovano poboljšanom prevencijom i liječenjem različitih čimbenika rizika te poboljšanjem zdravstvenog sustava u smjeru dostupnijih laboratorija za kateterizaciju srca, a time i mogućnosti invazivne koronarne angiografije uz PCI (*eng. PCI - Percutaneous Coronary Intervention*). Ipak, dok u mnogim zemljama smrtnost opada, u zemljama nižeg i srednjeg dohotka stope smrtnosti su i dalje visoke, što se može objasniti globalizacijom i dostupnijim "zapadnjačkim" načinom života što posljedično dovodi do visoke prevalencije čimbenika rizika za razvoj kardiovaskularnih bolesti (koronarne bolesti) (1). Glavna dijagnostička metoda u dijagnostici koronarne bolesti je koronarografija ili koronarna angiografija (2), koja omogućuje, u slučaju potrebe, daljnje liječenje u obliku PTCA (*eng. PTCA – Percutaneous Transluminal Coronary Angioplasty*) i/ili PCI. Iako su moguće, komplikacije (alergijske reakcije, infekcije, hipotenzija, disekcija i perforacija krvnih žila, aritmije, kolesterolski embolusi, infarkt miokarda, smrt i dr.) u kateterizaciji srca i koronarografiji su rijetke (2). Koronarografija je logičan izbor u bolesnika kod kojih se očekuje potreba za revaskularizacijom (PCI), a u samom trijažiranju bolesnika koji treba dobiti intervenciju (PCI) pomaže FFR (*eng. FFR- Fractional Flow Reserve*). FFR predstavlja procjenu koronarne fiziologije tj. hemodinamskog značaja koronarne bolesti u razvoju ishemije, a čini ga omjer distalnog koronarnog krvnog pritiska (distalno od mjesta lezije/aterosklerotskog plaka) i proksimalnog koronarnog tlaka tijekom hiperemije (potaknute adenozinom). Normalan FFR iznosi 1, dok omjer 0.7 upućuje i na to da je miokardijalna rezerva toka krvi 70% od normalne (3,4). Kod pacijenata s koronarnom bolesti bez znakova ishemije srca, FFR može pomoći u identificiranju bolesnika koji će imati korist od PTCA/PCI. Graničnu vrijednost FFR-a tako predstavlja omjer od 0.75 gdje se bolesnicima s omjerom 0.75 i većim može odgoditi intervencijski zahvat (PCI/PTCA) (5).

Dok je većina konvencionalnih angiografskih pretraga zamjenjena CT (*eng. Computed Tomography, Computerized Tomography*), MRI (*eng. Magnetic Resonance Imaging*) ili ultrazvučnim (*UZV*) tehnikama snimanja upravo radi izbjegavanja invazivnosti i pridruženih rizika, koronarografija je i dalje "zlatni" standard u dijagnostici koronarne bolesti. Osim

navedenih rizika, problem koronarografije je nemogućnost izravne procjene aterosklerotske bolesti arterije, već se procjena prisustva i opsega aterosklerotskog plaka vrši indirektno preko vizualizacije stenoze ili opstrukcije lumena arterije (6). Upravo CT i MR omogućuju prikaz krvnih žila u neograničenom broju projekcija uz 3-D prikaz za razliku od 2-D prikaza primjenom konvencionalne koronarografije. Problem malog dijametra koronarnih arterija te neprestanih kontrakcija srca prebrođen je značajnim razvojem CT tehnologije, koji omogućuje bolju prostornu i vremensku rezoluciju, kao i bržu akviziciju slika, a sami rezultati su i potvrđeni u studijama koje su dokazale veće poklapanje rezultata u procjeni lumena arterije CT-om te intravaskularnim UZV-om, (6,7) nego konvencionalnom koronarografijom i intravaskularnim UZV-om (6,8).

FFR je moguće procijeniti i korištenjem neinvazivne CT koronarne angiografije ili CTCA (*eng. CTCA - Computed Tomography Coronary Angiography*) bez potrebe za povećanjem doze zračenja ili volumena kontrasta, (9) a studija Budoff i sur. (2016) je verificirala kako CTCA i invazivna koronarografija imaju slične dijagnostičke performanse u detekciji hemodinamski signifikantne koronarne bolesti usporedbom FFR-a u obje tehnike, (10) čime se potvrđuje kako je CTCA korisna za isključivanje značajne koronarne stenoze uz daljnje izbjegavanje nepotrebnih invazivnih postupaka (11).

Jedan od nedostataka klasične CTCA je teška koronarna kalcifikacija, čije rješenje predstavlja uvođenje DECT-a (*eng. DECT – Dual Energy Computed Tomography*), koji za razliku od klasičnih, konvencionalnih SECT-a (*eng. SECT – Single Energy Computed Tomography*) ima mogućnost bolje karakterizacije aterosklerotskog plaka i njegovih komponenti, mogućnost prikaza koronarne anatomije i miokardijalne perfuzije za vrijeme jednog snimanja pacijenta te ne-kontrastnu kvantifikacija kalcija uz mogućnost subtrakcije kalcija iz aterosklerotskog plaka i time poboljšanje vizualizacije lumena arterije.

1.1. ANATOMIJA SRCA

Srce (*lat. cor*) je središnji organ kardiovaskularnog sustava s ulogom šupljeg mišićnog organa ili pumpe, koja svojim kontrakcijama omogućava protjecanje krvi kroz cijeli organizam. Nalazi se u središnjem dijelu prsne šupljine, u donjem dijelu prednjeg sredoprsja (*lat. mediastinum*), između oba plućna krila na način da su dvije trećine srca u lijevoj polovici grudnog koša te je os srca usmjerena od desnog ramena prema lijevom hipohondriju (12,13,14). Za potrebe anatomske nomenklature srce se promatra u tzv. *Valentine* poziciji gdje srce stoji na svojem vrhu (14,15). Srce je veličine ljudske šake i oblika je izokrenutoga stošca, čija je baza (*lat. basis cordis*) usmjerena gore, udesno i natrag (u visini 2. međurebrenog prostora), dok je vrh (*lat. apex cordis*) usmjeren prema dolje, naprijed i ulijevo te se nalazi na ošitu (*lat. diaphragma*) u visini 5. lijevog međurebrenog prostora, medijalno do medioklavikularne linije. Na srcu se razlikuju prednja konveksna površina srca (*lat. facies sternocostalis*) u odnosu s prsnom kosti i rebrima te stražnja ravna površina (*lat. facies diaphragmatica*), koja je u suodnosu s ošitom. Na desnoj strani srca oštar je prijelaz iz prednje u stražnju površinu srca te se isti naziva oštri, desni rub srca (*lat. margo acutus seu dexter*), dok je lijevi rub srca (*lat. margo sinister*) zaobljen tj. tup (*lat. margo obtusus*) (16) i u suodnosu je s lijevim plućnim krilom radi čega se ponekad i opisuje kao treća površina srca (*lat. facies pulmonalis sinistra*). Samo srce ne nalazi se u izravnom kontaktu s navedenim anatomskim strukturama, već se nalazi u svojoj vlastitoj seroznoj ovojnici (zajedno s početnim dijelovima velikih krvnih žila – niže navedene) koja se naziva osrčje ili perikard (*lat. pericardium*) građen iz fibroznog, vanjskog sloja koji je srastao sa stijenkama prsne šupljine (pogotovo s prsnom kosti i ošitom) te unutarnjeg sloja. Unutarnji, serozni sloj ima dva lista: vanjski parijetalni list koji je prirastao uz vanjski fibrozni perikard te visceralni list koji je srastao sa srcem i sa njim tvori epikard (lat. epicardium) – vanjski sloj srčane stijenke. Između parijetalnog i visceralnog lista se nalazi perikardijalna šupljina s malom količinom serozne tekućine koja omogućuje gibanje srca bez trenja (12,16,17,18).

Na bazi srca idući slijeva nadesno nalaze se: aorta (*lat. aorta*), plućna arterija (*lat. a. pulmonalis*) te gornja šuplja vena (*lat. vena cava superior*), dok donja šuplja vena (*lat. vena cava inferior*) ulazi u desni atrij iznad ošita (slika 1.). Srčane šupljine su pomoću interatrijske srčane pregrade (*lat. septum interatriale*) u blizini baze srca podijeljene na lijevu i na desnu pretklijetku (*lat. atrium cordis sinistrum et dextrum*) dok su prema vrhu srca pomoću interventrikularne pregrade (*lat. septum interventriculare*) podijeljene na lijevu i na desnu

klijetku (*lat. ventriculus cordis sinister et dexter*). Gledajući izvana na srcu se nalazi kružna brazda (*lat. sulcus coronarius*) u kojoj su uložene krvne žile srca. Na stražnjoj površini srca u kružnoj, koronarnoj brazdi je koronarni sinus (*lat. sinus coronarius*) u koji se ulijevaju hranidbene vene srčanog krvotoka. Od kružne brazde prema vrhu srca protežu se brazde u kojima je uložen hranidbeni krvotok srca tj. koronarne arterije (12,16,17).

Srce povezuje dva različita kruga cirkulacije koji se nazivaju mali (plućni optok) te veliki (sistemski) optok. Mali, plućni optok započinje plućnom arterijom, (*lat. a. pulmonalis*) koja odvodi vensku krv iz desne klijetke - ventrikula (*lat. ventriculus cordis dexter*), a čije zasebne grane – lijeva i desna plućna arterija ulaze u odgovarajuće plućno krilo. Daljnjim grananjem arterija nastaje kapilarna mreža u stijenci alveola gdje se vrši izmjena ugljikova dioksida i kisika te se venska krv oksigenira. Potom oksigenirana krv putem plućnih vena (po dvije iz svakog plućnog krila) dolazi do lijeve pretklijetke - atrija (*lat. atrium cordis sinistrum*). Time krv ulazi u veliki optok ili sistemnu cirkulaciju te završava svoj tok kroz plućnu cirkulaciju. Daljnjim kontrakcijama srca, krv iz lijeve pretklijetke ulazi u lijevu klijetku ili ventrikul, (*lat. ventriculus cordis sinister*) nakon čega arterijska krv ulazi u aortu s krajnjom distribucijom po cijelom organizmu putem svojih ogranaka i kapilara. Putem gornje (*lat. vena cava superior*) i donje (*lat. vena cava inferior*) šuplje vene krv cijelog organizma vraća se u srce, tj. u desnu pretklijetku ili atrij (*lat. atrium cordis dextrum*) u koju se također ulijeva i koronarni sinus koji dovodi vensku krv samog srca (hranidbena cirkulacija srca). Komunikacija desnog atrija i desnog ventrikula odvija se preko desnog atrioventrikularnog ušća čiji se zalistak zove trikuspidalna valvula (*lat. valvula tricuspidalis*). S druge strane, lijevi atrij prima oksigeniranu (arterijsku) krv iz 4 plućne vene (po dvije vene za svako plućno krilo) te komunicira s lijevim ventrikulom preko lijevog atrioventrikularnog ušća, čiji je zalistak bikuspidalna (mitralna) valvula (*lat. valvula bicuspidalis*). Desni ventrikul ima oblika piramide s bazom usmjerenom prema atriju. Na bazi se nalaze desno atrioventrikularno ušće (smješteno desno) te, smješteno lijevo, ušće plućne arterije sa svoja tri semilunarna zaliska (*lat. valva trunci pulmonalis*) kroz koju se krv iz desnog ventrikula sistolom potiskuje u plućnu arteriju (slika 1.). Lijevi ventrikul ima oblik stošca s bazom usmjerenom prema atriju na kojoj su lijevo atrioventrikularno ušće (smješteno lijevo) i ušće aorte sa svoja tri semilunarna zaliska (*lat. valva aortae*) (12,16,17). Oba ventrikula imaju svoj ulazni i izlazni dio, čiju granicu kod desnog ventrikula čini supraventrikularni greben, (*lat. crista supraventricularis*) dok kod lijevog to čini prednji listić mitralne valvule (*lat. cuspis anterior valvulae mitralis*) (16). Za vrijeme sistole ventrikula, atriji su u fazi dijastole te se zatvaraju atrioventrikularna ušća a otvaraju se

arterijska ušća – *valva aortae* i *valva trunci pulmonalis*. Za vrijeme dijastole ventrikula, atriji su u fazi sistole te se otvaraju atrioventrikularna ušća, dok se *valva trunci pulmonalis* i *valva aortae* zatvaraju, čime se omogućuje punjenje ventrikula (12,16,17).

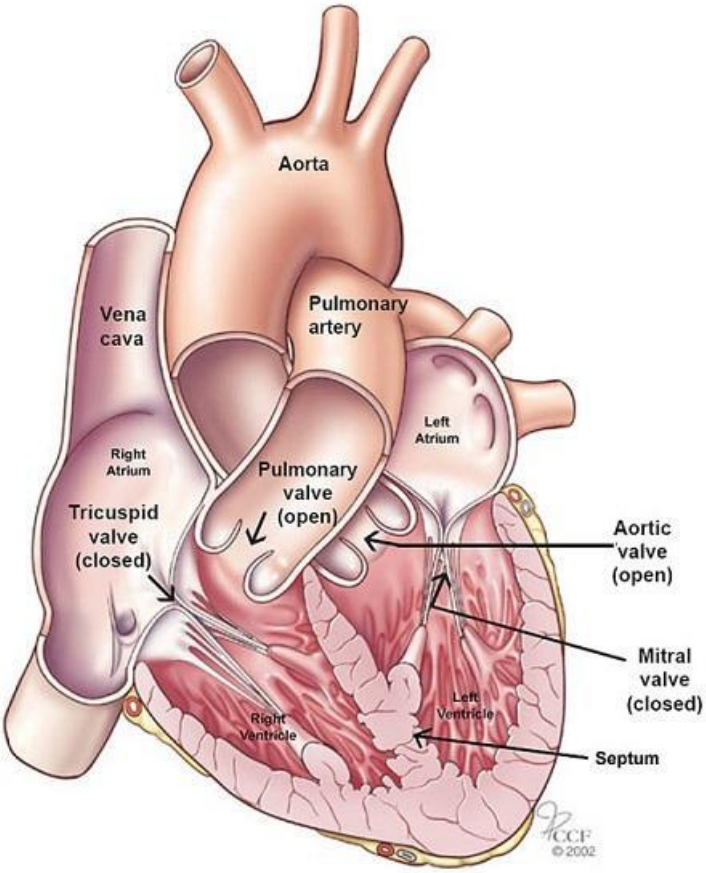

Slika 1. Prikaz srčanih komora, atrioventrikularnih i arterijskih ušća (preuzeto s: https://my.clevelandclinic.org/health/body/21704-heart)

Stijenka srca ima tri sloja: unutrašnji sloj je endokard (*lat. endocardium*) koji odgovara endotelu krvnih žila te u području atrioventrikularnih ušća stvara duplikature u obliku listića (kuspisa) te polumjesečaste zalistke (semilunarne zalistke) u području arterijskih ušća; srednji mišićni dio je miokard (*lat. myocardium*), koji se u području ventrikula izbočuje te stvara papilarne mišiće (*lat. mm. papilares*), koji su tetivama (*lat. chordae tendineae*) spojeni na ventrikularnu površinu zalistaka atrioventrikularnih ušća; vanjski sloj je epikard (*lat. epicardium*) koji je visceralni list perikarda (12,16).

Uz miokard treba razlikovati i srčani provodni (kondukcijski) sustav, koji stvara i provodi podražaje za ritmičku kontrakciju oba atrija, a potom i ventrikula. U sinoatrijskom

dijelu (čvoru) provodnog sustava nastaju impulsi za kontrakciju koji se šire atrijima uzrokujući kontrakciju istih te potom dolaze do atrioventrikularnog dijela tj. atrioventrikularnog čvora od kojeg se nastavlja Hissov snopić. Uskoro se Hissov snopić podijeli na lijevi i desni krak koji interventrikularnim septumom dođu do vrha srca te se dalje razgranjuju u stijenci pripadajućih ventrikula putem Purkinjeovih vlakana do kardiomiocita (12,19). Impuls prvenstveno dovede do kontrakcije papilarnih mišića (čime se zatvara atrioventrikularno ušće) a u daljem tijeku dolazi do kontrakcije vrha srca prema bazi ventrikula čime se krv potiskuje kroz arterijska ušća (12).

1.2. SRČANI KRVOTOK

Srčani krvotok (koronarna cirkulacija) predstavlja hranidbeni krvotok srca (u užem smislu miokard). U njega su uključeni lijeva i desna srčana (koronarna) arterija (*lat. a. coronaria sinistra et dextra*), koje izlaze iz početnog dijela aorte (iz Valsalvinih sinusa semilunarnih zalistaka, točnije prednjeg i lijevog stražnjeg aortnog/ Valsalvina sinusa dok desni stražnji aortni/ Valsalva sinus obično ne dovodi do koronarne arterije) te vene srca (*lat. venae cordis*), koje se ulijevaju u koronarni sinus odakle se venska krv srca dalje potiskuje u desni atrij (slika 2.). Koronarna cirkulacija dostiže vrhunac protoka tijekom dijastole, dok tijekom sistole (ventrikla) gotovo potpuno prestaje (12,18).

Lijeva koronarna arterija (*lat. a. coronaria sinistra; eng. LMCA – Left Main Coronary Artery*) koja se po izlasku iz aorte pruža duž koronarne kružne brazde ulijevo prehranjuje lijevi atrij i ventrikul, prednju stijenku desnog ventrikula te prednji dio spetuma (12). Duljine je od 2mm do 4cm (20,21) te se grana na svoje dvije terminalne grane: lijeva cirkumfleksna arterija (*eng. LCX – Left Circumflex*) i lijeva anteriorna descendentna arterija (*eng. LAD – Left Anterior Descending*). LAD se nastavlja od bifurkacije LMCA duž lijeve strane plućne arterije prema vrhu srca u prednjoj interventrikularnoj brazdi. Dužine je od10 cm do 13cm, podijeljena je u tri segmenta (proksimalni segment do izlazišta prvog perforatora, srednji segment te distalni segment) i daje dijagonalne grane na prednjoj površini srca te septalne perforatore. LCX također izlazi iz bifurkacije LMCA te se pruža prema lijevo u koronarnoj kružnoj brazdi prošavši pulmonalnu površinu srca čime dospijeva na stražnju dijafragmalnu stranu srca. Dužine je od 5cm do 8cm, a prvom marginalnom granom podijeljena na proksimalni i na distalni segment (21).

Desna koronarna arterija (*lat. a. coronaria dextra; eng. RCA – Right Coronary Artery*) po svom izlazištu iz aorte usmjerava se prema desnom rubu srca, gdje se potom nastavlja u kružnoj koronarnoj brazdi na dijafragmalnoj, inferiornoj strani srca. Dužine je od 12 cm do 14 cm, podijeljena je na tri segmenta (proksimalni, srednji i distalni segment), a duž svog toka daje više grana: konusnu grana, koja opskrbljuje izlazni dio desne klijetke, atrijalna grana, arterija sinusnog čvora, desnu rubnu granu, koja se pruža duž desnog ruba srca do vrha srca i opskrbljuje desnu klijetku, atrioventrikularna grana za atrioventrikularni čvor te stražnju interventrikularna grana (koja leži u stražnjoj interventrikularnoj brazdi). Zaključno, RCA opskrbljuje stražnji dio septuma, stražnju stijenku lijevog ventrikula te desni atrij ventrikul uz

sinoatrijski i atrioventrikularni čvor (12,21). Ovisno o podrijetlu posteriorne descedentne arterije (*eng. PDA – Posterior Descending Artery*), koja prolazi duž stražnje interventrikularne brazde te duž posterolateralne grane određuje se koronarna dominacija, koja je u 70% slučajeva desna dominacija (PDA i posterolateralna grana dobiva opskrbu iz RCA), u 10% slučajeva je lijeva dominacija (opskrba iz LCX) a u 20% slučajeva je kodominacija (opskrba iz RCA i LCX) (14,21).

Koronarne vene se dijele u dvije skupine: veliki srčani venski sustav i mali srčani venski sustav (drenira unutarnju trećinu miokarda u srčane komore putem tzv. Tebezijskih vena (*eng. Thebesian veins*), prvenstveno raširene u desnom ventrikulu i u desnom atriju). Veliki srčani venski sustav čine koronarni sinus i njegovih pritoci (velika srčana vena, prednja interventrikularna vena, lijeva marginalna vena, lijeve posteriorne vene, kosa Marshallova vena, posteriorna interventrikularna vena, mala srčana vena, ventrikularne septalne vene), vene koje dreniraju desni ventrikul (desna marginalna vena, anteriorne srčane vene, infundibularne vene, Zuckerkandlova vena, Cruveilhierova vena) te vene koje dreniraju atrije (22). Na ušću koronarnog sinusa nalazi se polumjesečasta tebezijska valvula (18).

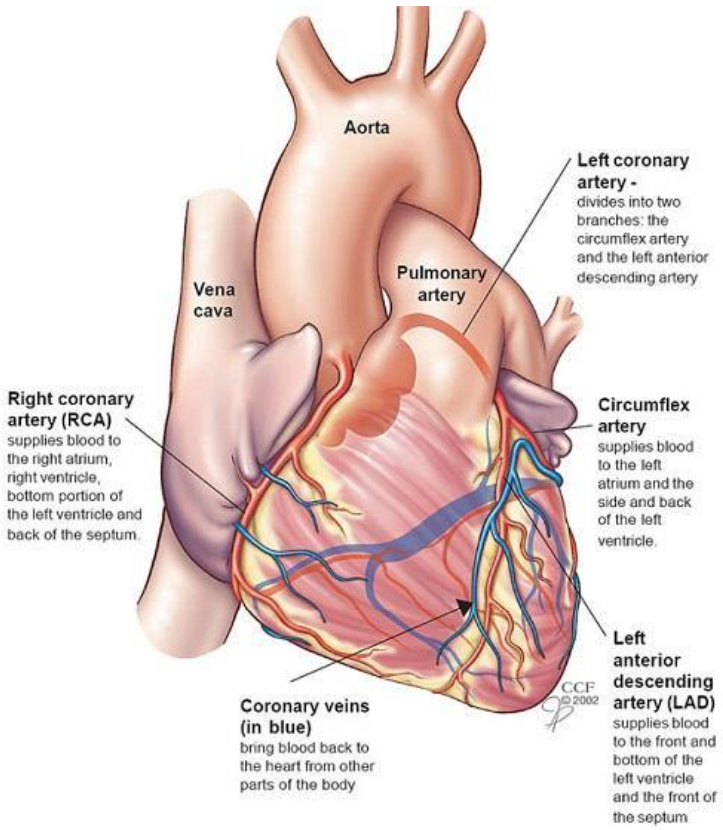

Slika 2. Prikaz koronarnih arterija i vena (preuzeto s: https://my.clevelandclinic.org/health/body/21704-heart)

1.3. BOLESTI SRCA

Dok u bolesti srca spadaju kronično zatajivanje srca, srčane greške, poremećaji ritma i provođenja (aritmije), stenoze i insuficijencije pojedinih zalistaka, infekcijski endokarditis, miokarditis (infektivni i neinfektivni), perikarditis, reumatska vrućica te kardiomiopatije, govoreći o bolestima srca u užem smislu obično se razmatra patologija koronarnih arterija tj. koronarna bolest (*eng. CAD – Coronary Artery Disease*).

1.3.1. Koronarna bolest

Koronarna bolest (CAD) predstavlja aterosklerotsku bolest koronarnih arterija (slika 3.) upalne prirode, koja je u podskupini kardiovaskularnih bolesti vodeći uzrok smrti u razvijenim zemljama te u zemljama u razvoju (23,24,25,26). Posljedica CAD-a jest ishemijska bolest srca koju čini skup kliničkih sindroma nastalih kao rezultat poremećene koronarne cirkulacije i poremećene opskrbe srca krvlju i kisikom. Manifestacije (klinički sindromi) ishemijske bolesti srca, ujedno i CAD-a, su stabilna angina pektoris (AP) te akutni koronarni sindrom koji uključuje nestabilnu angina pektoris (bez ST elevacije), NSTEMI (*eng. non-ST Elevation Myocardial Infarction*) i STEMI (*eng. ST Elevation Myocardial Infarction*), a iste ovise o stupnju opstrukcije koronarnih arterija, kao i brzini nastanka opstrukcije. Iako se u užem smislu pojam CAD povezuje s aterosklerotskim promjenama koronarnih arterija, simptomatologija ishemijske bolesti srca također može biti uzrokovana i neaterosklerotskim poremećajem koronarnih arterija (npr. Prinzmetalova angina) (23,27).

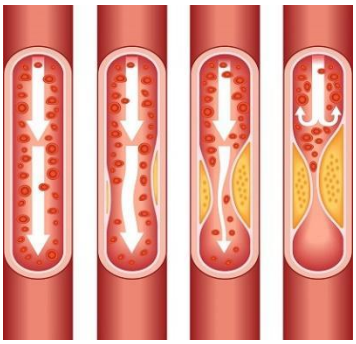

Slika 3. Prikaz progresije aterosklerotskog plaka u CAD. Rastom plaka dolazi do smanjenja ili čak totalnog prestanka protoka krvi. Plak također može puknuti čime nastaje na mjestu rupture krvni ugrušak koji blokira cirkulaciju (preuzeto s: https://www.cdc.gov/heartdisease/facts.htm)

Incidencija CAD-a pokazuje tendenciju pada u razvijenim zemljama uslijed provedbe primarne i sekundarne prevencije, dok u zemljama u razvoju podaci pokazuju veliku varijabilnost (28) s pojedinim studijama, koje ipak govore u prilog povećanju prevalencije CAD-a (29). Nastanak CAD-a povezan je s aterosklerotskim promjenama koronarnih arterija. Samim time, svi već prije poznati čimbenici koji potiču nastanak ateroskleroze, postaju čimbenici rizika i za CAD. Pušenje cigareta povezano je s težinom CAD-a, a prestanak pušenja dovodi do smanjenja rizika za CAD. Samo pušenje nije povezano s lokacijom okluzije koronarnih arterija, kao ni s brojem arterija zahvaćenih CAD-om (29). Smrtnost pušača uzrokovana CAD-om 70% je veća u usporedbi sa smrtnosti nepušača (23). Ostali čimbenici rizika su šećerna bolest, hiperlipidemija, nedostatna tjelesna aktivnost (sedentarni način života), pretilost, arterijska hipertenzija, menopauza, bolesti bubrega (23,27). Novije studije o etiologiji CAD-a stavljaju naglasak na genetsko nasljeđe pojedinca te su verificirani genomski lokusi, koji utječu na rizik CAD-a, a ujedno predstavljaju moguće ciljeve terapije za CAD (npr. u metabolizmu lipida) (23,24,26).

Klinički oblici ishemijske bolesti srca, a time i CAD-a mogu biti kronični (asimptomatska koronarna bolest, stabilna angina pektoris, ishemijska kardiomiopatija) i akutni (iznenadna srčana smrt, nestabilna angina pektoris, NSTEMI, STEMI). Simptomi bolova u prsima karakteristika stezanja, pritiska, težine ili osjećaja gušenja, u trajanju do deset minuta, a pogotovo ako su provocirani stresom ili tjelesnim naporom, ukazuju na vjerojatnu stabilnu anginu pektoris. Primjena sublingvalnog nitrata dovodi do promptne regresije tegoba. Bolesnici s navedenom kliničkom slikom (koja može biti praćena i mučninom te zaduhom) (27) prolaze opsežnu dijagnostiku koja uključuje laboratorijske pretrage usmjerene prema određivanju biomarkera (serumski troponin T i I, CK MB, myoglobin, u nešto manjoj mjeri i AST, ALT i LDH) (30), RTG-u prsnog koša, EKG-u, ergometrijskom testiranju, kontinuiranom EKG-u, ehokardiografiji te koronarografiji. Koronarografija čini ''zlatni'' standard dijagnostike koronarne bolesti srca, dok koronarna CT angiografija predstavlja metodu probira. Liječenje stabilne angine pektoris uključuje niske doze ASK, statine, ACE-inhibitore u slučaju prisustva zatajivanja srca, betablokatore, blokatore kalcijevih kanala te antianginalne lijekove (nitrati). Revaskularizacijska terapija miokarda može se izvesti kirurškom revaskularizacijom u bolesnika sa stabilnom anginom pektoris ili putem PCI-a (27).

U slučaju akutnog koronarnog sindroma bez ST elevacije (nestabilna angina pektoris te NSTEMI) simptomi se očituju kao novonastala angina tj. bolovi u prsima, pogoršanje

prijašnje stabilne AP, AP koja se pojavljuje u mirovanju i/ili kao AP rastućeg intenziteta. EKG može verificirati nespecifične promjene kao što su denivelacija ST-spojnice ili inverzni T valovi, no nema klasične ST elevacije prisutne u STEMI. Povišene vrijednosti CK-MB i troponina omogućuju razlikovanje NSTEMI-a od nestabilne AP. Liječenje uključuje ASK, klopidogrel, LMWH (*eng. Low Molecular Weight Heparin*) te antiishemijsko liječenje (betablokatori, nitrati, kalcijevi antagonisti). Koronarografija se može primjeniti konzervativnijim pristupom tek kod visoko rizičnih bolesnika (bolesnika s rekurentnom ishemijom, anginom u mirovanju ili prilikom testova opterećenja) ili drugim agresivnijim, ranim pristupom kod svih bolesnika koji nemaju kontraindikaciju za istu (slika 4.) (27,31,32).

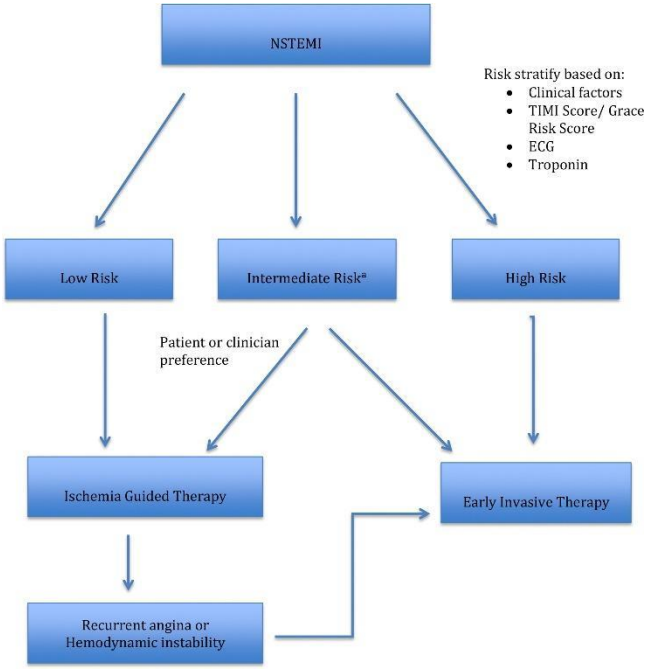

Slika 4. Stratifikacija rizika u bolesnika s NSTEMI. Za bolesnika s intermedijarnim rizikom preporuka je rano invazivno liječenea. Prilikom određivanja rizika u obzir se uzimaju klinički faktori, *TIMI score* (dob, DM, arterijska hipertenzija, sistolički tlak < 100 mmHg, tjelesna masa < 67 kg, anteriorna ST elevacija ili LBBB, vrijeme do tretmana > 4 sata, tahikardija), EKG, troponin (preuzeto s: Hedayati T, Yadav N, Khanagavi J. Non-ST-Segment Acute Coronary Syndromes. Cardiol Clin. 2018 Feb;36(1):37-52.)

Akutni infarkt miokarda (STEMI ili NSTEMI) najteža je manifestacija akutnog koronarnog sindroma koja se očituje bolovima u prsištu jačeg intenziteta i duljeg trajanja (obično preko dvadeset minuta) karakterističnog pritiska ili težine sa širenjem u lijevu ili obje ruke. Praćen je osjećajem mučnine, znojenjem i slabošću, a bol je neovisna o micanju tijela ili o respiracijama (27). NSTEMI čini 60-75% svih infarkta miokarda (33). STEMI je verificiran

EKG-om koji pokazuje elevaciju ST-spojnice uz povišene biljege nekroze (troponin i CK-MB) u laboratorijskim nalazima. Liječenje podrazumijeva aplikaciju MONA terapije (Morfij, O-Kisik, Nitroglicerin, Aspirin 300mg) uz klopidogrel 600mg te transport bolesnika u centar koji izvodi perkutanu koronarnu intervenciju (PCI). Druge dvije opcije reperfuzije su kirurška reperfuzija, koja se rjeđe koristi te medikamentna reperfuzija fibrinolitičkim lijekovima (u bolnicama bez mogućnosti PCI) unutar prva tri sata od početka simptoma. PCI podrazumijeva verificiranje lezije koronarne arterije putem koronarografije, a potom i aplikaciju *stenta*, dok je perkutana transluminalna koronarna angioplastika (PTCA) aplikacija balon angioplastike, tj. širenja balona na mjestu suženja (aterosklerotski plak) te odstranjenje balona po proširivanju suženja arterije (27). Kod NSTEMI-a antitrombotska terapija (antitrombociti i antikoagulansi) stabilizira plak i potiče endogenu fibrinolizu, a PCI je rezerviran za rekurentnu ishemiju unutar 24 sata od početka simptoma. Cilj ovakve terapije u NSTEMI jest prevencija totalne okluzije arterije. Suprotno tome, STEMI zahtijeva promptnu reperfuziju (PCI) unutar 2 sata od početka ishemije (simptoma) uz adjuvantnu antitrombotsku terapiju. Slično se liječe i visoko rizični NSTEMI pacijenti (33). Stope mortaliteta u bolesnika s akutnim infarktom miokarda su u padu (34,35) zahvaljujući značajnim napretcima i razvijenoj mreži centara koji izvode PCI.

1.3.2. Koronarografija

Angiografija koronarnih arterija (koronarna angiografija, koronarografija) je invazivna metoda uvođenja katetera kroz perifernu arteriju (najčešće femoralnu arteriju) u korijen aorte te potom sondiranja i ubrizgavanja kontrasta u lijevu i u desnu koronarnu arteriju pod kontrolom RTG-a (slika 5.) (27). Koronarografija predstavlja ''zlatni'' standard u dijagnostici koronarne bolesti (2) tj. procjeni opsega aterosklerotskih promjena/plakova, kao i posljedične stenoze koronarnih arterija, pogotovo u koronarnih bolesnika kod kojih se očekuje daljnja mogućnost intervencije u obliku PTCA i/ili PCI-a. Indikacije su poznata ili suspektna koronarna bolest (stabilna angina s progresijom simptoma, nestabilna angina, akutni infarkt s naglaskom na STEMI, nakon revaskularizacije u slučaju ponovne angine), stečene i urođene srčane greške te kongestivno zatajenje srca (27).

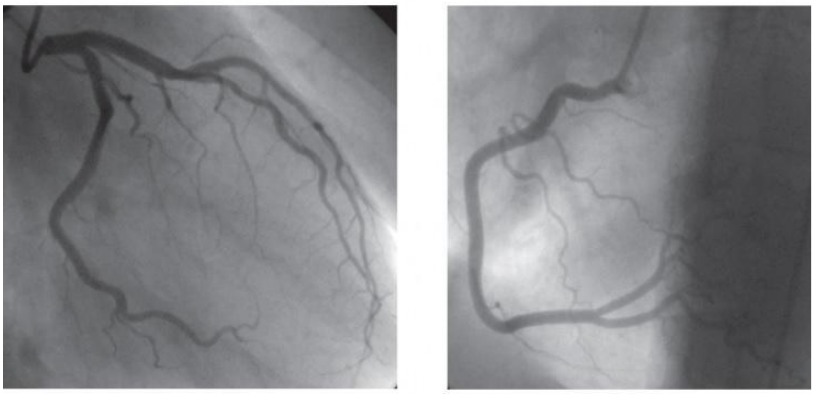

Normal coronary arteries on the left side of the heart

Normal coronary arteries on the right side of the heart

Slika 5. Prikaz normalno koronarnog angiograma lijeve i desne strane srca (preuzeto s: https://www.heartfoundation.org.nz/your-heart/heart-tests/coronary-angiography)

1.4. RAZVOJ KOMPJUTERIZIRANE TOMOGRAFIJE

Informatička postignuća i sve veća dostupnost računala omogućili su razvoj računalne tomografije ili CT-a kao odgovora u rješenju nedostataka konvencionalne radiografije, kao što su problem neučinkovite apsorpcije X-zraka (rendgenskih zraka), rasipanje rendgenskih zraka i posljedično smanjenje kontrasta, prikaz 3-D tijela na 2-D film (radiološku sliku) uz posljedičnu superpoziciju / preklapanje pojedinih organa te problem kontrastne rezolucije između područja (na radiografskoj slici) različite atenuacije rendgenskih zraka (*eng. X-ray*) (36).

Razvoj suvremenog CT-a tekao je u više generacija. U prvoj generaciji CT uređaja, namijenjenoj za pregled glave, rendgenske zrake bile su kolimirane u obliku uskog snopa (*eng. pencil-beam*) te se rendgenska cijev (a time i snop) kretala translacijsko-rotacijski, što bi predstavljalo prolazak snopa zraka kroz regiju interesa, a potom rotaciju rendgenske cijevi i detektora za 1° te ponovni prelazak snopa zraka do ukupno 180° rotacije (slika 6.) (36).

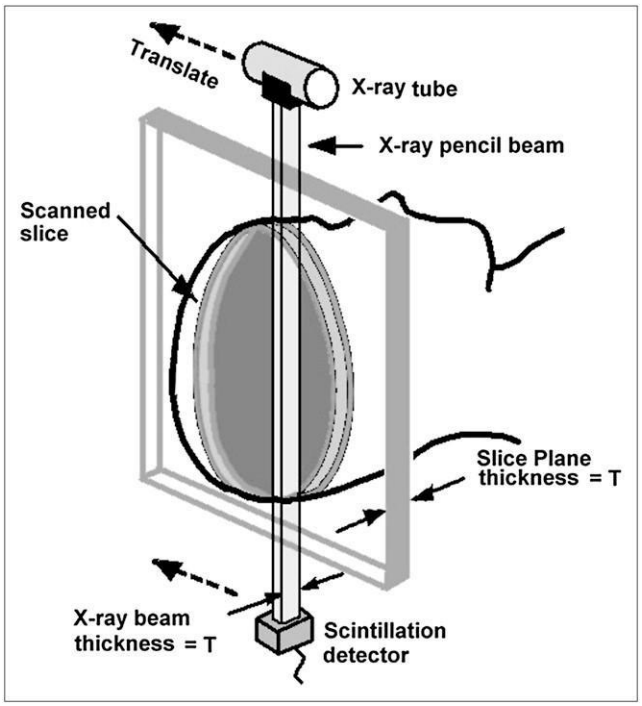

Slika 6. Prva generacija CT uređaja (princip rada). Translacijsko gibanje uskog snopa rendgenskih zraka (*pencil-beam*) koje se očitavaju na detektoru s nasuprotne strane rendgenske cijevi. Po završetku translacijskog gibanja slijedi rotacija rendgenske cijevi i detektora za 1° (preuzeto iz: Goldman LW. Principles of CT and CT technology. J Nucl Med Technol. 2007 Sep;35(3):115-28; quiz 129-30.)

U drugoj generaciji CT uređaja kretanje je ostalo translacijsko-rotacijsko, no snop je proširen u obliku više uskih snopova uz dodavanje detektora (do ukupno 4 detektora), čime se

skratilo vrijeme akvizicije radiografskih snimki. Uskoro su se u praksi počeli primjenjivati CT uređaji druge generacije s više od 20 detektora. Treća generacija CT uređaja uvela je čisto rotacijsko kretanje rendgenske cijevi i detektora koji su poredani kao lučni niz multiplih detektora nasuprot rendgenskoj cijevi. Kretanje rendgenske cijevi i detektora čvrsto je povezano, a sam snop zraka iz rendgenske cijevi je proširen u obliku širokog snopa (*eng. fan beam*), koji je pokrivao čitavu širinu pacijenta te se projicirao na prvotno 250, a u kasnijim modelima na do 750 detektora. Po izvršetku skeniranja jednog sloja, pomični stol bi pomaknuo pacijenta dublje u otvor *gantry-a* te bi se opet izvršilo skeniranje od 180° (36). Postupak bi se ponavljao do kraja pretrage. Ovo ograničenje od 180° bilo je uzrokovano mnogobrojnim kabelima za napajanje. Problem je otklonjen razvojem tehnologije kliznih prstena (*eng. slip ring*) i spiralnih (*eng. spiral, helical*) CT uređaja, čime je omogućena neprestana rotacija (360°) rendgenske cijevi unutar *gantry-a* dok se tijelo pacijenta kontinuirano pomiče kroz otvor *gantry-a*.

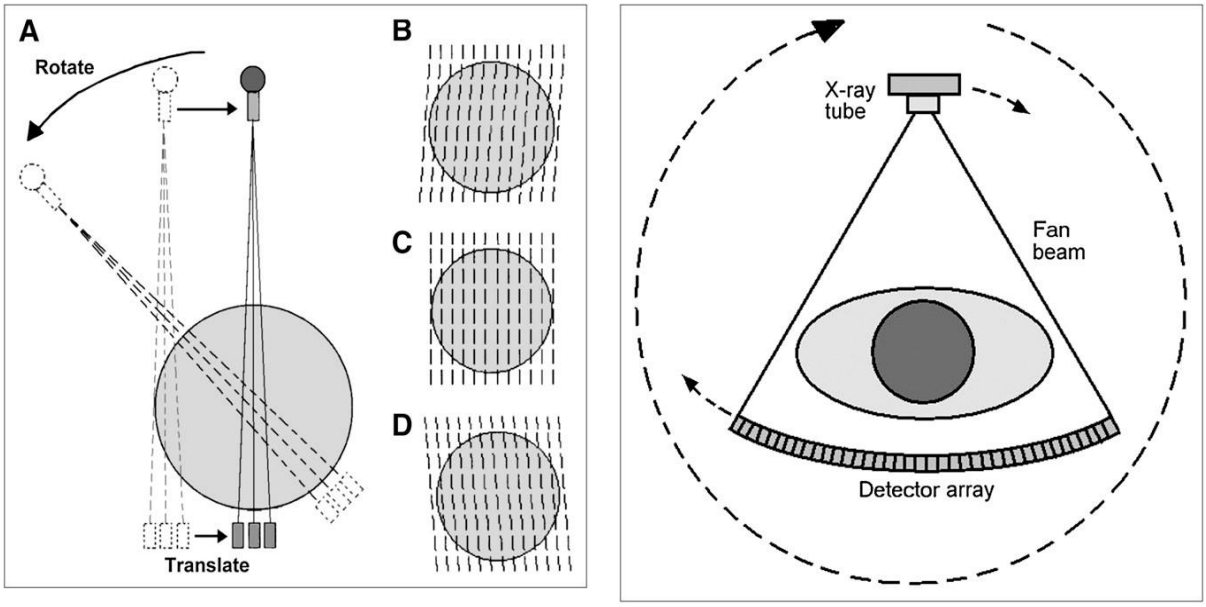

Slika 7. **Lijevo:** princip rada druge generacije CT uređaja gdje je prisutno više uskih snopova rendgenskih zraka (u ovom slučaju 3) čije se transmisije istovremeno zabilježavaju na multiplim detektorima (B-D). Kut između zraka omogućuje dobivanje skenova pod različitim kutem na svakom detektoru. **Desno:** princip rada treće generacije CT uređaja gdje je prisutan široki snop zraka (*fan beam*) uz eliminaciju translacijskog gibanja te niz velikog broja detektora koji se zajedno s rendgenskom cijevi gibaju rotacijski oko pacijenta (preuzeto iz: Goldman LW. Principles of CT and CT technology. J Nucl Med Technol. 2007 Sep;35(3):115-28; quiz 129-30.)

Kod četvrte generacije CT uređaja dizajn obuhvaća stacionarni prsten detektora pri čemu se jedino rendgenska cijev rotira oko pacijenta. Dolazak višeslojnih MSCT uređaja (*eng. MSCT – Multi-Slice Computed Tomography*), uz prijašnje nedostatke velikog raspršenja zraka te veličine uređaja četvrte generacije, doveo je do dodatnog smanjenja potrebe i potražnje za navedenim aparatima, zbog čega su svi moderni CT uređaji aparati treće generacije (36,37). MSCT ili CT s više detektora (*eng. MDCT – Multi-Detector-row CT*) je CT uređaj koji ima dva ili više (4, 8, 10, 16, 32, 64, 128, ...) paralelna reda detektora koji u kombinaciji sa spiralnom tehnologijom skeniranja omogućuje bržu pretragu, (38) tj. prilikom jedne rotacije rendgenske cijevi (i detektora) stekne se istovremeno više slojeva što dovodi do skraćenja pretrage. Moderni CT uređaji su aparati treće generacije koji koriste rotacijsku geometriju u kojoj se rendgenska cijev i detektori okreću oko pacijenta. Rendgenska cijev i detektori poredani u više od 700 redova i više elemenata detektora smješteni su unutar jedinice za skeniranje (*eng. Gantry*). *Gantry* ima otvor u sredini za pomični stol i pacijenta, a ostale komponente MSCT uređaja su kompjuterski sustav za analizu i rekonstrukciju slika dobivenih informacijama s detektora te kontrolni sustav. Rendgenske zrake po prolasku kroz pacijenta dospijevaju do detektora na čijim se elementima mjeri atenuacija zraka, a dobivene informacije se pretvaraju u električne impulse koji se prenose do računala gdje konačno nastaje radiografska snimka (39).

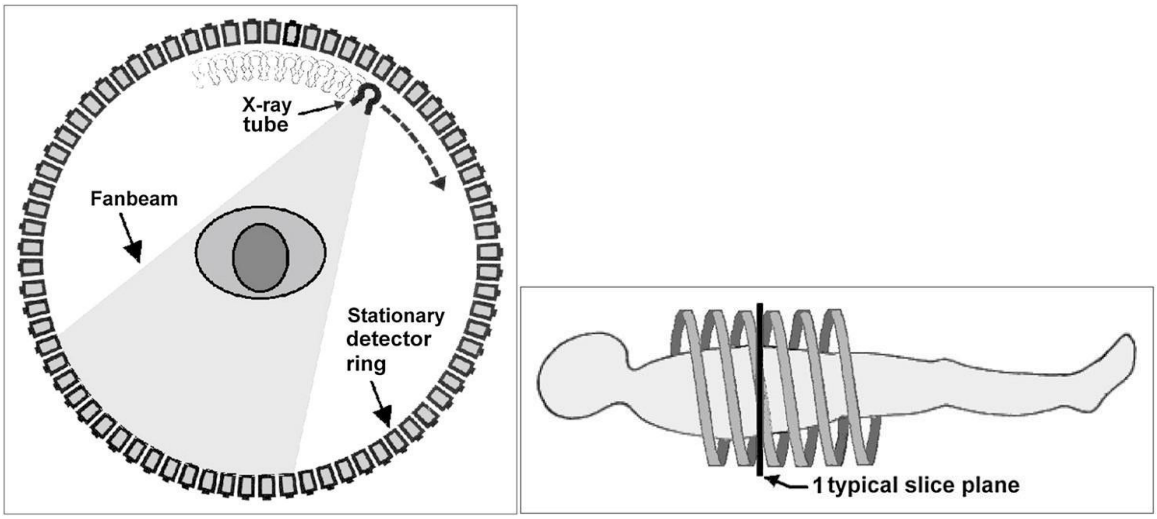

Slika 8. **Lijevo:** princip rada četvrte generacije CT uređaja pokazuje prsten detektora unutar kojeg kruži rendgenska cijev. **Desno:** princip rada spiralnog CT-a u kojem pacijent prolazi kontinuirano kroz gantry čijom se rotacijom istog odvija snimanje (preuzeto iz: Goldman LW. Principles of CT and CT technology. J Nucl Med Technol. 2007 Sep;35(3):115-28; quiz 129-30.)

2. CILJ RADA

Cilj ovog diplomskog rada je detaljno prikazati i rastumačiti način rada te uporabu SECT i DECT koronarografije u svakodnevnoj kliničkoj praksi uz poseban naglasak na usporedbu navedenih dviju tehnika koronarografije.

Korištenjem ključnih pojmova *coronary CT angiography, dual energy CT coronary angiography, single energy CT, dual energy CT* pretražila se dostupna znanstvena literatura u bazi podataka *Pubmed.gov*. Pretraga je ograničena na pregledne članke (*eng. review*), metaanalize i kliničke studije u intervalu posljednjih 11 godina (2012. - 2022. godine) koji su napisani na engleskom jeziku. Daljnjim pregledom navedenih članaka na temelju unaprijed određenih kriterija odabrano je ukupno 89 članaka i poglavlja iz stručnih udžbenika koji su korišteni kao reference u pisanju ovog diplomskog rada (od toga 39 izvora za potrebe uvoda te 50 izvora za potrebe rasprave).

3. RASPRAVA

3.1. CT KORONARNA ANGIOGRAFIJA

CT koronarografija predstavlja neinvazivnu alternativu procjeni koronarnih arterija spram konvencionalne invazivne koronarografije. Prostorna rezolucija, kao i vremenska rezolucija potrebna za adekvatnu CT koronarnu angiografiju (CT koronarografija, koronarna CT angiografija – koronarna CTA, *eng. CCTA – Coronary Computed Tomography Angiography, CTCA – Computed Tomography Coronary Angiography*) omogućena je prethodno navedenim tehnološkim razvojem i usavršavanjem CT uređaja. Prostorna rezolucija je najmanja udaljenost na kojoj se mogu međusobno razlikovati dvije točke, dok je vremenska rezolucija pojam koji označava koliko se brzo mogu dobiti slike neke pomične strukture. U današnje se vrijeme kao standard za CT koronarografiju uzimaju ≥64 slojni MSCT uređaji (40,41). Glavna funkcija MSCT uređaja u koronarografiji je detekcija depozita kalcija u koronarnim arterijama, procjena stenoze ili okluzije te prognoza daljnjeg tijeka CAD-a. Do razvoja i ulaska MSCT uređaja u široku upotrebu, depoziti kalcija (*eng. calcium score*) neinvazivno su se kvantificirali EBCT uređajima (*eng. Electron Beam Computed Tomography*). Kod EBCT uređaja nema mehanički rotirajuće rendgenske cijevi, već se oko pacijenta nalazi anodni prsten kojeg pogađa elektronska zraka čime je moguća brža akvizicija slika / skenova, što značajno poboljšava temporalnu rezoluciju. Upravo radi toga se EBCT gotovo isključivo koristio za određivanje depozita kalcija u koronarnim arterijama (*eng. CACS – Coronary Artery Calcium Scoring*), koji se smatra pokazateljem CAD-a te je standard u određivanju rizika za buduće kardijalne incidente (42,43). U kvantifikaciji CACS-a se koristi Agatstonova metoda. U ovoj metodi se ovisno o denzitetu kalcijevog depozita u plakovima koronarnih arterija (130-199 HU, 200-299 HU, 300-399 HU te ≥ 400HU), istima daju 1, 2, 3 ili 4 boda. Prilikom određivanja najviše gustoće pojedinog plaka uzima se površina od minimalno 1 mm^2. Ukupni Agatston rezultat (*eng. AS – Agatston Score*) nekog pojedinca dobiva se zbrajanjem bodova svih plakova srčanog krvotoka (svih koronarnih arterija), (43) a konačnim zbrojem se opisuje vjerojatnost značajne CAD (tablica 1) (44).

Tablica 1. Procjena vjerojatnosti značajne stenoze u ovisnosti o AS (preuzeto iz: Cheong BYC, Wilson JM, Spann SJ, Pettigrew RI, Preventza OA, Muthupillai R. Coronary artery calcium scoring: an evidence-based guide for primary care physicians. J Intern Med. 2021 Mar;289(3):309-324.)

Agatston score	*Plaque burden*	*Probability of significant CAD*
0	No plaque	Very low
1-10	Minimal plaque	Low
11-100	At least mild atherosclerotic plaque	Mild or minimal coronary artery stenosis
101-400	At least moderate atherosclerotic plaque	Nonobstructive CAD likely, although obstructive disease possible
>400	Extensive atherosclerotic plaque	High likelihood of at least one significant coronary artery stenosis

Budući da je AS metoda relativno složena, razvijene su i druge metode izračunavanja kalcijevih depozita. Jedna je izračunavanje volumena depozita putem verifikacije kalcificiranog plaka, potom računanja ukupnog broja slojeva na kojima se svaki od kalcificiranih plakova nalazi te konačnog izračuna ukupnog volumena u mililitrima (ml). Druga metoda obuhvaća izračunavanje ukupne mase kalcija indirektno putem ukupne mase kalcificiranih plakova. Za izračun je potrebno postaviti fantom s varijabilnim koncentracijama kalcijevog hidroksiapatita (CaHa) ispod toraksa pacijenta za potrebu kalibracije i određivanja depozita kalcija u koronarnim arterijama, a konačan rezultat izražava se u miligramima (mg) CaHa. Novija istraživanja čak koriste ekvivalent kalcija izražen u mg CaHa/ cm^3. Za napomenuti je i metoda izračunavanja pokrivenosti kalcijem u kojoj se izračunava postotak pokrivenosti koronarnih arterija kalcijem te je u izravnoj svezi s dislipidemijama i arterijskom hipertenzijom (43).

Zbog svojih dimenzija, cijene, slabije prostorne rezolucije (po uzdužnoj *z*-osi pacijenta) te razvojem i ulaskom MSCT uređaja u širu uporabu, EBCT zamijenjen je u kardijalnim / koronarnim pretragama novijim MSCT uređajima. MSCT uređaji su omogućili bolju prostornu i temporalnu rezoluciju, učinkovitu koronarnu CT angiografiju, kao i mogućnost evaluacije CACS-a prije koronarne CT angiografije ili tijekom iste (42).

1998. godine uvedeni su prvi 4-slojni MSCT uređaji koji su omogućavali istovremeno skeniranje 4 sloja tijekom rotacije rendgenske cijevi. Iako je navedeno omogućavalo značajno kraću akviziciju slika uz retrospektivno stvaranje tanjih ili debljih slojeva iz istih podataka te pokrivanje većeg volumena po jedinici vremena uz visoku rezoluciju i posljedičnu poboljšanu temporalnu rezoluciju, problem je predstavljala činjenica da pacijenti moraju zadržati dah između 30 i 40 sekundi, budući da je temporalna rezolucija od 250 ms i rotacija rendgenske cijevi od 500 ms nadalje zahtijevala dugotrajno longitudinalno skeniranje. Uvođenje u rad 16-slojnog MSCT-a 2002. godine omogućilo je simultanu akviziciju 16 slojeva po rotaciji rendgenske cijevi. Kako je kod 16-slojnih MSCT uređaja duža pokrivenost z-osi pacijenta (aksijalna ili longitudinalna os) i brža je rotacija rendgenske cijevi (420 ms) uz bolju prostornu rezoluciju, potrebno je kraće zadržavanje daha kod ispitanika. 64-slojni MSCT uređaji imaju rotaciju cijevi od 0.33 sekunde i nešto bolju vremensku rezoluciju koja omogućuje bolju analizu korištenjem retrospektivnog načina sinkronizacije rada MSCT-a uz EKG. Sama pretraga traje oko 15 sekundi čime se dodatno smanjuje period zadržavanja daha te količina apliciranog jodnog kontrastnog sredstva. U daljnjem tijeku razvoja MSCT uređaja za potrebe koronarografije razvijaju se 128-, 256- i 320-slojni MSCT aparati sa dva izvora zračenja ili s klasičnim jednim izvorom (45).

Za zadovoljavajuću CT koronarografiju potrebna je minimalizacija artefakata nastalih neprestanom srčanom aktivnošću (kontrakcijama, sistolama) zbog čega je idealan trenutak srčane aktivnosti, pogodan za CT koronarografiju, sredina ili kraj dijastole. CT koronarografija izvodi se na dva načina: prospektivno sinkronizirano s EKG-om (*eng. prospective triggering*), pri kojem se prethodno determinira faza srčanog ciklusa u kojoj će se odvijati skeniranje, te retrospektivno sinkronizirano s EKG-om (*eng. retrospective gating*), pri kojem se skeniranje odvija tijekom čitave srčane aktivnosti, a potom se za postoproceduralnu rekonstrukciju koriste isključivo presjeci s minimalnom količinom artefakta. U novije vrijeme više se koristi prospektivna metoda uslijed nižih doza zračenja unatoč činjenici da je pregled učinjen u jednoj fazi srčanog ciklusa te je time evaluacija funkcije srca nedostatna (40).

Indikacije za CT koronarografiju su: verifikacija CAD-a u kroničnih simptomatskih bolesnika te u bolesnika s akutnim koronarnim sindromom bez ranije poznate ishemijske bolesti srca, verifikacija CAD-a u bolesnika s novonastalim zatajenjem srca, verifikacija CAD-a u bolesnika koji su predviđeni za kardijalnu operaciju, procjena anomalija koronarnih arterija, procjena rizika u bolesnika nakon postavljanja premosnice (*eng. bypass, CABG – Coronary Artery Bypass Graft*) te nakon PCI-a u asimptomatskih bolesnika. Dok su donedavno bolesnici

s višom frekvencijom rada srca (> 80/min) te s aritmijama imali relativnu kontraindikaciju za CT koronarografiju, upravo je razvoj ≥ 64 slojevnih MSCT uređaja te *dual-source* CT uređaja omogućio adekvatnu pretragu kod ovih bolesnika. Unatoč tome, pacijenti s ovom problematikom prolaze retrospektivnu metodu CT koronarografije čime su podvrgnuti višim dozama zračenja (40). Ranije NICE smjernice (*eng. NICE - UK National Institute for Health and Care Excellence*) iz 2010. godine preporučile su CCTA kod bolesnika s bolovima u prsima i s niskom vjerojatnošću CAD-a, dok je konvencionalna koronarografija bila predviđena za bolesnike s visokom vjerojatnošću CAD-a i vjerojatnom potrebom za PCI. Iste smjernice su 2016. godine proširile upotrebu CCTA kao primarne dijagnostičke opcije u svih bolesnika s novonastolom tipičnom i atipičnom boli u prsima. Navedeno je učinjeno radi niskog troškovnika prilikom izvođenja CCTA kao i odlične, visoko negativne prediktivne vrijednosti (omjer stvarno zdravih ljudi među osobama s negativnim testom) (46) te srednje visoke pozitivne prediktivne vrijednosti (omjer stvarno bolesnih ljudi među osobama s pozitivnim testom) (47).

Osim lokacije i stupnja stenoze ili okluzije te stupnja opterećenosti aterosklerotskim plakovima, CCTA također može verificirati visokorizične faktore kod aterosklerotskih plakova za razvoj akutnog koronarnog sindroma kao što su niska atenuacija te točkaste kalcifikacije u plaku (47). Koronarni aterosklerotski plakovi mogu se podijeliti u 3 tipa: ne-kalcificirani plakovi, koji prestavljaju lezije većeg radiodenziteta od okolnog mekog tkiva no manjeg denziteta od kontrastnog sredstva; kalcificirani plakovi (kompletno kalcificirani), koji su lezije denziteta većeg od kontrastom ispunjenog lumena arterije; mješani plakovi (kalcificirana komponenta čini 20% do 80% plaka) (42). Klasična CCTA može dati tek morfološke karakteristike plakova i posljedičnih stenoza koronarne arterije, no ne može izravno procjeniti njihov utjecaj na hemodinamiku koronarnih arterija. U tome pomaže CT-FFR ili FFR_{CT} (*eng. CT Fractional Flow Reserve*) kao nadopuna CCTA. FFRCT nije invazivan, kao što je slučaj kod klasične invazivne koronarografije (slika 9.), a za njegov izračun su potrebni: ispitanikov anatomski model koronarnih arterija (dobiva se iz CCTA podataka poluautomatskim segmentacijskim algoritmima), granične vrijednosti ispitanikove hemodinamike (priljev i odljev koji se procjenjuju pomoću ventrikularne mase, frekvencije srca i krvnog tlaka u mirovanju) te korištenje računalne dinamike tekućina (*eng. CFD – Computational Fluid Dynamics*). Potom, navedeni srčani uvjeti približe se stanju maksimalne hiperemije pomoću aplikacije adenozina, što dovodi do smanjenja periferne rezistencije (47). CFD se koristi u procjeni hemodinamike koronarnih arterija (procjeni brzine protoka krvi, naprezanja stijenke

koronarne arterije te tlaka na stijenku arterije). U širem smislu, FFRCT je CFD metoda primjenjena na CCTA (48). Korištenje FFRCT-a zajedno s CCTA dovodi do boljeg planiranja za revaskularizaciju sa smanjenjem korištenja invazivne koronarografije u bolesnika bez znakova opstruktivne CAD, što dovodi do smanjenja troškova i manjeg ali učinkovitijeg korištenja resursa (49). U provedenim studijama, FFRCT dobro korelira s FFR-om dobivenim invazivnom koronarografijom te čak smanjuje omjer broja pacijenata kojima je inicijalno preporučena invazivna koronarografija zbog stenoze ≥ 50%. Također, FFRCT manji od 0.80 bolji je pokazatelj potrebne revaskularizacije ili opasnost od budućih opasnih kardijalnih incidenata od same potvrde teške stenoze dobivene CCTA-om (50).

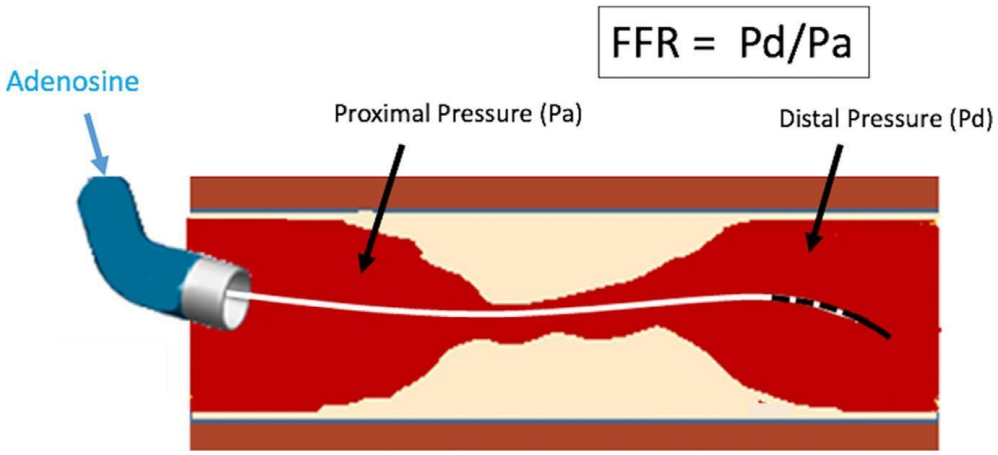

Slika 9. Prikaz izračuna FFR-a kod invazivne koronarografije. Vodilica sa senzorom tlaka se provuče distalno od mjesta lezije (aterosklerotskog plaka) te se FFR izračuna kao omjer tlaka distalno od plaka (Pd) te tlaka proksimalno od plaka (Pa). Vrijednosti navedenih parametara se dobivaju tijekom hiperemije inducirane adenozinom (preuzeto iz: Shah NR, Pierce JD, Kikano EG, Rahnemai-Azar AA, Gilkeson RC, Gupta A. CT Coronary Angiography Fractional Flow Reserve: New Advances in the Diagnosis and Treatment of Coronary Artery Disease. Curr Probl Diagn Radiol. 2021 Nov-Dec;50(6):925-936.)

Time je vrijednost FFRCT od 0.80 determinirana kao granična vrijednosti iznad koje nije potrebna daljnja dijagnostika, dok je za stenoze koronarnih arterija sa FFRCT vrijednostima između 0.76 i 0.80 potrebna daljnja dijagnostika ili invanzivna koronarografija u slučaju potvrde visokorizičnih osobina aterosklerotskih plakova, značajnijeg opterećenja aterosklerotskom bolešću ili većeg broja stenoza. U slučaju FFRCT vrijednosti ≤ 0.75, potrebna

je invazivna koronarografija (slika 10.). Također, implikacija dobivene vrijednosti FFRCT na konačnu terapiju i liječenje ovisi o samoj lokaciji na kojoj je isti istraživan (proksimalni segment, distalni segment, manji ogranci). FFRCT vrijednosti treba izračunati za sve srednje teške stenoze (50%-69%) te teške stenoze (>70%), a rezultate objediniti zajedno s izvješćem učinjene CCTA. U praksi FFRCT rezultati su naknadno dodani izvješću učinjenje CCTA, zbog dužeg vremenskog intervala potrebnog za izračun vrijednosti FFRCT. Lažno negativni rezultati FFRCT-a mogu nastati tijekom manualne segmentacije ili kod stenoza ušća arterija, dok lažno pozitivni rezultati mogu nastati uslijed hipertrofije ventrikula i posljedične povećane mikrovaskularne rezistencije. Pomicanje pacijenta i nesinkrona registracija EKG-a s CCTA-om mogu ograničiti izvedivost ove studije. Unatoč tome, FFRCT predstavlja izvrsnu opciju za neinvazivnu procjenu anatomske distribucije CAD-a i njenog utjecaja na funkciju srca, pogotovo kod bolesnika s niskim ili srednje visokim rizikom za razvoj CAD-a, kod kojih se može koristiti kao *screening* metoda. Korištenjem FFRCT-a uz CCTA dolazi do smanjenja korištena invazivne koronarografije, zbog lakše procjene hemodinamski ne-signifikantnih stenoza, koje se posljedično mogu liječiti medikamentno bez potrebe za PCI (47).

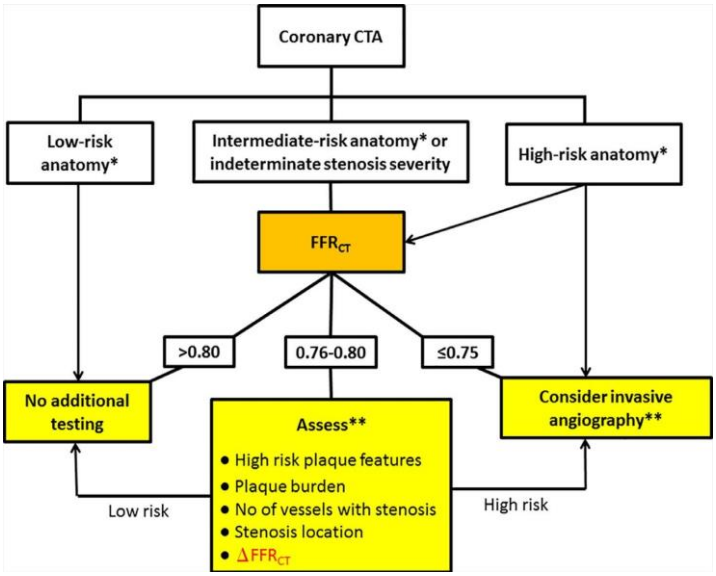

Slika 10. Algoritam daljnje dijagnostičke obrade ili liječenja ovisno o vrijednosti FFRCT-a. Nizak rizik: pacijenti bez CAD ili s najvećom stenozom od 30%. Intermedijarni rizik: pacijenti s jednom ili više intermedijarnih stenoza (30%-69%). Visoki rizik: pacijenti s CAD lijeve koronarne arterije, CAD triju krvnih žila (LAD, LCX, RCA) ili stenozom ≥70% (preuzeto iz: Shah NR, Pierce JD, Kikano EG, Rahnemai-Azar AA, Gilkeson RC, Gupta A. CT Coronary Angiography Fractional Flow Reserve: New Advances in the Diagnosis and Treatment of Coronary Artery Disease. Curr Probl Diagn Radiol. 2021 Nov-Dec;50(6):925-936.)

CCTA ima visoku specifičnost i osjetljivost u detekciji stenoza i okluzija u koronarnim premosnicama neovisno o tome jesu li one arterijskog ili venskog podrijetla. Učinkovitost CCTA u toj dijagnostici poboljšava se povećanjem broja slojeva istovremeno dobivenih tijekom pretrage (≥64 slojni MSCT), što je također slučaj kod procjene patentnosti stentova i njihove okluzije (42).

Normalan nalaz CCTA isključuje prisustvo hemodinamski značajne stenoze koronarne arterije, zbog čega nije potrebna daljnja obrada ispitanika/ pacijenta, no potrebno je naglasiti kako je CCTA optimalna za procjenu hemodinamski značajnih stenoza koronarnih arterija kad je sama stenoza preko >60%. Za razliku od invazivne koronarografije koja daje informacije o lumenu arterije (''luminografija''), CCTA omogućuje diferencijaciju kontrasta u lumenu arterija te depozita kalcifikata kao i implantiranih stentova. Iako je pomoću CCTA moguće diferencirati pojedine tipove plakova, nažalost, još uvijek nije moguće definitivno razlučiti koji su plakovi vulnerabilni, a koji su stabilni. Kompozicija samog plaka ima veću prediktivnu vrijednost u prognoziranju eventualnog budućeg kardijalnog incidenta u usporedbi sa stupnjem stenoze, no diferenciranje plakova bogatih lipidima od onih s pretežito vezivnom komponentom je iznimno zahtjevno, čak i s MSCT uređajima (42).

CCTA je dijagnostička metoda koja unatoč dobrim rezultatima ima slabiju temporalne/vremensku rezoluciju od invazivne koronarografije te su mogući artefakti uslijed kretanja, rada srca i značajnih kalcifikacija u koronarnim arterijama. Najznačajniji artefakti su stepeničasti artefakti nastali u pacijenata s većom frekvencijom rada srca ili iregularnim radom srca, kao što su ventrikularne ekstrasistole ili atrijske fibrilacije. Lako ih je prepoznati na koronarnim i sagitalnim presjecima, a u njihovom otklanjanju pomažu betablokatori, koji smanjuju frekvenciju rada srca i omogućuju rekonstrukcije tijekom sredine ili kasnog dijela dijastole. Varijabilnost srčane frekvencije preko 5/min smatra se kontraindikacijom za prospektivni način sinkroniziranja CT-a s EKG-om (*prospective triggering*), zbog čega se kod takvih ispitanika koristi retrospektivna metoda uz aplikaciju betablokatora (u slučaju kontraindikacije moguće je koristiti blokator kalcijevih kanala). Maksimalna doza metoprolola (betablokator) je 15 mg intravenski ili 40 mg diltiazema (blokator kalcijevih kanala) intravenski. Kod novijih 320-slojnih MSCT uređaja moguće je koristiti prospektivnu metodu unatoč visokoj frekvenciji ili aritmiji srca bez korištenja betablokatora. Ipak, kako je vremenska rezolucija CCTA slabija od one invazivne koronarografije, potrebna je aplikacija betablokatora neposredno prije same pretrage. Također, unatoč kvalitetnoj prostornoj rezoluciji od 0.4 do 0.5 mm, s najnovijim MSCT uređajima, prostorna rezolucija invazivne

koronarografije bolja (0.1 do 0.2 mm). Još jedno ograničenje CCTA predstavljaju kalcifikati koronarnih arterija, koji zbog atenuacije slične denzitetu metala onemogućavaju točnu procjenu lumena arterije. Tako se specifičnost CCTA pretrage smanjuje u pacijenata čiji je AS > 400. Ipak, druge studije naglašavaju kako CCTA ima visoku dijagnostičku preciznost unatoč prisustvu značajnih kalcifikacija (45).

Kako se sve više širi uporaba CCTA, tako sve više studija usmjeruje svoju pažnju u istraživanje smanjenja doze zračenja koju ispitanici dobiju, a da kvaliteta dijagnostičke procedure ostane na zadovoljavajućoj razini (42). CCTA je pretraga s visokim dozama zračenja a time i potencijalnim rizikom za razvoj tumora (51) pa je nužno adekvatno odabrati pacijente za ovu pretragu. Korištenje ove pretrage kod asimptomatskih bolesnika može isključiti potrebu za kasniju invazivnu koronarografiju, no s druge strane, simptomatski bolesnici koji će vjerojatno zahtijevati invazivnu koronarografiju za konačnu PCI nemaju indikacija za provođenje CCTA (45). U usporedbi s invazivnom koronarografijom, efektivna doza zračenja veća kod je CCTA s retrospektivnom EKG analizom, dok je u CCTA s prospektivnom EKG kontrolom jednaka kao u invazivnoj koronarografiji (52). Doze <1 mSv je moguće ostvariti kod pacijenata čiji je BMI <30 kg/m^2, frekvencija rada srca <70/min te uz korištenje prospektivne EKG metode (*prospective triggering*) (42).

U studiji Zhang i suradnika iz 2016. godine postignuta je efektivna doza zračenja od 0.2 mSv korištenjem 30 ml jodnog kontrastnog sredstva, naponom rendgenske cijevi od 70 kVp (*eng. peak kilovoltage*) s prospektivnom EKG metodom analize CCTA (53). Slični rezultati zabilježeni su i u studiji Stehli i suradnika iz 2014. godine kojom su dobivene efektivne doze zračenja usporedive s onima koje pacijent dobije prilikom klasičnih radiografskih snimki prsnog koša u 2 smjera (0.29±0.12 mSv) (54).

3.1.1. Princip rada koronarne CT angiografije

Temporalna / vremenska rezolucija ili razlučivost je sposobnost razlikovanja položaja određenog objekta između dvije ili više različitih uzastopnih točaka u vremenu. U CCTA, glavni faktori koji utječu na vremensku rezoluciju su kretanje dijafragme tijekom disanja te sam rad srca (sistola / dijastola), pogotovo povećanja frekvencije rada srca. Iako bi rješenje ovog problema uključivalo bržu rotaciju cijevi ili povećanje širine detektora, aktualno se navedenom problemu pristupa korištenjem informacija iz više otkucaja/ciklusa srca. Razlog je

činjenica kako su dostupni kompjuterski programi/algoritmi jeftinije rješenje nego brža rotacija *cijevi* unutar gantry-a teškog tonu ili više. Dostupni kompjuterski programi računaju kako je svaki otkucaj/ciklus srca isti, no u stvarnosti postoji razlika kod svakog otkucaja/ciklusa srca, čak i uz konstantnu frekvenciju srca. Efektivna vremenska rezolucija predstavlja minimalno vrijeme potrebno za stvaranje jednog presjeka unutar jednog srčanog otkucaja/ciklusa. Tako je najkraću efektivnu vremensku rezoluciju moguće ostvariti unutar 66 milisekundi (66 ms) korištenjem DSCT uređaja (*eng. Dual Source Computed Tomography*), dok je kod SSCT uređaja (*eng. Single Source Computed Tomography*) minimalno efektivna vremenska rezolucija 125 ms. Iznimno bitna je i prostorna rezolucije, koja je najmanja udaljenost na kojoj se mogu međusobno razlikovati dvije točke, a ovisi o kvaliteti matrice slike (512x512, 1024x1024), FOV-u (*eng. Field of View*) te kontrastnoj rezoluciji (sposobnost razlučivanja dvije susjedne strukture s diskretno različitim atomskim karakteristikama). Kontrastna rezolucija bitna je prilikom procjene aterosklerotskih promjena na koronarnim arterijama te omogućuje adekvatniju analizu teksture tkiva homogenih karakteristika.

Preoperativna priprema pacijenta obuhvaća adekvatnu hidraciju, restrikciju kafeina 12 sati prije pretrage, antihipertenzive kod bolesnika s arterijskom hipertenzijom, prestanak uzimanja metformina 48 sati po zahvatu (40,41) te betablokatore kod bolesnika s frekvencijom ≥ 70 / min. (55) Bolesnici također ne bi smjeli jesti 4 sata pred pretragu (41).

CCTA je vrlo brza pretraga koja predstavlja volumetrijsko skeniranje srca prilikom prvog, arterijskog prolaska jodnog kontrasta (intravenska aplikacija 50 do 100 ml jodnog kontrastnog sredstva koncentracije između 320 i 400 mgI/ml tijekom 10 do 20 sekundi brzinom oko 4ml/s) (40,56,57) kroz lijeve srčane komore i koronarne arterije. Obuhvaća akviziciju nativne i postkontrastne CT snimke. Intravenski pristup obično se osigurava preko desne kubitalne vene. Optimalna frekvencija rada srca za CCTA pretragu je 60/min ili manje, što se može postići oralnim betablokatorom sat vremena prije pretrage, a po potrebi augmentirati intravenskom aplikacijom betablokatora neposredno prije pretrage ili sublingvalnom aplikacijom nitroglicerina (41). Po aplikaciji kontrastnog sredstva, sustav za aplikaciju se ispere fiziološkom otopinom, tj. bolesniku se doda još 30 ml fiziološke otopine istom brzinom kao i kontrastno sredstvo kroz sustav (57). Iznimno je bitno odrediti idealan trenutak za skeniranje koronarnih arterija po aplikaciji kontrastnog sredstva. Postoje dva načina za tempiranje skeniranja: metoda praćenja bolusa te metoda testnog bolusa (slika 11., slika 12.). Kod metode praćenja bolusa, po početku injekcije kontrasta odabire se regija interesa (ascedentna aorta) te se ista kontinuirano prati (skenira). CCTA počinje u onom trenutku kad

je u regiji interesa atenuacija > 200 HU. Metoda test bolusa obuhvaća injiciranje male količine kontrastnog sredstva (cca 12 ml), nakon čega se kontinuiranim skeniranjem s minimalno radijacije prati TDC (*eng. Time-Density Curve*) u regiji interesa (ascedentna aorta). Korištenjem predikcijske formule za vršno kontrastno pojačanje po Bae i suradnicima, dobije se vrijeme optimalne odgode skeniranja tj. početka skeniranja (57,58). Tendencija smanjenju količini/volumenu apliciranog kontrastnog sredstva slijedi zbog mogućih komplikaciju u vidu kontrastom inducirane nefropatije, a u kasnijem tijeku i mogućeg zatajenja bubrega te kardiovaskularnih incidenata. Navedeno se pokušava izbjeći dobrom hidracijom bolesnika, uklanjanjem drugih nefrotoksičnih čimbenika te minimalizacijom opterećenja bolesnika jodnim kontrastnim sredstvom (58,59). U daljnjem tijeku, personalizacija protokola injiciranja kontrastnog sredstva korištenjem parametara kao što su tjelesna masa, masa tijela ispitanika bez masti, minutni volumen srca, vremensko trajanje skeniranja bolesnika te napon rendgenske cijevi dovesti će do manjih varijacija intraluminalne (intravaskularne) atenuacije između pojedinih pacijenata te povećanja broja pretraga s optimalnom intravaskularnom atenuacijom (60).

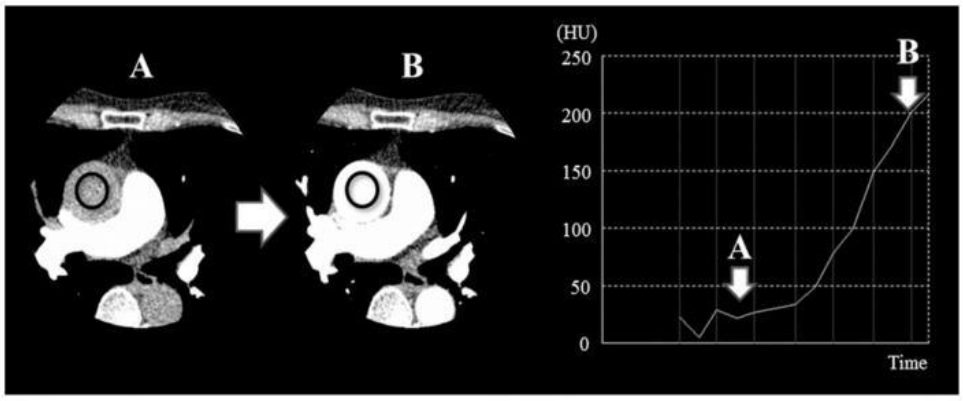

Slika 11. Metoda praćenje bolusa. Po apliciranju kontrastnog sredstva, kontinuiranim skeniranjem se prati regija interesa (ascedentna aorta). CCTA započinje nakon što je atenuacija u regija interesa > 200 HU (preuzeto iz: Oda S, Utsunomiya D, Nakaura T, Kidoh M, Funama Y, Tsujita K, et al. Basic Concepts of Contrast Injection Protocols for Coronary Computed Tomography Angiography. Curr Cardiol Rev. 2019;15(1):24-29.)

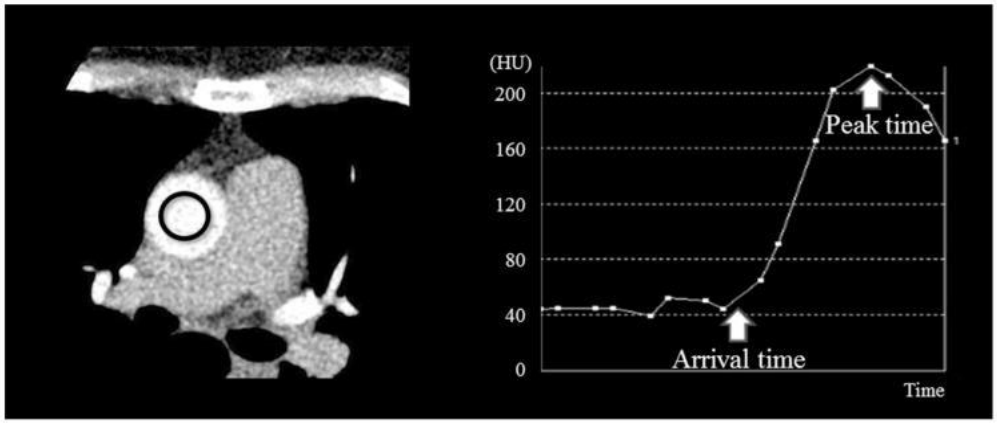

Slika 12. Metoda test bolusa. Po apliciranju intravenskog kontrasta (volumena cca 12ml) prati se TDC kontinuiranim skeniranjem ascedentne aorte. Korištenjem predikcijske formule za vršno kontrastno pojačanje po Bae i suradnicima, dobije se vrijeme optimalne odgode skeniranja tj. početka skeniranja (preuzeto iz: Oda S, Utsunomiya D, Nakaura T, Kidoh M, Funama Y, Tsujita K, et al. Basic Concepts of Contrast Injection Protocols for Coronary Computed Tomography Angiography. Curr Cardiol Rev. 2019;15(1):24-29.)

Ispitanik u supinacijskom položaju leži na pomičnom stolu, dok se oko njega okreće *gantry* sa svojom rendgenskom cijevi i detektorima nasuprot rendgenske cijevi. Moderni MSCT uređaji omogućuju akviziciju potrebnih slika/presjeka u tek nekoliko srčanih otkucaja/ciklusa, za što je potrebno zadržavanje daha 2-5 sekundi. Dok SSCT uređaji imaju šire detektore koji pokrivaju longitudinalnu *z*-os srca bez pomicanja pomičnog stola, DSCT uređaji nose dva niza užih detektora te omogućuju puno brža skeniranja bolesnika. Tri su načina skeniranja ispitanika u spoju s EKG monitoringom: retrospektivni način (*eng. retrospective ECG gating*), prospektivni način (*eng. prospective ECG triggering*) te FLASH tehnika (podvrsta prospektivnog načina). Kod retrospektivnog načina, srce se snima u kontinutetu tijekom cijelog srčanog ciklusa te se nakon snimanja (retrospektivno) rekonstruiraju slike dobivene u istoj referentnoj točki. Referentna točka određena je pomoću R vala QRS kompleksa, gdje se dodavanjem/oduzimanjem postotka RR intervala ili milisekundi na R val dobiva sredina dijastole ili kraj dijastole, kad su najmanji artefakti. Ovakva tehnika je moguća kod bolesnika s frekvencijom srca < 65/min. Kod bolesnika s frekvencijom > 65/min potrebne su sistoličke rekonstrukcije. Prospektivni način snimanja ili SAS tehnika (*eng. Step-And-Shoot*) skenira srce bez kontinuiranog kretanja pomičnog stola kroz gantry, već se stol kreće samo između pojedinih skenova. Skeniranje se odvija samo u određenoj, prethodno odabranoj fazi srčanog ciklusa (obično kraj dijastole), čime se smanjuje doza zračenja. Problem prospektivnog načina je dobivanje/rekonstrukcija slika samo jednog, određenog dijela ciklusa.

Za prospektivni način rada potrebna je niža i regularna srčana akcija a ovaj način omogućuje manje doze zračenja od retrospektivnog načina skeniranja (<1 mSv). Doze zračenja također je moguće smanjiti automatskom kalibracijom parametara rendgenske cijevi (kV, mAs), ovisno o BMI pacijenta (56). CCTA pretraga s niskim naponom rendgenske cijevi (70 ili 80 kVp) pruža bolje pojačanje kontrasta od pretrage sa standardnim naponom od 120 kVp (58). Također, s manjim naponom rendgenske cijevi može se smanjiti i doza kontrastnog sredstva (za 20% pri 70 kVp te 40% pri 80 kVp). Nažalost, skeniranje s naponom od 80 kVp je moguće samo kod vitkih pacijenata, dok kod pretilih osoba zbog povećanog šuma koji se pripisuje raspršenju zračenja, CCTA pri niskim naponima daje lošiju kvalitetu slika (57).

3.2. SECT KORONAROGRAFIJA

Konvencionalni CT uređaji provode pretrage pod fiksnim naponom rendgenske cijevi (bilo visokim ili niskim naponom) te se zbog toga nazivaju SECT uređajima (61). Konvencionalni SECT uređaj stvara polikromatsku rendgensku zraku različitih energija (keV) s maksimalnom energijom jednakom vršnom naponu rendgenske cijevi (obično 120 kVp) emitiranu iz jednog izvora zračenja (rendgenske cijevi). Dobivena rendgenska zraka je polikromatska, a njenim prolaskom kroz material/pacijenta nastaju slikovni podaci koji predstavljaju atenuaciju fotona svih energija u svakom vokselu (62). Upotrebom SECT uređaja, atenuacija nastala prolaskom rendgenskih zraka kroz objekt (pacijenta) prezentira se kao različiti stupnjevi sive boje čija se kvantifikacija izražava Hounsfieldovim jedinicama ili HU (*eng. Hounsfield Units*). Korištenjem SECT-a dobivaju se tek strukturalne informacije, dok su informacije o samom materijalu kroz koji su zrake prošle vrlo ograničene pošto je osnova rada SECT-a izračun linearnog atenuacijskog koeficijenta svakog sastavnog materijala neovisno o gustoći istog i drugim karakteristikama (61). Bitno je razlikovati SECT od SSCT-a (*eng. Single-Source Computed Tomography*), koji predstavlja CT uređaje s jednim izvorom zračenja (rendgenskom cijevi) ali koji mogu biti konvencionalni SECT uređaji kao i DECT uređaji (npr. rapidnim izmjenjivanjem napona jedne rendgenske cijevi ili izvora zračenja čime se dobivaju rendgenske zrake/fotoni dviju energija).

3.3. DECT KORONAROGRAFIJA

Kako bi se omogućila analiza energetski ovisnih razlika u atenuaciji različitih materijala, (61) a time i poboljšala karakterizacija tkiva, razvila se DECT tehnologija koja omogućuje diferencijaciju materijala/tkiva procjenom atenuacije dviju različitih energija zračenja/fotona (63,64). Ideja DECT-a nastala je još tijekom razvoja same CT tehnologije, no postala je moguća u praksi tek razvojem CT uređaja novije generacije (61). Korištenje DECT tehnologije podrazumijeva dobivanje dviju skupina slikovnih podataka korištenjem dvaju različitih spektara rendgenskog zračenja (visokonaponski spektar te niskonaponski spektar), što u konačnici omogućuje detaljniju analizu materijala ovisno o apsorpciji rendgenskih zraka raličite energije, dok je kod SECT-a moguće dobiti tek morfološke i anatomske informacije (65). Sama latencija u procesu uvođenja DECT-a u kliničku praksu može se objasniti smanjenom dostupnošću DECT uređaja u usporedbi sa SECT uređajima te manjak adekvatnih kliničkih studija o korisnosti DECT-a. Ipak, zahvaljujući novijim studijama, dokazan je potencijal DECT uređaja u poboljšavanju CCTA pretrage kroz bolju identifikaciju lumena koronarnih arterija, smanjenja količine jodnog kontrastnog sredstva potrebnog za pretragu, lakšu karakterizaciju aterosklerotskih plakova te eliminaciju potrebe za nativnim dijelom CCTA (kod SECT tehnike), potrebnim za izračunavanje opterećenja kalcijem (AS) (66).

Kao što je već navedeno, konvencionalni SECT uređaji izvršavaju pretrage pod konstantnim vršnim naponom rendgenske cijevi (120 kVp do 140 kVp), dok su energije fotona nastale u DECT uređaju pod utjecajem napona od 80 kVp za akviziciju niskoenergijskih atenuacijskih profila tkiva te pod utjecajem napona od 140 kVp za akviziciju visokoenergijskih atenuacijskih profila tkiva (63). Time se korištenjem DECT uređaja dobivaju dvije neovisne baze slikovnih podataka iste anatomske regije pacijenta (voksela), što dovodi do bolje karakterizacije tkiva od interesa (62,63).

Iako se na prvi pogled pod pojmom DECT-a pomišlja na CT uređaje s dva izvora zračenja (rendgenske cijevi), koje nazivamo DSCT, DECT je moguće ostvariti i putem CT uređaja s jednim izvorom zračenja (jedna rendgenska cijev), koje nazivamo SSCT uređajima. Tehnike koje uključuju SSCT uređaj u smjeru dobivanja DECT-a uključuju SSCT s brzim izmjenjivanjem napona (kVp) na rendgenskoj cijevi ili SSCT s dvostrukim detektorskim slojevima. Korištenjem DECT-a dobivaju se dva skupa (slikovnih) podataka iste anatomske regije, a koji su dobiveni dvama različitim (visokoenergetski i niskoenergetski) spektrima rendgenskih zraka čime se omogućuje analiza energijski ovisnih promjena u atenuaciji

različitih tkiva/materijala i posljedično bolje analize i diferencijacije karakteristike tkiva. Ovu diferencijaciju najbolje je opisati na primjeru joda (prisutnog u kontrastnom sredstvu) i kalcija (prisutnog u aterosklerotskim plakovima koronarnih arterija). Dok jod i kalcij pokazuju sličnu atenuaciju na konvencionalnim (visokoenergetskim) CT snimkaima (SECT), korištenjem DECT-a s naglaskom na niskoenergetske snimke omogućeno je razlikovanje joda i kalcija radi drugačije atenuacije pri niskim energijama rendgenskih zraka (slika 13.) (61).

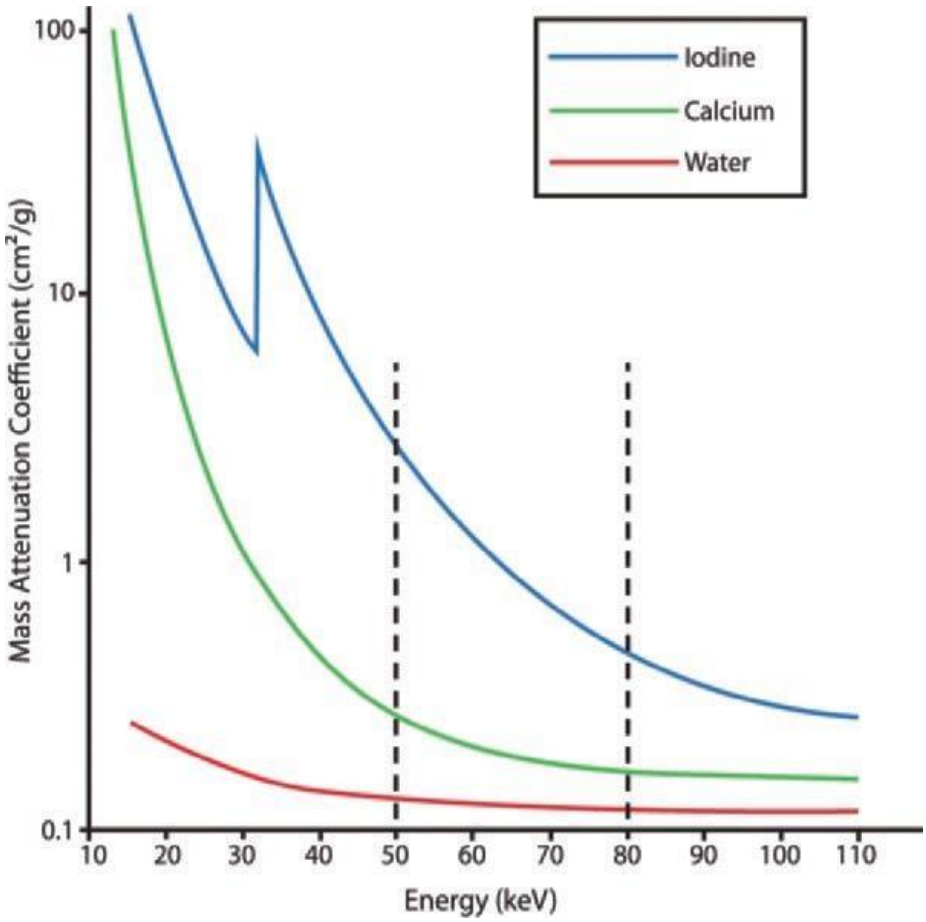

Slika 13. Prikaz atenuacijskih koeficijenata za jod (plavo), vodu (crveno) i kalcij (zeleno) dobivenih dvjema različitim energijama rendgenskih zraka (okomite isprekidane crte). Atenuacija joda pri višim energijama (80 keV) ima veći pad od atenuacije kalcija. Također, razlika u atenuacijama joda i kalcija je veća pri nižim energijama (50 keV) zračenja (preuzeto iz: Kaza RK, Platt JF, Cohan RH, Caoili EM, Al-Hawary MM, Wasnik A. Dual-energy CT with single- and dual-source scanners: current applications in evaluating the genitourinary tract. Radiographics. 2012 Mar-Apr;32(2):353-69.)

DECT uređaji se mogu podijeliti u tri skupine prema vrsti tehnike kojom se dobivaju dvije (niskoenergetske i visokoenergetske) skupine slikovnih podataka. Prvu skupinu čine DECT uređaji s dvostrukim izvorom zračenja (DSCT) i odgovarajućim dvostrukim detektorskim slojevima. Navedena dva odvojena detektorska sloja dobivaju slike iz dvije odvojene rendgenske cijevi (odvojene međusobno pod kutem od 90°-95°) na istom *gantry-u*, a s različitim naponima na način da se visokoenergijski skenovi dobivaju pomoću rendgenske cijevi s naponom 120 kVp ili 140 kVp, dok se istovremeno niskoenergijski skenovi dobivaju pomoću rendgenske cijevi s naponom 80 kVp ili 100 kVp (slika 14., slika 15.) (61,63,67). Razvoj DSCT uređaja tekao je kroz tri generacije, ovisno o povećanju kuta između izvora zračenja ili povećanju FOV-a na detektorima (67). Ova skupina DECT uređaja (DSCT uređaji) ima nešto slabiju temporalnu rezolucije, jer se dvije skupine slikovnih podataka dobivaju u diskretno drugačijem vremenu te nije adekvatna kod skeniranja abdominalnih organa pretilih osoba zbog ograničenog FOV-a (33 cm). Upravo zbog korištenja dva izvora zračenja i dva niza detektora, *gantry* je nedovoljno veliki kako bi smjestio dva detektorska niza iste veličine. Posljedično, detektorski nizovi nemaju isti FOV (50 cm naprema 35 cm), a problem predstavlja i neusklađenost u dobivenim slikovnim podacima objekta/ispitanika između niskonaponskih i visokonaponskih projekcija (61,63). Upravo razmak i kutni odmak dviju rendgenskih cijevi uzrokuje minimalno, ali ipak prisutno kašnjenje na istoj lokaciji oba izvora zračenja, što uz prisustvo raspršenih fotona podrijetla jedne cijevi, koji dolaze do detektora druge cijevi, uzrokuje artefakte (62).

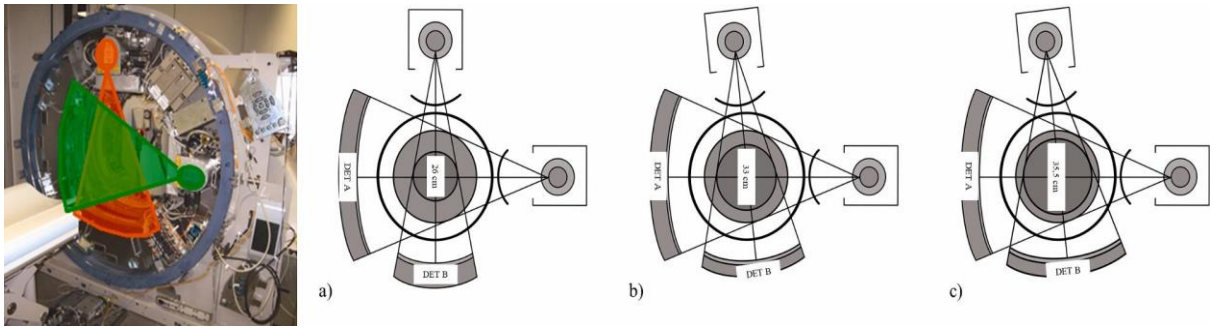

Slika 14. Razvoj DSCT uređaja. a) Prva generacija DSCT uređaja gdje je kut između rendgenskih cijevi 90°. b) U drugoj generaciji se povećao FOV manjeg detektora (DET B na slici) zbog čega se povećao kut između rendgenskih cijevi na 95°. c) U trećoj generaciji DSCT uređaja dodatno se povećao FOV manjeg detektora (DET B na slici) na 35.5 cm (preuzeto iz: Schmidt B, Flohr T. Principles and applications of dual source CT. Phys Med. 2020 Nov;79:36-46.)

Drugu skupinu DECT uređaja čini SSCT s rapidnim izmjenjivanjem visokog i niskog napona (kVp) jedne rendgenske cijevi. Kod ove skupine, rendgenska cijev rapidno mijenja napon između visokog (140 kVp) i niskog (80 kVp) napona u intervalima od 0.25 do 0.5 milisekunde tijekom jedne rotacije cijevi unutar *gantry-a* (slika 15.). Zbog izuzetno brze akvizicije slika tijekom mijenjanja napona cijevi, niskoenergijski i visokoenergijski stečene slike se dobivaju gotovo pri jednakom kutu naspram pacijenta, što dovodi do manje artefakata. Tijekom 65% ukupne ekspozicije, pacijent je izložen naponu rendgenske cijevi od 80 kVp, dok je 35% vremena izložen zračenju rendgenske cijevi napona 140 kVp. Pomoću detektora s brzim odgovorom i mogućnošću akvizicije dobivaju se dvije skupine slikovnih podataka. Ova skupina DECT uređaja ima dobru temporalnu rezoluciju s FOV od 50 cm, (61,62,63) a također je jedna od prvih DECT tehnika čijom se uporabom reducirao artefakt otvrdnuća snopa (*eng. beam hardening*) miokarda (68). Studija iz 2015. Potvrdila je manje doze zračenja i bolju kvalitetu slika s manje artefakata korištenjem DECT tehnike u kojoj izvor zračenja prolazi rapidno između dvaju podešenih napona s posebnim detektorima od dragog kamenja (*eng. GSI – Gemstone Spectral Imaging*) (69). Korištenje DECT tehnike sa SSCT-om i GSI detektorima omogućuje izračun kalcija unutar koronarnih arterija stvaranjem virtualne ne-kontrastne snimke (*eng. VNC – virtual non-contrast*) tijekom CCTA, a koja se dobiva oduzimanjem komponente jodnog kontrastnog sredstva (70).

Treću skupinu DECT uređaja čini SSCT s dvostrukim detektorskim slojevima, koji se ponekad naziva i ''*sandwich*'' detektor (62). Dvostruki detektorski slojevi podrazumijevaju detektorske nizove raspoređene u dva sloja jedan na drugome, a koji primaju odvojene visokoenergijske i niskoenergijske rendgenske zrake pri čemu donji sloj hvata visokoenergijske, dok gornji sloj hvata niskoenergijske rendgenske zrake (61). Ovaj ''*sandwich*'' detektor omogućuje istovremenu akviziciju niskoenergijskih i visokoenergijskih fotona/rendgenskih zraka za svaku projekciju u kojoj je izvršeno snimanje/skeniranje (slika 15.). Sam izvor zračenja (rendgenska cijev) funkcionira na konstantnom naponu, dok su detektori sposobni razlučiti niskoenergijske i visokoenergijske fotone zahvaljujući svojoj kompoziciji od dvaju različitih scintilirajućih materijala. Zbog registriranja niskoenergijskih i visokoenergijskih zraka istovremeno na detektorima, dodatno je smanjena količina artefakata te nisu potrebne dvije odvojene akvizicije što dodatne smanjuje dobivenu dozu zračenja (63).

Opširnija podjela DECT uređaja (slika 15.) obuhvaća dsDECT, (*eng. dual-source DECT*) u kojemu su prisutne dvije rendgenske cijevi odvojene jedna od druge za 90°- 95° te koje rade pod drugačijim naponima (kVp); rsDECT, (*eng. single-source, rapid-switching*

DECT) u kojemu je jedna rendgenska cijev u kojoj se brzo izmjenjuju naponi unutar iste rotacije cijevu unutar *gantry-a*; dlDECT, (*eng. dual-layer DECT*) u kojem je jedna rendgenska cijev s dvostrukim slojem detektora gdje superficijalni sloj detektira niskoenergijske fotone, dok dublji sloj hvata visokoenergijske fotone; (66) seqDECT (*eng. single-source, sequential DECT*) predstavlja najjednostavniju metodu u kojoj se zapravo radi pretraga dvaput, ali različitim naponima rendgenskih cijevi tj. jedna rendgenska cijev se prebacuje između različitih energetskih razina (80 kVp i 135 kVp) korištenjem dvije rotacije rendgenske cijevi unutar gantry-a (svaka rotacija zasebno za svoj set niskoenergijskih ili visokoenergijskih akvizicija); (62,63,66) tbDECT (*eng. single-source, twin-beam DECT*), u kojem je spektar jedne rendgenske cijevi podijeljen na dvije zrake (u *z*-osi) korištenjem filtera od zlata i kositra (66,71) ili zlata i cinka, pri čemu zlato eliminira visokoenergijske zrake od 120 kVp, a cink niskoenergijske fotone; (62) helDECT (*eng. single-source, helical DECT*), u kojemu se vrše dva uzastopna spiralna skeniranja pri različitim vršnim energijama (66).

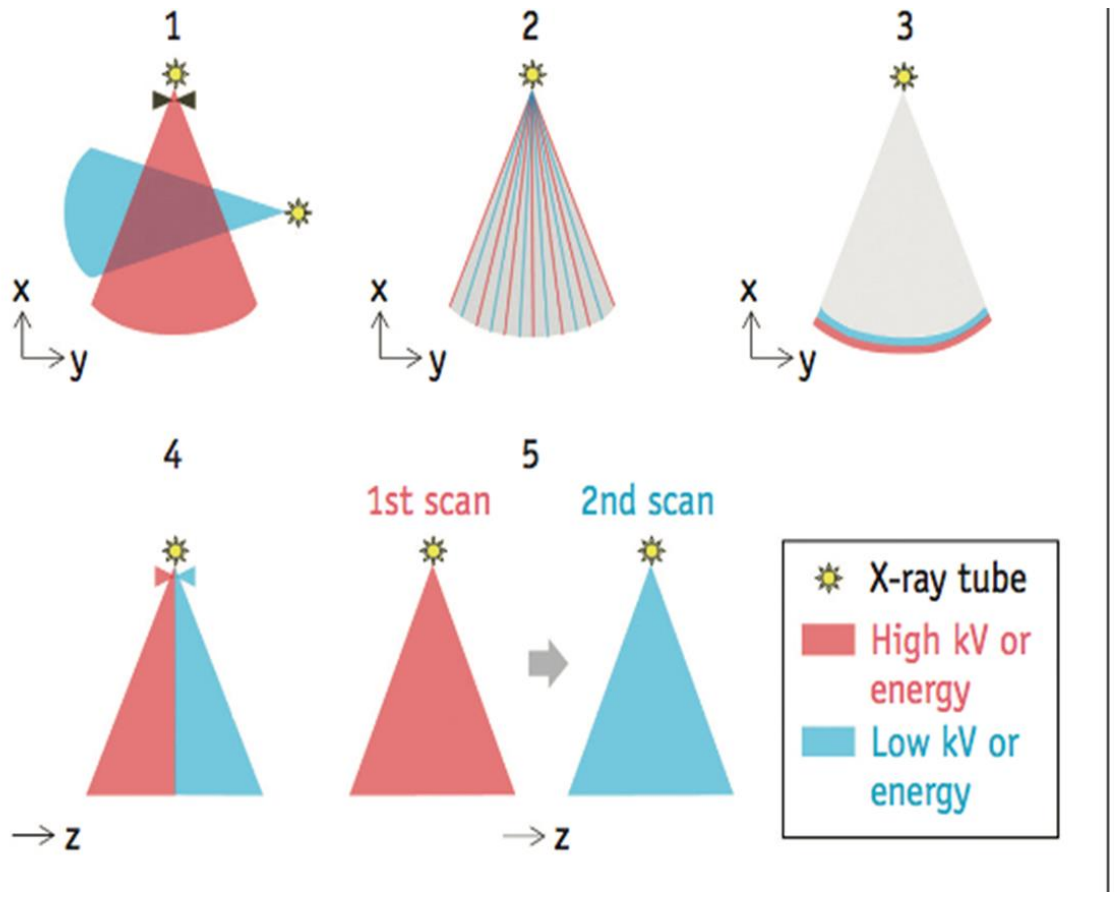

Slika 15. Prikaz različitih načina dobivanja DECT tehnike akvizicije. 1= DSCT s dvije rendgenske cijevi i dva detektora (*dsDECT*); 2= rapidno izmjenjivanje napona na jednoj rendgenskoj cijevi (*rsDECT*); 3= dvostruki sloj detektora (*''sandwich''*) s jednom rendgenskom cijevi (*dlDECT*); 4= jedna rendgenska cijeva s filterima koji

dijele spektar zračenja na dvije zrake (*tbDECT*); 5= jedna rendgenska cijev vrši pretragu pod visokim naponom, a potom niskim naponom (*seqDECT*). Preuzeto iz: Goo HW, Goo JM. Dual-Energy CT: New Horizon in Medical Imaging. Korean J Radiol. 2017 Jul-Aug;18(4):555-569.

Pojednostavljeno, tehnika dobivanja DECT-a se može podijeliti na dva tipa: DECT dobiven na temelju promjene izvora te DECT dobiven na temelju promjene detektora. DECT dobiven na temelju promjene izvora su seqDECT, dsDECT, rsDECT, tbDECT, dok DECT dobiven na temelju modifikacija detektora su dlDECT i CT s brojačem fotona (*eng. PCD – Photon Counting Detector*). Od navedenih tek dlDECT i dsDECT omogućuju gotovo istovremenu akviziciju podataka, dok je kod drugih tehnika ipak mogući manji odmak u koregistraciji što dovodi do pojave manjih artefakata (65).

Korištenjem slikovnih podataka nastalih pod utjecajem rendgenskih zraka dviju različitih energija, moguće je izračunati koncentraciju neke tvari. Tako DECT uređaji mogu stvarati slike koje odražavaju koncentraciju određene tvari umjesto, tradicionalno, atenuacije u vokselima. Ovo je moguće izvesti oduzimanjem određene tvari kao što su jod ili kalcij iz neke slike. Tako isticanjem joda mogu se dobiti perfuzijske mape, dok odstranjenjem joda nastaju slike koje su slične ne-kontrastnim slikama te se nazivaju VNC (*eng. VNC – virtual non-contrast*) (62,65). Zaključno s time, DECT tehnika omogućuje izračunavanje AS-a (Agatston score) ili određivanje kalcija u koronarnim arterijama pomoću tehnike generiranja virtualne ne-kontrastne snimke VNC-a tijekom CCTA jednostavnom suptrakcijom (oduzimanjem) komponente jodnog kontrastnog sredstva. Time se omogućuje smanjenje ukupne doze zračenja koju pacijent zaprimi tijekom CCTA, jer se prekontrastna i arterijska faza snimanja dobivaju jednim snimanjem (i jednom dozom zračenja), čime se isključuje potreba za pre-kontrastnom akvizicijom snimki (*eng. TNC – true non-contrast*) potrebnih za izračunavanje količine kalcija u koronarnim arterijama. VNC tako omogućuje razlikovanje kalcija u koronarnim arterijama od jodnog kontrastnog sredstva ili srčanih implantanata, kao i eventualno izračunavanje AS-a. Iako VNC ima značajan potencijal da zamijeni TNC u određivanju kalcija u koronarnim arterijama, potrebne su daljnje studije kojima će se odrediti konverzijski algoritmi, koji će rezultate VNC snimki moći preračunati u TNC ekvivalent, koji je još uvijek standard za određivanje AS-a (65,66). Također, DECT uređaji imaju sposobnost rekonstrukcije slika koje predstavljaju atenuaciju fotona jedne određene energetske razine (keV) u svakom vokselu što se naziva virtualnom monoenergetskom slikom (*eng. VMI – virtual monoenergetic image*) za razliku od SECT snimki, koje predstavljaju atenuaciju cijelog spektra emitiranih fotona tj.

cijelog spektra polikromatske rendgenske zrake SECT-a (62,65). Još jedna opcija prilikom korištenja DECT-a je stvaranje slika na bazi atomskog broja elementa (*Z*), što se naziva efektivnom slikom atomskog broja, a dobiva se pomoću vrijednosti atenuacija dvaju slikovnih podataka (62). Korištenjem VMI-a visokih energija (110 keV) moguće je smanjiti artefakte nastale pod utjecajem implantiranih stentova ili kalcifikata unutar plakova, čime se smanjuje precjenjivanje stupnja stenoze koronarne arterije. VMI niskih energija je senzitivniji za jod, dok je VMI visokih energija manje senzitivan na jod zbog čega je lumen koronarne arterije potrebno procijeniti korištenjem multiplih VMI-a (niskih i visokih energija). VMI niskih energija (50 keV) je bolji za procjenu stenoze uzrokovane mekanim/ nekalcificiranim plakovima (62). Zaključno, VMI pruža najbolju kvalitetu slike na različitim energijskim razinama na kojima je akviriran, za svaku pojedinu komponentu aterosklerotskog plaka (72).

Iako invazivna koronarografija ima bolju vremensku i prostornu razlučivost od svih CT uređaja, ona nije sposobna dati informacije o kompoziciji plaka, koja je s druge strane moguća samo korištenjem intravaskularnog UZV-a. Navedeno je bitno iz razloga što plakovi s tankim fibroznim kapama ili velikom nekrotičnom jezgrom lakše rupturiraju (62). Upravo CCTA korištenjem DECT tehnike omogućuje bolju razlučivost nekrotične jezgre i fibroznog plaka za razliku od SECT-a. Navedeno je u početku bilo moguće u *ex vivo, postmortem* studijama, no isto postaje, zahvaljujući daljnjem razvoju CT tehnologije, potencijalan alat u *in vivo* dijagnostici (73). Procjenu mekanih i fibroznih plakova moguće je izvesti DECT procjenom efektivnih atomskih brojeva elemenata (*eng. EAN – Effective Atomic Number*), (74) a plakovi koji su vulnerabilni su oni s točkastim kalcifikatima, prisutnom reorganizacijom plaka (remodeliranje plaka), jezgrom niskog denziteta te znakom ''prstena za salvete'' (slika 16.) (62,75). Korištenjem DECT tehnike moguće je pomoću histograma za različite atomske brojeve elemenata (*Z*) verificirati količinu hidroksiapatita (HA), kalcijevog oksalat-monohidrata (COM) i dikalcij-fosfat dehidrata te time definirati sastav aterosklerotskog plaka (76). DECT tehnika tako potencijalno omogućuje karakterizaciju i kvantifikaciju pojedinih komponenti aterosklerotskog plaka mjerenjem sastojaka kao što su voda, proteini, lipidi te kalcij (77).

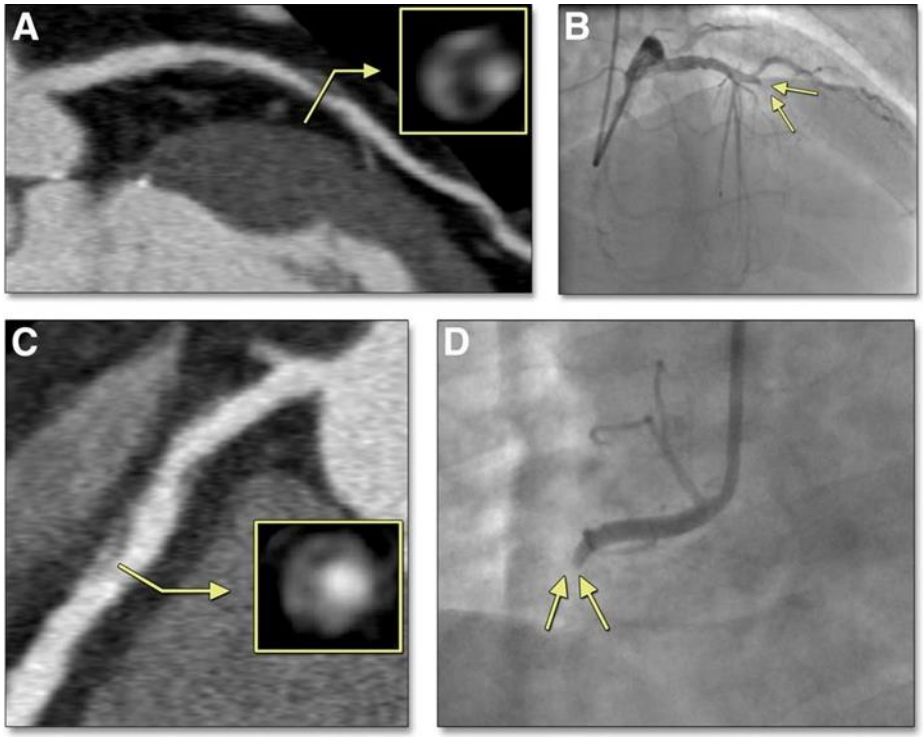

Slika 16. A) Aterosklerotski plak s remodeliranjem, jezgrom niske atenuacije i znakom ''prstena za salvete'' (u odvojenom kvadratiću) verificirani s CTCA; B) Totalna okluzija proksimalne LAD s infarktom miokarda verificirana invazivnom koronarografijom 10 mjeseci po učinjenoj CTCA; C) CTCA prikaz aterosklerotskog plaka s remodeliranjem, jezgrom niske atenuacije i znakom ''prstena za salvete'' (u odvojenom kvadratiću); D) potpuna okluzija proksimalne RCA vidljiva na invazivnoj koronarografiji učinjenoj godinu dana poslije CTCA na slici C (preuzeto iz: Otsuka K, Fukuda S, Tanaka A, Nakanishi K, Taguchi H, Yoshikawa J, et al. Napkin-ring sign on coronary CT angiography for the prediction of acute coronary syndrome. JACC Cardiovasc Imaging. 2013 Apr;6(4):448-57.)

Korištenjem VMI niskih energija smanjuje se ukupna količina korištenog jodnog kontrastnog sredstva te se poboljšava vizualizacija manjih krvnih žila (62). Ova prednost DECT-a omogućuje korištenje manje količine jodnog kontrastnog sredstva, što je od izuzetne važnosti kod bolesnika s alergijama na jod, oslabljenom bubrežnom funkcijom, kroničnim zatajenjem bubrega ili hiperfunkcijom štitnjače (65). Smanjenje koncentracije jodnog kontrastnog sredstva bez značajnijeg utjecaja na kvalitetu snimke moguće je na CT uređajima s niskim naponom cijevi (kVp) te kod DECT-a korištenjem niskoenergijskih VMI. Tako je moguće postići maksimalnu redukciju koncentracije jodnog kontrastnog sredstva do 40% korištenjem niske energije (70 kVp) na DSCT uređajima te do čak 60% korištenjem DECT

tehnike s dvostrukim detektorskim (*''sandwich''*) slojem u usporedbi s klasičnim CCTA korištenjem napona od 120 kVp (SECT) (78).

Primjena DECT uređaja u CCTA omogućuje procjenu perfuzije miokarda (izračunom koncentracije jodnog kontrastnog sredstva u miokardu distalno od mjesta stenoze uz procjenu same stenoze, što nije moguće niti jednom drugom metodom snimanja srca) i anatomije koronarnih arterija u istom skeniranju, (62,79) procjenu miokarditisa i fibroze miokarda (kod pacijenata s kontraindikacijom za MR s gadolinijem), diferencijaciju tumora i tromba, (62) bolju kvalitetu dobivenih snimki CCTA, bolju vizualizaciju aterosklerotskih plakova i lumena koronarnih arterija kao i vizualizaciju koronarnih stentova (iako je ova mogućnost još uvijek u eksperimentalnoj fazi) te upotrebu manje količine jodnog kontrastnog sredstva (redukcija volumena jodnog kontrastnog sredstva za > 50% u usporedbi sa SECT) (80), što je od velike važnosti kod bolesnika s akutnim oštećenjem bubrega ili smanjenom glomerularnom filtracijom. DECT CCTA ima potencijal za bolju karakterizaciju aterosklerotskih plakova iako su potrebne daljnje studije koje će potvrditi biomarkere vulnerabilnosti plaka (točkaste kalcifikacije plaka, jezgra plaka niskog denziteta i druge). Prednost DECT uređaja u izvođenju CCTA je i sposobnost suptrakcije komponente kalcija unutar aterosklerotskog plaka, čime se poboljšava vizualizacija lumena koronarnih arterija (66). Iako je koronarna CT angiografija u svojim počecima imala jednu od najvećih doza zračenja u CT dijagnostici, zahvaljujući prospektivno sinkroniziranom EKG snimanju, modulaciji napona cijevi te korištenjem virtualnih ne-kontrastnih slika (VNC) u DECT tehnici, količinu zračenja pacijenta moguće je svesti na submilisivertske doze (62). Tako DSCT protokoli prospektivno sinkronizirani s EKG-om omogućuju CCTA sa značajnom redukcijom doze zračenja za pacijenta. U slučaju CCTA retrospektivno sinkroniziranog s EKG-om, preporuka je korištenje DECT tehnika, ali izbjegavajući DSCT uređaje kako bi se smanjila doza zračenja pacijenta uz istovremeno očuvanje kvalitete dobivene slike (81).

3.4. USPOREDBA SECT I DECT KORONAROGRAFIJE

3.4.1. Fizikalni princip rada SECT-a i DECT-a

Rad CT uređaja se osniva na prikazu atenuacija rendgenskih zraka detektiranih iz više smjerova oko određenog objekta. Sama atenuacija rezultat je dviju fizikalnih pojava, fotoelektričkog efekta, koji ovisi o energiji fotona (rendgenskih zraka) i atomskom broju elementa kroz koji prolazi foton te Comptonovog efekta, koji je neovisan o energiji fotona, već ovisi o gustoći materijala kroz koji prolazi foton (slika 17.). U užem smislu, fotoelektrični efekt nastaje izbacivanjem elektrona iz unutrašnje ljuske elektronskog omotača (K-ljuske) fotonom koji ima veću energiju nego što je energija vezanja elektrona u K-ljusci. Energija vezanja u K-ljusci proporcionalna je atomskom broju (*Z*) elementa te je specifična za svaki element/ materijal. Najveći fotoelektrični efekt (*eng. K-edge value*), vidljiv kao značajan skok u atenuaciji, se pojavljuje kad je energija fotona veća od energije vezanja elektrona u K-ljusci nekog atoma. *K-edge* raste kako raste atomski broj (*Z*). Vjerojatnost nastanka fotoelektričnog efekta je tako proporcionalna atomskom broju (*Z*) te obrnuto proporcionalna energiji fotona (*E*) prema sljedećoj formuli Z^3/E^3 (82).

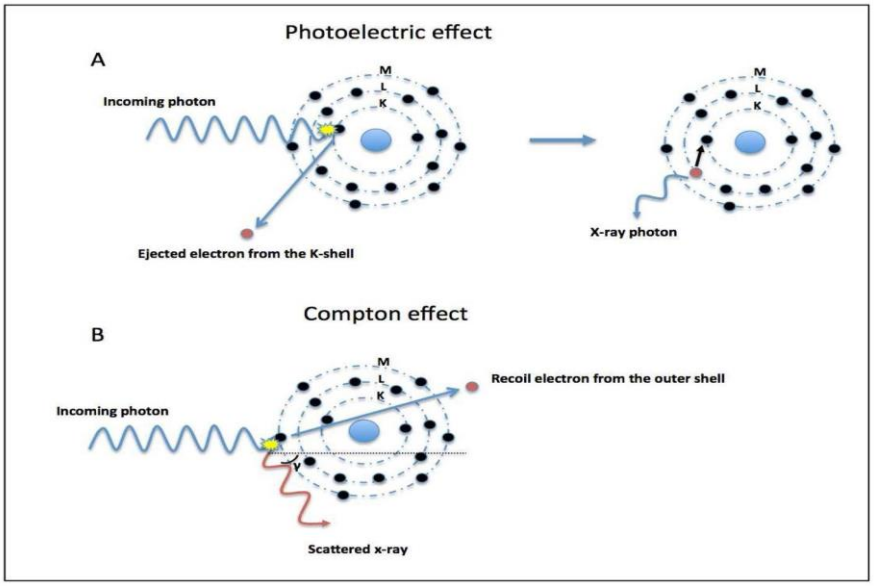

Slika 17. Prikaz fotoelektričnog efekta i Comptonovog efekta. A) Fotoelektrični efekt: foton se sudara s elektronom, potpuno je absorbiran, a u slučaju da foton ima veću kinetičku energiju od energije vezanja elektrona, istog izbija iz K-ljuske. B) Comptonov efekt: foton rendgenske zrake izbija elektron iz vanjske ljuske i potom se raspršuje (preuzeto iz: Danad I, Fayad ZA, Willemink MJ, Min JK. New Applications of Cardiac Computed Tomography: Dual-Energy, Spectral, and Molecular CT Imaging. JACC Cardiovasc Imaging. 2015 Jun;8(6):710-23.)

S druge strane, Comptonov efekt predstavlja sudaranje fotona s elektronima vanjske ljuske elektronskog omotača atoma, gdje za razliku od fotoelektričnog efekta ne dolazi do potpune apsorpcije nadolazećeg fotona, već nastaje raspršivanje fotona (*eng. photon scattering*) koje ovisi o gustoći elektrona. Atomski broj (Z) elementa ima manji utjecaj na Comptonov efekt, za razliku od fotoelektričnog efekta. DECT tehnika se temelji na fotoelektričnom efektu koji se dobiva pomoću energijski ovisnih atenuacija materijala kad su izloženi dvjema različitim razinama energije fotona. Tako se mogu međusobno razlikovati dva materijala, dok god su njihovi atenuacijski profili različiti (slika 18.). Time DECT omogućava karakterizaciju i definiranje sastava tkiva korištenjem razlika u atenuaciji tkiva ovisnoj o energiji fotona, što nije moguće korištenjem konvencionalnih SECT tehnika (82).

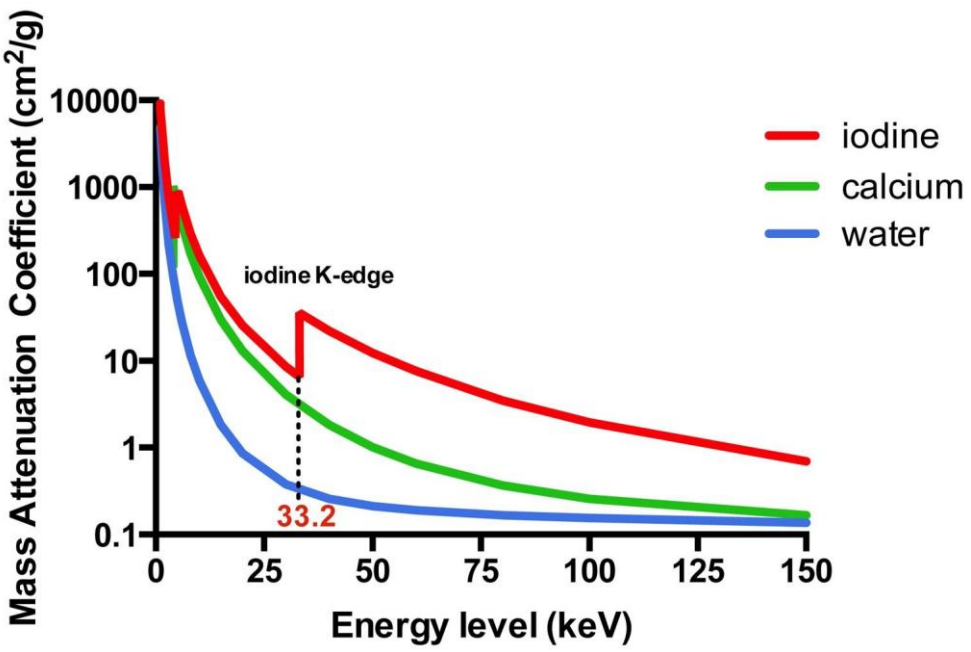

Slika 18. Atenuacijski koeficijenti za jod (crveno), kalcij (zeleno) te vodu (plavo) na različitim energijama fotona. Atenuacijski skok *(K-edge)* joda (*Z=53*) je na 33 keV (preuzeto iz: Danad I, Fayad ZA, Willemink MJ, Min JK. New Applications of Cardiac Computed Tomography: Dual-Energy, Spectral, and Molecular CT Imaging. JACC Cardiovasc Imaging. 2015 Jun;8(6):710-23.)

3.4.2. Karakterizacija aterosklerotskog plaka SECT-om i DECT-om

Dok konvencionalni SECT ima mogućnost diferencijacije kalcificiranih i ne-kalcificiranih plakova, problem predstavlja razlučivanje pojedinih komponenti i svojstava ne-kalcificiranih plakova, gdje je više studija potvrdilo preklapanje atenuacije (HU) između ne-kalcificiranih plakova bogatih lipidima te onih bogatih vezivom. Zahvaljujući sposobnosti DECT-a u razlučivanju materijala / tkiva smatralo se kako se ista sposobnost može iskoristiti u diferenciranju plakova, no u samom početku studije izvedene s ovom hipotezom imale su mješovite rezultate (82).

Ipak, u novije vrijeme, studije potvrđuju kako analizom atomskog (*Z*) broja DECT može dati više informacija nego samo o denzitetu plaka nego što je slučaj SECT pretraga. Navedeno je od iznimne važnosti pošto je poznato kako plakovi s tankom fibroznom kapom ili velikom nekrotičnom jezgrom lakše rupturiraju i uzrokuju infarkt miokarda. Tako su neke od karakteristika plakova, čije se prisustvo može potvrditi korištenjem DECT-a, remodeliranje plaka, znak prstena za salvete, jezgra niskog denziteta te točkaste kalcifikacije. Iako su ove studije obećavajuće, pogotovo one u smjeru istraživanja efektivnog atomskog (*Z*) broja, potrebna su daljnja istraživanja, a do tada će kao glavne značajke vulnerabilnih plakova i dalje biti gore navedene karakteristike (62).

3.4.3. Doze zračenja tijekom SECT pretrage i DECT pretrage

Sve veća pristupačnost i korištenje CCTA dovele su pod pitanje dozu zračenja kojima su izloženi pacijenti tijekom pretrage, pogotovo u početnim razdobljima uporabe CCTA za dijagnostiku CAD-a, kada su doze zračenja bile >10 mSv. Razvoj metode prospektivno sinkroniziranog rada CT-a s EKG-om te redukcija napona rendgenske cijevi ovisno o BMI pacijenta omogućile su smanjenje inače velikih doza ionizirajućeg zračenja prilikom izvođenja SECT koronarografije te su kasnije studije iz 2013. godine potvrdile redukciju doze zračenja za čak 90% u usporedbi s onima iz 2010. godine (83). Tako, dok su neke ranije, preliminarne studije govorile u prilog višim dozama zračenja tijekom DECT-a u usporedbi sa SECT-om, u daljnjem tijeku su potvrđene gotovo jednake doze zračenja u obje skupine bolesnika, (84) a nedugo zatim provedene studije čak su potvrdile smanjenje doze zračenja korištenjem DECT-

a u usporedbi sa SECT kod bolesnika s regularnim srčanim ritmom. Studija Halliburtona i suradnika iz 2008. nije pronašla razlike u dozama zračenja prilikom CCTA izvođene konvencionalnim 32-slojnim SECT ili DSCT-om. Slični rezultati su dobiveni kod pacijenata podvrgnutih rsDECT-u u usporedbi sa suvremenim SECT uređajima. Slično se može očekivati i kod dlDECT-a (82).

DECT omogućuje dodatno smanjenje doze zračenja korištenjem VNC slika koje se dobivaju postproceduralnim rekonstrukcijama i algoritmima od kontrastnih snimki jednostavnom suptrakcijom jodnog kontrastnog sredstva. Time se smanjuje doza zračenja, trošak te vrijeme utrošeno na pretragu kroz isključenje akvizicije prethodne ne-kontrastne snimke za potrebe izračunavanja opterećenja kalcijem, kao što je slučaj sa SECT-om (82). Studija Yamada i suradnika iz 2014. godine je potvrdila navedeno pri čemu je potvrđena efektivna doza zračenja tijekom DECT koronarografije od 4.3±0.3 mSv za razliku od klasičnog SECT protokola (prvo akvizicija nekontrastne snimke za izračun opterećenja kalcijem ili AS-a, a potom SECT koronarografija) gdje je efektivna doza zračenja 5.4±0.7 mSv (85). Najveće smanjenje doze zračenja se može postići DSCT-om treće generacije (DECT tehnika) do submilisivertskih doza zračenja u pacijenata s nižim frekvencijama srca (62).

3.4.4. Doze jodnog kontrastnog sredstva tijekom SECT pretrage i DECT pretrage

Dijagnostičke pretrage koje uključuju upotrebu jodnog kontrastnog sredstva nose rizik oštećenja bubrežne funkcije ili pogoršanja već postojeće bubrežne insuficijencije. Iako rješenje ovog problema može biti smanjenje količine apliciranog kontrastnog sredstva, time je moguće smanjenje kvalitete konačno dobivene slike zbog pojave šuma (*eng. SNR - signal-to-noise ratio*) te poremećaja odnosa kontrasta i šuma (*eng. CNR – contrast-to-noise ratio*). Poboljšanje CNR-a i SNR-a u miokardu i koronarnim arterijama moguće je korištenjem niskoenergijskih VMI slika, (68) čime se u konačnici može diferencirati područje normalne perfuzije miokarda (visoka atenuacija) te ishemijski oštećenog miokarda. Raju i suradnici su potvrdili izvodljivost DECT koronarografije sa smanjenjem jodnog kontrastnog sredstva za >50% ukupne količine gdje je korištenjem upravo niskoenergijskih (60 keV) VMI slika poboljšana vrijednost SNR i CNR, koje su usporedive sa klasičnom SECT koronarografijom (80). Slične studije su potvrdile redukciju jodnog kontrastnog sredstva i do 60% korištenjem niskoenergijskih VMI rekonstrukcija (82). Korištenjem niskoenergijskih VMI slika značajno se može povećati CNR

u usporedbi sa SECT pretragom, a također se mogu bolje analizirati manje ili loše vidljive krvne žile (62). Kod SECT pretrage kao jedina protumjera neadekvatnoj opacifikaciji krvnih žila kontrastnim sredstvom je smanjenje napona rendgenske cijevi kako bi se pojačala atenuacija jodnog kontrastnog sredstva što ipak dovodi do šumova i smanjenja točnosti učinjene dijagnostičke pretrage (CCTA), dok implementacija niskoenergijskih VMI slika u DECT-u omogućuje jasnu vizualizaciju čak najmanjih perifernih krvnih žila, ogranaka koronarne arterije (86). Niskoenergijski VMI omogućava bolju segmentaciju koronarnih arterija te redukciju do 40% količine jodnog kontrastnog sredstva (87).

3.4.5. Kvaliteta slike (artefakti) tijekom SECT pretrage i DECT pretrage

Izazov CCTA je dobivanje slike s minimalnom količinom ili bez artefakata, pogotovo što je srce organ koji je neprestano u pokretu (sistole/dijastole). Radi motiliteta srca potrebna je regulacija frekvencije srca u pretragama koje se provode SECT uređajima. DSCT (u širem smislu DECT) omogućuje akviziciju slika s manje artefakata nego SECT, čak uz brže frekvencije ili iregularne ritmove srca zahvaljujući boljoj vremenskoj rezoluciji te unatoč prisutnim značajnim kalcifikacijama (AS > 400). Bolja vremenska rezolucija DECT-a (66 – 75 ms) omogućuje akviziciju kvalitetnih slika s manje artefakata pomicanja kod bolesnika s fibrilacijom atrija, (82) no DECT tehnika je inferiorna po pitanju temporalne rezolucije od invazivne koronarografije (10 ms), radi čega su potrebni betablokatori u preddijagnostičkoj pripremi. Slično je s prostornom rezolucijom koja je kod novijih CT uređaja oko 0.4 do 0.5mm, no još uvijek je inferiorna invazivnoj koronarografiji (0.1 do 0.2mm). (45) Jedna od opcija kod DECT tehnike je VMI (analogan slikama konvencionalnog SECT-a), koja prikazuje skeniranu regiju pacijenta (srce) rendgenskim zrakama jedne razine energije fotona radi čega su dobivene slike manje osjetljive na artefakte otvrdnuća snopa (*eng. beam hardening*) i tzv. rascvjetavanja (*eng. blooming*) nastalih kod manjih struktura visokog denziteta (metalni stentovi, kalcifikati), koje se pojavljuju veće nego što zapravo jesu (82). Artefakti otvrdnuća snopa se javljaju prilikom prolaska polikromatske rendgenske zrake (koje koristi SECT) kroz područja visoke gustoće, što dovodi do pojačane apsorpcije niskoenergijskih fotona naspram visokoenergijskih fotona i posljedičnih hipodenznih te hiperdenznih pruga (62). *Blooming* artefakti nastali zbog prisustva stentova i kalcificiranih plakova uzrokuju precjenjivanje stupnja stenoze koronarne arterije, a reducirati ih se može, kao i artefakte otvrdnuća snopa, visokoenergijskim VMI

slikama (110 keV do 120 keV) (82,86,88). Istovremeno, visokoenergijske VMI slike slabo su senzitivne za jodno kontrastno sredstvo zbog čega se procjena lumena arterije vrši korištenjem visokoenergijskih i niskoenergijskih VMI. VMI rekonstrukcije su značajno bolje u vizualizaciji stentova unutar lumena koronarne arterije u usporedbi s polikromatskim slikama dobivenim SECT-om (62). Tako VMI slike na energiji 80 keV su optimalne za DECT koronarografiju u pacijenata sa stentovima nakon PCI (89). Korištenje dlDECT-a dovodi do bolje vizualizacije lumena koronarne arterije, dok je s visokoenergijskim VMI slikama moguća znatna redukcija artefakata nastalih od metalnih implantata (stentova, sternalnih serklaža ili *bypass* klipsi) ili koncentriranog kontrasta u *veni cavi* (82). DECT sposobnost redukcije artefakata ovisi o strukturi, promjeru i sastavu stentova gdje stentovi od nitionola stvaraju manje artefakata od onih građenih od tantala (62). DECT koronarografija omogućuje automatsku suptrakciju kalcificiranih plakova koronarnih krvnih žila uz prikaz suženih dijelova arterija, koji bi inače bila skriveni zbog obilnih kalcifikacija, čime se nadilaze ograničenja SECT u smislu olakšane suptrakcije kosti i kalcificiranih plakova, a time je omogućena lakša i pouzdanija dijagnostika cijelog koronarnog sustava. SECT daje angiografske podatke o koronarnoj stenozi, no DECT uz navedeno omogućuje procjenu perfuzije miokarda. Zahvaljujući rsDECT-u, artefakti nastali pomicanjem su svedeni na minimum (84).

3.4.6. Ostale mogućnosti DECT koronarografije

CCTA učinjena SECT-om omogućuje procjenu anatomije koronarnih arterija i stupnja stenoze, no DECT također omogućuje procjenu hemodinamskog učinka stenoze ili perfuzije putem izračuna koncentracije jodnog kontrastnog sredstva u miokardu distalno do mjesta stenoze, što nije moguće nijednom drugom dijagnostičkom metodom. DECT predstavlja dijagnostičku opciju u bolesnika s kontraindikacijom za MR s kontrastom u cilju isključenja ili potvrde miokarditisa ili fibroze miokarda. Niskoenergijske VMI slike kod DECT-a pomažu u detekciji minimalnih koncentracija jodnog kontrastnog sredstva u pojedinim regijama lijevog atrija, a time i u isključenju postojanja tromba. DECT koronarografijom moguće je razlučiti tumore i trombe u srčanim komorama, a uz to je moguć prikaz vegetacija na elektrodama srčanih stimulatora ili arteficijalnim valvulama. DECT također omogućuje bolju dijagnostičku obradu incidentalnih nalaza i njihovo razlikovanje (metastatskih limfnih čvorova od inflamatornih, malignih od benignih nodula pluća i nadbubrežnih žlijezda). Niskoenergijski VMI dopušta procjenu plućne cirkulacije (62).

4. ZAKLJUČAK

Koronarna bolest (CAD) predstavlja aterosklerotsku bolest koronarnih arterija i posljedičnu ishemijsku bolest srca (stabilna AP, nestabilna AP, NSTEMI, STEMI) te je jedan od vodećih uzroka smrti u razvijenim zemljama i u zemljama u razvoju. Iako je ''zlatni'' standard dijagnostike koronarne bolesti invazivna koronarografija (s mogućnošću intervencije u slučaju indikacije), koronarna CT angiografija (CCTA) se nameće sve više kao metoda probiranja u bolesnika s CAD-om, koja omogućuje prognoziranje ishoda bolesti (suženja koronarne arterije) i planiranje intervencija za bolesnike kod kojih je indicirana PCI.

Dok su prvi uređaji kojima je provođena CCTA bili SECT aparati čijem se problemu visokih doza zračenja i značajnih artefakata doskočilo razvojem ≥64 slojnih MSCT uređaja, sinkronizacijom (pogotovo prospektivnom) rada s EKG-om te modulacijom napona rendgenskih cijevi, tek je razvoj DECT uređaja omogućio značajno veće dijagnostičke mogućnosti. CCTA učinjena SECT uređajem omogućuje procjenu anatomije koronarnih arterija i stupnja stenoze uzrokovanih aterosklerotskim plakovima, dok DECT također omogućuje procjenu hemodinamskog učinka stenoze ili perfuzije miokarda, procjenu miokarditisa kod bolesnika s kontraindikacijama za MR s kontrastom, verifikaciju prisustva tromba u lijevom atriju, razlikovanje tromba od tumora srčanih komora, prikaz vegetacija na elektrodama srčanih stimulatora ili arteficijalnim valvulama, akviziciju slika s manje artefakata nego SECT, čak i u slučaju aritmija ili bržih frekvencija rada srca, procjenjivanje lumena koronarnih arterija, čak i u prisustvu značajnih kalcifikacija ili metalnih stentova, smanjenje količine apliciranog jodnog kontrastnog sredstva, smanjenje doze zračenja za pacijenta, kao i bolju karakterizaciju aterosklerotskog plaka i njegovih komponenti.

Prilikom kupovine DECT uređaja, svaki radiološki zavod bi trebao voditi računa o tome koje će se pretrage obavljati na uređaju, pogotovo kako su DECT uređaji otprilike 25% skuplji od SECT uređaja. Navedena cijena, nepoznavanje mogućnosti rada DECT uređaja, često kompliciran software te ograničenja DECT-a ovisna o vrsti pojedinih aparata kojima se provodi DECT tehnika jedni su od mnogih razloga zašto se ova tehnika u današnje vrijeme ne koristi učestalije. Ograničenja rsDECT-a su artefakti uslijed gibanja zbog slabije vremenske rezolucije, dok su ograničenja tbDECT-a, dsDECT-a i seqDECT-a mogući pogrešan izračun VMI-a uslijed odgođene registracije druge skupine slikovnih podataka. Problem dlDECT-a su artefakti nastali zbog registracije fotona na pogrešnom sloju detektora. S druge strane, DECT

tehnika jedina je dijagnostička metoda koja omogućuje istodobnu procjenu anatomije koronarnih arterija i aterosklerotskih plakova te perfuzije miokarda (62).

Pitanje svakog centra koji izvodi DECT tehniku je također kojim se rekonstrukcijskim protokolima koristiti. Navedeno ovisi o pacijentu, kao i kliničkom pitanju, no u većini slučajeva potrebno je dodatno dobiti i niskoenergijske VMI slike (50-60 keV) za poboljšanje kontrasta i kvalitete slike te eventualne DECT perfuzijske mape za procjenu perfuzije miokarda (65).

Potrebna su daljnja istraživanja kojima će se potvrditi korisnost kliničke promjene DECT-a u svakodnevnom radu, pogotovo jer mnogobrojne, a opet nedovoljno iskorištene mogućnosti DECT-a već sad nadilaze one SECT-a. Uz daljnja istraživanje verificirat će se protokoli za adekvatnu karakterizaciju aterosklerotskih plakova čime će se sa sigurnošću moći verificirati vulnerabilni plakovi, te time i uputiti bolesnika na daljnje intervencijske zahvate u smislu preventive posljedica ishemijske bolesti srca.

5. LITERATURA

1. Nowbar AN, Gitto M, Howard JP, Francis DP, Al-Lamee R. Mortality From Ischemic Heart Disease. Circ Cardiovasc Qual Outcomes. 2019 Jun;12(6):e005375.

2. Tavakol M, Ashraf S, Brener SJ. Risks and complications of coronary angiography: a comprehensive review. Glob J Health Sci. 2012 Jan 1;4(1):65-93.

3. Soares A, Brown DL. The fallacies of fractional flow reserve. Int J Cardiol. 2020 Mar 1;302:34-35.

4. Shantouf RS, Mehra A. Coronary fractional flow reserve. AJR Am J Roentgenol. 2015 Mar;204(3):W261-5.

5. Bech GJ, De Bruyne B, Pijls NH, de Muinck ED, Hoorntje JC, Escaned J, et al. Fractional flow reserve to determine the appropriateness of angioplasty in moderate coronary stenosis: a randomized trial. Circulation. 2001 Jun 19;103(24):2928-34.

6. Arbab-Zadeh A. What Will it Take to Retire Invasive Coronary Angiography? JACC Cardiovasc Imaging. 2016 May;9(5):565-7.

7. Caussin C, Larchez C, Ghostine S, Pesenti-Rossi D, Daoud B, Habis M, et al. Comparison of coronary minimal lumen area quantification by sixty-four-slice computed tomography versus intravascular ultrasound for intermediate stenosis. Am J Cardiol. 2006 Oct 1;98(7):871-6.

8. Feuchtner G, Loureiro R, Bezerra H, Rocha-Filho JA, Sarwar A, Pflederer T, et al. Quantification of coronary stenosis by dual source computed tomography in patients: a comparative study with intravascular ultrasound and invasive angiography. Eur J Radiol. 2012 Jan;81(1):83-8.

9. Wasilewski J, Mirota K, Hawranek M, Poloński L. Invasive and non-invasive fractional flow reserve index in validation of hemodynamic severity of intracoronary lesions. Postepy Kardiol Interwencyjnej. 2013;9(2):160-9.

10. Budoff MJ, Nakazato R, Mancini GB, Gransar H, Leipsic J, Berman DS, et al. CT Angiography for the Prediction of Hemodynamic Significance in Intermediate and Severe Lesions: Head-to-Head Comparison With Quantitative Coronary Angiography Using

Fractional Flow Reserve as the Reference Standard. JACC Cardiovasc Imaging. 2016 May;9(5):559-64.

11. Gonçalves Pde A, Marques H. Cardiac CT: the end of invasive coronary angiography as a diagnostic procedure? Rev Port Cardiol. 2009 Jul-Aug;28(7-8):825-42.

12. Bajek S, Bobinac D, Jerković R, Malnar D, Marić I. Sustavna anatomija čovjeka. Digital point tiskara d.o.o. Rijeka, 2007; 95-120.

13. Anderson RH, Razavi R, Taylor AM. Cardiac anatomy revisited. J Anat. 2004 Sep;205(3):159-77.

14. Szczepanek E, Jasińska KA, Godula D, Kucharska E, Walocha J, Mazur M. Correct human cardiac nomenclature. Folia Med Cracov. 2020;60(1):103-113.

15. De Almeida MC, Spicer DE, Anderson RH. Why do we break one of the first rules of anatomy when describing the components of the heart? Clin Anat. 2019 May;32(4):585-596.

16. Jalšovec D. Sustavna i topografska anatomija čovjeka. Školska knjiga Zagreb, 2005; 421-436.

17. Križan Z. Kompendij anatomije čovjeka III. Dio, Pregled građe grudi, trbuha, zdjelice, noge i ruke. Školska knjiga Zagreb, 1999.

18. Akhter SA. The heart and pericardium. Thorac Surg Clin. 2011 May;21(2):205-17, viii.

19. Buijtendijk MFJ, Barnett P, van den Hoff MJB. Development of the human heart. Am J Med Genet C Semin Med Genet. 2020 Mar;184(1):7-22.

20. Young PM, Gerber TC, Williamson EE, Julsrud PR, Herfkens RJ. Cardiac imaging: Part 2, normal, variant, and anomalous configurations of the coronary vasculature. AJR Am J Roentgenol. 2011 Oct;197(4):816-26.

21. Villa AD, Sammut E, Nair A, Rajani R, Bonamini R, Chiribiri A. Coronary artery anomalies overview: The normal and the abnormal. World J Radiol. 2016 Jun 28;8(6):537-55.

22. Sirajuddin A, Chen MY, White CS, Arai AE. Coronary venous anatomy and anomalies. J Cardiovasc Comput Tomogr. 2020 Jan-Feb;14(1):80-86.

23. Malakar AK, Choudhury D, Halder B, Paul P, Uddin A, Chakraborty S. A review on coronary artery disease, its risk factors, and therapeutics. J Cell Physiol. 2019 Aug;234(10):16812-16823.

24. Khera AV, Kathiresan S. Genetics of coronary artery disease: discovery, biology and clinical translation. Nat Rev Genet. 2017 Jun;18(6):331-344.

25. Pyxaras SA, Wijns W, Reiber JHC, Bax JJ. Invasive assessment of coronary artery disease. J Nucl Cardiol. 2018 Jun;25(3):860-871.

26. Kessler T, Schunkert H. Coronary Artery Disease Genetics Enlightened by Genome-Wide Association Studies. JACC Basic Transl Sci. 2021 Jul 26;6(7):610-623.

27. Vrhovac B, Jakšić B, Reiner Ž, Vucelić B. Interna medicina. Naknada Ljevak Zagreb, 2008.

28. Ralapanawa U, Sivakanesan R. Epidemiology and the Magnitude of Coronary Artery Disease and Acute Coronary Syndrome: A Narrative Review. J Epidemiol Glob Health. 2021 Jun;11(2):169-177.

29. Salehi N, Janjani P, Tadbiri H, Rozbahani M, Jalilian M. Effect of cigarette smoking on coronary arteries and pattern and severity of coronary artery disease: a review. J Int Med Res. 2021 Dec;49(12):3000605211059893.

30. Aydin S, Ugur K, Aydin S, Sahin İ, Yardim M. Biomarkers in acute myocardial infarction: current perspectives. Vasc Health Risk Manag. 2019 Jan 17;15: 1-10.

31. Stone GW. Non-ST-elevation acute coronary syndromes. The Lancet. 2007; 369(9564), 801-803.

32. Hedayati T, Yadav N, Khanagavi J. Non-ST-Segment Acute Coronary Syndromes. Cardiol Clin. 2018 Feb;36(1):37-52.

33. Reed GW, Rossi JE, Cannon CP. Acute myocardial infarction. Lancet. 2017 Jan 14;389(10065):197-210.

34. Gulati R, Behfar A, Narula J, Kanwar A, Lerman A, Cooper L, Singh M. Acute Myocardial Infarction in Young Individuals. Mayo Clin Proc. 2020 Jan;95(1):136-156.

35. Anderson JL, Morrow DA. Acute Myocardial Infarction. N Engl J Med. 2017 May 25;376(21):2053-2064.

36. Goldman LW. Principles of CT and CT technology. J Nucl Med Technol. 2007 Sep;35(3):115-28; quiz 129-30.

37. Booij R, Budde RPJ, Dijkshoorn ML, van Straten M. Technological developments of X-ray computed tomography over half a century: User's influence on protocol optimization. Eur J Radiol. 2020 Oct; 131:109261.
38. Prokop M. General principles of MDCT. Eur J Radiol. 2003 Mar;45 Suppl 1:S4-10.
39. Kohl G. The evolution and state-of-the-art principles of multislice computed tomography. Proc Am Thorac Soc. 2005;2(6):470-6, 499-500.
40. Kuchynka, P, Lambert L, Černý, V, Marek, J, Ambrož, D, Danek, BA, et al. Coronary CT angiography. Cor et Vasa, 2015. 57(6), e425–e432

41. Ramjattan NA, Lala V, Kousa O, Makaryus AN. Coronary CT Angiography. 2021 Sep 28. In: StatPearls [Internet]. Treasure Island (FL): StatPearls Publishing; 2022 Jan–.

42. Sun Z, Choo GH, Ng KH. Coronary CT angiography: current status and continuing challenges. Br J Radiol. 2012 May;85(1013):495-510.

43. Arjmand Shabestari A. Coronary artery calcium score: a review. Iran Red Crescent Med J. 2013 Dec;15(12):e16616.

44. Cheong BYC, Wilson JM, Spann SJ, Pettigrew RI, Preventza OA, Muthupillai R. Coronary artery calcium scoring: an evidence-based guide for primary care physicians. J Intern Med. 2021 Mar;289(3):309-324.
45. Sabarudin A, Sun Z. Coronary CT angiography: Diagnostic value and clinical challenges. World J Cardiol. 2013 Dec 26;5(12):473-83.

46. Alfakih K, Byrne J, Monaghan M. CT coronary angiography: a paradigm shift for functional imaging tests. Open Heart. 2018 Mar 27;5(1):e000754.

47. Shah NR, Pierce JD, Kikano EG, Rahnemai-Azar AA, Gilkeson RC, Gupta A. CT Coronary Angiography Fractional Flow Reserve: New Advances in the Diagnosis and Treatment of Coronary Artery Disease. Curr Probl Diagn Radiol. 2021 Nov-Dec;50(6):925-936.
48. Sun Z. Coronary CT angiography: Beyond morphological stenosis analysis. World J Cardiol. 2013 Dec 26;5(12):444-52.
49. Hlatky MA, De Bruyne B, Pontone G, Patel MR, Norgaard BL, Byrne RA, et al. Quality-of-Life and Economic Outcomes of Assessing Fractional Flow Reserve With Computed Tomography Angiography: PLATFORM. J Am Coll Cardiol. 2015 Dec 1;66(21):2315-2323.

50. Lu MT, Ferencik M, Roberts RS, Lee KL, Ivanov A, Adami E, et al. Noninvasive FFR Derived From Coronary CT Angiography: Management and Outcomes in the PROMISE Trial. JACC Cardiovasc Imaging. 2017 Nov;10(11):1350-1358.
51. Abdullah KA, McEntee MF, Reed W, Kench PL. Radiation dose and diagnostic image quality associated with iterative reconstruction in coronary CT angiography: A systematic review. J Med Imaging Radiat Oncol. 2016 Aug;60(4):459-68.
52. Gorenoi V, Schönermark MP, Hagen A. CT coronary angiography vs. invasive coronary angiography in CHD. GMS Health Technol Assess. 2012;8:Doc02.

53. Zhang LJ, Wang Y, Schoepf UJ, Meinel FG, Bayer RR 2nd, Qi L, et al. Image quality, radiation dose, and diagnostic accuracy of prospectively ECG-triggered high-pitch coronary CT angiography at 70 kVp in a clinical setting: comparison with invasive coronary angiography. Eur Radiol. 2016 Mar;26(3):797-806.
54. Stehli J, Fuchs TA, Bull S, Clerc OF, Possner M, Buechel RR, et al. Accuracy of coronary CT angiography using a submillisievert fraction of radiation exposure: comparison with invasive coronary angiography. J Am Coll Cardiol. 2014 Aug 26;64(8):772-80.
55. Sun Z, Sabarudin A. Coronary CT angiography: State of the art. World J Cardiol. 2013 Dec 26;5(12):442-3.

56. Cademartiri F, Casolo G, Clemente A, Seitun S, Mantini C, Bossone E, et al. Coronary CT angiography: a guide to examination, interpretation, and clinical indications. Expert Rev Cardiovasc Ther. 2021 May;19(5):413-425.
57. Oda S, Utsunomiya D, Nakaura T, Kidoh M, Funama Y, Tsujita K, et al. Basic Concepts of Contrast Injection Protocols for Coronary Computed Tomography Angiography. Curr Cardiol Rev. 2019;15(1):24-29.

58. Scholtz JE, Ghoshhajra B. Advances in cardiac CT contrast injection and acquisition protocols. Cardiovasc Diagn Ther. 2017 Oct;7(5):439-451.

59. Rear R, Bell RM, Hausenloy DJ. Contrast-induced nephropathy following angiography and cardiac interventions. Heart 2016; **102:**638-648.

60. Eijsvoogel NG, Hendriks BMF, Nelemans P, Mihl C, Willigers J, Martens B, et al. Personalization of CM Injection Protocols in Coronary Computed Tomographic Angiography (People CT Trial). Contrast Media Mol Imaging. 2020 Jan 17;2020:5407936.

61. Kaza RK, Platt JF, Cohan RH, Caoili EM, Al-Hawary MM, Wasnik A. Dual-energy CT with single- and dual-source scanners: current applications in evaluating the genitourinary tract. Radiographics. 2012 Mar-Apr;32(2):353-69.
62. Tarkowski P, Czekajska-Chehab E. Dual-Energy Heart CT: Beyond Better Angiography-Review. J Clin Med. 2021 Nov 7;10(21):5193.
63. Danad I, Ó Hartaigh B, Min JK. Dual-energy computed tomography for detection of coronary artery disease. Expert Rev Cardiovasc Ther. 2015 Dec;13(12):1345-56.
64. Clemente A, Seitun S, Mantini C, Gentile G, Federici D, Barison A, et al. Cardiac CT angiography: normal and pathological anatomical features-a narrative review. Cardiovasc Diagn Ther. 2020 Dec;10(6):1918-1945.
65. Albrecht MH, De Cecco CN, Schoepf UJ, Spandorfer A, Eid M, De Santis D, et al. Dual-energy CT of the heart current and future status. Eur J Radiol. 2018 Aug;105:110-118.
66. Kay FU. Dual-energy CT and coronary imaging. Cardiovasc Diagn Ther. 2020 Aug;10(4):1090-1107.
67. Schmidt B, Flohr T. Principles and applications of dual source CT. Phys Med. 2020 Nov;79:36-46.
68. Scheske JA, O'Brien JM, Earls JP, Min JK, LaBounty TM, Cury RC, et al. Coronary artery imaging with single-source rapid kilovolt peak-switching dual-energy CT. Radiology. 2013 Sep;268(3):702-9.
69. Andreini D, Pontone G, Mushtaq S, Bertella E, Conte E, Segurini C, et al. Diagnostic Accuracy of Rapid Kilovolt Peak-Switching Dual-Energy CT Coronary Angiography in Patients With a High Calcium Score. JACC Cardiovasc Imaging. 2015 Jun;8(6):746-8.
70. Fuchs TA, Stehli J, Dougoud S, Sah BR, Bull S, Clerc OF, et al. Coronary artery calcium quantification from contrast enhanced CT using gemstone spectral imaging and material decomposition. Int J Cardiovasc Imaging. 2014 Oct;30(7):1399-405.
71. Goo HW, Goo JM. Dual-Energy CT: New Horizon in Medical Imaging. Korean J Radiol. 2017 Jul-Aug;18(4):555-569.
72. Ohta Y, Kitao S, Watanabe T, Kishimoto J, Yamamoto K, Ogawa T. Evaluation of image quality of coronary artery plaque with rapid kVp-switching dual-energy CT. Clin Imaging. 2017 May-Jun;43:42-49.
73. Obaid DR, Calvert PA, Gopalan D, Parker RA, West NE, Goddard M, et al. Dual-energy computed tomography imaging to determine atherosclerotic plaque composition: a prospective study with tissue validation. J Cardiovasc Comput Tomogr. 2014 May-Jun;8(3):230-7.

74. Nakajima S, Ito H, Mitsuhashi T, Kubo Y, Matsui K, Tanaka I, et al. Clinical application of effective atomic number for classifying non-calcified coronary plaques by dual-energy computed tomography. Atherosclerosis. 2017 Jun;261:138-143.
75. Otsuka K, Fukuda S, Tanaka A, Nakanishi K, Taguchi H, Yoshikawa J, et al. Napkin-ring sign on coronary CT angiography for the prediction of acute coronary syndrome. JACC Cardiovasc Imaging. 2013 Apr;6(4):448-57.
76. Matsui K, Machida H, Mitsuhashi T, Omori H, Nakaoka T, Sakura H, et al. Analysis of coronary arterial calcification components with coronary CT angiography using single-source dual-energy CT with fast tube voltage switching. Int J Cardiovasc Imaging. 2015 Mar;31(3):639-47.
77. Ding H, Wang C, Malkasian S, Johnson T, Molloi S. Characterization of arterial plaque composition with dual energy computed tomography: a simulation study. Int J Cardiovasc Imaging. 2021 Jan;37(1):331-341.
78. van Hamersvelt RW, Eijsvoogel NG, Mihl C, de Jong PA, Schilham AMR, Buls N, et al. Contrast agent concentration optimization in CTA using low tube voltage and dual-energy CT in multiple vendors: a phantom study. Int J Cardiovasc Imaging. 2018 Aug;34(8):1265-1275.
79. Prasad Reddy KV, Singhal M, Vijayvergiya R, Sood A, Khandelwal N. Role of DECT in coronary artery disease: a comparative study with ICA and SPECT. Diagn Interv Radiol. 2020 Sep;26(5):420-428.
80. Raju R, Thompson AG, Lee K, Precious B, Yang TH, Berger A, et al. Reduced iodine load with CT coronary angiography using dual-energy imaging: a prospective randomized trial compared with standard coronary CT angiography. J Cardiovasc Comput Tomogr. 2014 Jul-Aug;8(4):282-8.
81. Wichmann JL, Hu X, Engler A, Kerl JM, Beeres M, Frellesen C, et al. Dose levels and image quality of second-generation 128-slice dual-source coronary CT angiography in clinical routine. Radiol Med. 2015 Dec;120(12):1112-21.
82. Danad I, Fayad ZA, Willemink MJ, Min JK. New Applications of Cardiac Computed Tomography: Dual-Energy, Spectral, and Molecular CT Imaging. JACC Cardiovasc Imaging. 2015 Jun;8(6):710-23.
83. den Harder AM, Willemink MJ, de Jong PA, Schilham AM, Rajiah P, Takx RA, Leiner T. New horizons in cardiac CT. Clin Radiol. 2016 Aug;71(8):758-67.

84. Ghasemi Shayan R, Oladghaffari M, Sajjadian F, Fazel Ghaziyani M. Image Quality and Dose Comparison of Single-Energy CT (SECT) and Dual-Energy CT (DECT). Radiol Res Pract. 2020 Apr 20;2020:1403957.
85. Yamada Y, Jinzaki M, Okamura T, Yamada M, Tanami Y, Abe T, et al. Feasibility of coronary artery calcium scoring on virtual unenhanced images derived from single-source fast kVp-switching dual-energy coronary CT angiography. J Cardiovasc Comput Tomogr. 2014 Sep-Oct;8(5):391-400.
86. De Santis D, Eid M, De Cecco CN, Jacobs BE, Albrecht MH, Varga-Szemes A, et al. Dual-Energy Computed Tomography in Cardiothoracic Vascular Imaging. Radiol Clin North Am. 2018 Jul;56(4):521-534.
87. Rotzinger DC, Si-Mohamed SA, Yerly J, Boccalini S, Becce F, Boussel L, et al. Reduced-iodine-dose dual-energy coronary CT angiography: qualitative and quantitative comparison between virtual monochromatic and polychromatic CT images. Eur Radiol. 2021 Sep;31(9):7132-7142.
88. Albrecht MH, Vogl TJ, Martin SS, Nance JW, Duguay TM, Wichmann JL, et al. Review of Clinical Applications for Virtual Monoenergetic Dual-Energy CT. Radiology. 2019 Nov;293(2):260-271.
89. Liu Q, Wang Y, Qi H, Yu Y, Xing Y. Exploring the best monochromatic energy level in dual energy spectral imaging for coronary stents after percutaneous coronary intervention. Sci Rep. 2021 Sep 2;11(1):17576.

6. ŽIVOTOPIS

Osobni podaci

Ime i prezime:	Tara Stojaković
Datum rođenja:	14.10.1992
email:	tara.stojakovic@gmail.com

Obrazovanje

2018.-2022.	Diplomski studij radiološke tehnologije, Sveučilišni odjel zdravstvenih studija Sveučilišta u Splitu
2011.-2014.	Zdravstveno veleučilište Zagreb , smjer Radiološka tehnologija
2007.-2011.	Medicinska škola u Rijeci

Radno iskustvo

10./2021.-	Specijalna bolnica Sv. Katarina
10./2016.-10./2021.	Klinička bolnica Dubrava, Klinički zavod za dijagnostičku i intervencijsku radiologiju
2015.-2016.	Klinička bolnica Dubrava, stručno osposobljavanje za rad bez zasnivanja radnog odnosa u obliku volontiranja

Aktivna sudionica na kongresima i simpozijima radiološke tehnologije.

Dodatne informacije

- poznavanje rada na računalu u MS Office-u
- poznavanje rada u PACS-u i syngo. via sustavu
- poznavanje i aktivno korištenje u govoru i pisanju engleskog i talijanskog jezika

7. POPIS I OBJAŠNJENJE KORIŠTENIH KRATICA

PCI – eng. Percutaneous Coronary Intervention (perkutana koronarna intervencija)

PTCA – eng. Percutaneous Transluminal Coronary Angioplasty (perkutana transluminalna koronarna angioplastika)

FFR - eng. Fractional Flow Reserve (rezerva frakcijskog protoka)

CT – eng. Computed Tomography, Computerized Tomography (kompjuterizirana tomografija)

MRI – eng. Magnetic Resonance Imaging (magnetska rezonanca)

UZV – ultrazvuk

CTCA – eng. Computed Tomography Coronary Angiography (kompjuterizirana tomografija koronarna angiografija)

DECT - eng. Dual Energy Computed Tomography (dvoenergijska kompjuterizirana tomografija)

SECT – eng. Single Energy Computed Tomography (jednoenergijska kompjuterizirana tomografija)

LMCA – eng. Left Main Coronary Artery (lijeva koronarna arterija)

LCX – eng. Left Circumflex (lijeva cirkumfleksna arterija)

LAD – eng. Left Anterior Descending (lijeva anteriorna descendentna arterija)

RCA – eng. Right Coronary Artery (desna koronarna arterija)

PDA – eng. Posterior Descending Artery (posteriorna descedentna arterija)

CAD – eng. Coronary Artery Disease (koronarna bolest)

AP – lat. angina pectoris (angina pektoris)

NSTEMI - eng. non-ST Elevation Myocardial Infarction (infarkt miokarda bez ST elevacije)

STEMI - eng. ST Elevation Myocardial Infarction (infarkt miokarda sa ST elevacijom)

LMWH – eng. Low Molecular Weight Heparin (niskomolekularni heparin)

MSCT – eng. Multi-Slice Computed Tomography (višeslojna kompjuterizirana tomografija)

MDCT – eng. Multi-Detector-row CT (kompjuterizirana tomografija s više redova detektora)

CCTA – eng. Coronary Computed Tomography Angiography (koronarna CT angiografija)

CTCA – eng. Computed Tomography Coronary Angiography (CT koronarna angiografija)

EBCT - eng. Electron Beam Computed Tomography (CT električnim snopom)

CACS – eng. Coronary Artery Calcium Scoring (rezultat/ količina kalcija u koronarnim arterijama)

AS – eng. Agatston Score (Agatston rezultat)

CABG – eng. Coronary Artery Bypass Graft (koronarna premosnica)

NICE – eng. UK National Institute for Health and Care Excellence (NICE smjernice)

CT-FFR ili FFR_{CT} - eng. CT Fractional Flow Reserve (CT rezerva frakcijskog protoka)

CFD – eng. Computational Fluid Dynamics (računalna dinamika tekućina)

DSCT - eng. Dual Source Computed Tomography (CT s dva izvora zračenja)

SSCT - eng. Single Source Computed Tomography (CT s jednim izvorom zračenja)

FOV - eng. Field of View (polje snimanja)

TDC - eng. Time-Density Curve (vremenska krivulja gustoće)

HU - *eng. Hounsfield Units (*Hounsfieldove jedinice)

GSI – eng. Gemstone Spectral Imaging (spektralna slika nastala detektorima od dragog kamenja)

VNC – eng. virtual non-contrast (virtualne ne-kontrastne snimki)

dsDECT - *eng. dual-source DECT* (DECT s dva izvora zračenja)

rsDECT - *eng. single-source, rapid-switching DECT*) (DECT s jednim izvorom zračenja i rapidnom izmjenom napona cijevia)

dlDECT - *eng. dual-layer DECT* (DECT s dvostrukim slojem detektora i jednim izvorom zračenja)

seqDECT - *eng. single-source, sequential DECT* (sekvencijski DECT s jednim izvorom zračenja)

tbDECT - *eng. single-source, twin-beam DECT* (DECT s jednim izvorom zračaenja čiji je snop podijeljen na dvije zrake korištenjem filtera)

helDECT - *eng. single-source, helical DECT* (DECT s jednim izvorom zračenja u kojemu se vrše dva uzastopna spiralna skeniranja pri različitim vršnim energijama)

PCD – eng. Photon Counting Detector (CT s brojačem fotona)

TNC – eng. true non-contrast (''prave'' pred-/ ne-kontrastne snimke)

VMI – eng. virtual monoenergetic image (virtualne monoenergetske snimki/ slike)

EAN – eng. effective atomic number (efektivni atomski broj elementa)

SNR – eng. signal-to-noise ratio (omjer signala i šuma).

CNR – eng. contrast-to-noise ratio (omjer kontrasta i šuma)

8. PRILOZI

Slika 1. Prikaz srčanih komora, atrioventrikularnih i arterijskih ušća

Slika 2. Prikaz koronarnih arterija i vena

Slika 3. Prikaz progresije aterosklerotskog plaka u CAD. Rastom plaka dolazi do smanjenja ili čak totalnog prestanka protoka krvi. Plak također može puknuti čime nastaje na mjestu rupture krvni ugrušak koji blokira cirkulaciju

Slika 4. Stratifikacija rizika u bolesnika s NSTEMI. Za bolesnika s intermedijarnim rizikom preporuka je ranog invazivnog liječenja. Prilikom određivanja rizika u obzir se uzimaju klinički faktori, TIMI (dob, DM, arterijska hipertenzija, sistolički tlak < 100 mmHg, tjelesna masa < 67 kg, anteriorna ST elevacija ili LBBB, vrijeme do tretmana > 4 sata, tahikardija), EKG, troponin

Slika 5. Prikaz normalno koronarnog angiograma lijeve i desne strane srca

Slika 6. Prva generacija CT uređaja (princip rada). Translacijsko gibanje uskog snopa rendgenskih zraka (pencil-beam) koje se očitavaju na detektoru s nasuprotne strane rendgenske cijevi. Po završetku translacijskog gibanja slijedi rotacija rendgenske cijevi i detektora za 1°

Slika 7. **Lijevo:** princip rada druge generacije CT uređaja gdje je prisutno više uskih snopova rendgenskih zraka (u ovom slučaju 3) čije se transmisije istovremeno zabilježavaju na multiplim detektorima (B-D). Kut između zraka omogućuje dobivanje skenova pod različitim kutem na svakom detektoru. **Desno:** princip rada treće generacije CT uređaja gdje je prisutan široki snop zraka (*fan beam*) uz eliminaciju translacijskog gibanja te niz velikog broja detektora koji se zajedno s rendgenskom cijevi gibaju rotacijski oko pacijenta

Slika 8. **Lijevo:** princip rada četvrte generacije CT uređaja pokazuje prsten detektora unutar kojeg kruži rendgenska cijev. **Desno:** princip rada spiralnog CT-a u kojem pacijent prolazi kontinuirano kroz gantry čijom se rotacijom istog odvija snimanje

Slika 9. Prikaz izračuna FFR-a kod invazivne koronarografije. Vodilica sa senzorom tlaka se provuče distalno od mjesta lezije (aterosklerotskog plaka) te se FFR izračuna kao omjer tlaka distalno od plaka te tlaka proksimalno od plaka. Vrijednosti navedenih parametara se dobivaju tijekom hiperemije inducirane adenozinom

Slika 10. Algoritam daljnje dijagnostičke obrade ili liječenja ovisno o vrijednosti FFRCT-a. Nizak rizik: pacijenti bez CAD ili s najvećom stenozom od 30%. Intermedijarni rizik: pacijenti s jednom ili više intermedijarnih stenoza (30%-69%). Visoki rizik: pacijenti s CAD lijeve koronarne arterije, CAD triju krvnih žila (LAD, LCX, RCA) ili stenozom ≥70%

Slika 11. Metoda praćenje bolusa. Po apliciranju kontrastnog sredstva, kontinuiranim skeniranjem se prati regija interesa (ascedentna aorta). CCTA započinje nakon što je atenuacija u regija interesa > 200 HU

Slika 12. Metoda test bolusa. Po apliciranju intravenskog kontrasta (volumena cca 12ml) prati se TDC kontinuiranim skeniranjem ascedentne aorte. Korištenjem predikcijske formule za vršno kontrastno pojačanje po Bae i suradnicima, dobije se vrijeme optimalne odgode skeniranja tj. početka skeniranja

Slika 13. Prikaz atenuacijskih koeficijenata za jod (plavo), vodu (crveno) i kalcij (zeleno) dobivenih dvjema različitim energijama rendgenskih zraka (okomite isprekidane crte). Atenuacija joda pri višim energijama (80 keV) ima veći pad od atenuacije kalcija. Također, razlika u atenuacijama joda i kalcija je veća pri nižim energijama (50 keV) zračenja

Slika 14. Razvoj DSCT uređaja. a) Prva generacija DSCT uređaja gdje je kut između rendgenskih cijevi 90°. b) U drugoj generaciji se povećao FOV manjeg detektora (DET B na slici) zbog čega se povećao kut između rendgenskih cijevi na 95°. c) U trećoj generaciji DSCT uređaja dodatno se povećao FOV manjeg detektora (DET B na slici) na 35.5 cm

Slika 15. Prikaz različitih načina dobivanja DECT tehnike akvizicije. 1= DSCT s dvije rendgenske cijevi i dva detektora (*dsDECT*); 2= rapidno izmjenjivanje napona na jednoj rendgenskoj cijevi (*rsDECT*); 3= dvostruki sloj detektora (*''sandwich''*) s jednom rendgenskom cijevi (*dlDECT*); 4= jedna rendgenska cijeva s filterima koji dijele spektar zračenja na dvije zrake (*tbDECT*); 5= jedna rendgenska cijev vrši pretragu pod visokim naponom, a potom niskim naponom (*seqDECT*).

Slika 16. A) Aterosklerotski plak s remodeliranjem, jezgrom niske atenuacije i znakom ''prstena za salvete'' (u odvojenom kvadratiću) verificirani s CTCA; B) Totalna okluzija proksimalne LAD s infarktom miokarda verificirana invazivnom koronarografijom 10 mjeseci po učinjenoj CTCA; C) CTCA prikaz aterosklerotskog plaka s remodeliranjem, jezgrom niske atenuacije i znakom ''prstena za salvete'' (u odvojenom kvadratiću); D) potpuna okluzija proksimalne RCA vidljiva na invazivnoj koronarografiji učinjenoj godinu dana poslije CTCA na slici C

Slika 17. Prikaz fotoelektričnog efekta i Comptonovog efekta. A) Fotoelektrični efekt: foton se sudara s elektronom, potpuno je absorbiran, a u slučaju da foton ima veću kinetičku energiju od energije vezanja elektrona, istog izbija iz K-ljuske. B) Comptonov efekt: foton rendgenske zrake izbija elektron iz vanjske ljuske i potom se raspršuje

Slika 18. Atenuacijski koeficijenti za jod (crveno), kalcij (zeleno) te vodu (plavo) na različitim energijama fotona. Atenuacijski skok *(K-edge*) joda (*Z=53*) je na 33 keV

Tablica 1. Procjena vjerojatnosti značajne stenoze u ovisnosti o AS