

Tehnike i načini korekcije artefakta micanja kod MR pregleda

Bobinec, Dubravko

Master's thesis / Diplomski rad

2022

Degree Grantor / Ustanova koja je dodijelila akademski / stručni stupanj: **University of Split / Sveučilište u Splitu**

Permanent link / Trajna poveznica: <https://um.nsk.hr/um:nbn:hr:176:678081>

Rights / Prava: [In copyright](#) / [Zaštićeno autorskim pravom.](#)

Download date / Datum preuzimanja: **2024-07-25**

Repository / Repozitorij:



Sveučilišni odjel zdravstvenih studija
SVEUČILIŠTE U SPLITU

[Repository of the University Department for Health Studies, University of Split](#)



UNIVERSITY OF SPLIT



SVEUČILIŠTE U SPLITU

Podružnica

SVEUČILIŠNI ODJEL ZDRAVSTVENIH STUDIJA

DIPLOMSKI SVEUČILIŠNI STUDIJ

RADIOLOŠKE TEHNOLOGIJE

Dubravko Bobinec

**TEHNIKE I NAČINI KOREKCIJE ARTEFAKTA
MICANJA KOD MR PREGLEDA**

Diplomski rad

Split, 2022.

SVEUČILIŠTE U SPLITU

Podružnica

SVEUČILIŠNI ODJEL ZDRAVSTVENIH STUDIJA

DIPLOMSKI SVEUČILIŠNI STUDIJ

RADIOLOŠKE TEHNOLOGIJE

Dubravko Bobinec

**TEHNIKE I NAČINI KOREKCIJE ARTEFAKTA
MICANJA KOD MR PREGLEDA
CORRECTION TECHNIQUES AND METHODS OF
MOTION ARTIFACTS IN MRI**

Diplomski rad / Master's Thesis

Mentor:

Izv. prof. dr. sc. Krešimir Dolić, dr. med.

Split, 2022.

Zahvala

Zahvaljujem svojem mentoru izv. prof. dr. sc. Krešimiru Doliću na podršci, pomoći te korisnim savjetima i sugestijama tijekom pisanja ovoga diplomskoga rada.

Zahvaljujem svojim kolegama i prijateljima uz koje je studiranje bilo znatno lakše i zabavnije.

Posebno se zahvaljujem svojoj obitelji koja me podupirala sve ove godine studiranja i jednoj posebnoj osobi na motivaciji i osloncu.

TEMELJNA DOKUMENTACIJSKA KARTICA

DIPLOMSKI RAD

Sveučilište u Splitu
Sveučilišni odjel zdravstvenih studija
Studij radiološke tehnologije

Znanstveno područje: Biomedicina i zdravstvo
Znanstveno polje: Kliničke medicinske znanosti

Mentor: Izv. prof. dr. sc. Krešimir Dolić, dr. med.

TEHNIKE I NAČINI KOREKCIJE ARTEFAKTA MICANJA KOD MR PREGLEDA Dubravko Bobinec, 66171

Sažetak:

Micanje tijekom MR pregleda utječe na degradaciju slike u obliku „*ghosting-a*“ ili zamućenja i jedan je od posljednjih glavnih neriješenih problema. Pokreti pacijenta mogu biti različitog opsega, smjerova i orijentacija otežavajući pronalazak rješenja od ranih dana razvoja MR-a.

Danas postoje tri glavne strategije borbe sa artefaktom pomicanja: prevencija micanja, redukcija micanja i korekcija micanja. Usljed nedostatka mogućnosti i iscrpljenih ideja, najviše se radi na razvoju korekcije micanja pomoću MR navigatora ili prospektivnih i retrospektivnih metoda.

Od budućih tehnika najveću perspektivu imaju SMS (Simultaneous Multi-Slice) sekvence i komprimirano opažanje (CS) zbog otpornosti na micanje i kraćeg vremena snimanja u usporedbi sa konvencionalnim sekvencama.

Generalnog rješenja za artefakt micanja trenutno nema, već se problemu pristupa prema specifičnom slučaju birajući metodu s najmanje nedostataka, a uzimajući u obzir i vrstu pokreta kao i sekvencu odabira. Potrebno je provesti više istraživanja u kliničkim uvjetima s obzirom na kompleksnost i raznovrsnost problema uz uključivanje multidisciplinarnog tima.

Ključne riječi: MR, artefakt micanja, metode, sekvence, korekcija

Rad sadrži: 97 stranica, 20 slika, 1 tablicu, 21 prilog, 183 literaturne reference

Jezik izvornika: hrvatski

University of Split
University Department for Health Studies
Radiology technology

Scientific area: Biomedicine and Healthcare
Scientific field: Clinical and Medical Sciences

Supervisor: Izv. prof. dr. sc. Krešimir Dolić, dr. med.

CORRECTION TECHNIQUES AND METHODS OF MOTION ARTIFACTS IN MRI

Dubravko Bobinec, 66171

Summary:

Motion during the MR examination affects the degradation of the image in the form of "ghosting" or blurring and is one of the last major unresolved issues. The patient's movements can be of different scope, directions and orientation, making it difficult to find a solution from the early days of MR development.

Today, there are three main strategies for combating motion artifact: motion prevention, motion reduction and motion correction. Due to the lack of possibilities and exhausted ideas, most work is being done on the development of motion correction using MR navigators or prospective and retrospective methods.

Of the future techniques, the most promising are SMS (Simultaneous Multi-Slice) sequences and compressed sensing (CS) due to the resistance to movement and shorter recording time compared to conventional sequences.

There is currently no general solution for the artifact of motion, but the problem is approached according to a specific case by choosing the method with the least shortcomings, and taking into account the type of movement and the sequence of selection. More research is needed in clinical settings given the complexity and diversity of the problem with the involvement of a multidisciplinary team.

Keywords: MRI, motion artifact, methods, sequences, correction

Thesis contains: 97 pages, 20 figures, 1 table, 21 supplements, 183 references

Original in: Croatian

SADRŽAJ

Sažetak	I
Summary	II
1. UVOD	1
1.1. MAGNETSKA REZONANCIJA (MR)	2
1.2. ARTEFAKT MICANJA	3
1.2.1. K-prostor i proces prikupljanja slika	4
1.2.2. Vrste micanja.....	10
1.2.3. Mehanizmi oštećenja podataka	11
1.3. PROBLEMATIKA ANKSIOZNOSTI I KLAUSTROFOBIJE.....	13
KOD MR PREGLEDA	13
2. CILJ RADA	15
3. TEHNIKE, NAČINI I METODE KOREKCIJE	16
3.1. STRATEGIJE UBLAŽAVANJA ARTEFAKATA MICANJA	16
3.2. BUDUĆNOST RAZVOJA TEHNIKA?.....	28
3.3. PREVENCIJA MICANJA NA MR PREGLEDU U KLINICI.....	40
ZA DJEČJE BOLESTI ZAGREB.....	40
4. REZULTATI.....	42
4.1. METODE KOREKCIJE ARTEFAKTA MICANJA KOD MR-A	42
GLAVE	42
4.2. METODE KOREKCIJE ARTEFAKTA MICANJA KOD MR-A	52
ABDOMENA.....	52
4.3. KOREKCIJA MICANJA MUSKULOSKELETNOG MR-A	58
POMOĆU DSLR KAMERE.....	58
5. RASPRAVA	61
6. ZAKLJUČAK	68
7. LITERATURA.....	70
8. ŽIVOTOPIS	88
POPIS I OBJAŠNJENJE KORIŠTENIH KRATICA	90
PRILOZI	94

1. UVOD

Pomak je najčešći neželjeni događaj povezan sa snimanjem magnetskom rezonancijom (MR-om) (1). Micanje tijekom snimanja dovodi do degradacije slika, nepotrebnoga ponavljanja pojedinih dijelova snimanja (sekvenci), produljuje snimanje i negativno doprinosi dijagnostičkoj kvaliteti pretrage, a posljedično i dodatnim troškovima zdravstvenog sustava (2).

To se primarno događa zbog duljeg vremena za skupljanje dovoljne količine podataka za stvaranje slike u pojedinim sekvencama u usporedbi sa ostalim kliničkim modalitetima. Vrijeme snimanja ima veći raspon od većine fizioloških pokreta, uključujući nevoljne pokrete, rad srca, disanje, peristaltiku crijeva, puls, protok krvi i protok cerebrospinalne tekućine. Efekti micanja poznati su od ranih dana razvoja MR-a i uključuju zamućenje slike i „*ghosting*“ (jedna ili više nepostojećih linija objekta najčešće paralelne sa rubovima snimanog objekta) (3,4). Čak 17% MR snimanja sadrži neki neželjeni događaj, od čega četvrtina otpada na pomicanje, a u pedijatrijskoj dobi je to i češće (1).

Brzi tehnološki razvoj doveo je do poboljšanja situacije u nekim slučajevima, ali je unazadio MR snimanje u drugim stvarima što se tiče pomicanja. Inkrementalne performanse novih računala i uređaja (gradijenti viših performansi) omogućili su brže snimanje uz uvođenje novih tehnika manje osjetljivih na micanje poput paralelnog snimanja. Brže snimanje rezultiralo je kraćim sekvencama, a time i manjom šansom za nevoljne pomake pacijenta.

Razvoj novih generacija uređaja unaprijedio je rezoluciju slika i omjer signala i šuma (SNR- *Signal-to-noise ratio*) čime se povećala i osjetljivost sekvenci na micanje subjekta. Snažniji gradijenti značili su veću akumulaciju faze za pomake protona. Osim toga, posljedica je bila glasniji rad MR skenera što je negativno utjecalo na pedijatrijske pacijente (posebno dojenčad za sistem hranjenja i umatanja) i uz sam prostor bora koji je veoma uzak te dovodi do pojave anksioznosti i klaustrofobije kod određenih osoba (5).

Trenutno nema naznaka da bi se problem micanja pacijenta mogao riješiti isključivo napretkom u konfiguraciji, građi i vanjskoj opremi samog uređaja. Potencijal značajno bržeg snimanja ograničen je biološkim ograničenjima: stimulacija perifernih živaca ograničava prebacivanje brzine gradijenta, specifična stopa apsorpcije (*SAR-Specific absorption rate*) ograničava upotrebu radiofrekventnih (RF) pulsova za pobuđivanje (ekscitaciju) i T1/T2 vremena ograničavaju TR (*repetition time*) i TE (*time to echo*) ovisno o traženom kontrastu. Najveću vrijednost i vjerojatno rješenje u budućnosti nam pružaju tehnike i načini prevencije, redukcije i korekcije micanja prospektivnim ili retrospektivnim metodama (6).

1.1. MAGNETSKA REZONANCIJA (MR)

Magnetska rezonancija (MR) je neinvazivna tehnologija snimanja čiji je rezultat trodimenzionalna anatomska slika. Često se koristi za dijagnozu, otkrivanje bolesti i praćenje liječenja. Temelji se na sofisticiranoj tehnologiji pri čemu se pobuđuju i detektiraju promjene smjera rotacijskih osi protona u molekulama vode koje čine većinu sadržaja živih tkiva (7).

MR uređaj koristi snažne magnete koji proizvode jako magnetsko polje čime prisiljava protone u tijelu da se usklade s njim. Protoni se zatim stimuliraju radiofrekventnom strujom koja pulsira kroz tijelo pacijenta te pritom izvrću iz ravnoteže, naprežući se protiv privlačenja magnetskog polja. Nakon isključivanja radiofrekventnog polja, MR senzori detektiraju oslobođenu energiju prilikom ponovnog poravnjanja protona sa magnetskim poljem. Vrijeme i količina energije potrebne za taj proces mijenjaju se ovisno o okruženju i kemijskoj prirodi molekula. Na temelju toga dobiva se razlika između pojedinih vrsta tkiva bazirana na njihovim magnetskim svojstvima (7).

Za dobivanje MR slike, pacijent leži na stolu unutar velikog magneta i mora ostati miran tijekom procesa snimanja kako ne bi pomicanjem uzrokovao artefakte na dobivenoj slici. Kontrastna sredstva (većinom sadrže element gadolinij) daju se pacijentu najčešće intravenozno prije ili tijekom MR pregleda kako bi se povećala

brzina poravnanja protona s magnetskim poljem. Slika je svjetlija što je brzina poravnanja brža (7).

MR je posebno prikladan za snimanje nekoštanih dijelova ili mekih tkiva u tijelu. Od kompjutorizirane tomografije (CT-a) se razlikuje što ne koristi štetno ionizirajuće zračenje. Mozak, leđna moždina i živci kao i mišići, ligamenti i tetive vide se mnogo jasnije na MR-u nego s redovitim rendgenskim snimkama ili CT-om te se iz tog razloga MR često koristi kod snimanja ozljeda koljena i ramena (7).

MR mozga može razlikovati bijelu tvar od sive tvari, a također se može koristiti za dijagnosticiranje aneurizme i tumora. Budući da ne koristi rendgenske zrake ili drugo zračenje, to je modalitet izbora kada je potrebno često snimanje za dijagnozu ili terapiju, posebno u mozgu (8).

Jedna vrsta specijaliziranog MR-a je funkcionalna magnetska rezonancija (fMRI). Ona se koristi za promatranje moždanih struktura i određivanje područja mozga koja se "aktiviraju" (troše više kisika) tijekom različitih kognitivnih zadataka. Koristi se za unaprjeđenje razumijevanja organizacije mozga i nudi potencijalni novi standard za procjenu neurološkog statusa i neurokirurškog rizika (8).

1.2. ARTEFAKT MICANJA

Pojava artefakta micanja na slici je rezultat kompleksne interakcije između strukture slike, vrste micanja, specifičnosti pulsne sekvence i strategije akvizicije k-prostora. Prostorno kodiranje u MR-u je intrinzično spor i sekvencijalan proces. Da bi se cijenio učinak pokreta na MR slici, važno je shvatiti da se prikupljanje podataka ne događa izravno u prostoru slike kao u fotografiji, nego u frekvenciji ili Fourier-ovom prostoru koji se uobičajeno zove k-prostor (6).

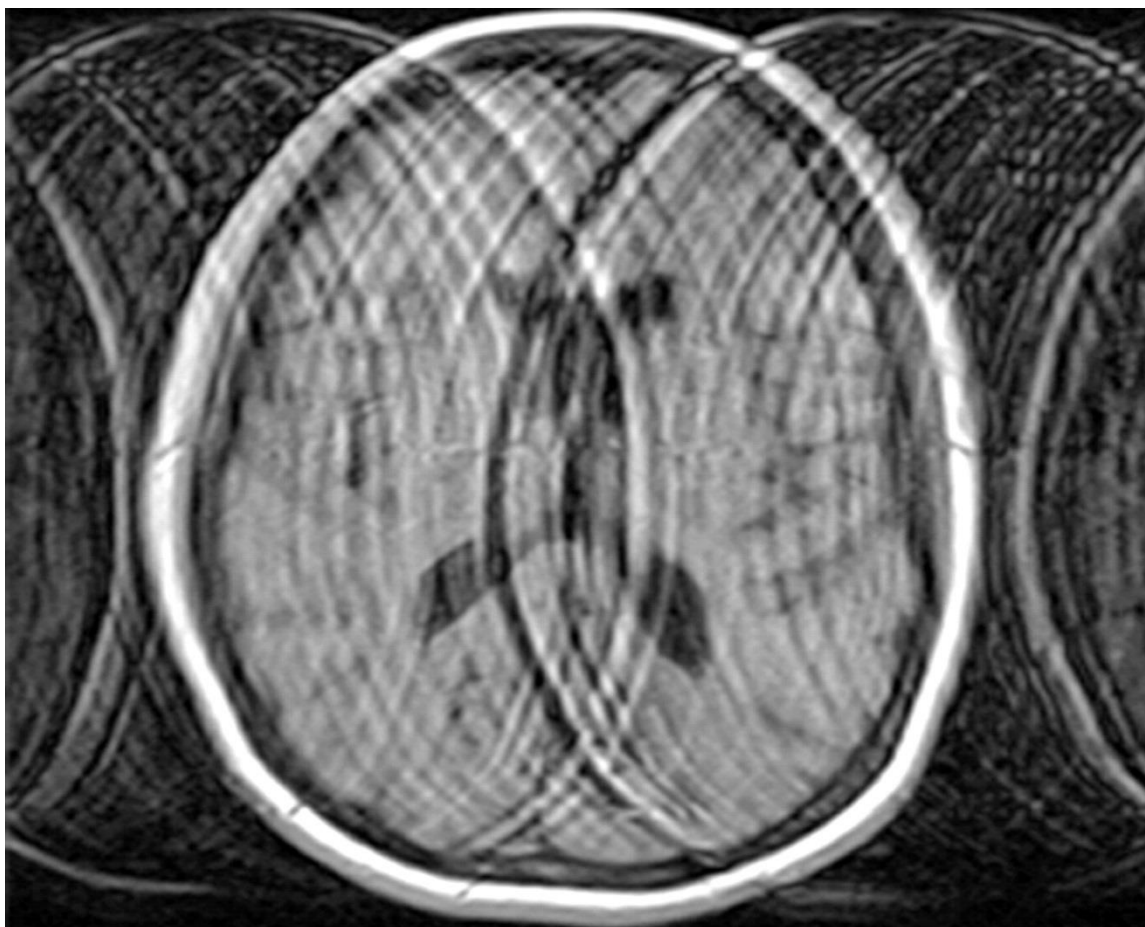
1.2.1. K-prostor i proces prikupljanja slika

K-prostor odgovara spektru prostornih frekvencija snimanog objekta i ovisno o situaciji snimanja može biti dvo- ili tro-dimenzionalan. Prostorni frekvencijski spektri objekata sa malim brojem značajki kontrasta i sa glatkim (eng. *smooth*) intenzitetom varijacija pretežno su definirani komponentama ishodišta k-prostora. Objekti ili organi sa oštrim visoko-kontrastnim rubovima sadrže značajnu spektralnu gustoću periferije k-prostora. Većina bioloških uzoraka pokazuje lokalnu spektralnu gustoću u k-prostoru, sa središtem oko $k=0$. Neki organi i tkiva poput moždane kore imaju fraktalno sličnu prirodu (9) te stoga pokazuju sporije raspadanje spektralne gustoće u k-prostor.

Za razumijevanje svojstava k-prostora i njegovog odnosa s prostorom slike/objekta, važno je razviti intuiciju u pogledu lokalnih i globalnih svojstava ovih dvaju prostora. Ovu temu detaljno su opisali Paschal i Morris (10). K-prostor opisuje objekt koristeći skup globalnih planarnih valova. Svaki uzorak u k-prostoru opisuje doprinos vala s odgovarajućom frekvencijom na cijelu sliku. Stoga, promjena u jednom uzorku u k-prostoru utječe teoretski na cijelu sliku. Promjena intenziteta jednog piksela (npr. u dinamičkom procesu) općenito utječe na sve uzorke k-prostora. Kada se takva promjena pridijeli većem skupu piksela, pretežno je zahvaćeno središte k-prostora. Ovaj fenomen je temelj raspona tehnika dijeljenja podataka, čime se postiže veća prividna vremenska razlučivost kod dinamičkog snimanja tako što se češće ažurira centralna regija k-prostora (11-14).

Različite strategije za popunjavanje k-prostora s izmjerenim podacima nazivaju se "putanje uzorkovanja k-prostora" ili "putanje k-prostora". Najčešći i klinički relevantni pristup prikuplja podatke na pravocrtnoj mreži u k-prostoru (tzv. "kartezijansko" uzorkovanje), jer omogućuje računalno učinkovitu rekonstrukciju slike pomoću brze Fourierove transformacije (FFT). Iako prvenstveno razmatramo kartezijansku strategiju uzorkovanja, potrebno je razlikovati mnoštvo putanja k-prostora, koje se međusobno razlikuju po načinu i redosljedju čvorova pravocrtnih 2D (dvodimenzionalnih) ili 3D mreža k-prostora. Ostale popularne sheme prikupljanja podataka uključuju radijalni (10,15), PROPELLER (*Periodically Rotated Overlapping ParalleEL Lines with Enhanced Reconstruction*) (16) i spiralni (17).

Tipični učinci uzrokovani pokretima na MR slikama sastoje se od kombinacije sljedećih osnovnih efekta: zamućenje oštrog kontrasta ili rubova objekta (slično fotografijama), „*ghosting*“ (koherentan i nekoherentan) (vidi Sliku 1) od struktura koje se pomiču, gubitak signala zbog defaziranja ili neželjene evolucije magnetizacije te pojava neželjenih jakih signala.



Slika 1. „*Ghosting*“ na MR slici mozga (nepostojeći kružni rubovi)

Izvor: <https://pubs.rsna.org/doi/10.1148/rg.313105115> [preuzeto 15.3.2022.]

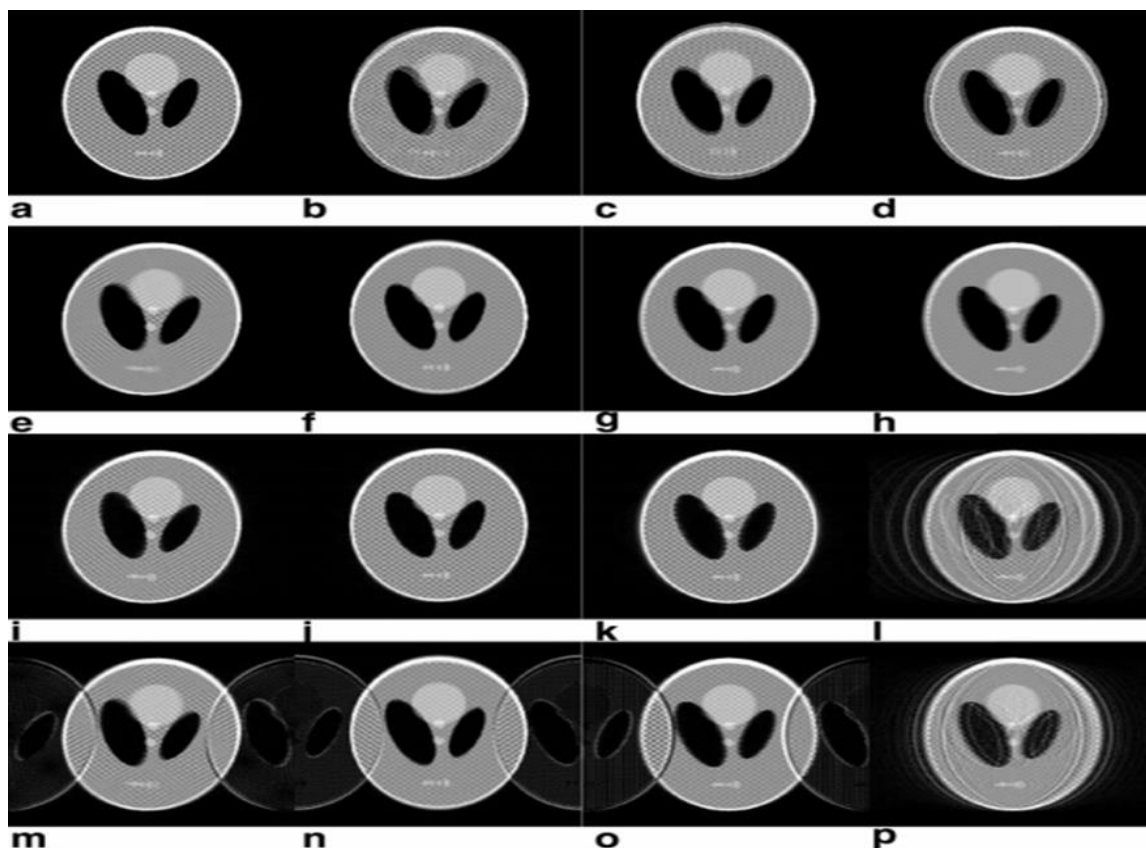
Prve dvije stvari povezane su s procesom očitavanja signala, dok druge dvije sa prikupljanjem signala i pripremom kontrasta unutar pulsne sekvence. Ovdje se misli na „ghosting“ kao djelomičnu ili kompletnu replikaciju objekta ili strukture duž dimenzije faznog kodiranja ili duž više dimenzija za 3D prikaz. Periodični pomaci sinkronizirani sa prikupljanjem rezultata k-prostora rezultiraju koherentnim „ghosting-om“ sa brojem replika koje odgovaraju frekvenciji modulacije k-prostora: dva „duha“ (nepostojeći objekti ili strukture) ako je svaka druga linija promijenjena, četiri ako je svaka četvrta.. Odstupanja od savršene periodičnosti u k-prostoru dovode do nekoherentnog „ghosting-a“ pojavljujući se kao višestruke preklapajuće replike, a ponekad se vide kao pruge u dimenziji faze kodiranja (6).

Glavni uzrok artefakata pokreta povezanih s očitavanjem je nedosljednost između različitih dijelova podataka k-prostora koji se koriste za rekonstrukciju slike ili između podataka i modela signala u rekonstrukciji. Jednostavna rekonstrukcija prilikom korištenja inverznog FFT (fast Fourier transform) (iFFT) pretpostavlja stacionarnost objekta tijekom vremena uzorkovanja podataka k-prostora. Kršenje ove pretpostavke rezultira artefaktima (6).

Da bi se demonstrirala mogućnost pojave artefakta micanja simulirao se raspon pokreta i razmještaja shema k-prostora. Slika 2a prikazuje digitalni fantom baziran na Shepp-Loganovom fantomu sa promijenjenim intenzitetima i dodanom mrežom malih objekata. Slike 2b-d demonstriraju raspon simuliranih pokreta (kontinuirana rotacija za 10 stupnjeva, kontinuirana translacija za 10 piksela u vertikalnim i horizontalnim smjerovima i periodična sinusoidalna oscilacija u horizontalnom smjeru sa jednakom amplitudom (nije prikazano na slikama). Da bi se pružila referentna točka kvalitete slike, simulirala se fotografija nalik slici uz prosječnost micanja u prostoru slike (Slike 2e-h). Značajno je da se Slika 1h prikazuje više zamućeno nego Slika 2g zbog periodičnih pokreta objekta što dovodi do provođenja više vremena u blizini terminalnih pozicija. To čini MR pregled i dobivene slike posebno osjetljive na micanje i pokrete (6).

U slučaju sporih kontinuiranih pomaka i sekvencijalnog položaja k-prostora, Fourier-ova akvizicija je značajno manje osjetljiva na pokrete nego fotografija sa jednakim vremenom ekspozicije (Slike 2i-k). Periodični pokreti uzrokuju veoma snažan

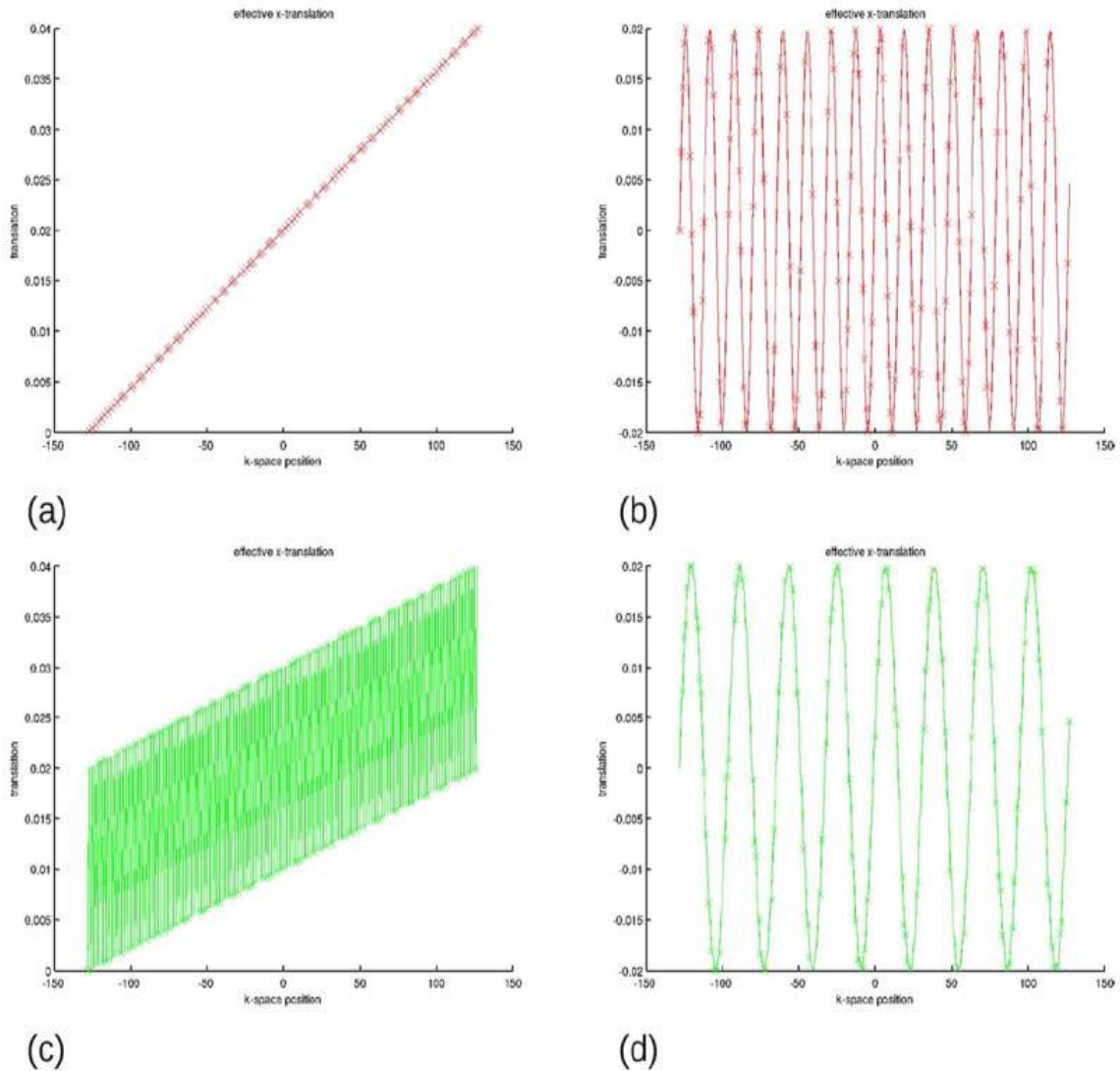
„ghosting“ (Slika 2l). U slučaju isprepletenih višestrukih snimki položaja k-prostora čak i spori kontinuirani pomaci rezultiraju značajnim „ghosting-om“ (Slike 2m-o) (6).



Slika 2. Rekonstrukcija inverzne brze Fourierove transformacije (iFFT)

Izvor: <https://www.ncbi.nlm.nih.gov/pmc/articles/PMC4517972/> [preuzeto: 15.3.2022.]

Na Slici 2p u usporedbi sa Slikom 1l reduciran je „ghosting“ uzrokovan periodičkim micanjem zbog bržeg prelaska isprepletene sheme akvizicije k-prostora što smanjuje broj punih oscilacija vidljiv u potpunom setu podataka k-prostora. Ako je isprepletена shema sinkronizirana sa temeljnim periodičnim gibanjem, dolazi do smanjenja artefakta koji se može usporediti sa razinom u Slici 2k. Ovaj fenomen se često koristi u snimanju srca. Grafikon micanja kao funkcije pozicije k-prostora za reprezentativne slike na Slici 2 prezentiran je na Slici 3 (6).

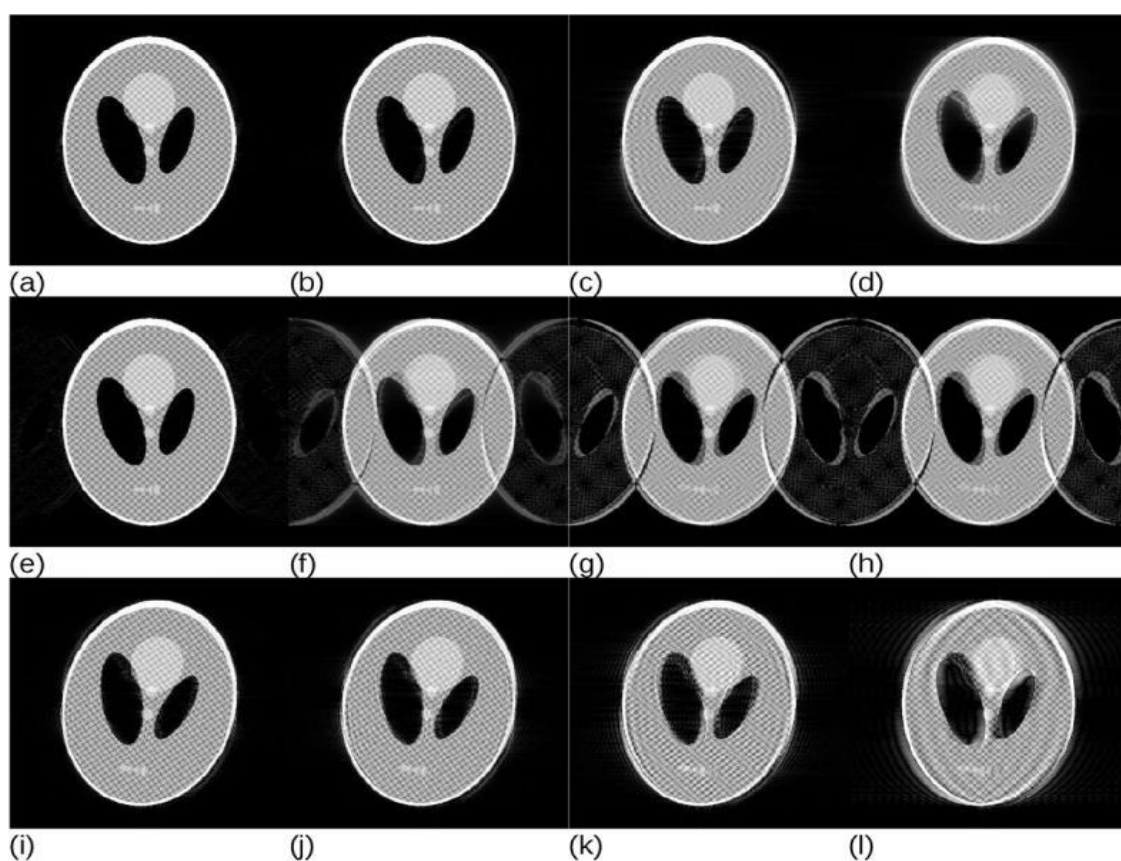


Slika 3. Učinkovita translacija (frakcija FOV-a (*field of view*)) kao funkcija položaja k-prostora za (a) Sliku 2j i 2k, (b) Sliku 2l, (c) Sliku 2n i 2o i (d) Sliku 2p. Ako vanjsko ometanje oscilira u položaju funkcije k-prostora (slučajevi (b),(c) i (d), nastupiti će „ghosting“. Smanjeni „ghosting“ na Slici 2p može se objasniti redukcijom frekvencije oscilacije u položaju funkcije k-prostora

Izvor: <https://www.ncbi.nlm.nih.gov/pmc/articles/PMC4517972/> [preuzeto 15.3.2022.]

Iako se spori kontinuirani pomaci pojavljuju u kliničkom okruženju (pr. kod postupnog opuštanja mišića vrata tijekom snimanja glave), oni jako utječu na sekvence koje se oslanjaju na isprepletenu akviziciju k-prostora snimanja (t2 TSE/FSE (*Turbo/Fast Spin Echo*)). Uz dodatak periodičnih procesa (disanje, rad srca, krvne

pulsacije i tremor), iznenadnih promjena pozicije poput gutanja sline kod MR snimanja mozga ili nemogućnosti zadržavanja zraka kod abdominalnog snimanja, riječ je o stvarnim situacijama koje najčešće dovode do artefakata na slikama. Efekt iznenadnog micanja na Fourierovoj akviziciji je vizualiziran na Slici 4. Simulirana je rotacija za 10 stupnjeva sa pojavom pomaka na različitim vremenskim točkama što je dovelo do različitih proporcija nedosljednih podataka k-prostora. Slike 4a-d i Slike 4e-h pretpostavljaju linearni i isprepleteni raspored k-prostora. U oba slučaja 12.5% nekonzistentnih podataka k-prostora rezultira zanemarivim efektom, a kvaliteta slike se pogoršava puno brže kod isprepletene akvizicije. Centralni raspored k-prostora pokazuje još veću otpornost na artefakte (Slike 4i-l) (6).



Slika 4. Simulacije nagle promjene orijentacije tijekom akvizicije strategije za različit k-prostor i drugačiju količinu nekonzistentnih podataka k-prostora

Izvor: <https://www.ncbi.nlm.nih.gov/pmc/articles/PMC4517972/> [preuzeto: 15.3.2022]

Simulirane slike rekonstruirane iz setova podataka na Slici 4 sadrže 12.5% (a), 25% (b), 37.5% (c) i 50% (d) nekonzistentnih podataka. Ukoliko imamo manje od 50% nekonzistentnih podataka, artefakti su jedva vidljivi. Slični su zaključci za dvostruka snimanja isprepletenog k-prostora sa 12.5% (e), 25% (f), 37.5% (g) i 50% (h) nekonzistentnih podataka. i-l slike predstavljaju sličnu simulaciju centralne raspodjele sa (i) 50%, (j) 62.5%, (k) 75% i (l) 87.5% nekonzistentnih podataka. Precizna granica na kojoj nastupaju vidljivi artefakti ovisi o slici; primarno ovisi o prisutnosti malih visoko-kontrastnih značajki (6).

Iz ovih simulacija mogu se izvući sljedeći zaključci: a. MR sa sekvencijalnim rasporedom k-prostora je prilično neosjetljiv na sporo kontinuirano micanje; b. micanje kao funkcija pozicije k-prostora je najvažniji relevantni parametar za pojavu artefakta; c. važno je gdje se u k-prostoru pojavljuje brzo pomicanje, jer oštećenje podataka blizu centra uzrokuje jače artefakte nego na periferiji; d. ponavljane modulacije u k-prostoru pojačavaju artefakte i treba ih izbjegavati (6).

1.2.2. Vrste micanja

Različite vrste micanja značajne za in vivo MR snimanje mogu se podijeliti u sljedeće kategorije: micanje rigidnog tijela, elastično micanje i protok.

Rigidno micanje tijela ili „micanje mase“ („*bulk motion*“) uključuje 1D (jedno-dimenzijsku- zahtijeva jedan parametar za svoju matematičku reprezentaciju) translaciju, više-dimenzijske translacije (zahtijevaju nekoliko parametara) i potpuno neograničeno kruto gibanje (zahtijeva šest parametara). Za primjer, kretanje dijafragme se aproksimira korištenjem jednodimenzionalne translacije, ali nehotičnom pomicanju glave potrebno je šest stupnjeva slobode (3 translacije i 3 rotacije) (6).

Elastično gibanje obično uključuje istezanje, kompresiju i smicanje duž tri osi, uz micanje krutog tijela. Potrebno je 12 stupnjeva slobode za njegovu potpunu reprezentaciju. Elastično micanje možemo opaziti u abdomenu, gdje na različitim lokacijama imamo različite pomake i deformacije. Protok u nekim slučajevima može

biti jednodimenzionalan (pr. laminarni protok krvi u malim ili srednje velikim krvnim žilama ili CSF (cerebrospinalna tekućina) protok u vratnoj kralježnici. Tada je potreban jedan parametar (brzina) za reprezentaciju. Kompleksniji protok nalazi se u srcu i aorti. On zahtijeva dvo- ili tro-dimenzionalno vektorsko polje brzine za potpuni opis (6).

Najpotpuniji opis daje polje pomaka, koje se sastoji od putanja svake čestice unutar objekta kao funkcije vremena. Polje pomaka često nije mjerljivo s dovoljnom preciznošću, ali za veliku većinu praktičnih situacija opis je dovoljno detaljan. Fizička, mehanička i fiziološka ograničenja postavljena na ljudsko tijelo (nestlačivost tekućina i većine tkiva, prisutnost kostiju, zglobova i dr.) omogućuju drastično smanjenje broja parametara potrebnih za opis micanja (6).

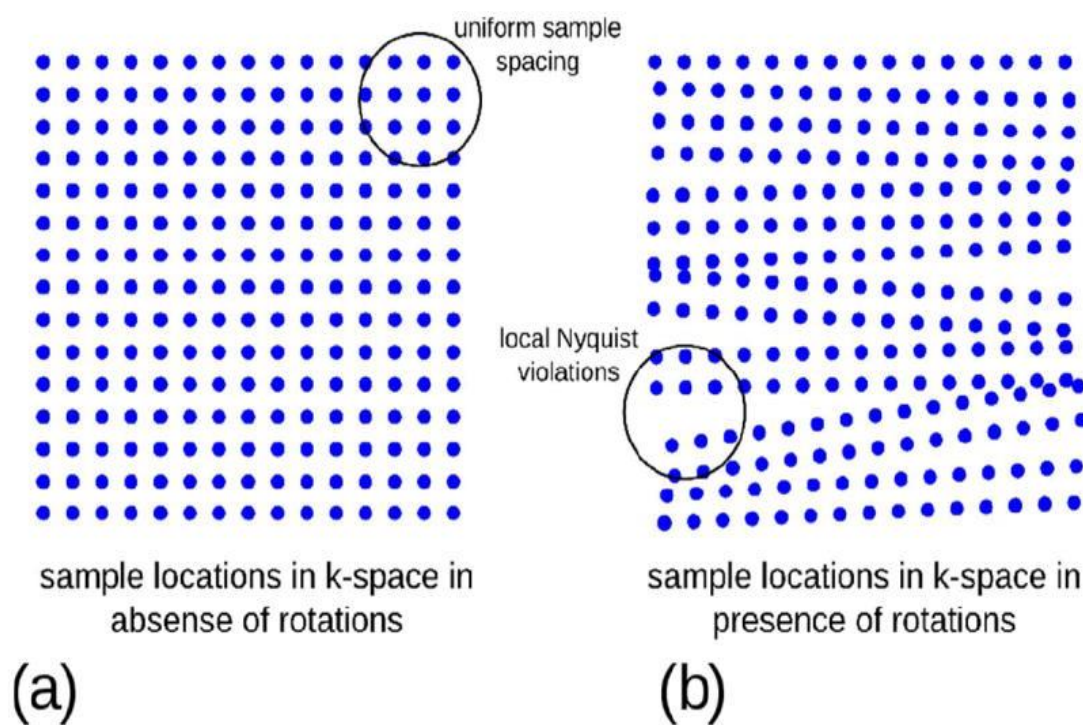
1.2.3. Mehanizmi oštećenja podataka

Više fizičkih mehanizama doprinosi pojavi artefakata micanja. Najvažniji i najbitniji za in vivo MR pregled su:

1. Netočna akumulacijska faza zbog pomicanja tkiva tijekom perioda uključenih gradijenata u pulsnoj sekvenci. MR uređaj se oslanja na mogućnost stvaranja gradijentnih odjeka i pretpostavlja da su tkiva stacionarna tijekom snimanja. Spinovi se pomiču u smjeru gradijenta koji stječe dodatnu fazu. Ako se faza razlikuje za različite korake kodiranja, dolazi do nedosljednosti u k-prostoru.
2. Povijesni efekt ekscitacije pojavljuje se kada se slojevno-selektivni radiofrekventni pulsovi koriste za ekscitaciju, saturaciju ili refokusiranje. Micanje izvan ravnine (*out-of-plane*) između pulsova utječe na željenu evoluciju signala i rezultira generacijama prejakih ili preslabih signala ili uzrokuje alternacije u kontrastu slike. Kod višestrukih snimanja dovodi do nedosljednosti u veličinama k-prostora.
3. Kretanje tkiva i dijelova tijela često utječe na magnetska polja. B₀ polje unutar volumena slike značajno se mijenja ako promijenimo orijentaciju ili dođe do pomaka udaljenih dijelova tijela zbog dugotrajnih učinaka magnetske

osjetljivosti (18,19). B1 polja odašiljanja i primanja također ovise o poziciji tijela i micanjima površinskih zavojnica.

4. Rotacije tijekom prikupljanja podataka k-prostora u višestrukom snimanju proizvode nedosljednosti između učinkovitih smjerova očitavanja za različite k-prostore (vidi Sliku 5). Čak i kad se zna za pomak te se on kompenzira tijekom prikupljanja podataka, k-prostor se ne uzorkuje homogeno što dovodi do „ghosting-a“ ili „streaking“ („prugastog“) artefakta.
5. Srčano ili respiratorno gibanje dovodi do fiziološkog šuma u fMR-u (funkcijskom MR-u). fMR signal je veoma nizak (20) i zbog toga svaka dinamička promjena uzrokovana periodičnim protokom krvi izgleda kao zbunjujući faktor u analizi. Situaciju dodatno pogoršava niska vremenska rezolucija fMRI akvizicija što dovodi do spektralnog preklapanja fizioloških signala.



Slika 5. Učinci rotacija na lokacije uzorka k-prostora u koordinatama objekta

Izvor: <https://www.ncbi.nlm.nih.gov/pmc/articles/PMC4517972/> [preuzeto 15.3.2022.]

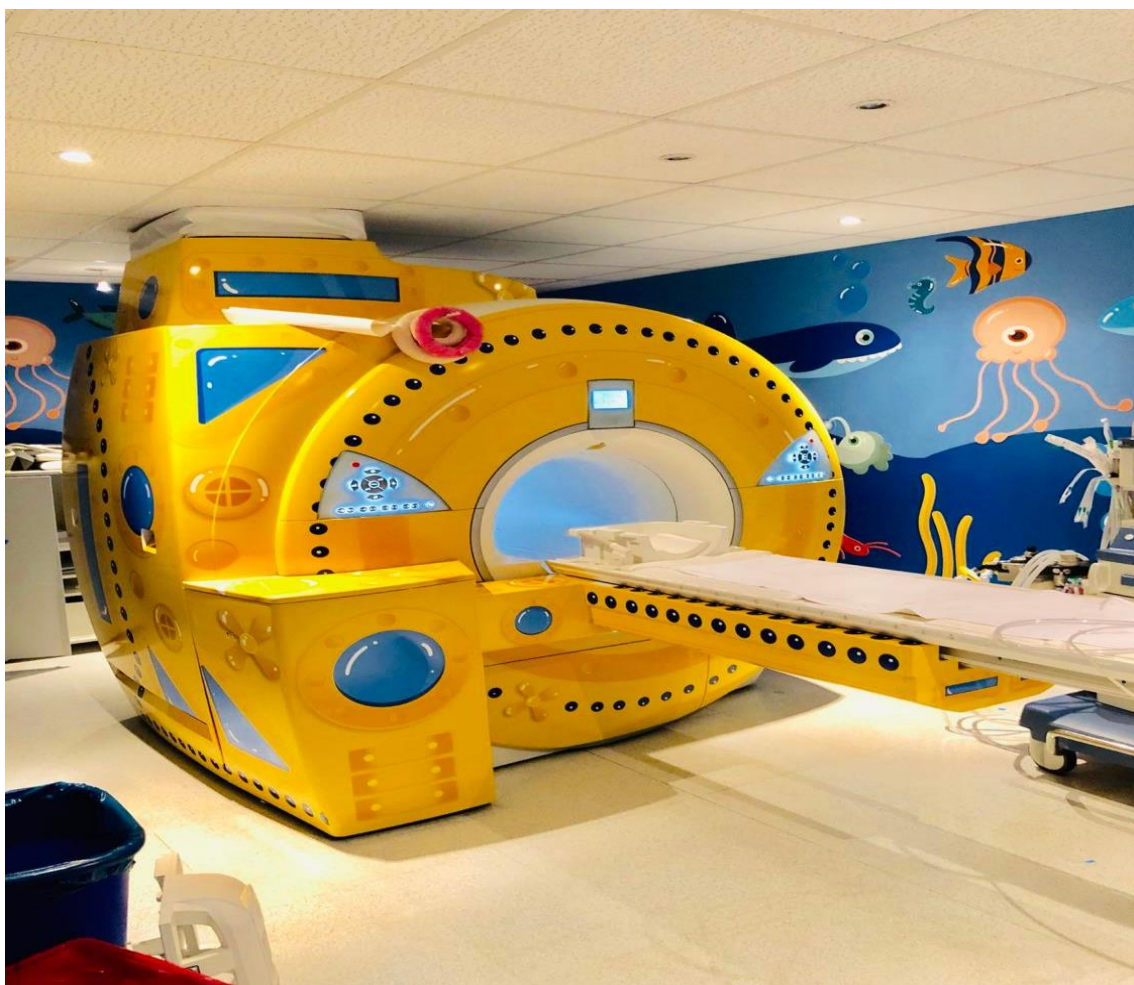Nedosljednosti podataka između linija ili segmenata k-prostora kod višestrukog snimanja obično rezultiraju „*ghosting-om*“ ili zamućenjem (*blurring*). Većina gore navedenih mehanizama također može utjecati na module za pripremu kontrasta (npr. difuzijsko ponderiranje ili inverzija) i tako stvoriti neželjene varijacije kontrasta bez vidljivog „*ghosting-a*“ (6). To se posebno događa kod jednokratnog (*single-shot*) snimanja.

1.3. PROBLEMATIKA ANKSIOZNOSTI I KLAUSTROFOBIJE KOD MR PREGLEDA

Posljednja tri desetljeća bilježi se stalan porast važnosti magnetske rezonancije (MR) i broja studija koje se obavljaju kako u kliničke svrhe tako i za medicinska istraživanja (21,22). Međutim, 10% do 37% osoba koje se podvrgavaju MR pregledu pati od neugodnih učinaka postupka, posebice tjeskobe različitih vrsta, uključujući klaustrofobiju što pridonosi artefaktima micanja na dobivenim slikama (23-25). Smatra se da su glavni uzroci tome buka uređaja tijekom snimanja, uzak prostor bora u koji pacijent ulazi i sama duljina pregleda u istom položaju u odnosu na druge pretrage (vidi Sliku 6) (26). Neki autori su izrazili stav da anksioznost tijekom MR postupka može biti i više izražena kod djece i adolescenata nego kod odraslih, jer odrasli imaju više iskustva s medicinskim postupcima i njihove kognitivne kompenzacijske strategije su razvijene u potpunosti (27,28).

Samo tri dosadašnje studije su uključile izravnu usporedbu tjeskobe koju doživljavaju djeca i adolescenti prilikom pregleda na magnetskoj rezonanciji u usporedbi s odraslima. Shechner i sur. (29) i Thomason (30) otkrili su da djeca imaju iste emocionalne odgovore na MR snimanje kao i odrasli te da su neka djeca čak bila zadovoljnija s tim iskustvom nego odrasli. Shechner i sur. također su otkrili da tjeskobna djeca nisu pokazivala više tjeskobe tijekom MR zahvata nego njihovi ne-anksiozni kolege. U tri daljnje studije (23, 31, 32) nije pronađena povezanost između mlade dobi ispitanika i povećane anksioznosti tijekom pregleda. Međutim, Galván i sur. u studiji s usporedivim malim uzorkom, otkrili su da djeca i adolescenti imaju više anksioznosti tijekom MR-a nego odrasli (33).

Zaključuje se da je anksioznost zbog MR pregleda višestruki problem koji uključuje strah od zatvorenosti mjesta, mogućnosti ozljede, straha od nepoznatog, kao i straha od onoga što bi test mogao otkriti te ga je potrebno tretirati poput problema s više varijabli kako bi izvedba pretrage bila uspješnija.



Slika 6. Prostor MR uređaja u Klinici za dječje bolesti Zagreb

Izvor: Klinika za dječje bolesti Zagreb

2. CILJ RADA

Cilj ovog rada je prikazati strategije provedenih istraživanja o tehnikama i načinima smanjenja utjecaja artefakta micanja na kvalitetu dobivenih slika u svakodnevnim kliničkim MR pregledima.

Ovaj rad napravljen je na temelju pretraživanja znanstvene literature objavljene u razdoblju od 2009.-2022. na platformi PubMed koristeći baze podataka upotrebom izraza *motion artifact*, *MRI*, *correction*, *image quality*, *solution*. Pretraživanjem je dobiveno 765 članaka. Na temelju unaprijed odabranih određenih kriterija poput vremenskog razdoblja izdavanja rada od 2009.-2022. i prisutnosti riječi u tekstu: *prospective motion correction* ili *retrospective motion correction* ili *sequences* ili *prevention* ili *correction* ili *reduction* odabrano je 37 članaka koji su korišteni u pisanju ovog diplomskog rada.

3. TEHNIKE, NAČINI I METODE KOREKCIJE

3.1. STRATEGIJE UBLAŽAVANJA ARTEFAKATA MICANJA

Postoji mnogo vrsta micanja i mogućih mehanizama oštećenja podataka od svake te vrste. Sukladno tome, razvijene su različite strategije kako bi se pristupilo rješenju ovog problema. Sve metode možemo kategorizirati u tri različite skupine: prevencija micanja, redukcija artefakta i korekcija micanja (vidi Tablicu 1).

Prevencija micanja je najočitija metoda suzbijanja artefakta micanja. Ako se micanje može izbjeći, tada se preveniraju i štetni učinci spomenuti ranije te ostale, kompleksnije strategije postaju suvišne. Unatoč tome, prevencija micanja nije uvijek praktična. Redukcija artefakta je akvizicijska strategija čime se smanjuje artefakt u dobivenoj slici ili se zamjenjuje sa manje dramatičnim izgledom u usporedbi sa standardnom kartezijskom akvizicijskom metodom. Korekcija micanja uključuje eksplicitnu procjenu i kompenzaciju pokreta. Moguće su kombinacije svih metoda kao što se može koristiti i više alata na komplementaran način.

Tablica 1. Strategije ublažavanja artefakta micanja

Prevencija micanja	Redukcija artefakta	Korekcija micanja
Probna vježba	Brže snimanje	Navigatori
Distrakcija	Neosjetljive sekvence	Samo-navigirajuće putanje
Hranjenje i zamatanje (bebe)	Nuliranje gradijentnog momenta	Prospektivna korekcija
Imobilizacijske spužve	Saturacijske trake	Retrospektivna korekcija
Sedacija	Triggering i gating	
Držači glave	Promjena faze	
Zadržavanje daha		

Izvor: <https://www.ncbi.nlm.nih.gov/pmc/articles/PMC4517972/> [preuzeto 15.3.2022]

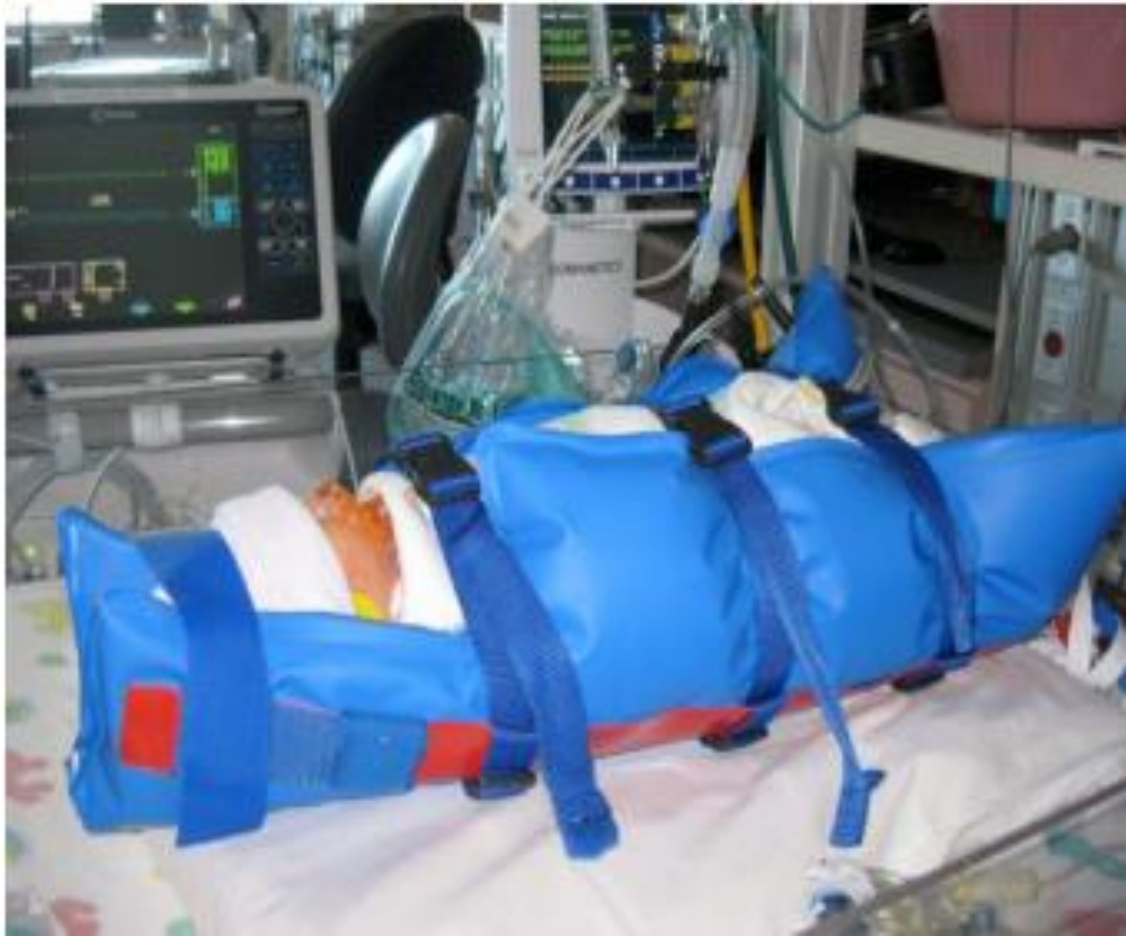PREVENCIJA MICANJA

Prevenција je najčešće pokušavani pristup kako bi se izbjegli artefakti micanja u kliničkom MR-u. Glavna sredstva prevencije za malu djecu je vježba na lažnom MR-u čime se smanjuje anksioznost i upoznaje djecu sa prostorom i što mogu očekivati. Ova metoda nije svugdje dostupna i nije se pokazala izrazito učinkovitom.

Kod dojenčadi, snimanje se može planirati nakon hranjenja kada dojenče zaspi. Bebe se mogu dobro zamotati što će također inducirati spavanje. Spužvaste udlage ili specijalni zračni imobilizacijski omotači koriste se većinom kod dojenčadi. Sve navedene metode su djelomično učinkovite. Windram i sur. proveli su studiju i izvijestili o uspješno provedenom snimanju 20 mladih pacijenata s kongenitalnom srčanom bolešću tako što su koristili tehniku hranjenja i spavanja (34).

Kod snimanja male djece često se koristi umjeren sedacija ili opća anestezija (35,36). Sedacija nije uvijek učinkovita sa pojavom artefakata pokreta u približno 12% slučajeva (35) i povišenom prevalencijom kod starije djece. Prema Malviyi i sur. (35), opća anestezija je puno pouzdanija, jer incidencija artefakata pokreta iznosi približno 0.7%, ali je riječ o puno skupljoj metodi zbog prisustva anesteziološkog tima i upotrebe specijalnih uređaja te uzrokuje više nuspojava i rizika za zdravlje. U ranim danima MR-a, učinkovitim sredstvom smatrane su šipke za ugriz koje bi se postavile na zavojnicu za glavu (37,38). Njihova upotreba je napuštena zbog glomaznosti i značajne nelagode te nisu našle širu upotrebu u kliničkoj praksi. Isto se može reći za imobilizacijske sustave kao što je personalizirani gipsani držač glave (39).

Vakuum imobilizirajući omotači čine se kao dobro rješenje, ali postanu neudobni nakon 10-30 minuta. U slučaju snimanja abdomena ili srca, zadržavanje daha je očita i efektivna metoda supresije artefakata povezanih s disanjem (40). Nedostatak je ograničenje trajanja pojedine sekvence na vrijeme tijekom kojeg će pacijent moći zadržati dah (između 10-20 sekundi u kliničkim uvjetima) što će limitirati kvalitetu slike, rezoluciju i pokrivenost. Kvaliteta slike je ograničena i kvalitetom zadržavanja daha (prisutnost tremora tijekom postupka). Kako bi se premostila navedena ograničenja često se koristi višestruko zadržavanje daha tijekom iste sekvence čiji je nedostatak ponovljivost položaja zadržavanja daha.



Slika 7. Vakuum imobilizirajući omotač

Izvor: Barkovich MJ, Xu D, Desikan RS, et al. Pediatric neuro MRI: tricks to minimize sedation. *Pediatr Radiol.* 2018;48(1):53 [preuzeto 15.3.2022.]

REDUKCIJA ARTEFAKTA

Osnovni pristupi i alati za smanjenje artefakta micanja razvijeni su prije 30 godina u ranim danima razvoja MR-a. Članak iz 1986. od Bellona i sur. navodi strategije poput smanjenja vremena snimanja, optimiziranja faze kodiranja smjera i redoslijeda i smanjenje osjetljivosti na protok (41). Danas uz ove osnovne, razvijene su i neke nove metode.

BRŽE SNIMANJE

U analogiji sa fotografijom, skraćivanjem vremena akvizicije ispod tipičnog vremenskog raspona pomicanja dolazimo do smanjenja artefakta i riječ je o najjednostavnijem pristupu. Šira dostupnost brzih tehnika snimanja velikim je dijelom odgovorna za poboljšanja i otpornost na pomicanje. U slučaju spontanih gibanja, kraće vrijeme označava manju mogućnost da pacijentu postane nelagodno što će utjecati na manju količinu pokreta. Kod gibanja srca i disanja brze sekvence prikupe više podataka u jednom razdoblju. Rani primjer brzog gradijentnog echo snimanja je FLASH (*fast low-angle shot*) sekvenca (42) koja koristi niskokutno pobuđivanje i kvazi trasverznu magnetizaciju između TR-a (*repetition time*- hrv. vrijeme ponavljanja). Napredak u gradijentnom *hardware*-u doveo je do šire dostupnosti potpunorefokusiranih gradijentnih echo sekvenci (43) (tzv. *balanced steady-state free precession*, bSSFP). Iz istog razloga, *echo* planarno snimanje (EPI) (44), u početku jedva izvedivo, postalo je glavna sekvenca za funkcionalni *neuroimaging*. T2 sekvence su postale klinički izvedive zbog usvajanja principa odjeka (45), ali ostaju prespore za određene stvari poput zadržavanja daha tijekom snimanja abdomena. U takvim slučajevima često se koriste jednostruko-snimane brze spin-echo sekvence (pr. HASTE). One će zamrznuti micanje nauštrb gubitka prostorne rezolucije.

Paralelno snimanje (46-48) je revolucioniralo mnoge MR aplikacije skraćivanjem vremena akvizicije za 2 do 3 faktora. U novije vrijeme, ovi pristupi su prošireni na ubrzanje u dvije dimenzije kodiranja (49,50) vodeći do još većih dobitaka za 3D (trodimenzionalno) snimanje ili nove pristupe poput SMS-a (*simultaneous multi-slice*, hrv. simultano višeslojno snimanje) (51). Uvođenje komprimiranih opažanja MR-a (52) u 2007. donosi daljnji alat za ubrzanje MR sekvenci i novi val sekvenci sa kompenziranjem pomaka (53). Brzo snimanje u usporedbi sa standardnim često predstavlja kompromis između vremena akvizicije i ostalih zbujujućih problema. Jednostruko snimanje tipično ima limitiranu prostornu razlučivost. EPI sekvenca pati od geometrijskih distorzija i „*chemical-shift*“ (hrv. „kemijski pomak“) artefakta. Metoda paralelnog snimanja oslanja se na točnost kalibracijskih podataka zavojnice i može rezultirati novim vrstama artefakta ako se pomak dogodio tijekom prikupljanja referentnih podataka (54-56). Komprimirano opažanje je često kritizirano zbog nastanka

novih vrsta artefakta (nejednakost slike, sintetički izgled) čime se mogu prekriti važne anatomske značajke (57).

NULIRANJE GRADIJENTNOG MOMENTA

Riječ je o široko korištenoj metodi za reduciranje artefakta koje stvaraju objekti i tkiva gibajući se skoro konstantnom brzinom. Njome se pokušava minimizirati pomak faze koristeći stacionarne i pokretne spinove u vremenu odjeka (*echo time*). Sa nuliranjem gradijentnog momenta, stacionarni spinovi su ponovno raspoređeni, ali pokretni spinovi duž smjera korištenog gradijenta nisu. Sa nuliranjem, stacionarni i pokretni spinovi kreću se sa konstantnom brzinom te su ponovno raspoređeni. Matematički je to ekvivalent minimiziranja nultog (područje ispod valnog oblika gradijenta) i prvog gradijentnog momenta u *echo* vremenu. Ovo stanje je točno ili približno ispunjeno za raspon *multi-echo* sekvence (58) kao što su *multi-gradient echo* ili *turbo spin echo*, ali samo za jednake odjeke unutar *turbo* faktora. Ovaj fenomen u literaturi se naziva jednako *echo* refokusiranje. Uvođenje nuliranja gradijentnog momenta gotovo uvijek usporava sekvencu, jer su mu potrebni dodatni režnjevi. Trenutno većina proizvođača pruža ovu opciju za jednu ili nekoliko dimenzija kodiranja kao opciju među parametrima sekvence te obično nosi naziv „kompenzacija protoka“.

SEKVENCE NEOSJETLJIVE NA MICANJE

Metode snimanja koje se oslanjaju na strategije spiralnog ili radijalnog kodiranja često su više tolerantne na pomake nego kartezijske sekvence, a artefakti pomaka imaju benigniji izgled na slikama (59). Razlog za to je što one preuzorkuju središte k-prostora što dovodi do razmazivanja artefakta zbog inherentnog prosjeka (59-62) ili se koriste napredne korekcije u *postprocessingu* (63-67). Nadalje, ako očitavanje počne u središtu li blizu središta k-prostora, lakše je postići nuliranje gradijentnog momenta što će smanjiti greške faze između snimanja.

PROMJENA FAZE

Raspored akvizicije linija k-prostora može napraviti značajnu razliku u izgledu i učestalosti artefakata pomicanja kada se snima objekt u pokretu. Promjena rasporeda kako bi se smanjili artefakti je izrazito uobičajena za sprečavanje artefakata disanja. Rani primjer ovog je *respiratory-ordered phase encoding* (ROPE) sekvenca (68), gdje se susjedne linije u k-prostoru upotrebljavaju kao točke u respiratornim valovima koji su blizu jedni drugima. To će smanjiti vrhove bočnih režnjeva u funkciji točkastog širenja (*Point-spread function*- PSF) pri čemu se smanjuje pojava „*ghosting*-a“. Takve tehnike generalno zovemo „respiratorna kompenzacija“. Glavna prednost respiratorne kompenzacije u odnosu na respiratorni *gating* je puno kraće vrijeme snimanja. Respiratorna kompenzacija treba informacije o pomaku uzrokovanim pacijentovim disanjem. Respiratorni mjehovi se koriste da se zadrži forma vala koji daje informacije o poziciji pacijentovih prsa tako što mjeri pomak zraka u mijehu. Važno je da mijeh bude dobro pričvršćen kako bi izmjerio puni raspon respiratornog pomaka. MR navigatori koji prate disanje također se često koriste kao izvor informacija za promjenu faze (69).

TRAKE PROSTORNOG ZASIĆENJA (SPATIAL SATURATION BANDS)

Kretanje anatomskih dijelova (protok krvi kroz arterije, disanje kod snimanja abdomena) može generirati artefakte gibanja koji prekriju organ interesa (70,71). Trake prostornog zasićenja mogu se koristiti za supresiju signala od gibanja tkiva. Kako bi se to postiglo, mora se koristiti jedan ili više prostornih selektivnih 90° RF (radiofrekventnih) pulsova prije aktualnog pobuđujućeg pulsa. Poprečna magnetizacija se zatim defazira gradijentnim *spoiler*-om. Pritom se gibajući *spinovi* iz saturiranih regija sprečavaju da pridonesu artefaktima u snimanom volumenu. Dodatni RF pulsovi vode do povećanja SAR-a (*Specific Absorption Rate*) i vremena snimanja- klinički to rezultira smanjenjem broja slojeva za dani TR.

TRIGGERING I GATING

Micanje pacijenta uslijed fizioloških efekta poput rada srca ili disanja su generalno periodički. To je prednost za korekciju pomicanja, jer se prikupljanje MR podataka može prilagoditi različitim točkama srčanog ciklusa (72) ili pozicijama disanja (73). Imamo 2 generalna pristupa za provođenje konzistentnosti podataka u prisutnosti (kvazi-) periodičkog gibanja. Podaci se mogu prikupljati u istoj točki ciklusa (*triggering*) ili kontinuirano i zatim primijeniti retrospektivno (*gating*). *Triggering* je često lakši za upotrebu i ima prednost preciznije sinkronizacije sa pokretom. Iz nužnosti ima *delay* (pripremu) što ometa mirno stanje signala i time propušta neke dijelove dinamičkog ciklusa kao što je video snimanje srca. *Gating* je oslobođen ovih nedostataka, ali mora žrtvovati efikasnost snimanja i dopustiti određeni stupanj redundantnosti da bi osigurao dovoljno podataka za retrospektivnu rekonstrukciju slika.

Triggering i *gating* oslanjaju se na dodatan signal ili više signala povezanih sa pitanjem fiziološkog gibanja. Kod snimanja srca, elektrode se postavljaju na prsa subjekta kako bi snimila *ECG* (elektrokardiogram- EKG). To dovodi do sporijeg protoka pacijenata, trošenja više vremena i sigurnosnih implikacija (74). Kod jačih snaga polja (3T i više) može biti narušena kvaliteta EKG-a pa je važno optimizirati postavljanje elektroda i žica (75). Jedna od mogućnosti je korištenje pulsno oksimetra koji se zakači za prst pacijenta. Periferni signali su manje oštri i točni te su više prikladni za *gating* zbog *delaya* (odgode) povezane sa limitiranom brzinom pulsno vala u ljudskom tijelu. Respiratorni *gating* i *triggering* može se osloniti na respiratorne senzore poput remena i mijehova, ali pouzdanost takvih uređaja u relaciji sa gibanjem unutarnjih organa abdomena zbog disanja je značajno manja nego u slučaju gibanja srca. MR navigatori slijede poziciju dijafragme ili organa od interesa te se češće izabiru kao metoda strategije kod takvih slučajeva. Sljedeći popularan pristup zahtijeva jedan ili nekoliko nekodiranih uzoraka koji slijede RF ekscitaciju. To se zove *FID-gating* (*Free induction decay*) ili *self-gating* (76,77). Generička ograničenja se pojavljuju i kod *triggeringa* i *gatinga* zbog kršenja dvije osnovne pretpostavke iza ovih tehnologija: periodičnost ometajućeg gibanja i stacionarnosti snimanog objekta ili organa. Zbog ovih razloga, MR snimanje srca kod pacijenata sa aritmijom ostaje i dalje izazov. Kod pedijatrijskih pacijenata disanje i rad srca mogu biti veoma nepravilni što značajno

limitira dostižnu kvalitetu slike. Odrasli u pregledima sa slobodnim disanjem sporadično ne uspijevaju zbog promjena u uzorcima disanja i mijenjanju pozicije disanja. Snimanje brzih nestacionarnih i neponovljivih događaja poput onih uočenih u srčanoj perfuziji, još su uvijek polje aktivnog istraživanja (pr. Schmidt i sur.) (78).

KOREKCIJA MICANJA

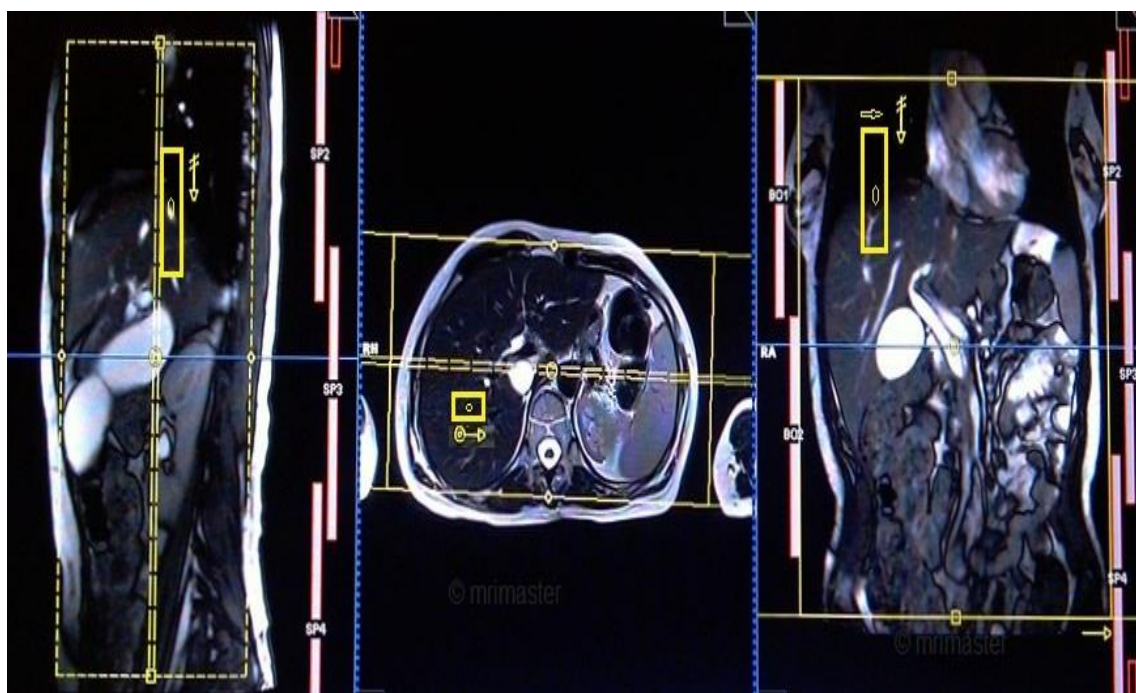
MR NAVIGATORI

Metodi MR navigator potrebna je informacija tražene pozicije tijekom sekvence koristeći sam skener (79-81). To se postiže pokretanjem učestalih kratkih (mjere se u milisekundama) navigatorskih sekvenci tijekom snimanja. One omogućuju određivanje pozicije objekta tako što uspoređuju svaki dobiveni signal s referentnim.

Generalno ih možemo podijeliti u dvije kategorije: oni koji rade u k-prostoru i oni koji rade u prostoru slike. Dalje se mogu klasificirati u uvjetima njihove dimenzionalnosti: 1D, 2D ili 3D. Zbog toga što svaka dodatna informacija kodirana od strane navigatora dolazi po cijenu duže akvizicije, vremena procesuiranja i kompleksnosti, navigatori su pojednostavljeni kako bi bili prihvatljivi za ciljnu namjenu. 1D i 2D navigatori su popularni kod snimanja abdomena i srca za korekciju gibanja tijekom disanja prateći položaj dijafragme (vidi Sliku 8) (82,83). Kod snimanja mozga, 2D navigatori dopuštaju korekciju micanja tijela u planu navigatora (84-87). U DWI (*Diffusion-weighted imaging*) sekvenci čak i najmanji pomaci uzrokovani pulsacijama mozga mogu dovesti do promjena faze zbog jakih gradijenata korištenih za difuzijsko ponderiranje. Varijacije faze slike dovode do značajnih artefakata slike u višestrukum DWI-u. MR navigatori mjere fazu slike nakon difuzijskog ponderiranja (u 2D) dopuštajući korekciju faznih nestabilnosti (88,89).

3D navigatori dopuštaju korekciju micanja pacijenta do 6 stupnjeva slobode (84,90-92). Također zahtijevaju značajno vrijeme kako bi bili dostupni u sekvenci domaćina, reda veličine stotina milisekundi. To vrijeme je dostupno u mnogim sekvencama zbog pripreme za kontrast ili zbog kašnjenja oporavka; stoga 3D navigatori postaju sve

popularniji, posebno kod snimanja mozga. Spektroskopske sekvence pružaju čak i više „praznog prostora“ unutar sekvence što je dovoljno za upotrebu nekoliko navigatorskih odjeka ili specijaliziranih *shim* navigatora za korekciju shim promjena zbog micanja (93,94). Nedavno su prezentirani značajno brži 3D navigatori koji se oslanjaju na paralelno snimanje ili više-pojasne pobude (51).



Slika 8. Pravilna lokacija MR respiratornog navigatora (žuti pravokutnik sa punim crtama u području dijafragme između jetre i toraksa sa desne strane tijela)

Izvor: <https://mrimaster.com/PLAN%20MRCP%20uncooperative.html> [preuzeto 15.3.2022.]

Kako bi se poboljšala točnost navigacijskih sekvenci i smanjila interferencija sa procesom snimanja, moguće je koristiti dodatne prostorno-frekvencijski ugodene markere (95), minijaturne radiofrekventne sonde (96,97) ili signale endogene masti (98,99). Njihov nedostatak je što su ograničene na 1D (100) ili 2D (95,101) te se generalno koriste samo u istraživačkim aplikacijama.

Alternativa metodologiji navigatora su metode samo-navigacije koje omogućuju određivanje pomaka iz podataka MR snimanja (63-65,67,76). Sve ove metode su vrlo

specifične za određenu shemu snimanja i limitirane na 2D akvizicije. Jedna od popularnih varijanti se zove PROPELLER (*Periodically rotated overlapping parallel lines with enhanced reconstruction*) i objašnjenje za nju slijedi u nastavku. Takve metode se mogu proširiti i na 3D, npr. u kombinaciji sa trodimenzionalnom radijalnom shemom snimanja (66).

Navigatorske informacije mogu se koristiti retrospektivno za ispravljanje dobivenih slikovnih podataka (102) ili prospektivno za prilagodbu slikovnog polja pacijentovoj poziciji. Kod prospektivne korekcije micanja parametri micanja moraju se izvući iz podataka navigatora u realnom vremenu.

Periodično rotirane preklapajuće paralelne linije sa poboljšanom rekonstrukcijom (PROPELLER)

Akronim PROPELLER je skraćena za „*Periodically rotated overlapping parallel lines with enhanced reconstruction*“ (hrv. periodično rotirane preklapajuće paralelne linije sa poboljšanom rekonstrukcijom) (16). PROPELLER snimanje i njegove varijante slijede strategiju sličnu radijalnom snimanju. Umjesto prikupljanja podataka projekcija-projekcijom, prikupljaju se trake nekoliko paralelnih linija k-prostora. To se može realizirati korištenjem različitih tehnika očitavanja poput RARE (*Rapid Imaging with Refocused Echoes*) (103), EPI (*Echo Planar Imaging*) (104,105) ili GRASE (*Gradient And Spin Echo*) (104). Traka se rotira oko ishodišta k-prostora u naknadnim ciklusima akvizicije dok se ne napuni disk k-prostora.

Ova shema uzorkovanja pruža značajno smanjenu osjetljivost na pomak zbog snažnog preuzorkovanja ishodišta k-prostora i radijalnog karaktera. Robusnost pomaka može se još više poboljšati tijekom rekonstrukcije (106). Nisko-rezolucijske slike rekonstruirane iz pojedinačnih slojeva mogu se koristiti za kvantifikaciju translacija u ravnini i ispravljanje rezultirajućih nedosljednosti između slojeva prije konačne rekonstrukcije slike. Dodatno se centralni disk k-prostora (dobiva se iz svih traka) može koristiti za detekciju i ispravljanje rotacija u ravnini jedne trake k-prostora. Unakrsnom korelacijom središnjeg diska ispravljene trake, može se detektirati kretanje kroz ravninu.

Takvo kretanje ne može se ispraviti retrospektivno; međutim, uvođenjem faktora koji daje manju težinu oštećenim slojevima, utjecaj gibanja kroz ravninu može se smanjiti.

Strategija uzorkovanja PROPELLER može se kombinirati i sa nedovoljnim uzorkovanjem (107). Također se može koristiti za uvođenje difuzijskog ponderiranja do RARE modula očitavanja (108) koji se pokazao zanimljiv za DTI (*Diffusion tensor imaging*) kod snažnih polja (109).

Metodologija PROPELLER pokazala se veoma korisnim alatom u kliničkom okruženju (110) i dostupna je na većini platformi snimanja (pod različitim imenima). Nedostaci PROPELLER-a su povećano vrijeme snimanja zbog snažnog preuzorkovanja oko ishodišta k-prostora, limitiranost na 2D i limitirana robusnost kod micanja kroz ravnine.

PROSPEKTIVNA KOREKCIJA

Prospektivna korekcija micanja je intuitivan pristup gdje se relativna prostorna pozicija i orijentacija između koordinata snimanja i objekta interesa drže konstantne. Za korekciju pomaka glave, pretpostavlja se kruto tijelo koje se miče u 6 stupnjeva slobode. Ako je pozicija i orijentacija takvog objekta mjerena u realnom vremenu, magnetski gradijenti, RF pulsovi, frekvencija i faza prijelnika mogu se tome prilagoditi. Rotacije objekta zahtijevaju rotaciju kodirajućih gradijenata; translacije zahtijevaju promjenu frekvencije i faze odašiljanja i primanja (111).

U slučaju pomaka glave, pozicija glave se može izmjeriti MR navigatorima radeći u prostoru slike (PROMO (*Real-time prospective motion correction*) (112,113), PACE (*Prospective Acquisition Correction*) (114)) ili k-prostoru (djetelina, sferni ili orbitalni navigator (84,85,90)). Alternativno se može koristiti vanjski uređaj za praćenje, uključujući sustave stereo kamere (115), minijaturne RF sonde (95,96,116), sisteme kamera u boru magneta (117-119) ili UZV (ultrazvučne) sustave (120). Navigatori moraju biti kompatibilni sa vremenom sekvence i tipično imaju vremensku stopu uzorkovanja. Vanjski sustavi praćenja trebaju MR kompatibilan dizajn i točnu

kalibraciju prema koordinatnom sustavu skenera. Glavnina vanjskih pristupa traži postavljanje uređaja za praćenje na subjekt što nije baš prikladno za rutinske preglede.

Zadnjih godina dobiva na popularnosti što rezultira brojnim novim sekvencama poput fMRI (121,122), DWI (123,124) i spektroskopije (125-127). Iako je pristup obećavajući za neurološka snimanja, ima određene limite, uključujući nepraktične stvari (fiksacija markera i vanjskih pratećih sustava) i nepopravljive učinke (B0 izobličenja vezana uz pokrete) (128).

POSTPROCESSING TEHNIKE I RETROSPEKTIVNA KOREKCIJA

Dok prospektivne metode korekcije imaju za cilj zadržavanje kvalitete podataka tijekom akvizicije, retrospektivne tehnike pokušavaju naknadno poboljšati konzistentnost podataka modificiranjem prikupljenih podataka ili rekonstrukcijskih modela. To se može obaviti uključivanjem točnog znanja o micanjima tijekom snimanja (korištenjem navigatora podataka) ili sa iterativnim algoritmima (optimiziranje entropije slike, entropija gradijenta ili ostala mjerenja artefakata) (129-131).

Osnovna ideja iza ovih metoda je poništiti promjene povezane sa pomacima koje su nastale na MR podacima. Za kretanje krutoga tijela ovo se može opisati Fourier-ovim teoremima: translacija objekta vodi do fazne rampe u korištenom k-prostoru, rotacija objekta odgovara rotaciji k-prostora (132). Dok se translacije relativno lako korigiraju korištenjem promjene faze na prikupljenim podacima, korekcije rotacija zahtijevaju upotrebu nekartezijanskih rekonstrukcijskih metoda (133,134) i uključuju sofisticirane algoritme (135-136) koji su softverski zahtjevni.

U 3D snimanju, proizvoljno kretanje tijela može se ispraviti sve dok dobiveni signali nisu izgubljeni, već samo oštećeni (nema gubitka signala zbog intra-vokselnog defaziranja). Za 2D snimanja korekcijske metode su limitirane za micanja u ravnini, dok se micanje kroz ravnine tijekom snimanja ne može korigirati zbog nedosljednosti rezultata.

Elastično gibanje ostaje veliki izazov i za prospektivne i retrospektivne korekcije. Posebno kod snimanja abdomena i srca zbog kompleksnosti unutarnjih gibanja što

otežava trenutne koncepte kombinacija *gatinga/triggeringa* kroz korekciju srodnih pomicanja unutar *gating* prozora (78,137).

Alternativni pristup kako retrospektivno poboljšati kvalitetu seta podataka koji su samo djelomično zahvaćeni micanjem opisali su Bydder i sur. (138). Odbacivanjem micanjem oštećenih podataka i popunjavanjem tih dijelova k-prostora koristeći paralelne slikovne tehnike, može se povećati kvaliteta rekonstruiranih slika nauštrb SNR-a (*Signal-to-noise ratio*) i mogućeg zaostalog zamućenja.

Uključujući opći opis micanja u jednadžbu MR signala (139) koristeći izmjerene ili procijenjene pomake polja (140) izvršeno je snimanje srca tijekom normalnog disanja. Nedavno se ovaj pristup proširio na uvođenje metodologije komprimiranog opažanja (53). Takve retrospektivne rekonstrukcijske metode su izrazito softverski zahtjevne što trenutno ograničava njihovu kliničku prihvaćenost.

3.2. BUDUĆNOST RAZVOJA TEHNIKA?

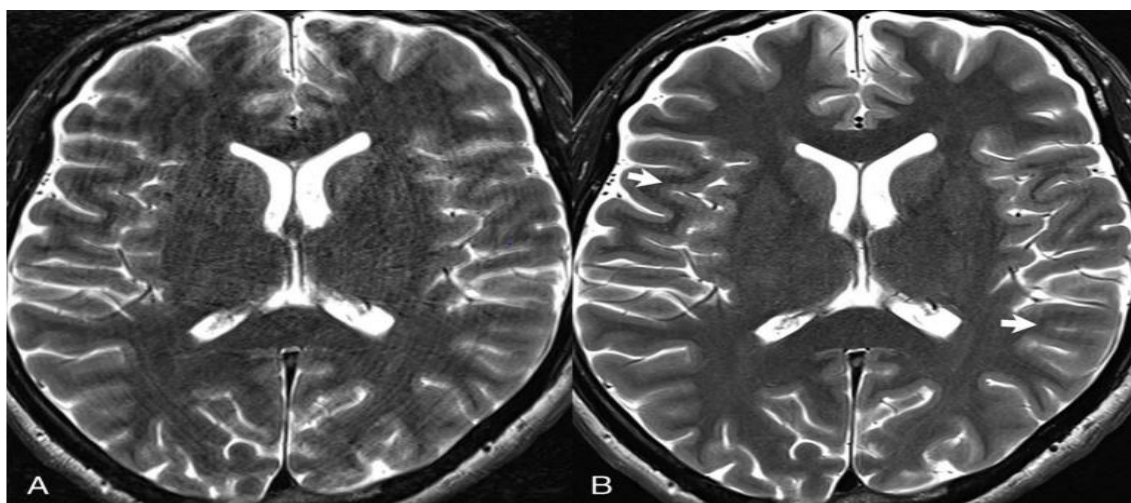
KINETIČKO OPAŽANJE

Koristeći veoma preciznu kameru unutar bora uređaja, pomicanja glave- posebno translacijske i rotacijske promjene- mogu se detektirati sa visokom preciznošću (0.1 mm za translaciju i 0.1° za rotaciju). Prospektivna korekcija micanja može se postići u svim smjerovima za translaciju i rotaciju tako što se kontinuirano ažurira polje prikaza tijekom snimanja (korekcija micanja u ravnini i kroz ravninu). Takva korekcija u realnom vremenu pruža značajnu prednost u usporedbi sa starijim pristupima. Potonji uključuju različite sheme uzorkovanja k-prostora kao što su BLADE (*multi-shot Turbo Spin Echo*) (također poznat kao PROPELLER i MultiVane) i radijalno snimanje (minimizirajuća tehnika micanja suprotna od prospektivne korekcije) koje su pokazale poboljšanje u dijagnostičkoj kvaliteti slika te su trenutno u kliničkoj uporabi (141,142).

Prospektivna korekcija micanja sa kinetičkim senzorom zahtijeva postavljanje markera na nosni most koji se zatim prati sustavom kamera. Ova informacija formira bazu za korekciju pomicanja, sa detekcijom i korekcijom u realnom vremenu. Važna je

brzina praćenja senzora, a trenutni sustavi mogu postići frekvenciju od 60 slika u sekundi. U usporedbi sa ostalim tehnikama poput navigatora odjeka, ne produžuje se vrijeme snimanja ni kontrast slike.

Ova tehnika najveći utjecaj ima sa visoko-rezolucijskim snimanjem što je i očekivano prema osnovnim principima. Takvi sustavi idealno funkcioniraju na pacijentima s blagim micanjima koji su najčešći u kliničkom okruženju (vidi Sliku 9), ali i kod onih sa značajnim pomicanjima što obuhvaća limitirane grupe pacijenata (pedijatrijski i nesuradljivi pacijenti). U uvjetima implementacije kod 3T MR uređaja za specifične pulsne sekvence poput 3D MP-RAGE (*magnetization-prepared rapid gradient-echo*) (također znana kao 3D-FGRE (*Faste Gradient Echo*), 3D brzi SPGR (*Spoiled gradient recalled echo*) i 3D-TFE (*Turbo field echo*) i 2-dimenzionalni (2D) brzi spin echo (FSE- *Fast spin echo*, uključujući FLAIR- *Fluid-attenuated inversion recovery*)) to bi trebao biti prvi prioritet. Klinička primjenjivost je značajna i kod drugih visoko-rezolucijskih sekvenci za snimanje glave poput 3D SPACE-a (*Sampling Perfection with Application optimized Contrasts using different flip angle Evolution*) (drugi naziv CUBE i VISTA- *Volume ISotropic Turbo spin echo Acquisition*) i TOF (*time of flight*) MRA (MR angiografija). Ispitivanja za 7T MR uređaj su u tijeku zbog nedostatka kliničkih sustava koji se tek razvijaju.



Slika 9. A) Degradacija slike uslijed micanja pacijenta (t2 FSE- *fast spin echo* sekvenca, B) ista sekvenca sa korištenjem kinetičkog senzora (artefakti micanja znatno smanjeni- prikazano strelicom)

Izvor: Runge VM, Richter JK, Heverhagen JT. Motion in Magnetic Resonance: New Paradigms for Improved Clinical Diagnosis. *Invest Radiol.* 2019 Jul;54(7):384.

Prvo istraživanje fokusirano na prospektivnu korekciju micanja korištenjem vanjskog sustava praćenja objavljeno je 2006. godine gdje je naveden opći okvir koji se koristi i danas (143). Postojale su greške koje su se ispravljale tijekom razvoja poput lažnih korekcija povezanih sa facijalnim pokretima (mrštenje i žmirkanje) i gubitka vidljivosti markera (144). Nedavno objavljene slike na 7T (tesla) korištenjem kinetičkog senzora i prospektivne korekcije imaju jednu od najvećih prostornih rezolucija slika mozga in vivo trenutno (zbog nedostatka degradacije slike uslijed micanja subjekta) (145).

RESPIRATORNO OPAŽANJE

Važna inovacija za klinički MR je mogućnost monitoriranja respiratornog ciklusa pomoću zavojnice koja je intrinzični dio stola uređaja, unutar zavojnice za kralježnicu. Respiratorni monitoring (pomoću uređaja u obliku mijeha) koristi signal za dobivanje slike i rekonstrukciju te ima dugačku povijest u MR snimanju. Zahtijeva vrijeme za postavljanje od strane tehnologa i često nije pouzdan, barem u mjeri efikasne upotrebe kod snimanja (146). Navigatori odjeka pružaju prednosti i često se koriste, ali zahtijevaju točno postavljanje od strane operatora (jako osjetljivi na pogrešno postavljanje) uz dodatno vrijeme unutar sekvence (147).

Respiratorni senzor nema potrebe za postavljanjem, automatski je i pruža pouzdani, ponovljiv respiratorni trag. Dodatna, jednostavna „loop“ zavojnica se ugradi u zavojnicu za kralježnicu koja leži unutar stola pacijenta. Ta zavojnica radi na različitoj frekvenciji (30 MHz zavojnica prijema/prijenosa) i nije na Larmorovoj frekvenciji kako bi mogla detektirati promjene neovisno od signala slike. Disanje uzrokuje promjene u opterećenju zavojnice što dovodi do trenutnih promjena u zavojnici koje se detektiraju i monitoriraju (odraz disanja). Dovodi se niska struja kao ulaz u zavojnicu, a rezultirajući strujni izlaz uzima formu respiratornog ciklusa sa nešto višom strujom tijekom udaha i nižom tijekom izdaha (148).

U stvarnosti, imamo dvije zavojnice unutar zavojnice za kralježnicu jer zavojnica za respiratorno opažanje mora biti postavljena preko dijafragme pacijenta. Jedna zavojnica leži automatski u pravoj poziciji za većinu pacijenata neovisno o visini kada

su postavljeni glavom prema skeneru. Kod pregleda pacijenata koji ulaze u skener prvo nogama, potrebna je druga zavojnica. Detekcija respiratornog ciklusa počinje odmah kada pacijent legne na zavojnicu za kralježnicu. Osim kod utjecaja respiratornog opažanja, respiratorni senzor igra važnu ulogu za praćenje stanja pacijenta i provjere sposobnosti udaha i zadržavanja daha tijekom trajanja sekvence.

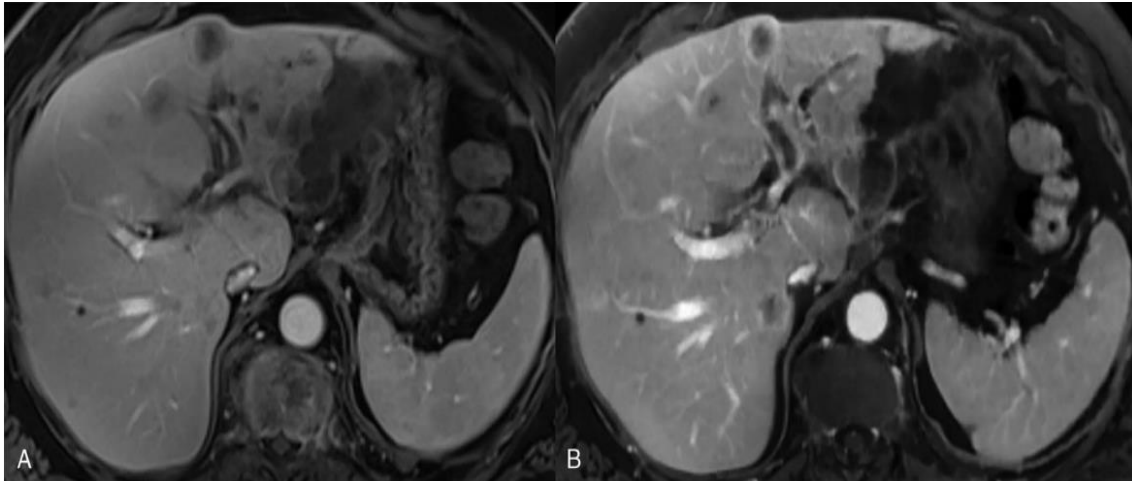
RADIJALNI VIBE I NAKNADNI RAZVOJ

Radijalni VIBE (*Volumetric Interpolated Breath-hold Examination*) (*StarVIBE*) je 3D gradijentna echo sekvenca sa radijalnim očitanjem „skupine zvijezda“ i kartezijskom fazom kodiranja u z smjeru k-prostora. Relativno je neosjetljiva na micanje i tolerira umjereno poduzorkovanje. Njezina upotreba rano je prikazana u snimanjima jetre (149). Danas se koristi u snimanjima različitih dijelova tijela poput orbita, glave, vrata, toraksa i abdomena (uključujući mokraćni mjehur) i pedijatrijskim snimanjima.

Kada se upotrebljava sa uzorkovanjem zlatnog-stupnja radijusa (150), moguć je retrospektivni *gating* i sekvenca omogućuje respiratorni signal (*self-gating*). Korisnost *self-gated* izotropnog radijalnog snimanja demonstrirana je u hepatobilijarnoj fazi nakon aplikacije kontrastnog sredstva (GdEOB-DTPA- *Gadolinium-ethoxybenzyl-diethylenetriamine*) pružajući multiplanarne reformatirane slike sa značajno superiornijom kvalitetom u usporedbi sa konvencionalnim radijalnim VIBE-om koristeći 40% prihvatljivosti podataka (*self-gating*) (151). Ovaj se pristup može koristiti i za korekciju pokreta na MR-PET uređaju što će biti detaljno objašnjeno u nastavku. Kako bi se objasnila evolucija pulsnihih sekvenci u detalje sa uzorkovanjem zlatnog kuta (150), možemo je ovako opisati. Ako je broj linija Fibonaccijev broj (niz brojeva u kojem je svaki zbroj prethodna 2), tada je kutna pokrivenost k-prostora svake slike gotovo jednaka. To omogućuje fleksibilnu prilagodbu prostor vremenske rezolucije. Preklapanje akvizicijskih kutova vremenskih okvira vodi do temporalne inkoherencije poduzorkovanih artefakata što je neophodan uvjet za CS (*Compressed sensing*). Koristeći ovaj pristup u kombinaciji sa CS rekonstrukcijom, radijalni VIBE evoluirao u GRASP-VIBE (*Golden-angle radial sparse parallel-VIBE*). Ovaj pristup omogućuje

slobodno disanje tijekom kontrastne multifaze MR-a jetre sa fleksibilnom prostornotemporalnom rezolucijom koja se može prilagoditi kliničkim potrebama. Integrirana opcija *self-gatinga* smanjuje utjecaj respiratornog gibanja. GRASP-VIBE ima visoku kliničku upotrebu za populaciju pacijenata s problemom zadržavanja daha (ili surađivanja kod takvih instrukcija) čime se smanjuje stopa neuspjeha obavljanja konvencionalnoga dinamičkoga MR-a abdomena (152). Koristeći ovaj pristup sa slobodnim disanjem, metrika perfuzije jetre (ukupni protok plazme, protok portalne vene, frakcija arterijske perfuzije, srednje vrijeme tranzita i hepatocelularna stopa unosa- kod primjene kontrastnog sredstva Gd-EOB-DTPA) bez dodatnog injiciranja kontrastnog sredstva ili dodatnog vremena snimanja (153). GRASP-VIBE pronalazi ulogu i u raznim snimanjima izvan jetre zbog neosjetljivosti na micanje poput snimanja ženske zdjelice i snimanja prostate i rektuma (154). Dalje se razvija u XD-GRASP (*Extra dimensional- GRASP*) dodavanjem rekonstrukcije razriješene respiratornim gibanjem sa spajanjem podataka u različita stanja pokreta umjesto njihovim isključivanjem. Time se postiže veća kvaliteta slika u odnosu na GRASP-VIBE (155). Rekonstrukcije arterijske faze sa slobodnim disanjem postižu višu kvalitetu slike koristeći taj pristup nego konvencionalno zadržavanje daha kartezijskom akvizicijom zbog limita u balansiranju temporalne i prostorne rezolucije sa naglašenom volumetrijskom pokrivenošću prolazne dispneje sa kontrastnim sredstvom (156).

Slično evoluciji rekonstrukcijskih tehnika za radijalni VIBE razvijene su odgovarajuće CS varijante za konvencionalni VIBE sa kartezijskom putanjom k-prostora. CS-VIBE je kartezijski pandan respiratorno navođenom GRASP-VIBE-u, a XD-VIBE je kartezijski pandan XD-GRASP-u. Oslanjajući se na CS, oba pristupa dopuštaju dinamičku, *self-gated* akviziciju podataka kod slobodnog disanja. Slično radijalnim pandanima, CS-VIBE koristi podatke o dominantnom stanju gibanja za gating, pružajući 3D plus vremensku rekonstrukciju (vidi Sliku 10). Dokazana je i klinička upotreba sa ovim pristupima (157,158).



Slika 10. (A) Slika jetre u venskoj fazi na VIBE sekvenci sa zadržavanjem daha, (B) slika jetre u venskoj fazi na XD-VIBE sa slobodnim disanjem

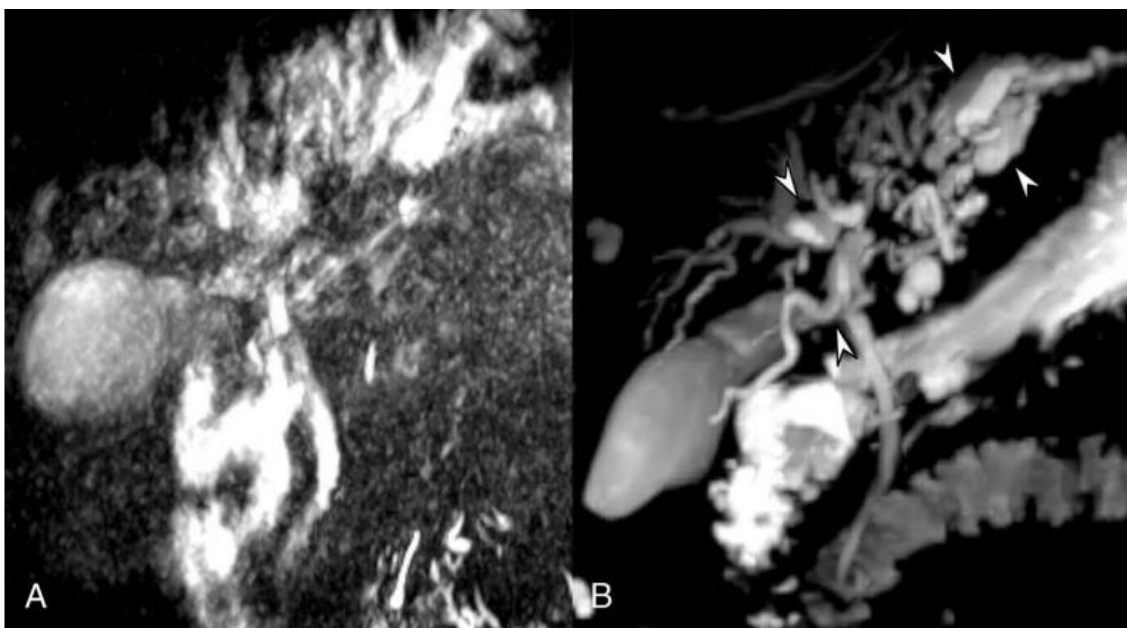
Izvor: Runge VM, Richter JK, Heverhagen JT. Motion in Magnetic Resonance: New Paradigms for Improved Clinical Diagnosis. *Invest Radiol.* 2019 Jul;54(7):389.

KOREKCIJA RESPIRATORNOG GIBANJA ZA PET/MR

Integrirani PET (Pozitronska emisijska tomografija)/MR sustavi sa mogućnošću istovremenog prikupljanja podataka pružaju sinergiju prilikom čega se informacije sa pojedine komponente modaliteta mogu koristiti za poboljšanje kvalitete slike (159). Jedan od trenutnih pristupa je korištenje radijalnog snimanja koje pruža samonavigirajući signal. Spajanjem podataka dolazi do rekonstrukcije različitih faza disanja. Ovi podaci se zatim koriste za proizvodnju deformacijskih polja i u-mapa za svaku respiratornu fazu (model gibanja) (160). Model gibanja se koristi u perceptivnoj ekstenziji gibanja iterativno uređenih podskupa očekivanja maksimizacije rekonstrukcije slike u PET-u za rekonstrukciju individualno-navođenih podataka u jednostavno gibanje kompenzirajućeg volumena uz očuvanje SNR-a (*Signal-to-noise ratio*). Tako se može poboljšati lokalizacija i kvantifikacija unosa PET-a u toraks i abdomen, na što inače utječe respiratorno gibanje tijekom pretrage.

KOMPRIMIRANO OPAŽANJE (CS- Compressed Sensing)

Iako još nije razvijeno u potpunosti, CS ima veliki utjecaj na korekciju micanja na MR-u. To je većinom postignuto na bazi smanjenja vremena snimanja i time minimiziranja efekata nevoljnog micanja, disanja i rada srca. Rekonstrukcija slika još uvijek je dugačka za zahtjevne aplikacije (otprilike nekoliko minuta). To vrijeme je razumno za kliničku upotrebu, ali trenutno za većinu rutinskih rekonstrukcija dovoljno je manje od minute. Daljnji napredak u ovom polju omogućiti će napredak u brzini računalnog procesuiranja. CS varijante VIBE-a, uključujući GRASP-VIBE, XD-GRASP, CS-VIBE i XD-VIBE su objašnjeni ranije kod snimanja jetre. Perfuzija jetre danas se može procijeniti iz dinamičkog postkontrastnog snimanja sa slobodnim disanjem bez potrebe za dodatnim kontrastom i bez dodatnog vremena same pretrage. XD GRASP omogućuje rekonstrukcije sa korekcijom micanja i slobodnim disanjem što dovodi do bolje dijagnostičke kvalitete multifaznih slika nakon intravenskog injiciranja kelata gadolinija (161). MRCP (MR kolangiopankreatografija) komprimirano opažanje je dostupno na 1.5 i 3 T pružajući znatnu uštedu vremena snimanja (162-164). CS se može koristiti kod konvencionalnih sekvenci (smanjuje vrijeme snimanja za trećinu do polovicu originalne sekvence). Na 3 T moguća je dijagnostička kvaliteta MRCP snimanja kroz jedan udah (16 sekundi) (vidi Sliku 11). Poteškoće u dobivanju MRCP slika bez značajnih artefakata micanja i duljine samog pregleda znače da će CS MRCP sa udahom vjerojatno postati kriterijski standard u budućnosti. Osim toga, CS je napravio značajan utjecaj u snimanju srca. Pokazao je uspješnu implementaciju kod 2 standardna pregleda, perfuzije miokarda i CINE (video) snimanja. Dostupno je 3D CINE snimanje lijeve klijetke s jednim udahom sa približno izotropskom rezolucijom, reformatiranjem u svim ravninama i bez statistički značajne razlike u parametrima funkcije ventrikla ako uspoređujemo sa vrijednostima na konvencionalnom 2D CINE snimanju sa više udaha tijekom snimanja (165). Također je dokazano brže snimanje sa prvim prolazom perfuzije srca za kvantifikaciju protoka krvi kroz miokard uz povećanu prostornu pokrivenost i veću prostornu rezoluciju (166). Napredak je postignut i kroz koronarnu angiografiju srca uz upotrebu CS-a i smanjenje vremena snimanja (167).



Slika 11. (A) 3D konvencionalni MRCP (vrijeme trajanja snimanja oko 7 minuta), (B) 3D CS (komprimirano opažanje) MRCP sa zadržavanjem udaha (oko 16 sekundi)

Izvor: Runge VM, Richter JK, Heverhagen JT. Motion in Magnetic Resonance: New Paradigms for Improved Clinical Diagnosis. *Invest Radiol.* 2019 Jul;54(7):390.

PREPOZNAVANJE OTKUCAJA

Sljedeća generacija senzora za praćenje gibanja srca mogla bi omogućiti automatsko snimanje srčanog ciklusa i zamijeniti upotrebu elektroda (elektrokardiogram (EKG) *monitoring*). Za postavljanje elektroda potrebno je dodatno vrijeme i točno postavljanje, a EKG signal je sklon artefaktima uzrokovanim aktivacijom gradijenata i magnetohidrodinamičkog efekta (posebno kod viših polja). Zavojnice sa takvim sensorom već su dostupne, ali su sekvence trenutno u razvoju. Daljnja implementacija takvih senzora očekuje se u bliskoj budućnosti.

U sadašnjem konceptu, generator lokalnog magnetskog polja je postavljen (ugrađen u prednju zavojnicu), generirajući PT (*Pilot Tone*) moduliran promjenama u konduktivnoj geometriji (uključujući specifičan rad srca) (168). Ovaj signal se naknadno detektira sa obližnjom lokalnom prijemnom zavojnicom. Mogu se naći

kombinacije zavojnica koje dobro koreliraju sa EKG-om i pokazuju stabilnost i detektabilnost tijekom slobodnog disanja pacijenta te pritom omogućavaju visokokvalitetne slike srca. Frekvencija koja se koristi, nalazi se neposredno izvan pojasa MR signala (64.4 MHz u početnom radu na 1.5 T). Dizajn PT-a omogućuje robusnost sekvenci za snimanje srca s obzirom na gradijente i položaj EKG elektroda.

Također dopušta fleksibilno postavljanje vremenskog *trigera* u budućnosti. Ovaj jednostavan uređaj pruža srčanu i respiratornu sinkronizaciju, jer oba micanja utječu na PT i mogu se pratiti. Implementacija je prikazana za sekvence srca sa triggerom kod zdravih volontera na uređaju od 1.5 T sa CINE slikama srca (iz prospektivnog srčanog *triggeringa* (hrv. okidača)) i nije bilo razlike u slikama od onih sa korištenjem EKG elektroda (168). *Pilot Tone* prototipi su ugrađeni u sustave uređaja snage 1.5 i 3 T. Potencijalna prednost PT navigacije je što mjeri rad srca direktno (za razliku od promatranja električne aktivnosti srca sa EKG elektrodama). PT navigacija se može koristiti sa bilo kojom sekvencom i nije joj potrebna upotreba dodatnih navigatora odjeka.

SIMULTANI VIŠESTRUKI SLOJEVI (SMS- SIMULTANEOUS MULTISLICE)

Sa SMS sekvencom, višestruki slojevi se pobuđuju istovremeno, ali se rekonstruiraju individualno. Rekonstrukcija uključuje povremeno korištenje CAIPIRINHA-e (*Controlled Aliasing in Parallel Imaging Results in Higher Acceleration*) tijekom pružnog odjeka (minimiziranje g-faktora- povezano sa gubitkom SNR-a). Zatim slijedi sloj GRAPPA (*GeneRalized Autocalibrating Partial Parallel Acquisition*) temeljenog nepodudaranja (169-171). Za smanjenje artefakta micanja trenutne implementacije SMS-a postoje u 2D višeslojnoj difuzijski ponderiranoj (echoplanar) i FSE (*Fast spin echo*, hrv. brzi spin odjek) sekvenci (vidi Sliku 12). Većina kliničkih protokola koristi faktor ubrzanja 2 (iako BOLD- *Blood oxygenation level dependent* sekvence mogu koristiti 8) pružajući redukciju vremena snimanja za otprilike 40%.

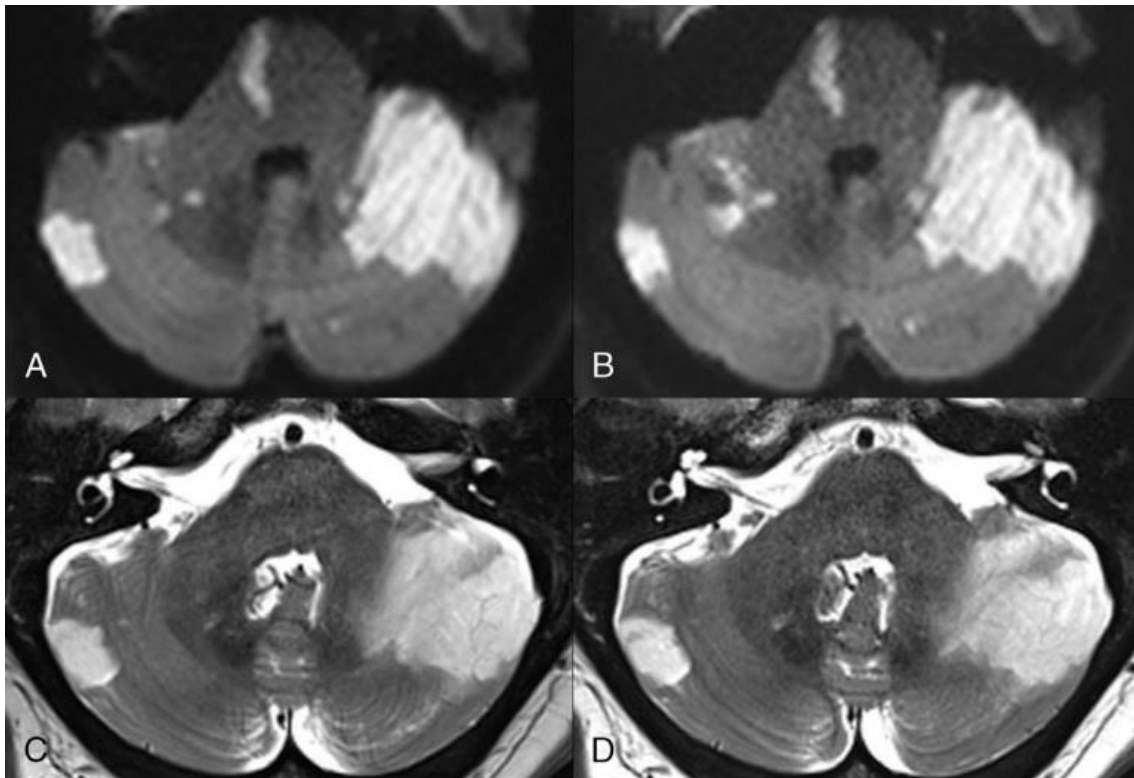
Istovremeno pobuđivanje višestrukih slojeva moguće je postići korištenjem više-pojasnih pulsova. Pulsovi za različite pojase (slojeve) su modulirani fazom i zatim se

zbrajaju kako bi formirali višestruki radiofrekvencijski pobuđujući puls. Kritično u ovom procesu je optimizacija radiofrekvencijskih pulsova uz pažnje prema depozitu energije što je ujedno potencijalni limit SMS tehnike. Varijabilna stopa pobuđivanja (VERSE) može se primijeniti na 180 stupnjeva refokusirajuće pulseve. Povremeno korištenje CAIPIRINHA-e je također kritično važno, jer omogućuje značajno smanjenje g-faktora. G-faktor je pozicijski ovisan i povezan sa geometrijom zavojnice zajedno sa drugim varijablama. Raste kao rezultat izrazito sličnih osjetljivosti između zavojnica. Može imati negativan utjecaj na SNR kod paralelnog snimanja gdje je SNR ovisan (obrnuto proporcionalan) g-faktoru. U kliničkoj implementaciji SMS-a zbog korištenja CAIPIRINHA-e eliminira se esencijalan utjecaj g-faktora kako je dokazao Setsompop kod difuzijskog snimanja od 32% do 1% kada je g-faktor 3 (172).

Stvaranje slika (tijekom rekonstrukcije) zahtijeva GRAPPA temeljenu SMS implementaciju uz dodatak brzog pojasnog referentnog skena za što je potrebno dodatno vrijeme. Dodatni važan faktor je mogućnost gubitka signala između nepodudarnih slojeva što stvara artefakte u rekonstruiranim slikama. To se može ublažiti korištenjem algoritma blokiranja gubitka signala (173).

Važna je razlika između paralelnog snimanja i SMS-a. U paralelnom snimanju broj korištenih linija k-prostora je smanjen za faktor ubrzanja R. Izgubljene linije k-prostora se rekonstruiraju koristeći informacije osjetljivosti zavojnice. To rezultira gubitkom SNR-a proporcionalno g-faktoru zavojnice i kvadratnom korijenu faktora ubrzanja. Za SMS sekvencu sa CAIPIRINH-om, gubitak g-faktora je minimalan i nije potrebna dodatna redukcija linija k-prostora, stoga nema ni gubitka SNR-a.

SMS sekvenca ima koristi od višekanalnih zavojnica. Višekanalne zavojnice omogućuju viši SNR (64 kanalna zavojnica za glavu/vrat u usporedbi s 20 kanalnom zavojnicom za glavu/vrat istog proizvođača). Kod difuzijski ponderiranih (*echoplanar*) sekvenci, SMS dopušta smanjenje TR-a uz jednak broj slojeva u usporedbi s konvencionalnom sekvencom. Na Slici 12 TR je smanjen sa 6300 (A) na 3500 ms (B). Mjenjanjem TR-a utječe se na SNR i CNR pa ovisno o kliničkom protokolu minimalni TR (ovisi o broju slojeva) možda neće biti postignut.



Slika 12. Višestruke infarkcije malog mozga, (A) DWI sekvenca, (B) EPI DWI, (C) T2 FSE I (D) T2 FSE sa korištenjem SMS-a

Izvor: Runge VM, Richter JK, Heverhagen JT. Motion in Magnetic Resonance: New Paradigms for Improved Clinical Diagnosis. *Invest Radiol.* 2019 Jul;54(7):391.

2D ssSE (*single-shot Spin Echo*) EPI (*Echo Planar Imaging*) sekvenca se koristi za difuzijsko ponderiranje u mozgu i tijelu. Kada se primijeni konvencionalno, ona je vremenski neučinkovita zbog difuzijskog kodiranja koje se izvodi za cijeli volumen snimanja za svako pobuđivanje 2D sloja. Paralelno snimanje se izvodi kako bi se skratili EPI periodi kodiranja uz smanjenje distorzije i zamućenja, a ne za ubrzanje snimanja. Smanjenje vremena snimanja za ssSE-EPI mozga je limitirano sa implementacijom SMS-a zbog kratkoće same sekvenca. Na 3 T tipično vrijeme snimanja za 4 mm slojeve kroz cijeli mozak iznosi samo 1 minutu i 23 sekunde, a korištenjem SMS-a smanjuje se na 50 sekundi (vidi Sliku 12 A,B). Kod snimanja jetre zbog broja slojeva i niskog SNR-a za DWI, SMS ima veći utjecaj za smanjenje vremena

snimanja (uz smanjenje efekta micanja pacijenta) (148). 3 mm slojevi kroz cijelu jetru na 3 T mogu smanjiti vrijeme snimanja sa 4 minute i 46 sekundi sa standardnim ssSE-EPI na 2 minute i 54 sekunde sa SMS-om i faktorom ubrzanja 2. Utjecaj SMS-a na DWI prostate omogućuje 5-minutne *screening* protokole za rak prostate u pacijenata sa povišenim PSA (*Prostatespecific antigen*) razinama sa sličnim dijagnostičkim performansama u usporedbi sa potpunim dijagnostičkim multiparametrijskim snimanjem (148).

Nakon ss-EPI razvijen je EPI sa segmentiranim očitavanjem (rs-EPI, RESOLVE) sa prednošću smanjene geometrijske distorzije i zamućenja što može biti značajno na 3 T sa ss-EPI. Bolja kvaliteta slike postiže se korištenjem podskupova k-prostora preko nekoliko TR-ova umjesto kodiranja cijelog k-prostora u svakom snimanju. Značajno je poboljšana vizualizacija područja osjetljivih na artefakt mase (u mozgu područja blizu zrakom ispunjenih sinusa). Važan nedostatak rs-EPI sekvence je duže vrijeme snimanja u usporedbi sa ss-EPI. SMS se danas koristi rutinski u kombinaciji sa redukcijom TR-a za ubrzanje snimanja sa rs-EPI (148). Redukcija vremena snimanja smanjuje šansu degradacije snimanja zbog pomaka pacijenta. EPI sa segmentiranim očitavanjem se također koristi za optimizirani DWI (smanjuje buku snimanja) (148). U ovoj sekvenci povećan je prostor odjeka što smanjuje buku gradijenta uz veću distorziju slike i artefakte osjetljive na masu (ipak manje nego na ss-EPI). Važna područja za snimanje sekvencom rs-EPI izvan mozga uključuju tumore glave, vrata i kralježnične moždine te dojki.

Danas se SMS koristi i kod FSE (*Fast Spin Echo*) sekvenci. Može se koristiti sa svim tkivnim kontrastima, osobito sa PD (*Proton density*), T1- i T2-ponderiranim sekvencama. Anatomska područja aplikacije za FSE SMS uključuju mozak, vrat i muskuloskeletni sustav (koljeno, kuk, stopalo, gležanj, šaka, ručni zglob). SMS FSE se koristi za smanjenje vremena snimanja (predstavlja jedan od načina smanjenja micanja) u protokolima koji bi inače zahtijevali veći broj slojeva uz povećanje vremena snimanja. Ima veliki potencijal za ubrzanje snimanja koljena sa sličnom kvantitativnom i kvalitativnom vrijednosti slika uz 50% smanjenja vremena koristeći faktor ubrzanja 2 (148). Također smanjuje vrijeme provedeno u MR-u kod traumatskih pacijenata. Iako su u početku uvedene za 3 T, SMS tehnike su proširene i na 1,5 T.

3.3. PREVENCIJA MICANJA NA MR PREGLEDU U KLINICI ZA DJEČJE BOLESTI ZAGREB

Na Zavodu za dječju radiologiju Klinike za dječje bolesti provodi se većina MR snimanja za pacijente od 0-18 godina (iznimka je fetalni MR kod trudnica). Osim uobičajenih snimanja u budnom stanju, obavljaju se i snimanja u općoj anesteziji ili u sedaciji.

Novorođenčad do 2 mjeseca starosti priprema se za MR sistemom hranjenja i zamatanja gdje se dijete prvo nahrani, a zatim stavlja u prostor magneta kada zaspi uz prigušena svjetla te se umota u deku kako bi im bilo ugodno i toplo. Za to vrijeme jedan od roditelja je cijelo vrijeme uz dijete te pazi na njega, a sve se prati pomoću kamera iz prostora upravljačke jedinice.

Za bebe starosti između 2 mjeseca i 9 mjeseci kojima je kontraindicirana opća anestezija ili postoji hitnost obavljanja pretrage zbog određenog stanja koristi se vakuum imobilizirajući omotač. Postupak je sličan kao i u prijašnjem slučaju. Roditelji nahrane dijete kako bi mu se počelo spavati. Zatim se dijete stavlja u vakuum imobilizirajući omotač uz prigušena svjetla u prostoriji. Istiskuje se zrak iz omotača pomoću vakuum pumpe što će fiksirati položaj djeteta. Nakon toga se kreće sa snimanjem. Vakuum imobilizirajući omotač pogodan je za snimanja do 30 minuta, jer tada postaje neudoban za dijete.

Djeca u dobi od 2 mjeseca do 5 godina idu u opću anesteziju tijekom MR pregleda. Za to trebaju proći anesteziološki pregled, obaviti laboratorijske pretrage krvi, urina, PCR (polymerase chain reaction, hrv. lančana reakcija polimeraze) ili BAT (brzi antigenski test) na COVID-19 virus. MR pregled u općoj anesteziji omogućuje najveću kvalitetu slika zbog mirnoće djece, ali se ujedno i najduže čeka na termin (trenutno 8-12 mjeseci ovisno o dijagnozi). Također postoji i mogućnost neželjenih reakcija i nuspojava.

Za djecu od 3-6 godina kod kojih postoji mogućnost obavljanja pregleda bez anestezije uz prisutnost roditelja organizira se kratko upoznavanje s prostorom i

zvukovima koje može očekivati (najčešće tijekom postupka naručivanja na MR pregled). Zavod za dječju radiologiju je većinu prostorija prilagodio djeci kroz tematske cjeline i razne boje kako bi se smanjila anksioznost i strah od nepoznatog te nagrade u obliku igračkaka ili medalja za hrabrost u slučaju uspješno obavljenog pregleda.

Pacijenti s izrazitom anksioznošću i strahom obavljaju pregled u općoj anesteziji ili pod sedacijom melatoninom ili midazolamom. Količinu i koncentraciju propisuje anesteziolog ili nadležni pedijatar koji prati dijete. Melatonin kao prirodno sredstvo pokazao se izrazito uspješan u takvim slučajevima, ali je potrebno pravovremeno obaviti pregled tijekom maksimalnog učinka lijeka što je pokazala i provedena studija na Zavodu (174). Midazolam se koristi kod djece kada postoji i strah od zvukova uz anksioznost, ima jače djelovanje, ali je kao i u slučaju melatonina potrebna izrazita vremenska točnost provođenja pretrage.

Ostali pacijenti obavljaju pregled tako da verbalno dobiju upute što mogu očekivati uz upoznavanje prostora te ih se smjesti u najudobniji položaj što igra veliku ulogu posebno kod dužih pretraga. Roditelji tijekom narudžbe dobivaju prijedloge da djecu upoznaju prije same pretrage sa zvukovima na MR pregledu i samim prostorom gledajući videozapise dostupne na internetu što se pokazalo izrazito uspješnim.

4. REZULTATI

Rezultati će se predstaviti kroz podjelu na tri najznačajnija područja snimanja na MR-u: MR glave, MR abdomena i muskuloskeletni MR. Tema rada uključuje veoma različite tehnike i metode kod kojih nije moguće napraviti meta-analizu već samo sustavni pregled, a i sama usporedba provedenih studija djelomično je ograničena zbog različitosti strategija u pristupu artefaktima micanja, rezultata čija interpretacija je često ograničena u smislu kvalitete dobivenih korigiranih slika što se razlikuje ispituje li ih znanstvenik kliničar, fizičar ili stručnjak za fotografiju. Sekvence sa fokusom na kontrast određenog tkiva imaju svoje fizikalne principe što ih čini osjetljivijima ili otpornijima na micanje, a i sami proizvođači MR uređaja razlikuju se u kvaliteti dobivenih slika u pojedinim pristupima.

Predstaviti će se najznačajnija istraživanja metoda svakog područja uz fokus na njihove rezultate u usporedbi sa konvencionalnim slikama i daljnju perspektivu razvoja i implementacije u kliničko okružje.

4.1. METODE KOREKCIJE ARTEFAKTA MICANJA KOD MR-A

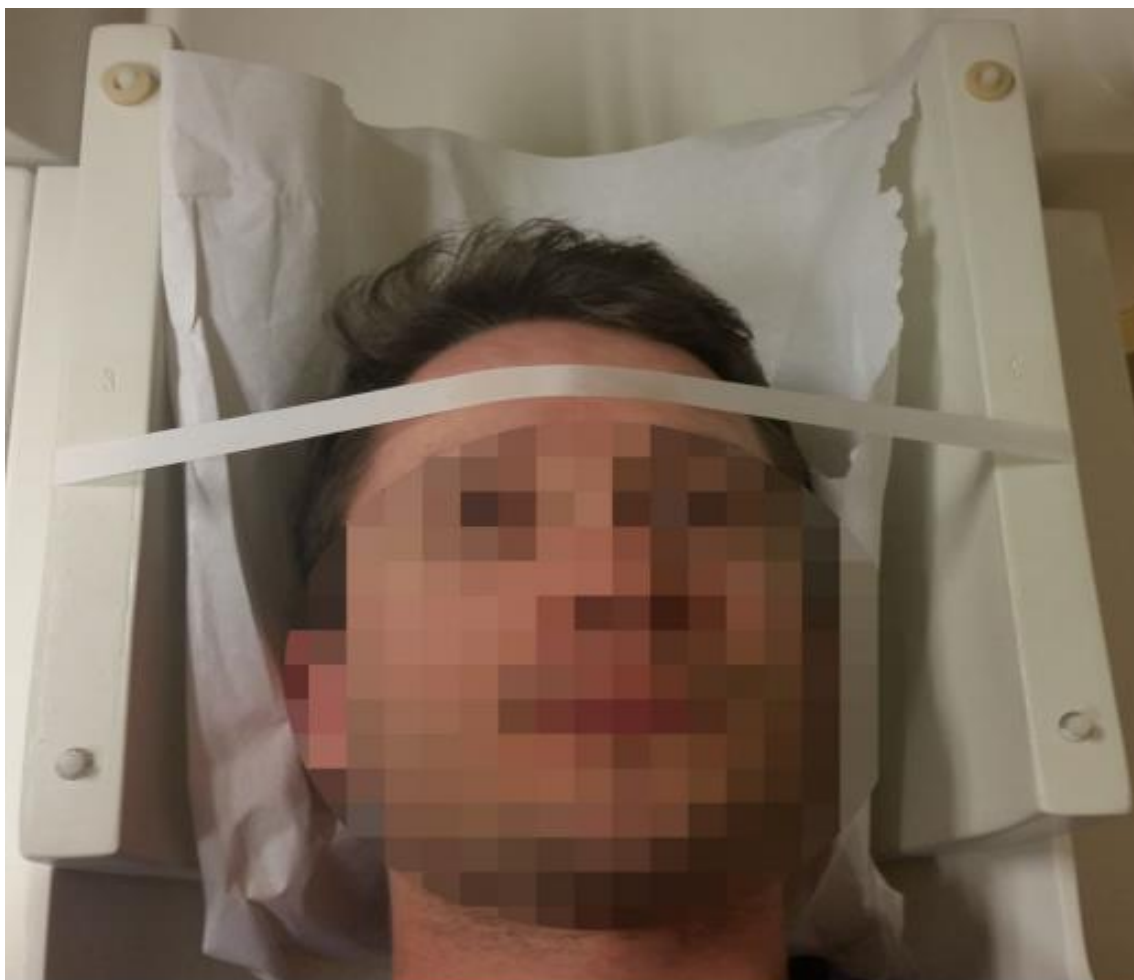GLAVE

REDUKCIJA MICANJA

Pomicanje glave je čest problem u kliničkom, ali i empirijskom (funkcijskom) MR-u mozga (fMRI), jer može dovesti do artefakata koji smanjuju kvalitetu slike. Pacijenti tijekom snimanja često nisu svjesni svojih pokreta glavom. Studija je istraživala hoće li doći do smanjenja pokreta glave korištenjem imobilizacijske trake tijekom fMRI što pripada kategoriji redukcije micanja (175).

U studiji koja je imala 6 faza, 24 ispitanika su izvodila 3 različita kognitivna zadatka: a) pasivno gledanje, b) mentalno gledanje (vizualiziranje) i c) brzi odgovori. Zadaci su postavljeni u 2 različita uvjeta: a) sa medicinskom trakom postavljenom s

jedne strane zavojnice za glavu pa preko čela ispitanika na drugu stranu zavojnice i b) bez postavljene medicinske trake (vidi Sliku 13) (175).

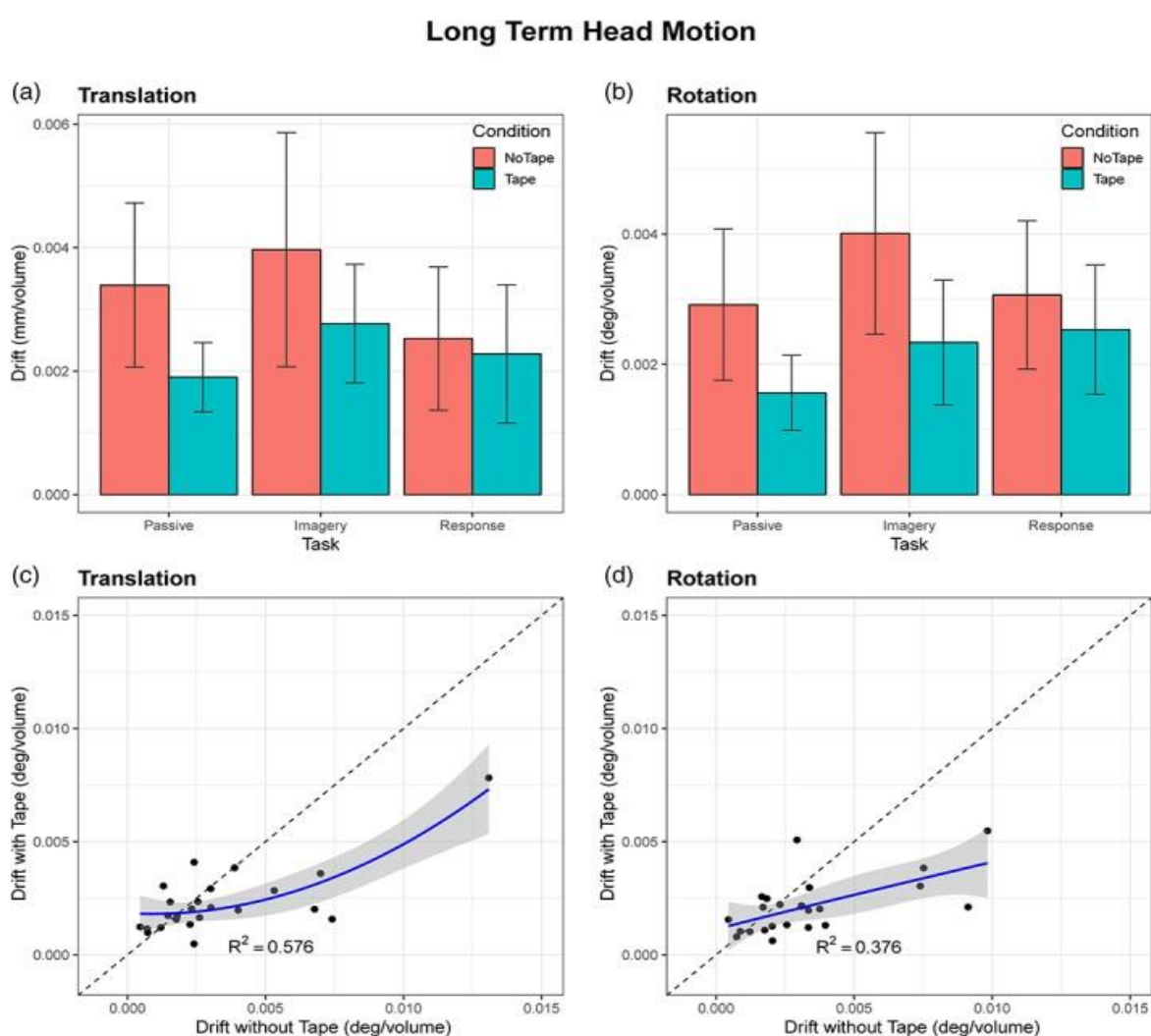


Slika 13. Imobilizacijska traka za glavu na zavojnici za glavu kod MR pregleda

Izvor: <https://pubmed.ncbi.nlm.nih.gov/31179609/> [preuzeto 15.3.2022.]

Rezultati su pokazali da aplikacija medicinske trake preko čela ispitanika pruža znatnu redukciju translacijskih i rotacijskih pomaka glave. Taj efekt se nije razlikovao između 3 kognitivna zadatka, ali je postojala negativna kvadratna veza između pokreta glave sa i bez taktilnog odgovora ispitanika. Što je bilo više pokreta glave ispitanika bez taktilnog odgovora, snažnija je bila redukcija pokreta tijekom taktilnog odgovora (175).

Na Slici 14 rezultati analize dugotrajnog micanja glave u obliku grafikona prikazuju pod: (a) srednju vrijednost opsega translacijskog pomaka kao funkciju zadatka i stanja, pritom pokazujući glavni učinak tog stanja, (b) srednju vrijednost opsega rotacijskog pomaka kao funkcije zadatka i stanja, (c) vezu između translacijskih pomaka u slučaju bez imobilizacijske trake i sa trakom, (d) vezu između rotacijskih pomaka u slučaju bez imobilizacijske trake i sa trakom. Trake pogrešaka („*error bars*“) predstavljaju interval pouzdanosti 95% za dizajne unutar subjekta. Kod dugotrajnog pomicanja glave efekt imobilizacijske trake ne raste s količinom pokreta kao kod kratkotrajnog pomicanja glave.



Slika 14. Ilustracija grafikona translacije i rotacije pokreta micanja tijekom MR pregleda

Izvor: <https://pubmed.ncbi.nlm.nih.gov/31179609/> [preuzeto 15.3.2022.]

Iako je studija bila s malim brojem ispitanika, nije bilo ni velikog broja pokreta glave u skupini bez medicinske trake, a došlo je do znatnog smanjenja s njezinim postavljanjem. Smatra se da je to zbog kratkog vremena trajanja svake faze (manje od 6 minuta) pa se očekuje da bi s kliničkim vremenom snimanja od pola sata redukcija micanja došla još više do izražaja. Tijekom funkcijskoga dijela ispitivanja otkrilo se da nema razlike kod ispitanika s medicinskom trakom i bez u kvaliteti izvršavanja kognitivnih zadataka što pokazuje da se može obavljati i ta vrsta pretrage sa medicinskom trakom (175).

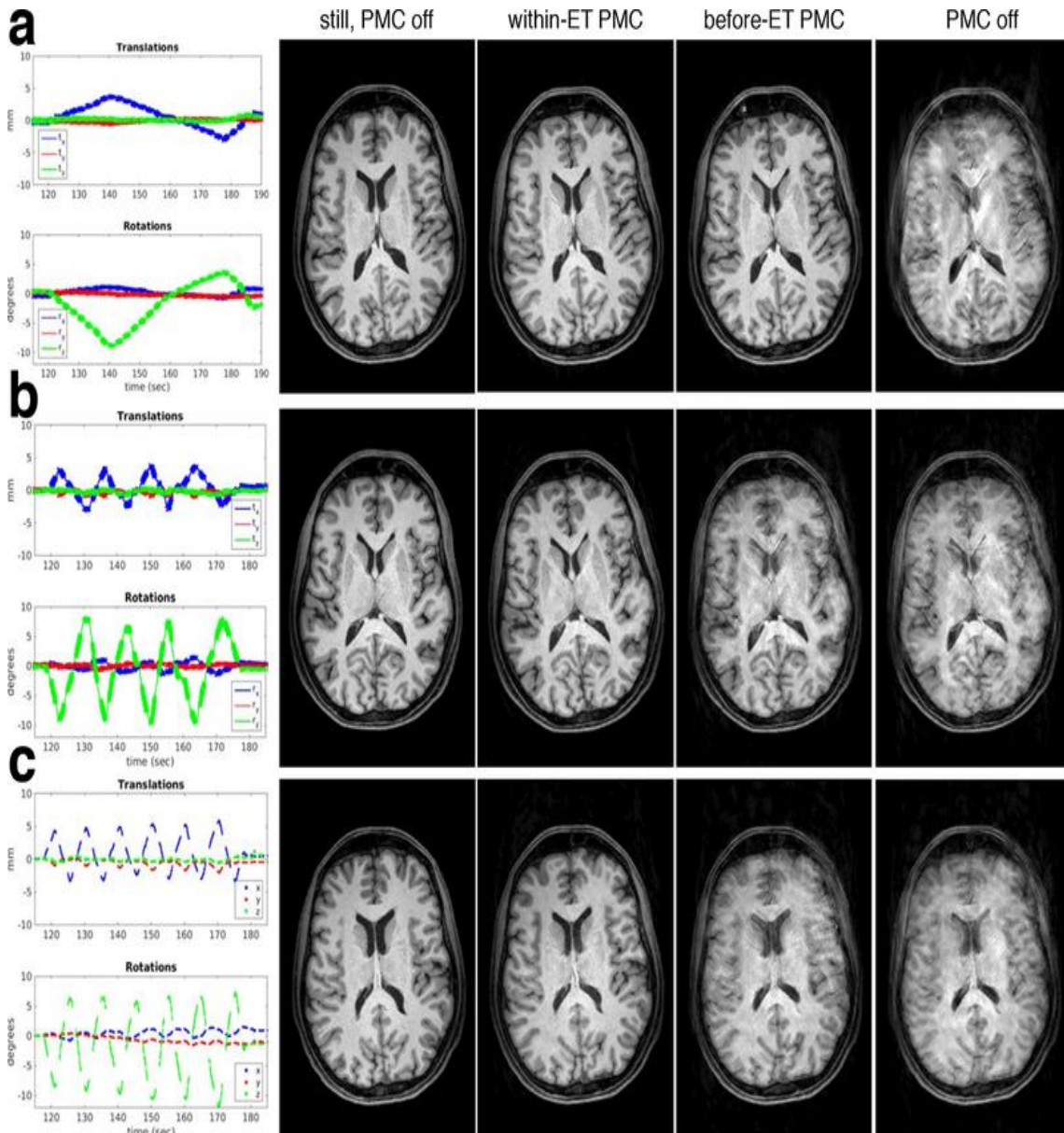
PROSPEKTIVNA KOREKCIJA MICANJA

Kod prospektivne korekcije micanja (PCM- *Prospective motion correction*) studija je pratila pokrete glave bez markera uz prospektivnu korekciju neuroanatomskih MR sekvenci i istraživala korekciju visoko-frekvencijskih micanja tijekom snimanja. Za to se koristio 3D površinski sustav praćenja sa procjenom pomaka glave uz rekonstrukciju točaka pomaka kako bi prilagodio FOV snimanja tijekom MPRAGE (*Magnetization Prepared - RApid Gradient Echo*) i T2 SPACE (*Sampling perfection with application-optimized contrasts using different flip angle evolution*) sekvenci (176).

Pozicija i orijentacija FOV-a provjeravala se nakon svakih 6 linija k-prostora (< 50 ms) kako bi se omogućila prospektivna korekcija micanja unutar pružnog odjeka („*echo train*“). Usporedbe su se vršile sa snimanjima prije odjeka PMC-a pri čemu se FOV provjeravao samo jednom prije TR-a. To se ispitivalo sa fantomima i uživo sa ispitanicima za usporedbu visoko-frekvencijskih i nisko-frekvencijskih strategija korekcije. MPRAGE sekvence su obrađivane sa *FreeSurfer software*-om za procjenu volumena strukture i kortikalne debljine mozga sa različitim PMC-om (176).

Rezultati su pokazali da medijan razlika apsolutnih pozicija kod praćenja bez markera iznosi 0.07/0.26/0.15 mm za x/y/z osi translacije i 0.06°/0.02°/0.12° za rotaciju u x/y/z osi. Pritom je PMC znatno smanjila artefakte pomaka. Na Slici 15 prikazane su slike MR mozga ispitanika uz 1 (a), 4 (b) i 6 (c) ciklusa po minuti kod MPRAGE sekvence. Eksperimenti kontinuiranog pomaka također su pokazali smanjenje artefakta i

pokazalo se da je SPACE sekvenca osjetljivija na micanje nego MPRAGE. Najtočnije slike morfologije uz *software FreeSurfer* pokazale su se kod MPRAGE sekvence (176).



Slika 15. Prikaz MR slika mozga (MPRAGE) bez pomaka i PMC-a, sa PMC-om, prije PMC-A i bez PMC-a (s lijeva na desno) uz pomake translacije i rotacije različite frekvencije i opsega

Izvor:

https://pubmed.ncbi.nlm.nih.gov/30821010/?utm_source=gquery&utm_medium=referral&utm_campaign=CitationSensor?otool=None [preuzeto 15.3.2022.]

RETROSPEKTIVNA KOREKCIJA MICANJA

U studiji retrospektivne korekcije micanja (RMC- *Retrospective motion correction*) svrha je bila omogućiti toleranciju micanja rigidnog tijela tijekom paralelnog volumetrijskog MR snimanja pomoću retrospektivne korekcije pokreta glave na različitim prostorno-vremenskim skalama i sekvencama (177).

Tolerancija na pomicanje rigidnog tijela je zasnovana na rasporedu i inkoherentnom uzorkovanju za poticanje procjene retrospektivnog kretanja i okvira rekonstrukcije. Otpornost na kretanje proizlazi iz kodiranja redundancije podataka što osigurava niz zavojnica. Pritom ne zahtijeva vanjske senzore i navigatore tako da je metodologija jednostavna za primijeniti kod sekvenci koje koriste 3D kodiranje (177).

Provedene simulacije pokazuju potpunu korekciju artefakata između snimki za uobičajenu razinu pomicanja in vivo, uz veliki broj snimaka, standardne razine šuma i umjerene faktore ubrzanja. Izvedivost korekcija između i unutar snimaka je pokazala kontrolu nad pomicanjem uživo uz slabije rezultate unutar snimaka za što bi se mogle koristiti neke druge metode (177).

DISORDER je retrospektivni okvir za kodiranje tolerancije micanja strukturalnog 3D k-prostora snimanja koji kombinira optimizirani redosljed prikaza sa poboljšanom usklađenom rekonstrukcijom. Određeni raspored i nekoherentne naredbe povećavaju osjetljivost micanja na informacije uzorkovane unutar danog vremenskog prozora što pruža određeni stupanj redundancije i omogućuje rješivost micanja u rekonstrukciji. Provedene simulacije pokazale su da se promjenom redosljeda transverzala k-prostora omogućuje značajan poticaj mogućnosti predviđanja položaja glave i suzbijanja artefakta pomicanja. Tolerancija na kretanje prikazana je uživo na kontroliranom eksperimentu uključujući ekstremno i kontinuirano micanje tijekom pregleda za standardne sekvence snimanja mozga predstavljajući rezultate rekonstrukcije na najzahtjevnijim skupovima podataka iz pedijatrijske kohorte od 26 subjekata. Cilj DISORDER-a je progresivno zamijeniti nepotrebne sedacije i anestezije u pedijatrijskoj i novorođenačkoj populaciji (177).

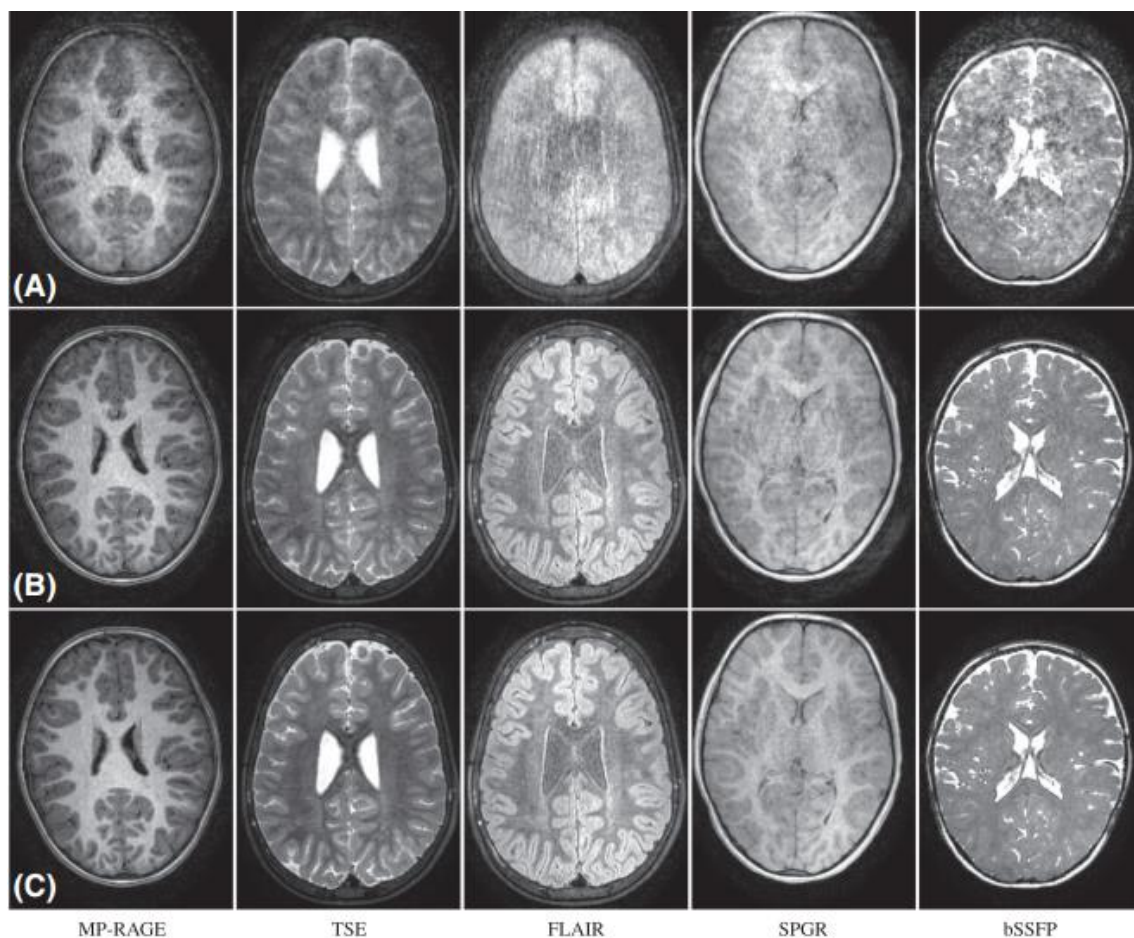
Iako je DISORDER dovoljno robustan u svojoj trenutnoj formi da bude od praktičnog interesa za pouzdana strukturalna MR snimanja mozga u nesuradljivim

kohortama, ima svoje limite. Dosljednost podataka može biti pod utjecajem dodatnih degradirajućih čimbenika. To uključuje netočnosti u osjetljivosti, pomake vode i masti, vrtložne struje ili artefakte protoka. U praksi je moguće koristiti supresiju masti, dizajnirati zaštitu za adekvatne kompromise između vrtložnih struja i rješavanje micanja u bSSFP (*balanced Steady State Free Precession*) sekvencama uz adekvatno planiranje i procedura snimanja što je obično dovoljno za rješavanje ovih problema.

Korekcija ne-rigidnih micanja komponenti zahtijevala bi proširenje ove formulacije zbog novih problema unatoč pokazivanju potencijala za rješavanje. To je posebno izraženo kod visoko-rezolucijskih sekvenci gdje rigidno i ne-rigidno micanje postaje puno važnije i pruža izazov za ispraviti. Skala grubog micanja na ultra visokom polju će zahtijevati dodatna ispravljanja efekta visokog reda.

Trenutno je razvoj DISORDER-a limitiran na uniformno uzorkovanje uz daljnji rad na generaliziranju inkohherentnih i raspoređenih narudžbi te karakterizaciji korekcije micanja i povrata rezolucije kada se koriste različite gustoće. Na Slici 16 je prikazano da korekcije između snimanja mogu biti dovoljne u praktičnim snimanjima mozga kod tolerancije pokreta. Pretpostavka je da subjekt ostaje prosječno miran tijekom većine vremena snimanja. Zbog toga su dovoljne korekcije između snimanja za procjenu položaja mozga tijekom stabilnih perioda uz dovoljnu redundanciju uzorka. Limiti DISORDER-a kod praćenja micanja unutar snimanja javljaju se zbog dostupnih kompjutorskih resursa i SNR-a po stanju micanja. Situacija bi možda bila drugačija ako bi se koristile strategije pod nadzorom informiranja o istraživanju prostornih parametara kretanja.

Učenje treningom bi također pomoglo povećati raspon hvatanja pokreta na određenoj razini redundancije ili smanjenja potrebne razine redundancije za dobivanje raspona. Direktno učenje iz rekonstrukcija korekcije micanja može se isprobati, ali se u većini slučajeva bolji rezultati postižu iz spajanja naučenih rekonstrukcija sa strategijama baziranim na modelu. Moguća je integracija oba pristupa uključivanjem operatora micanja u okvir učenja baziran na modelu, što bi bilo efektivno u rješavanju štete nastale povećanjem g-faktora zbog pomicanja. Daljnji radovi će istraživati prilike proširenja raspona otpora na micanje pomoću učenja pod nadzorom (177).



Slika 16. MR transverzalni presjeci mozga pedijatrijskih pacijenata (A) slike s micanjem pacijenata, (B) rekonstrukcije s korekcijom micanja, (C) rekonstrukcije s korekcijom micanja i reguliranog odbačenog vanjskog segmenta

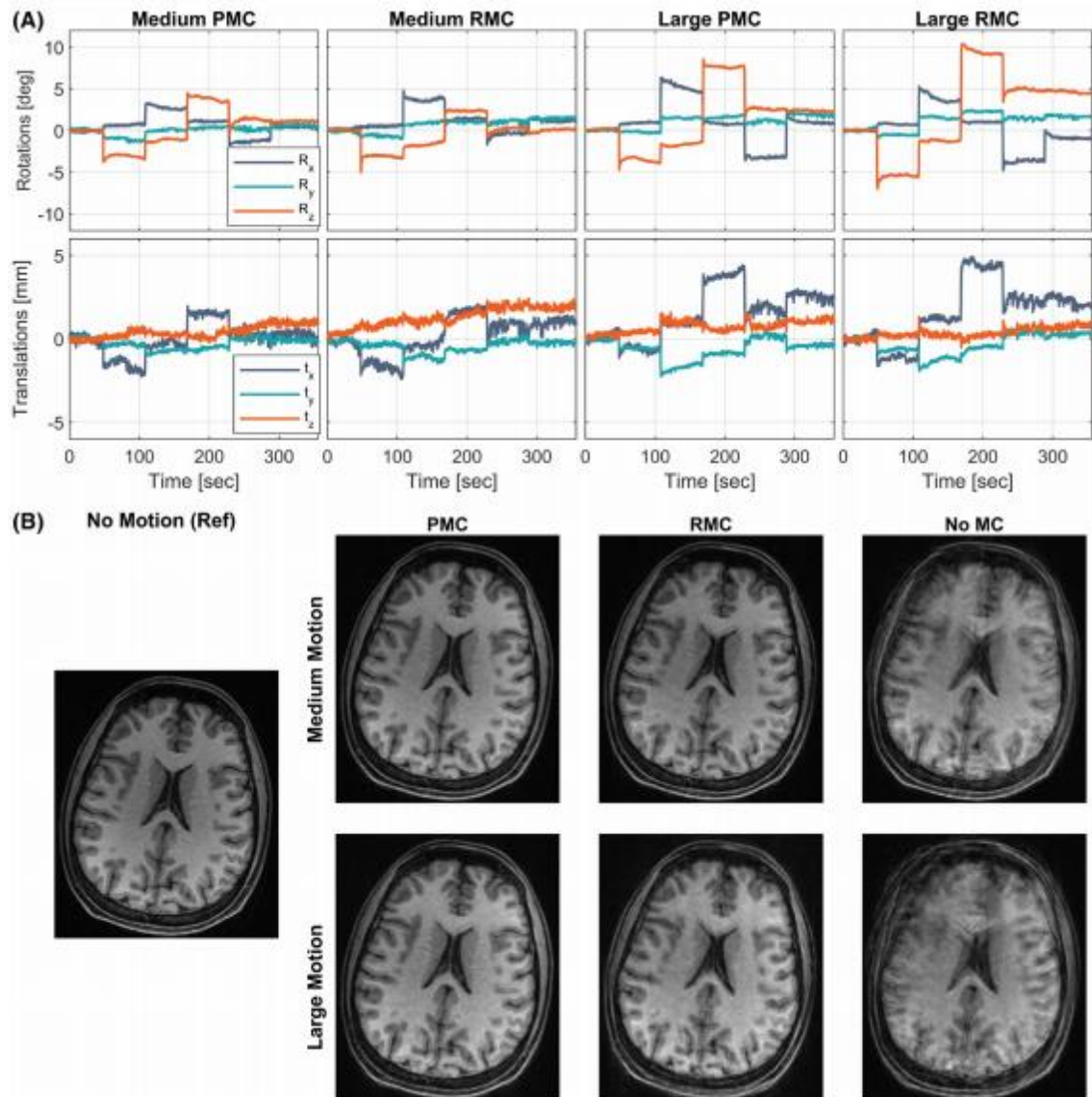
Izvor: <https://pubmed.ncbi.nlm.nih.gov/31898832/> [preuzeto 15.3.2022.]

USPOREDBA PROSPEKTIVNE I RETROSPEKTIVNE KOREKCIJE MICANJA

Usporedba se vršila u kartezijanskom 3D kodiranju MPRAGE snimanja i istraživali su se efekti korekcije frekvencije i paralelnog snimanja na performanse RMC-a. Pomaci glave su procijenjeni koristeći sustav praćenja bez markera i slanjem na modificiranu MPRAGE sekvencu koja može provjeravati FOV za izvođenje PMC-a. RMC se koristio

tijekom rekonstrukcije slika prilagodbom trajektorija k-prostora prema izmjerenom pomaku. Korekcija frekvencije pomaka je retrospektivno povećana sa RMC-om ili smanjena sa reverznim RMC-om. U eksperimentu su korišteni fantom i ispitanici prilikom usporedbe (178).

PMC se pokazao superiorniji u kvaliteti slike u usporedbi sa RMC-om vizualno i kvantitativno. Povećavanjem frekvencije korekcije RMC-a dodatno su smanjeni artefakti pomaka (vidi Sliku 17). Hibridna korekcija PMC-a i RMC-a retrospektivno je povećala frekvenciju korekcije i također dovela do smanjenja artefakata. Slabiji učinak RMC-a u usporedbi sa PMC-om prikazan je sa GRAPPA (*GeneRalized Autocalibrating Partial Parallel Acquisition*) kalibracijom podataka bez namjernog pomaka i bez GRAPPA ubrzanja (178).



Slika 17. Prikaz pomaka translacije i rotacije različite frekvencije, opsega i stupnjeva (A) i prikaz MR MPRAGE slika mozga ispitanika bez pomaka (slika lijevo), uz umjereno micanje (prvi red slika) i jako micanje (drugi red slika) te PMC,RMC i bez korekcije (s lijeva na desno)

Izvor: Slipsager JM, Glimberg SL, Højgaard L, Paulsen RR, Wighton P, Tisdall MD, et al. Comparison of prospective and retrospective motion correction in 3D-encoded neuroanatomical MRI. Magn Reson Med. 2022 Feb;87(2):635.

4.2. METODE KOREKCIJE ARTEFAKTA MICANJA KOD MR-A

ABDOMENA

MR REKONSTRUKCIJA S KOMPENZACIJOM MICANJA IZ NEDOVOLJNO UZORKOVANIH PODATAKA

Snimanje pacijenata kojima je teško mirno ležati ili zadržati dah predstavlja izazov. Neriješena micanja unutar snimki izazivaju artefakte zamućenja i ograničavaju prostornu rezoluciju. Kako bi se popravilo ne-rigidno micanje (npr. kod djece) postoji multiskalarna tehnika za procjenu micanja nastalog tijekom sekvence i željene slike bez artefakta. Ova tehnika regulira koeficijente micanja kako se osigurala invertibilnost i minimizirala numerička nestabilnost (179).

Uzimaju se prednosti uzoraka varijabilnih gustoća korištenih u snimanju za rješavanje velikih micanja grube skale. Metoda poboljšava kvalitetu slika za skup 2D rekonstrukcija iz podataka simuliranih sa neovisno generiranim deformacijama uz statistički značajno povećanje omjera vrha signala i pogreške i indeksa strukturne sličnosti. Ova poboljšanja su dosljedna kroz različite faktore nedovoljnog uzorkovanja i učestalosti pomicanja uz iskorištavanje prednosti različitih gustoća uzoraka.

Opisuju se dva oblika regularizacije: kvazi-kvadratno ograničenje micanja i nulta kazna prostora za SPIRiT (179) paralelno snimanje. Prvi ograničava aproksimaciju *b-spline*-koeficijenta temeljenog konačnim razlikama na Jacobijevu matricu vektorskog polja deformacije. Ona osigurava da promjena u gibanju s jednog mjesta na drugo nije ni tako mala (negativna) niti toliko velika (pozitivna) kako se nijedan piksel ne bi previše približio susjednom.

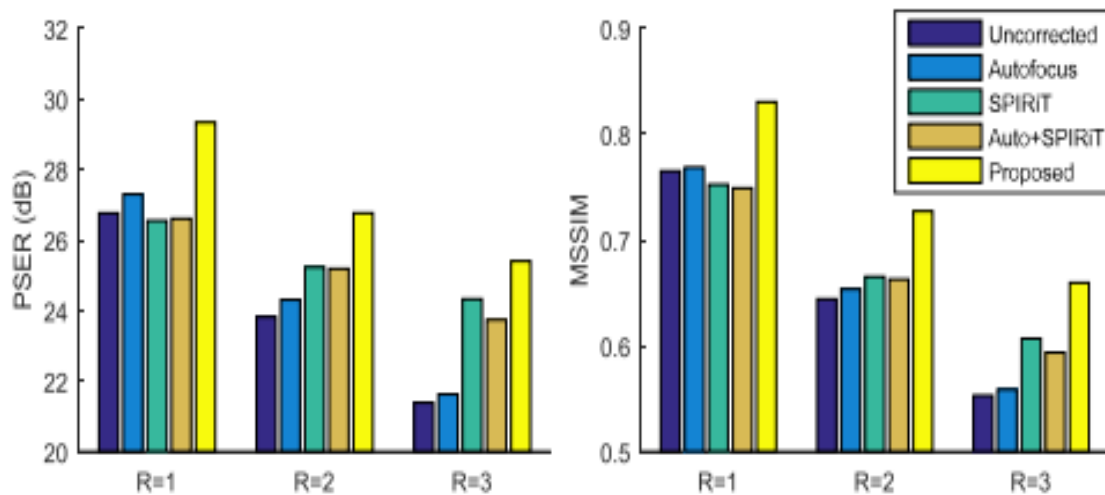
Druga (SPIRiT) označava linearni odnos između susjednih frekvencija k -prostora preko zavojnica u SPIRiT paralelnom snimanju što daje ograničenje nulte površine bilo u domeni slike ili u frekvencijskoj domeni (179). Iako kretanje unutar snimanja utječe na osjetljivost zavojnice, a time i SPIRiT kalibracije operatora, vrlo niska razlučivost kernela SPIRiT i podataka o kalibraciji ograničavaju ozbiljnost artefakata pokreta.

Prvi eksperiment se odnosi na validaciju metode višestrukih skala rekonstrukcije na simuliranom ne-rigidnom pomaku. Drugi eksperiment uspoređuje softversku korekciju micanja sa postojećim korekcijskim metodama micanja koje počivaju na podacima navigatora autora Wellera i sur. (179).

Rezultati prvoga eksperimenta prikazuju prednost višestruke skale predviđanja pomaka što se odnosi na smanjenje efekta micanja na slike niže rezolucije. Obradene slike profitiraju od glatkoće pri čemu se smanjuje efekt micanja, a sve to uz manje šuma nego što je to prisutno u slučaju jedne skale vjerojatno zbog efekta interpolacije prilikom tranzicije između skala.

Drugi eksperiment pokazuje superiornost u procjeni micanja i rekonstrukciji slike u usporedbi sa navigacijom temeljenom na autofokusu. Pokazuje neke očite prednosti: raznolikost procjena pomicanja kroz slike nije ograničena brojem, a veličina i lokacija dostupnih kanala zavojnice i heterogenost osjetljivosti profila nisu bitne. Autofokus metoda će vjerojatno bolje izvoditi korekcije sa više varijabilnosti i većom osjetljivošću prijemnika u ROI-u (*Region of interest*) slike (vidi Sliku 18).

Rekonstrukcijska metoda može prepoznati i velika i mala micanja, a trenutni limit je većinom šum slike zbog korištenja paralelnog snimanja bez regulacije slike. To bi se moglo riješiti korištenjem analitičkih ili modela temeljenih na podacima slike kako bi se smanjio utjecaj pojačanog šuma i dopustila točnija procjena micanja na većim ubrzanjima. Nedostatak se pokazao i kod sekvenci sa zadržavanjem daha i artefaktima nastalima disanjem. Disanje je u stvarnosti 3D, a rekonstrukcijska metoda 2D korekcija što ograničava njezin utjecaj. Unatoč nedostacima generalno se pokazala boljom nego postojeće metode sa navigatorom te se trenutno radi na otklanjanju nedostataka (179).



Slika 18. Rezultati studije prikazani u obliku grafikona

Izvor: <https://pubmed.ncbi.nlm.nih.gov/30213754/> [preuzeto 15.3.2022.]

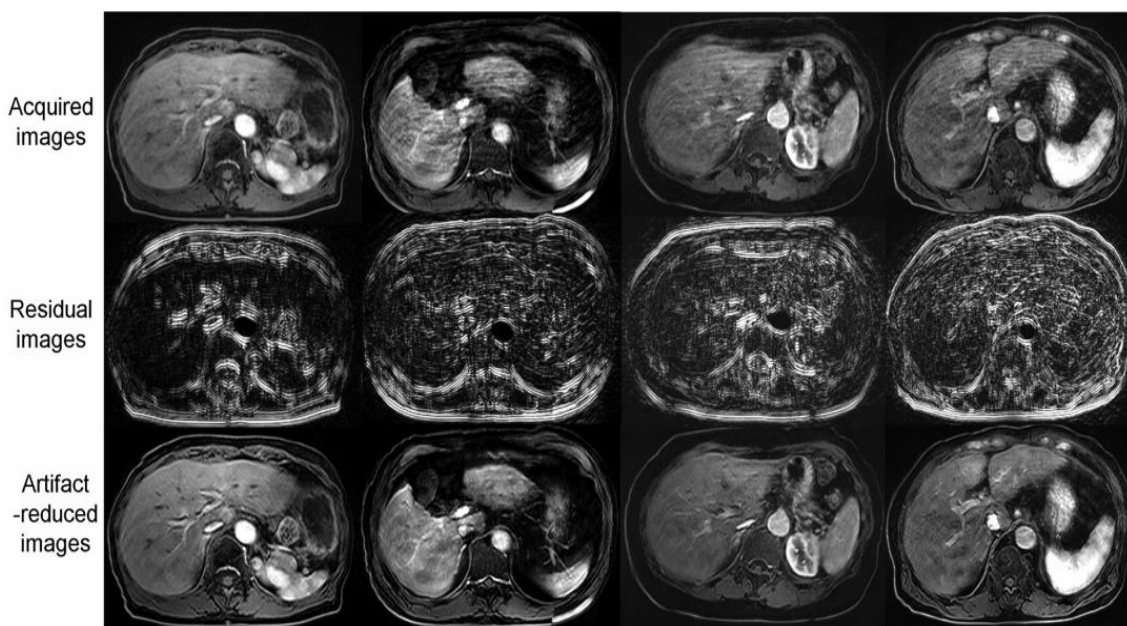
REDUKCIJA MICANJA KOD DINAMIČKOG KONTRASTNOG SNIMANJA JETRE

Svrha je poboljšati kvalitetu slika dobivenih tijekom MR dinamičkoga kontrastnog snimanje (DCE) jetre koje sadrže artefakte micanja i zamućenje koristeći sustav dubokog učenja (deep learning) (180).

Multikanalna konvolucijska neuralna mreža (MARC) koja služi za redukciju artefakta micanja i zamućenja uzrokovanog disanjem u slikama dobivenim MR DCE jetre. Skupovi podataka za učenje uključivali su slike sa i bez artefakata disanja i zamućenja, a distorzije su generirane simuliranjem greške faze u k-prostoru. Studije pacijenata su provedene korištenjem multi-fazne T1 ponderirane gradijentne sekvence za jetru sa nemogućnostima zadržavanja daha tijekom snimanja. Na dobivenim slikama iz MARC-a analizirana je performansa filtera, omjer intenziteta i kontrasta prije i poslije (180).

Algoritam značajno smanjuje magnitudu artefakta i zamućenje uzrokovano respiratornim gibanjem, a omjeri kontrasta nakon obrade slika kroz konvolucijske slojeve bili su konzistentni u usporedbi sa referentnim slikama (vidi Sliku 19) (180).

Razvijen je algoritam za smanjenje broja micanjem uzrokovanih artefakata nakon dobivenih podataka koristeći duboku neuralnu mrežu. Korištenjem referentnih MR slika proveden je postupak strojnog učenja pri čemu su slike sa šumom generirane dodavanjem greške faze referentnim slikama. Broj konvolucijskih slojeva u mreži bio je semioptimiziran u simulaciji. Nakon učenja, mreži su pridodane slike gdje pacijent nije mogao zadržati dah tijekom snimanja. Rezultati su pokazali da je MARC uspješno uklonio rezidualne ostatke na slikama i smanjio količinu artefakata micanja i zamućenja bez utjecaja na kontrast i SNR slika. Potrebna su daljnja istraživanja točnosti kvantitativnog snimanja nakon korištenja MARC-a. Limiti studije su sljedeći: potrebno je potvrditi da nijedan anatomske ili patološki detalj nije uklonjen korištenjem MARC-a prije same kliničke upotrebe, MARC se može koristiti na određenim sekvencama i potrebno je ispitati djelotvornost MARC-a na kompleksnijim artefaktima micanja (180).



Slika 19. Rezultati MARC algoritma u zadnjem redu, prvi red referentne slike, sredina uklonjeni artefakti

Izvor: <https://pubmed.ncbi.nlm.nih.gov/31061259/> [preuzeto 15.3.2022.]

REDUKCIJA RESPIRATORNOG GIBANJA KORISTEĆI ROTIRAJUĆI KARTEZIJSKI K-PROSTOR (ROCK)

Svrha je predložiti i validirati rješavanje respiratornog gibanja samo-navigirajućom (*self-gated*: SG) 4D MR tehniku za procjenu uzoraka disanja pacijenata kod planiranja tretmana radioterapije (181).

Predložena 4D MR tehnika se bazira na bSSFP (*balanced steady-state freeprecession*) sekvenci i 3D kodiranju k-prostora. Nova ROCK (*Rotating Cartesian K-space*) metoda uređivanja osmišljena je kako bi inkorporirala ponovno uzorkovano ishodište k-prostora kao surogat SG gibanja i omogućila retrospektivno spajanje podataka k-prostora u različite respiratorne pozicije temeljene na amplitudi surogata. Višestruko respiratorno riješeni podaci 3D k-prostora su naknadno rekonstruirani koristeći paralelno snimanje i metodu komprimiranog opažanja sa prostornom i vremenskom regulacijom. Tehnika je zatim validirana koristeći ručno rađen fantom dinamičkog micanja i testirana na 6 zdravih volontera čija su kvantitativna mjerenja gibanja dijafragme i bubrega bazirana na 4D MR slikama uspoređena sa onima na 2D-CINE slikama (181).

5 minutno 4D MR snimanje pruža visoko kvalitetne volumetrijske slike rezolucije $1.2 \times 1.2 \times 1.6 \text{ mm}^3$ i 8 respiratornih položaja sa dobrim kontrastom tkiva. U eksperimentima sa fantomom tijekom trokutastog valnog gibanja, izmjerena amplituda gibanja temeljena na 4D MR-u bila je 11.89% manja nego u stvarnosti. U zdravih volontera, razlika između mjerenja na 4D MR-u i onih na 2D-CINE-u iznosila je $6.2 \pm 4.5\%$ za dijafragmu te $8.2 \pm 4.9\%$ i $8.9 \pm 5.1\%$ za desni i lijevi bubreg (181).

U ovom istraživanju predstavljena je 4D MR metoda bazirana na 3D ROCK kartezijskom uzorkovanju i spajanju retrospektivnih podataka k-prostora na samo-navigirajućem signalu respiratornog gibanja. Preliminarni rezultati na fantomu i zdravim volonterima pokazali su da metoda može biti korištena za kvantitativnu procjenu respiratornog gibanja u abdominalnim organima. Ovaj pristup predstavlja značajna poboljšanja u usporedbi sa konvencionalnim višestrukim 2D dinamičkim snimanjem, a to su 3D intrizično kodiranje, viši SNR i izostanak problema s pogrešnom

registracijom između slojeva. Prednosti omogućuju značajne prednosti za MR planiranje radioterapijskog tretmana.

Jedna od ključnih komponenti u 4D MR metodi je kartezijska ROCK metoda uzorkovanja. Trenutno imamo nekoliko kartezijskih metoda detekcije micanja, a koje se koriste u abdominalnim i neuro snimanjima. ROCK koristi zlatni kut rotacije putanje uzorkovanja k-prostora kako bi osigurao skoro uniformnu angularnu distribuciju nakon retrospektivnog spajanja podataka. Razlika od sličnih metoda je što koristi kvazi-spiralnu umjesto kvazi-radijalne putanje kod izmjene redosljeda u kartezijskom k-prostoru. Smatra se da kvazi-spiralna putanja pruža inkherentnije uzorkovanje k-prostora, osobito kada se koristi anizotropna ky-kz matrica. Zatim, kartezijska mreža je podijeljena u nekoliko prstenova i veličina svakog prstena kontrolira gustoću uzorka u radijalnom smjeru. Takav dizajn omogućuje veću efikasnost varijabilne gustoće uzorkovanja k-prostora gdje je centar gušći nego vanjske regije (181).

Značajno je da se spajanje podataka u metodi temelji na amplitudi respiratornog gibanja umjesto na fazi (vrijeme unutar respiratornog ciklusa). Glavna prednost spajanja podataka na amplitudi je da se dobiveni podaci mogu koristiti u rekonstrukciji i kod prisutnosti različitih uzoraka disanja.

Efikasnost snimanja i kvaliteta slika 4D MR tehnike može se u budućnosti poboljšati optimiziranjem pulsnih sekvenci i rekonstrukcije slika. Sekvenca koristi pulseve supresije masti prije svakog kvazi-spiralnog očitavanja. To je zbog toga što je potkožna mast povezana sa visokim signalom što može potkopati točnost procjene gibanja i osjetljivost samo-navodećih projekcija. Pritom se troši pola vremena snimanja na taj proces. To bi se moglo ublažiti smanjenjem frekvencije impulsa zasićenja masti ili korištenjem tehnika supresije masti koje ne dovode do poremećaja mirnog-stanja (steady-state) kao što su odvajanje masti-vode ili samo ekscitacija vode.

Obrada podataka i rekonstrukcija slika trenutno traju oko 10 minuta. Ako bi se optimizirao algoritam i koristili snažniji računalni sustavi sa poboljšanim mogućnostima paralelne obrade to bi se smanjilo na pola. Performanse algoritma rekonstrukcije slika mogu se poboljšati ubacivanjem modela respiratornog gibanja u rekonstrukcijski okvir što su već predložili Odille i sur. (181). Nekoliko trenutnih radova kombinira ovaj

pristup sa komprimiranim opažanjem i ne-kartezijanskim uzorkovanjem i uspjeli su rekonstruirati slike temeljene na 16 puta poduzorkovanom k-prostoru (181).

Limiti studije su sljedeći: ručno rađeni fantom može proizvoditi samo jednostavna translacijska gibanja u jednoj dimenziji te je riječ o maloj studiji sa 6 zdravih volontera. Također je potrebno usporediti i validirati navedene tehnike sa 4D CT-om što je trenutni klinički standard za planiranje radioterapije (181).

4.3. KOREKCIJA MICANJA MUSKULOSKELETNOG MR-A

POMOĆU DSLR KAMERE

Svrha je ilustrirati korekciju micanja u muskuloskeletnom (MSK) MR snimanju korištenjem informacija iz optičkog uređaja kako bi se procijenio opseg i trenutak pomaka (182).

Korišten je digitalni refleksi fotoaparat sa zrcalom (DSLR- *Digital Single Lens Reflexive camera*) kao optički uređaj za praćenje pomaka. Ulogu markera imala je šahovnica koja se postavila na zavojnicu. Pomak šahovnice je pružao opseg pomaka što bi uhvatila kamera te bi se kasnije koristilo za korekciju micanja na MR slikama (182).

Eksperimenti su prvo provedeni na in vitro fantomu zbog kalibracije linija čime se odredila veza između gibanja objekta i pomaka piksela. U studiji je sudjelovalo 6 zdravih volontera i eksperiment se ponavljao 3 puta na svakom subjektu.

Smanjivanjem gradijenta entropije slike u odnosu na kalibracijsku krivulju rezultiralo je korekcijom micanja. Fuzija podataka bez micanja sa podacima micanja i podataka bez micanja sa podacima korekcije micanja izvršeno je za kvalitativnu analizu (182).

Eksperiment se izvodio na Siemens 1.5T Magnetom Avanto MR skeneru sa TR/TE-500/12ms, pulsne sekvence spin echo, ponovljivosti 1, debljine sloja 5 mm, matrice veličine 256x128 sa rezolucijom 1 mm² izotropno. Vanjski uređaj za praćenje pomaka je DSLR kamera. Kamera je bila postavljena na tripodu (stativ za fotoaparat) sa

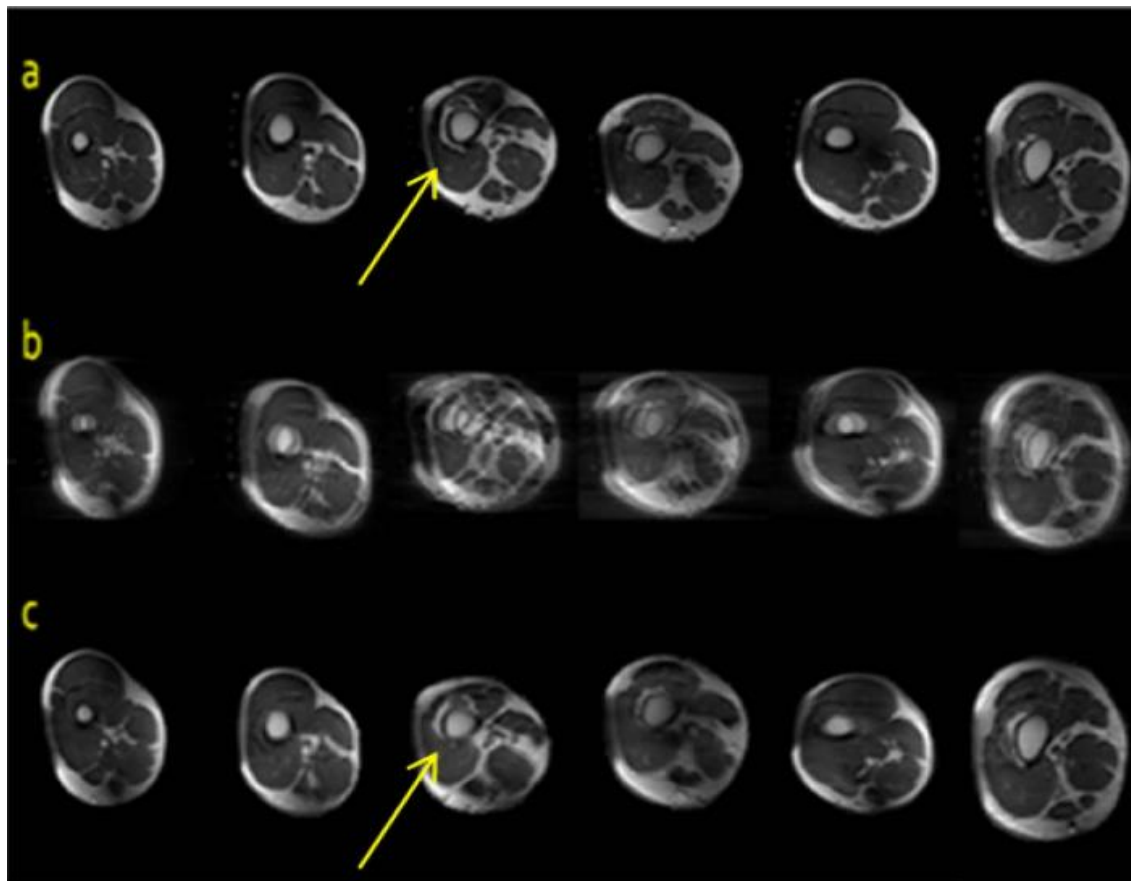
punom magnifikacijom uz prostornu rezoluciju 1920x1080 i vremenskom rezolucijom od 20 slika po sekundi (fps). Šahovnica se koristila kao vanjski marker za detekciju pomaka pri čemu su rubovi kvadratića pružali značajan kontrast za detekciju praćenja micanja (182).

Efektivna vrijednost podataka sa korekcijom micanja i podataka bez pomicanja bila je približno 20% manja u usporedbi sa podacima s micanjem i podacima bez micanja uz bolju delineaciju rubova i smanjeni „ghosting“ (vidi Sliku 20). Studija je usredotočena na vrijeme pomaka kroz vanjski uređaj za snimanje na RF zavojnici i koristi te informacije za korekciju. Metoda se može lako postaviti na klinički skener i nije potrebno da subjekt nosi senzore pomaka (182).

Rad se fokusira na mjerenje vremena pomaka kroz vanjsku šahovnicu i koristi informacije za korekciju pokvarenih podataka u k-prostoru. Studija ne koristi MR navigator što se koristilo u ranijim studijama pri čemu dolazi do povećanja vremena snimanja. Riječ je o jednostavnom i štedljivom pristupu kroz korištenje DSLR kamere i šahovnice. Postoje dva izazova ove implementacije i izvan su okvira posla: a) sinkronizacija akvizicije optičkoga i MR sustava koja se može postići integriranjem elektronike sa skenerom, b) integracija šahovnice u različita snimanja što se može postići smanjivanjem šahovnice i postavljanjem na RF zavojnicu za druge svrhe kao mjerenje putanja k-prostora.

Studija koristi linearnu vezu između pomaka šahovnice i pomaka piksela što doprinosi jednostavnoj regresijskoj analizi sustava. Zamućenje rubova je značajno smanjeno i može se pripisati efektivnoj procjeni faze k-prostora. „Ghosting“ artefakti ostaju i nakon korekcije micanja, a to se može pripisati pomaku višeg reda. Studija je izvedena u 2 dimenzije (planarno micanje). Gubitak informacija na rubovima vezan je uz oštećenje visokofrekventnih dijelova u slici. Razlog je što micanje uzrokuje oštećenje visokofrekventnih dijelova puno češće od niskofrekventnih (182). Kvalitativna analiza micanjem oštećenih podataka pokazuje efekte „ghosting-a“. Rezidualan „ghosting“ može biti posljedica pomaka subjekta između 2 različita sloja odabrana za bez pomaka i s pomakom (micanje između sloja).

Studija se fokusirala na 2D translacijske pomake, a ukoliko bi se pratili rotacijski pokreti, potreban je MR navigator na subjektu. Ova jednostavna metoda može se lako implementirati u MR prostorijsu, a subjekt ne treba nositi nikakav senzor (182).



Slika 20. A) prikaz slika MSK sustava subjekta bez pomicanja, B) slike MSK sustava sa micanjem, C) korekcija slika MSK sustava

Izvor: Chikop SA, Anchan ABS, Koulagi G, et al. Automatic motion correction of Musculoskeletal MRI using DSLR camera. Magn Reson Imaging. 2018 May;48:77. (preuzeto 15.3.2022.)

5. RASPRAVA

Tehnike i načini korekcije artefakta micanja kod MR pregleda su veoma raznovrsni što možemo zahvaliti velikom broju različitih sekvenci posvećenih određenom tkivu kao i fizikalnim svojstvima što dovodi do manje ili veće osjetljivosti na pomake. Veliku ulogu igra i priprema samog pacijenta kako bi se spriječio sam izvor nastanka artefakata zbog čega je važno znati sve varijable utjecaja i izazivanja anksioznosti subjekta.

Kod prevencije micanja imamo različite metode i one iako mogu imati veliki utjecaj imaju svoju ograničenu upotrebu većinom na određeno vrijeme što ograničava upotrebu kod kliničkih slučajeva.

Redukcija artefakta je dosad pratila razvoj programske podrške i samog uređaja MR-a i smanjuje se mogućnost daljnjeg značajnijeg razvoja uz izuzetak pojedinih sekvenci, a sve zbog razine SAR-a i ograničenja organskog tijela.

Sekvence koje su navedene u poglavlju Budućnost razvoja tehnika? trenutno nemaju dovoljno provedenih studija i klinički nisu značajne da se mogu opisati nedostaci i limiti iako imaju veliku perspektivu.

Korekcija micanja je područje gdje se trenutno najviše proučava utjecaj na smanjenje artefakta micanja, a u tome prednjače PMC i RMC. U nastavku će se predstaviti izazovi PMC i RMC tehnika koje trenutno pokazuju najviši i najbrži stupanj razvoja među tehnikama korekcija micanja, a i općenito.

IZAZOVI PROSPEKTIVNE I RETROSPEKTIVNE KOREKCIJE MICANJA

Postoje mnogi izazovi koje je potrebno prijeći prije kliničke upotrebe prospektivne korekcije micanja. Razvoj pouzdanih i prikladnih rješenja trenutno se istražuje uz brojne limite. Za mnoge od njih nejasno je koliko često utječu na tehniku i to ostaje za riješiti. Mnogi od ovih izazova odnose se i na retrospektivne korekcijske tehnike.

KVALITETA PODATAKA PRAĆENJA

Nekoliko parametara je bitno u procjeni kvalitete podataka praćenja. Izraz „preciznost“ se upotrebljava za razinu podrhtavanja ili šuma podataka, „točnost“ na neslaganje između izmjerene i prave pozicije i „latentnost“ za opisivanje vremena odgode između micanja i dolaska odgovarajućih pratećih podataka do skenera (kako bi se izvršila izmjena pozicije).

Točnost i preciznost praćenja su najvažnije kod visoko-rezolucijskih slika (183). Ako sustav praćenja ima previše šumova, „pseudo micanje“ stvara artefakte. Iako se to može retrospektivno ispraviti do određene razine (183), problem se najbolje može izbjeći korištenjem sustava praćenja dovoljne preciznosti. Sustav praćenja mora biti nekoliko puta bolji od rezolucije slike zbog ovisnosti rezultata snimanog objekta sa SNR-om u slici. Za visoko-rezolucijske slike na snažnijim poljima to znači da preciznost praćenja mora biti bolja od 50 mm, ovisno o razini artefakta koji se mogu tolerirati. Kod konvencionalnog snimanja na nižim rezolucijama to se može spustiti na 200 mm. Postići takvu preciznost je izazov sa trenutnim komercijalnim optičkim sustavima u oba slučaja. Vibracije skenera su također problem, jer mogu smanjiti preciznost sustava, osobito kada se koriste intenzivne gradijentne sekvence (DWI).

Niska latentnost je bitna, jer svaka odgoda u dobivanju podataka znači da će snimanje zaostajati za pravom pozicijom glave. Važnost ovoga ovisi o brzini objekta. Kvantificiranje prihvatljivog zaostajanja u kliničkim snimanjima još nije određeno iako je odrađen teorijski posao za fMRI (183). Latentnost sustava od Aksoy-a i sur. je između 60 i 150 ms. Iz tog razloga, oni ponovno reaktiviraju linije k-prostora kada detektirano micanje prijeđe 1 ili 1 mm tijekom jednog pulsa RT-a. Ispitivane su i niže

granice između 0.3 i 0.3 mm (183). To je razumna strategija, jer odbacivanje podataka i ponovno aktiviranje se ne može koristiti kod fMRI procedura. Očekuje se da će s bržim pratećim sustavima, višim stopama uzoraka, predviđanjem pomicanja (183) i češćim nadogradnjama sekvenci (183) odbacivanje podataka postati nepotrebno osim u najekstremnijim slučajevima.

FIKSACIJA MARKERA

Svaki vanjski marker za praćenje mora biti sigurno pričvršćen na subjekta i micati se skupa s objektom interesa (pr. glava). Ako se marker miče dok glava miruje, tada može doći do nepopravljive štete na kvaliteti slika. Trenutno postoje različite metode postavljanja markera, ali je potrebno naći kompromis između čvrstog pričvršćivanja markera za subjekt i njegove udobnosti i opuštenosti. Pritom se najbolje pokazala 2 prijedloga: potreba za preciznom kvantifikacijom performansa različitih metoda postavljanja markera i potreba za metodom postavljanja markera koji će biti najugodniji za mirnoću pacijenta (183).

MR KOMPATIBILNOST

Sigurnost je najočitiiji problem MR kompatibilnosti kada se koristi vanjski *hardware* blizu MR skenera. Opasnosti feromagnetskih objekata ili žičanih petlji su dobro poznati, ali postoji još efekata koje treba uzeti u obzir. Svaki vanjski uređaj koji sakuplja informacije o položaju glave ne smije interferirati sa MR skenerom. Osobita pažnja treba se posvetiti nenarušavanju homogenosti magnetskog polja i RF (radiofrekventnih) razina šuma. Također, uređaj mora raditi u jakom statičkom i RF magnetskom polju. Zbog tih razloga većina opreme je nepraktična. Postoji još izazova poput vrtložnih struja, montaže kamere, vibracija i transport podataka. Ograničenja prostora u magnetu otežavaju postići liniju vidljivosti optičkih sustava. Iz tog razloga postoji trend postavljanja sustava u bor magnetu, ali nedostatak je pooštavanje uvjeta za MR kompatibilnost zbog vibracija i jakosti polja (183).

POMAK VIŠEG REDA

Pomak višeg reda (npr. brzina, a ne promjena položaja) se najčešće ne uzima kao problem u tradicionalnim prospektivnim korekcijama. Iznimka je kontinuirano ažuriranje pristupa, a prvi su to opisali Herbst i sur. Problem sa pomakom višeg reda je što pomak tijekom gradijentne sekvence uzrokuje greške u fazi signala. To ovisi o samoj sekvenci i tek se istražuje (183).

B0 NEHOMOGENOSTI

Iako magnetska osjetljivost ljudskog tkiva pokriva mali raspon i relativno je povezana sa osjetljivošću na zrak, razlike su dovoljne da izazovu nehomogenost B0 polja. Granice magnetske osjetljivosti u tijelu proizvode distorzije u B0 polju. To je posebno blizu između područja zraka i tkiva gdje su promjene u osjetljivosti najjače.

Kod prospektivne korekcije miciranja to rezultira distorzijama polja i iako snimani volumen slijedi snimani objekt, B0 polje će se na određenoj točki u tijelu promijeniti. To se ne može riješiti sa „*shimming*-om“, jer polje „*shimming*-a“ neće biti uvršteno u korekciju, a korekcija polja će se izvršiti u suprotnom smjeru od miciranja objekta stvarajući problem. Na EPI sekvenci će slike biti iskrivljene jedna u odnosu na drugu (183). Na vokselnoj spektroskopiji i spektroskopskom snimanju rezultati pokazuju da korekcija miciranja bez „*shimming*-a“ nije dovoljna za oporavak kvalitete spektra (183). U strukturalnom snimanju, izobličenja uzrokovana osjetljivošću su mogući izvor artefakata na slikama, jer podaci k-prostora korišteni u različito vrijeme mogu biti nedosljedni.

Nađena su rješenja za neke od ovih problema. Pa tako za EPI sekvencu imamo algoritam uklanjanja deformacije koji uklanja efekt B0 distorzije EPI podataka. Metoda se zasniva na činjenici da relativna orijentacija glave i smjer faze kodiranja ostaju isti pod prospektivnom korekcijom. To je efektivno, ali vrijedi samo za EPI. Za spektroskopiju su Hess i sur. koristili navigator volumena EPI sekvence sa rezolucijom $8 \times 8 \times 8 \text{ mm}^3$ koji dopušta ispravljanje pomicanja i izobličenja polja. Ova metoda se može

koristiti samo kada sekvenca dopušta korištenje navigatora. Trenutno se razvijaju brze metode predviđanja i dinamičkog mjerenja i/ili ispravljanja (183) B0 distorzija niskog reda što bi moglo biti generalno rješenje (183).

GRADIJENTNE NESAVRŠENOSTI

Iako se hardver gradijenta puno poboljšao od ranih dana MR-a, aktualni oblici gradijenta donekle odstupaju od idealnih linearnih gradijenata, prvenstveno blizu rubova FOV (*Field of view*, hrv. polje snimanja). Ovaj efekt se generalno odnosi na gradijentne nelinearnosti. Rezultat su prividne deformacije objekta što se često opaža kao savijanja blizu ruba FOV-a. Kako se te distorzije mijenjaju s položajem objekta u FOV-u, vjerojatno je da će ostati artefakti nakon prospektivne korekcije zbog nedosljednosti u obliku objekta. Točan efekt još nije kvantificiran teoretski niti eksperimentalno i to će biti predmet budućih studija (183).

Istodobni gradijenti (Maxwellovi pojmovi) imaju prostornu ovisnost pa može nastati problem dosljednosti opisan kod gradijentnih nesavršenosti. Oni također ovise o mješavini uključenih fizičkih gradijenata pa ako je logički gradijent prvi predstavljen sa jednim fizičkim gradijentom, a kasnije sa 2 ili 3, zbog rotacije može doći do nedosljednosti podataka. Važnost ovog efekta se povećava na gradijentnim sustavima visokih amplituda ili na skenerima niske snage gdje je magnituda gradijenta veća od B0 magnitude.

NYQUIST „GHOST“ KOREKCIJA U EPI SEKVENCI

Korekcija Nyquist „ghostinga u EPI sekvenci kada se koristi mješavina gradijenata za očitavanje smjera može biti problematična. To je zbog promjena u gradijentima (i odgodama) korištenima kod očitavanja smjera u usporedbi sa prilagodbama snimanja. Speck i sur. dokazali su pojavu ovog efekta, ali su naglasili da je bitan samo kod velikih amplituda pomicanja. To može biti u fMRI ili kod ekstremno nesuradljivih subjekata u kliničkom snimanju (183).

B1 PROFILI OSJETLJIVOSTI

Postoji trend korištenja prijemnih zavojnica sa višim brojem kanala zajedno sa paralelnim snimanjem kako bi se smanjilo vrijeme snimanja. Pritom profili osjetljivosti zavojnice se relativno miču kod naizgled stacionarnog objekta. To će se vjerojatno pokazati kod snimanja sa visokim brojem malih zavojnica, jer svaka zavojnica ima više lokaliziranih profila osjetljivost. Moguća je potreba za retrospektivnom korekcijom nakon prospektivne kod pojave takvog problema kao što su opisali Bammer i sur. Kod visokih polja, prostorne varijacije polja odašiljanja dodatno kompliciraju stvari (183).

PRETPOSTAVKA KRUTOG TIJELA

Rješavanjem ostalih problema ranije spomenutih, moguće je da će pretpostavka miciranja krutog tijela postati limitirajući faktor za prospektivnu korekciju miciranja tijekom snimanja mozga. Posao korištenja kodiranog premještanja DENSE (*Displacement encoding with stimulated echoes*) sekvence u mozgu pokazao je da se javljaju nerigidna pulsiranja oko 100 μm u centralnom dijelu mozga kao što je hipotalamus (183).

Ako se pokaže da su nerigidna kretanja u mozgu dovoljno velika da uzrokuju vidljive artefakte (kod visokih rezolucija ili sekvenci osjetljivih na miciranje poput višestrukog DWI-a) tada bi trebalo koristiti nerigidnu prospektivnu korekciju miciranja. Kalibracijsko snimanje može se koristiti za stvaranje 3D modela srodnog gibanja te primijeniti srodna prospektivna korekcija (183). Pritom bi trebalo utvrditi potrebu kreiranja modela za svaki subjekt ili će biti dosta kalibracija neovisno o subjektu. Nejasno je do koje granice srodni model (rotacija, translacija, smicanje, skaliranje) može aproksimirati pravi pomak. Nerigidna prospektivna korekcija će pomoći ukloniti lokalne artefakte, ali će možda uzrokovati probleme u ostalim dijelovima snimanog dijela. To je opisano u globalnom problemu korekcije ispod (183).

GLOBALNI PROBLEM KOREKCIJE

U prospektivnoj korekciji pokreta, ažuriranje gradijenta primjenjuje globalnu korekciju na cijeli volumen snimanja. U slučaju rigidnog fantoma, korekcija je idealna, ali u in vivo situacijama to znači da će se prividno kretanje dogoditi izvan regije interesa (183).

VALIDACIJA REZULTATA

Validacija retrospektivnih korekcijskih metoda je relativno jednostavna, zbog direktne usporedbe između ispravljenih i neispravljenih slika. Kod prospektivnih korekcija micanja ne postoje referentne slike. To je problematično u slučajevima usvajanja i prihvaćanja tehnika, jer će biti teško prikazati u studijama (gdje se ne mogu koristiti kontrolirani, ponavljani pokreti) da je tehnika korisna. Vjerojatno je da će se morati koristiti statističke validacijske metode sa velikim brojem eksperimenata. Alternativa je da se podaci micanja iz prospektivno korigiranih slika sprema i ponovno izvedu u drugom eksperimentu na fantomu ili stacionarnom volonteru. To može dati grubu naznaku kako je izgledalo prvo snimanje bez korekcije micanja.

Sljedeći problem je procjena kvalitete slika što je u začetku sa automatskim određivanjem kvantifikacije razine artefakta micanja na slikama (183). Neslaganja između kompjutorskih algoritama, MR znanstvenika i kliničara što se smatra dobrom slikom čini automatsku procjenu slike težom.

6. ZAKLJUČAK

Strategija upravljanja artefaktom micanja na MR slikama dijeli se na tri kategorije: prevencija, redukcija i korekcija. Prevencija je najjednostavnija i često najučinkovitija metoda, jer djeluje na sam izvor stvaranja artefakta. Posebno je djelotvorna kod predškolske i školske djece ukoliko se posveti puno truda i vremena od strane radiološkog osoblja, ali i pripremu roditelja prije same pretrage. Kod osoba s klaustrofobijom i anksioznošću nema nekog velikog utjecaja ukoliko se ne radi o općoj anesteziji koja je generalno slabo dostupna zbog nedostatka specijaliziranog osoblja, ali i posebnih uređaja za rad u magnetskom polju.

Sljedeća metoda koja se koristi je redukcija artefakta pomoću vanjskih uređaja za praćenje funkcija pacijenta poput respiratorne kompenzacije, EKG-a i praćenja pulsa. Nakon snimanih faza disanja ili rada srca, uređaj snima u fazi najmanjeg pomaka (izdah ili dijasola). Metode poput skraćivanja vremena trajanja sekvence ili korištenje softverskog *triggeringa* i *gatinga* upotrebljavaju se kao i ranije navedene u većini MR odjela, ali su u slučaju nesuradljivog pacijenta s različitim obrascima disanja ograničenih mogućnosti.

Posljednje razvijena metoda je korekcija pomicanja nakon što je micanje nastupilo i trenutno je riječ o najaktivnijem području razvoja navedene teme. Tu imamo korištenje navigatora koji se određuju softverski na referentnim slikama ili prospektivne metode uz korištenje navigatora ili sustava kamere s markerom na zavojnici. Obje metode iziskuju dodatno vrijeme za procjenu ciklusa disanja, rada srca te samo namještanje i osjetljive su na loše pozicioniranje što je u kliničkom sustavu nepraktično. Postoji i retrospektivna metoda gdje se korekcija artefakata vrši nakon samog snimanja pomoću MR navigatora ili iterativnih algoritama („*deep learning*“). Retrospektivna metoda je pokazala solidne rezultate, ali je trenutno još uvijek ograničena na određene tipove micanja (u slučaju kompleksnih i različitih obrazaca trenutno nema rješenja).

Od budućih tehnika najznačajnije su SMS koja se trenutno dosta koristi, jer za razliku od paralelnog snimanja ne dolazi do gubitka SNR-a tijekom rekonstrukcije i komprimirano opažanje (CS) što je rezultiralo skraćivanjem vremena te sekvenci

omogućilo dodatno smanjenje utjecaja pokreta na slike, ali trenutno ima nedostatak u vremenu trajanja rekonstrukcije što bi se trebalo popraviti daljnjim razvojem računalnih mogućnosti.

Generalnog rješenja za problematiku artefakta micanja trenutno nema, a vjerojatno neće biti ni u budućnosti. Svaka od navedenih metoda ima svoje prednosti i nedostatke te je njihova primjena usko ograničena na specifične slučajeve. Razlog tome je velika raznolikost sekvenci, metoda uzorkovanja k-prostora i kontrasta na slikama uz različite vrste i obrasce pokreta tijekom MR snimanja što ih čini drugačijima od sekvence do sekvence. Razvoj tehnika možemo zamisliti kao set alata koji će se koristiti ovisno o namjeni.

Kako je riječ o veoma različitim tehnikama i načinima, meta-analizu nije moguće napraviti, a i sama usporedba tehnika ograničena je na uski broj multidisciplinarnih stručnjaka sa znanjima iz kliničke medicine i fizike. Usporedba u studijama često je ovisila o stručnjacima iz jednog polja (medicina ili fizika) zbog čega je druga strana zapostavljena (pr. iterativni algoritmi trenutno nisu validirani od strane kliničara u slučaju gubitka podataka na slikama od anatomske i patofiziološke važnosti tijekom redukcije artefakta). Također, radiološku kvalitetu slika teško je kvantitativno izmjeriti kroz prizmu fizičara i obrnuto, a postoji i nedostatak izvedbi studija u kliničkim uvjetima i većem broju sudionika što je potrebno provesti u budućem razdoblju.

7. LITERATURA

1. Sadigh G, Applegate KE, Saindane AM. Prevalence of unanticipated events associated with MRI examinations: a benchmark for MRI quality, safety, and patient experience. *J Am Coll Radiol*. 2017;14:765–772.
2. Gumus K, Keating B, White N, et al. Comparison of optical and MR-based tracking. *Magn Reson Med*. 2015;74:894–902.
3. Wood ML, Henkelman RM. MR image artifacts from periodic motion. *Med Phys* 1985;12:143–151.
4. Van de Walle R, Lemahieu I, Achten E. Magnetic resonance imaging and the reduction of motion artifacts: review of the principles. *Technol Health Care* 1997;5:419–435.
5. Le Bihan D, Poupon C, Amadon A, Lethimonnier F. Artifacts and pitfalls in diffusion MRI. *J Magn Reson Imaging* 2006;24:478–488.
6. Zaitsev M, Maclaren J, Herbst M. Motion artifacts in MRI: A complex problem with many partial solutions. *J Magn Reson Imaging*. 2015 Oct;42(4):887-901.
7. National Institute of Biomedical Imaging and Bioengineering [citirano 15.3.2022.]. Dostupno na: <https://www.nibib.nih.gov/science-education/science-topics/magnetic-resonance-imaging-mri>.
8. Jones, J., Bell, D. MRI. Reference article, Radiopaedia.org. [citirano 15.3.2022.]. Dostupno na: <https://radiopaedia.org/articles/mri-2>.
9. Kiselev VG, Hahn KR, Auer DP. Is the brain cortex a fractal? *Neuroimage* 2003;20:1765–1774.
10. Paschal CB, Morris HD. K-space in the clinic. *J Magn Reson Imaging* 2004;19:145–159.
11. van Vaals JJ, Brummer ME, Dixon WT, et al. "Keyhole" method for accelerating imaging of contrast agent uptake. *J Magn Reson Imaging* 1993;3:671–675.

12. Doyle M, Walsh EG, Blackwell GG, Pohost GM. Block regional interpolation scheme for k-space (BRISK): a rapid cardiac imaging technique. *Magn Reson Med* 1995;33:163–170.
13. Korosec FR, Frayne R, Grist TM, Mistretta CA. Time-resolved contrast-enhanced 3D MR angiography. *Magn Reson Med* 1996;36:345–351.
14. Lim RP, Shapiro M, Wang EY, et al. 3D time-resolved MR angiography (MRA) of the carotid arteries with time-resolved imaging with stochastic trajectories: comparison with 3D contrast-enhanced Bolus-Chase MRA and 3D time-of-flight MRA. *AJNR Am J Neuroradiol* 2008;29:1847–1854.
15. Barger AV, Block WF, Toropov Y, Grist TM, Mistretta CA. Time-resolved contrast-enhanced imaging with isotropic resolution and broad coverage using an undersampled 3D projection trajectory. *Magn Reson Med* 2002;48:297–305.
16. Pipe JG. Motion correction with PROPELLER MRI: application to head motion and free-breathing cardiac imaging. *Magn Reson Med* 1999;42:963–969.
17. Delattre BM, Heidemann RM, Crowe LA, Vallee JP, Hyacinthe JN. Spiral demystified. *Magn Reson Imaging* 2010;28:862–881.
18. Birn RM, Bandettini PA, Cox RW, Jesmanowicz A, Shaker R. Magnetic field changes in the human brain due to swallowing or speaking. *Magn Reson Med* 1998;40:55–60.
19. Van de Moortele PF, Pfeuffer J, Glover GH, Ugurbil K, Hu X. Respiration-induced B₀ fluctuations and their spatial distribution in the human brain at 7 Tesla. *Magn Reson Med* 2002;47:888–895.
20. Kruger G, Glover GH. Physiological noise in oxygenation-sensitive magnetic resonance imaging. *Magn Reson Med* 2001;46:631–637.
21. Morgan AT, Reilly S, Eadie P, Watts A, Simpson C. Parental consent for neuroimaging in paediatric research. *Child: Care, Health and Development*. 2010; 36(2):241–8.

22. OECD. Magnetic resonance imaging (MRI) exams, total 2014/1.
23. Marshall SP, Smith MS, Weinberger E. Perceived anxiety of pediatric patients to magnetic resonance. *Clinical Pediatrics (Phila)*. 1995; 34(1):59–60.
24. Chou IJ, Tench CR, Gowland P, Jaspan T, Dineen RA, Evangelou N, et al. Subjective discomfort in children receiving 3 T MRI and experienced adults' perspective on children's tolerability of 7 T: a cross-sectional questionnaire survey. *BMJ Open*. 2014; 4(10):e006094.
25. Katz RC, Wilson L, Frazer N. Anxiety and its determinants in patients undergoing magnetic resonance imaging. *Journal of Behavior Therapy and Experimental Psychiatry*. 1994; 25(2):131–4.
26. Hinton VJ. Ethics of neuroimaging in pediatric development. *Brain Cogn*. 2002; 50(3):455–68.
27. Schmidt MH, Marshall J, Downie J, Hadskis MR. Pediatric magnetic resonance research and the minimal-risk standard. *IRB: Ethics & Human Research*. 2011; 33(5):1–6.
28. World Medical Association. Declaration of Helsinki: ethical principles for medical research involving human subjects. *JAMA*. 2013; 310(20):2191–4.
29. Shechner T, Wakschlag N, Britton JC, Jarcho J, Ernst M, Pine DS. Empirical examination of the potential adverse psychological effects associated with pediatric fMRI scanning. *Journal of Child and Adolescent Psychopharmacology*. 2013; 23(5):357–62.
30. Thomason ME. Children in Non-Clinical Functional Magnetic Resonance Imaging (fMRI) Studies Give the Scan Experience a “Thumbs Up”. *American Journal of Bioethics*. 2009; 9(1):25–7.
31. Westra AE, Zegers MP, Sukhai RN, Kaptein AA, Holscher HC, Ballieux BE, et al. Discomfort in children undergoing unседated MRI. *European Journal of Pediatrics*. 2011; 170(6):771–7.

32. Tyc VL, Fairclough D, Fletcher B, Leigh L, Mulhern RK. Children's distress during magnetic resonance imaging procedures. *Children's Health Care* 1995; 24(1):5–19.
33. Galván A, Van Leijenhorst L, McGlennen KM. Considerations for imaging the adolescent brain. *Developmental Cognitive Neuroscience*. 2012; 2(3):293–302.
34. Windram J, Grosse-Wortmann L, Shariat M, Greer ML, Crawford MW, Yoo SJ. Cardiovascular MRI without sedation or general anesthesia using a feed-and-sleep technique in neonates and infants. *Pediatr Radiol* 2012;42:183–187.
35. Malviya S, Voepel-Lewis T, Eldevik OP, Rockwell DT, Wong JH, Tait AR. Sedation and general anaesthesia in children undergoing MRI and CT: adverse events and outcomes. *Br J Anaesth* 2000;84:743–748.
36. Hubbard AM, Markowitz RI, Kimmel B, Kroger M, Bartko MB. Sedation for pediatric patients undergoing CT and MRI. *J Comput Assist Tomogr* 1992;16:3–6.
37. Bettinardi V, Scardaoni R, Gilardi MC, et al. Head holder for PET, CT, and MR studies. *J Comput Assist Tomogr* 1991;15:886–892.
38. Menon V, Lim KO, Anderson JH, Johnson J, Pfefferbaum A. Design and efficacy of a head-coil bite bar for reducing movement-related artifacts during functional MRI scanning. *Behav Res Methods Instrum Comput* 1997;29:589–594.
39. Edward V, Windischberger C, Cunnington R, et al. Quantification of fMRI artifact reduction by a novel plaster cast head holder. *Hum Brain Mapp* 2000;11:207–213.
40. Bernstein MA, King KF, Zhou XJ. *Handbook of MRI Pulse Sequences*. Boston: Elsevier Academic Press; 2004. 1017 p.
41. Bellon EM, Haacke EM, Coleman PE, Sacco DC, Steiger DA, Gangarosa RE. MR artifacts: a review. *AJR Am J Roentgenol* 1986;147:1271–1281.
42. Haase A, Frahm J, Matthaei D, Hancicke W, Merboldt KD. FLASH imaging. Rapid NMR imaging using low flip-angle pulses. *J Magn Reson* 1986;67:258–266.
43. Scheffler K, Lehnhardt S. Principles and applications of balanced SSFP techniques. *Eur Radiol* 2003;13:2409–2418.

44. Mansfield P. Multi-planar image-formation using NMR spin echoes. *J Phys C Solid State Phys* 1977;10:L55–L58.
45. Hennig J, Nauerth A, Friedburg H. RARE imaging: a fast imaging method for clinical MR. *Magn Reson Med* 1986;3:823–833.
46. Sodickson DK, Manning WJ. Simultaneous acquisition of spatial harmonics (SMASH): fast imaging with radiofrequency coil arrays. *Magn Reson Med* 1997;38:591–603.
47. Pruessmann KP, Weiger M, Scheidegger MB, Boesiger P. SENSE: sensitivity encoding for fast MRI. *Magn Reson Med* 1999;42:952–962.
48. Griswold MA, Jakob PM, Heidemann RM, et al. Generalized autocalibrating partially parallel acquisitions (GRAPPA). *Magn Reson Med* 2002;47:1202–1210.
49. Breuer FA, Blaimer M, Heidemann RM, Mueller MF, Griswold MA, Jakob PM. Controlled aliasing in parallel imaging results in higher acceleration (CAIPIRINHA) for multi-slice imaging. *Magn Reson Med* 2005;53:684–691.
50. Breuer FA, Blaimer M, Mueller MF, et al. Controlled aliasing in volumetric parallel imaging (2D CAIPIRINHA). *Magn Reson Med* 2006;55:549–556.
51. Feinberg DA, Setsompop K. Ultra-fast MRI of the human brain with simultaneous multi-slice imaging. *J Magn Reson* 2013;229:90–100.
52. Lustig M, Donoho D, Pauly JM. Sparse MRI: the application of compressed sensing for rapid MR imaging. *Magn Reson Med* 2007;58:1182–1195.
53. Usman M, Atkinson D, Odille F, et al. Motion corrected compressed sensing for free-breathing dynamic cardiac MRI. *Magn Reson Med* 2013;70:504–516.
54. Guo JY, Kholmovski EG, Zhang L, Parker DL. Evaluation of motion effects on parallel MR imaging with precalibration. *Magn Reson Imaging* 2007;25:1130–1137.
55. Larkman DJ, Nunes RG. Parallel magnetic resonance imaging. *Phys Med Biol* 2007;52:R15–R55.

56. Peeters JM, Fuderer M. SENSE with improved tolerance to inaccuracies in coil sensitivity maps. *Magn Reson Med* 2013;69:1665–1669.
57. Zhang T, Chowdhury S, Lustig M, et al. Clinical performance of contrast enhanced abdominal pediatric MRI with fast combined parallel imaging compressed sensing reconstruction. *J Magn Reson Imaging* 2014;40:13–25.
58. Katz J, Peshock RM, Malloy CR, Schaefer S, Parkey RW. Even-echo rephasing and constant velocity flow. *Magn Reson Med* 1987;4:422–430.
59. Glover GH, Pauly JM. Projection reconstruction techniques for reduction of motion effects in MRI. *Magn Reson Med* 1992;28:275–289.
60. Jackson JJ, Nishimura DG, Macovski A. Twisting radial lines with application to robust magnetic resonance imaging of irregular flow. *Magn Reson Med* 1992;25:128–139.
61. Sarty GE. Single trajectory radial (STAR) imaging. *Magn Reson Med* 2004;51:445–451.
62. Pipe JG. An optimized center-out k-space trajectory for multishot MRI: comparison with spiral and projection reconstruction. *Magn Reson Med* 1999;42:714–720.
63. Glover GH, Lai S. Self-navigated spiral fMRI: interleaved versus singleshot. *Magn Reson Med* 1998;39:361–368.
64. Welch EB, Rossman PJ, Felmlee JP, Manduca A. Self-navigated motion correction using moments of spatial projections in radial MRI. *Magn Reson Med* 2004;52:337–345.
65. Liu C, Bammer R, Kim DH, Moseley ME. Self-navigated interleaved spiral (SNAILS): application to high-resolution diffusion tensor imaging. *Magn Reson Med* 2004;52:1388–1396.
66. Anderson AG III, Velikina J, Block W, Wieben O, Samsonov A. Adaptive retrospective correction of motion artifacts in cranial MRI with multicoil three-dimensional radial acquisitions. *Magn Reson Med* 2013;69:1094–1103.

67. Vaillant G, Prieto C, Kolbitsch C, Penney G, Schaeffter T. Retrospective rigid motion correction in k-space for segmented radial MRI. *IEEE Trans Med Imaging* 2013 doi: 10.1109/TMI.2013.2268898
68. Bailes DR, Gilderdale DJ, Bydder GM, Collins AG, Firmin DN. Respiratory ordered phase encoding (ROPE): a method for reducing respiratory motion artefacts in MR imaging. *J Comput Assist Tomogr* 1985;9:835–838.
69. Markl M, Harloff A, Bley TA, et al. Time-resolved 3D MR velocity mapping at 3T: improved navigator-gated assessment of vascular anatomy and blood flow. *J Magn Reson Imaging* 2007;25:824–831.
79. Edelman RR, Buxton RB, Brady TJ. Rapid MR imaging. *Magn Reson Annu* 1988:189–216.
71. Felmlee JP, Ehman RL, Riederer SJ, Korin HW. Adaptive motion compensation in MRI: accuracy of motion measurement. *Magn Reson Med* 1991;18:207–213.
72. Lanzer P, Barta C, Botvinick EH, Wiesendanger HU, Modin G, Higgins CB. ECG-synchronized cardiac MR imaging: method and evaluation. *Radiology* 1985;155:681–686.
73. Ehman RL, McNamara MT, Pallack M, Hricak H, Higgins CB. Magnetic resonance imaging with respiratory gating: techniques and advantages. *AJR Am J Roentgenol* 1984;143:1175–1182.
74. Dempsey MF, Condon B. Thermal injuries associated with MRI. *Clin Radiol* 2001;56:457–465.
75. Westbrook C. *Handbook of MRI technique*. New York: Wiley-Blackwell; 1999.
76. Brau A, Brittain JH. Generalized self navigated motion detection technique: preliminary investigation in abdominal imaging. *Magn Reson Med* 2006;55:263–270.
77. Dyverfeldt P, Deshpande VS, Kober T, Krueger G, Saloner D. Reduction of motion artifacts in carotid MRI using free-induction decay navigators. *J Magn Reson Imaging* 2014;40:214–220.

78. Schmidt JF, Wissmann L, Manka R, Kozerke S. Iterative k-t principal component analysis with nonrigid motion correction for dynamic three-dimensional cardiac perfusion imaging. *Magn Reson Med* 2014;72:68–79.
79. Ehman RL, Felmlee JP. Adaptive technique for high-definition MR imaging of moving structures. *Radiology* 1989;173:255–263.
80. Korin HW, Felmlee JP, Ehman RL, Riederer SJ. Adaptive technique for three-dimensional MR imaging of moving structures. *Radiology* 1990;177:217–221.
81. Atkinson D, Hill DLG. Reconstruction after rotational motion. *Magn Reson Med* 2003;49:183–187.
82. Uribe S, Muthurangu V, Boubertakh R, et al. Whole heart cine MRI using real time respiratory self gating. *Magn Reson Med* 2007;57:606–613.
83. Wang Y, Riederer SJ, Ehman RL. Respiratory motion of the heart: kinematics and the implications for the spatial resolution in coronary imaging. *Magn Reson Med* 1995;33:713–719.
84. Fu ZW, Wang Y, Grimm RC, et al. Orbital navigator echoes for motion measurements in magnetic resonance imaging. *Magn Reson Med* 1995;34:746–753.
85. Welch EB, Manduca A, Grimm RC, Ward HA, Jack CR JR. Spherical navigator echoes for full 3D rigid body motion measurement in MRI. *Magn Reson Med* 2002;47:32–41.
86. Kadah YM, Abaza AA, Fahmy AS, Youssef ABM, Heberlein K, Hu XPP. Floating navigator echo (FNAV) for in-plane 2D translational motion estimation. *Magn Reson Med* 2004;51:403–407.
87. Bydder M, Atkinson D, Larkman DJ, Hill DLG, Hajnal JV. SMASH navigators. *Magn Reson Med* 2003;49:493–500.
88. Norris DG, Driesel W. Online motion correction for diffusion-weighted imaging using navigator echoes: application to RARE imaging without sensitivity loss. *Magn Reson Med* 2001;45:729–733.

89. Butts K, de Crespigny A, Pauly JM, Moseley M. Diffusion weighted interleaved echo planar imaging with a pair of orthogonal navigator echoes. *Magn Reson Med* 1996;35:763–770.
90. Costa AF, Petrie DW, Yen YF, Drangova M. Using the axis of rotation of polar navigator echoes to rapidly measure 3D rigid-body motion. *Magn Reson Med* 2005;53:150–158.
91. van der Kouwe AJW, Benner T, Dale AM. Real-time rigid body motion correction and shimming using cloverleaf navigators. *Magn Reson Med* 2006;56:1019–1032.
92. Tisdall MD, Hess AT, Reuter M, Meintjes EM, Fischl B, van der Kouwe AJ. Volumetric navigators for prospective motion correction and selective reacquisition in neuroanatomical MRI. *Magn Reson Med* 2012;68:389–399.
93. Hess AT, Tisdall MD, Andronesi OC, Meintjes EM, van der Kouwe AJ. Real-time motion and B₀ corrected single voxel spectroscopy using volumetric navigators. *Magn Reson Med* 2011;66:314–323.
94. Keating B, Ernst T. Real-time dynamic frequency and shim correction for single-voxel magnetic resonance spectroscopy. *Magn Reson Med* 2012;68:1339–1345.
95. Korin HW, Felmlee JP, Riederer SJ, Ehman RL. Spatial-frequency-tuned markers and adaptive correction for rotational motion. *Magn Reson Med* 1995;33:663–669.
96. Sengupta S, Tadanki S, Gore JC, Welch EB. Prospective real-time head motion correction using inductively coupled wireless NMR probes. *Magn Reson Med* 2014;72:971–985.
97. Ooi MB, Aksoy M, Maclaren J, Watkins RD, Bammer R. Prospective motion correction using inductively coupled wireless RF coils. *Magn Reson Med* 2013 doi: 10.1002/mrm.24845.
98. Nguyen TD, Nuval A, Mulukutla S, Wang Y. Direct monitoring of coronary artery motion with cardiac fat navigator echoes. *Magn Reson Med* 2003;50:235–241.

99. Kawaji K, Spincemaille P, Nguyen TD, et al. Direct coronary motion extraction from a 2D fat image navigator for prospectively gated coronary MR angiography. *Magn Reson Med* 2013 doi: 10.1002/mrm.24698.
100. Bammer R, Aksoy M, Liu C. Augmented generalized SENSE reconstruction to correct for rigid body motion. *Magn Reson Med* 2007;57:90–102.
101. Pipe JG. Multishot diffusion weighted FSE with PROPELLER. In: Proceedings of the 9th Annual Scientific Meeting of ISMRM, Glasgow, 2001. (abstract 289).
102. Pipe JG, Zwart N. TurboPROP: improved PROPELLER imaging. *Magn Reson Med* 2006;55:380–385.
103. Skare S, Newbould RD, Clayton DB, Bammer R. Propeller EPI in the other direction. *Magn Reson Med* 2006;55:1298–1307.
104. Forbes KP, Pipe JG, Karis JP, Farthing V, Heiserman JE. Brain imaging in the unsedated pediatric patient: comparison of periodically rotated overlapping parallel lines with enhanced reconstruction and singleshot fast spin-echo sequences. *AJNR Am J Neuroradiol* 2003;24:796–798.
105. Arfanakis K, Tamhane AA, Pipe JG, Anastasio MA. K-space undersampling in PROPELLER imaging. *Magn Reson Med* 2005;53:675–683.
106. Pipe JG, Farthing VG, Forbes KP. Multishot diffusion-weighted FSE using PROPELLER MRI. *Magn Reson Med* 2002;47:42–52.
107. Wang FN, Huang TY, Lin FH, et al. PROPELLER EPI: an MRI technique suitable for diffusion tensor imaging at high field strength with reduced geometric distortions. *Magn Reson Med* 2005;54:1232–1240.
108. Forbes KPN, Pipe JG, Bird CR, Heiserman JE. PROPELLER MRI: clinical testing of a novel technique for quantification and compensation of head motion. *J Magn Reson Imaging* 2001;14:215–222.
109. Nehrke K, Bornert P. Prospective correction of affine motion for arbitrary MR sequences on a clinical scanner. *Magn Reson Med* 2005;54:1130–1138.

110. White N, Roddey C, Shankaranarayanan A, et al. PROMO: real-time prospective motion correction in MRI using image-based tracking. *Magn Reson Med* 2010;63:91–105.
111. Brown TT, Kuperman JM, Erhart M, et al. Prospective motion correction of high-resolution magnetic resonance imaging data in children. *Neuroimage* 2010;53:139–145.
112. Thesen S, Heid O, Mueller E, Schad LR. Prospective acquisition correction for head motion with image-based tracking for real-time fMRI. *Magn Reson Med* 2000;44:457–463.
113. Zaitsev M, Dold C, Sakas G, Hennig J, Speck O. Magnetic resonance imaging of freely moving objects: prospective real-time motion correction using an external optical motion tracking system. *Neuroimage* 2006;31:1038–1050.
114. Ooi MB, Krueger S, Thomas WJ, Swaminathan SV, Brown TR. Prospective real-time correction for arbitrary head motion using active markers. *Magn Reson Med* 2009;62:943–954.
115. Qin L, Gelderen P, Zwart J, Jin F, Tao Y, Duyn J. Head movement correction for MRI with a single camera. In: *Proceedings of the 16th Annual Scientific Meeting of ISMRM, Toronto, Ontario, 2008.* (abstract 1467).
116. Maclaren J, Armstrong BS, Barrows RT, et al. Measurement and correction of microscopic head motion during magnetic resonance imaging of the brain. *PLoS One* 2012;7:e48088.
117. Schulz J, Siegert T, Reimer E, et al. An embedded optical tracking system for motion-corrected magnetic resonance imaging at 7T. *Magn Reson Mater Phys* 2012;25:443–453.
118. Feinberg DA, Giese D, Bongers DA, et al. Hybrid ultrasound MRI for improved cardiac imaging and real time respiration control. *Magn Reson Med* 2010;63:290–296.
119. Speck O, Hennig J, Zaitsev M. Prospective real-time slice-by-slice motion correction for fMRI in freely moving subjects. *Magn Reson Mater Phys* 2006;19:55–61.

120. Schulz J, Siegert T, Bazin PL, et al. Prospective slice-by-slice motion correction reduces false positive activations in fMRI with taskcorrelated motion. *Neuroimage* 2014;84:124–132.
121. Gumus K, Keating B, Poser BA, et al. Prevention of motion-induced signal loss in diffusion-weighted echo-planar imaging by dynamic restoration of gradient moments. *Magn Reson Med* 2014;71:2006–2013.
122. Herbst M, Maclaren J, Weigel M, Korvink J, Hennig J, Zaitsev M. Prospective motion correction with continuous gradient updates in diffusion weighted imaging. *Magn Reson Med* 2012;67:326–338.
123. Keating B, Deng W, Roddey JC, et al. Prospective motion correction for single-voxel 1H MR spectroscopy. *Magn Reson Med* 2010;64:672–679.
124. Zaitsev M, Speck O, Hennig J, Buchert M. Single-voxel MRS with prospective motion correction and retrospective frequency correction. *NMR Biomed* 2010;23:325–332.
125. Lange T, Maclaren J, Buechert M, Zaitsev M. Spectroscopic imaging with prospective motion correction and retrospective phase correction. *Magn Reson Med* 2012;67:1506–1514.
126. Boegle R, Maclaren J, Zaitsev M. Combining prospective motion correction and distortion correction for EPI: towards a comprehensive correction of motion and susceptibility-induced artifacts. *Magn Reson Mater Phys* 2010;23:263–273.
127. Atkinson D, Hill DLG, Stoye PNR, et al. Automatic compensation of motion artifacts in MRI. *Magn Reson Med* 1999;41:163–170.
128. McGee KP, Felmlee JP, Jack CR Jr, Manduca A, Riederer SJ, Ehman RL. Autocorrection of three-dimensional time-of-flight MR angiography of the Circle of Willis. *AJR Am J Roentgenol* 2001;176:513–518.
129. Loktyushin A, Nickisch H, Pohmann R, Scholkopf B. Blind retrospective motion correction of MR images. *Magn Reson Med* 2013;70:1608–1618.

130. Lauzon ML, Rutt BK. Generalized K-space analysis and correction of motion effects in MR imaging. *Magn Reson Med* 1993;30:438–446.
131. Beatty PJ, Nishimura DG, Pauly JM. Rapid gridding reconstruction with a minimal oversampling ratio. *IEEE Trans Med Imaging* 2005;24:799–808.
132. Pruessmann KP, Weiger M, Bornert P, Boesiger P. Advances in sensitivity encoding with arbitrary k-space trajectories. *Magn Reson Med* 2001;46:638–651.
133. Atkinson D, Hill DL. Reconstruction after rotational motion. *Magn Reson Med* 2003;49:183–187.
134. Marxen M, Marmurek J, Baker N, Graham SJ. Correcting magnetic resonance k-space data for in-plane motion using an optical position tracking system. *Med Phys* 2009;36:5580–5585.
135. Leung G, Plewes DB. Retrospective motion compensation using variable-density spiral trajectories. *J Magn Reson Imaging* 2005;22:373–380.
136. Aksoy M, Forman C, Straka M, Cukur T, Hornegger J, Bammer R. Hybrid prospective and retrospective head motion correction to mitigate cross-calibration errors. *Magn Reson Med* 2012;67:1237–1251.
137. Schmidt JF, Buehrer M, Boesiger P, Kozerke S. Nonrigid retrospective respiratory motion correction in whole-heart coronary MRA. *Magn Reson Med* 2011;66:1541–1549.
138. Bydder M, Larkman DJ, Hajnal JV. Detection and elimination of motion artifacts by regeneration of k-space. *Magn Reson Med* 2002;47:677–686.
139. Batchelor PG, Atkinson D, Irarrazaval P, Hill DLG, Hajnal J, Larkman D. Matrix description of general motion correction applied to multishot images. *Magn Reson Med* 2005;54:1273–1280.
140. Odille F, Vuissoz PA, Marie PY, Felblinger J. Generalized reconstruction by inversion of coupled systems (GRICS) applied to freebreathing MRI. *Magn Reson Med* 2008;60:146–157.

141. Wintersperger BJ, Runge VM, Biswas J, et al. Brain magnetic resonance imaging at 3 Tesla using BLADE compared with standard rectilinear data sampling. *Invest Radiol.* 2006;41:586–592.
142. Shin HJ, Kim MJ, Lee MJ, et al. Comparison of image quality between conventional VIBE and radial VIBE in free-breathing paediatric abdominal MRI. *Clin Radiol.* 2016;71:1044–1049.
143. Zaitsev M, Dold C, Sakas G, et al. Magnetic resonance imaging of freely moving objects: prospective real-time motion correction using an external optical motion tracking system. *Neuroimage.* 2006;31:1038–1050.
144. Singh A, Zahneisen B, Keating B, et al. Optical tracking with two markers for robust prospective motion correction for brain imaging. *MAGMA.* 2015;28:523–534.
145. Stucht D, Danishad KA, Schulze P, et al. Highest resolution in vivo human brain MRI using prospective motion correction. *PLoS One.* 2015;10:e0133921.
146. Runge VM, Clanton JA, Partain CL, et al. Respiratory gating in magnetic resonance imaging at 0.5 Tesla. *Radiology.* 1984;151:521–523.
147. Liu YL, Riederer SJ, Rossman PJ, et al. A monitoring, feedback, and triggering system for reproducible breath-hold MR imaging. *Magn Reson Med.* 1993;30:507–511.
148. Runge VM, Richter JK, Heverhagen JT. Motion in Magnetic Resonance: New Paradigms for Improved Clinical Diagnosis. *Invest Radiol.* 2019 Jul;54(7):383-395.
149. Chandarana H, Block TK, Rosenkrantz AB, et al. Free-breathing radial 3D fatsuppressed T1-weighted gradient echo sequence: a viable alternative for contrast-enhanced liver imaging in patients unable to suspend respiration. *Invest Radiol.* 2011;46:648–653.
150. Winkelmann S, Schaeffter T, Koehler T, et al. An optimal radial profile order based on the Golden Ratio for time-resolved MRI. *IEEE Trans Med Imaging.* 2007;26:68–76.

151. Weiss J, Taron J, Othman AE, et al. Feasibility of self-gated isotropic radial latephase MR imaging of the liver. *Eur Radiol.* 2017;27:985–994.
152. Chandarana H, Feng L, Block TK, et al. Free-breathing contrast-enhanced multiphase MRI of the liver using a combination of compressed sensing, parallel imaging, and golden-angle radial sampling. *Invest Radiol.* 2013;48:10–16.
153. Chandarana H, Block TK, Ream J, et al. Estimating liver perfusion from free-breathing continuously acquired dynamic gadolinium-ethoxybenzyl-diethylenetriamine pentaacetic acid-enhanced acquisition with compressed sensing reconstruction. *Invest Radiol.* 2015;50:88–94.
154. Attenberger UI, Liu J, Riffel P, et al. Quantitative perfusion analysis of the rectum using golden-angle radial sparse parallel magnetic resonance imaging: initial experience and comparison to time-resolved angiography with interleaved stochastic trajectories. *Invest Radiol.* 2017;52:715–724.
155. Chandarana H, Feng L, Ream J, et al. Respiratory motion-resolved compressed sensing reconstruction of free-breathing radial acquisition for dynamic liver magnetic resonance imaging. *Invest Radiol.* 2015;50:749–756.
156. Yoon JH, Lee JM, Yu MH, et al. Evaluation of transient motion during gadoxetic acid-enhanced multiphasic liver magnetic resonance imaging using free-breathing golden-angle radial sparse parallel magnetic resonance imaging. *Invest Radiol.* 2018;53:52–61.
157. Yoon JH, Yu MH, Chang W, et al. Clinical feasibility of free-breathing dynamic T1-weighted imaging with gadoxetic acid-enhanced liver magnetic resonance imaging using a combination of variable density sampling and compressed sensing. *Invest Radiol.* 2017;52:596–604.
158. Weiss J, Notohamiprodjo M, Taron J, et al. Continuous hepatic arterial multiphase magnetic resonance imaging during free-breathing. *Invest Radiol.* 2018;53:596–601.

159. Boada FE, Koesters T, Block KT, et al. Improved detection of small pulmonary nodules through simultaneous MR/PET imaging. *Magn Reson Imaging Clin N Am*. 2017;25:273–279.
160. Grimm R, Furst S, Souvatzoglou M, et al. Self-gated MRI motion modeling for respiratory motion compensation in integrated PET/MRI. *Med Image Anal*. 2015;19:110–120.
161. Feng L, Axel L, Chandarana H, et al. XD-GRASP: golden-angle radial MRI with reconstruction of extra motion-state dimensions using compressed sensing. *Magn Reson Med*. 2016;75:775–788.
162. Taron J, Weiss J, Notohamiprodjo M, et al. Acceleration of magnetic resonance cholangiopancreatography using compressed sensing at 1.5 and 3 T: a clinical feasibility study. *Invest Radiol*. 2018;53:681–688.
163. Yoon JH, Lee SM, Kang HJ, et al. Clinical feasibility of 3-dimensional magnetic resonance cholangiopancreatography using compressed sensing: comparison of image quality and diagnostic performance. *Invest Radiol*. 2017;52:612–619.
164. Zhu L, Wu X, Sun Z, et al. Compressed-sensing accelerated 3-dimensional magnetic resonance cholangiopancreatography: application in suspected pancreatic diseases. *Invest Radiol*. 2018;53:150–157.
165. Wetzl J, Schmidt M, Pontana F, et al. Single-breath-hold 3-D CINE imaging of the left ventricle using Cartesian sampling. *MAGMA*. 2018;31:19–31.
166. Naresh NK, Haji-Valizadeh H, Aouad PJ, et al. Accelerated, first-pass cardiac perfusion pulse sequence with radial k-space sampling, compressed sensing, and k-space weighted image contrast reconstruction tailored for visual analysis and quantification of myocardial blood flow. *Magn Reson Med*. 2019;81:2632–2643.
167. Bustin A, Ginami G, Cruz G, et al. Five-minute whole-heart coronary MRA with sub-millimeter isotropic resolution, 100% respiratory scan efficiency, and 3DPROST reconstruction. *Magn Reson Med*. 2019;81:102–115.

168. Bacher M, Speier P, Bollenbeck J, et al. Pilot tone navigation enables contactless prospective cardiac triggering: initial volunteer results for prospective cine. Proceedings of the 26th Annual Meeting of the ISMRM, #2960. 2018. [citirano 15.3.2022.]. Dostupno na: <http://archive.ismrm.org/2018/2960.html>.
169. Setsompop K, Gagoski BA, Polimeni JR, et al. Blipped-controlled aliasing in parallel imaging for simultaneous multislice echo planar imaging with reduced g-factor penalty. *Magn Reson Med*. 2012;67:1210–1224.
170. Barth M, Breuer F, Koopmans PJ, et al. Simultaneous multislice (SMS) imaging techniques. *Magn Reson Med*. 2016;75:63–81.
171. Runge VM, Richter JK, Heverhagen JT. Speed in clinical magnetic resonance. *Invest Radiol*. 2017;52:1–17.
172. Setsompop K, Cohen-Adad J, Gagoski BA, et al. Improving diffusion MRI using simultaneous multi-slice echo planar imaging. *Neuroimage*. 2012;63:569–580.
173. Cauley SF, Polimeni JR, Bhat H, et al. Interslice leakage artifact reduction technique for simultaneous multislice acquisitions. *Magn Reson Med*. 2014;72:93–102.
174. Pasini AM, Marjanović J, Roić G, Dukarić N, Batoš AT, Bahtijarević Z, Gagro A. Correction to: Melatonin as an alternative sedation method during magnetic resonance imaging in preschool children with musculoskeletal problems. *Eur J Pediatr*. 2018 Sep;177(9):1363-1366.
175. Krause F, Benjamins C, Eck J, Lührs M, van Hoof R, Goebel R. Active head motion reduction in magnetic resonance imaging using tactile feedback. *Hum Brain Mapp*. 2019 Oct 1;40(14):4026-4037.
176. Frost R, Wighton P, Karahanoğlu FI, Robertson RL, Grant PE, Fischl B, et al. Markerless high-frequency prospective motion correction for neuroanatomical MRI. *Magn Reson Med*. 2019 Jul;82(1):126-144.
177. Cordero-Grande L, Ferrazzi G, Teixeira RPAG, O'Muircheartaigh J, Price AN, Hajnal JV. Motion-corrected MRI with DISORDER: Distributed and incoherent sample

orders for reconstruction deblurring using encoding redundancy. *Magn Reson Med.* 2020 Aug;84(2):713–26.

178. Slipsager JM, Glimberg SL, Højgaard L, Paulsen RR, Wighton P, Tisdall MD, et al. Comparison of prospective and retrospective motion correction in 3D-encoded neuroanatomical MRI. *Magn Reson Med.* 2022 Feb;87(2):629-645.

179. Weller DS, Wang L, Mugler JP 3rd, Meyer CH. Motion-compensated reconstruction of magnetic resonance images from undersampled data. *Magn Reson Imaging.* 2019 Jan;55:36-45.

180. Tamada D, Kromrey ML, Ichikawa S, Onishi H, Motosugi U. Motion Artifact Reduction Using a Convolutional Neural Network for Dynamic Contrast Enhanced MR Imaging of the Liver. *Magn Reson Med Sci.* 2020 Feb 10;19(1):64-76.

181. Han F, Zhou Z, Cao M, Yang Y, Sheng K, Hu P. Respiratory motion-resolved, self-gated 4D-MRI using rotating cartesian k-space (ROCK). *Med Phys.* 2017 Apr;44(4):1359-1368.

182. Chikop SA, Anchan ABS, Koulagi G, Honnedevasthana AA, Imam S, Geethanath S. Automatic motion correction of Musculoskeletal MRI using DSLR camera. *Magn Reson Imaging.* 2018 May;48:74-79.

183. Maclaren J, Herbst M, Speck O, Zaitsev M. Prospective motion correction in brain imaging: a review. *Magn Reson Med.* 2013 Mar 1;69(3):621-36.

8. ŽIVOTOPIS

Osobni podaci

Ime i prezime: Dubravko Bobinec

Datum rođenja: 7.8.1990.

Mjesto rođenja: Zagreb

Obrazovanje

2019.-2022. Diplomski studij radiološke tehnologije, Sveučilišni odjel
zdravstvenih studija Sveučilišta u Splitu

2009.-2012. Preddiplomski studij radiološke tehnologije, Zdravstveno veleučilište
Zagreb

2005.-2009. Srednja škola Bedekovčina, Zdravstveno učilište (medicinski tehničar)

1997.-2005. Osnovna škola Mače

Radno iskustvo

2013.- Klinika za dječje bolesti Zagreb, Zavod za dječju radiologiju, Odjel za
CT i MR dijagnostiku

2006.- Projekt E-medica na Bjelolasici

Aktivan sudionik brojnih kongresa i simpozija u Hrvatskoj i inozemstvu (ESR, ZVU, ZRTD).

Nagrade i priznanja

2013. Dekanova nagrada

2009. Stipendija u kategoriji deficitarnih zanimanja Nacionalne Zaklade za potporu učeničkom i studentskom standardu na temelju izvrsnosti u iznosu 10 000 kn

Nagrada Srednje škole Bedekovčina za izniman uspjeh i promociju škole

2006. 1. mjesto na županijskom natjecanju iz povijesti

2005. Nagrada Osnovne škole Mače za iznimna postignuća i promociju škole

Dodatne informacije

- poznavanje rada na računalu MS Office
- poznavanje rada u Sectra PACS, Issa PACS, syngo.via, RIS i BIS sustavu
- poznavanje engleskog i njemačkog jezika u govoru i pismu

POPIS I OBJAŠNENJE KORIŠTENIH KRATICA

1D- jednodimenzionalni

BAT- brzi antigenski test

BLADE- neosjetljiva sekvenca na pomicanje (Siemens- multi-shot Turbo Spin Echo)-
PROPELLER istoznačnica

BOLD- Blood oxygenation level dependent

bSSFP- balanced Steady-state free precession

CAIPIRINHA- Controlled Aliasing in Parallel Imaging Results in Higher Acceleration
(Siemens)

CINE- video MR sekvenca

COVID-19- Coronavirus disease 2019

CS- compressed sensing (komprimirano opažanje)

CSF- cerebrospinal fluid (cerebrospinalna tekućina)

CT- kompjutorizirana tomografija

CUBE- GE sekvenca poput VISTE (Philips) i SPACE-a (Siemens)

DCE- Dynamic contrast-enhanced (dinamička sekvenca na MR-u sa kontrastnim
sredstvom)

DENSE- Displacement encoding with stimulated echoes

DISORDER- software za korekciju artefakta micanja

DSLR- digital single-lens reflex camera

DTI- Diffusion tensor imaging (traktografija)

DWI- Diffusion weighted imaging (difuzijski ponderirano snimanje)

ECG (EKG)- elektrokardiogram

EPI- Echo planar imaging

FFT- brza Fourierova transformacija

FGRE- Fast gradient recalled echo

FID-gating- Free induction decay navođenje

FLAIR- Fluid-attenuated inversion recovery

FLASH- Fast low angle shot

fMRI- funkcijski MR

FOV- Field of view (polje snimanja)

FSE- Fast spin echo

GdEOB-DTPA- Gadolinium ethoxybenzyl-diethylenetriaminepentaacetic acid

GRAPPA- GeneRalized Autocalibrating Partial Parallel Acquisition

GRASE- Gradient And Spin Echo

GRASP- Golden-angle radial sparse parallel

HASTE- Half fourier Single-shot Turbo spin-Echo (Siemens)

k- broj valova

MARC- Multikanalna konvolucijska neuralna mreža

MP-RAGE- Magnetization-prepared rapid gradient echo

MR- magnetska rezonancija (eng. MRI- magnetic resonance imaging)

MRA- MR angiografija

MRCP- MR kolangiopankreatografija

MSK- muskulo-skeletni sustav

PACE- Prospective Acquisition Correction

PCR- Polymerase chain reaction

PET- Pozitronska emisijska tomografija

PMC- Prospection motion correction

PROMO- Real-time prospective motion correction

PROPELLER- Periodically Rotated Overlapping Parallel Lines with Enhanced Reconstruction

PSA- Prostata specifični antigen

PSF- Point spread function

PT- Pilot tone

RARE- Rapid Imaging with Refocused Echoes

RESOLVE- Readout segmentation of long variable echo-trains

RF- radiofrekvencija

RMC- Retrospective motion correction

ROCK- Rotating Cartesian K-space

ROI- Region of interest (polje interesa)

ROPE- Respiratory ordered phase encoding

rs-EPI- Readout segmentation EPI

SAR- Specific Absorption Rate

SG- self-gated

SMS- Simultaneous multislice

SNR- Signal to noise ratio

SPACE- Sampling perfection with application-optimized contrasts using different flip angle evolution (Siemens)

SPGR- SPOiled Gradient-Recalled

SPIRiT- Iterative self-consistent parallel imaging reconstruction

ssSE- single shot spin echo

T- tesla

TE- Time to Echo

TFE- Turbo field echo

TOF- Time of Flight

TR- Repetition time

TSE- turbo spin echo

UZV (US)- ultrazvuk

VERSE- Variable-rate selective excitation

VIBE- Volumetric interpolated breath-hold examination

VISTA- Volume ISotropic Turbo spin echo Acquisition (Philips), isto kao SPACE

XD-GRASP- CS (komprimirano opažanje) GRASP

PRILOZI

Slika 1. „*Ghosting*“ na MR slici mozga (nepostojeći kružni rubovi)

Izvor: <https://pubs.rsna.org/doi/10.1148/rg.313105115> [preuzeto 15.3.2022.]

Slika 2. Rekonstrukcija inverzne brze Fourierove transformacije (iFFT)

Izvor: <https://www.ncbi.nlm.nih.gov/pmc/articles/PMC4517972/> [preuzeto 15.3.2022.]

Slika 3. Učinkovita translacija (frakcija FOV-a (field of view)) kao funkcija položaja k-prostora

Izvor: <https://www.ncbi.nlm.nih.gov/pmc/articles/PMC4517972/> [preuzeto 15.3.2022.]

Slika 4. Simulacije nagle promjene orijentacije tijekom akvizicije strategije za različit k-prostor i drugačiju količinu nekonzistentnih podataka k-prostora

Izvor: <https://www.ncbi.nlm.nih.gov/pmc/articles/PMC4517972/> [preuzeto 15.3.2022.]

Slika 5. Učinci rotacija na lokacije uzorka k-prostora u koordinatama objekta

Izvor: <https://www.ncbi.nlm.nih.gov/pmc/articles/PMC4517972/> [preuzeto 15.3.2022.]

Slika 6. Prostor MR uređaja u Klinici za dječje bolesti Zagreb

Izvor: Klinika za dječje bolesti Zagreb

Slika 7. Vakuum imobilizirajući omotač

Izvor: Barkovich MJ, Xu D, Desikan RS, et al. Pediatric neuro MRI: tricks to minimize sedation. *Pediatr Radiol.* 2018;48(1):53 [preuzeto 15.3.2022.]

Slika 8. Pravilna lokacija MR respiratornog navigatora (žuti pravokutnik sa punim crtama u području dijafragme između jetre i toraksa sa desne strane tijela)

Izvor: <https://mrimaster.com/PLAN%20MRCP%20uncooperative.html> [preuzeto 15.3.2022.]

Slika 9. A) Degradacija slike uslijed micanja pacijenta (t2 FSE- *fast spin echo* sekvenca, B) ista sekvenca sa korištenjem kinetičkog senzora (artefakti micanja znatno smanjeni-prikazano strelicom)

Izvor: Runge VM, Richter JK, Heverhagen JT. Motion in Magnetic Resonance: New Paradigms for Improved Clinical Diagnosis. Invest Radiol. 2019 Jul;54(7):384.

Slika 10. (A) Slika jetre u venskoj fazi na VIBE sekvenci sa zadržavanjem daha, (B) slika jetre u venskoj fazi na XD-VIBE sa slobodnim disanjem

Izvor: Runge VM, Richter JK, Heverhagen JT. Motion in Magnetic Resonance: New Paradigms for Improved Clinical Diagnosis. Invest Radiol. 2019 Jul;54(7):389.

Slika 11. (A) 3D konvencionalni MRCP (vrijeme trajanja snimanja oko 7 minuta), (B) 3D CS (komprimirano opažanje) MRCP sa zadržavanjem udaha (oko 16 sekundi)

Izvor: Runge VM, Richter JK, Heverhagen JT. Motion in Magnetic Resonance: New Paradigms for Improved Clinical Diagnosis. Invest Radiol. 2019 Jul;54(7):390.

Slika 12. Višestruke infarkcije malog mozga, (A) DWI sekvenca, (B) EPI DWI, (C) T2 FSE I (D) T2 FSE sa korištenjem SMS-a

Izvor: Runge VM, Richter JK, Heverhagen JT. Motion in Magnetic Resonance: New Paradigms for Improved Clinical Diagnosis. Invest Radiol. 2019 Jul;54(7):391.

Slika 13. Imobilizacijska traka za glavu na zavojnici za glavu kod MR pregleda

Izvor: <https://pubmed.ncbi.nlm.nih.gov/31179609/> [preuzeto 15.3.2022.]

Slika 14. Ilustracija grafikona translacije i rotacije pokreta micanja tijekom MR pregleda

Izvor: <https://pubmed.ncbi.nlm.nih.gov/31179609/> [preuzeto 15.3.2022.]

Slika 15. Prikaz MR slika mozga (MPRAGE) bez pomaka i PMC-a, sa PMC-om, prije PMC-A i bez PMC-a (s lijeva na desno) uz pomake translacije i rotacije različite frekvencije i opsega

Izvor:

https://pubmed.ncbi.nlm.nih.gov/30821010/?utm_source=gquery&utm_medium=referral&utm_campaign=CitationSensor?otool=None [preuzeto 15.3.2022.]

Slika 16. MR transverzalni presjeci mozga pedijatrijskih pacijenata (A) slike s micanjem pacijenata, (B) rekonstrukcije s korekcijom micanja, (C) rekonstrukcije s korekcijom micanja i reguliranog odbačenog vanjskog segmenta

Izvor: <https://pubmed.ncbi.nlm.nih.gov/31898832/> [preuzeto 15.3.2022.]

Slika 17. Prikaz pomaka translacije i rotacije različite frekvencije, opsega i stupnjeva (A) i prikaz MR MPRAGE slika mozga ispitanika bez pomaka (slika lijevo), uz umjereno micanje (prvi red slika) i jako micanje (drugi red slika) te PMC,RMC i bez korekcije (s lijeva na desno)

Izvor: Slipsager JM, Glimberg SL, Højgaard L, Paulsen RR, Wighton P, Tisdall MD, et al. Comparison of prospective and retrospective motion correction in 3D-encoded neuroanatomical MRI. *Magn Reson Med.* 2022 Feb;87(2):635.

Slika 18. Rezultati studije prikazani u obliku grafikona

Izvor: <https://pubmed.ncbi.nlm.nih.gov/30213754/> [preuzeto 15.3.2022.]

Slika 19. Rezultati MARC algoritma u zadnjem redu, prvi red referentne slike, sredina uklonjeni artefakti

Izvor: <https://pubmed.ncbi.nlm.nih.gov/31061259/> [preuzeto 15.3.2022.]

Slika 20. A) prikaz slika MSK sustava subjekta bez pomicanja, B) slike MSK sustava sa micanjem, C) korekcija slika MSK sustava

Izvor: Chikop SA, Anchan ABS, Koulagi G, et al. Automatic motion correction of Musculoskeletal MRI using DSLR camera. *Magn Reson Imaging.* 2018 May;48:77. (preuzeto 15.3.2022.)

Tablica 1. Strategije ublažavanja artefakta micanja

Izvor: <https://www.ncbi.nlm.nih.gov/pmc/articles/PMC4517972/> [preuzeto 15.3.2022.]