

Radioterapija karcinoma dojke

Barbir, Mirta

Undergraduate thesis / Završni rad

2022

Degree Grantor / Ustanova koja je dodijelila akademski / stručni stupanj: **University of Split / Sveučilište u Splitu**

Permanent link / Trajna poveznica: <https://um.nsk.hr/um:nbn:hr:176:228442>

Rights / Prava: [In copyright](#)/[Zaštićeno autorskim pravom.](#)

Download date / Datum preuzimanja: **2024-12-28**



Sveučilišni odjel zdravstvenih studija
SVEUČILIŠTE U SPLITU

Repository / Repozitorij:

[Repository of the University Department for Health Studies, University of Split](#)



UNIVERSITY OF SPLIT



SVEUČILIŠTE U SPLITU

Podružnica

SVEUČILIŠNI ODJEL ZDRAVSTVENIH STUDIJA

PREDDIPLOMSKI SVEUČILIŠNI STUDIJ

RADIOLOŠKA TEHNOLOGIJA

Mirta Barbir

RADIOTERAPIJA KARCINOMA DOJKE

Završni rad

Split, 2022.

SVEUČILIŠTE U SPLITU

Podružnica

SVEUČILIŠNI ODJEL ZDRAVSTVENIH STUDIJA

PREDDIPLOMSKI SVEUČILIŠNI STUDIJ

RADIOLOŠKA TEHNOLOGIJA

Mirta Barbir

RADIOTERAPIJA KARCINOMA DOJKE

BREAST CANCER RADIOTHERAPY

Završni rad/Bachelor's Thesis

Mentor:

Doc. dr. sc. Tihana Boraska Jelavić

Split, 2022.

TEMELJNA DOKUMENTACIJSKA KARTICA

ZAVRŠNI RAD

Sveučilište u Splitu

Sveučilišni odjel zdravstvenih studija

Radiološka tehnologija

Znanstveno područje: Klinička medicina

Znanstveno polje: Radioterapija i onkologija

Mentor: Doc. dr. sc. Tihana Boraska Jelavić

RADIOTERAPIJA KARCINOMA DOJKE

Mirta Barbir, 611155

Sažetak: Uloga ovog rada je obrada radioloških aspekata radioterapije karcinoma dojke. S obzirom da je karcinom dojke jedna od najučestalijih malignih bolesti današnjice, postoje razne metode i pristupi kojima se želi omogućiti što bolje izlječenje, a radioterapija je upravo jedna od njih. Radioterapija je zapravo vrlo složena metoda koja se sastoji od puno manjih zadataka koji moraju biti precizno obavljene kako bi terapija bila uspješna. Izrada radioterapijskog plana se sastoji od CT planiranja, crtanja organa od rizika i stvaranja izodoznog plana. Radioterapiju obavlja radioterapijski tim koji se sastoji od specijalista radioterapije i onkologije, fizičara i radiološkog tehnologa pa kako bi sama radioterapija bila uspješna svi moraju kvalitetno obaviti svoj dio posla i truditi se što više doprinijeti isplaniranoj terapiji.

Ključne riječi: dojka, karcinom, radioterapija, planiranje

Rad sadrži: 39 stranica, 10 slika, 3 tablice, 0 priloga i 33 literaturne reference

Jezik izvornika: hrvatski

BASIC DOCUMENTATION CARD

BACHELOR THESIS

University of Split

University Department for Health Studies

Radiological technology

Scientific area: Clinical medicine

Scientific field: Radiotherapy and oncology

Supervisor: Doc. dr. sc. Tihana Boraska Jelavić

BREAST CANCER RADIOTHERAPY

Mirta Barbir, 611155

Summary: The goal of this paper is to deal with the radiological aspects of breast cancer radiotherapy. Due to the fact that breast cancer is one of the most frequent malignant diseases in today's world, there are many methods and approaches that have the goal of tumor eradication and radiotherapy is exactly one of them. Radiotherapy is actually a very complicated method that consists of many smaller tasks that need to be precisely done in order for the therapy to be successful. The making of a radiotherapy plan includes CT planning, charting the organs that are at risk, marking the target volume that leads to creation of an isodose plan. Radiotherapy is performed by a team consisting of specialists of radiotherapy and oncology, physicists and a radiological technician, so in order for the radiotherapy itself to be successful everyone has to do their job exemplary and strive to contribute as much as they can to the planned therapy.

Key words: breast, cancer, radiotherapy, planning

Thesis contains: 39 pages, 10 figures, 3 tables, 0 supplements and 33 references

Original in: Croatian

SADRŽAJ

1. UVOD	1
1.1. POVRŠINSKA ANATOMIJA I UNUTARNJA GRAĐA DOJKE	2
1.1.1. Površinska anatomija dojke	2
1.1.2. Unutarnja građa	2
1.2. RAK DOJKE	3
1.2.1. Nastanak i podjela	3
1.2.2. Etiologija i epidemiologija	5
1.2.2. Rizični čimbenici	5
1.2.3. Dijagnostičke metode u obradi bolesnica sa sumnjom na rak dojke	7
1.2.3.1. Mamografija	7
1.2.3.2. Ultrazvuk dojke	8
1.2.3.3. Biopsija tkiva dojke	9
1.2.3.4. Magnetska rezonanca dojke	9
1.2.4. Metode za procjenu stupnja proširenosti raka dojke	10
1.2.4. TNM klasifikacija raka dojke	11
2. CILJ RADA	15
3. RADIOTERAPIJA RAKA DOJKE	16
3.1. KARAKTERISTIKE RADIOTERAPIJE KAO METODE LIJEČENJA	16
3.1.1. Biološko djelovanje radioterapije i frakcioniranje	16
3.1.1.1. Biološko djelovanje radioterapije	16
3.1.1.2. Frakcioniranje.....	18
3.1.2. Radioterapijske tehnike	19
3.1.2.1. Konformalna radioterapija	19
3.1.2.2. Radioterapija snopom moduliranog intenziteta	19
3.1.2.3. Intraoperativna radioterapija	19
3.1.2.4. 4D radioterapija	20

3.1.3. Nuspojave radioterapije	20
3.2. PLANIRANJE RADIOTERAPIJE	21
3.2.1. CT simulacija.....	21
3.2.2. Organi od rizika.....	22
3.2.3. Određivanje ciljnog volumena	22
3.2.4. Indikacije za primjenu radioterapije kod raka dojke	25
3.3. NOVITETI U LIJEČENJU RAKA DOJKE	26
3.3.1. Akcelerirano zračenje dijela dojke	26
3.3.2. Hipofrakcionirano zračenje cijele dojke	26
4. ZAKLJUČAK	28
5. LITERATURA	29
6. ŽIVOTOPIS	33

1. UVOD

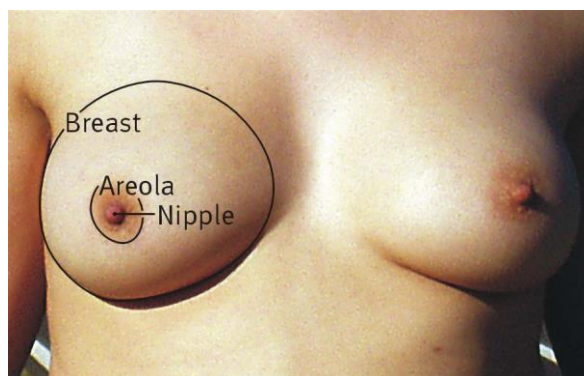
Rak dojke je drugi najčešći maligni tumor u čovjeka, a daleko najčešći karcinom u žena. [1] To je bolest u kojoj dolazi do prekomjernog umnažanja promijenjenih stanica. Umnažanjem stanica dolazi do nastanka mase koja se naziva tumor, a ta masa može biti benigna ili maligna. Važno je razumjeti da je većina kvržica na dojkama benigna, ali ne i karcinom. Benigni tumori su najčešće abnormalne izrasline i ne šire se na druge dijelove tijela, ali i neki od njih se smatraju prekancerozama. Karcinom može započeti u bilo kojem dijelu dojke i nakon toga krvlju i limfom se može proširiti u druge dijelove tijela. Najčešći karcinomi dojke su invazivni duktalni karcinomi.

Izbor metode liječenja karcinoma dojke najviše ovisi o stadiju bolesti i zahvaćenosti dojke i ostalih organa. Kirurgija i radioterapija u kurativnom smislu imaju ulogu u liječenju lokalne i lokoregionalno proširene bolesti. Ukoliko liječimo metastatski (uznapredovali) rak dojke metoda liječenja će biti sistemsko liječenje koje obuhvaća kemoterapiju, imunoterapiju, hormonsku terapiju i drugu ciljanu terapiju. U metastatskoj fazi bolesti radioterapija najčešće ima palijativnu ulogu (liječenje koštanih, moždanih i drugih presadnica). Najvažnije moderne radioterapijske metode koje se danas koriste za terapiju navedene bolesti su konformalna radioterapija, radioterapija snopom modularanog intenziteta (IMRT, *engl. Intensity Modulated Radiotherapy*), intraoperativna radioterapija, radioterapija teškim česticama, radioterapija koja uzima u obzir fiziološka pomicanja organa i radioterapija vođena slikom (IGRT, *engl. Image Guided Radiotherapy*).

1.1. POVRŠINSKA ANATOMIJA I UNUTARNJA GRAĐA DOJKE

1.1.1. Površinska anatomija dojke

Dojka je parna struktura koja se nalazi na prednjem dijelu prsnog koša, u tzv. prsnoj regiji te su najčešće smještene između drugoga i šestog rebra te između lateralnog dijela sternuma i srednje aksilarne linije. [2] Gledajući dojku kao cjelinu, možemo ju podijeliti u dvije regije, a to su kružno tijelo, najveći i najistaknutiji dio te aksilarni rep, manji dio koji se proteže prema aksilarnoj jami. Cijelu dojku prekriva koža, a na sredini se nalazi bradavica (*lat. papilla mammae*), izbočena struktura koja na sebi ima izlaze brojnih kanalića. Oko bradavice nalazi se područje kružno pozicionirane tamne kože koje se naziva areola. [3] Do maksimalne veličine koju ženska dojka može postići dolazi u razdoblju puberteta te godine u kojima se to zbiva su razdoblje šesnaeste do devetnaeste, a o njenoj veličini ovisi količina masnog tkiva koje se tu nalazi.

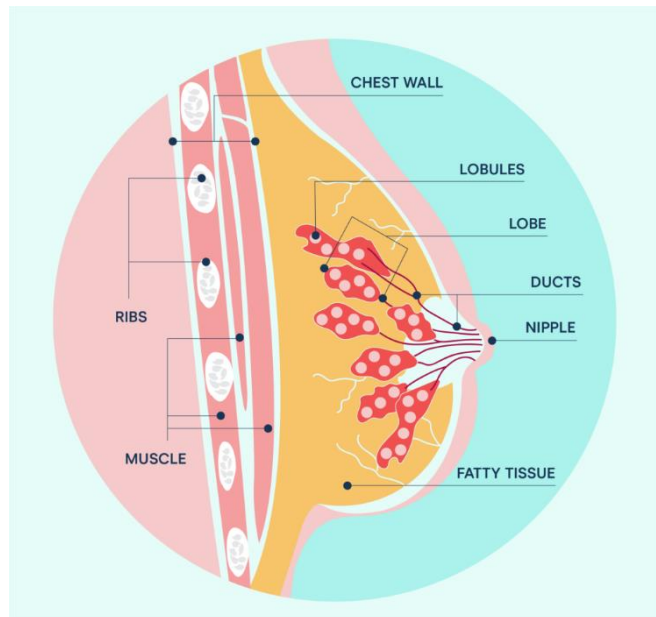


Slika 1. Anatomija površine dojke

Izvor: <https://teachmeanatomy.info/thorax/organs/breasts/>

1.1.2. Unutarnja građa

Svaka dojka podijeljena je u 15 do 20 manjih dijelova koji se nazivaju režnjevi, a svaki režanj sastoji se od puno malih struktura koje se nazivaju lobuli. Lobuli su strukture koje su zaslužene za proizvodnju mlijeka. Na lobule se nastavljaju mliječni kanali koji se međusobno spajaju u veće kanale i završavaju otvorom na bradavici pa samim time prenose mlijeko od lobula do bradavice. [3]



Slika 2. Unutarnja građa dojke

Izvor: <https://nbcf.org.au/about-breast-cancer/diagnosis/breast-cancer-anatomy/>

Vaskularizaciju dojke obavljaju torakoakromijalna arterija, unutarnji perforatori dojke, lateralna torakalna arterija, torakodorzalna arterija i lateralne grane intrakostalnih perforatora. Inervaciju obavljaju prednje i bočne grane interkostalnih živaca T3 - T5, a sadrže i senzorna i autonomna živčana vlakna. Osjet bradavice proizlazi iz lateralne kožne grane T4. [4]

1.2. RAK DOJKE

1.2.1. Nastanak i podjela

Rak dojke nastaje iz epitela terminalnih duktulo – lobularnih jedinica žljezdanog parenhima dojke, izvodnih kanala ili lobula i prema tome vrsta raka dojke određena je specifičnim strukturama ili tkivima dojke koje su zahvaćene. Uzevši u obzir bazalnu membranu, karcinom dojke dijelimo na karcinom in situ (nije probio bazalnu membranu) i invazivni karcinom (probio bazalnu membranu). [1]

Unutar velike skupine karcinoma postoji mnogo različitih tipova karcinoma dojke. Točno razlikovanje različitih podtipova karcinoma ima bitnu ulogu u prognozi i uspješnosti liječenja. U neinvazivne karcinome dojke spadaju duktalni karcinom in situ

(DCIS) i lobularni karcinom in situ (LCIS), invazivnim tumorima smatramo invazivni duktalni karcinom (IDC), invazivni lobularni karcinom (ILC), inflamatorni rak dojke i Pagetovu bolest dojke. [5] Rak dojke se širi lokalno, regionalno (u istostrane pazušne, supraklavikularne i limfne čvorove oko unutrašnje mamarne arterije). Ukoliko se proširio u neregionalne limfne čvorove ili udaljena sijela (pluća, jetra, kosti, mozak....) tada govorimo o metastatskom, 4. stadiju bolesti.

Duktalni karcinom in situ (DCIS) spada u jedan od najčešćih karcinoma dojke. Započinje kao masa u mliječnom kanalu koja prenosi mlijeko iz lobula do bradavica. Iako DCIS sam po sebi nije invazivan, in situ karcinomi imaju veliki potencijal da postanu invazivni pa rano otkivanje i adekvatno liječenje su važni u sprečavanju daljnjeg razvoja bolesti. [5]

Lobularni karcinom in situ (LCIS) karakterizira tumorski rast unutar lobula dojke. Ima nižu incidenciju daljnjeg širenja. [6] Ipak, treba uzeti u obzir da postoji određeni rizik od razvoja invazivnog karcinoma dojke pa ga treba redovito nadzirati. [5]

Invazivni duktalni karcinom (IDC) je najčešći tip karcinoma dojke i to potvrđuje podatak da čini 80% svih slučajeva otkrivanja neke vrste karcinoma. Također i on sam ima nekoliko podtipova (tubularni, medularni, mukozni, papilarni), a s vremenom često metastazira u druge dijelove tijela. [5]

Invazivni lobularni karcinom (ILC) je drugi najčešći tip karcinoma dojke koji se javlja, a čini oko 10% svih slučajeva. Može se pojaviti kod žena bilo koje dobi iako se najčešće javlja kod žena starije dobi. Ovu vrstu karcinoma teže je otkriti mamografijom u odnosu na IDC i 1 od 5 žena s ILC-om ima zahvaćene obje dojke. [5]

Inflamatorni rak dojke neuobičajen tip invazivnog karcinoma i čini 1 – 5% svih slučajeva. Tipični simptomi su oticanje dojke i zadebljanje ili udubljenje kože. Dojka najčešće nema nikakvu kvržicu pa je ponekad teško dijagnozu postaviti mamografijom. Inflamatorni karcinom dojke je agresivniji te ima tendenciju da se brže i više širi u odnosu na uobičajene karcinome dojke.

Pagetova bolest dojke je rijedak oblik karcinoma dojke koji započinje u kanalima dojke te se nakon toga širi na kožu, bradavice i areolu. Pagetova bolest dojke čini <3% svih karcinoma dojke i rak se najčešće dijagnosticira biopsijom tkiva nakon čega zna

slijediti mamografija, ultrazvuk ili magnetska rezonanca kako bi se potvrdila dijagnoza. [5]

1.2.2. Etiologija i epidemiologija

Rak dojke najčešći je tumor u razvijenim zemljama svijeta. [1] U Republici Hrvatskoj svrstan je na prvo mjesto po učestalosti, dok godišnji broj žena koje obole od karcinoma dojke iznosi 2600 što nas svrstava u države s visokom učestalošću. Prema posljednjim podacima Registra za rak u Hrvatskoj 2019. je zabilježeno 2999 slučajeva karcinoma dojke, a u 2021. umrle su 722 žene. [7]

Uočena je različita pojavnost raka dojke ovisno o stupnju ekonomskog razvoja pa tako u visoko razvijenim zemljama incidencija iznosi od 60 do 100/100 000 žena, dok se u nerazvijenim zemljama ta vrijednost kreće od 20 do 60/100 000 žena. [1] Koristeći za usporedbu podatke iz Registra za rak u Hrvatskoj, broj oboljelih žena na njih 100 000 iznosi 145.

1.2.2. Rizični čimbenici

Najvažniji rizični čimbenici su: dob, pozitivna obiteljska anamneza, starija životna dob tijekom prvog porođaja, nerotkinje, rana menarha, kasna menopauza, zračenje, debljina, oralna kontracepcija i hormonska nadomjesna terapija.

Starija životna dob je najvažniji čimbenik rizika za nastanak raka dojke. Rak dojke je iznimno rijetka pojava u žena mlađih od 20 godina, u dobi od 80 godina od raka dojke oboli 200 – 300/100 000 žena. Učestalost raka dojke počinje značajnije rasti s dobi od 30 do 40 godine. Nakon toga incidencija bolesti kontinuirano raste. [1]

Ukoliko žena ima pozitivnu obiteljsku anamnezu za rak dojke, postoji veća vjerojatnost za nastanak bolesti. Tako žene kojima je majka ili teta oboljela od raka dojke imaju procijenjeni relativni rizik za nastanak raka dojke i do 8 puta veći od slične populacije žena s negativnom obiteljskom anamnezom za nastanak raka dojke. Generalno gledajući, samo 10% tumora dojke može se povezati s genetskom predispozicijom, ali svakako žene s pozitivnom obiteljskom anamnezom moraju redovito obavljati preglede. Rak dojke u takvih bolesnica se najčešće otkrije u ranoj životnoj dobi i često je obostran, ali se radi rane dijagnostike najčešće uspješno liječi. Otkrivena su dva gena, naziva BRCA 1 i BRCA 2, koji su dovedeni u izravnu vezu s nastankom raka dojke glede pozitivne

obiteljske anamneze, pa tako žene s mutacijom jednog ili oba gena imaju puno veću vjerojatnost razvoja raka dojke i to čak do 80%. [1]

Ranija trudnoća i porođaj imaju zaštitnu ulogu u nastanku raka dojke. Tako žene koje prvi put rode u dobi od 30 do 35 godina imaju 4 puta veći rizik za nastanak raka dojke u odnosu na populaciju žena koje su prvi porođaj imale u dobi od 20 i 25 godina. Broj porođaja obrnuto je proporcionalan s nastankom raka dojke, pa je veći broj porođaja povezan s manjom vjerojatnošću za nastanak bolesti. [1]

Nerotkinje imaju 4 puta veći rizik za nastanak raka dojke u odnosu na žene koje su rađale. [1]

Žene s ranom menarhom i kasnom menopauzom imaju 2 do 3 puta veći relativni rizik za nastanak raka dojke. Dob nastupa menarhe i menopauze, dob pri prvom porođaju te broj porođaja izravno su povezani s istom patofiziološkom podlogom izloženosti estrogenu. Što je dulja izloženost estrogenu, veća je vjerojatnost nastanka raka dojke. [1]

Ionizirajuće zračenje, bilo ono terapijsko ili dijagnostičko, povećava rizik za nastanak raka dojke pogotovo kada se ordinira mlađim ženama. Relativni rizik povećava se s dozom zračenja. [1]

Postoji pozitivna sprega između pretilosti i nastanka raka dojke u postmenopauzalnih žena. Patofiziološka podloga za nastanak raka dojke u najvećoj mjeri je povezana s izloženosti estrogenima. Estrogeni nastaju perifernom konverzijom u masnom tkivu. [1]

Uzimanje oralne kontracepcije nema preveliku povezanost s nastankom raka dojke. Ipak, dokazano je da žene koje su uzimale oralnu kontracepciju prije dobi od 25 godina i u vremenu duljem od 4 godine imaju povećanje vjerojatnosti nastanka raka dojke od 52%. Uzimanje oralne kontracepcije u kasnijoj životnoj dobi nema uzročno – posljedičnu vezu s nastankom bolesti. [1]

Nadomjesno uzimanje hormonske terapije povećava rizik za nastanak raka dojke za 36%. Pri procjeni potrebe za uzimanjem hormonske terapije u postmenopauzalnih žena treba procijeniti korist i štetu od propisivanja navedene terapije. [1]

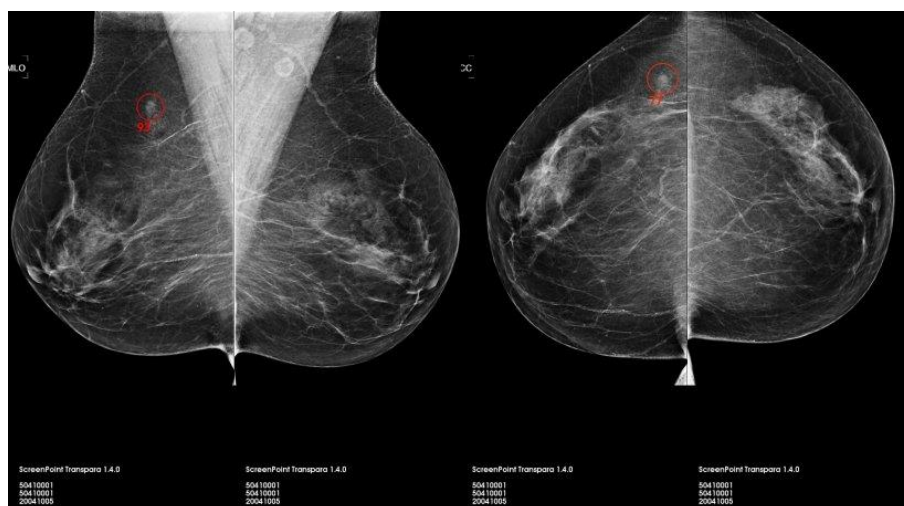
1.2.3. Dijagnostičke metode u obradi bolesnica sa sumnjom na rak dojke

1.2.3.1. Mamografija

Mamografija je rendgenska metoda prikaza dojki pri kojoj se upotrebljavaju rendgenske zrake vrlo malih energija kako bi dijagnosticirali rak dojke prije nego žene osjete prve simptome. [8] Smatramo ju najkorištenijom metodom prikaza unutrašnjosti dojke kako bi se otkrile razne bolesti poput raka i osnovna je vrsta medicinskog oslikavanja dojki prikladna za žene bilo koje dobi. Ovom metodom ne možemo utvrditi da je nekakvo abnormalno područje rak, ali ukoliko se pojavi nekakvo suspektno područje dalje ćemo ga analizirati biopsijom te utvrditi radi li se o nekakvoj malignoj pojavi. [9] Standardne projekcije kod mamografije su kraniokaudalna i mediolateralna i obje se vrše za svaku dojku.

Probirna mamografija se radi kod asimptomatskih žena kako bi se otkrile nekakve promjene, bilo benigne ili maligne u svojoj početnoj fazi. Ovom vrstom snimanja moguće je otkriti tumor koji se ne može napipati kada se vrši (samo)pregled dojki. [9]

Dijagnostička mamografija je rendgenski snimak dojke koji se koristi za dijagnosticiranje neobičnih promjena na dojki kao što su kvržica, bol ili zadebljanje. Dijagnostički mamograf se također koristi za procjenu abnormalnosti otkrivenih na probirnom mamogramu. [9]



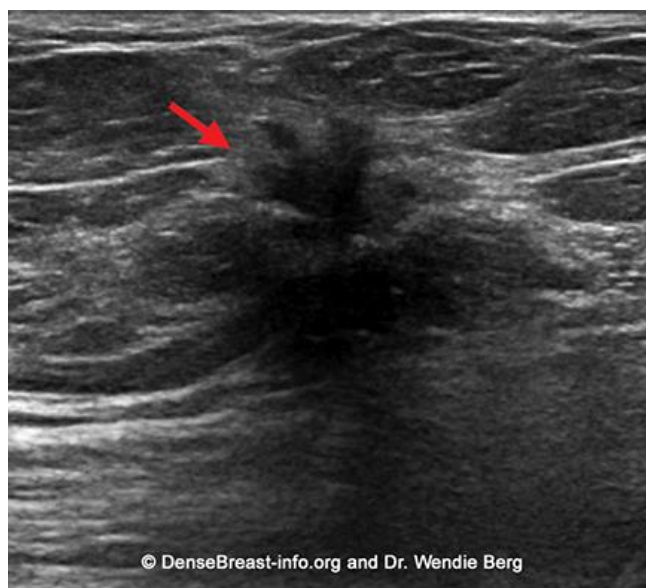Slika 3. Mediolateralna i kraniokaudalna projekcija dojke na mamogramu

Izvor: <https://healthcare-in-europe.com/en/news/the-value-of-ai-in-breast-screening.html>

1.2.3.2. Ultrazvuk dojke

Ultrazvuk koristi valove visoke frekvencije za proizvodnju slika duboko u tijelu. Posljednjih godina ultrazvuk dojke razvio se u praktično rješenje za procjenu bolesti dojke iako mamografija ostaje zlatni standard za probir raka dojke, postoje određena ograničenja u slikanju dojke s gustim parenhimom. [10] Metoda je sigurna, neinvazivna i ne koristi ionizirajuće zračenje.

Svrha izvođenja ultrazvučnog pregleda tumora dojke je prikazati granicu tumora koja predstavlja područje lezije na slici, kako bi se dobio položaj i karakteristike tumora. Međutim, zbog inherentnih nedostataka poput visokog šuma, niskog kontrasta i zamućenih granica na ultrazvučnim slikama dojke, to dovodi do poteškoća u preciznoj interpretaciji ultrazvučnih slika. [11] Preferencijalno je koristimo u dijagnostičkoj obradi dojke u mlađih žena, odnosno kao nadopuna mamografiji.



Slika 4. Ultrazvuk karcinoma dojke

Izvor: <https://densebreast-info.org/europe/screening-technologies/breast-ultrasound-copy/>

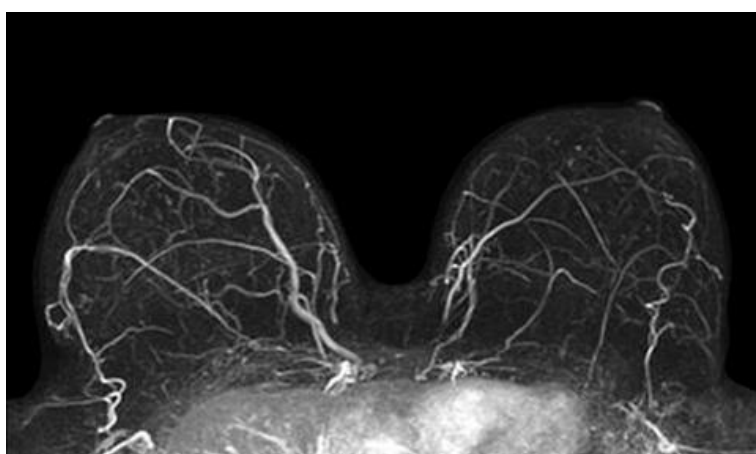
1.2.3.3. Biopsija tkiva dojke

Biopsija je jedini način kojim se postavlja dijagnoza tumora dojke. Tijekom biopsije koristi se igla vođena specijaliziranim uređajem (ultrazvuk ili rendgen) kako bi izvukla jezgru iz tkiva sumnjivog područja. Uzorci biopsije šalju se u laboratorij na analizu kako bi se utvrdilo jesu li izvađeni uzorci benigni ili maligni, koja je vrsta stanica zahvaćena, stadij raka i imaju li stanice raka hormonske receptore.

1.2.3.4. Magnetska rezonanca dojke

Magnetska rezonanca koristi snažne radiovalove, magnetsko polje i računalo za izradu detaljnih slika za prikaz struktura unutar dojke. Pri izvođenju pregleda žena leži potrbuške s grudima umetnutim u posebnu zavojnicu namijenjenu za dojke. Ovaj pregled zahtjeva primjenu kontrasta koji pomaže u stvaranju jasnijih slika i boljem prikazu abnormalnosti.

Magnetska rezonanca dojki se izvodi kao dopunski slikovni modalitet kad rezultati mamografije ili ultrazvuka nisu dovoljno jasni, a također se koristi za dijagnostiku raka dojke nakon biopsije radi utvrđivanja opsega maligniteta. Prednost magnetske rezonance u odnosu na mamografiju je to što može prikazati male lezije koje ponekad mogu promaknuti na mamografiji i može pomoći pri otkrivanju raka dojke kod žena s implantatima te mlađih žena čije je tkivo dojke još gusto. [12] Nedostatak je taj što zbog svoje velike osjetljivosti može dovesti do povećanog broja lažno pozitivnih nalaza pa se time i povećava broj nepotrebnih biopsija.



Slika 5. Magnetska rezonanca dojki

Izvor: <https://www.siemens-healthineers.com/en-us/magnetic-resonance-imaging/clinical-specialities/breast-mri>

1.2.4. Metode za procjenu stupnja proširenosti raka dojke

Kada prethodno navedenim dijagnostičkim metodama utvrdimo da žena ima rak dojke, sljedeći je korak odrediti stupanj proširenosti prema bolesti, vodimo se kliničkim simptomima i znakovima koji se javljaju kod pacijentice. Pretrage koje se obavljaju su rendgenska snimka toraksa, CT toraksa, abdomena i zdjelice, CT mozga i scintigrafija skeleta, u cilju detekcije udaljenih presadnica.

Najjednostavnije rečeno, rendgenska snimka toraksa se koristi kako bi se utvrdilo je li se karcinom dojke proširio na pluća, a i za procjenu srca i pluća prije kemoterapije. Također ako osoba ima uznapredovali rak dojke koji se proširio na pluća može se koristiti u praćenju odgovora na liječenje. [13]

CT toraksa, abdomena i zdjelice ima istu funkciju kao i rendgenska snimka toraksa, a to je otkriti udaljene metastaze u dijelovima tijela koji se snimaju. Ovaj pregled se rijetko obavlja kod bolesnica kod kojih se rak dojke otkrio u početnom stadiju, ali se zato često izvodi u bolesnica s uznapredovanim karcinomom.

CT mozga nam otkriva o postojanosti metastaza u mozgu, a to je ujedno i najgora komplikacija onkološke bolesti. Što pacijentica duže živi s rakom, veća je mogućnost da će joj se s vremenom pojaviti metastaze u mozgu. Rak dojke jedan je od tumora koji nerijetko nakon nekog vremena metastazira u mozak i to se događa u 20% slučajeva. [14]

Scintigrafija skeleta se obavlja kod pacijentica s karcinomom dojke zbog toga što su kosti najčešće mjesto na koje rak dojke metastazira. Koliko su metastaze u kostima česta pojava govori nam informacija da se metastaze javljaju između 30% i 85% pacijentica s metastatskim rakom dojke. Snimanje koštanih lezija može biti problematično jer lezije mogu biti osteolitičke, osteoblastične ili mješovite, a modaliteti snimanja temelje se na izravnoj anatomskoj vizualizaciji kosti tj, tumora ili neizravnom mjerenju metabolizma tumora. [15]

1.2.4. TNM klasifikacija raka dojke

TNM klasifikacija je sustav kojim određujemo stadij tumora i jedan je od najšire prihvaćenih i najkorištenijih sustava za određivanje stadija bolesti. Sustav je prihvaćen od strane Union for International Cancer Control (UICC) i American Joint Committee on Cancer (AJCC) te većina institucija u svijetu koristi TNM klasifikaciju kao glavnu metodu izvješća o raku. TNM sustav se temelji na određivanju 3 faktora, a to su veličina i/ili proširenost primarnog tumora (T), zahvaćenosti i broju zahvaćenih limfnih čvorova (N) i postojanju udaljenih metastaza (M) ili sekundarnih tumora. Broj koji se dodjeljuje svakom slovu određuje stupanj proširenosti tumora i veličinu. Nakon što se odredi T, N i M status, definira se stadij bolesti. Stadiji bolesti su raspoređeni prema svojim mogućnostima izlječenja, sukladno tome viši stadij bolesti ima manju mogućnost uspješne terapije bolesti.

Tablica 1. TNM klasifikacija raka dojke i pridruženi stadiji

Izvor: [1]

Tis (DCIS)	duktalni karcinom in situ
Tis (Paget)	Pagetova bolest bradavice nepovezana s invazivnim karcinomom i/ili DCIS u podležućem parenhimu
T1	tumor manji ili jednak 20 mm u najvećem promjeru
T1mi	tumor manji ili jednak 1 mm u najvećem promjeru
T1a	tumor veći od 1 mm, ali manji ili jednak 5 mm u najvećem promjeru
T1b	tumor veći od 5 mm, ali manji ili jednak 10 mm u najvećem promjeru
T1c	tumor veći od 10 mm, ali manji ili jednak 20 mm u najvećem promjeru
T2	tumor veći od 20 mm, ali manji ili jednak 50 mm u najvećem promjeru
T3	tumor veći od 50 mm u najvećem promjeru
T4	tumor bilo koje veličine s direktnom invazijom stijenke prsnog koša i/ili kože (ulceracija ili makroskopski kožni čvorovi)
T4a	ekstenzija tumora na stijenku prsnog koša; invazija ili adherencija pektoralnog mišića u odsutnosti invazije struktura stijenke prsnog koša ne kvalificira se kao T4
T4b	ulceracija i/ili ipsilateralni makroskopski satelitski čvor i/ili edem kože, koji ne uključuje kriterije inflamatorni karcinom
T4c	prisutni kriteriji T4a i T4b
T4d	inflamatorni karcinom

Tablica 2. TNM klasifikacija raka dojke i pridruženi stadiji, N i M faktor

Izvor: [1]

Nx	ne može se procijeniti (nije napravljen uzorak za PHD analizu)
N0	nisu se identificirale metastaze u limfnim čvorovima ni izolirane tumorske stanice (ITC)
N0 (i+)	samo ITC u regionalnim limfnim čvorovima
N0 (mol+)	pozitivan nalaz RT-PCR-om; nisu detektirane ITC
N1mi	mikrometastaze (veće od 0.2 mm, ali manje ili jednake 2 mm)
N1a	metastaze u 1 – 3 aksilarna čvora, najmanje 1 metastaza veća od 2 mm
N1b	metastaza u ipsilateralnom internom mamarnom limfnom čvoru čuvaru, isključujući ITC
N1c	N1a i N1b
N2a	metastaza u 4 – 9 aksilarnih limfnih čvorova
N2b	metastaze klinički detektirane u internim mamarnim limfnim čvorovima, s ili bez mikroskopske potvrde; s patološki negativnim aksilarnim limfnim čvorovima
N3a	metastaza u 10 ili više aksilarnih limfnih čvorova ili metastaza u infraklavikularnim limfnim čvorovima
N3b	N1a ili N2a u prisutnosti N2b (slikovnim metodama pozitivni interni mamarni limfni čvorovi); ili N2a u prisutnosti N1b
N3c	metastaze u ipsilateralnim supraklavikularnim limfnim čvorovima
M0(i+)	bez kliničkog ili radiološkog dokaza o postojanju metastaze, uz prisutnost depozita tumorskih stanica <0.2 mm dokazanog mikroskopski ili molekularnim metodama
M1	metastaza dokazana klinički ili slikovnim metodama i/ili histološki dokazana metastaza <0.2 mm

Tablica 3. Stadiji raka dojke

Izvor: [1]

Stadij 0	Tis	N0	M0
Stadij IA	T1	N0	M0
Stadij IB	T0	N1mi	M0
	T1	N1mi	
Stadij IIA	T0	N1	M0
	T1	N1	
	T2	N0	
Stadij IIB	T2	N1	M0
	T3	N0	
Stadij IIIA	T0	N2	M0
	T1	N2	
	T2	N2	
	T3	N1, N2	
Stadij IIIB	T4	N0, N1, N2	M0
Stadij IIIC	bilo koji T	N3	M0
Stadij IV	bilo koji T	bilo koji N	M1

2. CILJ RADA

Cilj ovog rada je pobliže opisati metode koje se koriste u izradi radioterapijskog plana i liječenja karcinoma dojke. Također su pobliže opisane glavne radioterapijske tehnike koje se danas koriste u liječenju raka dojke.

3. RADIOTERAPIJA RAKA DOJKE

Radioterapija pripada u jednu od tri glavna načina liječenja malignih bolesti, a podrazumijeva upotrebu visokoenergetskog zračenja kao što su rendgenske zrake, gama zrake, neutroni i protoni za ubijanje stanica raka i smanjenje tumorske izrasline. [16] Terapiju zračenjem možemo provoditi uređajem koji se nalazi izvan tijela i proizvodi zrake visokih energija (teleradioterapija) te iz radioaktivnog materijala smještenog u tijelu u blizini stanica raka (brahiradioterapija).

U teleradioterapiji, izvor zračenja nalazi se na određenoj udaljenosti od tumora. U ovom procesu zračenje putuje od izvora do ciljanog tkiva kroz pacijentovu kožu i tako uništava tumor i sprječava njegov rast. Najčešći tip uređaja koji se danas koristi u teleradioterapiji je linearni akcelerator.

Druga tehnika koja se koristi za isporuku zračenja poznata je kao brahiradioterapija. U ovom obliku terapije zračenje se isporučuje izravno na tumor ili u tkivo u kojem se nalazi tumor. [17] Inkapsulirani radioaktivni izvori ubacuju se u tumor putem katetera ili igala. Kateter se može postaviti u ležište tumora nakon resekcije tumora, dok se igla može umetnuti izravno u zahvaćeno tkivo ili u tjelesnu šupljinu u kojoj se nalazi zahvaćeno tkivo.

Cilj radioterapije je osigurati što veću dozu za tumorsko tkivo, a što manju dozu za okolno zdravo tkivo. To daje najveću šansu za izlječenje odnosno smanjenje raka uz istovremeno smanjenje rizika od nuspojava.

3.1. KARAKTERISTIKE RADIOTERAPIJE KAO METODE LIJEČENJA

3.1.1. Biološko djelovanje radioterapije i frakcioniranje

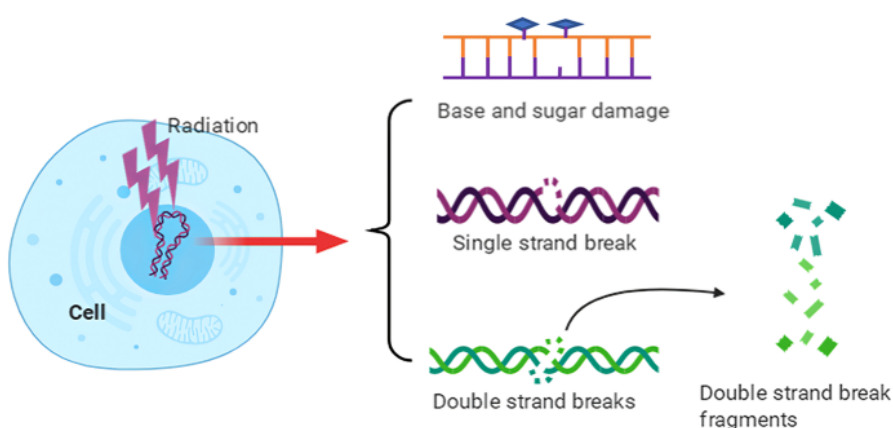
3.1.1.1. Biološko djelovanje radioterapije

Učinak zračenja na stanicu može rezultirati molekularnim promjenama koje uzrokuju nesposobnost normalnog rasta i razvoja. Gledajući životni ciklus jedne stanice, najveća oštećenja se događaju u razdoblju mitoze kada se jedna stanica dijeli u dvije.

Zračenje može naštetiti cijelom tijelu pa tada nastaje somatsko oštećenje ili kad nastane u jajnoj stanici i spermiju govorimo o genetskom oštećenju. Učinci zračenja najizraženiji su u stanicama koje se brzo dijele, pa su zbog toga na zračenje najosjetljiviji embriji, koštana srž, folikuli dlake i sluznica želuca. [18]

Temelj na kojem je zapravo osmišljena radioterapija je uništenje DNA, odnosno prekid samog lanca DNA. Gama i rendgenske zrake najčešće oštećuju DNA indirektnim djelovanjem, a alfa čestice i neutroni direktnim djelovanjem. Kod indirektnog djelovanja dolazi do radiolize vode pa samim procesom nastaju vodikov radikal i hidroksilni radikal koji zapravo uzrokuju oštećenja. Kod direktnog djelovanja dolazi do izražaja sam učinak ionizirajućeg zračenja na molekulu DNA pa je moguće da dođe do oštećenja baze, jednostrukog loma ili dvostrukog loma.

Gubitak ili promjena baza DNA rezultiraju promjenom u sekvenci baze koja pohranjuje genetičke informacije što ima vrlo ozbiljne posljedice za stanicu i zapravo predstavlja mutaciju. Jednostruki lom je vrsta oštećenja DNA koja se najčešće brzo popravi i imaju mali ili nikakav dugotrajan učinak na stanicu, ali nekad i ta vrsta oštećenja može potencijalno biti letalna pa ju zbog toga ponekad nazivamo subletalnom vrstom oštećenja. Dvostruki lom je vrsta oštećenja koja se teško popravlja i može također dovesti do ozbiljnih posljedica te naposljetku do same smrti stanice.




Slika 6. Direktno djelovanje ionizirajućeg zračenja na DNA

Izvor: <https://www.nature.com/articles/s41392-020-0150-x>

3.1.1.2. Frakcioniranje

Ukoliko se primjenjuje terapija zračenjem ona se najčešće primjenjuje u malim dozama koje nazivamo frakcije. Upravo ovim načinom ostvaruje se cilj radioterapije kojim se nastoji maksimalno naštetiti malignoj tvorbi, a maksimalno očuvati oštećeno tkivo. Postoji nekoliko mehanizama koji opravdavaju frakcioniranje, a nazivamo ih "4R radioterapije" i to su: *Repair* (popravak), *Redistribution* (redistribucija, presvrstavanje), *Reoxygenation* (reoksigencija) i *Repopulation* (repopulacija). [19] Ako se predviđena doza zračenja primjeni uzastopno, ali uz određenu vremensku odgodu dolazi do pojave različitih faza staničnog ciklusa u tumoru istovremeno odnosno dolazi do asinkronizacije. Asinkronizacija povećava samu učinkovitost radioterapije jer na taj način zračenje djeluje na stanicu kada je ona najosjetljivija na zračenje.

Postoji nekoliko vrsta frakcioniranja, a to su konvencionalno (standardno), hiperfrakcioniranje, ubrzano (akcelerirano), kontinuirano, kontinuirano akcelerirano hiperfrakcioniranje i hipofrakcioniranje.



Slika 7. Oblici frakcioniranja radioterapije

Izvor: [1]

3.1.2. Radioterapijske tehnike

3.1.2.1. Konformalna radioterapija

Konformalna radioterapija je 3D tehnika koja uključuje CT planiranje volumena koji treba liječiti te samu radioterapiju koja se temelji na 3D skupu podataka. Glavna odlika radioterapije je to da se snop zračenja oblikuje tako da odgovara obliku tumora i upravo na ovaj način se osigurava dostava najveće doze zračenja tumoru uz maksimalno očuvanje okolnog zdravog tkiva. U svom najjednostavnijem obliku konformalna radioterapija koristi kolimator s više listića (*engl. Multileaf collimator, MLC*) i tehniku *Step and shoot*. MLC se sastoji od 40 do 80 volframovih listića koji se mogu samostalno kretati u putanji snopa i na taj način oblikovati neograničen broj snopova. [20]

3.1.2.2. Radioterapija snopom moduliranog intenziteta

Radioterapija snopom moduliranog intenziteta (*engl. Intensity Modulated Radiotherapy, IMRT*) je napredni način precizne radioterapije koja koristi računalno kontrolirane linearne akceleratora za isporuku preciznih doza zračenja na maligni tumor. IMRT omogućuje da se doza zračenja preciznije prilagodi trodimenzionalnom obliku tumora moduliranjem intenziteta snopa zračenja u više malih volumena. Na taj način se omogućuje bolja distribucija doze zračenja. Budući da je omjer doze normalnog tkiva i doze tumora sveden na minimum s IMRT pristupom i budući da je snop nehomogen, veće i učinkovitije doze zračenja mogu se sigurno dostaviti tumorima s manje nuspojava u usporedbi s konvencionalnim tehnikama radioterapije. IMRT koristi MLC za poboljšanje usklađenosti ciljnog mjesta zračenja i očuvanje normalnog tkiva. [21]

3.1.2.3. Intraoperativna radioterapija

Intraoperativna radioterapija (IORT) je tehnika koja uključuje preciznu dostavu velike doze ionizirajućeg zračenja na tumor ili ležište tumora tijekom operacije. [22] Intraoperativna radioterapija zahtijeva jedinstvenu opremu pa zbog toga nije dostupna u svakoj zdravstvenoj ustanovi i koristi se daleko manje od standardne teleradioterapije. Osim ranog raka dojke kod starijih i manje rizičnih bolesnika, IORT se može koristiti za liječenje tumora debelog crijeva i mozga.

3.1.2.4. 4D radioterapija

Jednostavno rečeno, 4D radioterapija je terapija koja uzima u obzir fiziološka pomicanja organa, a upravo tu četvrtu dimenziju predstavlja vrijeme. [23] 4D radioterapija se odnosi na bilo koju od tehnika koja uzima u obzir kretanje tumora i to ne samo tijekom liječenja nego i u toku planiranja. To znači da CT sustav skenira pacijenta i ne dobiva samo slike u određenom vremenu, već i niz slika na kojima se područje liječenja može vidjeti u različitim potencijalnim položajima. Sustav planiranja zatim koristi te slike kako bi reproducirao stvarno kretanje pacijenta.

3.1.3. Nuspojave radioterapije

Iako je radioterapija jedna od najuspješnijih metoda liječenja raka dojke i ona također ima svoje nuspojave. Prvo mjesto na kojem se najčešće primijete nuspojave je koža. Kod većine ljudi dolazi do crvenila kože oko područja koje se liječi, a koža s vremenom može postati i tamnija zbog toga što radioterapija potiče proizvodnju melanina. Pacijenti osjećaju bol, suhoću, svrbež i pojačanu osjetljivost kože, a također može doći do toga da se koža počne guliti i ljuštiti za vrijeme tretmana.

Oticanje same dojke i bol u dojci su također nuspojave koje je teško izbjeći tijekom provođenja radioterapije. Otok se u većini slučajeva smiri u roku od nekoliko tjedana, dok se bolovi mogu manifestirati i kao trnci i kao oštri bolovi i obično s vremenom postaju blaži. [24]

Blizine dojke i struktura gornjeg probavnog takta često rezultira upalama grla i razvojem učestalih nelagoda pri gutanju koje mogu otežavati svakodnevni život pacijentice. [24]

U tijeku provođenja radioterapije može doći i do nastanka limfedema koji predstavlja oticanje ruke, šake ili grudi uzrokovano nakupljanjem tekućine u površinskim dijelovima tijela. [24] Generalno nastaje kao posljedica oštećenja limfnog sustava koji je u okolnom tkivu dojke vrlo razvijen.

Osim akutnih nuspojava postoje i kasne koje se mogu javiti čak i nakon završetka radioterapije. U to ubrajamo fibrozu tkiva, proširenja površinskih kapilara poznato također kao telangiektazija te razni učinci na pluća poput upale pluća, suhog kašlja,

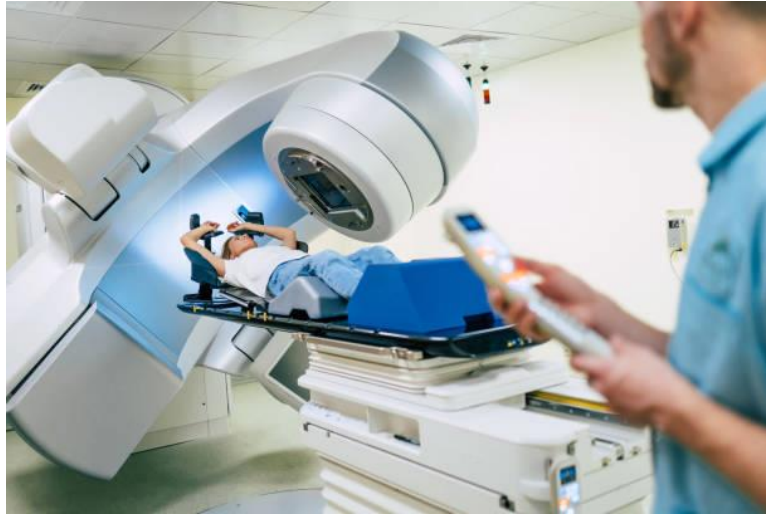otežanog disanja i rjeđe fibroze dijela pluća. Ukoliko se provodi na lijevoj strani uvijek se pazi na izbjegavanje nepotrebne radioterapije srčanog mišića zato što kasnije može dovesti do srčanih problema. [24]

3.2. PLANIRANJE RADIOTERAPIJE

3.2.1. CT simulacija

Kada se nekog pacijenta odluči podvrgnuti radioterapiji, iznimno je važno napraviti precizan plan provođenja radioterapije kako bi terapija bila što logičnije i točnije provedena. Razvojem kompjutorizirane tomografije olakšan je prikaz zahvaćenog tkiva što nam omogućuje precizniju provedbu same terapije, a samim time i bolje ishode liječenja. CT simulacija je prvi korak koji se provodi u izvođenju radioterapije i važno je da ju radiološki tehnolog kvalitetno odradi kako bi daljnji koraci bili uspješni. Sam uređaj je sličan dijagnostičkom CT uređaju, no razlikuje ih stol koji je kod CT simulatora ravan zbog toga što treba biti identičan onom koji se nalazi na linearnom akceleratoru kojim kasnije provodimo samu radioterapiju. Ono što ih također razlikuje su dodatni laser i veći stalak (*engl. "gantry"*) koji omogućuje lakše pozicioniranje pacijenata zbog brojnih imobilizacijskih sredstava koja se svakodnevno upotrebljavaju.

Kod radioterapije karcinoma dojke upotrebljavaju se i imobilizacijska sredstva koja omogućavaju bolju fiksaciju pacijenta i kasnije reproduciranje istog položaja. Pri provođenju CT planiranja pacijentica leži na leđima s rukama iznad glave koje su fiksirane imobilizacijskom opremom, a stavlja se također i imobilizacijska oprema pod noge koja osigurava udoban položaj koji će se ponoviti i pri samoj radioterapiji na linearnom akceleratoru. Tijekom CT simulacije na pacijentovu tijelu se također naprave oznake koje će dalje služiti u terapiji i olakšati pozicioniranje i precizniju isporuku planirane doze zračenja.



Slika 8. Provođenje radioterapije dojke na CT simulatoru

Izvor: <https://www.istockphoto.com/photo/cancer-treatment-in-a-modern-medical-private-clinic-or-hospital-with-a-linear-gm1314465741-402674729>

3.2.2. Organi od rizika

Organi od rizika su organi koji se nalaze u neposrednoj blizini tumora i neizbježno primaju određenu dozu primijenjene radioterapije. Kod provođenja radioterapije karcinoma dojke u organe od rizika ubrajamo srce, pluća, leđnu moždinu, jetru, proksimalni dio nadlaktične kosti i jednjak. [25] Nakon provedenog CT planiranja, o crtaju se navedeni organi od rizika i tek nakon toga se pravi plan zračenja koji će omogućiti što bolju distribuciju doze tumoru uz izbjegavanje navedenih organa što može biti dosta zahtjevno s obzirom na anatomske smještaj. Razvojem sve boljih tehnika snimanja apsorbirane doze organa od rizika s vremenom postaju sve manje, ali nikad neće moći biti svedene na 0.

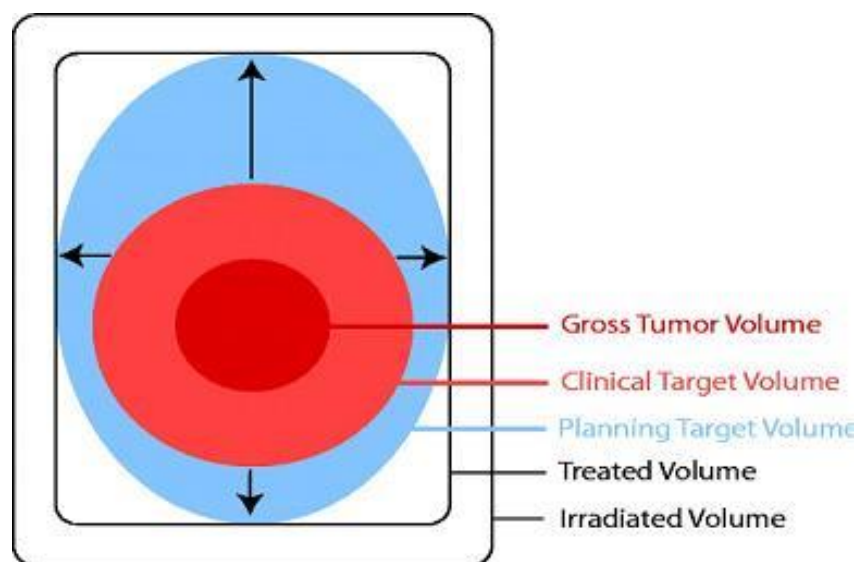
3.2.3. Određivanje ciljnog volumena

Nakon što su obavljene CT simulacije i o crtani organi od rizika, određuju se ciljni volumeni. U ciljne volumene ubrajamo GTV (*engl. Gross Tumor Volume*), CTV (*engl. Clinical Target Volume*) i PTV (*engl. Planning Target Volume*).

GTV je onaj volumen koji možemo vidjeti, palpirati ili snimiti i predstavlja prvi korak u daljnjem određivanju ciljnih volumena. Osim primarnog sjajla tumora, u GTV se uključuju i okolni limfni čvorovi koje je tumor zahvatio i GTV odgovara području gdje je gustoća tumorskih stanica najveća. Iako je konceptualno GTV najlakši za definirati, u praksi njegovi rubovi nisu uvijek najjasniji. [26]

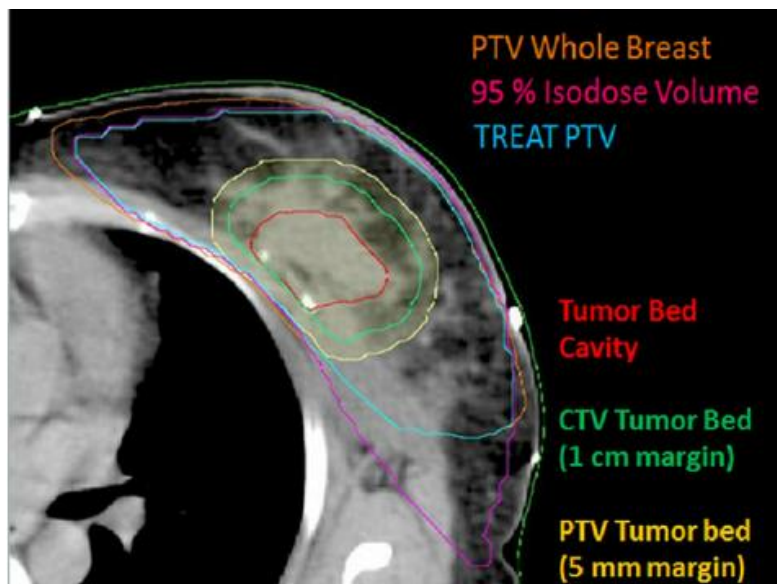
CTV je volumen koji obuhvaća GTV i dodatnu marginu u kojoj se nalazi suspektno subkliničko područje bolesti. CTV je izuzetno važan jer se to područje mora pravilno tretirati ukoliko želimo postići izlječenje. Pretpostavlja se da je gustoća tumorskih stanica u području CTV-a niža pa shodno tome tu možemo primijeniti manju dozu zračenja. Često CTV ne možemo prikazati slikovnim metodama i to je općenito najteži volumen za definiranje jer zahtijeva kliničku procjenu rizika i opsega širenja za koju je potrebno opsežno prethodno iskustvo na velikom broju pacijenata. Na margine CTV velik utjecaj imaju tehnike snimanja koje su s vremenom postale preciznije u prikazivanju GTV-a pa se samim time rub GTV-a proširio, a margina CTV-a smanjila iako je konačna veličina CTV-a ostala ista. Ono što najčešće ograničava tumor u njegovom širenju je anatomska građa organa i njegove okoline što je bitno uzeti u obzir pri izradi CTV-a. [26]

PTV je sljedeći volumen s većim marginama koji u sebi sadrži CTV, a samim time i GTV. Ideja na kojoj je koncipiran PTV leži u tome da se zapravo njime sa sigurnošću potvrdi da je predviđena doza dostavljena CTV-u te da se pokriju oni propusti do kojih dolazi zbog fiziološkog pomicanja pacijenta (npr. disanje) i greškama prilikom namještaja. Na slici 9 shematski su prikazani odnosi pojedinih ciljnih volumena. [26]



Slika 9. Prikaz odnosa GTV-a, CTV-a i PTV-a

Izvor: https://www.radiation-therapy-review.com/Treatment_Volume.html



Slika 10. Ciljni volumeni kod tumora dojke i njihove margine.

Izvor: https://www.researchgate.net/figure/Target-volume-delineation-note-metal-wires-are-used-to-mark-extent-of-breast_fig1_271219075

Gledajući GTV, CTV i PTV kod raka dojke, jedan od problema koji se može javiti je određivanje njihovih margina. Tako naprimjer CTV uznapredovanog karcinoma dojke uključuje najčešće stijenku prsnog koša, regiju aksilarnog čvora, regiju unutarnjeg mliječnog čvora te supraklavikularnu i infraklavikularnu jamu. Kaudalna granica CTV - a se klinički određuje na temelju markera postavljenih za vrijeme CT simulacije. PTV je određen CTV-om, ali uz proširenje od 0.5 cm u svim smjerovima radi boljeg pokrića tkiva dojke. PTV-u se obično isporučuje 95% propisane doze (kod uznapredovanog karcinoma dojke to iznosi 47.5 Gy) uz pokušaj da okolna tkiva kao što su pluća prime najviše 30% propisane doze što bi u ovom slučaju iznosilo 5 Gy za lijevo pluće ukoliko se radi o lijevostranom karcinomu dojke. [28] Inače, proširenje CTV do PTV kreće se od 0,5 do 1 cm. Kako bi se osigurala doza za prsni koš, PTV se može proširiti u rebra oko 2 mm. Također je bitno na početku postaviti točne granice GTV-a kod karcinoma dojke zbog lokalne kontrole jer je zbog gustoće dojki sposobnost vizualizacije slaba.

3.2.4. Indikacije za primjenu radioterapije kod raka dojke

U indikacije za primjenu radioterapije kod raka dojke spadaju primarno zračenje lokalnog tumora tumora, adjuvantna radioterapija nakon operacije, neoadjuvantna radioterapija prije operacije i palijativna radioterapija.

Primarno zračenje lokalnog tumora podrazumijeva primjenu visokih doza zračenja za ubijanje stanica raka i smanjenje tumora.

Adjuvantna radioterapija je vrsta zračenja koja se primjenjuje nakon kirurškog zahvata odstranjenja dojke odnosno mastektomije. Preporučuje se kod pacijentica s visokim rizikom od lokalnog ili lokoregionalnog povratka bolesti tj. kod pacijentica čiji je primarni tumor bio veći od 5 cm i kojima su bila zahvaćena najmanje 4 limfna čvora. [27] Pregled randomiziranih ispitivanja radioterapije sugerira da ona poboljšava lokalnu kontrolu i smanjuje rizik od sistemskog recidiva, iako su dugotrajni vaskularni učinci smanjili svaki dobitak u ukupnom preživljenju. [29] Ukoliko je pacijentica podvrgnuta poštenom zahvatu (odstranjen samo dio dojke), tada je adjuvantna radioterapija obavezna metoda liječenja i prevencije ponovnog povratka bolesti. Terapijski snop je usmjeren na zid prsnog koša i često uključuje regionalne limfne čvorove koji dreniraju dojku. Pokazalo se da terapija zračenjem nakon radikalne mastektomije poboljšava lokalnu kontrolu i ukupno preživljenje. [30] Frakcioniranje se većinom izvodi 50 Gy u 25 frakcija nakon operacije.

Primjena neoadjuvantne radioterapije u liječenju pacijentica s karcinomom dojke može pojednostavniti onkološko liječenje, osigurati kemosenzibilizaciju za poboljšanje patološkog odgovora prije konačne operacije i pružiti alternativu liječenja pacijentima pozitivnim na estrogenske receptore za koje je manje vjerojatno da će odgovoriti na kemoterapiju. Postoji mišljenje da se u pažljivo odabranoj podskupini pacijenata prema njihovim histopatološkim i molekularnim značajkama, može izbjeći potreba za kirurškim zahvatom i na taj način omogućiti izlječenje. [31] Doze iznose između 25 i 60 Gy za cijelu dojku i drenirajuće limfne čvorove.

Palijativna radioterapija se provodi kada znamo da do izlječenja neće doći, ali njome možemo poboljšati kvalitetu života pacijentice. Palijativna RT za tumor dojke je učinkovit tretman za presadnice u kostima i mozgu, potkožne metastaze, periferne limfne

čvorove, bol, krvarenje, ulceracije, iscjedak i nelagodu. [32] Frakcioniranje se obavlja s 30 Gy u 15 frakcija.

3.3. NOVITETI U LIJEČENJU RAKA DOJKE

3.3.1. Akcelerirano zračenje dijela dojke

Akcelerirano djelomično zračenje dojke obuhvaća nekoliko učinkovitih pristupa koji su pogodni za pacijentice s ranootkrivenim rakom dojke nakon operacije očuvanja dojke. Ovi pristupi uključuju brahiterapiju s komercijalnim uređajima temeljenim na balonima, komercijalne intersticijske uređaje, intersticijske katetere i 3D konformalni pristup isporuke snopa zračenja. Za ovu vrstu pristupa najprikladnije su pacijentice od minimalno 50 godina, one koje imaju negativne margine minimalno 2 mm, a imaju primarni tumor veličine do 2 cm. Radioterapija vanjskim snopom za akcelerirano djelomično zračenje dojke proučavana je s nekoliko vrsta zračenja (fotoni, elektroni i protoni) kao i s nekoliko vrsta isporuke kao što su 3D konformalna radioterapija, IMRT i tomoterapija. Općenito, radioterapija vanjskim snopom nudi izvrsnu pokrivenost ciljnog volumena i homogenost doze. Protonska terapija može smanjiti dozu za nezahvaćenu ipsilateralnu dojku, srce i pluća na račun smanjenja ciljnog volumena i povećane kožne toksičnosti. Također, razvija se i interes za stereotaksijsku radioterapiju tijela putem CyberKnifea i planira se provoditi putem akceleriranog zračenja dijela dojke. CyberKnife radiokirurgija za rak dojke danas je još uvijek eksperimentalna metoda, međutim rani podaci pokazuju dobru izvedivost i sigurnost u kratkom razdoblju praćenja od 18 mjeseci. [33]

3.3.2. Hipofrakcionirano zračenje cijele dojke

Danas je hipofrakcionirano zračenje cijele dojke standardna opcija kod zračenja dojke većine žena. Kada ga uspoređujemo s konvencionalnim frakcioniranjem možemo zaključiti da je lokalna kontrola jednaka, a kozmetički rezultati i komplikacije jednaki ili neznatno lošiji. Postoje mnoge potencijalne prednosti koje uključuju praktičnost za pacijenta, smanjena kožna toksičnost i smanjeni troškovi zdravstvene njege. Međutim, postoje određena ograničenja kod proširenja ukupnih prednost za korištenje hipofrakcioniranog zračenja cijele dojke za specifične podskupine. Također, još uvijek postoje kontroverze kod korištenja ove radioterapijske tehnike kod žena mlađih od 50

godina, viših stadija tumora i tumora koji zahtijevaju "booster" dozu. Velike dojke i velika udaljenost između srednjih aksilarnih linija se smatraju relativnim kontraindikacijama zbog toga što dolazi do heterogenosti doze u dojci koje može ići čak i do 7%. Konvencionalno frakcioniranje i dalje ostaje standard za žene koje imaju nehomogenost doze veću od 7%, zahtijevaju kemoterapiju ili trebaju zračenje regionalnog limfnog čvora. [33]

4. ZAKLJUČAK

Radioterapija karcinoma dojke je ključna metoda u liječenju ove zloćudne bolesti. O načinu provođenja radioterapije najviše ovisi to u kojem se stadiju nalazi rak, a za njegovo otkrivanje danas postoji nekoliko modaliteta kao što su mamografija koja je zlatni standard, ultrazvuk, magnetska rezonanca i na kraju sama biopsija tkiva. Nakon što je utvrđena prisutnost raka, pacijentica se podvrgava pretragama koje će slikovno utvrditi postojanje metastaza. To su CT prsišta, trbuha, zdjelice i mozga i scintigrafija kosti. Pomoću TNM klasifikacije se određuje stadij bolesti i stupanj proširenosti bolesti te planira strategija liječenja koja često uključuje i radioterapiju. Liječnik određuje indikaciju za zračenje, terapijski volumen, ukupnu dozu zračenja i način frakcioniranja. Kako je već spomenuto da je radioterapija vrlo složena tehnika koja mora biti smišljeno odrađena, postoje i razne radioterapijske tehnike koje na različit način isporučuju predviđenu dozu, a u to spadaju 3D konformalna radioterapija, IMRT, IORT i 4D radioterapija. Značajnu ulogu u radioterapijskom liječenju raka dojke ima radiološki tehnolog koji provodi i CT simulaciju – početni korak u planiranju radioterapije. Nakon toga se ocrtavaju organi od rizika, ciljni volumeni (GTV, CTV i PTV), a sama radioterapija može biti primijenjena prije operacije, nakon operacije i u palijativne svrhe. Noviji pristupi radioterapije raka dojke uključuju hipofrakcionirano zračenje i akcelerirano zračenje dijela dojke.

5. LITERATURA

1. Vrdoljak E, Šamija M, Kusić Z, Petković M, Gugić D, Krajina Z. Klinička onkologija. Zagreb: Medicinska naklada; 2013.

2. TheachMeAnatomy, The Breasts

Dostupno na: <https://teachmeanatomy.info/thorax/organs/breasts/> pristupljeno: 2.5.2022.

3. National Cancer Institute, SEER Training Modules

Dostupno na: <https://training.seer.cancer.gov/breast/anatomy/> pristupljeno: 2.5.2022.

4. Rivard AB, Galarza-Paez L, Peterson DC. Anatomy, Thorax, Breast. 2021 Jul 26

5. Feng Y, Spezia M, Huang S, Yuan C, Zeng Z, Zhang L, Ji X, Liu W, Huang B, Luo W, Liu B, Lei Y, Du S, Vuppalapati A, Luu HH, Haydon RC, He TC, Ren G. Breast cancer development and progression: Risk factors, cancer stem cells, signaling pathways, genomics, and molecular pathogenesis. Genes Dis. 2018 May 12;5(2):77-106.

6. Cancer Treatment Centers of America, Breast cancer types

Dostupno na: <https://www.cancercenter.com/cancer-types/breast-cancer/types> pristupljeno: 6.5.2022.

7. Hrvatski zavod za javno zdravstvo, Odjel za programe probira raka dojke

Dostupno na: <https://www.hzjz.hr/sluzba-epidemiologija-prevencija-nezaraznih-bolesti/odjel-za-programe-probira-raka-dojke/> pristupljeno: 6.5.2022.

8. RadiologyInfo.org, Mammography

Dostupno na: <https://www.radiologyinfo.org/en/info/mammo> pristupljeno: 7.5.2022.

9. Johns Hopkins Medicine, Mammogram procedure

Dostupno na: <https://www.hopkinsmedicine.org/health/treatment-tests-and-therapies/mammogram-procedure> pristupljeno: 7.5.2022.

10. Malherbe K, Annamaraju P. Breast Ultrasound. 2022 Jan 21.

11. Xue S, Zhao Q, Tai M, Li N, Liu Y. Correlation between Breast Ultrasound Microcalcification and the Prognosis of Breast Cancer. *J Healthc Eng*. 2021 Nov 29;2021:6835963
12. Gunduru M, Grigorian C. Breast Magnetic Resonance Imaging. 2021 Aug 31. In: *StatPearls [Internet]*. Treasure Island (FL): StatPearls Publishing; 2022 Jan–.
13. BreastCancer, org.
Dostupno na: <https://www.breastcancer.org/screening-testing/chest-x-ray> pristupljeno: 3.6.2022.
14. MedScape, Brain Metastasis Imaging
Dostupno na: <https://emedicine.medscape.com/article/338239-overview> pristupljeno: 3.6.2022.
15. Hamaoka T, Madewell JE, Podoloff DA, Hortobagyi GN, Ueno NT. Bone imaging in metastatic breast cancer. *J Clin Oncol*. 2004 Jul 15;22(14):2942-53
16. National Cancer Institute
Dostupno na: <https://www.cancer.gov/publications/dictionaries/cancer-terms/def/radiotherapy> pristupljeno: 8.5.2022.
17. Mayer C, Kumar A. Brachytherapy. 2022 Feb 7. In: *StatPearls [Internet]*. Treasure Island (FL): StatPearls Publishing; 2022 Jan
18. Flowers P, Theopold K, Langley R, Robinson W; Open Stax College, Chemistry 2e, Rice University, Texas, 2019.
19. Radiopaedia, Fractionation(radiation therapy)
Dostupno na: <https://radiopaedia.org/articles/fractionation-radiation-therapy> pristupljeno: 15.5.2022.
20. Radiopaedia, 3D conformal radiation therapy
Dostupno na: <https://radiopaedia.org/articles/3d-conformal-radiation-therapy> pristupljeno: 15.5.2022.

21. Chiavassa S, Bessieres I, Edouard M, Mathot M, Moignier A. Complexity metrics for IMRT and VMAT plans: a review of current literature and applications. *Br J Radiol.* 2019 Oct;92(1102):20190270
22. Pilar A, Gupta M, Ghosh Laskar S, Laskar S. Intraoperative radiotherapy: review of techniques and results. *Ecancermedicalsience.* 2017 Jun 29;11:750
23. Herk M, 4D Radiotherapy, *Clinical Oncology*, April, 2007
24. Breast Cancer Now, The research and care charity
Dostupno na: <https://breastcancernow.org/information-support/facing-breast-cancer/going-through-breast-cancer-treatment/side-effects/side-effects-radiotherapy>
pristupljeno: 11.5.2022.
25. Dundas K, Pogson E, Batumalai V, Boxer M, Yap M, Delaney G, Metcalfe P, Holloway L, Australian survey on current practices for breast radiotherapy, *Journal of medical imaging and radiation oncology*, August 2015
26. Burnet NG, Thomas SJ, Burton KE, Jefferies SJ. Defining the tumour and target volumes for radiotherapy. *Cancer Imaging.* 2004 Oct 21;4(2):153-61
27. Chew HK. Adjuvant therapy for breast cancer: who should get what? *West J Med.* 2001 Apr;174(4):284-7.
28. Yu, Pei-Chieh & Wu, Ching-Jung & Nien, Hsin-Hua & Lui, Louis & Shaw, Suzun & Tsai, Yu-Lun. (2018). Tangent-based volumetric modulated arc therapy for advanced left breast cancer. *Radiation Oncology.* 13. 10.1186/s13014-018-1167-y.
29. Favourable and unfavourable effects on long-term survival of radiotherapy for early breast cancer: an overview of the randomised trials. Early Breast Cancer Trialists' Collaborative Group. *Lancet.* 2000 May 20;355(9217):1757-70.
30. Remick J, Amin NP. Postmastectomy Breast Cancer Radiation Therapy. 2022 Jan 4. In: StatPearls [Internet]. Treasure Island (FL): StatPearls Publishing; 2022 Jan
31. Ahmed M, Jozsa F, Douek M. A systematic review of neo-adjuvant radiotherapy in the treatment of breast cancer. *Ecancermedicalsience.* 2021 Jan 22;15:1175.

32. Jacobson G, Galper S.L., Dromi Sahadi I, Symon Z, Rabin T, Ben-David M.A., Palliative Breast Radiation – Effectiveness, Fractination, and Toxicity, International Journal of Radiation Oncology, 2017 Oct
33. Castaneda SA, Strasser J. Updates in the Treatment of Breast Cancer with Radiotherapy. Surg Oncol Clin N Am. 2017 Jul;26(3):371-38

6. ŽIVOTOPIS

OSOBNİ PODACI

Ime i prezime: Mirta Barbir

Datum rođenja: 13.5.2000.

Mjesto rođenja: Vinkovci

E-mail: barbir.mirta@gmail.com

OBRAZOVANJE

2007. – 2015. : Osnovna škola Ivana Kozarca, Županja

2015. – 2019. : Opća gimnazija, Županja

2019. – 2022. : Sveučilište u Splitu, Sveučilišni odjel zdravstvenih studija, sveučilišni preddiplomski studij radiološke tehnologije