

CT kolonografija

Ruić, Marija

Undergraduate thesis / Završni rad

2022

Degree Grantor / Ustanova koja je dodijelila akademski / stručni stupanj: **University of Split / Sveučilište u Splitu**

Permanent link / Trajna poveznica: <https://um.nsk.hr/um:nbn:hr:176:282756>

Rights / Prava: [In copyright](#)/[Zaštićeno autorskim pravom.](#)

Download date / Datum preuzimanja: **2025-01-13**



Repository / Repozitorij:

[Repository of the University Department for Health Studies, University of Split](#)



SVEUČILIŠTE U SPLITU
Podružnica
SVEUČILIŠNI ODJEL ZDRAVSTVENIH STUDIJA
PREDDIPLOMSKI SVEUČILIŠNI STUDIJ
RADIOLOŠKA TEHNOLOGIJA

Marija Ruić

CT KOLONOGRAFIJA

Završni rad

Split, 2022.

SVEUČILIŠTE U SPLITU
Podružnica
SVEUČILIŠNI ODJEL ZDRAVSTVENIH STUDIJA
PREDDIPLOMSKI SVEUČILIŠNI STUDIJ
RADIOLOŠKA TEHNOLOGIJA

Marija Ruić

**CT KOLONOGRAFIJA
CT COLONOGRAPHY**

Završni rad/ Bachelor's Thesis

Mentor:

Tatjana Matijaš, mag. rad. techn., pred.

Split, 2022.

ZAHVALA

Velika zahvala dragoj mentorici Tatjani Matijaš, mag. rad. tech. pred., na pomoći i strpljenju tijekom pisanja ovog završnog rada te konstantnoj potpori za vrijeme cijelog studiranja.

Na prvom mjestu, hvala mojim roditeljima i dragom Bogu bez kojih ništa od postignutog ne bi bilo moguće. Posebno hvala mojoj braći i sestri što su mi bili oslonac tijekom cijelog života, a posebno za vrijeme studiranja. Hvala im na podršci, pomoći, ukazanoj ljubavi i razumijevanju. Mojim kolegama i prijateljima hvala na uzajamnom poštovanju, dobroti i konstantnoj motivaciji od prvog do zadnjeg dana studija. Hvala i ostalim bliskim ljudima koji su na bilo koji način utjecali da postanem osoba kakva sam danas, djelić ovog uspjeha pripada svima njima.

TEMELJNA DOKUMENTACIJSKA KARTICA

ZAVRŠNI RAD

Sveučilište u Splitu
Sveučilišni odjel zdravstvenih studija
Radiološka tehnologija

Znanstveno područje: Biomedicina i zdravstvo
Znanstveno polje: Kliničke medicinske znanosti

Mentor: Tatjana Matijaš, mag. rad. techn., pred.

CT KOLONOGRAFIJA Marija Ruić, 611150

Sažetak:

Uvod: Kompjutorizirana tomografska kolonografija dijagnostička je metoda koja se razvijala više od desetljeća i postoji veliki broj provedenih studija u svrhu opisivanja njenih mogućnosti. Upotrebom CT uređaja novih generacija te softverskim napredcima omogućena je analiza debelog crijeva u relativno kratkom vremenu. S druge strane, visoka osjetljivost za detekciju polipa te otkrivanje abnormalnosti sluznice CTC čine zanimljivom i poželjnom metodom.

Cilj rada: U ovome radu cilj je odrediti prednosti te nedostatke CT kolonografije, a ujedno i njenu ulogu prilikom probira karcinoma debelog crijeva.

Rasprava: U usporedbi s kolonoskopijom CTC predstavlja manje invazivnu tehniku za koju nije potrebna sedacija. Osim prednosti, CT kolonografija povezana je s nekim nedostacima. Pregledom istraživanja dokazan je vrlo mali postotak komplikacija koje se mogu javiti tijekom postupka, a glavno ograničenje CTC predstavlja ionizirajuće zračenje. Unatoč tome, proglašena je sigurnom i prihvatljivom metodom. Upravo zbog toga koristi se za brojne indikacije, a važna je njegova uloga za otkrivanje kolorektalnog karcinoma. Zbog činjenice da karcinom debelog crijeva predstavlja veliki problem u svijetu, njegova učestalost i smrtnost pokušava se smanjiti koristeći metode probira. U odnosu na druge tehnike, CTC nudi sigurniju i točnu procjenu stanja debelog crijeva. Iako kolonoskopija predstavlja zlatni standard, ukoliko je kontraindicirana ili nemoguća za izvesti, CTC je prihvatljiva alternativa.

Zaključak: CT kolonografija u konačnici predstavlja idealnu ravnotežu zbog minimalne invazivnosti, a visoke osjetljivosti. Napretkom tehnologije, CT uređaja i softvera, značajno će rasti i osigurati svoje mjesto u zdravstvu.

Ključne riječi: CT kolonografija; debelo crijevo; kolorektalni karcinom; program probira

Rad sadrži: 40 stranica, 11 slika, 1 tablica, 0 priloga, 64 literaturnih referenci.

Jezik izvornika: hrvatski

BASIC DOCUMENTATION CARD

BACHELOR THESIS

University of Split
University Department for Health Studies
Radiology Technology

Scientific area: Biomedicine and health care

Scientific field: Clinical medical sciences

Supervisor: Tatjana Matijaš, mag. rad. techn., lect.

CT COLONOGRAPHY

Marija Ruić, 611150

Summary:

Introduction: Computed tomographic colonography is a diagnostic method that has been developed for more than a decade and there are a large number of studies conducted to describe its capabilities. The use of new generation CT devices and software advances have enabled the analysis of the colon in a relatively short time. On the other hand, high sensitivity for polyp detection and detection of CTC mucosal abnormalities make it an interesting and desirable method.

Aim: In this paper, the aim is to determine the advantages and disadvantages of CT colonography, as well as its role in screening for colon cancer.

Discussion: Compared to colonoscopy, CTC is a less invasive technique that does not require sedation. In addition to the advantages, CT colonography is associated with some disadvantages. A review of the research proved a very small percentage of complications that can occur during the procedure, and the main limitation of CTC is ionizing radiation. Nevertheless, it has been declared a safe and acceptable method. That is why it is used for numerous indications, and its role in detecting colorectal cancer is important. Due to the fact that colon cancer is a major problem in the world, its incidence and mortality are trying to be reduced using screening methods. Compared to other techniques, CTC offers a safer and more accurate assessment of colon status. Although colonoscopy is the gold standard, if it is contraindicated or impossible to perform, CTC is an acceptable alternative.

Conclusion: CT colonography ultimately represents an ideal balance due to minimal invasiveness and high sensitivity. With the advancement of technology, CT devices and software, it will grow significantly and secure its place in healthcare.

Keywords: CT colonography; colon; colorectal cancer; screening program

Thesis contains: 40 pages, 11 figures, 1 table, 0 supplements, 64 references.

Original in: Croatian

SADRŽAJ

SAŽETAK	I
SUMMARY	II
SADRŽAJ.....	III
1. UVOD.....	1
1.1 ANATOMIJA DEBELOG CRIJEVA	2
1.3 POVIJESNI PREGLED CT KOLONOGRAFIJE.....	5
1.4 INDIKACIJE I KONTRAINDIKACIJE	7
1.5 PRIPREMA PACIJENTA	8
1.6 OPIS I POSTUPAK CT KOLONOGRAFIJE.....	10
2. CILJ RADA.....	13
3. RASPRAVA.....	14
3.1 PREDNOSTI CTC.....	14
3.1.1 Dijagnostička važnost CT kolonografije.....	14
3.1.2. Analiza slike.....	16
3.1.3 Računalno potpomognuta detekcija	17
3.2 NEDOSTATCI CTC.....	18
3.2.1 Komplikacije CT kolonografije	18
3.2.2 Doza zračenja	19
3.2.3 Artefakti CT kolonografije.....	21
3.3 PROGRAM PROBIRA	24
3.3.1 CT kolonografija kao probirna metoda	26
3.3.2 Usporedba s ostalim metodama probira	28
3.3.3 Može li CT kolonografija zamijeniti kolonoskopiju u otkrivanju kolorektalnih lezija?	30
4. ZAKLJUČAK.....	32
5. LITERATURA	33
6. ŽIVOTOPIS	40

1. UVOD

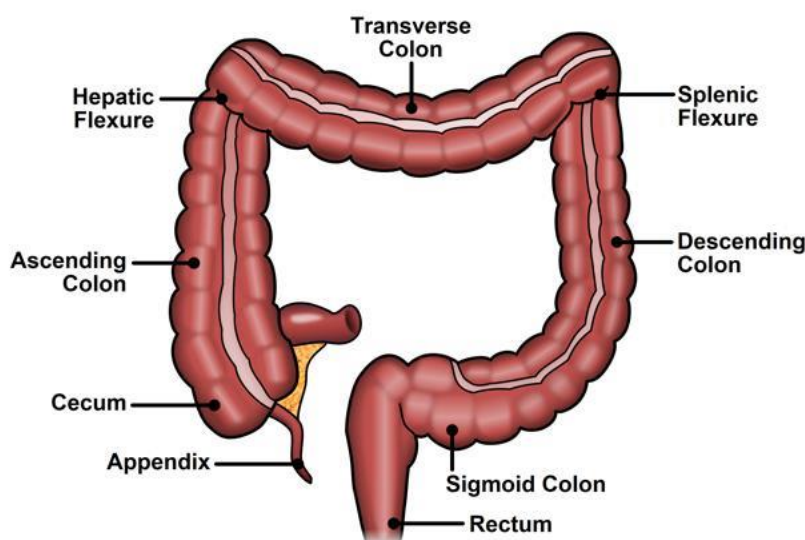
Maligne bolesti u svijetu predstavljaju veliki zdravstveni problem. Prema dostupnim informacijama, broj oboljelih i umrlih značajno raste iz godine u godinu. Prevencija, dijagnostika i liječenje upravo zbog toga predstavljaju važnu ulogu za što uspješnije liječenje te kontrolu bolesti. Osim što dolazi do opterećenja zdravstvenog sustava, maligne bolesti predstavljaju i veliki izazov za medicinske djelatnike.

Karcinom debelog crijeva jedan je od glavnih uzroka smrtnosti u svijetu, a u Hrvatskoj zauzima drugo mjesto. Kod muškaraca nalazi se iza raka pluća, a kod žena ispred raka dojke [1]. To je maligna bolest koja narušava kvalitetu života te dovodi do brojnih komplikacija. Predisponirajući čimbenici za razvoj bolesti mogu biti genetika, osobna i obiteljska anamneza, način života, konzumacija duhana i alkohola te prekomjerna tjelesna težina. Zbog činjenice da je incidencija karcinoma debelog crijeva manja kod slabije razvijenih zemalja, može se uvidjeti povezanost pojave karcinoma te novog načina života [2]. Razvoj karcinoma odvija se sporo, a korištenjem metoda prevencija moguće je njegovo rano otkrivanje i liječenje. Takvi postupci nazivaju se tehnike probira (engl. *screening methods*) te se provode među zdravom i rizičnom populacijom. Program za rano otkrivanje karcinoma debelog crijeva naziva se test na okultno fekalno krvarenje. U Hrvatskoj se provodi od 2008. godine kod osoba oba spola, iznad 50 godine. Ukoliko se nalaz pokaže pozitivan, pacijenta se dalje šalje na kolonoskopiju kao dijagnostičku metodu. Neke zemlje prakticiraju i primjenu CT kolonografije kao probirne metode zbog svoje neinvazivnosti. Bolesnici kod kojih se karcinom debelog crijeva otkrije u ranijoj fazi imaju 90% šanse za preživljavanje, dok pacijenti sa razvijenom bolesti samo 10%. Svake godine otkrije se otprilike oko 3 500 novooboljenih, s time da je u većini slučajeva bolest već metastazirala. Veliki dio pacijenata ostaje i nedijagnosticiran zbog zanemarivanja simptoma bolesti [1].

Korištenjem dostupnih terapijskih i dijagnostičkih metoda, te spomenute tehnike probira moguće je ukupno smanjenje oboljelih te broj umrlih od karcinoma debelog crijeva. Rano otkrivanje bolesti također dovodi do poboljšanja kvalitete života pacijenta.

1.1 ANATOMIJA DEBELOG CRIJEVA

Debelo crijevo (lat. *intestinum crassum*) pripada probavnom sustavu, a proteže se od ilealnog ušća do anusa. Njegova duljina iznosi 1.5 m, što ga čini kraćim od tankog crijeva. S obzirom na građu i funkciju debelo crijevo se dijeli na tri dijela: slijepo crijevo s crvuljkom (lat. *caecum et appendix vermiformis*), sito crijevo (lat. *colon*) te ravno crijevo (lat. *rectum*). Početni dio debelog crijeva predstavlja slijepo crijevo s crvuljkom na koji se nastavlja sito crijevo. S obzirom na položaj postoje četiri tipa kolona. Uzlazni kolon (lat. *colon ascendens*) polazi od slijepog crijeva te se nastavlja u poprečni kolon (lat. *colon transversum*). Nakon njega slijedi silazni kolon (lat. *colon descendens*), koji se spušta do sigmoidnog kolona (lat. *colon sigmoideum*), a predstavlja završni dio sita crijeva. Ravno crijevo treći je dio debelog crijeva koje završava čmarnim otvorom (lat. *anus*) [3]. Anatomija debelog crijeva prikazana je na slici 1.



Slika 1. Anatomija debelog crijeva

Izvor: <https://www.eposts.co/wp-content/uploads/2018/12/1-tecgiH1IirAJYx4TT6-9Bg.jpeg>

Na površini debelog crijeva nalaze se uzdužne trake (lat. *taenie coli*) te vrećasta proširenja (lat. *haustreae coli*). Također, cijelo debelo crijevo pokrivaju tri sloja: sluznica, mišićnica te serozna ovojnica. Svaki od navedenih slojeva ima svoju ulogu te štiti crijevo od vanjskih čimbenika [3].

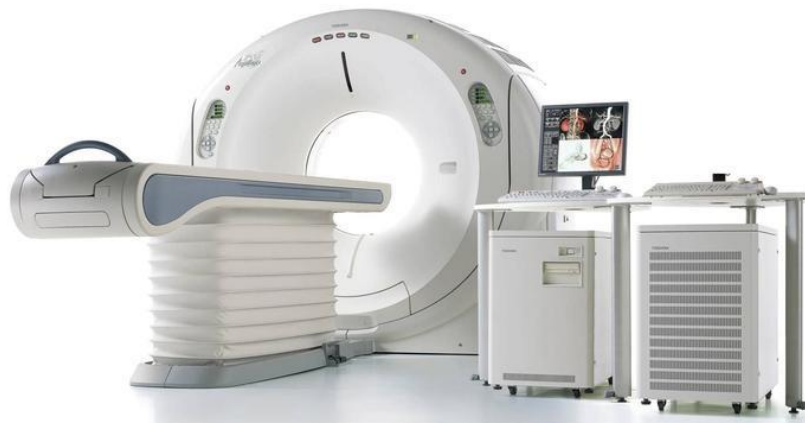1.2 KOMPJUTORIZIRANA TOMOGRAFIJA

Kompjutorizirana tomografija, CT (engl. *Computed Tomography*) predstavlja digitalnu radiološku metodu gdje se korištenjem uskog snopa rendgenskih zraka dobivaju poprečni (aksijalni) presjeci snimanog tijela [4]. Zbog brze rotacije snopa, računalo prikuplja i obrađuje podatke iz tijela pacijenta te stvara slike presjeka koji se nazivaju tomografski. Nakon što se obradi određeni broj presjeka, računalo ih slaže kako bi se formirala trodimenzionalna slika pacijenta [5]. Metoda kompjutorizirane tomografije prva je radiološka metoda koja je omogućila uvid u unutrašnjost tijela te spriječila superponiranje struktura [6].

Otkriće metode pripisuje se Godfreyu Hounsfieldu i Allenu Cormacku koji su 1979. godine dobili Nobelovu nagradu „za otkriće kompjuterski asistiranje tomografije, revolucionarne radiološke metode osobito u istraživanju bolesti nervnog sistema“ [6]. U prošlosti, CT uređaji radili su samo aksijalne slike te se zbog toga koristio naziv kompjutorizirana aksijalna tomografija, CAT (engl. *Computed Axial Tomography*). Prvi komercijalni CT uređaj konstruiran je 1972. godine, a prvi pregled napravljen je na ljudskome mozgu [4]. Kroz dugi niz godina, CT uređaji su se usavršavali i prolazili kroz niz generacija. Današnji standard predstavlja spiralni CT gdje rendgenska cijev rotira oko pacijenta, a stol se automatski pokreće za vrijeme snimanja. Tako se formira „spirala“ oko pacijenta koja omogućava analizu velikog područja u kratko vrijeme.

Uređaj za kompjutoriziranu tomografiju (Slika 2.), sastoji se od [7]:

- Kućišta (engl. *Gantry*)
- Stola
- Visokofrekventnog generatora
- Upravljačkog stola s računalom
- Uređaja za pohranu slike



Slika 2. Prikaz dijelova uređaja za CT

Izvor:<http://nebula.wsimg.com/26344ef57e5e79eec5e603b758ba8194?AccessKeyId=612E34C93A6FD28D969F&disposition=0&alloworigin=1>

Gentrij unutar sebe sadrži i rendgensku cijev, detektore i sustav za hlađenje. Također, u njegovom središtu nalazi se otvor kroz koji prolazi stol s tijelom pacijenta [7].

Postupak dobivanja slike temelji se na slabljenju, odnosno atenuaciji rendgenskih zraka te njihovim bilježenjem na detektorima. Dio zračenja koje prođe kroz tijelo pacijenta može se apsorbirati, a ostatak rendgenskih zraka gubi dio svoje energije. S obzirom na građu, tkivne karakteristike tijela te energiju zračenja dolazi do varijacija u slabljenju rendgenskih zraka koji se definiraju koeficijentom apsorpcije [4]. Detektori registriraju atenuirano zračenje te proizvode električni signal koji će se kasnije koristiti za rekonstrukciju slike. Smješteni su obliku luka koji se naziva detektorska banana. Današnji uređaji posjedu i preko 300 redova detektora. Svaki od njih radi na principu scintilacije, gdje je količina apsorbirane energije proporcionalna količini emitiranog zračenja [7].

Glavno obilježje CT-a predstavlja njegova velika osjetljivost za detekciju atenuacije rendgenskih zraka nakon prolaska kroz tijelo. U usporedbi s konvencionalnim filmom, osjetljivost je veća za 100 puta. Atenuacijske vrijednosti iskazuju se brojem, koji se naziva CT broj ili Hounsfieldova jedinica. Raspon vrijednosti je od -1000 do $+3000$, s obzirom na vodu koja ima atenuacijski broj 0. Upotrebom CT brojeva omogućen je prikaz parenhimskih organa te koštanog sustava. Po pravilu, mast će na slici imati vrijednost -100 , dok će kost biti prikazana CT brojevima u rasponu od 800 - 3000 . U novije vrijeme mogući su i rasponi od $-10\,000$ do $+30\,000$, za bolji prikaz implantata ili umjetnih kukova [4].

Razvojem tehnologije dolazilo je do razvoja i usavršavanja novih uređaja za kompjutoriziranu tomografiju. Danas postoje brojne mogućnosti i alternative s obzirom na broj rendgenskih cijevi te detektora. Ultrabrzi CT (engl. *Ultrafast CT*) koristi se zadnjih desetak godina te se koristi prilikom pretraga srca. Veliki broj rotacija omogućuje više slika srca tijekom jednog otkucaja, veći broj detalja te smanjuje vrijeme pretrage [8]. U početcima, uređaji su koristili 80 okretanja tijekom jedne minute, a danas su moguće rotacije cijevi brzinama od 250 m/s [1]. Višeslojna kompjutorizirana tomografija, MSCT (engl. *Multi Slice Computed Tomography*) predstavlja jednu od modernih metoda kompjutorizirane tomografije. Najvažnija karakteristika uređaja jest veliki broj detektora te se zbog toga u svijetu naziva i multidetektorska kompjutorizirana tomografija, MDCT (engl. *Multi Detector Computed Tomography*). S obzirom na građu uređaja te mogućnosti snimanja, omogućen je pregled velikih volumena u kraćem vremenu. Osim njegovih prednosti, MSCT uređaj zahtijeva veliku tehničku opremljenost zbog rekonstrukcije slike [9]. CT uređaji s dvostrukim izvorom, DSCT (engl. *Dual Source Computed Tomography*), sve se više koriste. DSCT predstavlja sustav od dvije rendgenske cijevi, pod kutom od 90, te dva niza detektora. Obje cijevi rade istovremeno te se prikupljaju podatci o pacijentu. Primjenom ovih uređaja poboljšana je temporalna rezolucija, što je posebno važno prilikom snimanja brzih otkucaja srca. Također, korištenjem cijevi različitih energija olakšana je diferencijacija više vrsta tkiva. Eliminirani su artefakti pokreta, a problem predstavlja raspršeno zračenje susjedne rendgenske cijevi. DSCT uređaji danas se koriste u brojnim centrima, a predstavljaju i potencijalnu mogućnost snimanja pedijatrijskih pacijenata bez sedacije [10].

Danas se najviše koristi već spomenuti spiralni CT, koji omogućuje prikaz organa s fiziološkim pokretima, prikaz krvnih žila, virtualne endoskopske tehnike te 3D prikaze. Također, korištenjem računala omogućena je naknadna obrada slike. CT snimanja se između ostalog najviše koriste za prepoznavanje bolesti u različitim dijelovima tijela, otkrivanje tumora ili prijeloma. Može se koristiti i zajedno sa kolonografijom kako bi se omogućio detaljniji pregled debelog crijeva [4].

1.3 POVIJESNI PREGLED CT KOLONOGRAFIJE

CT kolonografija jest metoda koja kombinira klasičnu kolonoskopiju sa primjenom kompjutorizirane tomografije. Danas se koristi naziv i virtualna kolonoskopija, a

predstavlja brzu, sigurnu i manje invazivnu tehniku od kolonoskopije [11]. Pregled se temelji na primjeni spiralnog CT uređaja, evaluaciji podataka te trodimenzionalnom rekonstrukcijom debelog crijeva. Velika prednost jest detaljni prikaz cijelog debelog crijeva, kao i područja koja nisu vidljiva kolonoskopijom [12].

Evolucija CT kolonografije usko je povezana s tehnološkim napretkom uređaja te razvojem softvera za rekonstrukciju. Prvi podatci od primjeni CT kolonografije javljaju se u 90-im godinama, a 1994. godine Vining i Gelfand bili su prvi koji su izveli 3D prikaz debelog crijeva pomoću CT-a. Neki od temelja za razvoj ove metode postavljeni su i ranije. Otkrićem CT-a omogućene su dodatne i detaljnije pretrage pojedinih dijelova tijela. Posebno važan trenutak u povijesti predstavlja i uvođenje spiralnog CT-a. Njegovim korištenjem dobivene su znatno brže slike te volumetrijski podatci o snimanom dijelu tijela. CT s više redova detektora, MDCT omogućio je veće područje snimanja te tanje slojeve tijekom jednog udaha [13]. U usporedbi sa spiralnim CT-om, MDCT ima veću brzinu te prostornu razlučivost. Navedene karakteristike omogućuju dobivanje visokokvalitetnih endoluminalnih 3D prikaza debelog crijeva [12]. Razvojem CT uređaja, usporedno je dolazilo i do razvoja softvera i hardvera za rekonstrukciju slike. Tijekom stvaranja prve slike CT kolonografije bilo je potrebno više od 8 sati obrade podataka. Iako je brzo uslijedio razvoj, prvi koncept virtualne kolonoskopije bio je dvodimenzionalni prikaz podataka. Tada se nije koristio naziv virtualna, zbog nedostatka virtualnog prikaza. Nekoliko godina kasnije uslijedila je i primjena trodimenzionalnog prikaza, koja je ostala temelj CT kolonografije [13]. Poboľšanjem računalne opreme omogućene su napredne 3D endoskopske slike, evaluacija podataka u realnom vremenu te primjena računalno potpomognutih sustava za detekciju, CAD (engl. *Computed- Aided Detection*) [12].

Tijekom povijesti, CT kolonografija postala je korisna dijagnostička tehnika za pregled debelog crijeva. Kliničkim istraživanjima dokazana je njegova velika točnost prilikom detekcija kolorektalnog karcinoma te polipa. Unatoč svojim mogućnostima, dijagnostička točnost ovisi i o drugima čimbenicima, kao što su odgovarajuća priprema crijeva, protokoli snimanja, interpretacija nalaza [12]... Za što uspješniji pregled važna je suradnja osoblja te iskustvo [13].

1.4 INDIKACIJE I KONTRAINDIKACIJE

Kompjutorizirana tomografska kolonografija, CTC (engl. *Computed Tomography Colonoscopy*) predstavlja jednu od medicinskih metoda korištenih za procjenu debelog crijeva. Abnormalnosti koje se mogu otkriti tijekom pregleda uključuju divertikule, polipe, tumore, unutarnje krvarenje te karcinome [14]. Proglašena je minimalnom invazivnom tehnikom s vrlo velikom točnosti za otkrivanje kolorektalnog karcinoma. Tehnika je standard, a lakša je od rendgenskog snimanja s barijevim klistirom. Osim brojnih mogućnosti otkrivanja abnormalnosti crijeva, indikacije za CT kolonografiju su raznovrsne. Europsko društvo za gastrointestinalnu endoskopiju, ESGE (engl. *European Society of Gastrointestinal Endoscopy*) i Europsko društvo za gastrointestinalnu i abdominalnu radiologiju, ESGAR (engl. *European Society of Gastrointestinal and Abdominal Radiology*) izradili su smjernice o indikacijama za CTC u kliničkoj praksi koje uključuju [15]:

- CTC nakon nepotpune kolonoskopije
- CTC za dijagnozu kolorektalnog karcinoma
- CTC prilikom pozitivnog fekalnog testa
- CTC nakon resekcije karcinoma
- CTC nakon polipektomije

CTC koristi se kao prva metoda za dijagnozu kod nepotpune ili neuspješne kolonoskopije. Ona može biti posljedica netolerancije pacijenta na zahvat te pojave divertikula i zapetljaja crijeva. Također, osoblje i tehnička oprema mogu dovesti do problema i ponavljanja pretrage [16]. Otkriveno je da se nepotpuna kolonoskopija javlja u 10%-15% svih kolonoskopija, a može biti povezana s većim rizikom od karcinoma. Postupak se razlikuje od početne CT kolonografije, a važno ga je izvesti isti dan kao i kolonoskopija kako bi se smanjila nelagoda bolesnika zbog dodatnih priprema [17].

Nadalje, CTC služi kao pregled izbora za dijagnozu kolorektalnog karcinoma. Između ostalog, predstavlja jednu od najboljih metoda za njegovu dijagnozu. Usporedbom studija između CTC i kolonoskopije s barijevim kontrastom, stopa otkrivanja karcinoma ili polipa bila je viša kod pacijenata koji su bili podvrgnuti CT kolonografiji [15]. Pregled omogućava i procjenu invazije tumora, limfnih čvorova i metastaza. Kod opstruktivnih karcinoma moguća je procjena crijeva i proksimalno od mjesta lezije [17]. Bolesnici koji

imaju simptome koji upućuju na karcinom zahtijevaju detaljniji pregled, posebno kada klinička pretraga nije isključila postojanje karcinoma. Ukoliko primijete krvarenje u stolici, bol ili nelagodu u trbuhu, CTC je prihvatljiva alternativna metoda za ispitivanje ovih pacijenata. Jedna od indikacija koju ESGE/ESGAR smatraju važnom jest i pozitivni nalaz na krvarenje. Ukoliko se pretraga izvede na vrijeme smanjuje smrtnost za 15%-18%. CT kolonografija koristi se i kod pacijenata nakon resekcije kolorektalnog karcinoma s namjerom izlječenja. Bolesnici nakon resekcije imaju 30% veći rizik od stvaranja recidiva koji se može nalaziti na istom mjestu ili u blizini. Pregledom koji uključuje korištenje kontrastnog sredstva omogućen je detaljni pregled resekcije te procjenu povratka bolesti. Osim kod resekcije karcinoma, ESGE/ESGAR preporučuje CTC i nakon polipektomije. Pregled prvenstveno služi za dijagnosticiranje i uklanjanje polipa koji su još postojani [15]. Ukoliko pacijent ima povijest Chronove bolesti ili povećani rizik od nastanka karcinoma, CTC nakon polipektomije nije indicirana zbog rizika od povratka bolesti.

CT kolonografija u budućnosti će se koristiti za procjenu endoluminalnih i ekstrakolonskih bolesti te kod pacijenata sa stomom. Također, moguća je njegoa uloga za diferencijalnu dijagnozu ulceroznog kolitisa, Chronove bolesti te ostalih upalnih stanja [17].

Kontraindikacije vezane uz CTC variraju s obzirom na postupak i stanje bolesnika. Unatoč činjenici da je sigurnija od kolonoskopije, CT kolonografija može završiti s ozbiljnim nuspojavama. Ukoliko pacijent ima aktivnu upalu crijeva, kao što su divertikulitis ili ulcerozni kolitis, CTC je kontraindiciran zbog mogućnosti od perforacije crijeva. Također, pretraga je kontraindicirana kod bolesnika koji imaju kilu trbušne stjenke ili kod bolesnika s nedavnom operacijom [15]. Ostale kontraindikacije vezane su uz pacijente s alergijama na kontrastna sredstva koja se primjenjuju, najčešće jodna. Trudnoća, klaustrofobija, pretilost te dob pacijenta predstavljaju relativne kontraindikacije za CT kolonografiju [18].

1.5 PRIPREMA PACIJENTA

Bitna stavka za uspješni pregled predstavlja priprema pacijenta. S obzirom na činjenicu da se CT kolonografija koristi za procjenu debelog crijeva, jako je važno da se poduzmu mjere za što uspješniji njegov prikaz. Kako bi slika bila kvalitetna crijevo treba

biti rastegnuto i čisto. Ostatci stolice ili tekućine mogu prekriti abnormalnosti i lezije te tako dovesti do lažnih nalaza. Kako bi se spriječila navedena situacija, predloženi su protokoli čišćenja crijeva. Pacijent će dan prije pretrage morati primijeniti određenu vrstu dijete, a hrana koju konzumira mora biti lagana i kašasta. Moguće je koristiti i laksative, a njihov odabir ovisi o stanju pacijenta. Unatoč primjeni dijete i laksativa, mogući su ostatci stolice u crijevima. U tim situacijama koriste se kontrastna sredstva kako bi se označio fekalni sadržaj i kako bi se razlikovao od mogućih polipa. Ukoliko se koristi kontrastno sredstvo ono može biti primijenjeno kroz cijev za uvođenje zraka, prije snimanja CT slike. Ovim načinom ubrizgavanja kontrasta smanjeno je vrijeme pretrage s velikom točnošću za otkrivanje lezija. Upravo korak čišćenja crijeva spada među neugodnije trenutke samog postupka. Kako bi se pacijentu olakšao taj dio, danas su mogući pristupi koji ne uključuju pripremu, engl. *minimum prep CT colonography* [17].

U pripremu pacijenta, osim čišćenja, spada i distenzija crijeva. Pravilna distenzija ključna je za uspjeh i intraluminalnu procjenu debelog crijeva. Cilj je postići optimalnu distenziju, ali ne i maksimalnu dilataciju lumena koja može dovesti do perforacije. Količina ubrizganog zraka ovisi o brojnim čimbenicima i razlikuje se od pacijenta do pacijenta [17]. Kao priprema za pregled moguća je primjena spazmolitika, najčešće buscopana, koji dovodi do smanjene pokretljivosti crijeva te posljedično kvalitetnijih slika i manje nelagode [19].

S obzirom da CT kolonografija koristi ionizirajuće zračenje, priprema pacijenta uključuje i mjere zaštite od zračenja. Također, prije pretrage pacijent će morati ukloniti sve metalne predmete koji se nalaze u zoni snimanja. Važno je educirati pacijenta te uspostaviti pravilnu komunikaciju kako ne bi došlo do nesporazuma. Poznavanje anamneze bolesnika uvelike olakšava uspješnu pretragu. Pacijent mora naglasiti ukoliko uzima neku vrstu lijekova, o kojim je lijekovima riječ. S druge strane, bitno je znati ako bolesnik ima astmu, bolesti srca, bubrega ili štitnjače kako bi se pravilno postupilo. Ključno je znati ukoliko je pacijent prethodno obavljao pretrage s kontrastnim sredstvima ili ukoliko u svom tijelu posjeduje metalna strana tijela. Sve navedene činjenice dovode do kvalitetno obavljene pretrage. Prije same procedure pacijent će dobiti detaljni opis postupka te će svojim potpisom pristati na njegovo izvođenje [20].

1.6 OPIS I POSTUPAK CT KOLONOGRAFIJE

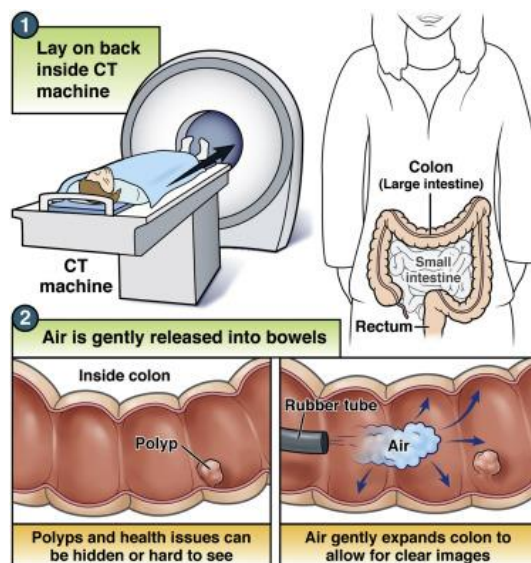
CT kolonografija ne izvodi se jednako u svim bolnicama. Vrlo je važan razlog i očekivani ishod pretrage kako bi se odredio ispravni način liječenja. Prva stavka u uspjehu pretrage predstavlja suradnja pacijenta. Također, prilikom izvođenja pretrage važan je medicinski tim i njihova organizacija. Liječnik određuje dijagnostičku metodu za pretragu, a radiološki tehnolog pozicionira pacijenta, obavlja snimanje i rekonstruira sliku. Pacijentu je potrebno detaljno objasniti što se od njega očekuje, kao i moguće nuspojave i nelagode tijekom snimanja. Pravilnim educiranjem pacijenta smanjuje se vrijeme snimanja i povećava se kvaliteta pretrage.

Na mnogo načina, CT kolonografija funkcionira jednako kao i konvencionalna rendgenska procedura. Temelj pretrage predstavlja uređaj za kompjutoriziranu tomografiju. Kao što je prethodno opisano, rendgenska cijev odašilje x zrake prema pacijentu, koji u ovom slučaju leži na stolu CT uređaja. Nasuprot izvoru zračenja nalaze se detektori koji bilježe izlazne signale iz tijela. Tijekom rotacije uređaja, kao i emisije zraka, različiti dijelovi tijela apsorbiraju zrake u različitim količinama. S obzirom na njihovu gustoću, različita tkiva pojavljuju se na zaslonu računala kao nijanse sive boje. Tijekom pretrage moguć je pomak stola, a na taj način ostvaruje se spiralni način snimanja. Korištenjem računalnih alata moguće je prikupljanje velikog broja podataka uz svrhu stvaranja slika poprečnog presjeka tijela. Kada se presjeci sastave u računalu, rezultat je detaljni prikaz unutrašnjosti tijela. CT uređaji koji se koriste, posebno MDCT, skeniraju velike dijelove tijela u periodu od nekoliko sekundi. Ovaj način snimanja posebno je značajan prilikom pretraga koje uključuju djecu, starije i nemoćne osobe [21].

Prije procedure CT kolonografije pacijentu je moguće aplicirati injekciju mišićnog relaksansa, za opuštanje crijevnih mišića i za smanjenje nelagode, kao i injekciju kontrastnog sredstva. To su tvari koje u određenom organu mijenjaju apsorpciju rendgenskih zraka te dovode do boljeg prikaza na slici. S obzirom na karakteristike, kontrastna sredstva dijele se na pozitivna i negativna. Prilikom pregleda debelog crijeva mogu se koristiti zasebno ili u kombinaciji [22]. Rutinski se ne koriste jer nema dokaza koji govore u prilog njihovom otkrivanju polipa ili karcinoma [11].

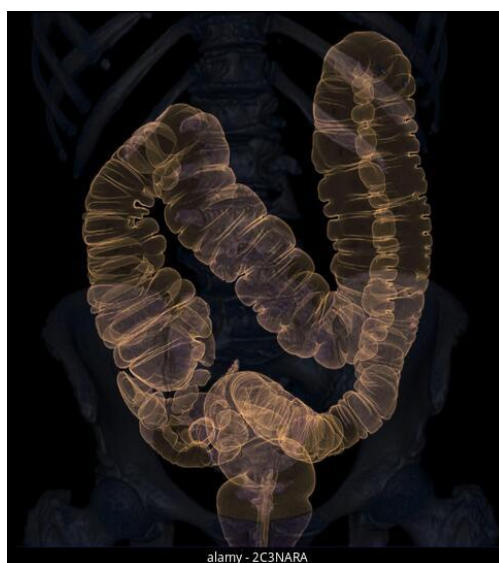Pretraga započinje postavljanjem pacijenta u ispravni položaj, obično na leđima. Tijekom pretrage izvodi se položaj i u pronaciji, na trbuhu. Jastuci i drugi preparati mogu pomoći

u održavanju mirnoće tijekom snimanja [23]. Liječnik uvodi malu, fleksibilnu cijev u rektum uz pomoć koje uvodi zrak u debelo crijevo. Za njegovu fiksaciju koriste se mali baloni. U nekim situacijama moguće je uvođenje ugljikova dioksida umjesto zraka. Svrha plina, zraka ili dioksida, rastegnuti je crijevo kako bi se eliminirali nabori koji bi mogli sakriti polipe, izrasline ili druge abnormalnosti sluznice (Slika 3.) [21]. Zbog uvođenja plina, pacijent može osjetiti nelagodu te potrebu za odlaskom na zahod. S obzirom na činjenicu da je crijevo prazno, ništa se ne će dogoditi. Kako bi se izbjegli mogući grčevi u trbuhu zbog uvođenja plina primjenjuju se spomenuti lijekovi koji opuštaju stjenku crijeva. Nakon što je uspješno uvedena cijev, stol se počinje kretati kroz uređaj. Brzina pomaka stola određena je u računalu, gdje će se uz pomoć rekonstrukcijskih algoritama dobiti slika. Pacijent će ponekad morati zadržati dah prije nego se postavi u drugi položaj. Nakon što je skeniranje završeno, liječnik će ukloniti cijev. Snimanje u određenom položaju traje 10- tak sekunda, a cijela pretraga otprilike 15-tak minuta. Nakon završetka pacijent se može vratiti normalnim aktivnostima [23]. Pretraga je obavljena u trenutku kada se slika prikaže na zaslonu računala, koji ima ključnu ulogu prilikom izvođenja CT kolonografije. On može generirati trodimenzionalni prikaz debelog crijeva, koji radiolog analizira za procjenu. Iako je moguć dvodimenzionalni prikaz, današnji standard predstavlja kombinacija dvodimenzionalnog i trodimenzionalnog prikaza (Slika 4.). Na taj način postignuta je veća točnost u otkrivanju lezija debelog crijeva [24].



Slika 3. Postupak CT kolonografije

Izvor: <https://els-jbs-prod-cdn.jbs.elsevierhealth.com/cms/asset/9022d61b-3c68-4d09-a1d4-b9eb57a7b5b1/gr1.jpg>



Slika 4. Prikaz debelog crijeva

Izvor: <https://c8.alamy.com/zooms/9/5cc4fe61596f47c2b1ce93309657c1a2/2c3nara.jpg>

Veliki broj pacijenata ne osjete bol tijekom pretrage, a same x zrake su nevidljive što može pomoći pacijentu da se opusti. Također, pretraga je brza i sigurna što je čini znatno boljim odabirom od klasične kolonoskopije.

2. CILJ RADA

Cilj ovog rada je opisati vrijednost CT kolonografije kao dijagnostičke metode te brojne indikacije prilikom kojih se koristi. Detaljnom analizom i usporedbom istraživanja prikazuju se njegove prednosti i nedostatci. Također, prikazuje se njegova potencijalna uloga kao probirne metode prilikom otkrivanja kolorektalnog karcinoma.

3. RASPRAVA

3.1 PREDNOSTI CTC

Kompjutorizirana tomografska kolonografija razvija se i usavršava desetljećima kako bi dosegla svoju dijagnostičku važnost te omogućila što kvalitetniju analizu. Osnovne prednosti virtualne kolonoskopije za razliku od konvencionalne su [25] :

- Vrijeme izvođenje pretrage skraćeno je na 10- 15 min, za razliku od konvencionalne kolonoskopije gdje pretraga traje 50 min
- Udobnija je za pacijente zbog odsutnosti upotrebe kolonoskopa
- Nisu potrebni lijekovi za sedaciju
- Pacijent nema popratnih tegoba te se može vrlo brzo oporaviti nakon pretrage
- Manji rizik od perforacije debelog crijeva

3.1.1 Dijagnostička važnost CT kolonografije

Osim navedenih prednosti, CT kolonografija podvrgnuta je brojnim ispitivanjima u svrhu otkrivanja njene osjetljivosti, specifičnosti, prognostičke vrijednosti te sigurnosti. Kroz godine nametnula se kao prihvatljiva i manje invazivna metoda prilikom otkrivanja polipa i tumora.

Rezultati ispitivanja CTC kod većine studija uspoređeni su sa kolonoskopijom koja predstavlja referentni standard. Među prvim istraživanjima nalazi se studija Pickhardt i sur. CT kolonografija opisana je kao metoda čija je osjetljivost slična kao i osjetljivost kolonoskopije. Rezultati su pokazali vrijednost od 88.7% za otkrivanje polipa promjera 6 mm te osjetljivost od 96% za polipe promjera 10 mm. Kolonoskopijom je dokazana osjetljivost od 79% kod polipa 6 mm te osjetljivost od 87%. Kao zaključak, CTC prikazana je odličnom metodom za otkrivanje lezija i polipa kod rizičnih osoba. Unatoč visokim razinama osjetljivosti, tehničkim napretkom uređaja i metoda rekonstrukcije slike, osjetljivost CTC za otkrivanje polipa je rasla [26]. Nekoliko godina nakon prve studije, Pickhardt i sur. proveli su meta analizu dostupnih istraživanja. Osjetljivost CT kolonografije prilikom detekcije karcinoma bila je visokih 96%. Dobiveni rezultat usporedio se s kolonoskopijom, a ukazivao je na superiorni položaj CT kolonografije. Također, sustavnim pregledom te meta analizom podataka ustanovljeno je da nijedan polip i potencijalni karcinom nije bio neprepoznat. S obzirom da je istraživanje

uključivalo informacije iz 5 kontinenata, CTC je proglašena univerzalnim postupkom [27].

Osjetljivost i specifičnost CTC-a može se razlikovati s obzirom na indikaciju i metodu izvođenja pretrage. Zbog činjenice da nepotpuna kolonoskopija predstavlja jednu od čestih indikacija važno je utvrditi ulogu i dijagnostičku vrijednost CT kolonografije. Pullens i sur. usporedili su rezultate dobivene kolonoskopijom i naknadnom CT kolonografijom. Nepotpuna kolonoskopija bila je rezultat zavoja crijeva i fiksnog kolona, a pacijenti su bili podvrgnuti dodatnim pretragama. Od ukupnih rezultata, CT kolonografija otkrila je 19 novih polipa te 27 dodatnih lezija crijeva [28]. Slično istraživanje proveli su Maggialetti i sur. koji su retrospektivno analizirali 61 bolesnika s abdominalnom boli, a koji su prethodno bili podvrgnuti nepotpunoj kolonoskopiji. Otkrivena je abnormalnost debelog crijeva kod 24 bolesnika, a pregled je opisan kao neinvazivan i ugodan. Također, zbog brzine prikupljanja informacija i nekorištenja sedacije prikazana je metodom s brojnim prednostima nakon nepotpune kolonoskopije [29].

Pregledom literature utvrđena je i uloga CTC prilikom otkrivanja divertikula, hemeroida i polipa. Chabok i sur. procijenili su dijagnostičku vrijednost CT kolonografije kod bolesnika s akutnim divertikulitisom. Kao usporedbu koristila se kolonoskopija. U studiju bilo je uključeno 110 pacijenata koji su bili podvrgnuti objema pretraga. Divertikuli su otkriveni u većem postotku korištenjem CTC-a za razliku od kolonoskopije. Također, pacijenti su označili CTC kao bezbolniju i manje neugodnu metodu [30]. Lambert i sur. proveli su istraživanje uspoređujući nalaze pacijenata s unutarnjim hemeroidima. Pretraga je označena kao ograničena zbog nedostatka kontrasta i otežanog pregleda, a kao završni rezultat dokazana je velika specifičnost CT kolonografije [31]. Dijagnostička točnost CT kolonografije ovisi o analizi i iskustvu radiologa. Kako bi osjetljivost i specifičnost ostala na visokoj razini važno je prepoznati lažno pozitivne i negativne nalaze. Lauridsen i sur. proveli su istraživanje između educiranih radioloških tehnologa i radiologa za analizu CT kolonografije. Osjetljivost i specifičnost za otkrivanje polipa bila je usporediva [32].

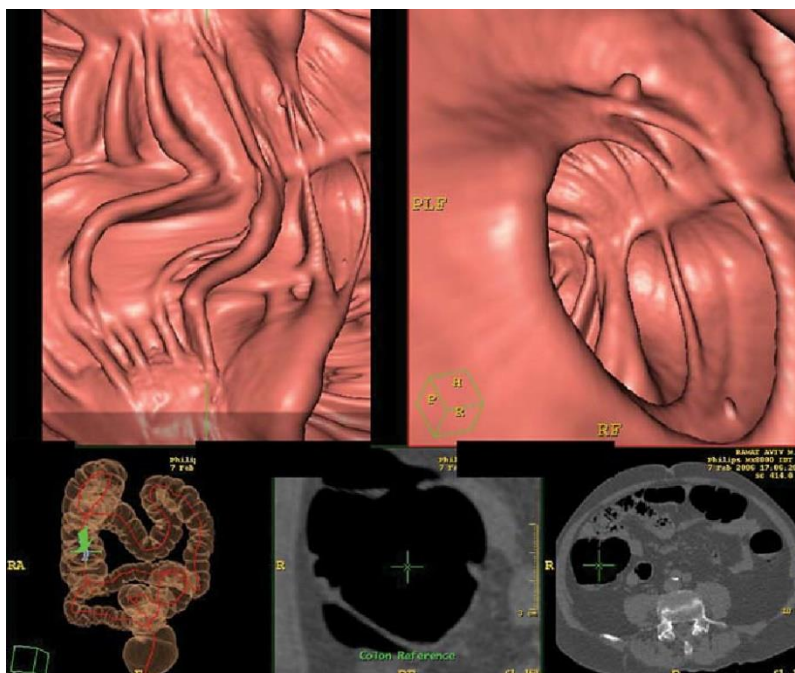
Uzimajući u obzir rezultate iz studija, dijagnostička važnost CTC prilikom otkrivanja polipa, divertikula i ostalih abnormalnosti debelog crijeva prikazana je kao moćnija u usporedbi s klasičnom kolonoskopijom. Uspješni podatci o tehnici CTC kao metode

pregleda otvaraju vrata za mnoge indikacije, a neke od navedenih potkrijepljene su podacima iz istraživanja. Sukladno tome, navedene studije postavile su temelj primjene CT kolonografije za otkrivanje kolorektalnog karcinoma na vrijeme.

3.1.2. Analiza slike

Dvodimenzionalni i trodimenzionalni prikazi, kao konačni rezultat CT kolonografije, međusobno se nadopunjuju. 3D prikaz omogućuje otkrivanje velikog broja polipa, čak i onih koji su teško dostupni i vidljivi. 2D prikaz koristi se u svrhu potvrde abnormalnosti i točnosti rezultata. Veličina otkrivenog polipa iznimno je važna za daljnje liječenje i dijagnozu, a prilikom njihovog mjerenja koristi se kombinacija oba prikaza. Zbog činjenice da mjerenje može predstavljati izazov za radiologa i ostalo osoblje, danas se koriste brojni programi koji olakšavaju dodatnu analizu (Slika 5.). Nove mogućnosti 3D prikaza uključuju primjenu 3D alata kao što su virtualna disekcija, panoramski pregledi te različite projekcije. S druge strane, moguće je i praćenje 3D endoluminalnih površina kako bi se ispitala područja koja prethodno nisu bila vidljiva [33]. Kako bi kvaliteta 2D i 3D slika ostala na visokoj razini, važna je suradnja radiologa. S većim godinama rada i znanjem osoblje poboljšava svoj rad te dobiveni rezultati postaju sve točniji. Unatoč velikoj količini slika, kombinacijom prikaza i korištenjem novih alata smanjuje se vrijeme pretrage i poboljšava se specifičnost CT kolonografije kao metode [34].

Pregledom istraživanja utvrđena je niska detekcija polipa prilikom korištenja samo 2D prikaza te zbog toga većina ustanova inzistira na njihovoj kombinaciji. Dvije studije, Philip i sur. [34] te Schmidt i sur. [35], navode vrijednosti osjetljivosti 2D i 3D prikaza. Philip i sur. usporedili su rezultate s obzirom na veličinu polipa. Opisali su da osjetljivost 2D prikaza za polipe veličine do 6 mm iznosi 44.1%, dok 3D prikaz posjeduje osjetljivost od 85.7%. Kod polipa većih od 10 mm, osjetljivost 2D prikaza iznosila je 75%, a kod 3D prikaza 92% [34]. Schmidt i sur. u obzir su uzeli vrijednosti osjetljivosti samo za polipe iznad 10 mm. Osjetljivost 2D prikaza prikazana je u vrijednostima od 55% - 66% dok je 3D prikaz uključivao vrijednosti iznad 93% [35]. Na osnovu rezultata, korištenjem samo jednog prikaza smanjuje se kvaliteta pretrage, a njihovom kombinacijom osigurana je potpunija analiza.



Slika 5. 2D i 3D prikaz debelog crijeva

Izvor: <https://d3i71xaburhd42.cloudfront.net/05eb1a9516ef774cc7af711c94359d73bcf9315c/5-Figure1-1.png>

3.1.3 Računalno potpomognuta detekcija

Novi tehnički i softverski napredci primjenjuju se u područjima medicine te se vezuju i uz CT kolonografiju. Softver za računalno potpomognutu detekciju koristi se u svrhu smanjenja pogreška prilikom interpretacije slika i za pronalaženje dodatnih polipa. CAD i CTC zajedno se koriste od 2005. godine, a njihove prednosti prvi su put opisane na kongresu u Chicagu. Predstavljena je studija koja je htjela opisati mogućnost CAD-a u poboljšanju osjetljivosti i specifičnosti CT kolonografije. Istraživanje je provedeno na 1186 pacijenta, a dobiveni rezultati bili su iznenađujući. Virtualna kolonoskopija korištenjem s CAD-om pokazala je osjetljivost od 86% za manje polipe te osjetljivost od 85% za polipe od 10 mm. Kao nedostatak korištenja računalnog softvera prikazali su se lažno pozitivni nalazi [36]. Pregledom literature utvrđeni su razlozi njihova nastanka. Trilisky i sur. naveli su nabore sluznice, hemeroide te abnormalnosti kao potencijalne čimbenike koji dovode do otežane analize. Kako bi se održala velika specifičnost CT kolonografije naglasili su važnost radiologa i njegovog iskustva. Kao rezultat istraživanja pokazalo se da CAD unatoč svojim nedostacima dovodi do poboljšane analize slika [37]. Studija iz 2013. godine usporedila je analizu slika sa i bez korištenja CAD-a. Osjetljivost

CTC bez računalnog softvera iznosila je 65%, dok je osjetljivost njegovim korištenjem bila 76%. Zaključno, ustanovilo se da dodatak CAD-a analizi slika nudi brojne prednosti prilikom detekcije polipa, čak i kod relativno malih veličina [38]. Uvođenjem CAD-a postavilo se pitanje produženog vremena pretrage. Iussich i sur. usporedili su pretrage sa i bez potpomognute detekcije. Ukupno vrijeme bilo je približno jednako. U većini slučajeva, sa korištenjem CAD-a ili bez, cijela pretraga traje 10 minuta što je znatno brže od klasične kolonoskopije [39].

3.2 NEDOSTATCI CTC

Unatoč konstantnom rastu u tehnologiji i softveru, važno je naglasiti potencijalne probleme i zamke vezane uz CT kolonografiju. Glavni nedostaci u usporedbi s konvencionalnom kolonoskopijom su [25]:

- Nemogućnost uklanjanja polipa zbog čega se pacijenta šalje na kolonoskopiju
- Rizik od alergijskih reakcija prilikom korištenja kontrasta
- Pacijent je izložen određenoj dozi zračenja
- Različite kontraindikacije

3.2.1 Komplikacije CT kolonografije

Usporedbom istraživanja virtualna kolonoskopija proglašena je boljim i sigurnijim izborom od kolonoskopije, ali unatoč tome pretraga sama po sebi nije bezopasna. Pregledom literature utvrđen je broj komplikacija koje su moguće prilikom izvođenja pretrage. Iako su u vrlo malom postotku, nisu beznačajne te ih je važno spomenuti.

Bellini i sur. provedli su prvu meta analizu dostupnih istraživanja. Cilj istraživanja bilo je odrediti komplikacije te broj perforacija debelog crijeva. Također, koji čimbenici utječu na njihov nastanak. Pregledano je 11 članaka te ukupno 100 000 pacijenata. Kod 28 pacijenata ustanovljena je perforacija što u postotku iznosi 0.04%. Unatoč njihovom postojanju, CT kolonografija bila je povezana s niskom stopom komplikacija. Važno je naglasiti kako pregledom studija nije bio opisan nijedan smrtni slučaj [40].

Diljem svijeta provela su se istraživanja u svrhu otkrivanja nuspojava virtualne kolonoskopije. Prvo nacionalno istraživanje provedeno je u Italiji gdje je upitnik poslan bolnicama u kojima se CT kolonografija često izvodila. Procjenjivala se pojavnost i razina komplikacija nastalih u kliničkoj praksi. Od ukupnih 40 000 pregleda, perforacija

je bila zabilježena kod njih 7 te je bila asimptomatska. U postotku to iznosi 0.02% te predstavlja vrlo dobar rezultat. Također, tijekom pregleda nije došlo do smrtnih slučajeva [41]. Drugo nacionalno istraživanje bilo je u Japanu gdje je provedeno online ispitivanje. Retrospektivno se analizirala učestalost i stupanj komplikacija, a pitanja su bila vezana uz mortalitet i ukupni broj nastalih perforacija. Kao i u prethodnih studijama, smrtni slučaj nije bio zabilježen. Broj perforacija razlikovao se s obzirom na postupak, a od ukupnih komplikacija 81% perforacija nije bilo potrebno liječiti [42].

S obzirom na dostupni broj istraživanja nuspojava CT kolonografije, ustanovljeno je da perforacija debelog crijeva predstavlja glavnu komplikaciju. Etiologija nastanka vezana je uz traumu crijeva ili rupturu prilikom uvođenja plina. Perforacija se može nalaziti u svim dijelovima crijeva, a sam nastanak ovisi o brojnim čimbenicima. Nakon što se otkrije zahtijeva liječenje koje može biti operativno ili neoperativno. U velikom broju slučajeva, komplikacija se rješava uz pomoć antibiotika, primanja infuzije te mirovanja. Već spomenuto istraživanje Bellinia i sur. procijenilo je da se 68% pacijenata uspješno liječi na ovaj način. Uzimajući sve u obzir, stope perforacije kod CT kolonografije niže su u usporedbi s kolonoskopijom. Unatoč njihovom postojanju predstavljaju rijetku komplikaciju koju je moguće uspješno otkloniti i liječiti [43].

3.2.2 Doza zračenja

Važan čimbenik rizika za pacijente podvrgnute CT kolonografiji predstavlja ionizirajuće zračenje. Kao posljedica izlaganja zračenju nastaju karcinomi, leukemije, katarakte leće oka... Povezanost nastanka karcinoma i dijagnostičkog izlaganja zračenju ne može se točno odrediti. Zbog nedostatka informacija i sigurnosti važno je koristiti alate za smanjenje doze. Upotrebom CT uređaja novih generacija te softvera za smanjenje doze, omogućena je kontrola zračenja [44].

Za određivanje ispravnih strategija smanjenja doze zračenja važno je procijeniti točnu dozu koju pacijent prima prilikom jedne pretrage. S obzirom da se virtualna kolonoskopija sve češće koristi kao zamjena kolonoskopiji, važno je odrediti i usporediti dozu zračenja koju pregled nosi. U tablici 1. CT kolonografija uspoređuje se s obzirom na različite radiološke pretrage. U pravilu, doze koje se koriste prilikom CTC niže su u usporedbi s kolonoskopijom. Razlog leži u prirodnom kontrastu između mekog tkiva,

uvedenog plina te ostatka stolice. Što se tiče ostalih pretraga, virtualna kolonoskopija dovodi do veće izloženosti zračenju s obzirom na klasične rendgenske pretrage [45].

Tablica 1. Usporedba različitih doza ionizirajućeg zračenja za različite pretrage [45]

Pretraga	Doza ionizirajućeg zračenja [mSv]
RTG pluća	0,1
RTG abdomena	1
Fluoroskopija s barijevim klistirom	9
CT abdomena i zdjelice (bez kontrasta)	10
CTC (2 serije)	20
CTC protokol ultra niske doze	2

CT: Kompjutorizirana tomografija; CTC: Kolonografija kompjuteriziranom tomografijom

Sukladno prikazanoj tablici i dobivenim rezultatima, znanstvenici su željeli otkriti načine smanjenja doze zračenja prilikom zadržavanja kvalitete slike. Temeljni postupak koji se koristi prilikom CT kolonografije jest ALARA princip (engl. *As Low As Reasonably Achievable*) koji se odnosi na izbjegavanje zračenja ukoliko nema koristi za pacijenta. Nadalje, odabirom tehničkih karakteristika pretrage moguća je manipulacija doze zračenja. Smanjenjem struje cijevi, odnosno korištenjem manjih mA, direktno dolazi do smanjenja zračenja bez utjecaja na kvalitetu slike. Današnji CT uređaji posjeduju automatsku modulaciju rendgenske cijevi, ATCM (engl. *Automatic Tube Current Modulation*), koja prilagođava struju s obzirom na snimani dio tijela. Mnoga istraživanja opisuju mogućnost ATCM za smanjenje doze zračenja, a njihovo korištenje preporučeno je uz CT kolonografiju. Osim tehničkih parametara, smanjenje doze može se postići uz pomoć softvera te rekonstrukcije slike. Uz pomoć njih omogućeni su protokoli niskih doza, LD (engl. *Low Dose*) i ultra- niskih doza, ULD (engl. *Ultra Low Dose*) [45]. Pregledom literature uspoređene su njihove razlike. Cianci i sur. opisivali su dozu zračenja, kvalitetu slike te mogućnost detekcije polipa korištenjem oba protokola. Prosječna doza korištenjem LD protokola iznosila je 2.69 mSv. Kako bi se dodatno

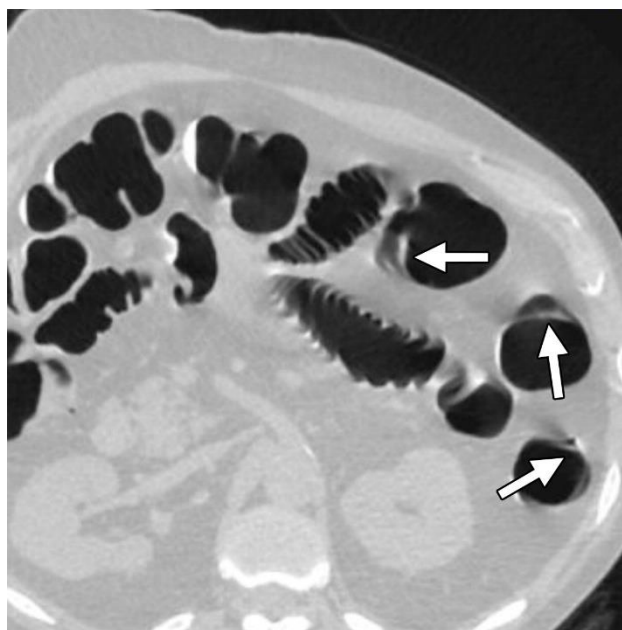smanjila izloženost pacijenta zračenju koristila se ATCM te nove metode rekonstrukcije slike. ULD CT kolonografijom željela se postići identična kvaliteta slike. Usporedbom rezultata nisu pronađene velike razlike prilikom detekcije polipa, a sama kvaliteta slike ostala je na istoj razini. Također, ustanovljeno je da ULD protokoli, u odnosu na LD CTC, smanjuju razinu zračenja za 63%. S obzirom na dobivene rezultate, ULD protokoli pokazali su se dobrim alatom za smanjenje doze [46]. Dva istraživanja Taguchi i sur. [47] te Millerd i sur. [48] analizirali su smanjenje doze korištenjem iterativne rekonstrukcije slike, IR (engl. *Iterative Reconstruction*). Došli su do zaključka da IR može povećati kvalitetu slike prilikom LD CTC, a istovremeno smanjiti dozu zračenja. Istraživanje Taguchia i sur. provedeno je na 30 pacijenata koji su snimani standardnim i LD protokolom. IR koristila se nakon obje pretrage, a dobivene informacije identične su dijagnostičkim informacijama standardnih protokola [47]. Studija Millerda i sur. uključila je 20 pacijenata koji su bili podvrgnuti objema pretragama, a htjeli su izračunati dozu zračenja kod LD protokola. Ukupna doza zračenja smanjila se za 60% uz pomoć softvera za rekonstrukciju slike, a kvaliteta slike ostala je na istoj razini [48].

Osim korištenja novih tehnoloških i softverskih mogućnosti, doza zračenja može se smanjiti i na druge načine. Odabirom pacijenata gdje je CT kolonografija stvarno potrebna, pravilnim pozicioniranjem pacijenta te smanjenjem faza skeniranja moguća je kontrola zračenja. Pogrešno postavljanje pacijenta u centar snimanja rezultira krivim izračunom potrebne doze za stvaranje slike. Posljedično, pacijent je izložen većim količinama zračenja [49]. Kombinacijom svih navedenih metoda, te imajući na umu odnos doze i odgovarajuće kvalitete slike, doze prilikom CT kolonografije mogu se smanjiti.

3.2.3 Artefakti CT kolonografije

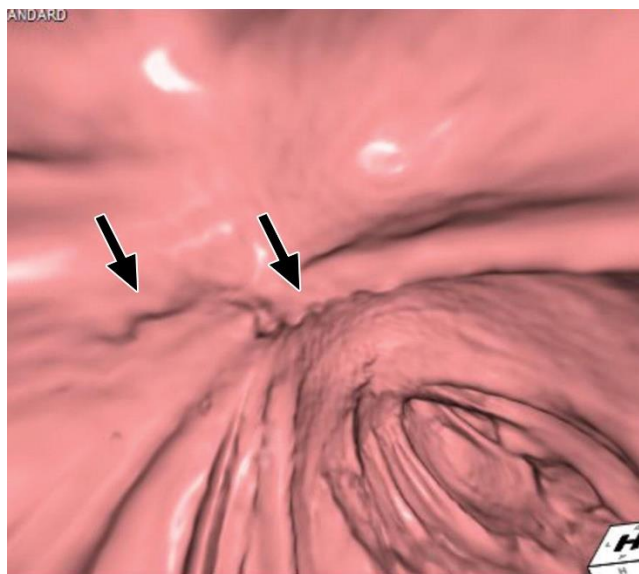
Artefakti prilikom CT kolonografije predstavljaju potencijalne probleme. Kao i kod ostalih radioloških pretraga, važno ih je poznavati i uspješno detektirati. Pravilnom pripremom pacijenta, tehnikom izvođenja pretrage te interpretacije slike smanjuju se na najmanju mjeru. Unatoč tome, još uvijek postoje i dovode do smanjene kvalitete slike. Pravilnim educiranjem te stjecanjem iskustva postiže se odgovarajuće znanje potrebno za njihovo uklanjanje [50].

Pretražena je literatura u svrhu otkrivanja razloga nastanka artefakata. Studija Lefere i sur. [51] te Ricci i sur. [52] opisuje artefakte kao neizbježne zamke koje utječu na kvalitetu slike. Oba istraživanja dovela su do spoznaje da pogrešna dijagnoza artefakta kao patološkog stanja pacijenta izlaže novim pretragama i većoj količini zračenja. Studija Lefere i sur. povezala je artefakte s tehničkim karakteristikama uređaja, anatomijom pacijenta te analizom 2D i 3D slika. Kao rješenje navedeni su protokoli pripreme pacijenta, distenzije crijeva te adekvatnog označavanja stolice. Također, naglašena je važnost kombinacije 2D i 3D prikaza kao potencijalnog rješenja [51]. S druge strane, Ricci i sur. detaljno su opisali artefakte nastale od strane pacijenta. Pokret je proglašen jednim od glavnih uzroka artefakata. Pomicanje pacijenta, otkucaji srca ili peristaltika crijeva utjecali su na njihov nastanak. Na 2D prikazu izgledaju kao zamućena područja (Slika 6), dok se na 3D snimkama prikazuju kao područja slabije atenuacije (Slika 7.). Savjetovanjem pacijenta na mirovanje te uputama za disanje moguća je njihova eliminacija [52].



Slika 6. Artefakt pokreta prisutan na 2D slici

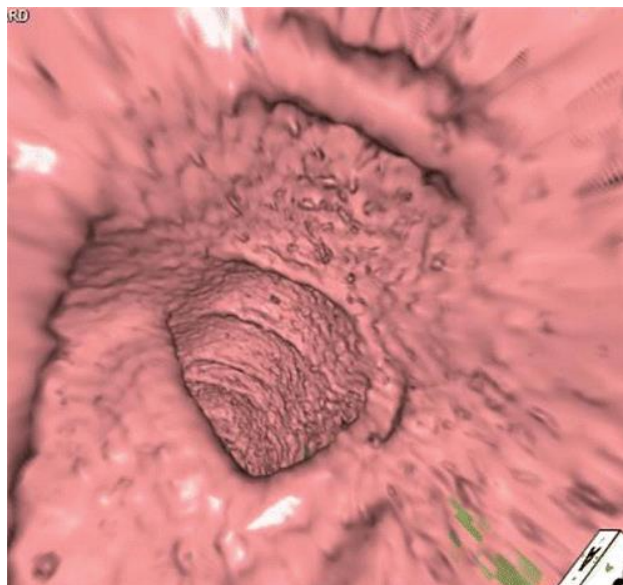
Izvor: <https://pubs.rsna.org/cms/10.1148/rg.2020190078/asset/images/large/rg.2020190078.fig1b.jpeg>



Slika 7. Artefakt pokreta prisutan na 3D slici

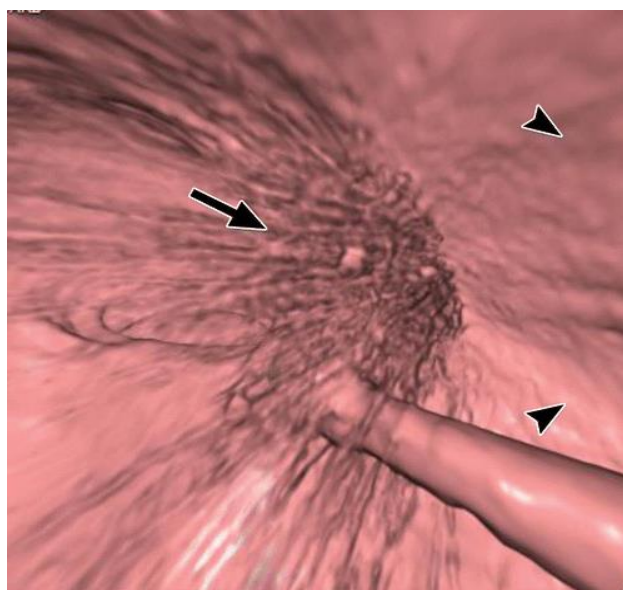
Izvor: <https://pubs.rsna.org/cms/10.1148/rg.2020190078/asset/images/large/rg.2020190078.fig1a.jpeg>

Nadalje, u istraživanju opisani su artefakti povezani s debljinom pacijenta, posebno ukoliko je prisutna pretilost. Veća količina masnog tkiva povećava šum slike što je jasno vidljivo na 3D snimkama gdje se šum prikazuje kao mrlje koje onemogućuju analizu sluznice crijeva (Slika 8.). Metalni predmeti poput proteza i srčanih stimulatora također utječu na nastanak artefakata. Oni su prepoznati kao različite pruge koje izlaze iz snimane strukture (Slika 9.). Korištenjem novih CT uređaja, poput DSCT, ili softverskih mogućnosti smanjena je njihova prisutnost [52].



Slika 8. Artefakt na 3D slici zbog pretilosti

Izvor: <https://pubs.rsna.org/cms/10.1148/rg.2020190078/asset/images/medium/rg.2020190078.fig4.gif>



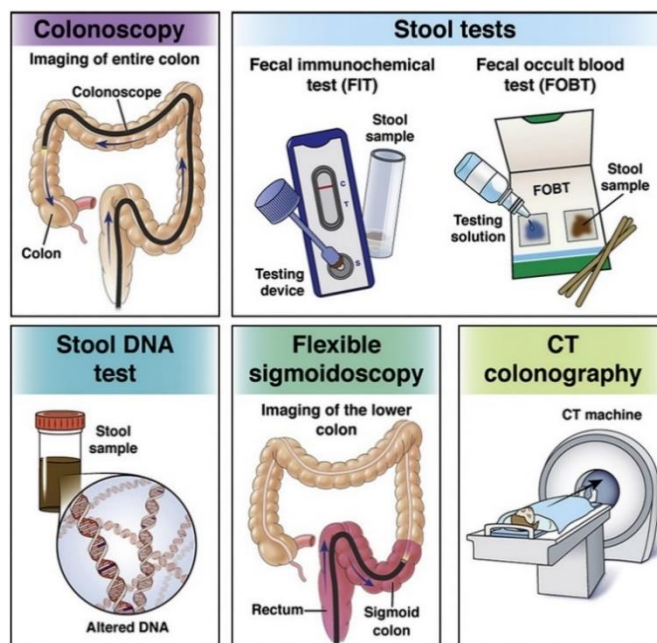
Slika 9. Artefakt na 3D slici zbog metalnih predmeta

Izvor: <https://pubs.rsna.org/cms/10.1148/rg.2020190078/asset/images/medium/rg.2020190078.fig5a.gif>

3.3 PROGRAM PROBIRA

Kolorektalni karcinom, CRC (engl. *Colorectal Cancer*) jedan je od učestalijih karcinoma diljem svijeta, a pogađa i muškarce i žene. Iako je pojavnost među populacijom velika, njegov nastanak i razvoj moguće je spriječiti ukoliko se otkrije na vrijeme. Sudjelovanje u metodama probira preporučeno je svim osobama iznad 45

godina, bez obzira na genetiku i povijest bolesti. Korištenjem dostupnih probirnih metoda dokazana je smanjena smrtnost od spomenutog karcinoma te produžen životni vijek. Zbog činjenice da karcinom u većini slučajeva nastaje iz adenoma ili polipa, upotrebom bilo koje od dijagnostičkih metoda moguća je rana detekcija i liječenje. Ukoliko pacijent ima slobodni odabir željene pretrage, povećava se stopa sudjelovanja [53]. S obzirom na postupak pretrage, dostupnost, cijenu i potrebne informacije odabire se optimalna pretraga za probir kolorektalnog karcinoma. Problem predstavlja široki raspon dostupnih metoda s različitim vrijednostima osjetljivosti, invazivnosti te cijene (Slika 10.). U velikom broju zemalja koristi se test okultne fekalne krvi, FOBT (engl. *Fecal Occult Blood Test*) zbog svoje neinvazivnosti, jednostavnosti i niske cijene. Kao probirna metoda moguća je i fleksibilna sigmoidoskopija, FS (engl. *Flexible Sigmoidoscopy*) gdje se debelo crijevo pregledava uz pomoć sigmoidoskopa. Zbog većeg broja nedostataka, u usporedbi s prednostima, ne koristi se rutinski. Kao referentni standard za probir kolorektalnog karcinoma odabrana je kolonoskopija. Unatoč svojim mogućnostima, zbog svoje cijene, invazivnosti te komplikacija ne predstavlja optimalnu metodu. Mnoge studije opisale su osjetljivost kolonoskopije za detekciju karcinoma te je usporedile s CT kolonografijom. Usporedbom dobivenih rezultata istraživanja utvrđena je njihova sličnost te između ostalog i poboljšani rezultati CTC. Sukladno tome, CT kolonografija uvrštena je kao dodatna probirna metoda. S obzirom na manju invazivnost, mogućnost pregleda cijelog debelog crijeva te ne korištenja sedacije koristi se sve češće diljem svijeta [54].



Slika 10. Dostupne metode za probir kolorektalnog karcinoma

Izvor: https://els-jbs-prod-cdn.jbs.elsevierhealth.com/cms/attachment/a5a960eb-5bb7-44ab-906c-99043ae300dc/gr1_lrg.jpg

3.3.1 CT kolonografija kao probirna metoda

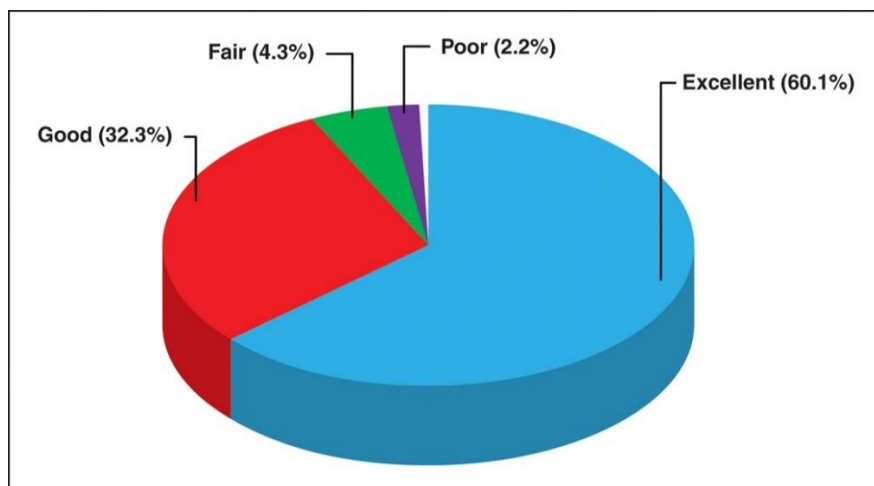
CT kolonografija dugi je niz godina bila predmet intenzivnog ispitivanja i promatranja, a više studija baziralo se na njenoj učinkovitosti kao metode probira. S obzirom na veliki broj indikacija za CTC, te dokazanu visoku osjetljivost prilikom detekcije polipa, CT kolonografija posjeduje veliki potencijal za probir karcinoma debelog crijeva. Implementacija u program probira bila je usporena zbog različitih čimbenika, između ostalih zbog zaostatka u tehnološkom razvoju i nedostatku znanja radiologa [55].

Pretražena je literatura u svrhu otkrivanja točnosti, prihvatljivosti i sigurnosti CT kolonografije kao metode probira kolorektalnog karcinoma. Usporedbom CT kolonografije, kao potencijalne probirne metode, i kolonoskopije postoji niz prednosti i nedostataka. Zbog činjenice da je konačni cilj probira otkriti kolorektalni karcinom i liječiti ga, važno je ustanoviti učinkovitost pojedine metode za detekciju lezija. Iz opisanih studija otkrivena je visoka dijagnostička vrijednost CTC za polipe veličine iznad 6 mm. Naknadnim korištenjem softverskih mogućnosti te kombinacijom 2D i 3D prikaza CTC posjeduje prednost pred kolonoskopijom. Sukladno tome, omogućen je i pregled cijelog abdomena i zdjelice. U prednosti korištenja CT kolonografije kao metode probira

ubraja se i sigurnost. Rizik od perforacije u većem je postotku vezan za kolonoskopiju, dok za CTC nisu zabilježene ozbiljne komplikacije. Unatoč tome, postoji niz nedostataka vezano uz CTC i program probira. Detaljnom analizom otkriveno je da nesporazum te neinformiranost pacijenta dovodi do njihove pojave. Strah od prisutnosti zračenja jedan je od glavnih problema. Dezinformacije koje postoje izazvale su iracionalni strah te smanjeni odaziv na program probira. Sukladno tome dostupan je veliki broj istraživanja koji su potkrijepljeni dokazima o ne povezanosti karcinoma i izloženosti dozi zračenja na CT kolonografiji, koja je vrlo niska. Korištenjem rekonstrukcije slike doza se još dodatno smanjuje. Budući da se CTC primjenjuje kod odrasle populacije, rizik od potencijalnih problema puno je manji s obzirom na korist [56].

Prednosti i nedostaci CTC kao probirne metode uspoređeni su brojnim istraživanjima. Obaro i sur. opisali su CT kolonografiju kao metodu s minimalnom invazivnosti. Zbog svoje sigurnosti i činjenice da nije bilo zabilježenih smrtnih slučajeva radilo se na njenom uvrštavanju u sustav probira. Zabrinutost vezana uz pretragu javila se zbog prisutnosti zračenja. Mnogi istraživači naglasili su da nema dokaza da zračenje dovodi do pojave novih bolesti. Međutim, naglašena je važnost održavanja temeljnih mjera zaštite od zračenja. Nadalje, u studiji postavilo se pitanje vezano uz biopsiju. Ukoliko bi se primijetili polipi, pacijenta bi se moralo poslati na kolonoskopiju zbog njegove ekscizije. Ipak, odlučeno je da polipi do 10 mm ne predstavljaju opasnost te je dovoljno njihovo praćenje. Kao zaključak, opisano je da je prilikom korištenja CT kolonografije važno uspostaviti standardizirani protokol te osigurati kontrolu kvalitete. Ukoliko su sve komponente pregleda osigurane, uspješno otkrivanje lezija moguće je postići [57]. De Haan i sur. opisali su ulogu CTC u probiru stanovništva. Spomenuli su kombinacije 2D i 3D prikaza kao dodatne pogodnosti virtualne kolonoskopije. Unatoč tome da 2D prikaz omogućuje bržu analizu te posljedično kraće trajanje pretrage, 3D interpretacija posjeduje veću osjetljivost za detekciju lezija. Njihovom kombinacijom omogućena je detaljnija analiza. Korištenjem i CAD algoritama, interpretacija nalaza povećava svoju vrijednost. Kako bi se maksimalno iskoristile mogućnosti CTC navedena je uloga radiologa koji obavlja pretragu. Na kraju, zaključeno je da CTC predstavlja metodu s optimalnom ravnotežom između prednosti i nedostataka [58]. Pooler i sur. usporedili su iskustvo pacijenata te stupanj sudjelovanja u program probira. Proveli su anketu od 12 pitanja u 3 različite ustanove. Glavni razlozi prilikom odabira CTC za probir bila je neinvazivnost,

mogućnost brzog oporavka te ne korištenje sedacije. Od ukupnog broja ispitanih, 60% populacije svoje iskustvo ocijenilo je kao izvrsno, a 2,2% kao loše (Slika 11.). Također, od pacijenata koji su ponovno odlučili sudjelovati u metodi probira, 88,5% navelo je da će odabrati CT kolonografiju, dok je 11,5% navelo kolonoskopiju. Konačni rezultati pokazali su zadovoljstvo s CT kolonografijom te je ustanovljeno da se odaziv na probir povećao za 55% u odnosu na probir gdje se koristila kolonoskopija [59].



Slika 11. Iskustvo pacijenta s CT kolonografijom

Izvor: <https://www.ncbi.nlm.nih.gov/pmc/articles/PMC3689205/bin/nihms467738f3.jpg>

3.3.2 Usporedba s ostalim metodama probira

Kako bi se utvrdila isplativost CT kolonografije kao probirne metode, uspoređena je s ostalim dostupnim testovima. Dvije studije, Lin i sur. [60] te Sali. i sur. [61], provedene su u svrhu sustavnog ispitivanja točnosti, ali i nedostataka metoda probira karcinoma debelog crijeva. Lin i sur. u istraživanje su uključili FOBT, FS, kolonoskopiju i CT kolonografiju. S obzirom na sposobnost otkrivanja karcinoma i rizik od štetnih posljedica svaka metoda se razlikovala. Podaci dobiveni istraživanjima na populaciji otkrili su da FS značajno smanjuje smrtnost od CRC. Unatoč tome, široko se ne koristi. Kao nedostatak virtualne kolonoskopije spomenut je rizik od zračenja, a kolonoskopija se vezivala uz komplikacije poput perforacija i krvarenja. Kod svih dijagnostičkih testova pridržavanje programa probira najviše je naglašeno kao problem [60]. Sali. i sur. proveli su studiju vezano za probir CRC koristeći FOBT, virtualnu kolonoskopiju te kolonoskopiju. FOBT prikazan je kao jednostavna i jeftina metoda, a kao nedostatak navedeni su lažno pozitivni i negativni nalazi. Za razliku od njega, CTC i kolonoskopija

omogućili su uvid u debelo crijevo, ali su bile vezane uz komplikacije. Kolonoskopija je prikazana kao zlatni standard iako je stopa odziva bila prilično niska. Posebnost CT kolonografije odnosila se na vizualizaciju organa smještenih izvan debelog crijeva. Otkrivanje takozvanih ekstrakolonskih nalaza prikazano je u visokom postotku te se smatra prednostima CTC. Unatoč tome, nije odabrana optimalna metoda za probir [61].

Kao posljedica rezultata istraživanja, fleksibilna sigmoidoskopija prikazana je kao metoda koja značajno smanjuje postotak smrti od karcinoma. Sukladno tome, provedena su istraživanja koja su detaljno analizirala potencijal FS kao optimalne metode. Usporedbom studija ipak nije došlo do njenog rasta i implementacije. Regge i sur. provedli su randomizirano ispitivanje uspoređujući je s CT kolonografijom. Cilj studije bilo je odrediti i usporediti obje pretrage u okviru programa probira. Veći broj pacijenata bio je podvrgnut CTC, a konačni rezultati bile su usporedne vrijednosti. FS pokazala je niže dijagnostičke vrijednosti u proksimalnom dijelu debelog crijeva, a CT kolonografija imala je odličan rezultat [62]. Studija Senore i sur. opisala je iskustvo pacijenata vezana uz obje pretrage. Pacijenti su morali ispuniti anketu vezano uz osjećaj nelagode te stupanj anksioznosti prilikom pretrage. Također, zamoljeni su da prijave nuspojave ukoliko ih primijete. Značajna razlika bila je vezana uz pripremu crijeva prilikom CTC koja je ocijenjena kao umjereno neugodna, a osim toga produžavala je vrijeme pretrage. Unatoč tome, obje pretrage prihvaćene su kao podnošljive [63].

S obzirom na dostupni broj istraživanja, optimalni test za probir CRC još nije uspostavljen. Svaki od navedenih metoda probira ima svoje prednosti, određenu dijagnostičku vrijednost, te svoje nedostatke. Dijagnostičke metode poput FS i FOBT smanjuju pojavnost i smrtnost od karcinoma, ali oni ne istražuju cijelo debelo crijevo i njihova specifičnost nije zadovoljavajuća. Kolonoskopija posjeduje izrazitu osjetljivost prilikom detekcije malih polipa, ali ne prikazuje optimalnu ravnotežu kada se uzmu u obzir nedostaci. S druge strane, CT kolonografija koristi se sve češće zbog svojih prednosti, između ostalog zbog brzog oporavka pacijenta te povratka dnevnim aktivnostima. Kao nedostatak spominje se priprema pacijenta koja može predstavljati problem te nelagodu pacijenta. Uzimajući u obzir poznate informacije, korištenjem bilo koje od navedenih metoda te odzivom na program probira, kolorektalni karcinom moguće je liječiti na vrijeme.

3.3.3 Može li CT kolonografija zamijeniti kolonoskopiju u otkrivanju kolorektalnih lezija?

S obzirom da se CT kolonografija razvila iz kolonoskopije, njihova usporedba te prednosti i nedostaci uvijek su bili detaljno analizirani. Obje metode vrlo su osjetljive i točne pretrage debelog crijeva. Unatoč tome da kolonoskopija predstavlja zlatni standard prilikom otkrivanja polipa i karcinoma, predstavlja invazivan pregled povezan s komplikacijama i krvarenjem. Iako je detaljna procedura, kolonoskopija može preskočiti 10%- 20% polipa. Također, pretraga može ostati nedovršena ukoliko postoji opstrukcija debelog crijeva ili tumor. Upravo zbog toga CTC služi kao alternativa. Usporedbom istraživanja procijenjena je uloga CTC te njene dijagnostičke performanse. Ekstrakolonski nalazi, identifikacija točnog položaja tumora te manji stupanj pogreške i lažnih nalaza samo su neke od navedenih prednosti. Osjetljivost i specifičnost CT kolonografije rasla je godinama prateći razvoj tehnologije, posebno CT uređaja. Upotreba dodatne kolimacije snopa, eliminacija artefakata i brže vrijeme pretrage samo su neke od pogodnosti dobivenih implementacijom novih uređaja. S druge strane, velika prednost kolonoskopije uvijek će ostati vezana uz ne korištenje ionizirajućeg zračenja. Studije provedene u svrhu smanjenja doze zračenja prilikom CTC koristile su protokole niskih doza te tehniku modulacije cijevi. Uređaji novih generacija imaju ukomponirane metode smanjenja doza uz zadržavanje dijagnostičkih vrijednosti. Na temelju podataka iz literature, kolonoskopija i CTC dvije su pretrage s vrlo sličnim dijagnostičkim vrijednostima. Ipak, osjetljivost i točnost variraju s obzirom na veličinu polipa. Prihvaćeno je da kolonoskopija posjeduje prednost prilikom vizualizacije polipa manjih od 6 mm, dok CTC ima slabiji rezultat. Kod detekcije većih lezija točnost CTC identična je s kolonoskopijom. Osim veličine polipa, priprema crijeva, iskustvo radiologa i tehnike snimanja samo su neke od čimbenika koji utječu na konačni rezultat CT kolonografije. Od otkrića do implementacije virtualne kolonoskopije kao medicinske pretrage prošlo je vremena, ali tek posljednjih godina javilo se pitanje njene upotrebe kao metode probira kolorektalnog karcinoma. Visoka preciznost za otkrivanje kolorektalnih polipa te usporedne dijagnostičke vrijednosti s kolonoskopijom, ali s manjim stupnjem komplikacija, učinile su je prihvatljivom metodom. Prema ispitanim pacijentima vezano za probir karcinoma, poželjnija metoda za pretragu je CT kolonografija. Zbog svoje podnošljivosti, manje invazivnosti, manjeg straha od komplikacija i boli smatrana je

boljim odabirom. Unatoč tome što kolonoskopija i danas ostaje zlatnim standardom, CT kolonografija svojim je rezultatima osigurala mjesto u svijetu medicine i budućnosti [64].

4. ZAKLJUČAK

Kroz posljednjih nekoliko godina razvile su se brojne mogućnosti korištenja CT kolonografije. Kao metoda vezana uz kompjutoriziranu tomografiju, oduvijek će ostati povezana s tehnološkim napretkom i poboljšanjima s CT uređajima. Nove generacije uređaja, poput DSCT-a i MDCT-a, omogućile su znatno brže preglede i poboljšane rekonstrukcijske slike. Virtualna kolonoskopija uz njihovo korištenje nudi brojne prednosti prilikom detaljne analize crijeva te označavanja stolice. U prednosti CT kolonografije ubraja se i sigurnost te primjena novih softverskih mogućnosti. Danas postoje mogućnosti primjene CAD alata koji olakšavaju prikaze polipa i abnormalnosti unatoč zavojima i zapetljajima debelog crijeva. U budućnosti, njihovom suradnjom biti će omogućena procjena nalaza koristeći samo CAD alate. Ovim načinom izvođenja pretrage smanjit će se vrijeme analiza slika te ukupno vrijeme izvođenja pretrage. Različitim istraživanjima dokazano je da CT kolonografija unatoč prednostima ima i svoja ograničenja. Jedno od najvećih vezano je uz izlaganje pacijenta ionizirajućem zračenju. Međutim, implementacijom novih metoda te korištenjem protokola niskih doza, moguće je ograničiti i smanjiti dozu zračenja. Brojne studije navele su i indikacije prilikom kojih se CTC koristi. Unatoč tome da je prva indikacija vezana za nepotpunu kolonoskopiju, CTC se široko primjenjuje i kao probirna metoda kolorektalnog karcinoma. Iako ga je moguće spriječiti ukoliko se otkrije na vrijeme, CRC i dalje ostaje velikim uzrokom smrtnosti u svijetu. Postoji veliki broj dostupnih metoda probira koje je moguće koristiti, između kojih se nalazi i CTC. Kao i svaka metoda, posjeduje svoje prednosti i nedostatke. Usporedbom studija opisano je da priprema crijeva može negativno utjecati na prihvatljivost CTC kao probirnog testa. Međutim, kao rješenje dostupni su pripravci crijeva koji umanjuju nelagodu ispitanika. Uzimajući sve u obzir, CT kolonografija odražava idealnu ravnotežu minimalne invazivnosti s visokom osjetljivošću.

5. LITERATURA

1. „Mjesec svjesnosti o raku debelog crijeva“ [Internet]. Hzzjz.Hr [pristupljeno 5.5.2022].
Dostupno na:
<https://www.hzzjz.hr/aktualnosti/mjesec-svjesnosti-o-raku-debelog-crijeva/>
2. „Rizici za razvoj raka debelog crijeva“ [Internet]. Zzzjzdnz.Hr [pristupljeno 5.5.2022].
Dostupno na:
<https://www.zzzjzdnz.hr/zdravlje/prevencija-raka/rak-debelog-crijeva-ranije-otkrivanje-bolja-prognoza>
3. Bajek S, Bobinac D, Jerković R, Malnar D, Marić I. Sustavna anatomija čovjek. Rijeka: Sveučilište u Rijeci; 2007.
4. Janković S, Mihanović F, Punda A, Radović D, Barić A, Hrepić D. Radiološki uređaji i oprema u radiologiji, radioterapiji i nuklearnoj medicini. Split: Sveučilište u Splitu; 2015.
5. „Computed Tomography (CT)“ [Internet]. Nibib.Nih.Gov [pristupljeno 5.5.2022].
Dostupno na:
<https://www.nibib.nih.gov/science-education/science-topics/computed-tomography-ct>
6. „Nobel Prize Outreach“ [Internet]. NobelPrize.org. [pristupljeno 5.5.2022].
Dostupno na: [https://www.nobelprize.org/prizes/medicine/1979/press-release/](https://www.nobelprize.org/prizes/medicine/1979/press-release/file:///C:/Users/Korisnik/Downloads/917610.MFL270_Cupurdija-Petrinec.pdf)
7. file:///C:/Users/Korisnik/Downloads/917610.MFL270_Cupurdija-Petrinec.pdf
8. „Ultrafast CT (Computed Tomography) Scan“ [Internet]. Hopkinsmedicine.Org [pristupljeno 5.5.2022].
Dostupno na:
<https://www.hopkinsmedicine.org/health/treatment-tests-and-therapies/ultrafast-ct-scan>
9. „Medical Definition of Multidetector Computed Tomography“ [Internet]. Medicinenet.Com [pristupljeno 5.5.2022].

Dostupno na:

https://www.medicinenet.com/multidetector_computed_tomography/definition.htm

10. Schmidt B, Flohr T. Principles and applications of dual source CT. Phys Med. 2020 Nov; 79:36-46.
11. Wylie PN, Burling D. CT colonography: what the gastroenterologist needs to know. Frontline Gastroenterol. 2011 Apr; 2 (2): 96-104.
12. Neri E, Mang T et al. CT Colonography evolution. European Journal of Radiology, Volume 82, Issue 8, 1135 – 1136
13. Pickhardt PJ, Yee J, Johnson CD. CT colonography: over two decades from discovery to practice. Abdom Radiol (NY). 2018 Mar; 43 (3): 517-522.
14. „Virtual colonoscopy“ [Internet]. Ucsgealth.Org [pristupljeno 5.5.2022].
Dostupno na: <https://www.ucsfhealth.org/medical-tests/virtual-colonoscopy>
15. Spada C, Stoker J, Alarcon O, Barbaro F, Bellini D, Bretthauer M, et al. Clinical indications for computed tomographic colonography: European Society of Gastrointestinal Endoscopy (ESGE) and European Society of Gastrointestinal and Abdominal Radiology (ESGAR) Guideline. Eur Radiol. 2015 Feb;25(2):331-45
16. Diana L, Franco MD, Jonathan A. Leighton, MD, and Suryakanth R. Gurudu, MD. Approach to Incomplete Colonoscopy: New Techniques and Technologies. August 2017; Volume 13, Issue 8
17. Scalise P, Mantarro A, Pancrazi F, Neri E. Computed tomography colonography for the practicing radiologist: A review of current recommendations on methodology and clinical indications. World J Radiol. 2016 May 28;8(5):472-83.
18. Moore H, Naidoo P. „CT Colonography“ [Internet]. Insideradiology.Com, 2017 [pristupljeno 5.5.2022].
Dostupno na: <https://www.insideradiology.com.au/ct-colonography-hp/>
19. Ibrahim, D., Zinaye, A. „CT colonography (protocol)“ [Internet]. Radiopaedia.Org. [pristupljeno 5.5.2022].
Dostupno na: <https://radiopaedia.org/articles/ct-colonography-protocol?lang=us>
20. <http://www.kbd.hr/fileadmin/Arhiva/Dokumenti/Kako-se-pripremiti-za-CT-kolonografiju.pdf>

21. „CT Colonography“ [Internet]. Radiologyinfo.Org, 2020 June 15 [pristupljeno 5.5.2022.]
Dostupno na: https://www.radiologyinfo.org/en/info/ct_colo#:~:text=CT%20colonography
22. Janković S, Mihanović F. Uvod u radiologiju. Split: Sveučilište u Splitu; 2014
23. „CT Colonography“ [Internet]. Patient.Info, 2018 Feb 21 [pristupljeno 5.5.2022].
Dostupno na: <https://patient.info/cancer/colon-rectal-bowel-cancer-colorectal/ct-colonography>
24. „Virtual colonoscopy“ [Internet]. Cancercenter.Com [pristupljeno 5.5.2022].
Dostupno na: <https://www.cancercenter.com/cancer-types/colorectal-cancer/diagnosis-and-detection/virtual-colonoscopy>
25. Giorgi A. „ Virtual Colonoscopy“ [Internet]. Healthline 2020 [pristupljeno 5.5.2022].
Dostupno na: <https://www.healthline.com/health/virtual-colonoscopy#purpose>
26. Pickhardt PJ, Choi JR, Hwang I, Butler JA, Puckett ML, Hildebrandt HA, et al. Computed tomographic virtual colonoscopy to screen for colorectal neoplasia in asymptomatic adults. N Engl J Med. 2003 Dec 4;349(23):2191-200.
27. Pickhardt PJ, Hassan C, Halligan S, Marmo R. Colorectal cancer: CT colonography and colonoscopy for detection--systematic review and meta-analysis. Radiology. 2011 May;259(2):393-405.
28. Pullens HJ, van Leeuwen MS, Laheij RJ, Vleggaar FP, Siersema PD. CT-colonography after incomplete colonoscopy: what is the diagnostic yield? Dis Colon Rectum. 2013 May;56(5):593-9.
29. Maggialelli N, Capasso R, Pinto D, Carbone M, Laporta A, Schipani S, et al. Diagnostic value of computed tomography colonography (CTC) after incomplete optical colonoscopy. Int J Surg. 2016 Sep;33 Suppl 1:S36-44.
30. Chabok A, Smedh K, Nilsson S, Stenson M, Pählman L. CT-colonography in the follow-up of acute diverticulitis: patient acceptance and diagnostic accuracy. Scand J Gastroenterol. 2013 Aug;48(8):979-86.
31. Lambert L, Jahoda J, Grusova G, Hrabak P, Novotny A, Burgetova A. CT colonography has low sensitivity but high specificity in the detection of internal hemorrhoids. Diagn Interv Radiol. 2020 Mar;26(2):82-86.

32. Lauridsen C, Lefere P, Gerke O, Hageman S, Karstoft J, Gryspeerdt S. Comparison of the diagnostic performance of CT colonography interpreted by radiologists and radiographers. *Insights Imaging*. 2013 Aug;4(4):491-7.
33. Ganeshan D, Elsayes KM, Vining D. Virtual colonoscopy: Utility, impact and overview. *World J Radiol*. 2013 Mar 28;5(3):61-7.
34. Philip AK, Lubner MG, Harms B. Computed tomographic colonography. *Surg Clin North Am*. 2011 Feb;91(1):127-39.
35. Schmidt SA, Ernst AS, Beer M, Juchems MS. 3D detection of colonic polyps by CT colonography: accuracy, pitfalls, and solutions by adjunct 2D workup. *Clin Radiol*. 2015 Oct;70(10):1144-51.
36. „Virtualna kolonoskopija poboljšana softverom za prepoznavanje računala“ [Internet]. Hr.Medscapetoday.Com, 2022 [pristupljeno 25.5.2022].
Dostupno na: <https://hr.medscapetoday.com/3336511-virtual-colonoscopy-enhanced-with-computer-aided-detection-software>
37. Trilisky I, Wroblewski K, Vannier MW, Horne JM, Dachman AH. CT colonography with computer-aided detection: recognizing the causes of false-positive reader results. *Radiographics*. 2014 Nov-Dec;34(7):1885-905.
38. Regge D, Della Monica P, Galatola G, Laudi C, Zambon A, Correale L, et al. Efficacy of computer-aided detection as a second reader for 6-9-mm lesions at CT colonography: multicenter prospective trial. *Radiology*. 2013 Jan;266(1):168-76.
39. Iussich G, Correale L, Senore C, Segnan N, Laghi A, Iafrate F, Campanella D, Neri E, Cerri F, Hassan C, Regge D. CT colonography: preliminary assessment of a double-read paradigm that uses computer-aided detection as the first reader. *Radiology*. 2013 Sep;268(3):743-51.
40. Bellini D, Rengo M, De Cecco CN, Iafrate F, Hassan C, Laghi A. Perforation rate in CT colonography: a systematic review of the literature and meta-analysis. *Eur Radiol*. 2014 Jul;24(7):1487-96.
41. Iafrate F, Iussich G, Correale L, Hassan C, Regge D, Neri E, Baldassari P, Ciolina M, Pichi A, Iannitti M, Diacinti D, Laghi A. Adverse events of computed tomography colonography: an Italian National Survey. *Dig Liver Dis*. 2013 Aug;45(8):645-50.

42. Nagata K, Takabayashi K, Yasuda T, Hirayama M, Endo S, Nozaki R, et al. Adverse events during CT colonography for screening, diagnosis and preoperative staging of colorectal cancer: a Japanese national survey. *Eur Radiol*. 2017 Dec;27(12):4970-4978.
43. Zukiwskyj M, Arafat Y. Case Report: Rectal perforation during CT colonography. *F1000Res*. 2016 Mar 8;5:299.
44. Bellows C, Gagliardi G, Bacigalupo L. Review of computed tomographic colonography from a surgeon's perspective. *J Gastrointest Liver Dis*. 2015 Jun;24(2):215-23.
45. Popic J, Tipuric S, Balen I, Mrzljak A. Computed tomography colonography and radiation risk: How low can we go? *World J Gastrointest Endosc*. 2021 Mar 16;13(3):72-81.
46. Cianci R, Delli Pizzi A, Esposito G, Timpani M, Tavoletta A, Pulsone P, et al. Ultra-low dose CT colonography with automatic tube current modulation and sinogram-affirmed iterative reconstruction: Effects on radiation exposure and image quality. *J Appl Clin Med Phys*. 2019 Jan;20(1):321-330.
47. Taguchi N, Oda S, Imuta M, Yamamura S, Nakaura T, Utsunomiya D, et al. Model-based Iterative Reconstruction in Low-radiation-dose Computed Tomography Colonography: Preoperative Assessment in Patients with Colorectal Cancer. *Acad Radiol*. 2018 Apr;25(4):415-422.
48. Millerd PJ, Paden RG, Lund JT, Hara AK, Stiles WL, He M, et al. Reducing the radiation dose for computed tomography colonography using model-based iterative reconstruction. *Abdom Imaging*. 2015 Jun;40(5):1183-9.
49. Chang KJ, Yee J. Dose reduction methods for CT colonography. *Abdom Imaging*. 2013 Apr;38(2):224-32.
50. Pickhardt PJ, Kim DH. CT colonography: pitfalls in interpretation. *Radiol Clin North Am*. 2013 Jan;51(1):69-88.
51. Lefere P, Gryspeerdt S. CT colonography: avoiding traps and pitfalls. *Insights Imaging*. 2011 Feb;2(1):57-68.
52. Ricci ZJ, Mazzariol FS, Kobi M, Flusberg M, Moses M, Yee J. CT Colonography: Improving Interpretive Skill by Avoiding Pitfalls. *Radiographics*. 2020 Mar-Apr;40(2):608.

53. Jain S, Maque J, Galoosian A, Osuna-Garcia A, May FP. Optimal Strategies for Colorectal Cancer Screening. *Curr Treat Options Oncol*. 2022 Apr;23(4):474-493.
54. „Colorectal Cancer Screening Tests“ [Internet]. Cancer.Org, 2020 [pristupljeno 25.5.2022].
Dostupno na: <https://www.cancer.org/cancer/colon-rectal-cancer/detection-diagnosis-staging/screening-tests-used.html>
55. Kim DH. CT colonography: the ideal colorectal cancer screening test. *Abdom Radiol (NY)*. 2018 Mar;43(3):515-516.
56. Pickhardt PJ. CT colonography for population screening: ready for prime time? *Dig Dis Sci*. 2015 Mar;60(3):647-59.
57. Obaro AE, Burling DN, Plumb AA. Colon cancer screening with CT colonography: logistics, cost-effectiveness, efficiency and progress. *Br J Radiol*. 2018 Oct;91(1090):20180307.
58. de Haan MC, Pickhardt PJ, Stoker J. CT colonography: accuracy, acceptance, safety and position in organised population screening. *Gut*. 2015 Feb;64(2):342-50.
59. Pooler BD, Baumel MJ, Cash BD, Moawad FJ, Riddle MS, Patrick AM, et al. Screening CT colonography: multicenter survey of patient experience, preference, and potential impact on adherence. *AJR Am J Roentgenol*. 2012 Jun;198(6):1361-6.
60. Lin JS, Perdue LA, Henrikson NB, Bean SI, Blasi PR. Screening for Colorectal Cancer: Updated Evidence Report and Systematic Review for the US Preventive Services Task Force. *JAMA*. 2021 May 18;325(19):1978-1998.
61. Sali L, Grazzini G, Carozzi F, Castiglione G, Falchini M, Mallardi B, et al. Screening for colorectal cancer with FOBT, virtual colonoscopy and optical colonoscopy: study protocol for a randomized controlled trial in the Florence district (SAVE study). *Trials*. 2013 Mar 15;14:74.
62. Regge D, Iussich G, Segnan N, Correale L, Hassan C, Arrigoni A, et al. Comparing CT colonography and flexible sigmoidoscopy: a randomised trial within a population-based screening programme. *Gut*. 2017 Aug;66(8):1434-1440.

63. Senore C, Correale L, Regge D, Hassan C, Iussich G, Silvani M, et al. Flexible Sigmoidoscopy and CT Colonography Screening: Patients' Experience with and Factors for Undergoing Screening-Insight from the Proteus Colon Trial. *Radiology*. 2018 Mar;286(3):873-883.
64. Chini A, Manigrasso M, Cantore G, Maione R, Milone M, Maione F, De Palma GD. Can Computed Tomography Colonography Replace Optical Colonoscopy in Detecting Colorectal Lesions?: State of the Art. *Clin Endosc*. 2022 Mar;55(2):183-190.

6. ŽIVOTOPIS

OSOBNI PODATCI

Ime i prezime: Marija Ruić

Datum i mjesto rođenja: 2.9.2000., Split

E-mail: marija.ruic@gmail.com

OBRAZOVANJE

Osnovna škola „Pojišan“, Split, 2007.-2015.

IV. Gimnazija „Marko Marulić“, Split, 2015.-2019.

Sveučilište u Splitu, Sveučilišni odjel zdravstvenih studija: Radiološka tehnologija,
2019.-2022.