

Povezanost koštane gustoće slabinske kralježnice i masne infiltracije m. psoasa na CT abdomena

Bolčić, Matea

Undergraduate thesis / Završni rad

2022

Degree Grantor / Ustanova koja je dodijelila akademski / stručni stupanj: **University of Split / Sveučilište u Splitu**

Permanent link / Trajna poveznica: <https://um.nsk.hr/um:nbn:hr:176:256334>

Rights / Prava: [In copyright](#) / [Zaštićeno autorskim pravom.](#)

Download date / Datum preuzimanja: **2024-07-13**

Repository / Repozitorij:



Sveučilišni odjel zdravstvenih studija
SVEUČILIŠTE U SPLITU

[Repository of the University Department for Health Studies, University of Split](#)



UNIVERSITY OF SPLIT



DIGITALNI AKADEMSKI ARHIVI I REPOZITORIJI

SVEUČILIŠTE U SPLITU

Podružnica

SVEUČILIŠNI ODJEL ZDRAVSTVENIH STUDIJA

PREDDIPLOMSKI SVEUČILIŠNI STUDIJ

RADIOLOŠKE TEHNOLOGIJE

Matea Bolčić

**POVEZANOST KOŠTANE GUSTOĆE SLABINSKE
KRALJEŽNICE I MASNE INFILTRACIJE M. PSOASA
NA CT ABDOMENA**

Završni rad

Split, 2022.

SVEUČILIŠTE U SPLITU

Podružnica

SVEUČILIŠNI ODJEL ZDRAVSTVENIH STUDIJA

PREDDIPLOMSKI SVEUČILIŠNI STUDIJ

RADIOLOŠKE TEHNOLOGIJE

Matea Bolčić

**POVEZANOST KOŠTANE GUSTOĆE SLABINSKE
KRALJEŽNICE I MASNE INFILTRACIJE M. PSOASA
NA CT ABDOMENA**

**CORRELATION BETWEEN BONE DENSITY OF THE
LUMBAR SPINE AND FATTY INFILTRATION OF
PSOAS MUSCLE IN ABDOMINAL CT**

Završni rad/Bachelor's Thesis

Mentor:

Dr. sc. Danijela Budimir Mršić, dr. med.

Split, 2022.

TEMELJNA DOKUMENTACIJSKA KARTICA

ZAVRŠNI RAD

Sveučilište u Splitu

Sveučilišni odjel zdravstvenih studija

Radiološka tehnologija

Znanstveno područje: Biomedicina i zdravstvo

Znanstveno polje: Kliničke medicinske znanosti

Mentor: dr. sc. Danijela Budimir Mršić, dr. med.

Povezanost koštane gustoće slabinske kralježnice i masne infiltracije m. psoasa na CT abdomena

Matea Bolčić. 611147

Sažetak: Osteoporozna je bolest smanjene koštane gustoće i predstavlja veliki javnozdravstveni problem, koji najčešće zahvaća osobe starije životne dobi, više žene nego muškarce. Osim promjena na kostima, koje nastaju s dobi, prisutne su i promjene na mišićima, a manifestiraju se kao atrofija i masna infiltracija mišića. Zlatni standard u dijagnostici osteoporoze je denzitometrija, metoda koja koristi rendgenske zrake dviju energija, a dobiveni rezultati se uspoređuju s rezultatima mlade, zdrave populacije u standardnim devijacijama. U zadnjih nekoliko godine sveprisutna je ideja oportunističkog CT probira smanjene gustoće kostiju, koja je pokazala izvrsnu korelaciju s denzitometrijom. Uz to, CT se pokazao kao izvrsna metoda u dijagnostici masne infiltracije mišića, koja se prikazuje kao niže vrijednosti u Hounsfieldovim jedinicama (H.J.), a može prikazati promjene koje nastaju infiltracijom masti od samo 3%. Cilj ovog istraživanja je bio odrediti možebitnu povezanost koštane gustoće slabinske kralježnice i masne infiltracije m. psoasa majora na CT abdomena u osoba mlađe i srednje životne dobi u kojih ne očekujemo izražene degenerativne promjene. Također, istražili smo utječe li primjena jednog kontrastnog sredstva na mjerenja denziteta kosti i mišića na postkontrastnim fazama CT snimanja. Retrospektivno su analizirani slikovni materijali 113 ispitanika u dobi od 18 do 49 godina, koji su podvrgnuti višefaznom protokolu CT abdomena i zdjelice od srpnja do prosinca 2021. godine u KBC Split. Na aksijalnim presjecima su kružnim ROI-em mjerene H.J. trabekularnog dijela trupa L4 kralješka, a konture oba m. psoasa su iscrtavane ručno i u nativnoj, arterijskoj i venskoj fazi te također izražene u H.J. Rezultati su pokazali značajnu povezanost smanjene gustoće kostiju i masne infiltracije m. psoas majora s dobi ispitanika, a

utvrđena je međusobna pozitivna korelacija smanjene koštane gustoće i masne infiltracije mišića. Nisu pronađene značajne razlike između spola ispitanika, izuzev nativno viših vrijednosti denziteta trupa L4 kralješka u ženskih ispitanica. Primjena jednog kontrastnog sredstva značajno je utjecala na mjerene vrijednosti oba parametra. Razlika između nativnih i postkontrastnih mjerenja koštane gustoće L4 kralješka je u prosjeku iznosila 20 H.J., a denziteta m. psoasa majora oko 6-8 H.J., s tim da su postkontrastne razlike u denzitetima m. psoasa bile neznajčajno više kod žena nego kod muškaraca. Dobivenim rezultatima smo potvrdili početnu hipotezu i smatramo da oportunistički dobiveni podatci s CT snimanja za druge indikacije uistinu mogu dati vrijedne podatke, koji se mogu iskoristiti u svrhu dijagnosticiranja smanjene gustoće kostiju i masne infiltracije mišića.

Ključne riječi: CT, kontrastno sredstvo, koštana gustoća, masna infiltracija, m. psoas major

Rad sadrži: 30 stranica; 7 slika; 5 tablica; 35 literaturnih referenci

Jezik izvornika: hrvatski

BASIC DOCUMENTATION CARD

BACHELOR THESIS

University of Split

University Department for Health Studies

Radiologic technology

Scientific area: Biomedicine and health

Scientific field: Clinical medical sciences

Supervisor: dr. sc. Danijela Budimir Mršić, dr. med.

Correlation between bone density of the lumbar spine and fatty infiltration of psoas muscle in abdominal CT

Matea Bolčić. 611147

Summary: Osteoporosis is a disease of reduced bone density, and it represents a major public health problem that most commonly affects the elderly, more often women than men. In addition to the age-related bone changes, age-related changes in the muscles are also recognized, and they manifest as atrophy and fatty infiltration of the muscles. The gold standard for the osteoporosis diagnosis is a densitometry, method that uses X-rays of two energies, and compares the results with those of a young, healthy population in standard deviations. In recent years, the idea of opportunistic CT screening of reduced bone density has been broadly introduced, showing an excellent correlation with densitometry. In addition, CT has proven to be an excellent method for the diagnosis of muscle infiltration, which is presented as lower values of Hounsfield units (H.U.), confirming that CT can show changes resulting from fat infiltration of only 3%. The aim of this study was to determine the possible association between bone density of the lumbar spine and fatty infiltration of the psoas major muscle on the abdominal CT in young and middle-aged people in whom the obvious degenerative changes are not to expect. We also investigated whether the use of iodine contrast agent affected bone and muscle density measurements in the postcontrast phases of CT imaging. The imaging materials of 113 subjects aged 18 to 49, who underwent a multiphase CT protocol of the abdomen and pelvis from July to December 2021

at the Clinical Hospital Center Split, were retrospectively analyzed. On axial CT slices, H.J. was measured by drawing a circular ROI in the trabecular part of L4 vertebra, and the contours of both psoas muscles were drawn manually and were expressed in average H.U. The results showed a significant age correlation of a decreased bone density and fatty infiltration of psoas muscle with age, and a positive correlation between reduced bone density and fatty infiltration of a muscle. No significant differences were found between the sexes of the subjects, except for higher values of L4 vertebral body density in female subjects on native scans. The application of iodine contrast agent significantly affected the measured values of both parameters. The difference between native and postcontrast measurements of L4 vertebral bone density averaged 20 H.U., and the density of m. psoas major was 6-8 H.U., with postcontrast differences in density of m. psoas being slightly higher in women than in men. The results confirmed the initial hypothesis and we believe that opportunistic CT imaging for other indications can indeed provide valuable data, which can be used to diagnose reduced bone density and fatty muscle infiltration.

Key words: bone density, contrast agent, CT, fatty infiltration, psoas muscle

Thesis contains: 30 pages; 7 figures; 5 table; 35 references

Original in: Croatian

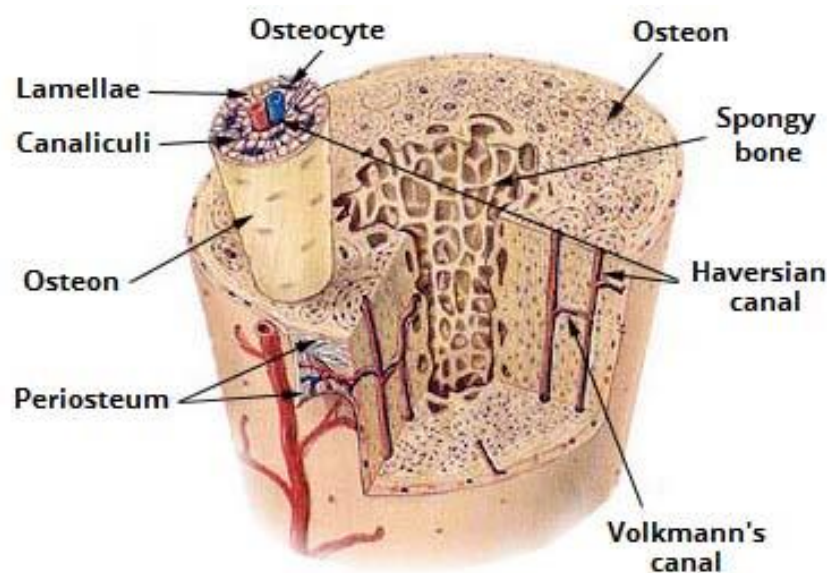
SADRŽAJ

1. UVOD.....	1
1.1. GRAĐA I FUNKCIJA KOSTIJU U LJUDSKOM ORGANIZMU	1
1.2. OSTEOPENIJA I OSTEOPOROZA	3
1.3. ULOGA MIŠIĆA PSOAS MAJORA I POVEZANOST SA STRUKTUROM I FUNKCIJOM KRALJEŽNICE	4
1.4. PROCJENA KOŠTANE GUSTOĆE	7
1.4.1. Denzitometrija	7
1.4.2. Procjena koštane gustoće na CT-u	9
1.5. KONTRASTNA SREDSTVA U CT DIJAGNOSTICI.....	10
2. CILJ RADA	12
3.1. ISPITIVANA SKUPINA	13
3.2. MODALITETI SNIMANJA	13
3.3. ANALIZA SNIMAKA	13
3.4. STATISTIČKE METODE	15
4. REZULTATI.....	16
4.1. OSNOVNE KARAKTERISTIKE ISPITANIKA.....	16
4.2. POVEZANOST DOBI S KOŠTANOM GUSTOĆOM I M. PSOASOM	17
4.3. VRIJEDNOSTI KOŠTANE GUSTOĆE I DENZITETA M. PSOASA U TRI FAZE SNIMANJA	17
5. RASPRAVA	20
5.1. OGRANIČENJA STUDIJE	22
6. ZAKLJUČAK	23
7. LITERATURA.....	24
8. ŽIVOTOPIS.....	30

1. UVOD

1.1. GRAĐA I FUNKCIJA KOSTIJU U LJUDSKOM ORGANIZMU

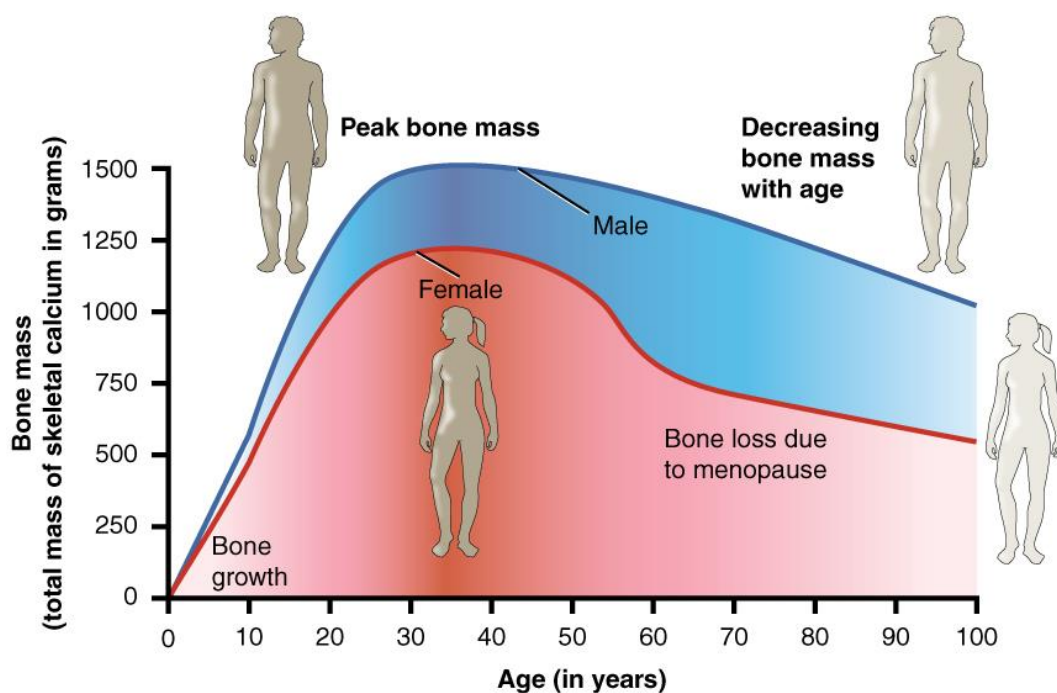
Kosti su aktivna tkiva koja podliježu razgradnji i izgradnji tijekom cijeloga života. Kosti imaju mnogo uloga u ljudskom organizmu. One podržavaju strukturu tijela, omogućuju kretanje, štite unutarnje organe, skladište su minerala i okružuju koštanu srž u kojoj se stvaraju krvne stanice. Odrasla osoba ima 206 kostiju, koje su građene većinom od proteina kolagena i minerala kalcijeva fosfata, koji im daje čvrstoću. Sastoje se od kortikalne kosti, koja je vanjski, tvrdi sloj i čini 80% koštane mase te trabekularne kosti, koja čini unutarnju strukturu nalik pčelinjem saću, a laganija je od vanjskog dijela kosti (Slika 1). Kako bi se kostur preoblikovao tijekom rasta, regulirala razina kalcija i popravila određena oštećenja, kost se neprestano remodelira zahvaljujući svojim stanicama, osteoklastima i osteoblastima. Osteoklasti su stanice koje oslobađaju enzime i kiseline, koji razgrađuju kost, dok osteoblasti stvaraju osteoid, mješavinu proteina, koja se mineralizira i postaje kost. Proces remodeliranja je pod kontrolom kalcitonina, paratiroidnog hormona, vitamina D i estrogena kod žena, a kod muškaraca testosterona (1).



Slika 1: Građa kosti

Izvor: <https://teachmeanatomy.info/wp-content/uploads/Structure-of-Mature-Bone.jpg>

Nakupljanje minerala u kostima ovisi i o dobi i spolu. Naime, od rođenja do puberteta sasvim je normalno da osteoblasti stvaraju više kosti nego što je osteoklasti razgrađuju. Žene do 17. godine u većini slučajeva postignu vrhunac koštane mase odrasle osobe, dok je muškarci dostižu oko 21. godine. Sve do ulaska u treće desetljeće tako i ostaje, a u sljedećim desetljećima dolazi do postupnog, fiziološkog smanjenja mineralne gustoće kostiju (Slika 2). Postupni gubitak koštane gustoće u odraslih osoba se smatra uzrokom primarne osteopenije i osteoporoze, a sekundarni uzroci, tj. način života (pušenje, konzumiranje alkohola, smanjena tjelesna aktivnost i ostalo) ubrzavaju cijeli proces. Osteoporoza u 60% slučajeva ovisi o genetskom nasljeđu svakog pojedinca i postignutoj vršnoj koncentraciji koštane mase, a u 40% o sekundarnim uzrocima (2). U sekundarne uzroke spada i uzimanje nekih lijekova kao što su steroidi i antiepileptici, ali i određena medicinska stanja kao što su hipertireoza, malapsorpcija, anoreksija, kronično zatajenje bubrega i hiperparatireoidizam (3).



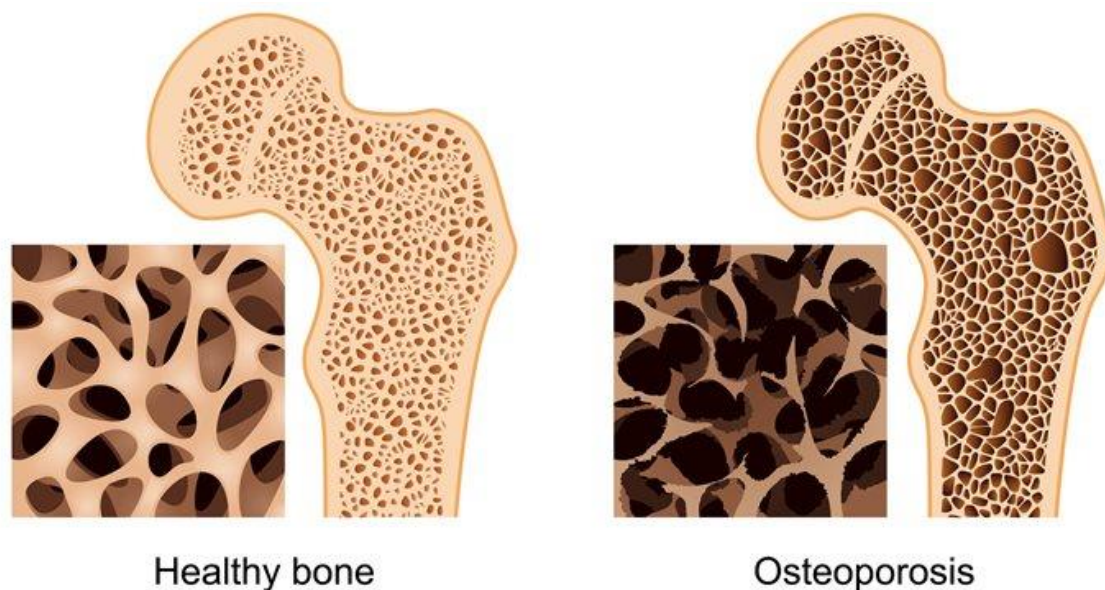
Slika 2: Promjene koštane gustoće s godinama

Izvor: https://upload.wikimedia.org/wikipedia/commons/9/91/615_Age_and_Bone_Mass.jpg

1.2. OSTEOPENIJA I OSTEOPOROZA

Osteopenija je klinički izraz za smanjenu mineralnu gustoću kostiju ispod granica normalnog, a koja nije dovoljno niska da bi bila osteoporozna. Prema definiciji Svjetske zdravstvene organizacije T-score kod osteopenije je između -1 i -2.5. Histološki se očituje kao stanjenje trabekula, proširenje Haversovih kanala i smanjenje veličine osteona (3).

Osteoporozna je klinički izraz za nisku koštanu gustoću s T-score-om ispod -2.5, a uzrok je izraženijih promjena mikrostrukture (stanjenje trabekula i proširenje Haversovih kanala) (Slika 3), koja u konačnici može dovesti do lakšeg prijeloma kosti (4). Rani stadiji bolesti najčešće prolaze nezapaženo jer nemaju specifične simptome koji bi ukazali na osteoporozu. Prvi znakovi osteoporoze su gubitak visine, povećana torakalna kifoza i smanjena pokretljivost kralježnice. Gubitak visine je ubrzan nakon 5. desetljeća života, a smanjuje se visina intervertebralnih diskova i mijenja držanje tijela (5). Veliki rizik od prijeloma kuka imaju žene u postmenopauzi, a česti su i prijelomi kralježaka kod svih pacijenata što u oba slučaja znači ovisnost o drugim osobama i smanjenje životnog standarda (4). Osobe s osteoporotskim prijelomom kuka u 50% nikada ne vrate potpunu mobilnost, a često dolazi i do invalidnosti tih osoba i u konačnici smrti. Mortalitet povezan s prijelomom kuka je 12-35%, najčešće praćen kardiovaskularnim i kroničnim respiratornim bolestima. Žene u prosjeku obolijevaju 8 puta češće nego muškarci, dok žene u Europi, koje su ušle u postmenopauzu imaju incidenciju osteoporoze 30% (5). Ženama godinu dana prije ulaska u menopauzu, zbog smanjenja estrogena, dolazi do naglog smanjenja koštane gustoće, a nastavlja se i tri godine nakon do umjerenog usporavanja. Tijekom menopauze žene u prosjeku izgube oko 10% gustoće kostiju (6), stoga se preporučuje probir dual-energy X-zrakama za sve žene iznad 65. godine i muškarce iznad 70. godine, a i ranije za osobe s obiteljskom anamnezom osteoporoze i prijelomima s niskom silom pri padu i za sve prijelome nakon 40. godine (4). Kao glavni uzrok nedostatka vitamina D, koji je važan za očuvanje zdravlja kosti, navodi se smanjeno izlaganje sunčevim zrakama. Poznato je da se vitamin D sintetizira pod utjecajem UVB zraka. Poznavajući taj podatak, ne začuđuje činjenica da stanovništvo skandinavskih i sjevernoameričkih zemalja ima najveću prevalenciju osteoporoze (5). Zbog nedovoljnog unosa vitamina D i kalcija, smanjuje se apsorpcija kalcija iz crijeva i povećava koncentracija paratiroidnog hormona, koji povećava oslobađanje kalcija iz kosti. Suplementacijom ta dva faktora kod oba spola umjereno se smanjuje gubitak koštane gustoće u osoba starijih od 65 godina (7).



Slika 3: Usporedba strukture zdrave i osteoporotične kosti

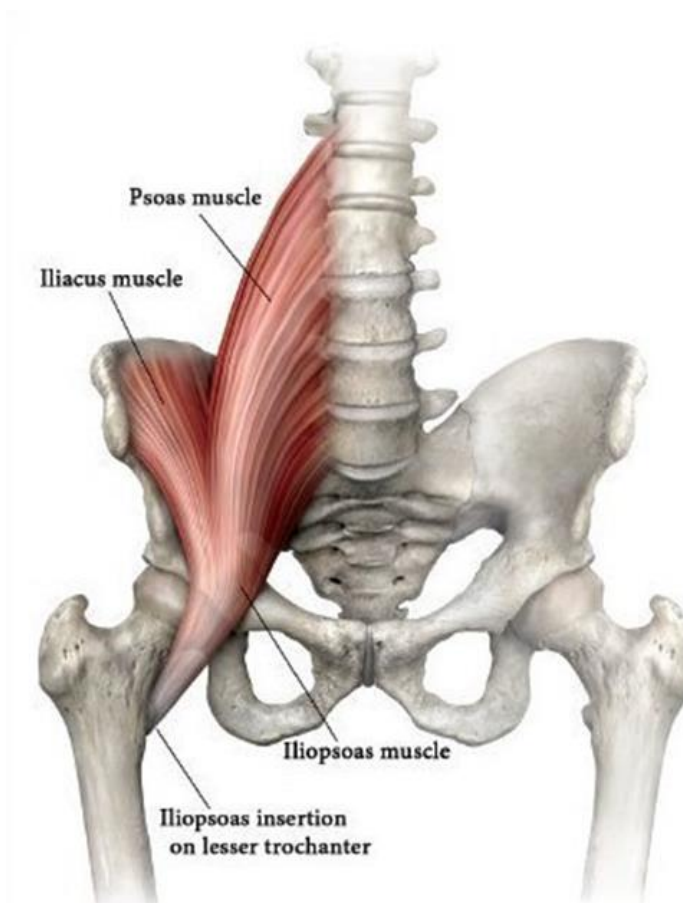
Izvor: <https://msfocus.org/getattachment/Magazine/Magazine-Items/Posted/Prevent-Osteoporosis-with-6-Bone-Health-Boosters/osteoporosis-cropped.jpg.aspx?width=700&height=371>

Liječenje uključuje ranu edukaciju o održavanju zdrave koštane mase i rizičnim čimbenicima koji ugrožavaju zdravlje kosti (3). Potrebno je poticati svakodnevnu tjelesnu aktivnost i zdravu prehranu. Osobito je važno osvijestiti kako pušenje ima loš utjecaj na zdravlje kostiju. Žene pušačice ulaze u menopauzu godinu ili dvije prije žena koje ne konzumiraju duhanske proizvode, a kod muških pušača se smanjuje razina testosterona i dolazi do ubrzanog gubitka koštane gustoće. Izuzev navedenih preporuka, liječenje obuhvaća i konzumaciju određenih lijekova. Često su bifosfonati prvi izbor u liječenju osteoporoze, a djeluju tako da smanjuju funkciju osteoklasta čime sprječavaju razgradnju koštane mase (5).

1.3. ULOGA MIŠIĆA PSOAS MAJORA I POVEZANOST SA STRUKTUROM I FUNKCIJOM KRALJEŽNICE

Veliki slabinski mišić (*lat. musculus psoas major*) je dugi fuziformni mišić, koji se proteže od vrha lateralne strane i baze poprečnih nastavaka prva četiri lumbalna kralješka i dvanaestog torakalnog kralješka i interponiranih intervertebralnih diskova, a spaja se s ilijačnim mišićem u m. iliopsoas, koji se hvata na mali trohanter bedrene kosti (Slika 4). Jedan je od najvažnijih mišića koji prekriva kralježnicu, a ima važnu ulogu u savijanju

femura u stojećem ili ležećem položaju, u stabilizaciji lumbalne kralježnice i u raznim pokretima kralježnice. Sastavljen je od tri tipa vlakana koja se mijenjaju ovisno o funkciji mišića na određenoj razini (gornji dio mišića je važan u stabilizaciji kralježnice, a donji dio u pokretljivosti udova). Veći je na strani dominantne noge, a utvrđena je i povezanost veličine m. psoasa s akutnom i kroničnom križoboljom, ali i mnogim drugim stanjima, kao što su sarkopenija i gubitak mišićne mase cijelog tijela (8).



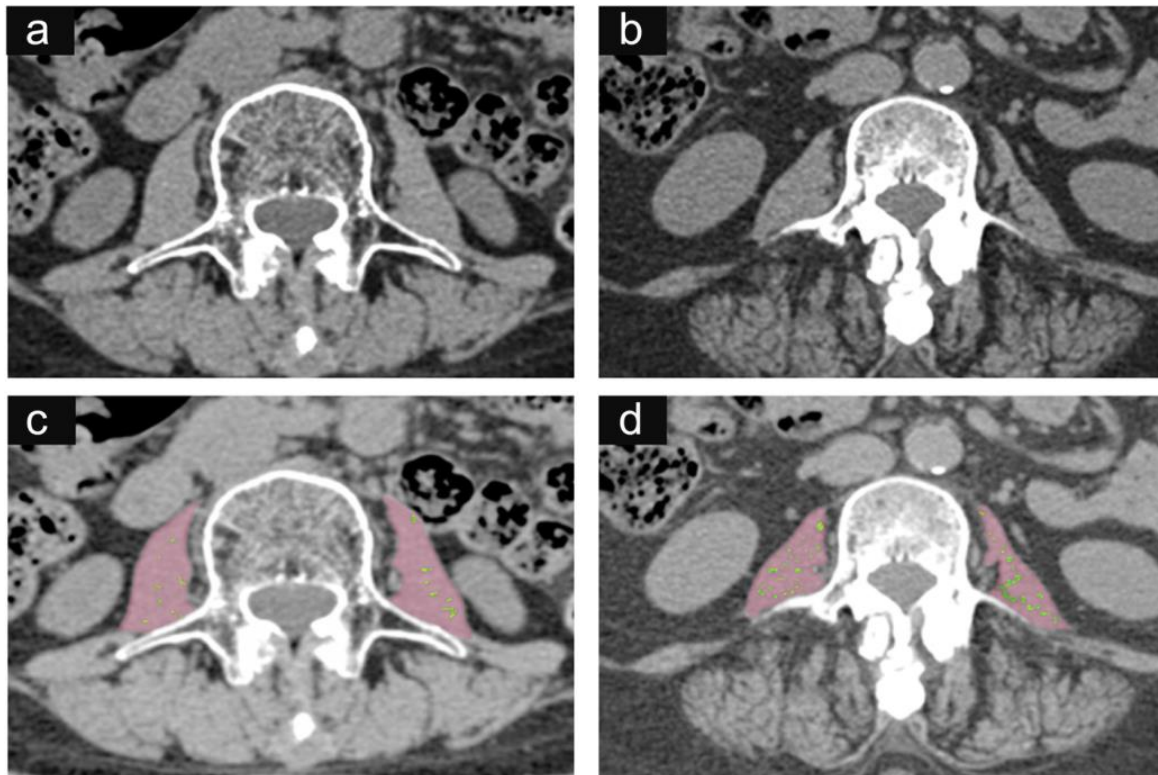
Slika 4: Anatomski prikaz m. psoas majora

Izvor: <https://annwestyoga.com/psoas-anatomy/>

Promjene na mišićima koje se javljaju sa starenjem mogu se pripisati primarnim ili sekundarnim uzrocima. Primarno starenje mišića je neizbježna promjena koja nije povezana sa stilom života i utjecajima okoline, a predstavlja promjene u staničnoj strukturi i funkciji mišića, ponajprije atrofiju i masnu infiltraciju (tzv. miosteatozu) (Slika 5). Na sekundarno starenje mišića pak utječu okolina i bolesti, a na njega možemo utjecati tjelesnom aktivnošću

i tjelovježbom. Dokazano je da tjelovježba povećava ukupnu mišićnu masu, kvalitetu mišića i smanjuje masnu infiltraciju mišića (9).

Kompjutorizirana tomografija (*engl. Computed Tomography - CT*) smatra se zlatnim standardom u procjeni promjena na skeletnim mišićima i u masnom tkivu zahvaljujući preciznom razlikovanju i mjerenju vrijednosti njihove atenuacije. Glavne osobine masne infiltracije mišića na CT-u su smanjene Hounsfieldove jedinice (H.J.) skeletnih mišića i povećane međumišićne masne naslage (10). Čak i mala promjena u sastavu mišića, odnosno infiltracija masti od 3% detektabilna je na CT-u (11). Pokazano je da se CT atenuacija mišića približno smanjuje za 1 H.J. ako se koncentracija lipida poveća 1 g na 100 mL. Za dijagnosticiranje miosteatoze, Boutin i sur. su predložili prag denziteta mišića u iznosu 30 H.J. (12). Postojanje male razlike u atenuacijama između različitih mjesta na istom mišiću i unutar različitih skupina mišića dokazuje da su promjene u H.J. ovisne o masnoj infiltraciji (11). Osim što masna infiltracija rezultira smanjenom snagom i funkcijom mišića, povezana je i s povećanim rizikom od prijeloma kosti, što su Lang i sur. potvrdili mjereći H.J. na mišićima bedra i uspoređujući ih s rizikom od frakture vrata bedrene kosti (13). Goodpaster i sur. su također povezali masnu infiltraciju sa slabošću mišića, pri čemu se umjerena tjelesna aktivnost pokazala kao koristan način za smanjenje daljnjeg gubitka mišićne snage kod starijih osoba (14). U istraživanju Lee i sur. usporedili su H.J. vrijednosti m. psoasa, m. multifidusa i m. erector spinae te zaključili da potencijalno m. psoas najmanje podliježe masnoj infiltraciji zbog najmanje razine opterećenja u odnosu na druga dva paravertebralna mišića. Pokazali su da je masna infiltracija ovisna i o razini intervertebralnog diska i tipu mišića te ukupnom sadržaju masti u tijelu (15).



Slika 5: Primjer CT-om procijenjene masne infiltracije m. psoas majora (b i d), na kojima prosječne vrijednosti denziteta mišića iznose 24 H.J. te usporedba s pacijentom bez značajnije masne infiltracije (a i c) u kojega su zabilježeni denziteti m. psoasa 47 H.J.

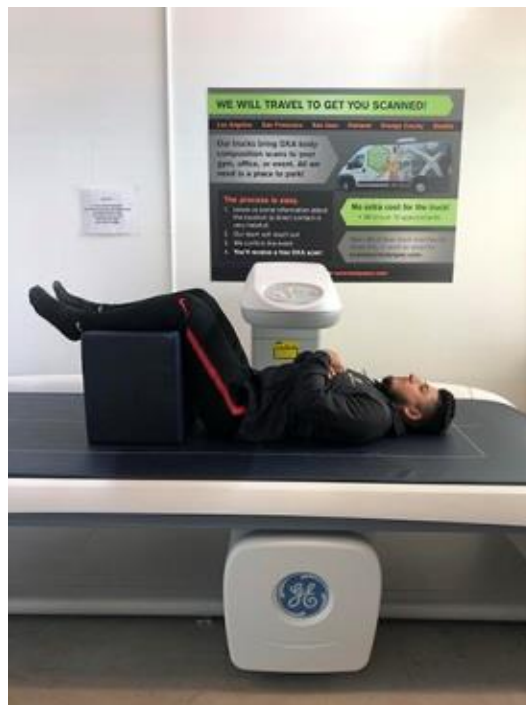Izvor: https://media.springernature.com/full/springer-static/image/art%3A10.1186%2Fs12891-021-04333-2/MediaObjects/12891_2021_4333_Fig1_HTML.png?as=webp

1.4. PROCJENA KOŠTANE GUSTOĆE

1.4.1. Denzitometrija

Denzitometrija ili **DEXA** (*engl. Dual-energy x-ray absorptiometry*) je zlatni standard u dijagnostici osteoporoze, praćenju odgovora na liječenje i procjeni rizika od prijeloma. Apsorpciometrija s pomoću x-zraka dviju različitih energija najpoželjnija je metoda za mjerenje gustoće kostiju zbog jednostavnosti tehnike i niskih doza izloženosti zračenju (16). Doza zračenja je toliko mala da nije potrebno da se radiološki tehnolog, koji izvodi pretragu, udalji u drugu prostoriju ili koristi zaštitne olovne pregrade. Naime, generator uređaja stvara ili naizmjenično visoki (140 kV) i niski napon (70-100 kV) za vrijeme pretrage ili se emitira konstantan snop, kojeg filtri rijetkih zemalja onda odvajaju na visoki (70 kV) i niski napon (40 kV). Kada završi akvizicija slike, potrebno je pravilno postaviti ROI (*engl. Region Of*

Interest - područje od interesa), odnosno kontrolirati ROI, koji računalo predloži, u ovisnosti o snimanom dijelu tijela (17). Mjeri se na središnjim i perifernim mjestima pri čemu je korelacija u mjerenjima između njih jako dobra. Središnja mjesta su lumbalna kralježnica i kuk, a distalna podlaktica i peta su periferna mjesta mjerenja (Slika 6) (18). Važno je imati na umu da treba izbjegavati mjerenja na kojima su prisutni artefakti, ostatci kontrastnog sredstva i promjene na kostima u području interesa, poput spondiloartroze, Pagetove bolesti, prijeloma kralježaka, metastaza, kako izračunate vrijednosti ne bi bile lažno umanjene ili uvećane. DEXA izračunava vrijednosti gustoće kostiju, odnosno srednju količinu minerala po jedinici površine (g/cm^2) i izražava se u T i Z-vrijednostima (*engl. T-score*) (17). Rezultati se uspoređuju s koštanom gustoćom zdrave, mlade osobe i izražavaju se u standardnim devijacijama (SD). Tako T-score 0 znači da je mjerena gustoća jednaka normi s kojom se uspoređuje. Što je gustoća kosti manja i rizik od prijeloma veći, T-score je više standardnih devijacija ispod nule. Normalne vrijednosti mineralne gustoće kosti su od +1 do -1, za osteopenije od -1 do -2.5, a za osteoporozu ispod -2.5 (19). Z-score je broj SD iznad ili ispod vrijednosti koštane gustoće referentne skupine koja je iste rase, spola i dobi. Tako je Z-score manji od -2 određen kao „ispod očekivane vrijednosti“ (17).



Slika 6: Mjerenje gustoće kosti na lumbalnoj kralježnici

Izvor: <https://static.bodyspec.com/blog/201904apspinescan.jpg>

1.4.2. Procjena koštane gustoće na CT-u

Kompjutorizirana tomografija je digitalna radiološka metoda koja se temelji na atenuaciji rendgenskih zraka prolaskom kroz tvar, a ovisi o atomskom broju tvari, gustoći tkiva i energiji zraka. Kroz povijest možemo pratiti 6 generacija CT uređaja, koji se razlikuju u broju detektora i principu pomaka rendgenske cijevi, stola ili detektora. Danas se koriste spiralni CT uređaji kojima je kontinuirano kruženje rendgenske cijevi i detektora usklađeno s linearnim pomakom stola uređaja na kojem leži objekt. Detektori koji se nalaze u kućištu uređaja posloženi u luku, detektiraju zračenje koje se atenuiralo u pacijentu i pretvaraju ga u električni signal koji u konačnici čini sliku koju gledamo na ekranu računala (20). Hounsfieldove jedinice (*engl. Hounsfield units*) su standardizirani linearni koeficijent prigušenja tkiva. Predstavljaju slabljenje rendgenskih zraka u tkivima različitih gustoća. Kao referentna vrijednost se koristi atenuacija u vodi koja je dogovorno 0, za zrak do -1000, a za kost i metal do +3000 (21).

CT se u zadnjih nekoliko godina aktivno istražuje kao metoda probira metaboličkih bolesti kostiju. Danas se diljem svijeta svakodnevno snima mnogo CT pregleda, a svaki od njih sadržava neiskorištene vrijedne podatke, koji bi uvelike pomogli u otkrivanju smanjene koštane gustoće i koji se mogu dobiti bez nekih dodatnih procedura, medicinskih troškova ili dodatne izloženosti zračenju. Iako je DEXA zlatni standard u procjeni koštane gustoće, smatra se da CT lumbalne kralježnice ima istu ili čak veću prediktivnu moć za prijelome kralježaka uz nekoliko drugih prednosti (22). DEXA mjeri samo dvodimenzionalne podatke (grami po kvadratnom centimetru) za razliku od CT-a, koji mjeri volumetrijsku gustoću (miligrami po kubičnom centimetru) i mjerenja mu ne ovise o veličini kosti, kao što je kod DEXA, pa tako ne daje lažno manje rezultate koštane gustoće i precijenjen rizik od prijeloma kosti (23). Choi i sur. su usporedbom podataka dobivenih CT i DEXA mjerenjima u pacijenata s degenerativnim promjenama na kralježnici zaključili da se CT dijagnostika može koristiti kao vrijedna metoda u predviđanju koštane gustoće za kirurške postupke i kontrole (24). CT ima mogućnost mjerenja samo trabekularnog dijela kosti, za koji se pokazalo da je više prediktivan od rizika za frakturu. Također, DEXA može biti netočna ili neizvodiva u slučajevima teške degeneracije kralježnice, skolioze ili nakon operacije kralježnice, što kod CT mjerenja nije slučaj (22). Nedostatak CT-a je čini se zasad manjak kliničkih istraživanja koja će potvrditi njegovu vrijednost. Postoji nekoliko istraživanja koja su potvrdila izvrsnu korelaciju CT-a s DEXA vrijednostima koštane gustoće. Nadalje, Schreiber i sur. su predložili srednje vrijednosti H.J. do 133 za zdravu kost, za osteopeniju do 100.8, a za

osteoporozu 78.5. Također su potvrdili i korelaciju smanjenja H.J. s rastom dobi (21). I Alawi i sur. su potvrdili korelaciju H.J. i T-scorea i jednostavno otkrivanje pacijenata sa smanjenom koštanom gustoćom, kao oportunistički dobivenom dijagnozom, a njihov prijedlog je da referentna, granična vrijednost za dijagnosticiranje niske koštane gustoće bude 150 H.J. (23). Hendrickson i sur. su pokazali da CT pruža veću točnost i preciznost pri mjerenju mineralne gustoće trabekularnog dijela metabolički aktivne kosti i da je dobra oportunistička metoda probira i procjene metaboličke bolesti kostiju (22).

1.5. KONTRASTNA SREDSTVA U CT DIJAGNOSTICI

Kontrastna sredstva (KS) rabimo kako bi povećali kontrastnost između susjednih tkiva čija je razlika u atenuaciji rendgenskih zraka mala. Kontrastna sredstva apsorbiraju određenu količinu zračenja, koja je manja ili veća od uobičajene količine zračenja koje neko tkivo apsorbira. Koristimo ih u konvencionalnoj radiografiji, dijaskopiji, magnetnoj rezonanciji, ultrazvučnoj dijagnostici i u kompjuteriziranoj tomografiji. Dijelimo ih na negativna i pozitivna KS ovisno o tome kako mijenjaju kontrast tkiva. Negativna KS smanjuju apsorpciju rendgenskih zraka, a najčešće se koristi zrak i plinovi kao što su ugljikov dioksid, dušikov oksid i kisik. Pozitivna KS povećavaju apsorpciju rendgenskih zraka, daju intenzivniju sjenu organa i sastoje se od elemenata visokog atomskog broja kao što su jod ($Z=53$) i barij ($Z=56$). Pozitivna KS dijelimo na netopiva, koja se najčešće koriste u gastroenterologiji (barijev sulfat) i primjenjuju se isključivo enteralno, te vodotopiva (spojevi s jodom), koja se koriste u ostalim pretragama, primjenjuju enteralno ili intravaskularno i izlučuju putem bubrega ili jetre.

Jodna KS su najvažnija i najraširenija skupina KS, koja se koristi za prikaz gotovo svih organa i tjelesnih šupljina. Najvažnije fizikalne osobine KS su mala osmolarnost, kako bi tolerancija tijela na KS bila bolja, i manja viskoznost, kako bi aplikacija KS bila brža. Važna je i biološka inertnost i fizikalno-kemijska stabilnost preparata (25). Danas se najčešće primjenjuju niskoosmolalna jodna KS, čija građa se temelji na jednom ili dva trijodirana benzenska prstena (monomer ili dimer). Koncentracija jodnih kontrastnih sredstva se kreće od 240-400 mg joda/mL (26). Kod CT dijagnostike jodna KS se najčešće apliciraju intravenski, a kod intervencijske radiologije i kardiologije intraarterijski. Zbog urotropne eliminacije vodotopivih KS prije same primjene KS potrebno je provjeriti laboratorijske nalaze pacijenta i vrijednosti ureje i kreatinina kako bi se uvjerali u dobru funkciju bubrega.

Potrebno je provjeriti i eventualne podatke o ranijim alergijskim reakcijama na primjenu jodnih KS. Reakcije na primjenu jodnih KS mogu biti od blagih, poput mučnine i svrbeža do teških poput anafilaktičkog šoka. Za farmakokinetiku KS bitna je visina i težina pacijenta, kako bi se postigla primjerena kontrastna apsorpcija te stanje kardiovaskularnog sustava za vremensku raspodjelu KS pri određenom CT protokolu. Kako bi bili sigurni u kojem trenutku treba započeti snimanje nakon aplikacije KS koristi se metoda test-bolusa. Na nativnim snimkama odredi se arterija u kojoj će se mjeriti vrijednosti H.J. dok se ne postigne zadovoljavajuća atenuacija i nakon toga se započne sa snimanjem. Nakon određenog vremena se po potrebi radi i venska faza (25).

I.v. aplicirano KS može utjecati na CT mjerenja mineralne gustoće kostiju na način da povećava vrijednosti koštane gustoće (27-29), što može dovesti do lažno viših vrijednosti koštane gustoće u pacijenta, iako nema čvrstih dokaza za navedene tvrdnje, pošto su neke studije dokazale da su postkontrastne vrijednosti koštane gustoće zanemarivo veće ili jednake prekontrastnim (30). Istraživanja koja pokazuju učinke KS na atenuacijske vrijednosti mišića još su rjeđe (12).

2. CILJ RADA

Cilj rada je utvrditi možebitnu povezanost vrijednosti koštane gustoće lumbalne kralježnice s masnom degeneracijom m. psoas majora u ispitanika mlađe i srednje životne dobi u kojih ne očekujemo uznapredovale spondilodegenerativne promjene i izraženiju masnu infiltraciju i atrofiju m. psoas majora.

Sporedni cilj je utvrditi utječe li intravenska aplikacija jodnog kontrastnog sredstva u arterijskoj i venskoj fazi na mjerene vrijednosti koštane gustoće i denzitete m. psoas majora.

3. METODE RADA

3.1. ISPITIVANA SKUPINA

Za studiju su retrospektivno izabrani pacijenti s Kliničkog zavoda za dijagnostičku i intervencijsku radiologiju, Kliničkog bolničkog centra Split (KBC Split), koji su podvrgnuti dijagnostičkom MSCT (*engl. Multi-slice CT*) pregledu abdomena na lokalitetu Firule i Križine u razdoblju od 1. srpnja do 31. prosinca 2021. godine, a u navedenom razdoblju su bili u mlađoj ili srednjoj dobnoj skupini, između 18 i 49 godina. Iz PACS sustava (*engl. Picture Archiving and Communication System*) preuzeti su i analizirani slikovni materijali i pripadajući podaci o spolu i dobi svih ispitanika. Studija je nakon pretraživanja baze podataka imala 145 ispitanika, nakon čega je izdvojeno 14 pacijenata zbog nedostatka native faze snimanja, artefakata snimanja, nestandardnog položaja snimanja ili različitih patoloških stanja, prvenstveno kralježnice. Nakon isključenja navedenih pacijenta u studiju je uključen 131 pacijent.

3.2. MODALITETI SNIMANJA

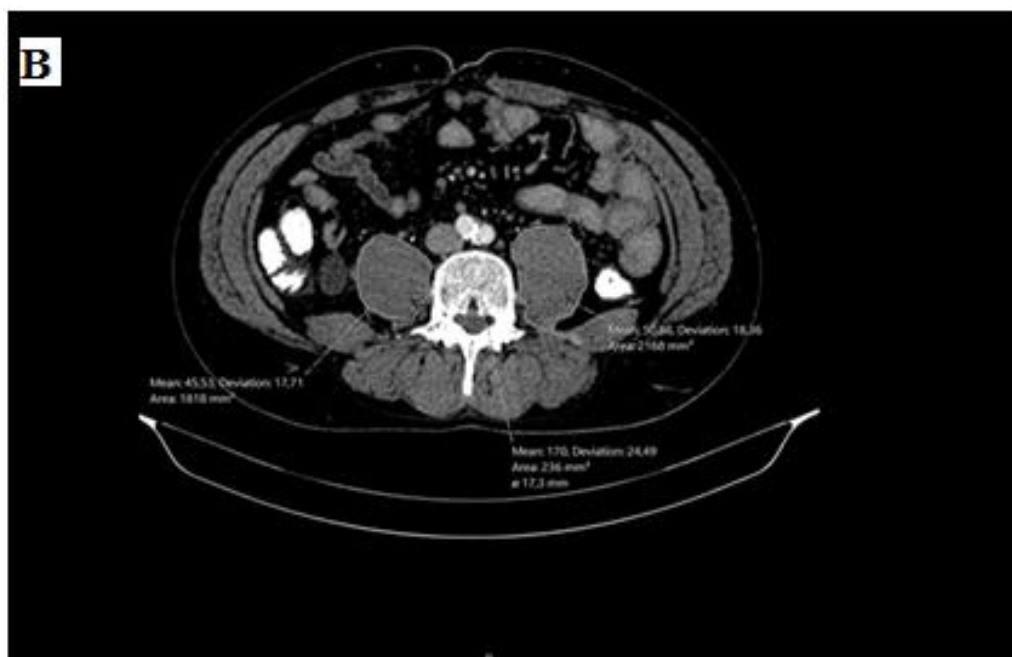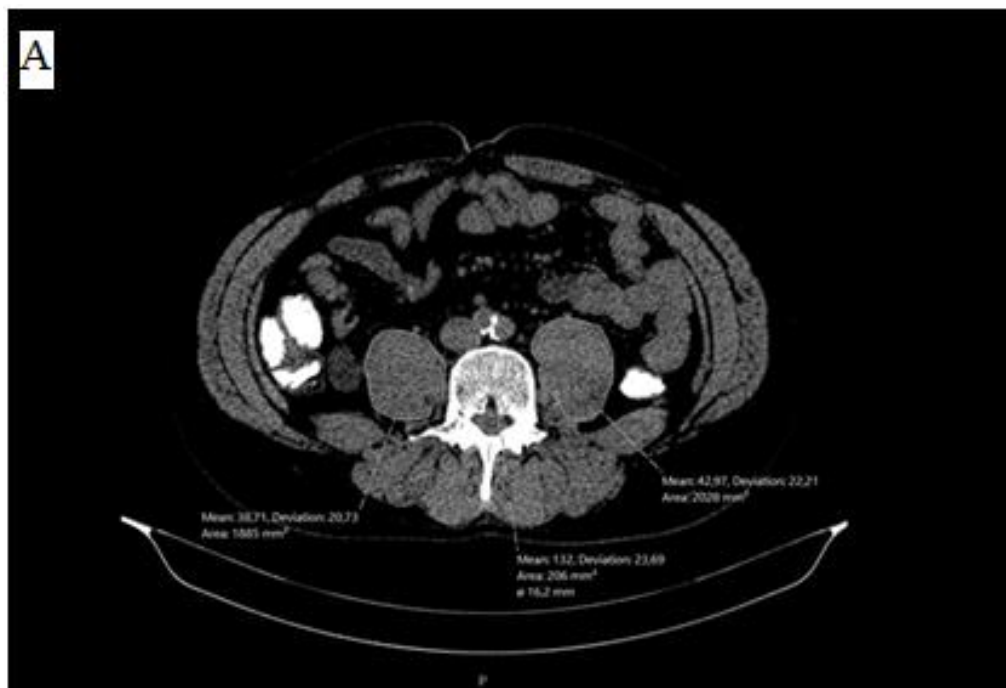
MSCT abdomena i zdjelice učinjen je na 128-slojnim spiralnim Siemens Somatom CT uređajem na lokalitetu Firule i 128-slojnim spiralnim Philips uređajem na lokalitetu Križine s automatskom kontrolom ekspozicije. Snimano je područje interesa od ksifoidnog nastavka prsne kosti do pubične simfize. Korišten je napon cijevi od 120 kV, dok su se mAs automatski prilagođavali ovisno o pojedinom pacijentu. Korišteno je jodno kontrastno sredstvo iohexol pod tvorničkim imenom „Omnipaque 350 mgI/mL“, a aplicirano je automatskom špicom u količini ovisno o težini pojedinog pacijenta, temeljeno na najnovijim preporukama radioloških društava. Snimanja su se odvijala u 3 faze: native (prekontrastna), arterijska i venska faza. Snimanja za arterijsku fazu su u prosjeku započeta nakon 25 sekundi od aplikacije kontrastnog sredstva, a za vensku fazu u prosjeku nakon 60 sekundi.

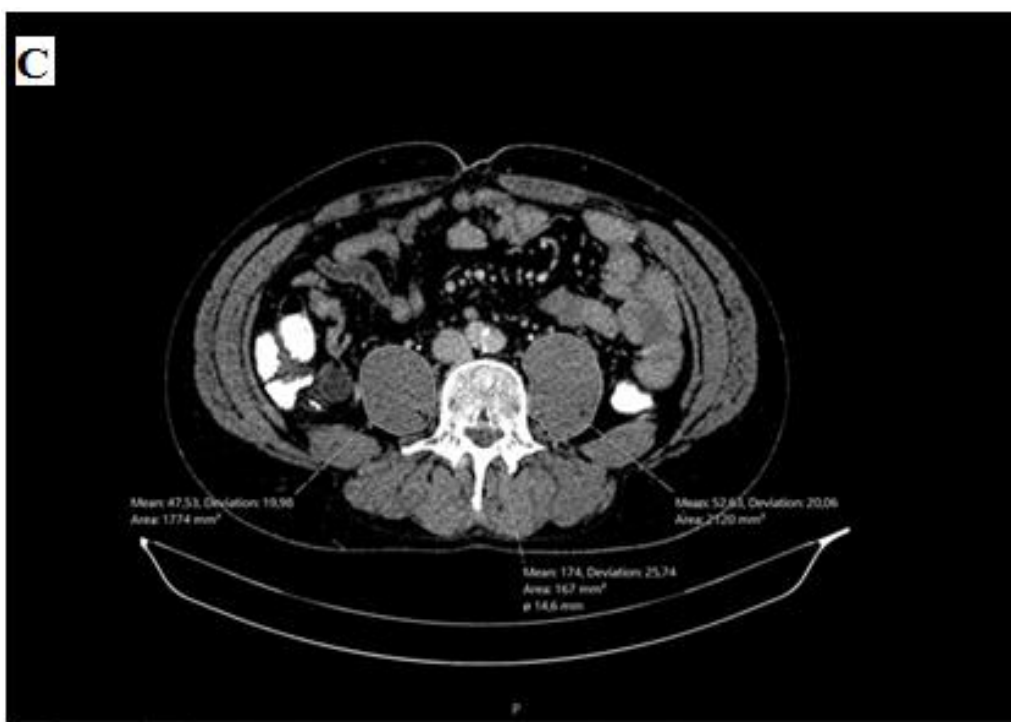
3.3. ANALIZA SNIMAKA

Koštana gustoća i denziteti m. psoasa analizirani su na razini trupa L4 kralješka na aksijalnim CT presjecima i izraženi u H.J. Ručno je određivana razina L4 kralješka na sagitalnim presjecima, orijentirajući se po anatomiji L5 kralješka i križne kosti. Za gustoću

kosti su mjerene H.J. vrijednosti postavljanjem kružnog ROI-a na trabekularni dio kosti anteriornog dijela trupa L4 kralješka, dok se kortikalni dio izbjegavao kako ne bi došlo do irelevantnih povećanja H.J. vrijednosti, kao i posteriorni dio trupa zbog anatomskog položaja kanala spinalne arterije (Slika 7). Navedene vrijednosti su mjerene u sve tri faze snimanja.

Konture oba m. psoasa su iscrtavane ručno rabeći tzv. „freehand ROI“ i u analizi je korištena srednja vrijednost atenuacije mišića s obje strane. Navedene vrijednosti su mjerene u sve tri faze snimanja (Slika 7).





Slika 7: Prikaz načina mjerenja denziteta trabekularne kosti L4 kralješka i m. psoasa u nativnoj (A), arterijskoj (B) i venskoj (C) fazi.

3.4. STATISTIČKE METODE

Provjera normalnosti distribucije učinjena je Kolmogorov-Smirnovim testom normalnosti raspodjele. Za usporedbu uzoraka korišteni su T test za neovisne uzorke, hi-kvadrat, ANOVA i Friedman test, ovisno o vrsti uzorka. Vrijednosti su iskazane u aritmetičkoj sredini (AS) i standardnoj devijaciji (SD) te medijanom. Vrijednosti $p < 0,05$ smatrane su statistički značajnom razlikom.

4. REZULTATI

4.1. OSNOVNE KARAKTERISTIKE ISPITANIKA

Prosječna dob 113 ispitanika uključenih u studiju iznosila je $40,61 \pm 8,33$ godina s medijanom od 42 godine. Prosječna dob žena u istraživanju je bila $39,96 \pm 8,83$ godina s medijanom 42 godine, a muškaraca $41,2 \pm 7,85$ godina, s medijanom od 42,5 godine, što nije predstavljalo statističku razliku u dobi ($T=0,79$, $p=0,215$). U istraživanje je uključeno nešto više muškaraca od žena, točnije 58 (51,33%) muškaraca, a žena 55 (48,67%), što također nije bilo statistički značajno ($\chi^2 0,07$, $p=0,790$), (Tablica 1). Prosječna vrijednost koštane gustoće svih ispitanika iznosila je $179,65 \pm 43,73$ H.J., a denziteta m. psoas majora $38,15 \pm 12,08$ H.J., kako je prikazano u Tablici 1. Prosječna vrijednost koštane gustoće trupa L4 između spolova se značajno razlikovala ($169,71$ H.J. u muških vs. $190,13$ u ženskih ispitanika, $t = 2.6080$, $df = 111$, $p=0,010$), dok razlika u denzitetima m. psoasa majora između muškog i ženskog spola nije pronađena, $t = 0.0657$, $df = 111$, $p=0,947$ (Tablica 1).

Tablica 1: Osnovne karakteristike ispitanika

Osnovne karakteristike (AS \pm SD)	Svi ispitanici	Muškarci	Žene	
Ukupan broj, n (%)	113 (100%)	58 (51,33%)	55 (48,67%)	$p=0,790$
Dob (godine)	$40,61 \pm 8,33$	$41,2 \pm 7,85$	$39,96 \pm 8,83$	$p=0,215$
Koštana gustoća L4 (H.J.)	$179,65 \pm 43,73$	$169,71 \pm 42,47$	$190,13 \pm 42,94$	$p=0,010$
M. psoas major (H.J.)	$38,15 \pm 12,08$	$38,19 \pm 13,47$	$38,04 \pm 10,55$	$p=0,947$

4.2. POVEZANOST DOBI S KOŠTANOM GUSTOĆOM I M. PSOASOM

Koštana gustoća statistički značajno slabo do umjereno pada s dobi u mlađih i ispitanika srednje dobi, $R = -0,44$, $p < 0,00001$.

Iako je riječ o nešto slabijoj negativnoj povezanosti, ona je također značajna pri uspoređivanju povezanosti denziteta m. psoas majora s dobi, $R = -0,21$, $p = 0,026$.

Naposljetku, međusobna povezanost koštane gustoće slabinske kralježnice i m. psoas majora je pozitivna i statistički značajna, ali je slaba do umjerena u ispitivanoj skupini, $R = 0,3388$, $p = 0,000242$.

4.3. VRIJEDNOSTI KOŠTANE GUSTOĆE I DENZITETA M. PSOASA U TRI FAZE SNIMANJA

U Tablici 2 su prikazane vrijednosti koštane gustoće trupa L4 kralješka u sve tri faze snimanja, pri čemu su vrijednosti u arterijskoj i venskoj fazi bile za oko 20 H.J. više od nativne, što je predstavljalo statistički značajnu razliku u usporedbi s nativnom fazom ($p < 0,00001$), ali ne i između arterijske i venske faze.

Tablica 2: Vrijednosti koštane gustoće trupa L4 kralješka tijekom višefaznog CT protokola izražene u H.J.

Svi ispitanici	L4 nativna faza	L4 arterijska faza	L4 venska faza
AS ± SD	179,65 ± 43,73	199,04 ± 43,93	201,89 ± 44,71
Medijan	180	199	197

$P < 0,00001$ (ANOVA za ponavljana mjerenja)

Slično je i s denzitetima m. psoas majora (Tablica 3), koji su također bili značajno viši na postkontrastnim skenovima, od nativno 38,15 H.J. do 44,30 H.J. u arterijskoj i 46,81 H.J. u venskoj fazi ($P < 0,00001$), što predstavlja povećanje denziteta na postkontrastnim skenovima za oko 15-20%, ovisno o postkontrastnoj fazi snimanja. Značajna razlika između dvije postkontrastne faze nije pronađena.

Tablica 3: Densiteti m. psoas majora izraženi u H.J. tijekom višefaznog CT protokola

Svi ispitanici	M. psoas major nativna faza	M. psoas major arterijska faza	M. psoas major venska faza
AS ± SD	38,15 ± 12,08	44,30 ± 11,94	46,81 ± 12,40
Medijan	41	45	48

P<0.00001 (Friedman test)

S obzirom na spol, u Tablici 4. prikazani su podaci za mjerenja H.J. u muških ispitanika tijekom nativne, arterijske i venske faze na trupu L4 i na m. psoas majoru, a u Tablici 5. za ženske ispitanice. Slično rezultatima na cjelokupnom uzorku, postkontrastno povećanje densiteta je uočeno i u oba spola mjereći zasebno.

Tablica 4: Densiteti trupa L4 i m. psoas majora tijekom višefaznog protokola u muških ispitanika izražene u H.J.

Muški ispitanici	L4 nativna faza	L4 arterijska faza	L4 venska faza
AS±SD	169,71 ± 42,47	188,27 ± 43,26	190,27 ± 41,88
Medijan	173	192	191

P =0,00001 (ANOVA za ponavljana mjerenja)

	M. psoas major nativna faza	M. psoas major arterijska faza	M. psoas major venska faza
AS±SD	38,19 ± 13,47	42,76 ± 12,82	44,98 ± 12,52
Medijan	41	45	46

P <0.00001 (Friedman test)

Tablica 5: Densiteti trupa L4 i m. psoas majora tijekom višefaznog protokola u ženskih ispitanika izražene u H.J.

Ženske ispitanice	L4 nativna faza	L4 arterijska faza	L4 venska faza
AS±SD	190,13±42,94	210,40±42,08	214,14±44,68
Medijan	185	211	202
P <0,00001 (ANOVA for repeated measures)			
	M. psoas major nativna faza	M. psoas major arterijska faza	M. psoas venska faza
AS±SD	38,04±10,55	45,93±10,81	48,73±12,09
Medijan	40	47	50
P <0.00001 (Friedman test)			

5. RASPRAVA

Ključni rezultati istraživanja povezanosti denziteta trabekularne kosti trupa L4 kralješka i denziteta m. psoas majora u mlađoj i srednjoj dobnoj skupini potvrdili su da smanjenje koštane gustoće lumbalne kralježnice pozitivno korelira s masnom infiltracijom mišića psoasa. Značajna je i povezanost oba mjerena parametra s dobi, a u ženskih ispitanica mlađe i srednje dobi koštana gustoća je bila značajno viša nego u muških. Primjena kontrasta u obje postkontrastne faze snimanja dovela je do značajno viših vrijednosti koštane gustoće lumbalne kralježnice i m. psoasa majora.

Ovim je istraživanjem među osobama mlađe i srednje životne dobi potvrđena negativna korelacija vrijednosti koštane gustoće L4 i mišića psoasa majora s porastom dobi, u skladu s prethodnim studijama, koje su slično našoj pokazale smanjivanje gustoće trabekularne kosti lumbalne kralježnice i masnu infiltraciju sa starenjem. Ipak, većina dosadašnjih istraživanja uglavnom su provedena na starijoj populaciji (15, 31-33). Ekin i sur. su u svojoj studiji potvrdili korelaciju smanjene gustoće kostiju i atrofije mišića, ali u gerijatrijskih bolesnika. Otkrili su smanjenu gustoću kostiju u 76% gerijatrijskih pacijenata, češće u žena nego muškaraca, slično kao i atrofiju mišića u 63% pacijenta. U pacijenata sa smanjenom gustoćom kosti, atrofija mišića je bila 5,7 puta češća nego u bolesnika s normalnom gustoćom kostiju (33). Zhang i sur. su ispitivali povezanost BMI (*engl. Body Mass Index*) i visceralne adipoznosti na promjene H.J. na kralježnici i m. psoasu, kako bi odredili kako pretilost utječe na promjene gustoće kostiju i mišića. Dokazali su negativnu korelaciju BMI, gustoće kostiju i mišića i otkrili snažnu i obrnutu korelaciju visceralne adipoznosti s kortikalnom i trabekularnom gustoćom kostiju na razini L4 kao i H.J. vrijednostima m. psoasa. Visceralnu adipoznost su značajno više povezali sa smanjenom gustoćom kostiju i mišića u odnosu na BMI i potkožno masno tkivo, a negativnu korelaciju visceralnog masnog tkiva značajno više kod m. psoasa u odnosu na gustoću kosti (34). Boutin i sur. su u svom istraživanju također utvrdili da je smanjenje atenuacije i koštanih i mišićnih struktura koreliralo s dobi, a također nije primijećena značajna razlika između žena i muškaraca (12).

Nasuprot svim navedenim studijama, ispitivanja isključivo na mlađim ispitanicima, u kojih ne očekujemo značajno sniženu koštanu gustoću ni izraženije degenerativne promjene, kao ni značajniju masnu infiltraciju mišića, nisu ranije provedena. Naše je istraživanje pokazalo da u mlađoj i srednjoj dobnoj skupini smanjenje koštane gustoće ipak jače korelira s dobi, za razliku od mišića psoasa, a bez razlike u spolu. Glavne osobine masne infiltracije

mišića na CT-u su smanjene H.J. vrijednosti, a zahvaljujući visokoj sposobnosti razlikovanja tkiva sličnih atenuacija, CT se nametnuo kao vrijedna metoda u dijagnostici promjena na mišićima, posebice infiltracije lipidima (10). Vrijednosti denziteta m. psoas majora u našoj studiji za sve ispitanike iznose 38,15 H.J., bez izraženijih individualnih razlika između pacijenta, što ne ukazuje na masnu infiltraciju u ispitivane skupine, ni u muških ni u ženskih ispitanika, a možda objašnjava dobivenu slabiju povezanost s dobi. Jedina statistički značajna razlika između spolova u našem istraživanju bile su značajno više native vrijednosti koštane gustoće u ženskih ispitanica. Žene su imale značajno više vrijednosti H.J. trupa L4 u nativej fazi nego muškarci, točnije za 20 H.J., što se može objasniti pozitivnim učincima ženskih spolnih hormona na gustoću kosti u reproduktivnom razdoblju žena, a koje su uključene u istraživanje. Pokazano je da ulaskom u menopauzu, naglo pada koštana gustoća u ženskog spola (6).

Razlike u mjerenjima H.J. kod cijele skupine, na trabekularnom dijelu L4 kralješka, između native i obje postkontrastne faze iznosile su oko 20 H.J. i bile statistički značajne. Time smo potvrdili svoju hipotezu da primjena kontrastnih sredstva povisuje H.J. trabekularnog dijela kralježaka. Pompe i sur. su u svom istraživanju također utvrdili značajne razlike u atenuaciji na razini trupa L1 kralješka u različitim fazama postkontrastnog snimanja. Srednja razlika u atenuaciji između native i venske faze kontrasta je u navedenoj studiji iznosila 16 H.J., što je vrlo slično našem opažanju (28). Srednja razlika između venske i arterijske za sve ispitanike je niža za 2 H.J. u venskoj od one u arterijskoj fazi, što ne predstavlja značajnu razliku. Razlika u H.J. između native i arterijske faze kod žena u medijanu je 26 H.J., a kod muškaraca značajno manjih 19 H.J.. Navedeno potvrđuje da kontrastno sredstvo povećava vrijednosti koštane gustoće i da se više vrijednosti koštane gustoće mjerene na postkontrastnim CT skenovima trebaju uzeti u obzir ukoliko nisu učinjeni native skenovi. Pompe i sur. su predložili da je potrebno standardizirati protokole snimanja za određene faze kontrasta kako bi se omogućila raširenija primjena CT dijagnostike za probir osteoporoze (28). Woisetschläger i sur. su u svom istraživanju dokazali važnost vremenskog odmaka od aplikacije KS i početka snimanja. Vrijednost gustoće kosti u kratkim intervalima (arterijska faza) bila je podložna promjenama i nije bilo moguće sa sigurnošću primijeniti korektivne formule, dok su se vrijednosti u kasnijim fazama (venska faza) stabilizirale i moguće je bilo primijeniti korektivne formule kako ne bi došlo do podcjenjivanja ili precjenjivanja gustoće kosti. Također su ponudili i mogućnost izračuna koštane gustoće u native snimkama iz postkontrastnih snimaka nakon 41,5 sekundi uz uračunavanje apliciranog volumena kontrasta i omjera kontrasta i težine (35).

Primijetili smo da razlike u atenuaciji L4 kralježaka na postkontrastnim snimkama nisu bile jednake u oba spola, iako nisu ni bile statistički značajne. Naime, iako mali, žene su imale veći porast H.J. vrijednosti i kostiju i mišića u obje postkontrastne faze u odnosu na muškarce, što se može objasniti utjecajem ženskih spolnih hormona na cirkulaciju. Uz to, varijacije su uočene i među samim pojedincima u oba spola. Nije nam bio poznat podatak o tjelesnoj težini pacijenata, količini masti ili možebitnom potencijalnom utjecaju razlike date količine doze na izmjerene razlike koštane gustoće. Boutin i sur. su u svom istraživanju utvrdili da je atenuacija m. psoasa najveća u odgođenom snimanju (12), isto kao što naši podatci pokazuju, te je atenuacija bila značajno veća kod žena nego kod muškaraca u svim fazama kontrastnog snimanja. Srednje vrijednosti promjene denziteta su iznosile od 4 do 13 H.J., slično našim rezultatima. Boutin i sur. su razliku kod kontrastnih snimanja prepisali velikoj razlici u tjelesnoj težini muških i ženskih ispitanika. Naime, koristili su standardnu dozu od 125 mL kontrastnog sredstva za sve ispitanike (12). U ovom istraživanju su svi podatci dobiveni isključivo mjerenjima na CT snimkama i nije bilo usporedbe s drugim metodama, dok su Pickhardt i sur. u svom istraživanju usporedili podatke dobivene iz nativnih i postkontrastnih snimaka kod pacijenata koji su podvrgnuti i DEXA dijagnostici te je razlika između kontrastnih faza u prosjeku iznosila 11 H.J., a značajno je varirala i među ispitanicima (29).

5.1. OGRANIČENJA STUDIJE

Ograničenje naše studije je relativno mali broj ispitanika (113) koji pripadaju istoj geografskoj regiji pa nam nisu dostupne informacije o mogućim razlikama u nativnim vrijednosti za druge geografske regije. Uz to, imali smo mali broj jako mladih ispitanika, posebice onih u dvadesetim godinama života, jer je medijan životne dobi ispitanika iznosio 42,5 godine. Pošto nisu bili dostupni detaljniji anamnestički podaci o bolestima, količini intraabdominalne masti, tjelesnoj težini, i ostalim parametrima koji bi potencijalno mogli utjecati na istraživane povezanosti, njihov utjecaj nije isključen u statističkoj analizi. Izabrali smo skupinu ljudi koji su podvrgnuti CT snimanju neovisno o indikacijama s pretpostavkom da će predstavljati heterogenu skupinu populacije.

6. ZAKLJUČAK

Ovim istraživanjem dokazali smo početnu hipotezu da smanjenje gustoće kralježaka ima pozitivnu korelaciju s masnom infiltracijom m. psoasa na nativnim CT snimkama. Rezultati su dobiveni naknadnom analizom CT skenova pacijenata mlađe i srednje životne dobi, u kojih još nisu jasno izražene degenerativne promjene kostiju i mišića i koje do sada nisu bili istraživane u većoj mjeri.

S dobi značajno pada koštana gustoća lumbalne kralježnice, a također i denziteta m. psoas majora, iako je potonje nešto manje izraženo nego kod kostiju. Koštana gustoća trupa L4 na nativnim snimkama bila je značajno veća u žena u odnosu na muškarce, vjerojatno kao posljedica zaštitnog utjecaja spolnih hormona u žena reproduktivne dobi. Suprotno razlici koja je pronađena među spolovima za gustoću kostiju u nativnim snimkama, kod mjerenja denziteta m. psoasa nije pronađena razlika H.J. između spolova. Intravenska aplikacija jodnog kontrastnog sredstva povisila je značajno vrijednosti koštane gustoće trupa L4 i denzitete m. psoasa u oba spola. Iako nije bilo značajne razlike između spolova, u ženskih ispitanica su zabilježene nešto više vrijednosti denziteta kostiju i mišića u obje postkontrastne faze snimanja.

Možemo zaključiti da CT kao oportunistička metoda može dati vrijedne podatke o koštanoj gustoći i masnoj infiltraciji mišića i u osoba mlađe i srednje dobne skupine. Aplikacija intravenskog jodnog kontrasta dovodi do viših vrijednosti denziteta i lumbalne kralježnice i m. psoas majora u arterijskoj i venskoj fazi te bi se trebala uzeti u obzir ukoliko ne postoje nativni skenovi.

7. LITERATURA

1. El Sayed SA, Nezwek TA, Varacallo M. Physiology, Bone. 2021 Oct 9. In: StatPearls [Internet]. Treasure Island (FL): StatPearls Publishing; 2022 Jan-. PMID: 28722997.
2. Booth FW, Laye MJ, Roberts MD. Lifetime sedentary living accelerates some aspects of secondary aging. *J App Physiol* (1985). 2011 Nov;111(5):1497-504. doi: 10.1152/jappphysiol.00420.2011. Epub 2011 Aug 11. PMID: 21836048.
3. Varacallo M, Seaman TJ, Jandu JS, Pizzutillo P. Osteopenia. 2022 Feb 12. In: StatPearls [Internet]. Treasure Island (FL): StatPearls Publishing; 2022 Jan-. PMID: 29763053.
4. Porter JL, Varacallo M. Osteoporosis. 2022 Feb 12. In: StatPearls [Internet]. Treasure Island (FL): StatPearls Publishing; 2022 Jan-. PMID: 28722930.
5. Matanović M, Zdrave navike žena s osteoporozom [Internet]. Rijeka: Sveučilište u Rijeci, Fakultet zdravstvenih studija u Rijeci, 2020 [pristupljeno 21.05.2022.].
Dostupno na: <https://urn.nsk.hr/urn:nbn:hr:184:256055>
6. Yong EL, Logan S. Menopausal osteoporosis: screening, prevention and treatment. *Singapore Med J*. 2021 Apr;62(4):159-166. doi: 10.11622/smedj.2021036. PMID: 33948669; PMCID: PMC8801823.
7. Dawson-Hughes B, Harris SS, Krall EA, Dallal GE. Effect of calcium and vitamin D supplementation on bone density in men and women 65 years of age or older. *N Engl J Med*. 1997 Sep 4;337(10):670-6. doi: 10.1056/NEJM199709043371003. PMID: 9278463.

8. Siccardi MA, Tariq MA, Valle C. Anatomy, Bony Pelvis and Lower Limb, Psoas Major. 2021 Aug 11. In: StatPearls [Internet]. Treasure Island (FL): StatPearls Publishing; 2022 Jan-. PMID: 30571039.
9. Distefano G, Goodpaster BH. Effects of Exercise and Aging on Skeletal Muscle. Cold Spring Harb Perspect Med. 2018 Mar 1;8(3):a029785. doi: 10.1101/cshperspect.a029785. PMID: 28432116; PMCID: PMC5830901.
10. Zuo YQ, Gao ZH, Wang Z, Liu Q, Yang X, Yin YL, Feng PY. Utility of multidetector computed tomography quantitative measurements in identifying sarcopenia: a propensity score matched study. Skeletal Radiol. 2022 Jun;51(6):1303-1312. doi: 10.1007/s00256-021-03953-y. Epub 2021 Nov 10. PMID: 34757481.
11. Goodpaster BH, Kelley DE, Thaete FL, He J, Ross R. Skeletal muscle attenuation determined by computed tomography is associated with skeletal muscle lipid content. J Appl Physiol (1985). 2000 Jul;89(1):104-10. doi: 10.1152/jappl.2000.89.1.104. PMID: 10904041.
12. Boutin RD, Kaptuch JM, Bateni CP, Chalfant JS, Yao L. Influence of IV Contrast Administration on CT Measures of Muscle and Bone Attenuation: Implications for Sarcopenia and Osteoporosis Evaluation. AJR Am J Roentgenol. 2016 Nov;207(5):1046-1054. doi: 10.2214/AJR.16.16387. Epub 2016 Aug 24. PMID: 27556335.
13. Lang T, Cauley JA, Tylavsky F, Bauer D, Cummings S, Harris TB; Health ABC Study. Computed tomographic measurements of thigh muscle cross-sectional area and attenuation coefficient predict hip fracture: the health, aging, and body composition study. J Bone Miner Res. 2010 Mar;25(3):513-9. doi: 10.1359/jbmr.090807. PMID: 20422623; PMCID: PMC3153392.

14. Goodpaster BH, Chomentowski P, Ward BK, Rossi A, Glynn NW, Delmonico MJ, Kritchevsky SB, Pahor M, Newman AB. Effects of physical activity on strength and skeletal muscle fat infiltration in older adults: a randomized controlled trial. *J Appl Physiol* (1985). 2008 Nov;105(5):1498-503. doi: 10.1152/jappphysiol.90425.2008. Epub 2008 Sep 25. PMID: 18818386; PMCID: PMC2584841.
15. Lee SH, Park SW, Kim YB, Nam TK, Lee YS. The fatty degeneration of lumbar paraspinal muscles on computed tomography scan according to age and disc level. *Spine J*. 2017 Jan;17(1):81-87. doi: 10.1016/j.spinee.2016.08.001.
16. Small RE. Uses and limitations of bone mineral density measurements in the management of osteoporosis. *MedGenMed*. 2005 May 9;7(2):3. PMID: 16369382; PMCID: PMC1681604.
17. Lorente Ramos RM, et al. Absorciometría con rayos X de doble energía. Fundamentos, metodología y aplicaciones clínicas. *Radiología*. 2012;54:410---23.
18. Miller PD, Zapalowski C, Kulak CAM, Bilezikian JP, Bone Densitometry: The Best Way to Detect Osteoporosis and to Monitor Therapy, *The Journal of Clinical Endocrinology & Metabolism*, Volume 84, Issue 6, 1 June 1999, Pages 1867–1871, <https://doi.org/10.1210/jcem.84.6.5710>
19. <https://www.bones.nih.gov/health-info/bone/bone-health/bone-mass-measure> [pristupljeno 04.05.2022.].
20. Biber D, Digitalne radiološke metode [Internet]. Split: Sveučilište u Splitu, Sveučilišni odjel zdravstvenih studija, 2014 [pristupljeno 21.05.2022].
- Dostupno na: <https://urn.nsk.hr/urn:nbn:hr:176:385877>

21. Schreiber JJ, Anderson PA, Rosas HG, Buchholz AL, Au AG. Hounsfield units for assessing bone mineral density and strength: a tool for osteoporosis management. *J Bone Joint Surg Am.* 2011 Jun 1;93(11):1057-63. doi: 10.2106/JBJS.J.00160. PMID: 21655899.
22. Hendrickson NR, Pickhardt PJ, Del Rio AM, Rosas HG, Anderson PA. Bone Mineral Density T-Scores Derived from CT Attenuation Numbers (Hounsfield Units): Clinical Utility and Correlation with Dual-energy X-ray Absorptiometry. *Iowa Orthop J.* 2018;38:25-31. PMID: 30104921; PMCID: PMC6047377.
23. Alawi M, Begum A, Harraz M, Alawi H, Bamagos S, Yaghmour A, Hafiz L. Dual-Energy X-Ray Absorptiometry (DEXA) Scan Versus Computed Tomography for Bone Density Assessment. *Cureus.* 2021 Feb 10;13(2):e13261. doi: 10.7759/cureus.13261.
24. Choi MK, Kim SM, Lim JK. Diagnostic efficacy of Hounsfield units in spine CT for the assessment of real bone mineral density of degenerative spine: correlation study between T-scores determined by DEXA scan and Hounsfield units from CT. *Acta Neurochir (Wien).* 2016 Jul;158(7):1421-7. doi: 10.1007/s00701-016-2821-5. Epub 2016 May 13. PMID: 27177734.
25. Kovačić MV, Upotreba kontrastnih sredstava u radiologiji [Internet]. Split: Sveučilište u Splitu, Sveučilišni odjel zdravstvenih studija, 2014 [pristupljeno 10.05.2022.].
Dostupno na: <https://urn.nsk.hr/urn:nbn:hr:176:347628>
26. Murphy, A., Bell, D. Iodinated contrast media. Reference article, Radiopaedia.org. 15 Oct 2016 (accessed on 10 May 2022) <https://doi.org/10.53347/rID-48582>
27. Bauer JS, Henning TD, Müller D, Lu Y, Majumdar S, Link TM. Volumetric quantitative CT of the spine and hip derived from contrast-enhanced MDCT: conversion factors. *AJR* 2007; 188:1294–1301.

28. Pompe E, Willemink MJ, Dijkhuis GR, Verhaar HJ, Mohamed Hoesein FA, de Jong PA. Intravenous contrast injection significantly affects bone mineral density measured on CT. *Eur Radiol.* 2015 Feb;25(2):283-9. doi: 10.1007/s00330-014-3408-2. Epub 2014 Sep 5. PMID: 25187384.
29. Pickhardt PJ, Lauder T, Pooler BD et al. Effect of IV contrast on lumbar trabecular attenuation at routine abdominal CT: correlation with DXA and implications for opportunistic osteoporosis screening. *Osteoporos Int* 27, 147–152 (2016). <https://doi.org/10.1007/s00198-015-3224-9>
30. Ziemlewicz TJ, Maciejewski A, Binkley N, Brett AD, Brown JK, Pickhardt PJ. Direct comparison of unenhanced and contrast-enhanced CT for opportunistic proximal femur bone mineral density measurement: implications for osteoporosis screening. *AJR* 2016; 206:694–698
31. Kajiki Y, Tsuji H, Misawa H, Nakahara R, Tetsunaga T, Yamane K, Oda Y, Takao S, Ozaki T. Psoas muscle index predicts osteoporosis and fracture risk in individuals with degenerative spinal disease. *Nutrition.* 2022 Jan;93:111428.
32. Sollmann N, Franz D, Burian E, Löffler MT, Probst M, Gersing A, Schwaiger B, Pfeiffer D, Kirschke JS, Baum T, Riederer I. Assessment of paraspinal muscle characteristics, lumbar BMD, and their associations in routine multi-detector CT of patients with and without osteoporotic vertebral fractures. *Eur J Radiol.* 2020 Apr;125:108867.
33. Ekin EE, Altunrende ME. The association of reduced bone density with paraspinal muscle atrophy and adipose tissue in geriatric patients: a cross-sectional CT study. *Turk J Med Sci.* 2019 Apr 18;49(2):538-542.

34. Zhang P, Peterson M, Su GL, Wang SC. Visceral adiposity is negatively associated with bone density and muscle attenuation. *Am J Clin Nutr.* 2015 Feb;101(2):337-43. doi: 10.3945/ajcn.113.081778.

35. Woisetschläger M, Klintström E, Spångeus A. The impact of imaging time and contrast agent dose on screening for osteoporosis with contrast-enhanced CT. *Eur Radiol Exp.* 2022 Feb 10;6(1):8. doi: 10.1186/s41747-021-00259-5. PMID: 35141833; PMCID: PMC8828831. 11.5.2022

8. ŽIVOTOPIS

Osobni podatci:

Ime i prezime: Matea Bolčić

Datum rođenja: 25. veljače 2001. god.

Mjesto rođenja: Split, Republika Hrvatska

E-mail adresa: bolcicmatea@gmail.com

Obrazovanje:

2007. - 2015. Osnovna škola „Dr. fra Karlo Balić“, Šestanovac

2015. - 2019. Zdravstvena škola Split, Farmaceutski tehničar

2019. - 2022. Sveučilište u Splitu, Sveučilišni odjel zdravstvenih studija, Preddiplomski sveučilišni studij radiološke tehnologije