

Urođene srčane greške - aspekti primaljske skrbi

Skejić, Bruna

Undergraduate thesis / Završni rad

2022

Degree Grantor / Ustanova koja je dodijelila akademski / stručni stupanj: **University of Split / Sveučilište u Splitu**

Permanent link / Trajna poveznica: <https://um.nsk.hr/um:nbn:hr:176:188393>

Rights / Prava: [In copyright](#)/[Zaštićeno autorskim pravom.](#)

Download date / Datum preuzimanja: **2025-01-12**



Sveučilišni odjel zdravstvenih studija
SVEUČILIŠTE U SPLITU

Repository / Repozitorij:

[Repository of the University Department for Health Studies, University of Split](#)



zir.nsk.hr



UNIVERSITY OF SPLIT



DIGITALNI AKADEMSKI ARHIVI I REPOZITORIJI

SVEUČILIŠTE U SPLITU
Podružnica
SVEUČILIŠNI ODJEL ZDRAVSTVENIH STUDIJA
PRIMALJSTVO

Bruna Skejić

Urođene srčane greške - aspekti primaljske skrbi

Završni rad

Split, 2022.

SVEUČILIŠTE U SPLITU

Podružnica

SVEUČILIŠNI ODJEL ZDRAVSTVENIH STUDIJA

NAZIV PREDDIPLOMSKOG STUDIJA

Bruna Skejić

Urođene srčane greške - aspekti primaljske skrbi

Congenital heart defects - aspects of midwifery care

Završni rad/ Bachelor's Thesis

Mentor

Doc. dr. sc. Anet Papazovska Cherepnalkovski

Split, 2022.

TEMELJNA DOKUMENTACIJSKA KARTICA

ZAVRŠNI RAD

Sveučilište u Splitu

Sveučilišni odjel zdravstvenih studija

Primaljstvo

Znanstveno područje: biomedicina i zdravstvo

Znanstveno polje: kliničke medicinske znanosti

Mentor: Doc. dr. sc. Anet Papazovska Cherepnalkovski

UROĐENE SRČANE GREŠKE - ASPEKTI PRIMALJSKE SKRBI

Bruna Skejić, 17696

Sažetak:

Srcu je poseban mišić čiji rad možemo opisati kao dvije međusobno povezane pumpe. Jedna pumpa krv kroz pluća dok druga kroz cijelo tijelo do ostalih tkiva. Prosječna težina srca iznosi 200-450g i tijekom života napravi otprilike 3,5 milijardi otkucaja, što bi značilo dnevno oko 100 000. Kod novorođenčadi najčešću skupinu urođenih mana čine upravo problemi i mane rada srca što nazivamo srčane greške. Od 1000 rođene djece 6-7 će imati neku od srčanih greški. Srčane greške ćemo prepoznati najčešće po plavilu djeteta, nedostatku zraka, gubitku svijesti, šumovima na srcu. Srčane greške dijelimo na greške koje uzrokuju cijanozu tj. plavilo djeteta i njih nazivamo cijanotične srčane greške te drugu skupinu necijanotičnih grešaka koje ne uzrokuju cijanozu. Za nastanak srčanih grešaka većinom se radi o genetskoj predispoziciji ili genetskom nasljeđu i zbog nekih drugih utjecaja koji se uglavnom odnose na izloženost teratogenima za vrijeme trudnoće. Za postavljenja dijagnoze srčanih grešaka važnu ulogu imaju primalje koje kontinuirano prate zdravstveno stanje novorođenčeta. Pri procjeni stanja novorođenčeta primalja mora obratiti pažnju na lakoću i brzinu disanja, nepravilnosti kao što je izraziti tremor, konvulzije i neuravnotežena prehrana te ako ih uoči o tome treba obavijestiti neonatologa. Istraživanjem je dokazano da su srčane greške najučestaliji razlog smrti u prenatalnoj i ranoj novorođenačkoj dobi.

Ključne riječi: srce, srčane greške, novorođenčad

Rad sadrži: 32 stranice, 11 slika, 1 tabela, 15 referenci

Jezik izvornika: hrvatski

BASIC DOCUMENTATION CARD

BACHELOR'S THESIS

University of Split

University Department for Health Studies

Bachelor of Midwives

Scientific area: biomedicine and health care

Scientific field: clinical medical sciences

Supervisor: Doc. dr. sc. Anet Papazovska Cherepnalkovski

Congenital heart defects - aspects of midwifery care

Bruna Skejić, 17696

Summary:

The heart is a special muscle whose work can be described as two interconnected pumps. One pumps blood through the lungs while the other through the whole body to the other tissues. The average weight of the heart is 200-450g and during life it makes 3.5 billion beats, which would mean 100 000 per day. In newborns, the most common group of congenital defects are problems and defects of the heart, which we call heart defects. Out of 1000 newborn children, 6-7 will have some of the heart defects. We can recognize heart defects most often by the children's bluishness, shortness of breath, loss of consciousness, heart murmurs. Heart defects are divided into defects that cause cyanosis, i.e. blueness of the child and we call them cyanotic heart defects and another group of non-cyanotic defects that do not cause cyanosis. The occurrence of heart defects is mostly due to genetic predisposition or genetic inheritance and due to some other influences which are mainly related to exposure to teratogens during pregnancy. Midwives, who continuously monitor the health of the newborn, play an important role in the diagnosis of heart defects. When assessing the condition of the newborn, the midwife must pay attention to the ease and speed of breathing, irregularities such as pronounced tremors, convulsions and unbalanced nutrition, and if she notices them, she has to inform the neonatologist. Research has proven that heart defects are the most common cause of death in the prenatal and early neonatal age.

Keywords: heart, heart defects, newborns

Thesis contains: 32 pages, 11 figures, 1 table, 15 references

Original in: Croatian

SADRŽAJ

Sažetak:	I
Summary:	II
1. UVOD	1
1.1. ANATOMIJA SRCA	2
1.2. FIZIOLOGIJA SRCA	4
1.3. Razvoj srca i krvotoka	5
1.3.1. Fetalni krvotok	6
1.3.2. Postnatalni krvotok	8
1.4. SRČANE GREŠKE	9
1.4.1. Uzroci prirođenih srčanih greški	9
1.5. OSNOVNE ZNAČAJKE PRIROĐENIH SRČANIH GREŠKI BEZ PATOLOŠKOG SPOJA IZMEĐU SISTEMNOG I PLUĆNOG OPTOKA	12
1.5.1. Koarktacija aorte	12
1.5.2. Valvularna aortna stenoza	13
1.5.3. Pulmonalna stenoza	14
1.6. Prirodene srčane greške s arterijsko-venskim (lijevo – desnim) pretokom	14
1.6.1. Ventrikularni septalni defekt	14
1.6.2. Atrijski septalni defekt (ASD)	15
1.6.3. Otvoreni ductus arteriosus Botalli	16
1.7. Prirodene srčane greške s (desno-lijevim) pretokom	17
1.7.1. Tetralogija Fallot	18
1.7.2. Potpuna transpozicija velikih arterija	20
1.7.3. Srčana greška u području zajedničkog arterijskog debla	21
2. CILJ RADA	22
3. RASPRAVA	23
3.1. AKTIVNOSTI PRIMALJE	23
3.1.1. Poželjne osobine koje bi svaka primalja trebala imati	24
3.2. ULOGA PRIMALJE KOD NOVOROĐENČADI SA PRIROĐENIM SRČANIM GREŠKAMA U NEONATALNIM INTENZIVNIM JEDINICAMA	25
3.2.1. Uloga primalje kod pripreme novorođenčeta za invazivnu dijagnostičku pretragu	27
4. ZAKLJUČAK	29

5. LITERATURA

30

6. ŽIVOTOPIS

32

1. UVOD

Srce je organ od izuzetne važnosti kada je riječ o funkcioniranju ljudskog organizma te je zdravlje srca nužno za pravilan rad sveukupnog ljudskog organizma. Postoje srčane bolesti koje osoba razvije tijekom života što se obično događa kada se zbog određenog životnog stila i načina života osobe aktiviraju njene već prisutne genetske predispozicije za određene tipove oboljenja, dok su neke srčane greške prisutne još prije rođenja te se iz tog razloga nazivaju prirodene srčane greške. Statistika je pokazala kako su prirodene srčane greške jedan od najučestalijih uzroka smrti u prenatalnoj i ranoj novorođenačkoj dobi te da se radi o bolesti koja je kronična što bi značilo da se prenosi iz dječje u odraslu dob i najvjerojatnije će uzrokovati zdravstvene probleme tijekom cijelog života osobe (1).

Postoji jedna osnovna podjela prirođenih srčanih greški, a to su srčane greške bez cijanoze i srčane greške koje su uzrok cijanoze. Kada je riječ o ranim simptomima srčane greške uglavnom se radi o prisutnosti cijanoze i dispneje u novorođenčadi, odnosno to su prvi simptomi koji kada se primijete izazivaju sumnju na postojanje srčane greške kod novorođenčeta. U ovakvim slučajevima potrebna je brza reakcija i brza uspostava dijagnoze kako bi se što ranije započelo liječenje i time se smanjile šanse za nepovoljne ishode između ostalog i smrti. Postoje srčane greške koje zahtijevaju isključivo praćenje, dok neke zahtijevaju hitno uzimanje lijekova i podvrgavanje neurokirurškom liječenju. S obzirom da su medicinska tehnologija i znanje iz tog područja značajno napredovali često se srčane greške otkriju prenatalno (1).

U nekim slučajevima prirodene srčane greške mogu biti kompleksne te njihova kompleksnost može zahtijevati ne baš jednostavno dugotrajno liječenje. Novorođenčad sa kompleksnim prirođenim srčanim greškama često predstavlja veliki izazov za primalje, neonatologe kao i za čitav zdravstveni tim prisutan u sklopu neonatološkim jedinicama intenzivnog liječenja. Ovakvi slučajevi obvezuju navedene zdravstvene radnike da se kontinuirano i konstantno usavršavaju i nastoje upoznati s tehnologijom koja s vremenom samo napreduje. Medicinska njega djeteta, profesionalna komunikacija i edukacija obitelji o problemu i bolesti oboljelog djeteta primarno su

zadaće medicinskih sestara. Njihova podrška i savjeti smanjuju stres kod roditelja te se na taj način povećava dobrobit i smanjuju rizici za oboljelo dijete (1).

1.1. ANATOMIJA SRCA

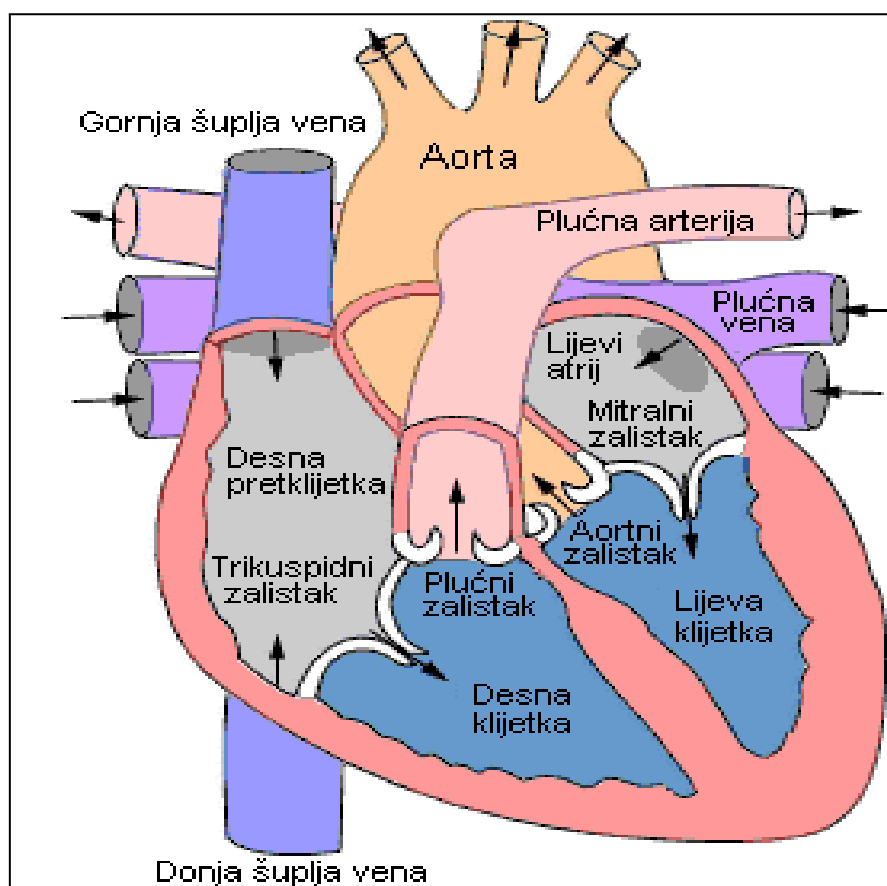
Srce je organ smješten u sredini grudnog koša, između pluća i s lijeve strane od grudne kosti. Srce odraslog čovjeka je u prosjeku teško od 200 do 450 grama te je nešto veće od prosječne veličine ljudske šake. Prosječan broj otkucaja srca kod odraslih tijekom dana dostiže oko 100.000 otkucaja te za to vrijeme srce ispumpa oko 7.500 litara krvi. Prosječan broj otkucaja srca novorođenčeta u stanju sna je od 90 do 160/min dok u stanju budnosti iznosi od 100 do 165/min dok je težina srca 23 do 37 grama i srce ima zaobljen oblik. Srce je obavijeno srčanom kesom (pericardium) odnosno membranom koja je sačinjana od dva sloja, a to su vanjski i unutarnji sloj. Vanjskim slojem obložen je korijen velikih krvnih žila srca i jednim dijelom je vanjski sloj povezan sa dijelom kralježnice, dijafragmom i drugim okolnim tkivima. Unutrašnji sloj predstavlja dio koji se vezuje za srčani mišić. Prisutan je i tanak likvidni sloj koji služi kao barijera između ova dva sloja i na taj način omogućava srcu pokretljivost iako je ono vezano za tijelo. Srce je sastavljeno od (2):

- gornje šupljine koje su lijeva i desna pretkomora
- donje šupljine koje su lijeva i desna komora
- mišićnog zida (septum) koji razdvaja lijevu i desnu pretkomoru te lijevu i desnu komoru (Slika 1.).

Postoji i tzv. podjela na lijevo srce (lijeva pretkomora i komora) i desno srce (desna pretkomora i komora) s obzirom na krug cirkulacije krvi. Ako se radi o normalnom radu zdravog srca krv se u srcu ne miješa između lijevog i desnog srca. Lijeva komora predstavlja najsnažniju srčanu šupljinu te je njezina temeljna zadaća ispumpavanje krvi u najveću tjelesnu arteriju koja se naziva aorta i koja preko svojih grana krvlju opskrbljuje čitavo tijelo u sklopu čega ga ujedno opskrbljuje i kisikom te hranjivim tvarima (2).

Električni impulsi u srcu dovode do kontrakcija srčanog mišića, tzv. miokarda. Ti se impulsi stvaraju u desnoj pretkomori te putuju preko mišićnih vlakana pretkomora i komora izazivajući na taj način stezanje (kontrakcije) srca. Frekventnost srca je brzina

slanja impulsa a smatra se da je normalna frekventnost odraslog srca u stanju mirovanja 60-100/min. Do promjena u frekventnosti srca dolazi uslijed tjelesnog opterećenja, potpunog mirovanja odnosno spavanja, pojačanog stresa ili oscilacija u hormonalnom radu. U stanju sna brzina u odraslih može pasti do 40/min dok se tijekom prisutnosti fizičkog opterećenja može povećati na 160/min. U stanju mirovanja frekventnost srca novorođenčeta je 120 do 160/ min. Frekventnost manja od 90/min upućuje na usporen rad srca odnosno na bradikardiju (2).



Slika 1. Prikaz građe srčanog mišića

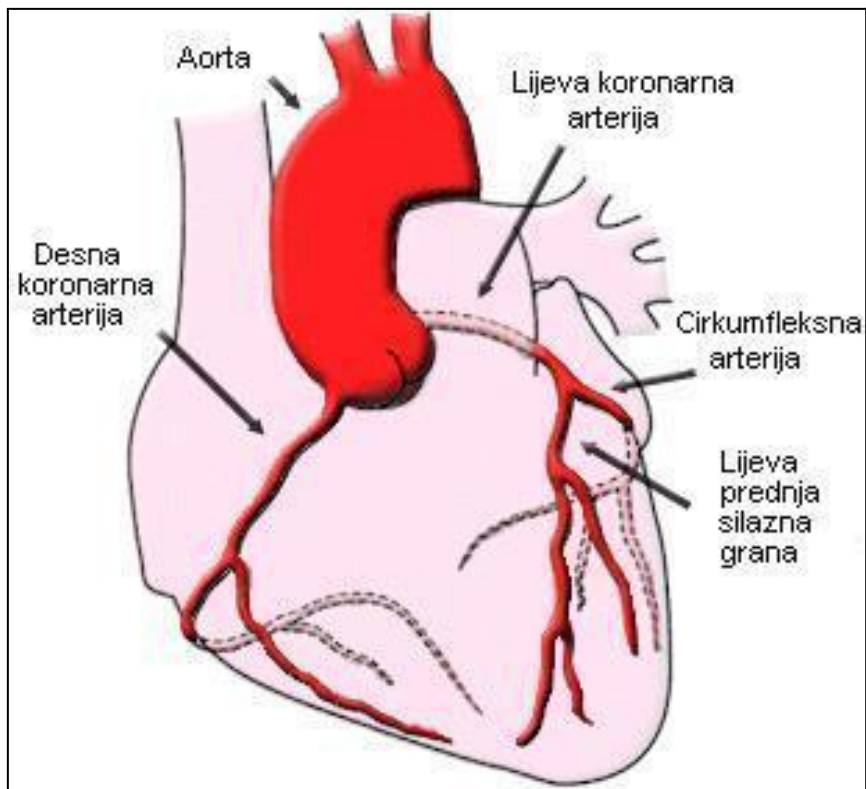
Izvor: <https://www.znanje.org/i/i26/06iv07/06iv0710/Anatomija%20srca.htm>

1.2. FIZIOLOGIJA SRCA

Kako bi se najbolje metaforički objasnio način funkcioniranja i rada srca moglo bi se reći da srce funkcionira kao pumpa koja put arterijskih krvnih žila isporučuje krv bogatu kisikom i hranjivim tvarima do svih dijelova tijela odnosno tjelesnih organa, tkiva i stanica. Zadaću preuzimanja krvi iz srca obavlja aorta nakon toga preko razgranatih krvnih žila šalje krv do glave i vrata, jetre, crijeva, bubrega i donjih ekstremiteta (2).

Krv bogatu ugljičnim dioksidom i štetnim tvarima i produktima metabolizma iz svih dijelova tijela upijaju vene te se ona prenosi putem dvije najveće vene u tijelu koje se još nazivaju gornja i donja šuplja vena. Ta krv odlazi u tzv. desno srce te preko plućne arterije odlazi u pluća na pročišćavanje gdje se ujedno i ponovo obogaćuje kisikom, zatim prelazi u tzv. lijevo srce, a zatim ponovo kola do svih dijelova tijela. S obzirom na to da sastav srca, kao što je i prethodno spomenuto, čini uglavnom tip tkiva koje se naziva mišićno tkivo, takva vrsta tkiva omogućava srcu da se neprestano steže i relaksira, a kako bi obavljalo navedenu funkciju ono mora biti konstantno opskrbljeno kisikom i hranjivim tvarima. Redovnu opskrbu srca navedenim supstancama neophodnim za njegov rad omogućuju dvije koronarne arterije koje se još nazivaju lijeva i desna koronarna arterija te se odvajaju od korijena aorte i obavijaju srce (2).

Početni segment lijeve koronarne arterije dobio je naziv glavno stablo od kojeg se granaju odnosno odvajaju dvije grane koje se nazivaju prednja silazna grana koja se spušta prednjom stranom srca do njegovog vrha i cirkumfleksna grana koja se prostire dužinom lijeve strane srca te je usmjerena prema zadnjoj strani srca. Iz svih se spomenutih srčanih arterija granaju manje grane koje prekrivaju čitavo srce te pojedine ulaze dublje i unutar srčanog mišića (Slika 2.). Zadaća koronarnih vena je apsorbiranje krvi koja ne sadrži dovoljno kisika iz srčanih stanica i prenošenje te krvi do desne pretkomore. Rad srca se još može opisati kao ritam tijekom kojeg se srce steže i širi. Stezanje obje pretkomore istovremeno uzrokuje otvaranje srčanih zalistaka te krv na taj način odlazi u komore koje se šire da bi primile nadolazeću krv. Uslijed kontrakcija komora, zalisci između pretkomora i komora se zatvaraju te na taj način onemogućuju povratak krvi iz komora u pretkomore (2).



Slika 2. Prikaz arterija kao dijelova građe srca

Izvor: <https://www.znanje.org/i/i26/06iv07/06iv0710/Anatomija%20srca.htm>

1.3. Razvoj srca i krvotoka

Srce je prvi organ koji se formira i postaje funkcionalan. Nastaje oko 18. ili 19. dana iz mezoderma i počinje kucati i pumpati krv oko 21. ili 22. dana. Formira se iz kardiogene regije blizu glave i vidljivo je kao istaknuta izbočina na površini embrija. Izvorno se sastoji od para niti zvanih kardiogene vrpce koje brzo formiraju šupljinu (lumen) i nazivaju se endokardnim cijevima. Oni se zatim spajaju u jednu srčanu cijev i diferenciraju u truncus arteriosus, bulbus cordis, primitivni ventrikul, primitivni atrij i sinus venosus, počevši oko 22. dana. Primitivno srce počinje formirati S oblik unutar perikarda između 23. i 28. dana. Unutarnje pregrade počinju se formirati oko 28. dana, odvajajući srce na atrijske i ventrikularne komore, iako foramen ovale ostaje otvoren i nakon rođenja.

Između petog i osmog tjedna formiraju se atrioventrikularni zalisci. Semilunarni zalisci nastaju između petog i devetog tjedna (2,3).

Od osobitog značenja je faza razvoja srca koja podrazumijeva podjelu na lijevi i desni kanal. Javlja se kada se endokardijalni jastučići koji se razvijaju u atrioventrikularnoj regiji, šire kako bi došlo do podijele atrijske i ventrikularne. Pritom, razlikuju se dvije glavne faze (3):

1. Početnu fazu podjele srca koja nastaje uslijed razvijanja primarne pregrade (septum primum) nakon čega slijedi razvoj sekundarne pregrade (septum secundum). Taj proces počinje stvaranjem tanke membrane (septum primum) koja postepeno raste dok se ne spoji s tkivom endokardijalnih jastučića i to spajanje dovodi i do zatvaranja otvora koji se naziva primarno ušće (ostium primum). Prije potpunog zatvaranja tog otvora u primarnoj se pregradi formira manji otvor koji se naziva sekundarno ušće (ostium secundum).
2. Druga faza započinje oko kraja petog tjedna embrionalnoga života uslijed početka razvoja sekundarne pregrade odnosno membrane koja prekriva sekundarno ušće. Sekundarna pregrada ostaje nepotpuna i nakon završetka njenog rasta još uvijek je prisutan tzv. ovalni otvor (fossa ovalis; foramen ovale).

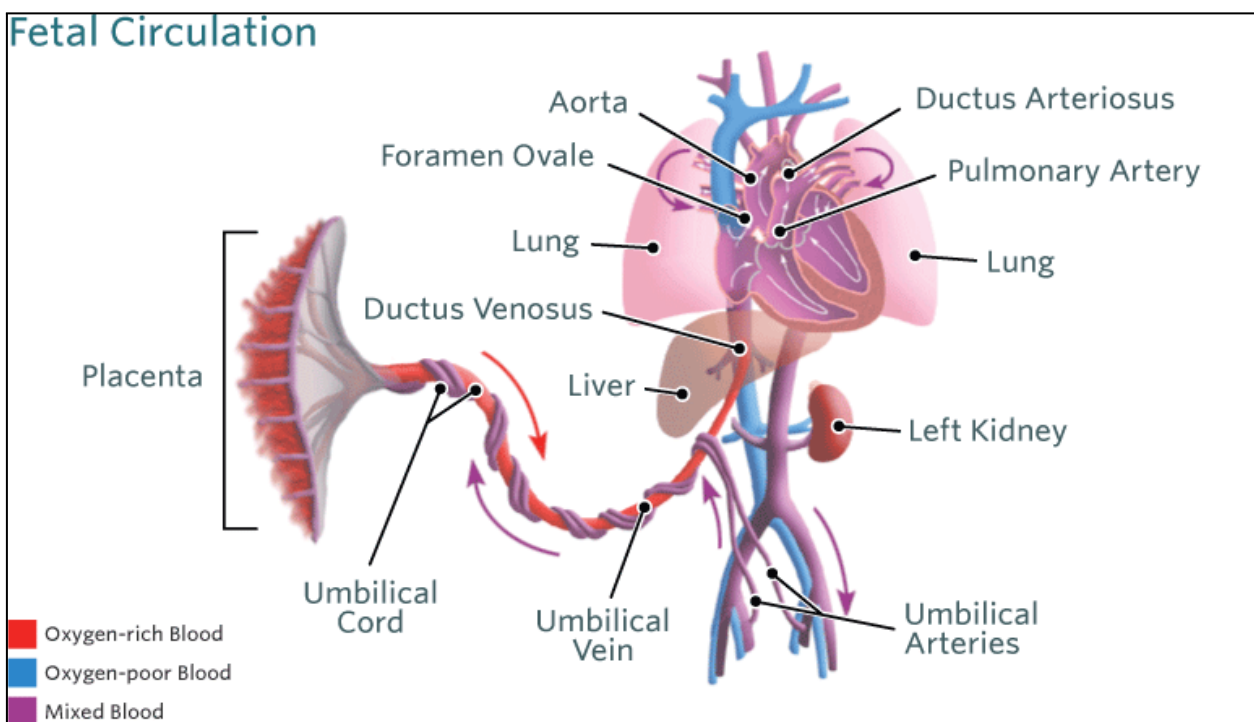
Prisutnost i ostium secunduma i foramena ovalea bitna je za potpun postupak razvoja srca te omogućuju vezu između lijeve i desne pretkljetke i pravilan protok krvi. Ovaj šant u fetalnoj dobi upravo omogućuje preusmjerenje krvi s desne na lijevu stranu srca, zaobilazeći nefunkcionalna pluća (2, 3).

1.3.1. Fetalni krvotok

Logično je s obzirom na razvojnu fazu organizma da postoje razlike između fetalnog krvotoka, neposrednog postnatalnog krvotoka i krvotoka odrasle osobe odnosno već formiranog krvotoka. Primarni načini funkcioniranja fetalnog krvotoka po kojima se on razlikuje od drugih tipova krvotoka (Slika 3.):

- Fetus krv opskrbljenu kisikom i hranjivim tvarima apsorbira od majke putem posteljice koja je umbilikalnim žilama povezana s krvotokom fetusa (4).
- Na fetalnom atrijskom septumu smješten je foramen ovale. On služi kako bi se krv iz desnog atrija premjestila u lijevi atrij.

- Plućnu arterija i aorta povezane su putem ductusa Botalli. Kroz njega krv dopijeva iz plućne arterije u aortu te od aorte krv kola cijelim tijelom i natrag do posteljice, a do nje je prenose dvije umbilikalne arterije.
- Krv iz pupčane vene prelazi direktno u donju šuplju venu putem duktusa venozusa Arantii. To je privremena krvna žila koja vrši svoju funkciju do rođenja djeteta.
- Ductus venosus iz pupčane vene krv bogatu kisikom i hranjivim tvarima provodi do donje šuplje vene i desnog atrija. Ovaj šant omogućuje zaobilazak jetrene cirkulacije.
- Krv bogata kisikom i hranjivim tvarima neophodna je za život fetusa i isporučuje se prvenstveno u mozak i srčani miokard, a dalje i u ostalim dijelovima tijela.



Slika 3. Fetalna cirkulacija

Izvor: <https://zdravlje.eu/medicina/akuserstvo/fetalna-cirkulacija/>

1.3.2. Postnatalni krvotok

Dijelovi organizma koji postnatalno gube funkcije:

1. duktus arteriosus gubi funkciju i naziva se ligamentum arteriosum;
2. pupčana vena gubi funkciju i postaje ligamentum teres hepatis;
3. ductus venosus Arantii gubi funkciju i postaje ligamentum venosum;
4. pupčane arterije koje su nastavak hipogastričnih postaju ligamentum umbilicale laterale (4).

Promjene u postnatalnom krvotoku koje ga razlikuju od ostalih faza razvoja krvotoka (4):

- U periodu neposredno nakon rođenja djeteta javljaju se znatne hemodinamičke promjene s obzirom na to da neposredno nakon rođenja dolazi do pada otpora u plućnim žilama, a plućni protok krvi znatno raste i jači je od prethodnog protoka čak deset puta. Uklanjanjem posteljice sistemski tlak i otpor u sistemskim krvnim žilama dobiva na jačini te se mijenja smjer cirkulacije kroz duktus Botalli. Povećanim pritokom krvi u lijevi atrij zatvara se ovalni otvor (4).
- Krajem prvog dana života dolazi do zatvaranja duktusa Botalli.
- Kod terminske novorođenčadi dolazi do rasta parcijalnog tlaka kisika (PaO₂) te do pada koncentracije cirkulirajućih vazodilatatora (PGE₂, PGI₂). Takve promjene nakon poroda, uzrokuju stezanje stanica glatkog mišićja duktusa Botalli te iz tog razloga dolazi do funkcionalnog zatvaranja duktusa što se uglavnom odvija u roku od nekoliko sati do nekoliko dana.
- Kod prijevremeno rođene djece proces zatvaranja duktusa Botalli je zaustavljen ili usporen.

1.4. SRČANE GREŠKE

Smatra se da je učestalost prirođenih srčanih greški u prosjeku šest do deset oboljelih na brojku od sveukupno tisuću novorođene djece. U fetalnoj dobi zdravstvene smetnje i greške organizam u razvojnem nastanku bolje podnosi zbog razlike u funkcioniranju krvotoka u tom razdoblju koja je već prethodno opisana u radu. Temeljna olakotna okolnost sastoji se u tome što fetalni krvotok ima paralelnu prirodu u smislu da oba ventrikla istodobno istiskuju krv u sistemnu cirkulaciju (4). S obzirom da

tek nakon odvajanja od majčina krvotoka i nakon zatvaranja fetalnih putova cirkuliranja krvi djetetov kardiovaskularni sustav preuzima samostalan način funkcioniranja, greške i smetnje u radu srca tek tada postaju očigledne. Prirođene srčane greške (PSG) je zajednička oznaka za skupinu strukturnih abnormalnosti srca i velikih krvnih žila primjetnih neposredno nakon rođenja djeteta ili detektiranih kasnije u životu. Zbog napretka medicinske tehnologije djeca sa srčanim greškama u današnje vrijeme imaju veće šanse da dožive odraslu dob (4).

1.4.1. Uzroci prirodnih srčanih greški

Može se pretpostaviti kako se većinom radi o genetskim predispozicijama i genetskom nasljeđu ili kombinaciji genetskih predispozicija i nekih drugih nepoželjnih utjecaja koji su ostavili posljedice tijekom trudnoće. Ti nepoželjni utjecaji uglavnom se odnose na izloženost teratogenima, infekcijama i kroničnim bolestima majke. Jednim od najteratogenijih supstancija smatraju se: litij, antikonvulzivi, antidepresivi, benzodiazepini, barbiturati, vitamin A i retinoična kiselina (5).

U slučajevima kada majka konzumira lijekove, alkohol, droge ili bilo kakve nedozvoljene supstance rizik od svih zdravstvenih komplikacija je znatno povećan pa je ujedno povećan i rizik da dijete razvije prirodenu srčanu grešku. Infekcije od kojih majka može oboljeti tijekom trudnoće također mogu ostaviti slične posljedice. Jedna od najrizičnijih tipova infekcija je HIV infekcija, također infekcija virusom rubeole. Nedovoljna količina folata ili korištenje tvari koje ga reduciraju tijekom trudnoće također može ostaviti neželjene posljedice. Značajan udjel u etiologiji imaju i zdravstvena stanja kod majke kao što su: dijabetes melitus, fenilketonurija, bolesti vezivnog tkiva (npr. sistematski eritematozni lupus), također pretilost i majčin stres (5).

1.4.1.1. Podjela prirodnih srčanih greški

Prirođene srčane greške mogu se podijeliti u više kategorija od kojih su temeljne kategorije tradicionalna i moderna klasifikacija. Tradicionalno prirodene srčane greške se s hemodinamskog stajališta mogu podijeliti na dvije opće skupine a to su:

- greške bez patološke povezanosti sistemnog i pulmonalnog optoka koje se još nazivaju i mane bez šanta;
- greške s patološkim spojem između sistemnog i pulmonalnog optoka koje se još nazivaju i greške sa šantom (6).

Postoji još jedna sub-podjela a to je podjela grešaka sa šantom koje se mogu podijeliti na:

- mane s arterijsko-venskim šantom;
- mane s vensko-arterijskim šantom (6).

Moderna podjela prirođenih srčanih greški dijeli srčane greške u dvije skupine s obzirom na njihov nastanak:

- srčane greške nastale uslijed patofizioloških promjena;
- srčane greške nastale uslijed hemodinamskih promjena (6).

U tom se smislu PSG još mogu podijeliti na one koje imaju:

- povećan plućni krvotok,
- smanjeni plućni krvotok,
- opstrukciju velikog krvotoka,
- miješani defekti krvotoka (1).

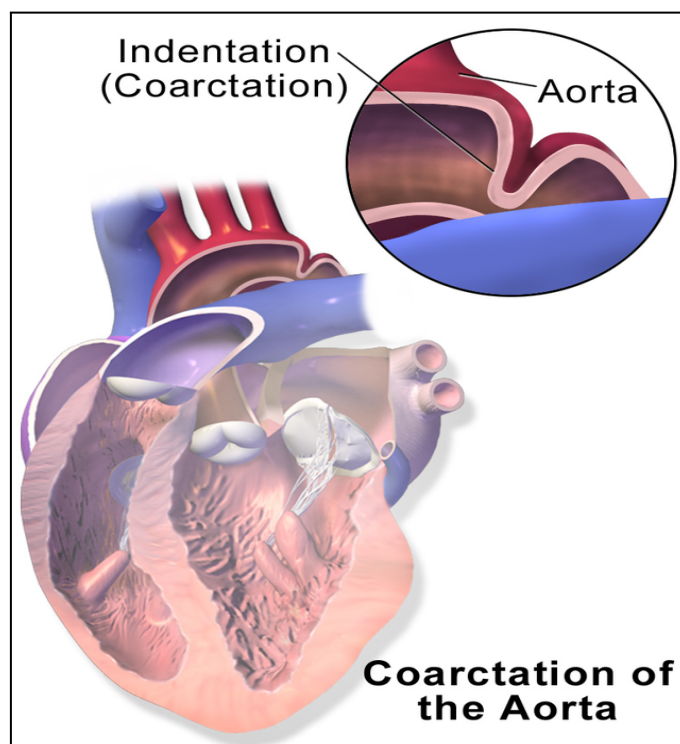
Tablica 1. Bolesti koje se odnose na srčane greške (1)

Kategorija srčane mane	Primjeri
<i>Bez patološkog spoja između sistemnog i plućnog optoka</i>	Pulmonalna stenoza Koarktacija aorte Aortna stenoza
<i>S lijevo- desnim pretokom</i>	Ventrikularni septalni defekt Atrijski septalni defekt (ASD) Otvoreni duktus Botalli
<i>S desno- lijevim pretokom</i>	Tetralogia Fallot Trikuspidalna atrezija Transpozicija velikih krvnih žila Zajednički arterijski trunkus

1.5. OSNOVNE ZNAČAJKE PRIROĐENIH SRČANIH GREŠKI BEZ PATOLOŠKOG SPOJA IZMEĐU SISTEMNOG I PLUĆNOG OPTOKA

1.5.1. Koarktacija aorte

Riječ je o prirođenom suženju lumena aorte čiji se stupnjevi odnosno intenzitet suženosti može razlikovati. Takva greška može se nalaziti bilo gdje distalno od polazišta a. subclaviae sinistrae pa sve do abdominalne aorte, mada je jukstaduktalna pozicija najčešća. Statistika je pokazala kako je ova vrsta srčane greške jedna od učestalijih te da čini 6-10% svih prirođenih srčanih grešaka. Postoje dvije različite vrste koarktacije aorte, a to su postduktalna i preduktalna koarktacija (Slika 4.) (7).

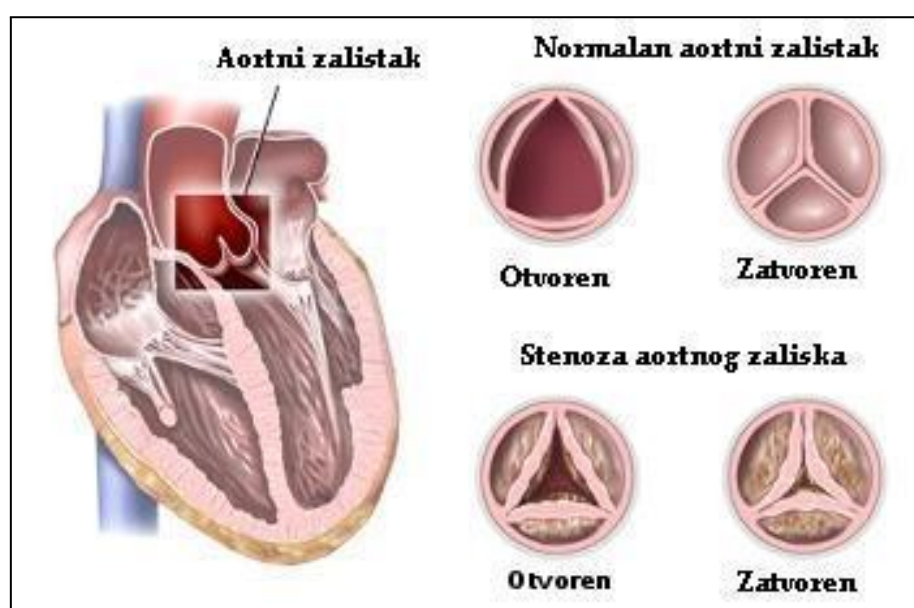


Slika 4. Prikaz dijela srca na kojem se javlja ova vrsta srčane greške

Izvor: https://www.wikiwand.com/hr/Koarktacija_aorte

1.5.2. Valvularna aortna stenoza

Zabilježeno je kako veća vjerojatnost da će se ova vrsta srčane greške pojaviti kod dječaka nego kod djevojčica. Postoje tri različite vrste aortne stenoze valvularna, subvalvulara i supravalvularna, a valvularna se javlja najčešće te iz tog razloga službeno ime bolesti sadrži taj pojam. Greška koja podrazumijeva pojavu valvularne stenoze odnosi se na prisustvo dva umjesto tri zaliska te se ti zalisci ne mogu potpuno otvarati (Slika 5.) (7).



Slika 5. Slikovni prikaz aortne stenoze

Izvor: <https://www.svetmedicine.com/aortna-stenoza-suzenje-otvora-aorte/>

Ako se rano ne dijagnosticira znakovi koji mogu ukazati na prisustvo ove srčane greške su prisustvo dispneje u obliku srčane astme ili edema pluća, javljanje angine pectoris, sinkopa zbog slabe prokrvljenosti mozga i bljedilo lica (7).

1.5.3. Pulmonalna stenoza

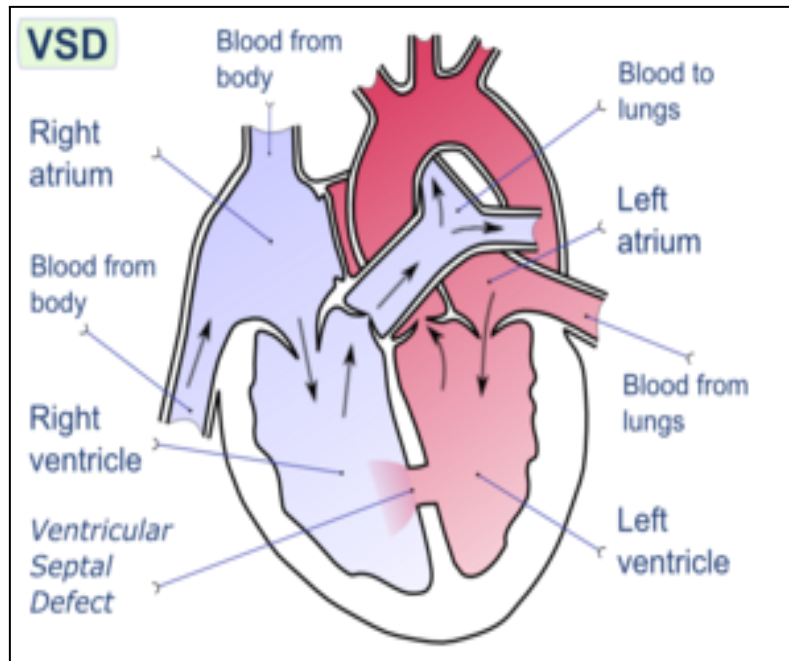
Pulmonalna stenoza je srčana greška koja se manifestira kao sužavanje otvora plućnog zaliska koji onemogućuje protok krvi iz desne klijetke u plućnu arteriju. Uglavnom se javlja kao urođena greška te nije česta pojava kod odraslih osoba. Težak oblik ove greške uglavnom se uspije identificirati još tijekom djetinjstva s obzirom na to da uzrokuje simptome koji su jasno uočljivi, a to je primjerice glasan šum na srcu. Još neki od simptoma koji su indikatori prisustva ove srčane greške su bol u prsima (anginu), otežan protok zraka kroz dišne organe i nesvjestica (8).

1.6. Prirodene srčane greške s arterijsko-venskim (lijevo – desnim) pretokom

1.6.1. Ventrikularni septalni defekt

Ventrikularni septalni defekt često označen skraćenicom VSD još je jedna od dosta čestih vrsta prirodnih srčanih greški. Druga je po redu najučestalija prirodna srčana greška te se smatra da na svakih tisuću djece barem jedno do dvoje biva rođeno sa ovom srčanom greškom. VSD čini otprilike petinu svih srčanih grešaka. Mana se manifestira u obliku pojave na srcu koja bi se mogla opisati kao "rupa" te je smještena u zidu između srčanih komora (Slika 6). Ova srčana greška često se javlja zajedno s drugim oblicima poremećaja i prirodnih defekata te se jako rijetko može javiti i u odrasloj dobi, a uzrok tome je uglavnom stanje srca nakon akutnog srčanog infarkta. Postoje različite kategorije u koje se ova srčana mana može podijeliti s obzirom na lokaciju i veličinu defekta pa se tako dijeli na:

1. Mali VSD- zbog ove vrste dolazi do miješanja krvi među komorama prilikom čega ne dolazi do ozbiljnijeg poremećaja dinamike krvi;
2. Veliki VSD je mnogo opasniji tip VSD- a s obzirom na to da može s vremenom i postepeno pa čak i neprimjetno dovesti do porasta tlaka u plućima što dovodi do porasta otpora plućnih krvnih žila. Ovakve pojave ostavljaju nepopravljivu štetu na plućima i krvnim žilama (9).



Slika 6. Srce s VS defektom

Izvor: <https://www.svetmedicine.com/komorski-septalni-defekt-ventrikularni-septalni-defekt-vsd/>

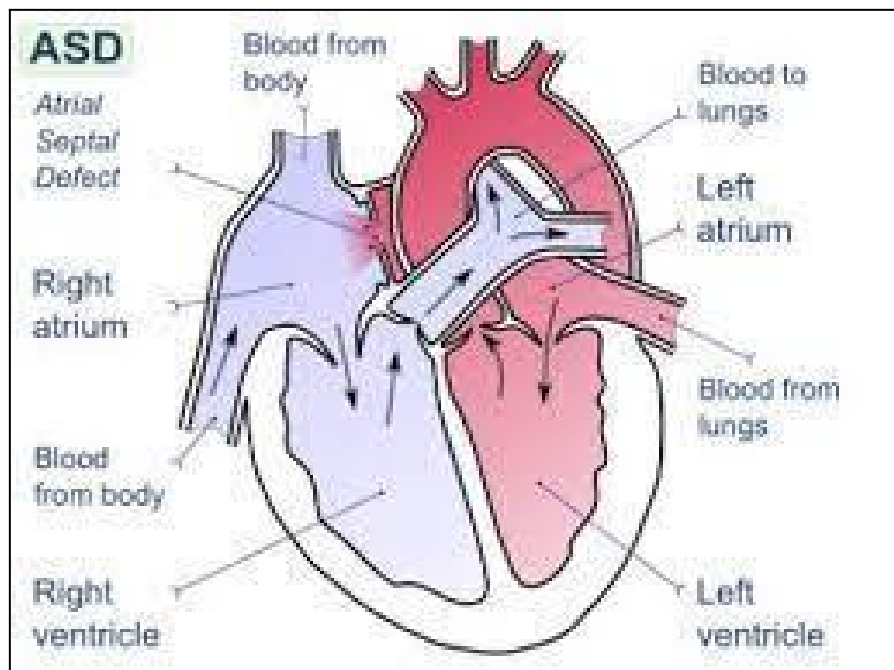
1.6.2. Atrijski septalni defekt (ASD)

Atrijski septalni defekt manifestira se kao jedan ili više otvora na pregradi koja se nalazi između atrija. Uzrokuje pojavu lijevo–desnog šanta, plućne hipertenzije, a može dovesti i do popuštanja srca. Postoje različiti tipovi ovog defekta koji se mogu podijeliti u odnosu na to gdje su locirani:

- ostium secundum (defekt foramena ovale— nalazi se u sredini atrijskog septuma);
- sinus venosus (defekt u stražnjem dijelu septuma, nalazi se u blizini ušća gornje ili donje šuplje vene);
- ostium primum (defekt koji je smješten u anteroinferiornom dijelu septuma i smatra se oblikom defekta endokardijalnih jastučića (10). Slika 7. prikazuje atrijski septalni defekt.

Simptomi ove vrste defekta manifestiraju se kod ozbiljnijih slučajeva u obliku teškog podnošenja većih napora ili pojavi dispneje pri naporu. Osim toga brzo dolazi do umora i može doći do atrijskih aritmija koje mogu uzrokovati i pojavu palpitacija.

Opasnije posljedice postojanja ovog defekta su pojava moždanih ili sistemskih tromboembolijskih poremećaja te postoji i rizik od razvoja Eisenmengerovog sindroma (10).



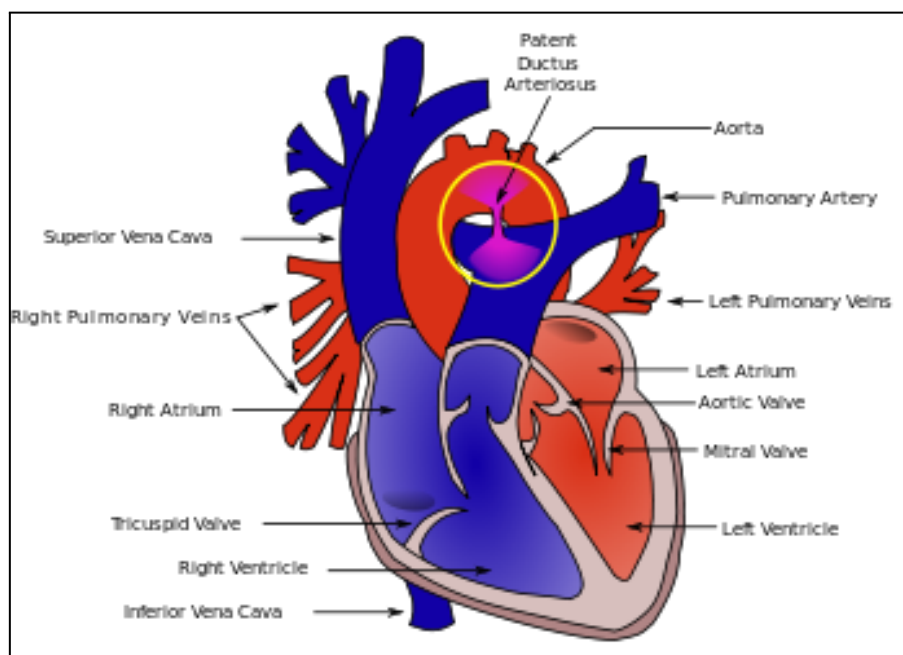
Slika 7. Izgled srca sa AS defektom

Izvor: <https://klip.mxstroy.ru/asd-operacija-srca/>

1.6.3. Otvoreni ductus arteriosus Botalli

Otvoreni ductus arteriosus koji se još označava skraćenicom ODA odnosi se na prisustvo fetalne veze (ductus arteriosus) koja je smještena između aorte i plućne arterije nakon rođenja (Slika 8.). Posljedica navedenog stanja je pojava lijevo–desnog šanta. Simptomi koji upućuju na prisustvo ove srčane greške mogu se manifestirati u vidu sporog napredovanja, odsustva apetita, tahikardije, tahipneje, trajnog šuma na gornjem lijevom rubu sternuma. Kad se ova dijagnoza pojavi kod nedonoščadi sa značajnim šantom nastoji im se pomoći na način da se pokuša s primjenom konzervativnih mjera kao što su ograničenje tekućine i davanje diuretika. Druga mogućnost je specifično liječenje indometacinom, a u novije vrijeme ibuprofenom i

paracetamolom s ciljem terapijskog zatvaranja duktusa. Zadnja opcija je pokušaj korekcije kirurškim zahvatom ili pomoću katetera (3).



Slika 8. Prikaz srca s defektom

Izvor: <https://www.svetmedicine.com/ductus-arteriosus-persistens/>

1.7. Prirodne srčane greške s (desno-lijevim) pretokom

Razlikuju se dvije vrste cijanoze, a to su centralna i periferna cijanoza. Simptomi cijanoze su modra boja sluznica i kože te su njeni simptomi vidljivi samo u slučajevima kada krv sadržava najmanje 30 g/L ili više deoksiniranoga hemoglobina. Kronična cijanoza očituje se pojavom zadebljanih krajeva prstiju, neuobičajenim rastom noktiju, pojavom hiperplazije gingive, te pojavom zadebljanja sluznice nosa i grkljana što dovodi do otežanog disanja i promuklosti (3).

Tri skupine cijanotičnih srčanih mana su:

- greške s pojačanim ili normalnim protokom krvi kroz pluća (npr. transpozicija velikih krvnih žila);
- greške sa smanjenim protokom krvi kroz pluća (npr. tetralogija Fallot);

- greške s plućnom hipertenzijom (rijedak oblik) (3).

1.7.1. Tetralogija Fallot

Tetralogija Fallot još se naziva i Fallotova tetralogija te čini 7 do 10 posto urođenih srčanih greški. Ovaj naziv označava defekt kojeg čine čak 4 prirođene greške (Slika 9.):

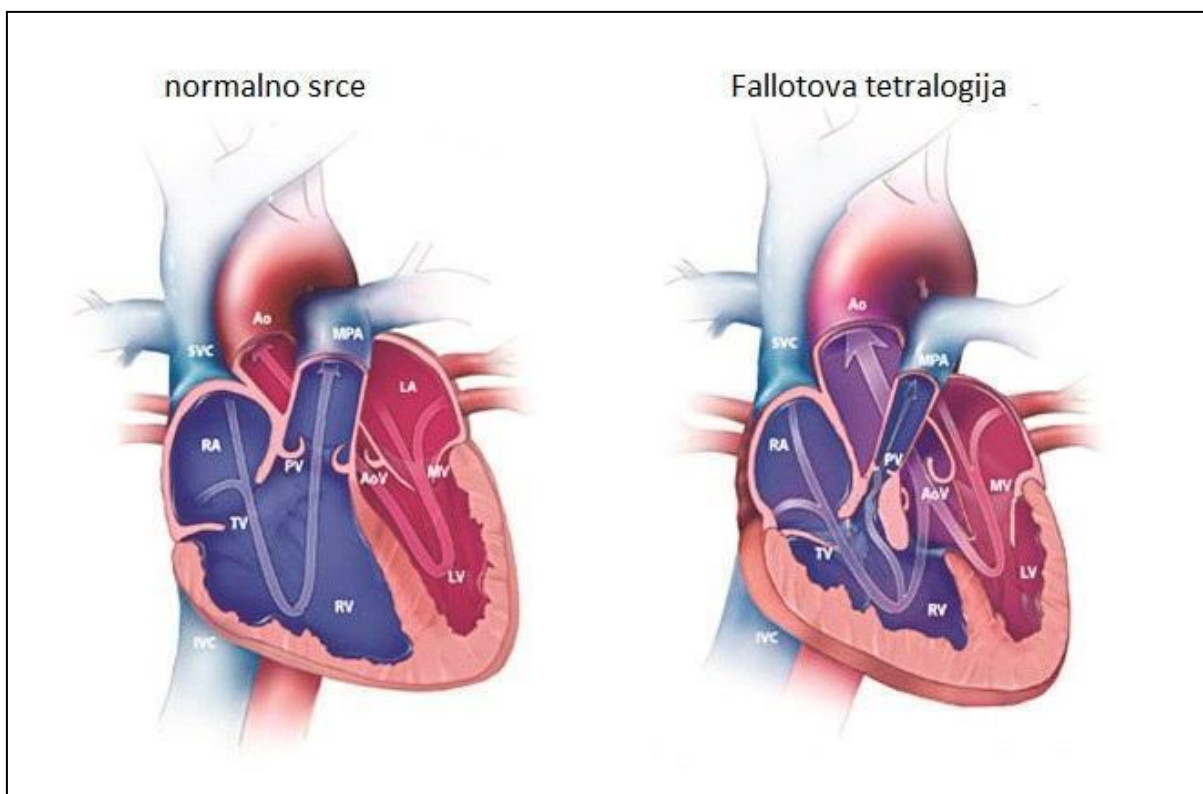
- opstrukcija izlaznog dijela desnog srca;
- hipertrofija desne klijetke;
- jašuća aorta;
- veliki defekt ventrikularnog septuma (3).

Sekundarne anomalije koje se mogu pojaviti su:

- poremećena anatomija koronarnih arterija (5%);
- stenoza ogranaka plućne arterije;
- postojanje aortopulmonalnih kolaterala;
- otvoreni ductus arteriosus;
- kompletni atrioventrikularni septalni defekt;
- aortalna insuficijencija;
- anomalije luka aorte (25%) (3).

Ovaj defekt očituje se pojavom brojnih simptoma a neki od njih su:

- pojava dispneje u toku jela;
- sveukupan usporen rast i razvoj;
- pojava kratkih napada cijanoze koji su uglavnom iznenadni i veoma opasni jer mogu rezultirati smrtnim ishodom;
- pojava sistoličkog šuma na gornjem lijevom rubu sternuma, uz jedinstveni drugi srčani ton (S2);
- cijanoza.

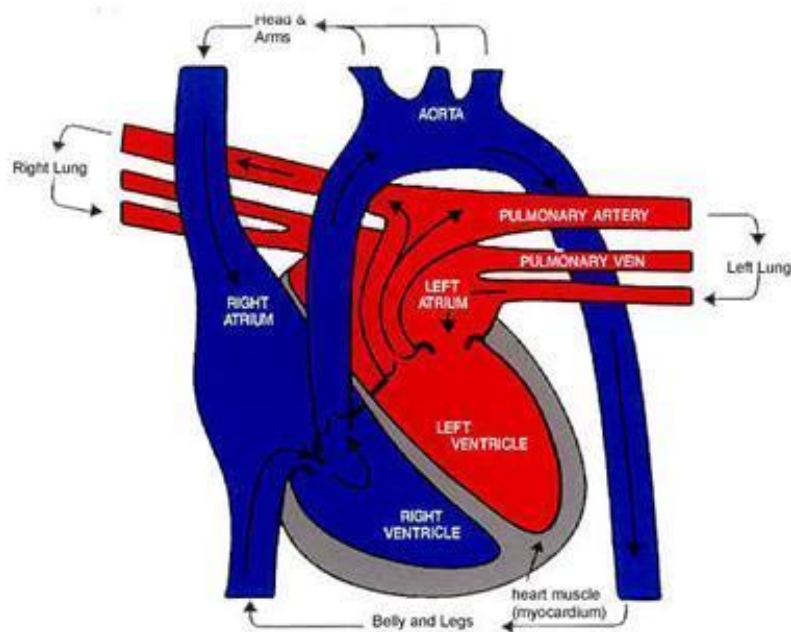


Slika 9. Zdravo srce u usporedbi sa srcem oboljelim od Fallotove tetralogije

Izvor: <https://kardiocentar.ba/my-heart/operacija-urodenih-srcanih-mana/>

1.7.2. Potpuna transpozicija velikih arterija

Transpozicija velikih krvnih žila može se definirati kao stanje prilikom kojeg su aorta i arterija pulmonalis postavljene s krive strane od septuma (Slika 10.). Postoji desna transpozicija koja je uglavnom popraćena teškim simptomima te je vidljiva netom poslije poroda. Uz dodatnu prisutnost VSD-a manifestacija simptoma može kasniti. Cijanoza je uglavnom prisutna od porođaja kao i tahikardija, tahipneja i povećana jetra te je još jedna naznaka jednostrukost drugog srčanog tona. U nekim su slučajevima primjetni simptomi u odnosu na boju kože donjih i gornjih ekstremiteta koji su uglavnom manje cijanotični. Prisutan je karakterističan oblik kao i veličina srca na radiološkim slikama te su prisutne uske velike krvne žila i izražena plućna vaskularna mreža (11).



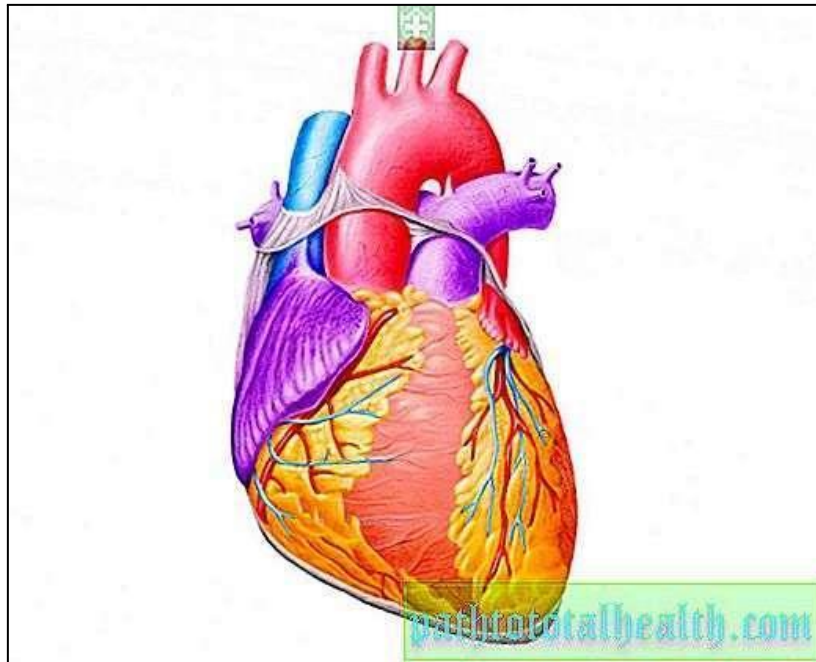
Slika 10. Transpozicija velikih arterija

Izvor: <https://zdravlje.eu/2012/01/16/transpozicija-velikih-krvnih-sudova/>

1.7.3. Srčana greška u području zajedničkog arterijskog debla

Ova se greška pojavljuje tijekom fetalnog razvoja kada se primitivno zajedničko deblo ne podijeli u plućnu arteriju i aortu. Temeljni problem ove greške je što se ono zadrži kao jedna velika arterija koja leži preko velikog, perimembranoznog, infundibularnog ventrikularnog septalnog defekta (Slika 11.). Simptomi pojave ove greške podrazumijevaju pojavu cijanoze, nedostatka apetita, dijaforezu i tahipneju. Ova srčana greška spada u 1 do 2% prirođenih srčanih grešaka te se pojavljuje u 4 različita oblika, a to su:

- prvi oblik- glavna grana plućne arterije izlazi iz trunkusa, i grana se na desnu i lijevu plućnu arteriju;
- drugi i treći oblik- desna i lijeva plućna arterija izlaze samostalno sa stražnje strane trunkusa;
- četvrti oblik- izjednačen sa teškim oblikom Fallotove tetralogije (4).



Slika 11. Zajedničko arterijsko deblo

Izvor: <https://hr.trypathnow.com/4296155-common-arterial-trunk-causes-diagnosis-treatment-methods>

2. CILJ RADA

Cilj ovog rada je prikazati aktivnost primalje i značaj primalje kod otkrivanja i zbrinjavanja novorođenčadi s prirođenim srčanim greškama.

3. RASPRAVA

3.1. AKTIVNOSTI PRIMALJE

Opće prihvaćena definicija pojma primalja glasi: “Primalja je osoba koja je uspješno završila program edukacije za primalje koji je uredno priznat u državi u kojoj se nalazi, a koji se temelji na ICM-ovim Esencijalnim kompetencijama osnovne primaljske prakse i okvirima ICM-ovih Globalnih standarda obrazovanja za primalje; osoba koja je stekla potrebne kvalifikacije kako bi bila registrirana i/ili zakonski licencirana za obavljanje primaljske skrbi i korištenje titule ‘primalja’; koja dokazuje kompetencije u praksi primaljstva“ (12).

Primarna uloga primalje je obavljanje zadaća povezanih sa zbrinjavanjem žena prije, tijekom i poslije porođaja. Osim što pomažu porodiljama kako psihički tako i fizički da što lakše izdrže i iznesu porod primalje nakon porođaja kupaju i njeguju novorođenčad te pružaju potporu i obavještavaju obitelj o svim informacijama koje bi trebali znati. Zadaća primalje je da odmah nakon dolaska trudnice u rađaonicu nastoji atmosferu učiniti što ugodnijom da bi buduća majka stekla povjerenje u medicinski tim i osjećala se što mirnije i opuštenije u jednom od najemotivnijih i najstresnijih trenutaka u njenom životu (12).

Primalja je tu da budućoj majci odgovori na sva pitanja vezana uz postupak porođaja i upozna ju s osobljem te je obvezna čitavo vrijeme biti uz trudnicu. Bitna stavka na koju svaka primalja mora obratiti pažnju je stanje porodilje prije, tijekom i nakon porođaja. To se primarno odnosi na praćenje ritma disanja, pulsa, tlaka, temperature te sve vezano uz trudove kao što je njihov intenzitet, učestalost i trajanje. Osim što je obvezna pratiti psihološko i fiziološko stanje majke, obvezna je isto tako pratiti otkucaje srca nerođena djeteta i o svemu tome obavještavati liječnika. Tijekom pripreme trudnice za porođaj, primalja je zadužena za:

- primjenu klizme,
- rad s injekcijama i infuzijom,
- uzimanje uzoraka za pretrage,

- davanje sredstava za smanjivanje bolova,
- pripremu spolovila (12).

Zadace vezane za brigu o novorođenčetu odnose se na:

- sprečavanje pothlađivanja i procjenu stanja u kom se novorođenče nalazi,
- provjera ritma disanja novorođenčeta,
- provjera da li je djetetova koža zdrava i optimalne boje,
- provjera stanja mišićnog tonusa novorođenčeta (12).

Nakon porođaja kada se majka premješta na odjel, primalje su dužne voditi računa o vremenu njenog odmora kao i o njenoj prehrani, higijeni i psihičkom stanju. Isto tako zadaća primalje je da majku uputi i nauči kako da pravilno drži dijete i kako da se o njemu brine u najdelikatnijoj fazi njegova života. To podrazumijeva i pomoć pri dojenju djeteta te kako održavati higijenu kako bi se spriječile eventualne zaraze nekim bolestima. U sklopu pripreme za otpust treba majci dati odgovore na sva pitanja koja ih zanimaju i pokazati sve upute o kućnoj brizi i njezi novorođenčeta do dolaska patronažne sestre. Osim davanja savjeta majci poželjno je u davanju informacija uključiti i ostale članove uže obitelji (12).

3.1.1. Poželjne osobine koje bi svaka primalja trebala imati

Neke od osobina koje bi svaka profesionalna i dobra primalja morala posjedovati su:

- sposobnost za pružanje psihološke potpore,
- strpljenje i suosjećajnost,
- smirenost u stresnim situacijama,
- profesionalnost,
- razumijevanje trudnoće, porođaja i majčinstva,
- sposobnost za dobro opažanje detalja,
- sposobnost održavanja fokusiranosti i koncentracije duži vremenski period,
- volja za sudjelovanjem i napredovanjem u struci,
- volja za pružanjem pomoći ostatku medicinskog tima kada je to potrebno,
- ljubaznost u komunikaciji,
- smisao za timski rad (13).

3.2. ULOGA PRIMALJE KOD NOVOROĐENČADI SA PRIROĐENIM SRČANIM GREŠKAMA U NEONATALNIM INTENZIVNIM JEDINICAMA

Postoje dva razdoblja tijekom kojih se obavlja dijagnostika srčanih grešaka a to su prenatalno i postnatalno razdoblje (14). Prenatalna dijagnostika podrazumijeva kontinuirano praćenje stanja u kojem se nalaze majka i plod te je preporučljivo da se praćenje stanja obavlja minimalno dva do tri puta kako bi se sa sigurnošću utvrdilo postoji li potencijal za razvoj srčane greške ili je već prisutna prirođena srčana greška. U dijagnostici primarnu ulogu ima porodničar, ali uz njega ulogu u brizi o stanju majke i ploda kao i u dijagnostici imaju i primalje. One sudjeluju u praćenju i postavljanju dijagnoze. Bitno je da upute majke na daljnje preglede kao što je ehokardiografija srca ploda. Riječ je o ultrazvučnom pregledu srca ploda ili fetusa koji se obavlja u razdoblju između 16. i 24. tjedna trudnoće.

Izvođenje ovog pregleda u navedenom razdoblju omogućuje uočavanje različitih obilježja stanja fetusa poput njegove postavke u tekućem mediju, stanja njegovog srca te stanja njegovih pluća koja nisu ekspanzirana kao i koštana struktura koja nije kalcificirana te tako omogućava valovima ultrazvuka da prođu do ciljanih dijelova. Prilikom provođenja postnatalne dijagnostike bitno je utvrditi trenutnu ozbiljnost stanja novorođenčeta i visinu rizika za pojavu daljnjih komplikacija ili pogoršanja stanja. U postupak postnatalne dijagnostike ubrajaju se anamneza i fizikalni pregled koji uključuje inspekciju, palpaciju, auskultaciju te mjerenje krvnog tlaka (7, 15).

Ostale dijagnostičke metode uključuju:

- ehokardiografiju ili ultrazvuk srca,
- magnetnu rezonancu ili MR,
- kompjuteriziranu tomografiju ili CT,
- kateterizaciju srca,
- test hiperoksije,
- pulsnu oksimetriju,
- mjerenje centralnog venskog tlaka,
- određivanje ravnoteže elektrolita i tekućine (17).

Zadaća primalje je da kontinuirano prati zdravstveno stanje novorođenčeta sa srčanom greškom te da na osnovu toga obavlja procjenu stanja novorođenčeta. Ta procjena može biti provedena kvantitativno, kvalitativno, subjektivno i objektivno, invazivno i neinvazivno. Kvalitativna procjena vrsta je procjene koja uglavnom prva ukazuje na pogoršanje djetetova stanja. Kvantitativno praćenje odnosi se uglavnom na praćenje stanja osnovnih vitalnih znakova pomoću za to dostupne tehničke opreme te se može provoditi na različite načine kao npr. invazivno i neinvazivno, metodama fizikalnog pregleda ili putem monitora. Invazivno praćenje podrazumijeva postupke kao što su mjerenje sistemskih tlakova (centralni venski i arterijski tlak) te mjerenje tjelesne temperature rektalno. Neinvazivne praćenje podrazumijeva mjerenje pulsa, krvnoga tlaka i disanja putem monitora (7, 15).

Osim toga podrazumijeva i praćenje izgleda sluznice i kože te djetetova napretka i ponašanja. Postoje različite vrste monitora za praćenje stanja novorođenčeta. Jedan od njih je i kardiorespiratorni monitor koji omogućava praćenje ritma, kvalitete i frekvencije pulsa koji bi trebao biti ritmičan i ujednačen, a ukoliko se primijete odstupanja od optimalnog ritma postavlja se sumnja na tahikardiju, bradikardiju, smanjene periferne pulzacije i aritmiju. Svako odstupanje i simptome pojave ovakvih stanja potrebno je zabilježiti i nadalje nastojati utvrditi o kom se stanju radi. Eventualno prisustvo hipertenzije i hipotenzije utvrđuje se mjerenjem krvnog tlaka kojeg treba izvršiti minimalno jednom na dan (7).

Pri procjeni stanja novorođenčeta primalja mora obratiti pažnju na brzinu i lakoću disanja. Nepravilno ili otežano disanje može ukazivati na srčano popuštanje. Novorođenčad s prirođenom srčanom greškom uglavnom diše ubrzano tj. pokazuje znakove tahipneje, U slučajevima kada primalja uoči nepravilnosti kao što je izrazit tremor, pojava konvulzija ili cijanoza, o tome mora odmah obavijestiti neonatologa. Poremećaji prehrane i neuravnotežena prehrana učestala su pojava kod djece sa srčanim greškama na koju primalja također mora obratiti pažnju (7).

3.2.1. Uloga primalje kod pripreme novorođenčeta za invazivnu dijagnostičku pretragu

Izvođenje invazivnih dijagnostika često podrazumijeva obavljanje postupaka koji mogu biti rizični posebno kada se obavljaju nad osobom koja je u drugom stanju. Kao što je već navedeno primalje imaju važnu zadaću u svim aspektima brige za trudnice za koje su zadužene pa tako one sudjeluju i u izvođenju invazivnih dijagnostika. Povezanost teme ovog rada koja se odnosi na srčane greške s invazivnom dijagnostikom sastoji se u tome što se postupcima invazivne dijagnostike često dolazi do dijagnoza prirođenih srčanih grešaka. Tim postupcima se dakle dobiva uvid u eventualne kongenitalne defekte koji se mogu odnositi na defekte u izgledu, građi i funkciji srca. Na ovaj način može se otkriti i prisutnost nasljednih bolesti. S obzirom na to da su srčane greške kako je već u radu vidljivo često uzrokovane genskim ili kromosomskim nasljednim promjenama, to je još jedan aspekt njihove povezanosti sa invazivnim dijagnostičkim postupcima (15).

Temeljna uloga primalja je i u ovom slučaju priprema trudnice za invazivni dijagnostički postupak. Osim fizičke pripreme trudnice potrebna je i psihološka priprema s obzirom da neki od ovih postupaka mogu sa sobom nositi određene rizike. Primalja je dužna trudnicu obavijestiti o tijeku metode, cilju metode i odgovoriti na sva eventualna pitanja koja su joj postavljena. Dužna je pratiti stanje trudnice te ako je potrebno pomagati liječniku, brinuti se o priboru te biti pri ruci liječniku kada se radi o hitnom dodavanju pribora i obavljanja ostalih sličnih zadaća. Putem invazivne dijagnostike moguće je rano otkrivanje Downog, Edwardsovog i Patauovog sindroma koji su često popraćeni srčanom greškom (15).

Jedna od invazivnih dijagnostičkih pretraga je i amniocenteza. Radi se o zahvatu pri kojem se iglom uzima uzorak plodove vode iz koje je nakon toga moguće napraviti biokemijske, mikrobiološke, kromosomske, DNA i hormonske testove. Pri provođenju ovog zahvata bitnu ulogu ima osoba koja asistira, a to je uglavnom primalja. Temeljni zadaci primalje su:

- priprema i asistencija pri dohvat potrebnih instrumenata,
- aspiracija plodove vode,
- edukacija trudnice o postoperativnim postupcima (15).

4. ZAKLJUČAK

Posao primalje zahtjevan je i savjestan posao koji od osobe traži posjedovanje mnogih kvaliteta kako onih koji se vežu za profesionalni, obrazovni i tehnički dio, tako i onih koji opisuju osobu kao individu sa svojim vlastitim karakterom te odgojem i manirima. Za obavljanje ovog posla potrebno je biti upoznat sa svim što je u radu navedeno kada je riječ o srčanim greškama koje mogu zadesiti novorođenče ili još ne rođeno dijete. Svaka se bolest, anomalija i greška lakše tretira i liječi kada se do saznanja o njoj dođe dovoljno rano. Iz tog razloga invazivna dijagnostika bitna je vrsta dijagnostike koja premda u nekim slučajevima može biti rizična, jednako može biti i korisna za zdravlje i oporavak novorođene djece. Svaka bi majka svoju trudnoću trebala voditi savjesno i sa svojim tijelom i zdravljem postupati savjesno s obzirom da u slučajevima kada takva praksa izostaje može doći do zdravstvenih rizika kako za majku tako i za dijete kao što je i preciznije navedeno u radu u sklopu poglavlja o uzrocima srčanih grešaka. Simptomi koji upućuju na bilo kakve abnormalnosti nikad se ne smiju ignorirati te ako se ustanovi da dijete ima neku srčanu grešku roditelji se moraju educirati i pripremiti da mu u određenim situacijama znaju pružiti prvu pomoć s obzirom da neke teže srčane anomalije mogu imati jako izražene simptome i dovesti do fatalnih posljedica ako brza reakcija i pomoć izostanu. Medicinsko osoblje kao i roditelji dužni su pratiti psihičko i fizičko stanje djeteta sa srčanom greškom.

5. LITERATURA

1. Posavec, Laura. Srčane greške u novorođenčadi. Diss. University of Applied Health Sciences, 2021.
2. Kardiologija. Anatomija i fiziologija srca. Novi Sad 2021. Dostupno na https://kardiologija.in.rs/fiziologija_srca.htm (pristupljeno, 25.05.2022.)
2. Sabo, Alena. Prirođene srčane greške. Varaždin: Department of Biomedical Sciences, 2017.
3. Zdravstveni portal. Fetalna cirkulacija. Dostupno na <https://zdravlje.eu/medicina/akuserstvo/fetalna-cirkulacija/> (pristupljeno, 24.05.2022.)
4. Mustač, Luka. Radiološka obrada bolesnika s prirođenim srčanim greškama. Zagreb School of Medicine. Department of Radiology, 2021.
5. Andročec, Nina. Poslijeoperacijska zdravstvena njega djeteta nakon kardiokirurškog zahvata. Diss. University of Applied Health Sciences, 2019.
6. Hozjan, Paula. Zdravstvena njega djeteta s prirođenim srčanim greškama. Rijeka Faculty of Health Studies. Department of Midwifery, 2020.
7. Guy P. Armstrong. Pulmonalna stenoza. 2019. Dostupno na <https://hemed.hr/Default.aspx?sid=18467> (pristupljeno, 29.05.2022.)
8. Centar zdravlja. Vaskularni septalni defekt. 2019. Dostupno na <https://www.centarzdravlja.hr/zdravlje-az/srce/ventrikularni-septalni-defekt/> (pristupljeno, 30.5.2022.)
9. MSD priručnik. Atrijski septalni defekt. Split 2014. Dostupno na <http://www.msd-prirucnici.placebo.hr/msd-prirucnik/pedijatrija/prirodjene-anomalije-srca-i-krvnih-zila/atrijski-septalni-defekt> (pristupljeno, 27.5.2022.)
10. Zdravstveni portal. Transpozicija velikih krvnih žila. 2012. Dostupno na <https://zdravlje.eu/2012/01/16/transpozicija-velikih-krvnih-sudova/> (pristupljeno, 30.5.2022.)
11. Blog. Što je primaljstvo i zašto je bitno. Dostupno na <https://unabridged.blog/primaljstvo-sto-je-i-zasto-je-bitno/> (pristupljeno, 30.5.2022.)
12. Mladenić, D. Primalje i kvalitetna skrb. Primaljski vjesnik Broj 27/28 ISSN 1848-5863 Siječanj/svibanj 2020., 30.

13. Bryar, R., & Sinclair, M. Theory for midwifery practice. Macmillan International Higher Education. 2011.
14. Marijanović, Vedrana. Uloga primalje kod izvođenja invazivne dijagnostike kromosopatija-amniocenteza. Split. University Department of Health Studies, 2015

6. ŽIVOTOPIS

Ime i prezime: Bruna Skejić

Datum, godina i mjesto rođenja: 23.07.2000. godine u Splitu

e-mail: brunaskejic5@gmail.com

OBRAZOVANJE:

- 2007. - 2015. Osnovna škola Brda, Split
- 2015. - 2019. Prirodoslovna tehnička škola, smjer ekološki tehničar
- 2019. - Sveučilišni odjel zdravstvenih studija, Sveučilišni preddiplomski studij primaljstva

OSTALE VJEŠTINE:

Služi se engleskim jezikom.