

RADIOMIKA U DIJAGNOSTICI KARCINOMA DOJKE

Jovanović, Mariela

Undergraduate thesis / Završni rad

2022

Degree Grantor / Ustanova koja je dodijelila akademski / stručni stupanj: **University of Split / Sveučilište u Splitu**

Permanent link / Trajna poveznica: <https://um.nsk.hr/um:nbn:hr:176:160339>

Rights / Prava: [In copyright](#)/[Zaštićeno autorskim pravom.](#)

Download date / Datum preuzimanja: **2025-01-13**



Sveučilišni odjel zdravstvenih studija
SVEUČILIŠTE U SPLITU

Repository / Repozitorij:

[Repository of the University Department for Health Studies, University of Split](#)



zir.nsk.hr



UNIVERSITY OF SPLIT



DIGITALNI AKADEMSKI ARHIVI I REPOZITORIJ

SVEUČILIŠTE U SPLITU
Podružnica
SVEUČILIŠNI ODJEL ZDRAVSTVENIH STUDIJA
PREDDIPLOMSKI SVEUČILIŠNI STUDIJ
RADIOLOŠKA TEHNOLOGIJA

Mariela Jovanović

RADIOMIKA U DIJAGNOSTICI KARCINOMA DOJKE

Završni rad

Split, 2022.

SVEUČILIŠTE U SPLITU
Podružnica
SVEUČILIŠNI ODJEL ZDRAVSTVENIH STUDIJA
PREDDIPLOMSKI SVEUČILIŠNI STUDIJ
RADIOLOŠKA TEHNOLOGIJA

Mariela Jovanović

RADIOMIKA U DIJAGNOSTICI KARCINOMA DOJKE

RADIOMICS IN BREAST CANCER DIAGNOSIS

Završni rad / Bachelor`s Thesis

Mentor:

Tatjana Matijaš, mag. rad. techn., pred.

Split, 2022.

ZAHVALA

Ovim putem se zahvaljujem mentorici Tatjani Matijaš, mag. rad. tech. pred. na neizmornoj podršci i angažiranosti tokom pisanja ovoga rada, zahvaljujem se na velikoj motivaciji i izazovu pomicanja mojih vlastitih granica i ekspaniranju mog do sada stečenog znanja iz područja radiologije.

Posebno se zahvaljujem obitelji i prijateljima koji su me bodrili tijekom ove tri godine, iznova me motivirali i bili mi oslonac i podrška u svakom trenutku.

TEMELJNA DOKUMENTACIJSKA KARTICA

ZAVRŠNI RAD

Sveučilište u Splitu

Sveučilišni odjel zdravstvenih studija

Radiološka tehnologija

Znanstveno područje: Biomedicina i zdravstvo

Znanstveno polje: Kliničke medicinske znanosti

Mentor: Tatjana Matijaš, mag. rad. techn., pred.

RADIOMIKA U DIJAGNOSTICI KARCINOMA DOJKE

Mariela Jovanović, 611153

Sažetak:

Uvod: Svjedoci smo kako svakoga dana medicina i tehnologija ekstremno napreduju, a umjetna inteligencija ima sve veću primjenu u svakidašnjem životu. Radiomika je izvrsna metoda koja pruža korisne informacije putem neinvazivne obrade. Radiomička analiza uvelike olakšava cijeli proces obrade pacijenta, od njegovog snimanja do postavljanja dijagnoze, te je zbog toga privukla pažnju mnogim znanstvenicima i liječnicima.

Cilj rada: Cilj ovoga rada je upoznati čitatelje sa radiomikom i pobliže objasniti njezin način rada, te kako se integrirala u pojedine radiološke dijagnostike i uvelike olakšala proces obrade slike, te dijagnosticiranje karcinoma dojke.

Rasprava: Mnoga istraživanja potvrdila su kako je radiomika zaista vrhunska metoda sa brojnim prednostima, ali kao i svako novo područje, ima svoje nedostatke koje će se sa daljnjim radom i istraživanjem nadomjestiti. Glavno ograničenje predstavlja sustav računala, koji mora biti standardiziran kako bi se radiomička obrada podataka mogla koristiti u svakoj ustanovi isto, te kako bi te ustanove međusobno mogle razmjenjivati informacije bez poteškoća. Osim standardizacije sustava, problem predstavljaju i lažno pozitivni nalazi, što bi uvelike povećavalo troškove ustanova i potratilo vrijeme pacijenata. Rješenje ovih navoda predstavlja razvitak novih računalnih algoritama i povećanje senzibilnosti računalne detekcije lezija.

Zaključak: Radiomika će zasigurno tijekom određenog vremena imati važnu ulogu u dijagnostici i analizi slika, iako je umjetna inteligencija još uvijek u procesu razvoja, radiomika možda neće imati samostalnu primjenu, ali će zasigurno olakšati posao liječnicima u analizi radioloških slika.

Ključne riječi: karcinom dojke; mamografija; radiomika; umjetna inteligencija

Rad sadrži: 48 stranica, 30 slika, 2 tablice, 1 prilog, 75 literaturnih referenci

Jezik izvornika: hrvatski

BASIC DOCUMENTATION CARD

BACHELOR THESIS

University of Splitu

University Department for Health Studies

Radiology Technology

Scientific area: Biomedicine and health care

Scientific field: Clinical medical sciences

Supervisor: Tatjana Matijaš, mag. rad. techn., lect.

RADIOMICS IN BREAST CANCER DIAGNOSIS

Mariela Jovanović, 611153

Summary:

Introduction: Today we can witness intense progress of medicine and technology, along with the development of the artificial intelligence that has penetrated our modern life. Radiomics is an excellent method of providing useful information by a non-invasive processing of data. The radiomic analysis aids the whole process of patient administration, from their medical examinations and scans to providing a diagnosis, and has therefore captured attention from many scientists and doctors.

Aim of the paper: The aim of this paper is to inform the readers with the scientific field of radiomics and its area of practice, as well as how it has been implemented into specific radiological processes of diagnostics and helped the processing of images and the diagnostics of the breast carcinoma.

Discussion: Many scientific researches state that radiomics has proven to be an excellent method with many advantages, but as every scientific innovation, it has its drawbacks that need to be determined by further research. The main obstacle is the network of computers that will have to be standardized in order for the radiomic processing of data can take place in every medical institution in the same way for the benefits of the exchange of medial data between the institutions. Apart from the standardization of the system, also, the problem of falsely positive test results increases health costs and is time consuming for both medical experts and patients. The solution to these obstacles is the development of better computing algorithms and the increase of computer sensibility in the process of detection of lesion / cancer patterns.

Conclusion: Radiomics will most certainly have an important role in the future of diagnostics and image processing. Since the artificial intelligence within medicine is still being in the process of development, radiomics will be implemented as a tool to medical experts, but it will be highly effective and helpful in the analysis of radiological images.

Keywords: artificial intelligence; breast cancer; mammography; radiomics

Thesis contains: 48 pages, 30 figures, 2 tables, 1 supplement, 75 references

Original in: Croatian

SADRŽAJ

TEMELJNA DOKUMENTACIJSKA KARTICA.....	I
BASIC DOCUMENTATION CARD	II
SADRŽAJ	III
1. UVOD	1
1.1. ANATOMIJA DOJKE	2
1.2. MAMOGRAFIJA.....	3
1.3. DIGITALNA TOMOSINTEZA DOJKE.....	4
1.4. ULTRAZVUK.....	5
1.5. MAGNETNA REZONANCIJA.....	7
1.6. PET/ CT.....	8
1.7. RAČUNALNO POTPOMOŽNUTA DIJAGNOSTIKA.....	10
1.8. UMJETNA INTELIGENCIJA	11
1.9. RADIOMIKA.....	12
2. CILJ RADA.....	13
3. RASPRAVA.....	14
3.1. INTEGRACIJA RADIOMIKE U RADIOLOŠKI SUSTAV	14
3.1.1. Integracija radiomike u onkologiji	14
3.2. PRIMJENA RADIOMIKE U MAMOGRAFIJI.....	15
3.3. PRIMJENA RADIOMIKE U DIGITALNOJ TOMOSINTEZI DOJKE..	18
3.4. PRIMJENA RADIOMIKE U ULTRAZVUKU	19
3.5. PRIMJENA RADIOMIKE U MAGNETNOJ REZONANCIJI	23
3.6. PRIMJENA RADIOMIKE U PET/ CT-u	27
3.7. PRIMJENA RADIOMIKE U RAČUNALNO POTPOMOŽNUTOJ DIJAGNOSTICI.....	30
3.8. PRIMJENA RADIOMIKE U UMJETNOJ INTELIGENCIJI	32
3.9. RADIOMIKA I RADIOGENOMIKA	34
4. ZAKLJUČAK	37
5. LITERATURA.....	38
6. ŽIVOTOPIS	47
PRILOZI.....	48

1. UVOD

Karcinom dojke jedan je od najčešćih uzroka smrtnosti kod žena i predstavlja 25% svih malignih bolesti, a javlja se najčešće u periodu nakon menopauze u dobi iznad 50 godina. Od karcinoma dojke mogu oboljeti i muškarci, ali svega u 1% slučajeva od ukupno oboljelih [1]. Karcinom dojke nastaje iz abnormalnih stanica tkiva dojke koje se procesom diobe razmnožavaju i stvaraju čvorove u tkivu dojke, odnosno karcinom. Najraniji je stadij karcinoma dojke neinvazivan, stadij 0, ograničen je unutar kanalića dojke i ne proširuje se na zdravo tkivo. Neinvazivni stadij karcinoma dojke poznat je i pod nazivom karcinom *in situ*. Drugi je tip karcinoma dojke invazivni tip, karakterizira ga proširenost izvan kanalića dojke u zdravo tkivo, najčešće i u okolne limfne čvorove, ali i presadnice u druge organe, stadij I-IV [2]. Prema najnovijim su podacima u 2020. godini u Hrvatskoj od karcinoma dojke oboljele 2894 žene, a umrlo nešto više od 500. Incidencija karcinoma dojke u Hrvatskoj 2020. godine iznosila je 120, u usporedbi sa zemljama Europske unije gdje je incidencija iznosila 120,3 [3].

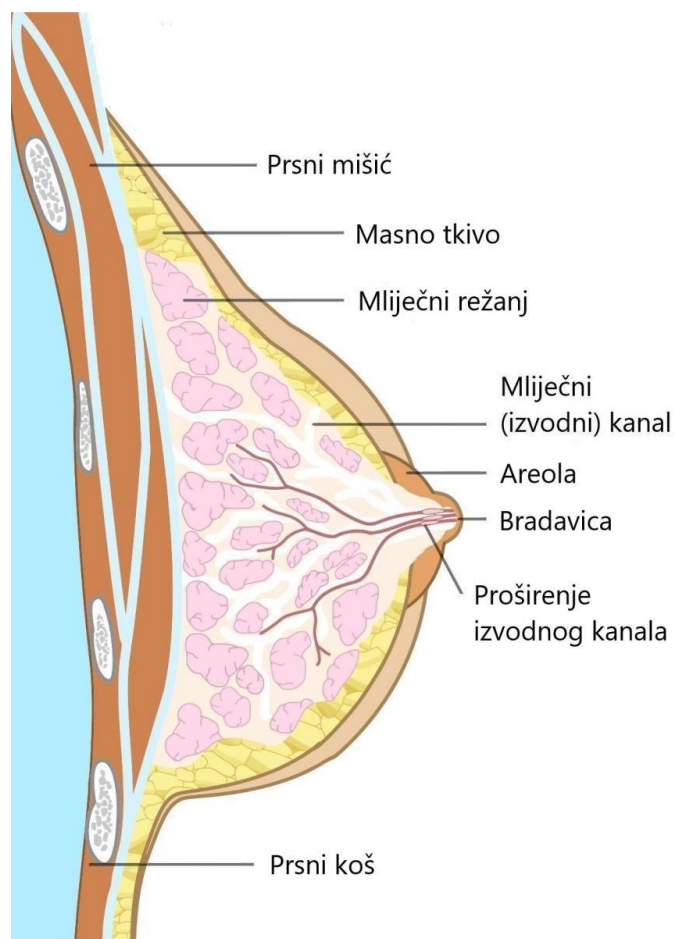
Iako je karcinom dojke teška i proliferirajuća bolest, s ranim otkrivanjem i prevencijom moguće ga je kontrolirati i izliječiti. Sukladno tome u Hrvatskoj se od 2006. godine provodi Nacionalni program ranog otkrivanja karcinoma dojke – „MAMMA“ koji uključuje mamografiju, rendgenski snimak dojki u dvije projekcije i samopregled dojki [4]. Zlatni je standard za otkrivanje karcinoma dojke mamografija, a ovisno o rezultatima, za što precizniju dijagnozu pretraga se može upotpuniti ultrazvukom i magnetskom rezonancijom.

Razvojem tehnologije i radiologije kao znanosti došlo je do uočavanja nedostataka navedenih metoda izbora za dijagnosticiranje karcinoma dojke. Povodom tih uočavanja razvijeno je nekoliko računalnih programa kako bi se povećala osjetljivost uz istu specifičnost, dijagnozu i probir. Radiomika je spoj višestrukih medicinskih slikovnih modaliteta s ciljem isticanja patoloških tvorbi koje nisu vidljive golim okom ili su slabije signifikantne na do sada korištenim metodama [5]. Radiomika ima sve veću primjenu u onkologiji kako bi se pospješila dijagnoza, prognoza i liječenje karcinoma. Ova metoda zahtijeva multidisciplinarni pristup, suradnju liječnika radiologa, onkologa, radiološkog tehnologa i pojedinih znanstvenika za podatke i slike. Tijek rada uključuje segmentaciju tumora, prethodnu obradu slike, ekstrakciju značajki, razvoj modela i validaciju. Pojedine

značajke opisuju distribuciju intenziteta signala i prostorni odnos piksela unutar regije interesa [6].

1.1. ANATOMIJA DOJKE

Dojka je žljezdano tkivo koje se nalazi na anteriornoj strani prsnog koša. Osim žljezdanog tkiva, građena je i od promjenjive količine masnog i vezivnog tkiva. Vezivno tkivo odgovorno je za oblik i položaj dojke [7]. Dojka sadrži režnjeve koji su podijeljeni u 15-20 odjeljaka, unutar svakog režnja nalaze se lobuli u kojima se izlučuje mlijeko. Tamno kožno područje oko bradavice naziva se areola [8].

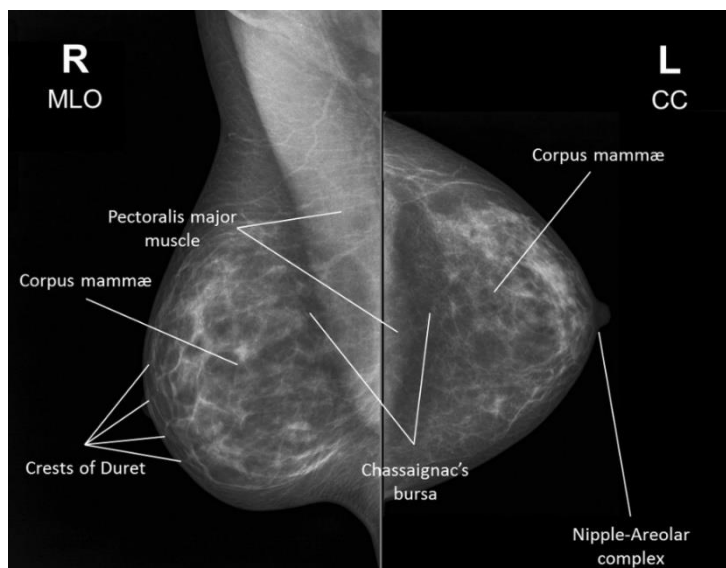


Slika 1. Anatomija dojke

Izvor: https://www.zzjzdnz.hr/uploads/imgcache/large/articles/Anatomija_dojke.jpg

1.2. MAMOGRAFIJA

Mamografija je zlatni standard u otkrivanju karcinoma dojke. Velika je prednost mamografije jednostavnost, cijena, brzina i korisnost. Mamografija se obavlja na rendgenskom uređaju koji se naziva mamograf, a rendgenska slika mamogram. Mamograf uz pomoć male doze ionizirajućeg zračenja daje sjajnu dijagnostičku sliku. Postupak je vrlo jednostavan i bezbolan, prilikom snimanja pojedina se dojka komprimira između dviju ploča uređaja kako bi se što bolje i preciznije prikazalo tkivo dojke. Svaka dojka snima se u dvjema projekcijama, kraniokaudalno ili CC projekcija (engl. *Craniocaudal*) i mediolateralno koso ili MLO (engl. *Mediolateral Oblique*) (Slika 2.). Mamografiju je najbolje obaviti u periodu prvih deset dana menstruacijskog ciklusa [9]. Povodom Nacionalnog programa ranog otkrivanja karcinoma dojke probirna mamografija sve je češće u upotrebi, primjenjuje se kod zdrave populacije žena koje su asimptomatske i nemaju tegobe u dojkama. Mamografija je dijagnostička metoda koja se koristi nakon uočenih promjena na ultrazvuku ili kod simptomatskih pacijentica te pacijentica koje se duže vrijeme liječe od karcinoma dojke [10].

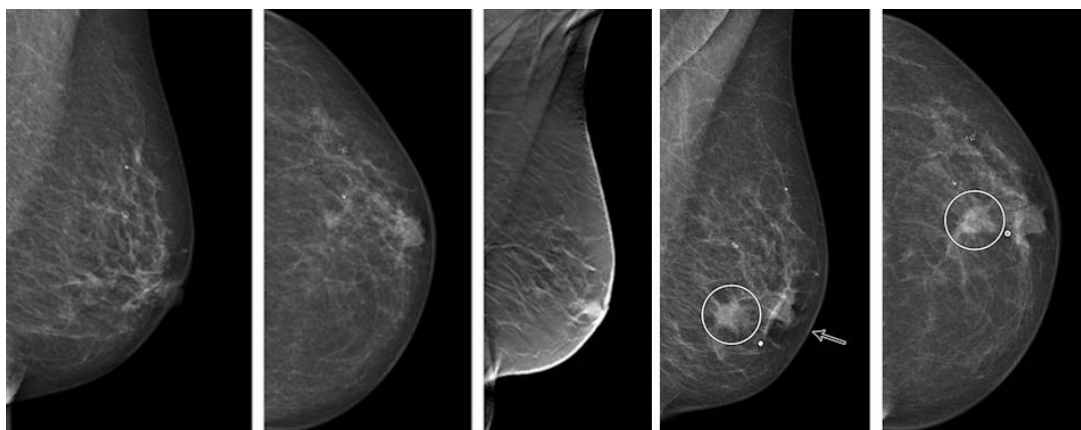


Slika 2. Mamogram dojke

Izvor: <https://radiopaedia.org/cases/labelled-normal-mammograms>

1.3. DIGITALNA TOMOSINTEZA DOJKE

Digitalna tomosinteza dojke, DBT (engl. *Digital Breast Tomosynthesis*), trodimenzionalni je prikaz dojke, također poznat i kao 3D mamografija. Metoda izvedbe vrlo je slična kao na mamografiji, a glavna je prednost snimanje dojki iz više kutova (Slika 3.) [11]. Digitalna tomosinteza dojke metoda je u kojoj se dojka komprimira, koristi se homogeniji snop s manjom dozom ionizirajućeg zračenja, a dojka se snima u slojevima što liječnicima radiolozima omogućuje lakše uočavanje lezija i abnormalnih stanica tkiva dojke koje bi mogle ukazivati na karcinom [12]. Digitalnu tomosintezu dojke 2011. godine odobrila je Američka agencija za hranu i lijekove, FDA (engl. *Food and Drug Administration*). Digitalna tomosinteza dojke mogla bi biti novi zlatni standard za snimanje dojki, posebice u žena s homogenijim dojčkama [13]. Trodimenzionalni prikaz omogućuje lakšu detekciju karcinoma, točnu i preciznu dijagnozu, smanjuje stopu lažno pozitivnih očitavanja, smanjuje potrebu za biopsijom, omogućuje precizno pronalaženje patološke tvorbe. Iako je DBT izvrsna metoda, glavni je nedostatak duljina vremena interpretacije koje traje duplo više u usporedbi s klasičnom mamografijom i nije odobrena za probir zbog velike doze zračenja [12, 13].

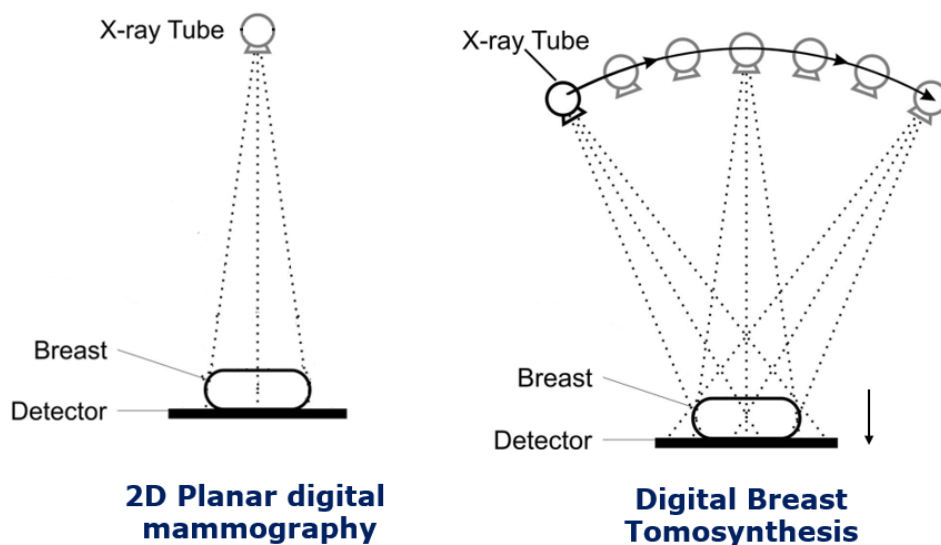


Slika 3. Prikaz dojke pomoću DBT metode

Izvor:

https://www.auntminnieeurope.com/user/images/content_images/pho_redir/2021_04_05_20_26_1_049_2021_04_06_radiology_dbt_version2.jpg

U tomosintezi dojke rendgenska cijev pomiče se u luku preko komprimirane dojke snimajući više slika svake dojke iz različitih kutova (Slika 4.). Dobivene se slike zatim rekonstruiraju pomoću računalnog programa. Trodimenzionalni prikaz tkiva dojke pomaže minimalizirati preklapanje tkiva koje može sakriti karcinom ili otežati razlikovanje normalnog preklapajućeg tkiva dojke od karcinoma [14].



Slika 4. Prikaz rada mamografskog uređaja i DBT uređaja

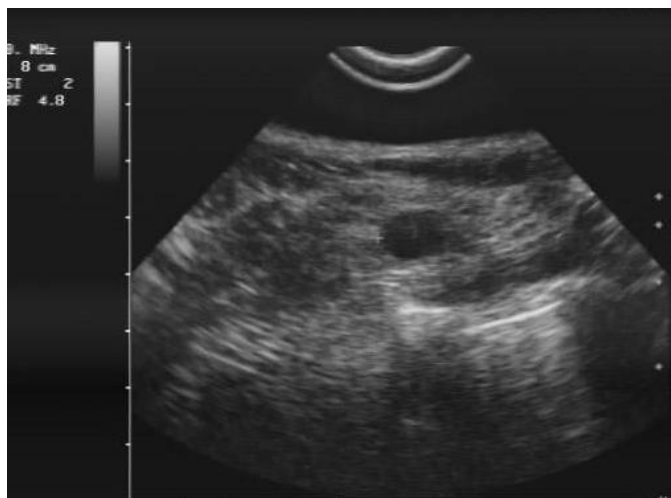Izvor: <https://medphys.royalsurrey.nhs.uk/department/wp-content/uploads/2018/06/2d-dbt.png>

RTG cijev rotira iznad komprimirane dojke unutar ograničenog raspona kutova. Detektori primaju signal RTG zraka i šalju podatke u računalo. Dobivene slike rekonstruiraju se pomoću filtera i iterativnih algoritama [15].

1.4. ULTRAZVUK

Ultrazvuk, UZV (engl. *Ultrasound, Ultrasonography*) neinvazivna je dijagnostička metoda koja pomoću ultrazvučnih valova, frekvencije 20 000 Hz i ultrazvučne sonde koja je odašiljač valova i prijemnik stvara sliku na monitoru [16]. Ultrazvuk ne koristi

ionizirajuće zračenje, stoga je pogodan za pregled trudnica i male djece. Uz brojne prednosti, ultrazvuk omogućuje pregled u realnom vremenu, a moguće je prikazati i protok u krvnim žilama pomoću Dopplerovog efekta [17]. Postoje tri vrste sonde koje rade uz pomoć piezoelektričnih kristala, linearna, konveksna i sektorska, a pojedina sonda ima svoju ulogu ovisno o području interesa. Linearne sonde upotrebljavaju se kod pregleda dojki, štitnjače, testisa, mišića, limfnih čvorova, krvnih žila. Konveksne sonde rabe se kod pregleda trbušnih organa, a sektorske sonde kod pregleda srca, neonatalnog mozga, maternice. Medicinski ultrazvuk koristi frekvencije od 2,5 MHz do 20 MHz [16]. Ultrazvuk ima mogućnost u više načina rada. A mod označuje amplitudu, rabi se za određivanje dubine organa i njegovih dimenzija. B mod označuje svjetlinu, prikazuje dvodimenzionalnost, bilježi vrijeme refleksije kao dubinu svijetle točke na monitoru, jači signal prikazan je svjetlije. Prikaz u realnom vremenu omogućuje da se strukture koje se brzo kreću oslikavaju i ispituju u dvjema dimenzijama. Doppler mod prikazuje u boji brzinu i smjer protoka [16, 18].



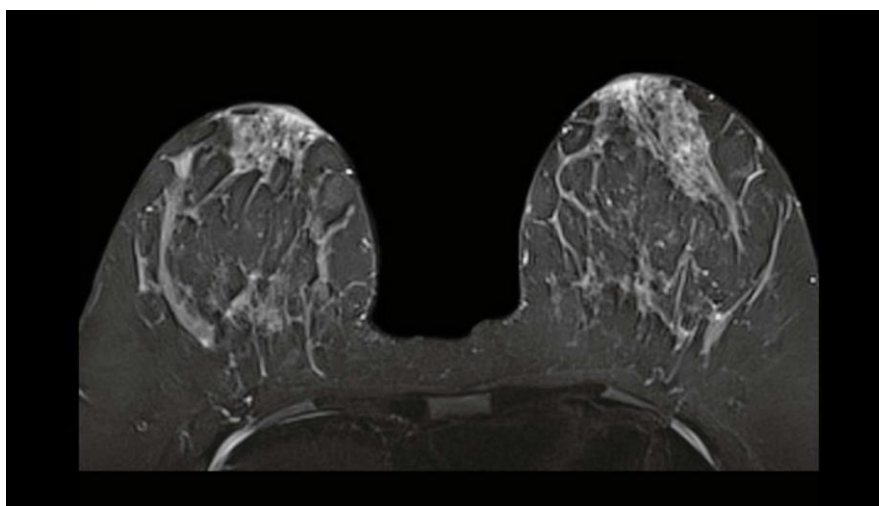
Slika 5. Ultrazvuk dojke

Izvor: <https://poliklinika-kvarantan.hr/wp-content/uploads/2012/11/Untitled-382.jpg>

1.5. MAGNETNA REZONANCIJA

Magnetna rezonancija neinvazivna je metoda u prikazivanju mekih tkiva, temelji se na principu radiovalova koji u interakciji s atomima vodika odašilju signal. Magnetna rezonancija snima tkivo u trima ravninama: transverzalnoj, koronalnoj i sagitalnoj ravnini [16]. Ova dijagnostička metoda osigurava detaljnu pokrivenost cijelog područja interesa, stoga ima posebnu ulogu u otkrivanju lezija u tkivu dojke (Slika 5.). Najčešće su sekvence koje se upotrebljavaju u pregledu dojki dinamička magnetna rezonancija s intenzivnijim kontrastom, DCE-MRI (engl. *Dynamic Contrast Enhanced Magnetic Resonance Imaging*) i ponderirana T1 sekvenca [19].

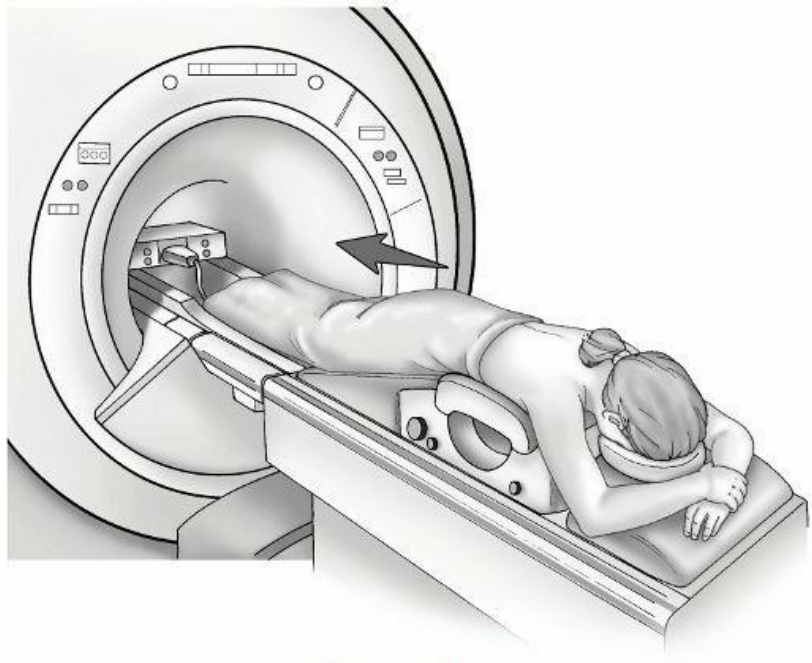
Dinamička magnetna rezonancija s intenzivnijim kontrastom, DCE-MRI (engl. *Dynamic Contrast Enhanced Magnetic Resonance Imaging*) prikazuje funkcionalne i morfološke informacije o leziji i ima visoku osjetljivost u otkrivanju karcinoma dojke [20]. Magnetna rezonancija se sve češće rabi kao metoda izbora za probir visokorizičnih pacijenata, ali i kao metoda za praćenje na odgovor terapije, stoga sposobnost magnetne rezonancije u razlikovanju benignih i malignih tumora u dijagnostici dojki postaje sve važnija [20].



Slika 6. Prikaz dojki na magnetnoj rezonanciji

Izvor: https://marketing.webassets.siemens-healthineers.com/180000007119289/6120dde87c13/v/282815a8b9a5/mri-clinical-specialities-breast-mri-overview-breast-image_16x9_180000007119289.jpg

Kvalitetna slika ovisi o pravilnom namještanju pacijentice (Slika 6.) i upotrebi radiofrekventne zavojnice koja se upotrebljava kao prijemna antena i odašiljač [16]. Tijekom snimanja izuzetno je važno da se pacijentica nalazi u udobnom položaju kako bi cijeli proces pregleda bio u cijelosti kvalitetno izvršen



Slika 7. Položaj pacijentice tijekom snimanja MR dojki

Izvor:

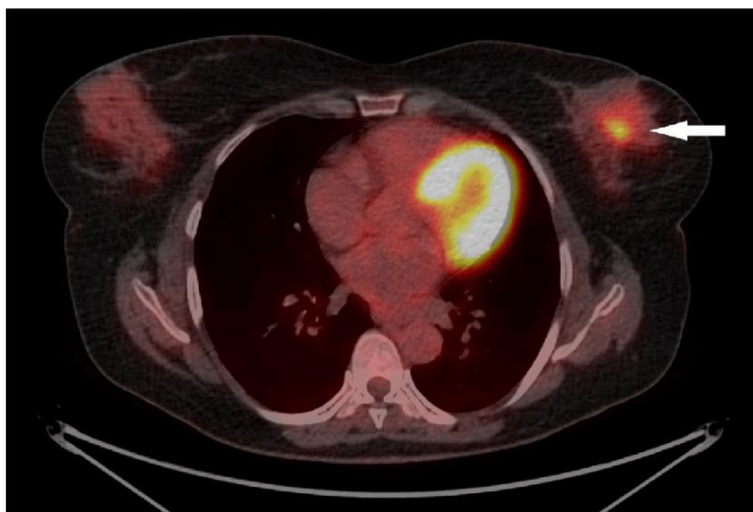<https://wompampsupport.azureedge.net/fetchimage?siteId=7716&url=https%3A%2F%2Fwww.cancer.org%2Fcontent%2Fdam%2Fcancer-org%2Fimages%2Fillustrations%2Fmedical-illustrations%2Fen%2Fbreast-cancer-images%2Fbreast-mri.gif%2Fjcr%3Acontent%2Frenditions%2Fcq5dam.thumbnail.600.600.jpeg>

1.6. PET/ CT

PET/CT je neinvazivna dijagnostička metoda koja se rabi u području nuklearne medicine, a sastoji se od PET-a (engl. *Positron Emission Tomography*) koji daje informacije o nakupljanju glukoze u određenim stanicama i prikazuje metaboličku aktivnost tkiva i organa. CT (engl. *Computerized Tomography*) pokazuje anatomiju i izgled organa. Kombinacijom ovih dviju dijagnostika istovremeno dobivamo informacije

o funkciji i izgledu organa i tkiva u cijelome tijelu [21]. Primjena PET/CT-a u dijagnostici karcinoma dojke sve je češća, a glavni je razlog napredak tehnologije, točnost dijagnostičkih informacija i jednostavnost izvedbe. Uspješnost dijagnostike često ovisi o svojstvima tkiva, a na apsorpciju FDG-a (fludeoksiglukoza) utječe gustoća i homogenost tkiva dojke (Slika 7.) [22]. Homogenije tkivo dojke imat će visoku stopu apsorpcije F-18-FDG, ali i dalje puno nižu u odnosu na apsorpciju karcinoma. Nakupljanje FDG-a u karcinomu izravno je povezano s biološkim karakteristikama karcinoma, a neke od karakteristika su molekularni podtip, patološki tip, agresivnost.

Invazivni duktalni karcinom (IDC) ima veće nakupljanje radiofarmaka nego neinvazivni duktalni karcinom. Kod nekih podtipova karcinoma dojke apsorpcija radiofarmaka ovisit će o fiziološkim utjecajima i hormonskoj fluktuaciji tijekom menstrualnog ciklusa [22].



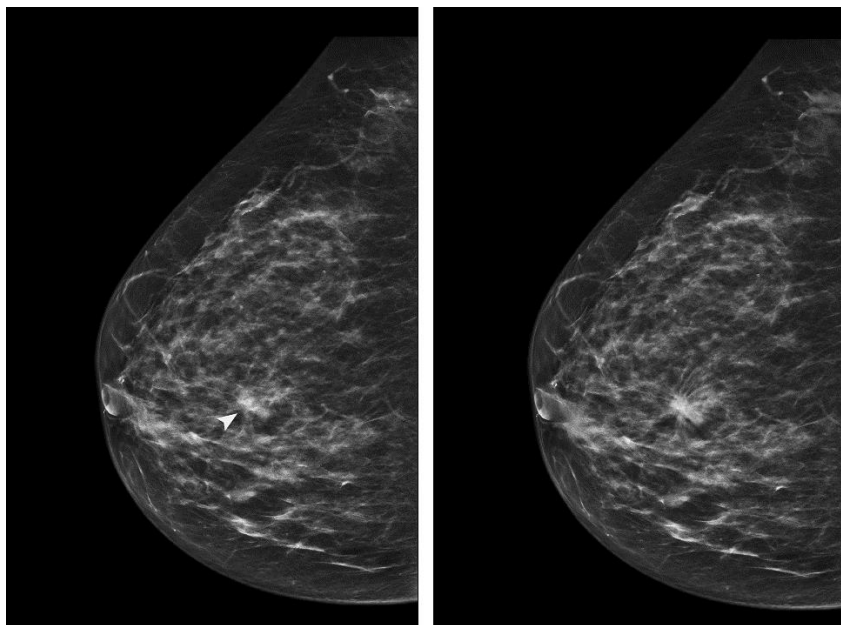
Slika 8. Prikaz patološkog nakupljanja u dojci na PET/ CT dijagnostici

Izvor:

<https://www.researchgate.net/publication/328489925/figure/fig1/AS:685303517949952@1540400499029/Transverse-image-of-18-F-FDG-PET-CT-in-patient-with-breast-cancer-Representative.png>

1.7. RAČUNALNO POTPOMOGNUTA DIJAGNOSTIKA

Računalno potpomognuta dijagnostika, CAD (engl. *Computer-Aided Diagnosis*) programski je sustav koji je široko primijenjen u svim dijagnostikama radiologije, a posebno u dijagnostici karcinoma dojke i probiru u svrhu bolje detekcije lezija i postavljanja točne dijagnoze (Slika 8.) [23]. Računalno potpomognuta dijagnostika prvi se put upotrijebila na hitnom odjelu 1980. godine kao nadopuna elektrokardiogramu i liječnikovoj interpretaciji infarkta miokarda [24]. Interpretacija radioloških slika je individualna i izložena je mnogim propustima i varijabilnostima u očitavanju. Kako bi se te greške dovele na minimalnu razinu, razvijeni su računalni programi računalno potpomognute detekcije, CADe (engl. *Computer-Aided Detection*) i računalno potpomognute dijagnoze CADx (engl. *Computer-Aided Diagnosis*). CADe sustav omogućuje dvostruku provjeru i uz pomoć ovog sustava liječnik radiolog može provjeriti točnost svoje interpretacije slike [24]. CADx sustav procjenjuje je li otkrivena lezija dobroćudna ili zloćudna. CADe i CADx sustavi koriste posebne algoritme koji su specificirani za otkrivanje sumnjivih lezija na temelju određenih značajki koje su liječnici odabrali kao glavne smjernice u tijeku protokola [25].



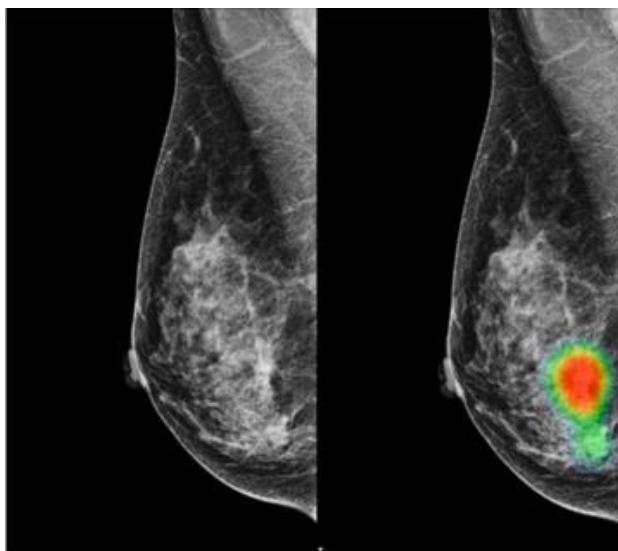
Slika 9. Prikaz dojke uz pomoć CAD sustava

Izvor: https://els-jbs-prod-cdn.jbs.elsevierhealth.com/cms/attachment/5f39f947-e387-477b-b47a-0665a21923a4/gr1_lrg.jpg

1.8. UMJETNA INTELIGENCIJA

Umjetna inteligencija, AI (engl. *Artificial Intelligence*) ima važnu ulogu u postprocesingu, segmentaciji i računalno potpomognutoj dijagnostici lezija. U posljednjem desetljeću umjetna inteligencija rabila se u obradi slike za otkrivanje bolesti, klasifikaciju, segmentaciju organa, segmentaciju lezija i procjenu odgovora na liječenje, posebno u onkologiji. Jedna je od najzanimljivijih prednosti uporabe umjetne inteligencije mogućnost izrade lijeka specifičnog za pacijenta [26]. Umjetna inteligencija ima veliki napredak u kvalitativnoj interpretaciji snimanja karcinoma, uključujući volumetrijsko ocrtavanje karcinoma (Slika 10.) tijekom vremena, ekstrapolaciju genotipa tumora i biološkog tijeka iz njegovog fenotipa, predviđanje kliničkog ishoda i procjenu utjecaja bolesti i liječenja na okolne organe. Uporaba dinamičke procjene omogućuje kvantificiranje karcinoma prema heterogenosti dajući fenotipove prostornih značajki i dinamičkih karakteristika.

Entropija je matematički algoritam i pruža informacije o tome koliko je heterogen uzorak unutar karcinoma opisujući i uzorak vaskularnog sustava unutar karcinoma [27].

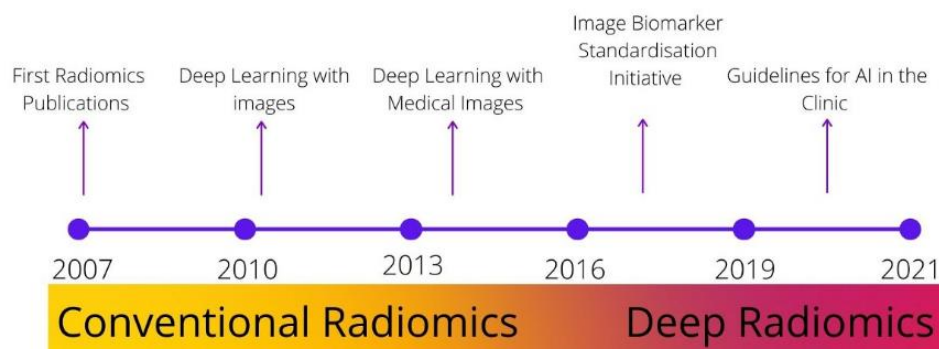


Slika 10. Prikaz dojke uz pomoć sustava umjetne inteligencije

Izvor: https://www.healthcareitnews.com/sites/hitn/files/Lunit%20breast%20cancer%20image_HITN.jpg

1.9. RADIOMIKA

Radiomika je nova slikovna metoda koja za razliku od klasične analize radiograma golim okom rabi softverski niz algoritama koji se temelje na kvantitativnoj analizi [28]. Sam naziv radiomika ostavlja utisak moćne tehnologije i njezinog napretka, a srž naziva čini spoj radiologije, njezin prefiks radi- i sufiks -omika koji označava dimenzionalnost podataka, biološku važnost i na završetku povezuje ta obilježja s medicinom [29]. Za razliku od biomarkera dobivenih iz uzoraka tkiva ili krvi, radiomički biomarkeri prikupljaju se neinvazivno i daju uvid u cijelo tkivo karcinoma [28]. Nizozemski znanstvenik Philippe Lambin 2012. godine prvi je put predložio koncept radiomike i definirao ga kao ekstrakciju velikog broja informacija dobivenih iz slika [30]. Radiomika se dijeli na konvencionalnu radiomiku i duboku radiomiku (Slika 10.). U konvencionalnoj radiomici važno je ocrtavanje regija interesa, ROI (engl. *Region of Interest*) koja obuhvaća morfologiju, teksturu i oblik. Oblik tkiva može pružiti informacije o volumenu, maksimalnom promjeru, površini, kompaktnosti tumorskog tkiva i sferičnosti. Duboka radiomika povezuje biološka obilježja poput genomike i detaljno razlučuje svaki korak u radiomičkoj analizi. Jedno od ograničenja tijekom analize slike nemogućnost je analiziranja 3D slika jer je većina softvera prilagođena za analizu 2D slika [27]. Dobivene informacije povezane su s varijablom ishoda koja uključuje vrijeme i preživljavanje. Radiomička analiza slike sastoji se od pet faza. Prva faza uključuje odabir sudionika, odnosno pacijenta na kojem se radi analiza. Druga faza zahtijeva snimanje koje obavlja radiološki tehnolog. Treća je faza ekstrakcija radiomičkih obilježja, četvrta faza je istraživačka analiza i posljednja je faza modeliranje [29].



Slika 11. Evolucija radiomike

Izvor: https://miro.medium.com/max/1400/1*DpmEe8_SaG8KyxKt8gnzVA.jpeg

2. CILJ RADA

Cilj je ovog rada upoznati čitatelje s novom metodom i pobliže objasniti njezin način rada te kako se integrirala u pojedine radiološke dijagnostike i uvelike olakšala proces obrade slike i dijagnosticiranje karcinoma dojke. Ovaj pregledni rad potkrijepljen je znanstvenim istraživanjima koja su osim konkretnih informacija obratila pozornost i na prednosti i nedostatke pojedinih segmenata ovog područja.

3. RASPRAVA

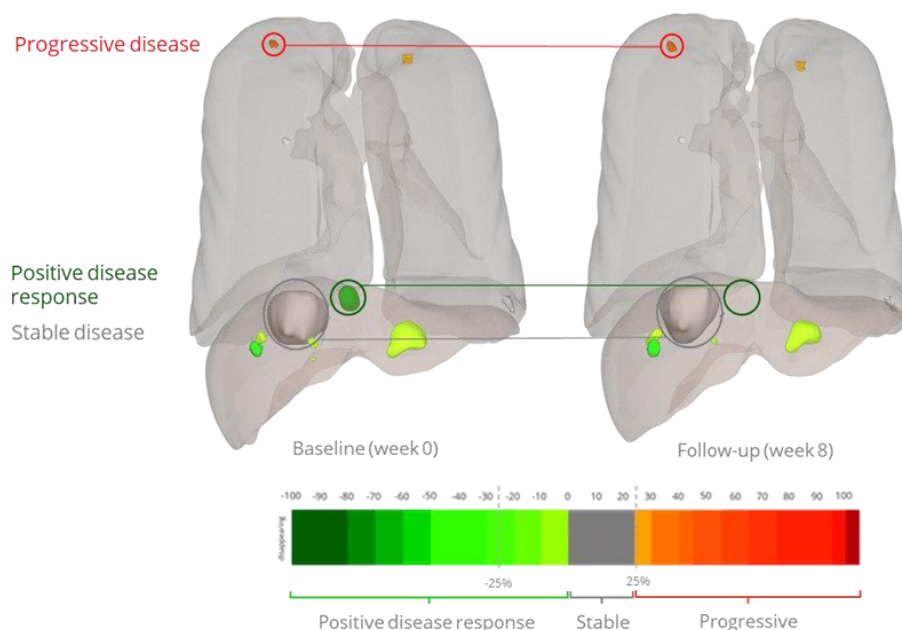
3.1. INTEGRACIJA RADIOMIKE U RADIOLOŠKI SUSTAV

Radiološki sustav zahtijeva preciznu organizaciju podataka pojedine radiološke dijagnostike, stoga je velik prostor za pohranu podataka, radioloških slika neophodan za rad i kvalitetu rezultata. Implementacija radiomike kao nove tehnologije u radiološki sustav donosi nove i velike izazove kako za informatički dio, tako i za radiološke tehnologe. Radiomika koristi razliku u gustoći tkiva kao osnovnu klasifikaciju podataka, zatim specifične lezije na temelju osnovnih podataka prikazuje kao biološke markere koji najčešće označavaju patološku leziju na slici. Cijeli proces radiomičke analize iziskuje veliki prostor za postprocesiranje, pohranu podataka, DICOM (engl. *Digital Imaging and Communications in Medicine*) i metapodatke [31]. Glavni nedostatak u cijelom sustavu predstavlja nestandardizirana oprema sustava u pojedinim bolničkim ustanovama te zbog toga radiomička analiza slike ne bi mogla biti dostupna svim ustanovama koje za to nemaju potreban standard. U znanstvenom radu Zhovannika I. i suradnika istraživao se Conquest sustav, otvoreni sustav za arhiviranje slika, PACS (engl. *Picture Archiving and Communication System*) koji pohranjuje DICOM metapodatke kao tablice s bazama podataka uz mogućnost kombinacije slikovnih podataka i metapodataka koji se nalaze na standardnom PACS sustavu. Trenutni softveri ne podržavaju izravnu PACS integraciju i pohranu radiomičkih slika, no DICOM sustav koji je povezan s Conquest sustavom može omogućiti lakšu integraciju s PACS sustavom te tako omogućiti dostupnost radiomičkih slika u svim bolničkim ustanovama [31].

3.1.1. Integracija radiomike u onkologiji

Radiomika ima važnu ulogu u svakoj pojedinoj dijagnostici radiologije, no najveću važnost ima u onkologiji i otkrivanju novonastalih tvorbi što uvelike olakšava očitavanje radioloških slika i osigurava preciznu dijagnozu. Istraživanje Shena C. i suradnika dokazalo je da kliničko istraživanje u trećoj fazi testiranja onkološke terapije nije učinkovito i daje nezadovoljavajuće rezultate. Jedan je od glavnih čimbenika liječenja

kod onkoloških pacijenata vrijeme i kako bi terapija bila djelotvorna, potrebno je postaviti točnu dijagnozu i potkrijepiti ju pravom terapijom. Radiomika omogućuje detaljnu analizu radiološke slike te na temelju gustoće, oblika i volumena tkiva može odrediti radi li se o malignoj ili benignoj tvorbi (Slika 11.) [32]. Onkolozi imaju veliku korist od radiomike jer im omogućuje poboljšanu dijagnozu, prognozu i podršku u kliničkim odlukama s ciljem pružanja precizne pomoći. Radiomika klasificira i računa vjerojatnosti kojoj kategoriji uzorak pripada. Pristup je ovoj metodi multidisciplinarnan te iziskuje suradnju radiologa, onkologa i znanstvenika za obradu slike i podataka [33].



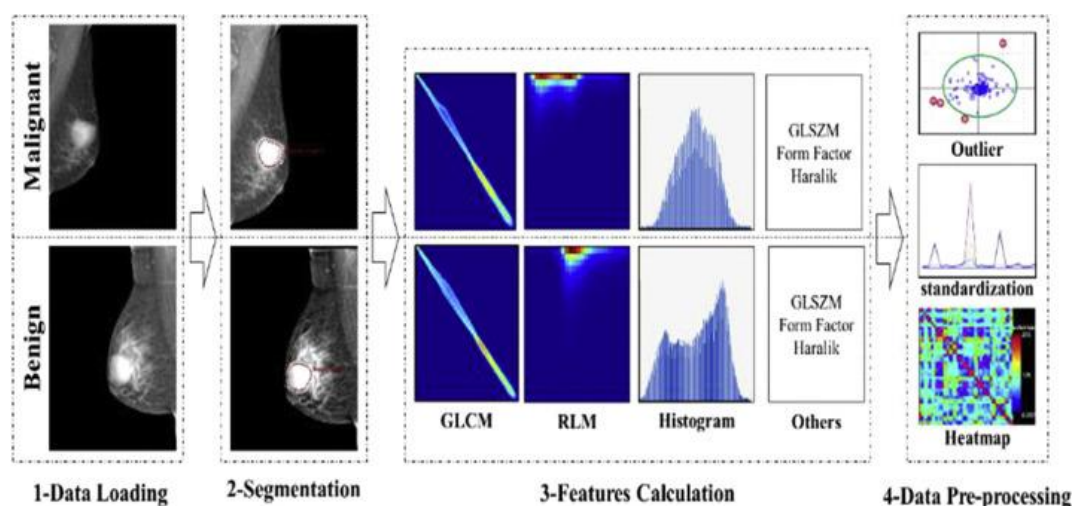
Slika 12. Prikaz novotvorina uz pomoć radiomike

Izvor: <https://radiomics.bio/swfiles/files/volumetric-lesion-evolution-mapping.png?nc=1644951483>

3.2. PRIMJENA RADIOMIKE U MAMOGRAFIJI

Mamografija je zlatni standard u dijagnostici karcinoma dojke i kao takav je odabran za probir. Iako je mamografija izvrsna metoda, napretkom tehnologije napredovala je i mamografija. Integracija radiomike i mamografije omogućila je razlikovanje benignih i malignih kalcifikata. U znanstvenom radu Chuqian L. i suradnika

istraživao se model radiomike koji bi automatizirano analizirao sliku odmah nakon dobivenog mamograma i prikazao radi li se o benignoj ili malignoj leziji. Utvrđeno je da je model otkrio kalcifikacije koje su na ultrazvuku negativne i time su zaključili da je radiomika potencijalno sredstvo za razlikovanje benignih i malignih kalcifikata [34]. Mikrokalifikacije u dojčkama su značajne jer su najčešći mamografski prikaz duktalnog karcinoma *in situ*. Mikrokalifikacije koje su povezane s duktalnim karcinomom *in situ* obično predstavljaju kalcifikacije nekrotičnih tumorskih ostataka unutar kanala ili kalcifikacije sekretornog ili mucinoznog materijala zarobljenog unutar kanala okolnim tumorom. Često su na mamografiji sekretorne kalcifikacije okrugle i točkaste ili amorfne dok su one nekrotične etiologije obično više pleomorfne ili grublje heterogene [35].

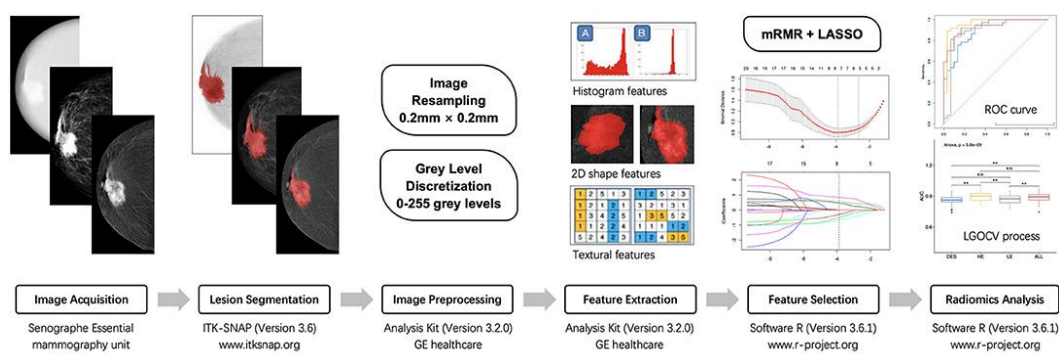


Slika 13. Prikaz dojke pomoću radiomičke obrade mamograma

Izvor: <https://ars.els-cdn.com/content/image/1-s2.0-S1546144018312031-gr1.jpg>

Cilj istraživanja Ninga M. i suradnika bio je istražiti može li radiomika poboljšati dijagnostičku učinkovitost mamografije u usporedbi s dosadašnjim iskustvom liječnika radiologa na digitalnoj mamografiji. Istraživanje se temeljilo na radiomičkim obilježjima ekstrahiranim iz dobivenih mamograma, a ekstrahirani podatci klasificirali su se prema sličnostima i na temelju toga vršili su usporedbu. Rezultati su prikazani pomoću klasifikacije logističke regresije u četiri regresijska modela. Mamografske slike mogu se

snimiti i kvantificirati radiomikom što omogućuje dobru dijagnostičku sposobnost za benigne i maligne karcinome dojke i pruža komplementarne informacije za daljnju obradu [36]. Kako bi se provjerila točnost radiomičke analize mamograma, neophodno je napraviti patohistološku analizu uzorka koja će potvrditi malignost ili benignost patološke tvorbe. U istraživanju Wanga S. i suradnika ispitivala se učinkovitost mamografije s kontrastom, CEM (engl. *Contrast-Enhanced Mammography*). Mamografija s kontrastom uvodi se nakon uočenog nedostatka digitalne mamografije koja kod žena s homogenijim grudima ima tek 30-50% osjetljivosti. Ova metoda može pokazati morfološke i angiogene karakteristike lezije dojke nakon injekcije kontrasta na bazi joda, nakon čega se vrši usporedba između patohistološkog uzorka i radiomičke analize. Patohistološki rezultati dobiveni biopsijom ili kirurškom ekscizijom unutar dva tjedna nakon pregleda mamografije s kontrastom smatraju se referentnim standardom za klasifikaciju lezija dojke u ovom istraživanju [37].

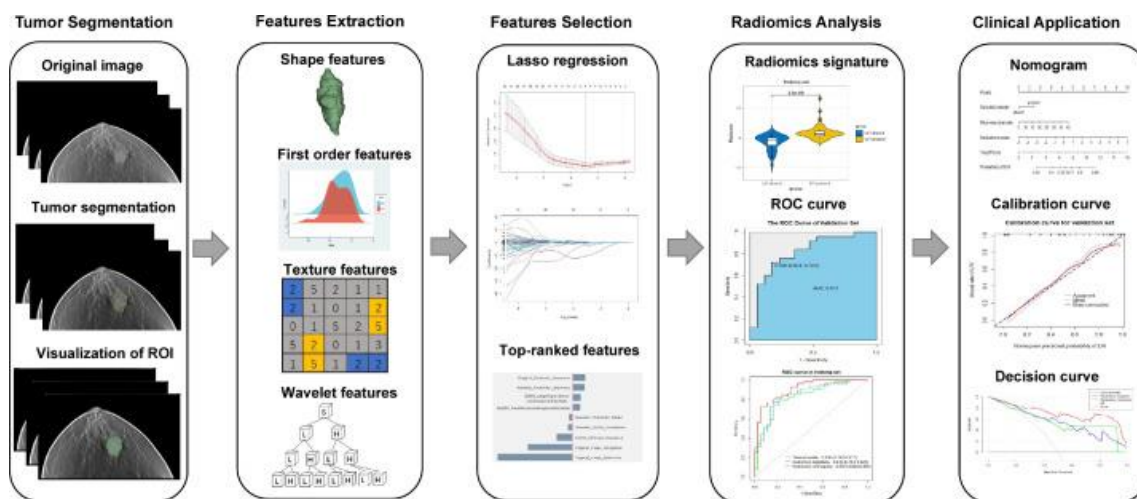


Slika 14. Proces radiomičke analize mamograma

Izvor: https://www.frontiersin.org/files/Articles/600546/fonc-11-600546-HTML-r1/image_m/fonc-11-600546-g004.jpg

3.3. PRIMJENA RADIOMIKE U DIGITALNOJ TOMOSINTEZI DOJKE

Radiomička obilježja ekstrahirana iz DBT-a ne razlikuju benigne i maligne mikrokalifikacije. Tomosinteza daje niz slika koje se preklapaju sa strukturama unutar dojke u usporedbi s 2D mamografijom, stoga bi ROI (engl. *Region of Interest*) u DBT-u mogao biti sigurniji odabir za određivanje lezije u odnosu na klasičnu mamografiju [38]. Upotreba DBT-a u digitalnoj mamografiji može povećati stopu otkrivanja u probiru karcinoma dojke u odnosu na samo digitalnu mamografiju, ali korištenje DBT-a s digitalnom mamografijom za probir također povećava i dozu zračenja. Kako bi se to spriječilo, razvijena je metoda za rekonstrukciju sintetičkih mamografskih slika iz informacija dobivenih tijekom DBT snimanja [39]. DBT metoda se trenutno ne upotrebljava u probiru karcinoma dojke što otežava daljnju obradu podataka. Povodom toga, vrlo važnu ulogu imaju umjetna inteligencija i radiomika (Slika 15.). Program umjetne inteligencije u DBT metodi označava žarišno polje povećane gustoće i mikrokalifikacija, a sadrži i sustav za prepoznavanje kada je vjerojatnost postojanja karcinoma vrlo niska [40].



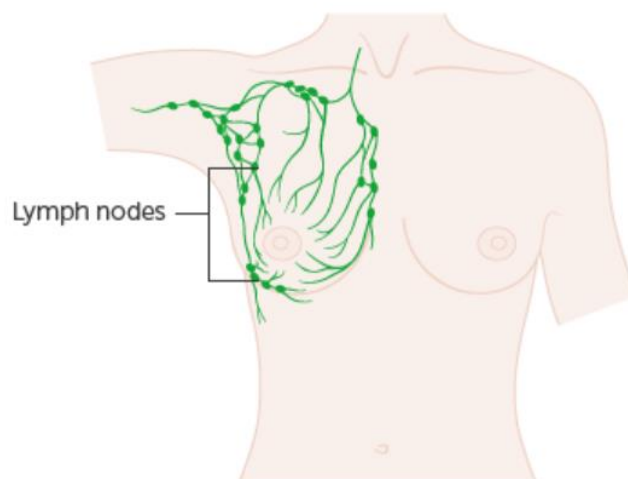
Slika 15. Radiomika u DBT-u

Izvor: <https://ars.els-cdn.com/content/image/1-s2.0-S107663322200188X-gr2.jpg>

Digitalna tomosinteza dojke ima značajnu ulogu u dijagnostici karcinoma dojke, ali i u otkrivanju limfovaskularne invazije. Limfovaskularna invazija, LVI (engl. *Lymphovascular Invasion*) jedan je od prvih znakova metastaze karcinoma dojke te je povezan s lošom prognozom. Kako bi se limfovaskularna invazija spriječila ili otkrila u najranijem stadiju, znanstvenici su proveli istraživanje o radiomičkoj analizi u digitalnoj tomosintezi dojke. Kombinacijom radiomike i DBT-a postigla se specifičnost od 95% pri predviđanju limfovaskularne invazije, što je više od drugih prediktivnih metoda. Autor Lirong Zhang, dr. sc. iz odjela za medicinsko snimanje u pridruženoj bolnici Sveučilišta Jiangsu u Kini objasnio je kako se limfovaskularna invazija određuje na temelju postoperativne patologije, kako su predložili stručnjaci, no ona ograničava sposobnost kliničara da prijeoperativno prilagode mogućnosti liječenja [41]. U istraživačkom radu eksploratorne radiomičke analize digitalne tomosinteze dojke u žena s mamografski negativnim homogenijim dojkama radiomička obrada slike pokazala je razliku između kanceroznog i normalnog tkiva dojke uz dokaze o korelaciji s veličinom tumora i estrogenskim receptorima. Ovi podatci jamče daljnju procjenu u većim studijama i mogli bi doprinijeti boljem razumijevanju karcinoma dojke putem radiomičke analize [42].

3.4. PRIMJENA RADIOMIKE U ULTRAZVUKU

Ultrazvuk ima važnu ulogu u dijagnostici karcinoma dojke. Do sada navedene metode usko su specifične, no ultrazvuk je odličan za potvrđivanje dijagnoza i nadopunu dijagnostičkih metoda. Kod karcinoma dojke važno je isključiti zahvaćenost aksilarnih limfnih čvorova (Slika 16.). U progresiji karcinoma dojke važnu ulogu ima vaskularizacija. Periferna se vaskularizacija češće nalazi u metastatskim limfnim čvorovima dok se središnji uzorak češće nalazi u odsutnosti maligniteta. Indeksi rezistencije, pulzacije i sistoličke brzine ne razlikuju maligne i benigne aksilarne limfne čvorove, ali relevantnost takvih podataka već je dokazana u studijama na cervikalnim limfnim čvorovima [43].

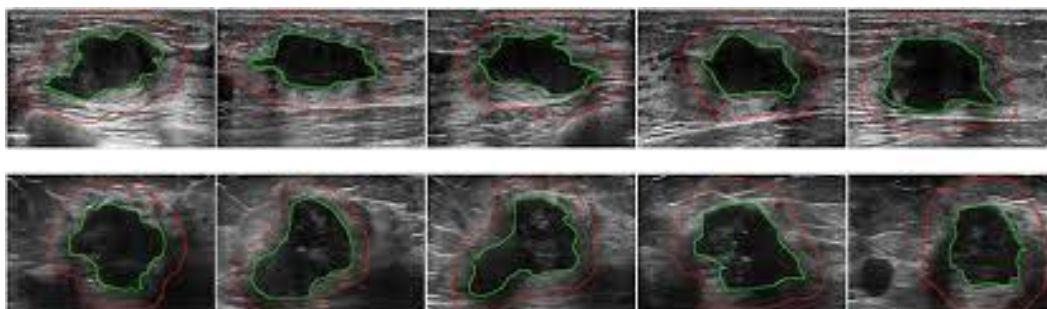


Slika 16. Limfni čvorovi aksile i dojke

Izvor: <https://d4j2i6ubvolvu.cloudfront.net/sites/default/files/thumbnails/image/Diagram-showing-the-network-of-lymph-nodes-in-around-the-breast.png>

Točna identifikacija zahvaćenosti aksilarnih limfnih čvorova (Slika 17.) kod pacijentica s ranim stadijem karcinoma dojke važna je za određivanje odgovarajućih mogućnosti liječenja i izbjegavanje nepotrebne aksilarne operacije te komplikacija. Prema studiji Zhenga X. i suradnika radiomika bi mogla biti integrirana u sam proces biopsije finom iglom te na taj način olakšati sam postupak pretrage i unaprijediti postavljanje dijagnoze [44].

U istraživanju Lua WQ. i suradnika uspoređivali su se biološki markeri i radiomička obilježja. Biološki su markeri dobro prikazivali heterogenost karcinoma, a radiomička obilježja teksturu karcinoma. Tijekom istraživanja podatci su pokazali da radiomika u ultrazvučnoj dijagnostici ima dobre predispozicije u razlikovanju benignih i malignih lezija [45].

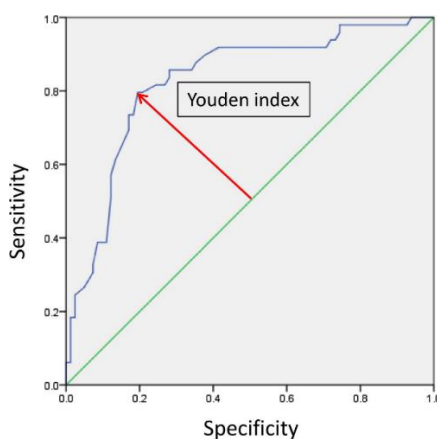


Slika 17. UZV aksilarnog limfnog čvora sa metastazama uz pomoć radiomike

Izvor: https://www.frontiersin.org/files/Articles/495208/fonc-10-00053-HTML/image_m/fonc-10-00053-g001.jpg

U znanstvenom radu Eduarda de Faria i Karen Marcomini kao zlatni standard u istraživanju rabila se histološka analiza uzorka patološkog tkiva. Određena je granična vrijednost malignosti pomoću radiomike $\pm 10\%$ marginalne pogreške prema Youdenovom indeksu [46].

Youdenov indeks predstavlja maksimalnu učinkovitost biomarkera koja je prikazana pomoću ROC krivulje (engl. *Receiver Operating Characteristic Curve*) (Slika 18.).



Slika 18. Prikaz Youdenovog indeksa pomoću osjetljivosti i specifičnosti

Izvor: https://media.springernature.com/full/springer-static/image/art%3A10.1186%2F1471-2407-14-730/MediaObjects/12885_2014_Article_4918_Fig2_HTML.jpg

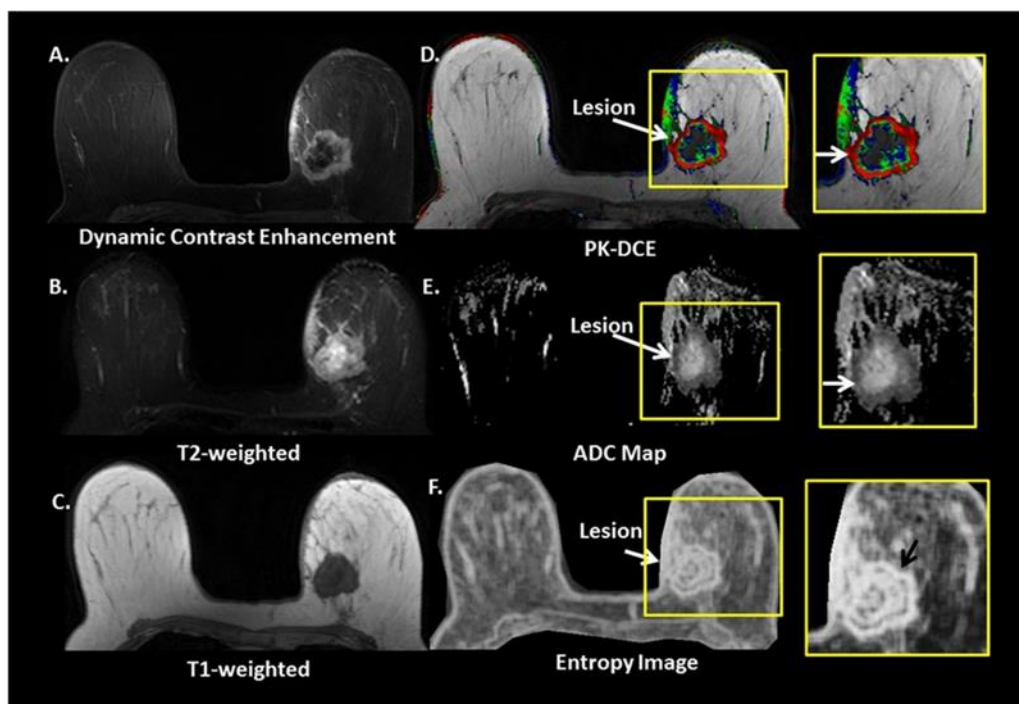
Procjena razine biomarkera postala je važna metoda u istraživanju i dijagnostici bolesti. Dijagnoza bolesti prema biomarkerima ovisi o korelaciji između razine biomarkera i stanja bolesti pri čemu su razine biomarkera za određenu oboljelu populaciju različite. Točka reza koja postiže maksimum naziva se optimalnom reznom točkom jer je to točka koja optimizira sposobnost razlikovanja biomarkera kada se osjetljivosti i specifičnosti pridaje jednaka težina [47]. Rezultati istraživanja dokazali su kako je radiomika pouzdana metoda analize slike u ultrazvučnoj dijagnostici, a kako bi dodatno potkrijepili rezultate, radiolozi su napravili BI-RADS procjenu (engl. *Breast Imaging Reporting and Data System*) i klasificirali rezultate po BI-RADS standardima (Tablica 1.) [46].

Tablica 1. BI- RADS klasifikacija [48]

KLASIFIKACIJA	OPIS
BI- RADS 0	Nejasan nalaz, potrebne su dodatne pretrage ili usporedba s ranijim mamogramima kako bi se ustanovila priroda promjene, ultrazvuk dojki, te daljnja obrada prema nalazu.
BI- RADS 1	Negativan nalaz, bez uočljivih promjena, potrebne daljnje redovne kontrole, posebno ako je riječ o osobi starijoj od 40.godina
BI- RADS 2	Benigni nalaz, tj. nalaz zasigurno dobroćudnih promjena. Obično se radi o cisti ili dobroćudnom fibroadenom, koji ne zahtijevaju nužno liječenje ako nisu preveliki. Potreba redovitih kontrola.
BI- RADS 3	Benigni nalaz. Pacijentica treba biti upućena na ultrazvuk dojki ili kontrolno mamografsko snimanje i pregled u razdoblju od tri do šest mjeseci.
BI- RADS 4	Suspektna promjena. Potrebna je što brža daljnja citološka ili patohistološka obrada da bi se potvrdila ili isključila sumnja, te da bi se pacijentica što prije operirala – ako se radi o karcinomu dojke.
BI- RADS 5	Visoko suspektna maligna promjena. Nalaz koji najvjerojatnije upućuje na rak dojke. Radi se biopsija i brzo kirurško odstranjenje patološkog tkiva ili dojke.
BI- RADS 6	Dijagnosticiran rak dojke. Planiranje kirurškog, onkološkog i radioterapijskog liječenja.

3.5. PRIMJENA RADIOMIKE U MAGNETNOJ REZONANCIJI

Radiomika temeljena na MR dijagnostici još je uvijek u ranoj fazi razvoja. Pokazala je obećavajuće rezultate u studijama koje su se usredotočile na pacijente s karcinomom dojke (Slika 19.) u poboljšanju dijagnoze i odgovora na terapiju. Radiomika neinvazivno kvantificira fenotip cijelog karcinoma za više lezija istovremeno, za razliku od biopsije koja uzorkuje samo mali dio tkiva [49]. Kvantitativna analiza u magnetnoj rezonanciji izazovna je zbog varijabilnosti u distribuciji intenziteta signala, akviziciji i vrsti MR uređaja, a probleme predstavlja i nehomogenost polja. Zbog navedenih obilježja radiomika kao metoda u MR dijagnostici povremeno nailazi na probleme interpretacije slike jer ima ograničene tehnološke mogućnosti ovisno o uređaju na kojem se pregled izvodi [50].

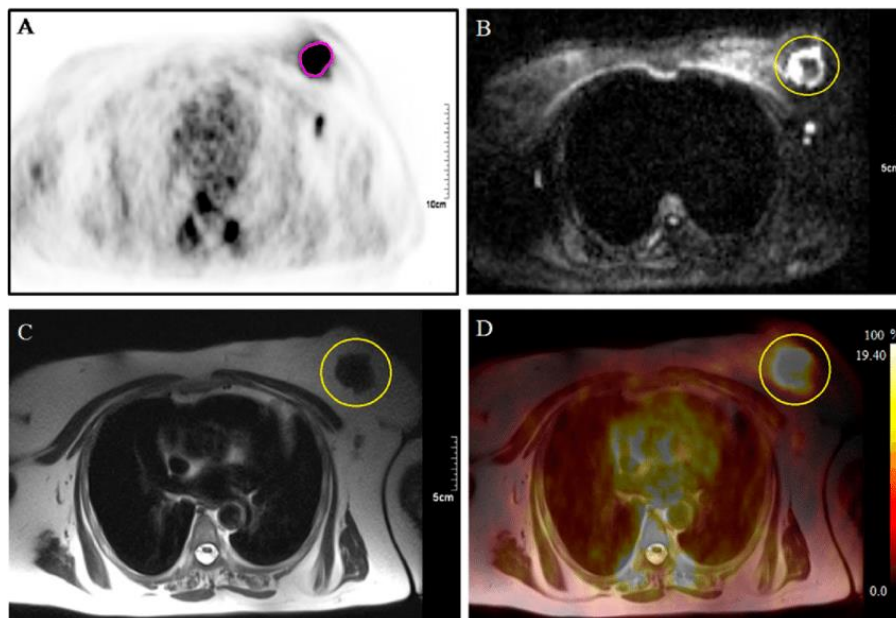


Slika 19. Radiomika u magnetnoj rezonanciji dojke

Izvor: https://media.springernature.com/full/springer-static/image/art%3A10.1038%2Fs41523-017-0045-3/MediaObjects/41523_2017_45_Fig1_HTML.jpg

Radiomika se temelji na hipotezi da ekstrahirana slikovna obilježja koreliraju s genotipskim i fenotipskim karakteristikama tkiva karcinoma dojke. F-18-FDG PET/MR

omogućuje visokokvalitetnu radiomičku analizu za fenotipizaciju karcinoma dojke (Slika 20.) i karakteriziranje karcinoma koristeći informacije o funkcionalnim, metaboličkim i morfološkim podacima [51].



Slika 20. Prikaz karcinoma dojke pomoću F-18-FDG PET/ MR

Izvor:

<https://www.researchgate.net/publication/336091760/figure/fig2/AS:807729014796288@156958901200/2/18-F-FDG-PET-MRI-scan-Images-of-a-57-year-old-patient-with-a-breast-heteroplasia-with.png>

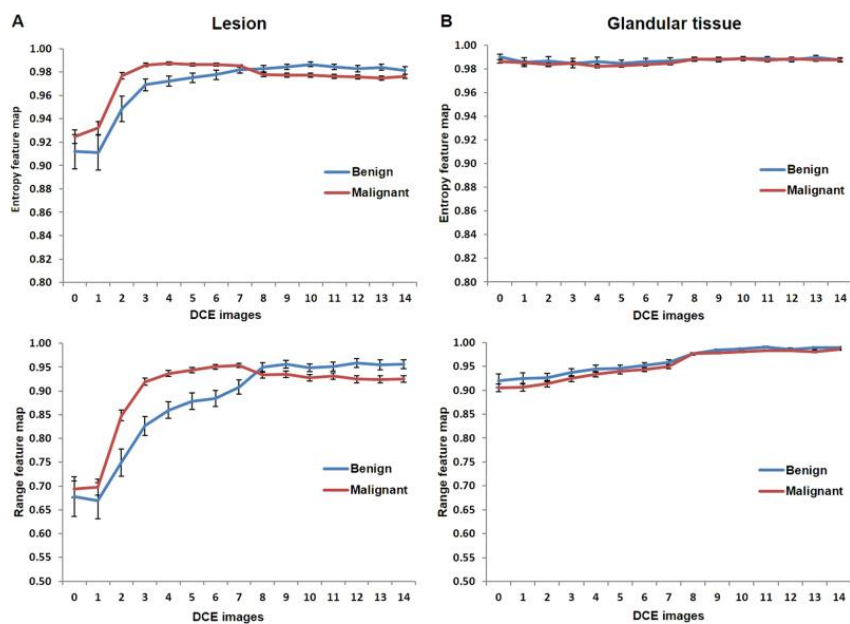
Nekoliko ispitivanja provedenih za razlikovanje benignih i malignih karcinoma dojke kod malenog broja pacijentica s ograničenim brojem radiomičkih obilježja dalo je izvrsne rezultate. Popularna je uporaba posebne sekvence ili multiparametarske magnetne rezonancije. Cilj istraživanja Leea SH. i suradnika bio je utvrditi potencijalnu sposobnost difuzijske MR radiomičke analize za određivanje maligniteta lezija dojki otkrivenih na probirnoj mamografiji. Sekvence koje su rabili u svome istraživanju su difuzijsko ponderirano snimanje, DWI (engl. *Diffusion Weighted Imaging*) i T2 ponderirane sekvence. Dvije radiomičke klasifikacije omogućile su točnije razlikovanje benignih i malignih lezija od samog parametra srednjeg prividnog koeficijenta difuzije, ADC (engl. *Apparent Diffusion Coefficient*) [52]. Uz kvantitativnu analizu slike u upotrebi je i

morfološka analiza slike i teksture lezija. Znanstvenik Nie K. i suradnici obradili su podatke dobivene DCE sekvencom (engl. *Dynamic Contrast-Enhanced*) te je proveden pristup automatizirane segmentacije lezija, kvantitativne ekstrakcije obilježja i odabira dijagnostičkih značajki pomoću umjetne neuronske mreže ANN (engl. *Artificial Neural Network*) i klasifikacije lezija. Iz svake lezije dobiveno je osam morfoloških parametara i 10 obilježja teksture slike [53]. Radiomika temeljena na prilagođenoj difuznoj snimci pomaže razaznati mamografske nalaze sumnjive na karcinom. U istraživanju Sebastiana B. i suradnika uz difuzijsko ponderirano snimanje, DWI (engl. *Diffusion Weighted Imaging*) rabljena je metoda snimanja bez kontrastnog sredstva koja bi mogla biti korisna za razlikovanje lezija koje su sumnjive na kancerozne bez potrebe za primjenom kontrastnog sredstva i unutar relativno kratkog vremena pregleda. Lezije koje su uočene na dobivenim snimkama klasificirane su prema BI-RADS odredbama (Tablica 1.) te su opisane lezije klasifikacije BI-RADS 4 i BI-RADS 5 [54]. Trodimenzionalna dinamička magnetna rezonancija s pojačanim kontrastom, DCE-MRI sastoji se od velikog broja slika u različitim fazama poboljšanja koje se upotrebljavaju za identifikaciju i karakterizaciju lezija dojki. Znanstvenici Wang TC. i suradnici su kao rezultat prikazali računalno potpomognut algoritam za segmentaciju i karakterizaciju tumora koristeći kinetičke informacije i morfološka obilježja trodimenzionalne DCE-MRI slike [55]. Radiomičku analizu dinamičke magnetne rezonancije izvršili su i znanstvenici Cai H. i suradnici i procijenili su da četiri različite skupine značajki, u usporedbi s patološkim testovima, sveobuhvatno karakteriziraju slikovna svojstva svake lezije koja su dobivena metodom segmentacije. Rezultat je istraživanja da se sedam značajki statistički razlikuje između malignih i benignih skupina, a njihova je kombinacija postigla najveću točnost klasifikacije [56]. U istraživanju Lia H. i suradnika provedena je imunohistokemijska molekularna klasifikacija koja je uključivala segmentaciju lezija i ekstrakciju fenotipa karcinoma. Kvantitativna radiomika može ekstrahirati tumorski fenotip temeljen na slici magnetne rezonancije, uz to je moguća i molekularna klasifikacija invazivnih karcinoma dojke. Rezultati ovog istraživanja pružaju uvid u biologiju karcinoma, uključujući njegovu heterogenost. Uporaba slikovnih fenotipova za identifikaciju molekularnih podtipova može pomoći u kliničkoj dijagnozi i planiranju liječenja. Slikovni podatci i radiomika mogu poslužiti kao virtualna biopsija koja je neinvazivna, a uključuje cijelu analizu tumora [57].

Tablica 2. Sažetak rezultata radiomičkih analiza u MR oslikavanju dojki [53-58]

REFERENCE	INDIKACIJA	MODALITET	BROJ PACIJENATA	RADIOMIČKA OBILJEŽJA	REZULTATI
Nie i sur.	Predviđanje maligniteta	MRI: DCE	71	18	Kvantitativna analiza morfoloških i teksturnih značajki pokazala je relativno visoku točnost
Bickelhaupt i sur.	Predviđanje maligniteta	MRI: DWI, T2WI	222	359	Radiomičke značajke bolje su nego samo korištenje ADC-a (engl. <i>Apparent Diffusion Coefficient</i>)
Wang i sur.	Predviđanje maligniteta	MRI: DCE	99	30	Radiomičke značajke i farmakokinetički čimbenici razlikovali su benigne i maligne mase
Cai i sur.	Predviđanje maligniteta	MRI: DCE, DWI	234	28	Razvijene značajke temeljene na GLCM-u (engl. <i>Grey-Level Co-occurrence Matrix</i>) od DCE-MRI s ADC-om, kao i kinetičke i morfološke značajke
Li i sur.	Povezanost s patologijom	MRI: DCE	91	38	Fenotipovi temeljeni na MRI bili su značajno povezani sa statusom receptora, a heterogenost je bila važna značajka za razlikovanje različitih podtipova
Parekh i sur.	Predviđanje maligniteta	MRI: DCE, T2WI, DWI	124	30	Utvrđeno je da su entropijski RFM najpouzdaniji

U istraživanju za karcinom dojke i biologiju karcinoma pomoću naprednog strojnog učenja i multiparametrijske magnetne rezonancije znanstvenici su procijenili korelaciju između radiomičkih obilježja i tkiva dojke od interesa te su na temelju tih podataka izradili mapu o obilježjima radiomike, RFM (engl. *Radiomics Feature Maps*) za evaluaciju i analizu radioloških slika. Maligne lezije pokazale su veće vrijednosti entropije, entropijski RFM bio je najpouzdaniji pri razlikovanju malignih i benignih lezija, odražavajući tako heterogenost tumora i njegov vaskularni status (Slika 21.) [58].



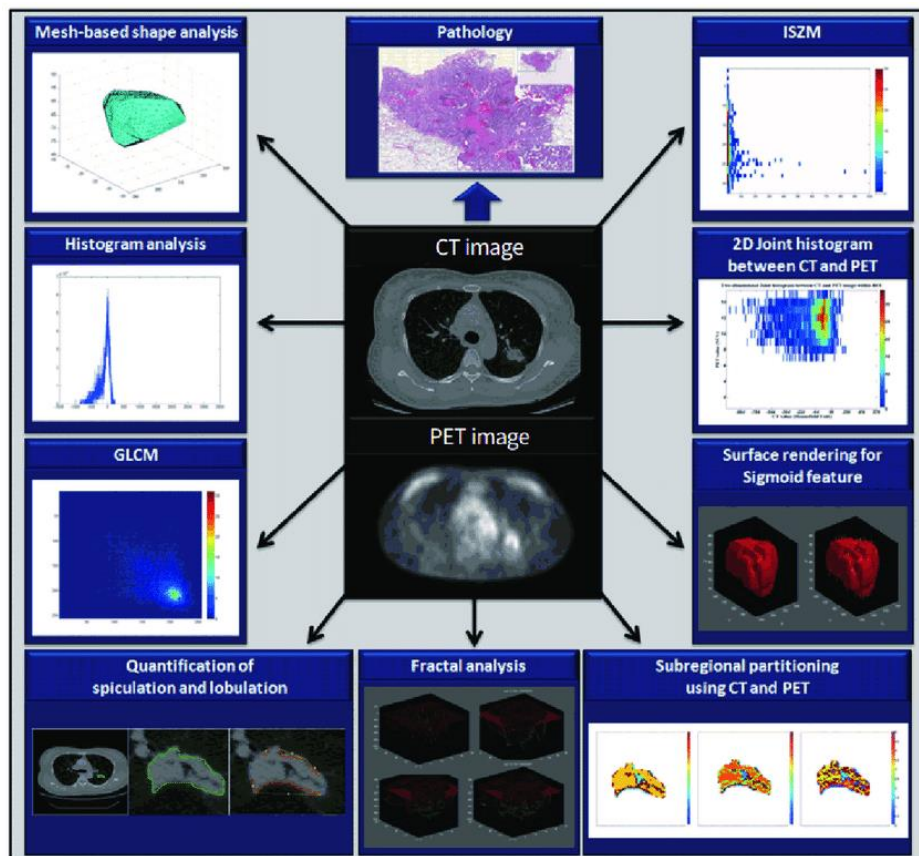
Slika 21. Grafički prikaz odnosa malignih i benignih lezija radiomičkom analizom

Izvor:

https://www.ncbi.nlm.nih.gov/pmc/articles/instance/5686135/bin/41523_2017_45_Fig4_HTML.jpg

3.6. PRIMJENA RADIOMIKE U PET/ CT-u

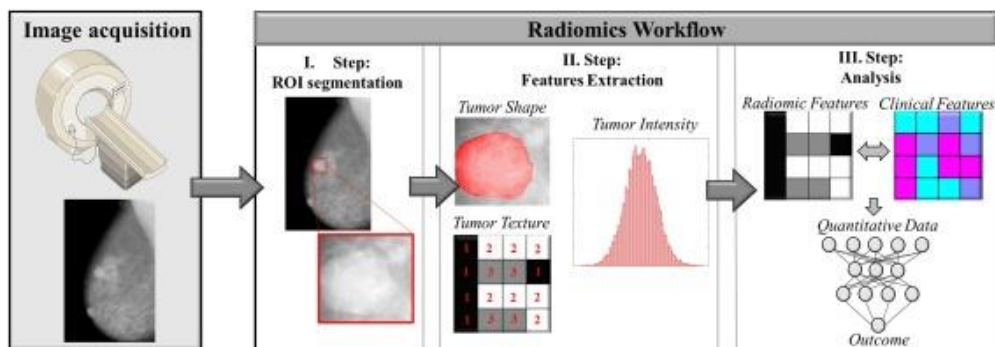
Integracija radiomike u PET/CT-u ne razlikuje se značajno od integracije u drugim dijagnostikama. Tijek je rada vrlo sličan, prikupljaju se podatci, slike i zatim se rekonstruiraju, nakon toga slijedi segmentacija i ekstrakcija te informatička obrada cjelokupnih podataka [59]. Vrlo važnu ulogu imaju tehnički čimbenici, parametri snimanja i rekonstrukcija slike. Različita obilježja pokazuju različite varijable pri promjeni akvizicije, tj. 2D naspram 3D, veličina matrice, algoritmi rekonstrukcije i pojedini filtri. Najveći problem kod analize stvara šum slike. Većina istraživanja koja istražuju i mjere heterogenost tumora pomoću PET-a ili drugih metoda koriste ROI (engl. *Region of Interest*) koji definira operater ili prag definiran za segmentaciju karcinoma. Kako bi mjerenje homogenosti karcinoma bilo vjerodostojno, matrica mora imati razuman broj voksela u regiji interesa [59].



Slika 22. Radiomika u PET/ CT- u

Izvor: https://www.researchgate.net/figure/Examples-of-various-radiomics-features-that-can-be-extracted-from-CT-and-positron_fig1_329958089

Klinička je upotreba radiomike u PET/CT-u na razini izvedivosti. Otkrivanje karcinoma dojke, procjena multifokalnosti i veličine patološke tvorbe uglavnom se temelje na mamografiji, ultrazvuku i magnetskoj rezonanciji. U otkrivanju karcinoma dojke F-18-FDG PET/CT pokazuje nisku osjetljivost, ali visoku specifičnost i točnost [60].

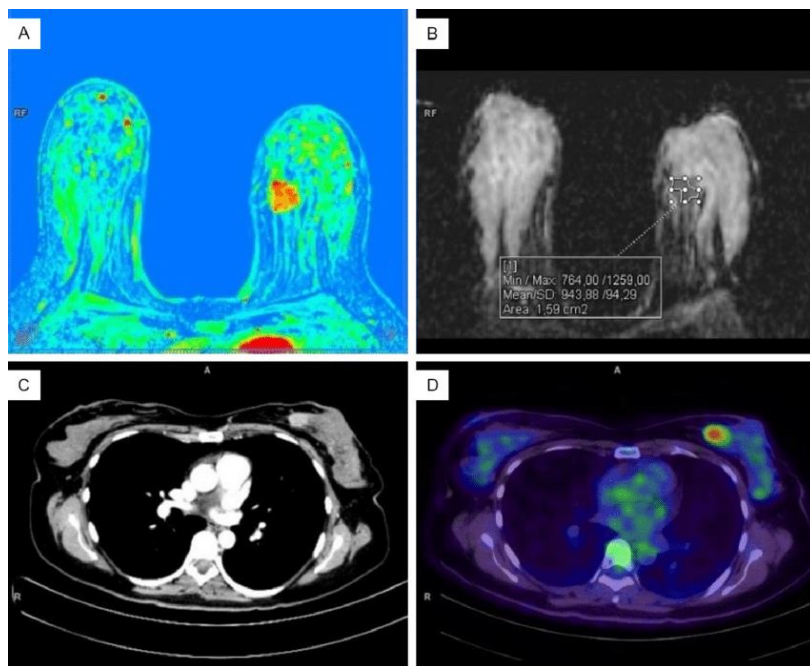


Slika 23. Radiomika u dijagnostici karcinoma dojke u PET/ CT-u

Izvor: <https://ars.els-cdn.com/content/image/1-s2.0-S1044579X20300833-gr1.jpg>

Osim poznatog F-18-FDG-a u PET/CT dijagnostici često se koristi i F-18-FLT (fluortimidin). F-18-FLT proizvela je napredna aplikacija za ubrzavanje, AAA (engl. *Advanced Accelerator Applications*) s radiokemijskom čistoćom i specifičnom aktivnošću $>95\%$, odnosno $>1 \text{ Ci}/\mu\text{mol}$. Nekoliko istraživanja o eksplorativnoj analizi F-18-FLT-a prikazalo je njegovu dosljednost u analizi slike [61]. Znanstvenik Pio BS. i suradnici izvijestili su da je smanjenje unosa FLT-a u primarnim i metastatskim tumorima nakon prvog ciklusa kemoterapije značajno povezano s kasnim razinama tumorskih markera i veličinom tumora [62].

U radu Sollinia M. i suradnika procijenjena je uloga PET/CT-a i radiomike (Slika 24.) u dijagnosticiranju karcinoma dojke, a istraživanje se posebno usredotočilo na metodološke aspekte. Njihova je analiza istaknula značajnu heterogenost u vezi s akvizicijom, rekonstrukcijom, segmentacijom i obradom pomoću radiomike, što rezultira time da je velik dio dokaza u kliničkoj ulozi radiomike dostupan samo na razini izvedivosti [63].



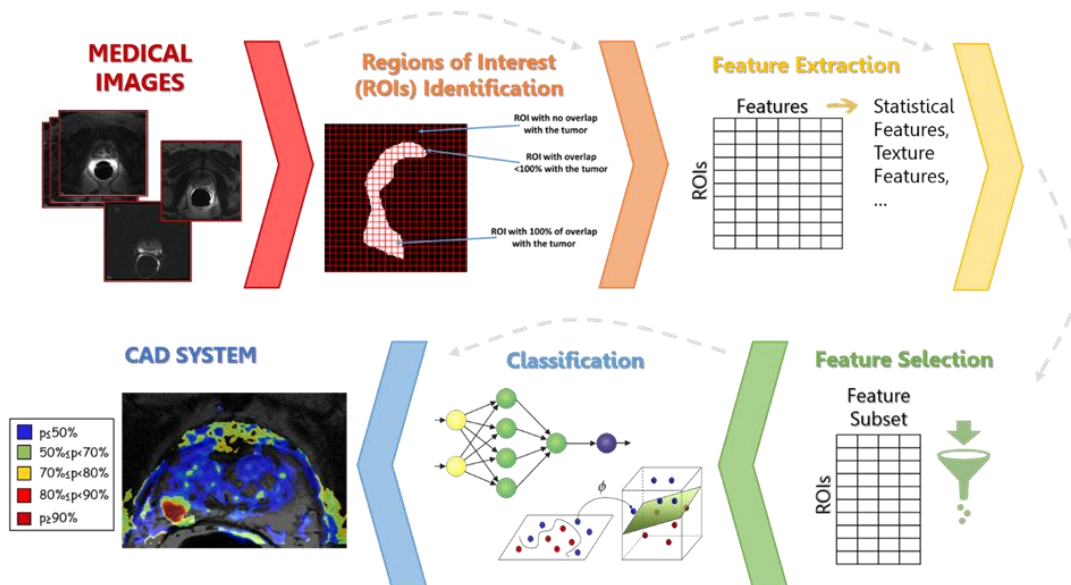
Slika 24. Prikaz karcinoma dojke na PET/CT dijagnostici uz F-18-FDG

Izvor: [https://www.researchgate.net/profile/Ivan-](https://www.researchgate.net/profile/Ivan-Blokhin/publication/348362976/figure/fig1/AS:985659653234690@1612010982404/Breast-MRI-upper-row-and-whole-body-PET-CT-with-18-F-FDG-lower-row-in-a-patient-with.png)

[Blokhin/publication/348362976/figure/fig1/AS:985659653234690@1612010982404/Breast-MRI-upper-row-and-whole-body-PET-CT-with-18-F-FDG-lower-row-in-a-patient-with.png](https://www.researchgate.net/profile/Ivan-Blokhin/publication/348362976/figure/fig1/AS:985659653234690@1612010982404/Breast-MRI-upper-row-and-whole-body-PET-CT-with-18-F-FDG-lower-row-in-a-patient-with.png)

3.7. PRIMJENA RADIOMIKE U RAČUNALNO POTPOMOĞNUTOJ DIJAGNOSTICI

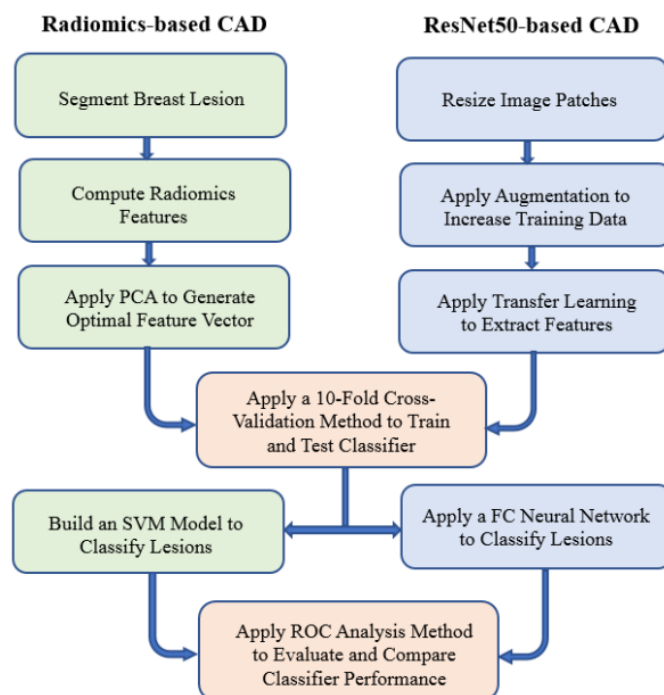
Zajednička komponenta računalno potpomognute dijagnostike i radiomike potreba je za posebnim računalnim algoritmima, a glavni im je cilj smanjenje pogreške u detekciji i analizi slike [23]. Umjetna inteligencija imat će važnu ulogu u mamografiji i DBT-u (engl. *Digital Breast Tomosynthesis*) te u svim postupcima dijagnosticiranja karcinoma dojke. U radiomičkoj analizi karcinom se segmentira iz njegove okoline i izdvajaju se različite karakteristike karcinoma (npr. intenzitet, oblik, veličina ili volumen i uzorci teksture) (Slika 25.). Nakon što su dostupni kvalitetni i dobro odabrani skupovi podataka, mogu se koristiti za obradu što se odnosi na proces otkrivanja uzoraka u velikim skupovima podataka [64].



Slika 25. Usporedba procesa radiomike i CAD sustava

Izvor: <https://biolab.polito.it/app/uploads/2021/05/RadiomicsandAIforCAD.png>

Cilj istraživanja Gopichandha D. i suradnika bio je istražiti prednosti i nedostatke radiomike u CAD sustavu. Prikupljeni podatci uključivali su 3000 digitalnih mamografija u kojima je 1496 slika sa zloćudnim lezijama i 1504 slike s benignim lezijama. Razvijena su dva CAD procesa za klasifikaciju lezija (Slika 26.). Prvi proces razvijen je u četiri koraka, odnosno primjenom adaptivnog višeslojnog algoritma rasta topografske regije za segmentiranje lezija, izračunavanjem početnih radiomičkih obilježja, primjenom algoritma glavne komponente za generiranje optimalnog vektora značajki i izgradnjom. Drugi CAD proces temelji se na prethodnoj klasifikaciji uz mrežnu arhitekturu ResNet50. Oba CAD procesa bila su testirana korištenjem metode unakrsne provjere. Rezultati studije pokazuju da je segmentacija lezija zadovoljavajuća, mali postotak podataka (<5%) zahtijevao je ručnu korekciju [65].



Slika 26. Shematska usporedba obrade podataka pomoću radiomike i ResNet50 sustava

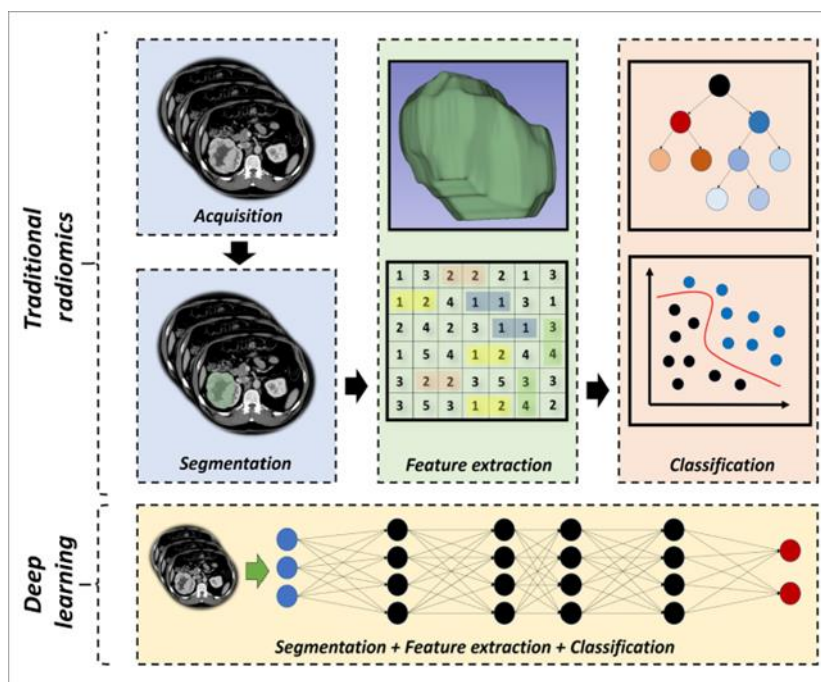
Izvor: [https://encrypted-](https://encrypted-tbn0.gstatic.com/images?q=tbn:ANd9GcQemnlQGu5fYWvFBaTO0uwqP95j1gekLNrcoQ&usqp=CAU)

[tbn0.gstatic.com/images?q=tbn:ANd9GcQemnlQGu5fYWvFBaTO0uwqP95j1gekLNrcoQ&usqp=CAU](https://encrypted-tbn0.gstatic.com/images?q=tbn:ANd9GcQemnlQGu5fYWvFBaTO0uwqP95j1gekLNrcoQ&usqp=CAU)

3.8. PRIMJENA RADIOMIKE U UMJETNOJ INTELIGENCIJI

Radiomika je metoda koja izdvaja skup obilježja iz slike sličnih specifikacija što omogućuje automatiziranu klasifikaciju dijagnostičkih slika u unaprijed određenu skupinu [66]. Sukladno mogućnostima radiomike, umjetna inteligencija omogućuje brzu obradu velike količine podataka. Postoji nekoliko kliničkih primjena umjetne inteligencije i radiomike u radiologiji [23]. Umjetna inteligencija u snimanju karcinoma može se primijeniti na dva načina, prvi način je ekstrahiranje radiomičkih obilježja iz regije interesa (ROI) koja se mogu unijeti u metode strojnog učenja za sljedeće procese, drugi je način uporaba cijele slike ili serije slika koja se koristi uz model dubokog učenja, DL (engl. *Deep Learning*) za otkrivanje, karakterizaciju i praćenje karcinoma (Slika 27.). Radiomička obilježja imaju potencijal za dobivanje bioloških i patofizioloških informacija iz regije interesa, a odgovarajuće kvantitativne značajke mogu pružiti brze i

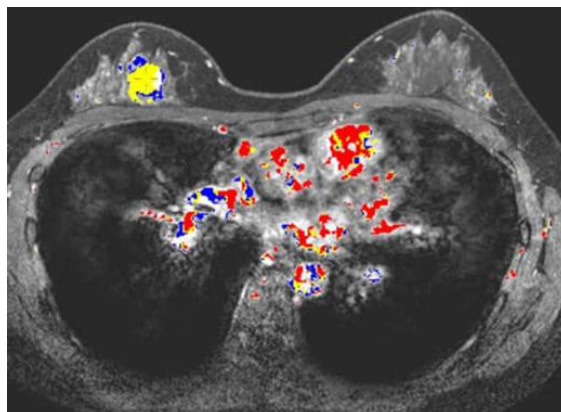
točne neinvazivne biomarkere za dijagnostiku karcinoma, prognozu i praćenje odgovora na liječenje [67].



Slika 27. Shematski prikaz obrade podataka pomoću klasične radiomike i dubokog učenja

Izvor: <https://www.ncbi.nlm.nih.gov/pmc/articles/PMC6837295/bin/DIR-25-6-485-g02.jpg>

Znanstveni rad Koçaka B. i suradnika kao glavnu prednost radiomike u umjetnoj inteligenciji ističe bolju sposobnost manipuliranja ogromne količine podataka u usporedbi sa tradicionalnim načinom obrade podataka. Algoritmi umjetne inteligencije ne samo da mogu analizirati numeričke podatke koji pružaju unaprijed definirana ili ručno izrađena radiomička obilježja već mogu izravno analizirati slike kako bi automatski dizajnirali vlastita radiomička obilježja [68].



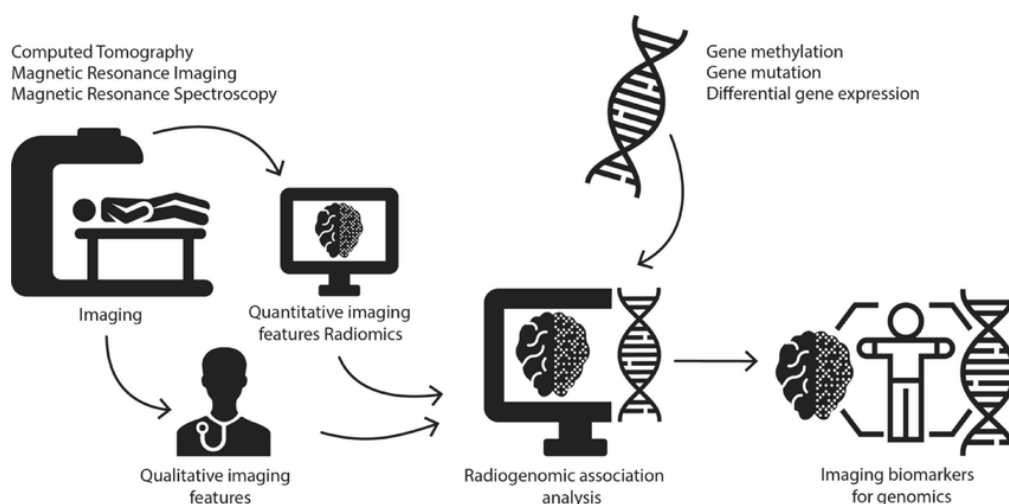
Slika 28. Detektiranje karcinoma dojke pomoću umjetne inteligencije

Izvor: <https://www.medical-professionals.com/wp-content/uploads/2021/10/detect2.jpg>

Radiomika temeljena na umjetnoj inteligenciji istražena je u mnogim područjima onkologije. Radiomički modeli pokazali su jednako dobre performanse kao i standardna biopsija u dijagnostici i određivanju stadija karcinoma. Modeli su uspješno predvidjeli metastaze, ukupno preživljenje i regresiju u različitim vrstama karcinoma, a radiomička su obilježja uvelike pridonijela u planiranju i evaluaciji liječenja [69].

3.9. RADIOMIKA I RADIOGENOMIKA

Radiogenomika je novo područje, a označava odnosa između slikovnih obilježja određene bolesti i različitih genetskih ili molekularnih obilježja (Slika 29.). Prvi se naziva slikovni fenotip, a kasniji genomski fenotip. Radiogenomika koristi radiomiku kao izvor kvantitativnih podataka, stoga su te dvije metode usko povezane [70].



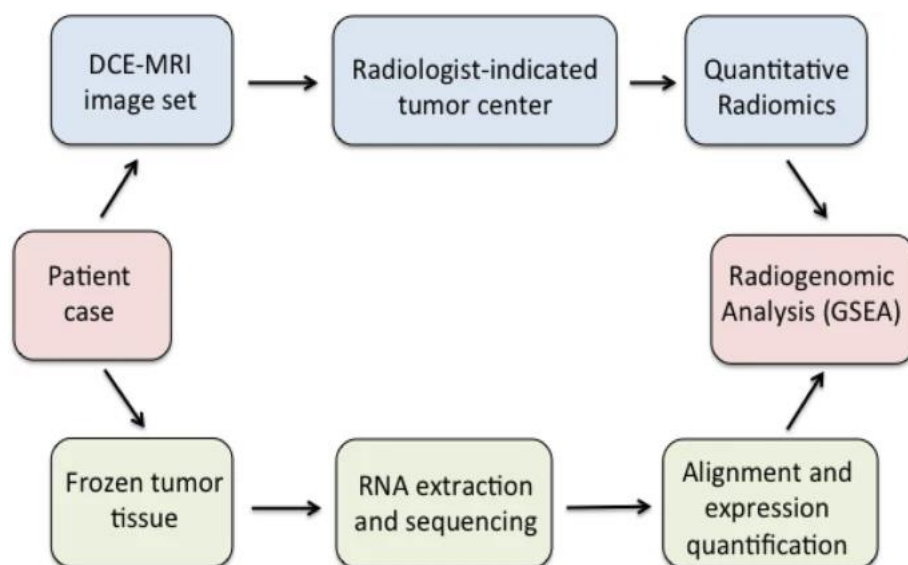
Slika 29. Metode analize pomoću radiogenomike

Izvor: <https://www.researchgate.net/profile/Robin-Jansen-2/publication/324515671/figure/fig1/AS:615131293687808@1523670137485/Illustration-of-the-research-methods-of-radiogenomics.png>

Prvu tezu o radiogenomici predstavili su Andreassen i suradnici 2002. godine kao analogiju farmakogenomici koja proučava genetske varijacije povezane s odgovorima na lijekove [71]. Slike analizirane pomoću radiomike i radiogenomike mogu pružiti informacije o malignosti karcinoma i temeljnom genetskom sastavu. Znanstvenik Yeh A.C. i suradnici proveli su istraživanje uz kvantitativnu radiomičku analizu na 47 preoperativnih invazivnih karcinoma dojke dijagnosticiranih na 3T MR uređaju. Patohistološka analiza odrađena je postoperativno te su se dobiveni rezultati analiza naknadno usporedili. Obilježja radiomičke analize bila su povezana s višestrukim putovima replikacije i proliferacije i negativno su povezana s putem apoptoze. Genski putevi povezani s regulacijom imunološkog sustava i izvanstaničnom signalizacijom imali su najveći broj značajnih radiomičkih obilježja [72].

Radiomički prediktivni modeli imaju potencijal pomoći liječnicima da postave preciznije dijagnoze uz manje vremena koje je potrebno za svako snimanje pacijenta. Uz stratifikaciju pacijenata radiogenomika bi potencijalno mogla imati veliki utjecaj na odabir kandidata za ciljane terapije gdje se ekspresija ciljane terapije može mjeriti

neinvazivno za cjelokupni tumorski teret, bez potrebe biopsije koja analizira sve karcinomske lezije (Slika 30.) [73].



Slika 30. Prikaz radiogenomskog procesa i analize

Izvor: https://media.springernature.com/lw685/springer-static/image/art%3A10.1186%2Fs40644-019-0233-5/MediaObjects/40644_2019_233_Fig1_HTML.png?as=webp

Stanična i molekularna heterogenost česta je kod solidnih tumora. Ljudski karcinomi sadrže divergentne genomske klonove u različitim omjerima, svaki s različitim ekspresijama gena i biološkim funkcijama. Genomska heterogenost doprinosi nepovoljnim kliničkim ishodima uključujući rezistenciju na terapiju i smanjeno ukupno preživljenje [74]. Vrijednost radiogenomike proizlazi iz činjenice da se gotovo svi pacijenti s karcinomom u nekom trenutku podvrgavaju radioterapiji, a često i više puta tijekom liječenja te nemaju svi pacijenti genomski profiliranu dijagnozu. U procesu genomskog profiliranja ono se radi na jednom mjestu i podložno je greškama uzorkovanja, a kako bi se greške svele na minimalne, potrebna su daljnja istraživanja i ekspanzija dosadašnjih saznanja [75].

4. ZAKLJUČAK

Karcinom dojke jedan je od najčešćih karcinoma današnjice i osim žena, nerijetko mogu oboljeti i muškarci. Kako bi se smanjila stopa oboljenja od karcinoma dojke, liječnici i znanstvenici intenzivno rade na osvještavanju populacije i informiranju o toj ozbiljnoj, ali uvelike izlječivoj bolesti ako se otkrije na vrijeme. U Hrvatskoj je probirna mamografija dosegla izniman nivo osviještenosti ženske populacije i time povećala prevenciju karcinoma dojke, no postotak smanjenja stope oboljenja od karcinoma dojke još uvijek nije na zadovoljavajućoj razini. Kako bi se ta stopa i dalje smanjivala, potrebna su mnoga istraživanja i razvoj novih metoda za susprezanje ove bolesti. Radiomika, nova vrhunska metoda koja je još uvijek u procesu razvoja, već nakon par godina istraživanja dala je obećavajuće i iznimno dobre rezultate. Princip rada radiomike temelji se na algoritamskoj analizi slike, klasificiranje podataka i njihova sumacija osigurava precizno manipuliranje i analizu uz pomoć računalnih programa i time osigurava zadovoljavajući ishod cijelog procesa, brzu i točnu dijagnostiku, uz neinvazivnu obradu pacijenta. Radiomika ima mogućnost prediktivne analize, a daljnjim razvojem tehnologije i radiologije znanstvenici razvijaju model koji će sa sigurnošću odrediti malignost ili benignost lezije te na taj način ubrzati proces dijagnoze i liječenja uz zaobilazanje metoda koje iziskuju puno vremena i materijala za obradu.

5. LITERATURA

1. O prevenciji, simptomima i liječenju karcinoma dojke [Internet]. Poliklinika Aviva. 2021. [Pristupljeno: 14.5.2022.]

Dostupno na: <https://poliklinika-aviva.hr/zdravisavjeti/rak-dojke/>

2. Elzbieta Senkus-Konefka; Fatima Cardoso; Jean-Yves Douillard; Claire Bramley; Francesca Longo i Svetlana Jezdic, ESMO, Rak dojke, 2018., 63:70. [Pristupljeno: 14.5.2022.]

Dostupno na: <https://www.esmo.org/content/download/65113/1174049/1/ESMO-HR-Rak-Dojke-Vodic-za-Pacijente.pdf>

3. Incidencija i mortalitet od raka u EU-27 zemljama za 2020. godinu [Internet] [Pristupljeno: 14.5.2022.] Dostupno na: <https://www.hzjz.hr/sluzba-epidemiologija-prevencija-nezaraznih-bolesti/incidencija-i-mortalitet-od-raka-u-eu-27-zemljama-za-2020-godinu/>

4. Nacionalni programi ranog otkrivanja raka [Internet] [Pristupljeno: 14.5.2022.] Dostupno na:

<https://www.hzjz.hr/sluzba-epidemiologija-prevencija-nezaraznih-bolesti/preventivni-program-za-zdravlje-danas/#rak-dojke>

5. Lambin P, Leijenaar RTH, Deist TM, Peerlings J, de Jong EEC, van Timmeren J, Sanduleanu S, Larue RTHM, Even AJG, Jochems A, van Wijk Y, Woodruff H, van Soest J, Lustberg T, Roelofs E, van Elmpt W, Dekker A, Mottaghy FM, Wildberger JE, Walsh S. Radiomics: the bridge between medical imaging and personalized medicine. *Nat Rev Clin Oncol.* 2017 Dec;14(12):749-762. doi: 10.1038/nrclinonc.2017.141

6. Shur JD, Doran SJ, Kumar S, Ap Dafydd D, Downey K, O'Connor JPB, Papanikolaou N, Messiou C, Koh DM, Orton MR. Radiomics in Oncology: A Practical Guide. *Radiographics.* 2021 Oct;41(6):1717-1732. doi: 10.1148/rg.2021210037.

7. Rak dojke. *Onkologija.* 2016 [Internet] [Pristupljeno: 15.5.2022.]

Dostupno na: <https://www.onkologija.hr/rak-dojke/>

8. Andreis I, Jalošovec D. Anatomija i fiziologija. Zagreb: Školska knjiga; 2009.

9. Popli MB, Teotia R, Narang M, Krishna H. Breast Positioning during Mammography: Mistakes to be Avoided. *Breast Cancer (Auckl)*. 2014 Jul 30; 8: 119-24.
10. Mamografija [Internet] [Pristupljeno: 16.5.2022.]
Dostupno na: <https://www.zzjzdnz.hr/zdravlje/prevencija-raka/mamografija>
11. "Mammography for Early Detection of Breast Cancers" [Internet]. Cancer Treatment Centers Of America. 2021 June 1
12. Martínez Miravete P, Etxano J. Tomosíntesis de mama: una nueva herramienta en el diagnóstico del cáncer de mama [Breast tomosynthesis: a new tool for diagnosing breast cancer]. *Radiologia*. 2015 Jan-Feb;57(1):3-8. Spanish. doi: 10.1016/j.rx.2013.06.006
13. Digital breast tomosynthesis and breast cancer screening. Cleveland Clinic. [Internet] [Pristupljeno: 18.5.2022.] Dostupno na:
<https://my.clevelandclinic.org/health/diagnostics/15939-digital-breast-tomosynthesis-and-breast-cancer-screening>
14. Radiological Society of North America (RSNA), American College of Radiology (ACR). Breast tomosynthesis. [Internet] [Pristupljeno: 19.5.2022.]
Dostupno na: <https://www.radiologyinfo.org/en/info/tomosynthesis>
15. Kiarashi N, Samei E. Digital breast tomosynthesis: a concise overview. *Imaging Med*. 2013;5(5):467–76.
16. Janković S, Mihanović F, Punda A, Radović D, Barić A, Hrepić D. Radiološki uređaji i oprema u radiologiji, radioterapiji i nuklearnoj medicini. Split: Sveučilište u Splitu; 2015.
17. Ultrazvučna dijagnostika i doppler – ultrazvuk. Poliklinika Leder. 2016. [Pristupljeno: 19.5.2022.] Dostupno na: <https://www.poliklinika-leder.hr/ultrazvucna-dijagnostika>
18. Li L, Zhou X, Zhao X, Hao S, Yao J, Zhong W, Zhi H. B-Mode Ultrasound Combined with Color Doppler and Strain Elastography in the Diagnosis of Non-mass Breast Lesions: A Prospective Study. *Ultrasound Med Biol*. 2017 Nov;43(11):2582-2590. doi: 10.1016/j.ultrasmedbio.2017.07.014

19. Mann RM, Kuhl CK, Kinkel K, Boetes C. MRI dojke: smjernice Europskog društva za snimanje grudi. *Eur Radiol.* 2008. srpanj;18(7):1307-18. doi: 10.1007/s00330-008-0863-7
20. Hu Q, Whitney HM, Giger ML. Radiomics methodology for breast cancer diagnosis using multiparametric magnetic resonance imaging. *J Med Imaging (Bellingham).* 2020 Jul;7(4):044502. doi: 10.1117/1.JMI.7.4.044502
21. PET/CT. Poliklinika Medikal. 2016. [Internet] [Pristupljeno: 21.5.2022.]
Dostupno na: <https://medikal.hr/nuklearna-medicina-pet-ct/>
22. Ming Y, Wu N, Qian T, Li X, Wan DQ, Li C, Li Y, Wu Z, Wang X, Liu J, Wu N. Progress and Future Trends in PET/CT and PET/MRI Molecular Imaging Approaches for Breast Cancer. *Front Oncol.* 2020 Aug 12;10:1301. doi: 10.3389/fonc.2020.01301
23. Masud R, Al-Rei M, Lokker C. Computer-Aided Detection for Breast Cancer Screening in Clinical Settings: Scoping Review. *JMIR Med Inform.* 2019 Jul 18; 7 (3): e12660.
24. Michael J, Ulissey MD. Computer-aided detection in mammography: Applications and repercussions. *Appl Radiol.* 2006 October 12.
25. Sechopoulos I, Teuwen J, Mann R. Artificial intelligence for breast cancer detection in mammography and digital breast tomosynthesis: State of the art. *Semin Cancer Biol.* 2021 Jul; 72: 214-225.
26. Attanasio S, Forte SM, Restante G, Gabelloni M, Guglielmi G, Neri E. Artificial intelligence, radiomics and other horizons in body composition assessment. *Quant Imaging Med Surg.* 2020 Aug;10(8):1650-1660. doi: 10.21037/qims.2020.03.10
27. Bi WL, Hosny A, Schabath MB, Giger ML, Birkbak NJ, Mehrtash A, Allison T, Arnaout O, Abbosh C, Dunn IF, Mak RH, Tamimi RM, Tempany CM, Swanton C, Hoffmann U, Schwartz LH, Gillies RJ, Huang RY, Aerts HJWL. Artificial intelligence in cancer imaging: Clinical challenges and applications. *CA Cancer J Clin.* 2019 Mar;69(2):127-157. doi: 10.3322/caac.21552

28. Li H, Zhu Y, Burnside ES, Drukker K, Hoadley KA, Fan C, Conzen SD, Whitman GJ, Sutton EJ, Net JM, Ganott M, Huang E, Morris EA, Perou CM, Ji Y, Giger ML. MR Imaging Radiomics Signatures for Predicting the Risk of Breast Cancer Recurrence as Given by Research Versions of MammaPrint, Oncotype DX, and PAM50 Gene Assays. *Radiology*. 2016 Nov;281(2):382-391. doi: 10.1148/radiol.2016152110
29. Linton-Reid K. What is Radiomics? Jun 2, 2021[Pristupljeno: 23.5.2022.]
Dostupno na: <https://towardsdatascience.com/what-is-radiomics-d9fb790a58c7>
30. Lambin P, Rios-Velazquez E, Leijenaar R, Carvalho S, van Stiphout RG, Granton P, Zegers CM, Gillies R, Boellard R, Dekker A, Aerts HJ. Radiomics: extracting more information from medical images using advanced feature analysis. *Eur J Cancer*. 2012 Mar;48(4):441-6. doi: 10.1016/j.ejca.2011.11.036
31. Zhovannik I, Pai S, da Silva Santos TA, van Driel LLG, Dekker A, Fijten R, Traverso A, Bussink J, Monshouwer R. Radiomics integration into a picture archiving and communication system. *Phys Imaging Radiat Oncol*. 2021 Oct 9;20:30-33. doi: 10.1016/j.phro.2021.09.007
32. Shen C, Ferro EG, Xu H, Kramer DB, Patell R, Kazi DS. Underperformance of Contemporary Phase III Oncology Trials and Strategies for Improvement. *J Natl Compr Canc Netw*. 2021 Jun 21;19(9):1072-1078. doi: 10.6004/jnccn.2020.7690
33. Shur JD, Doran SJ, Kumar S, Ap Dafydd D, Downey K, O'Connor JPB, Papanikolaou N, Messiou C, Koh DM, Orton MR. Radiomics in Oncology: A Practical Guide. *Radiographics*. 2021 Oct;41(6):1717-1732. doi: 10.1148/rg.2021210037
34. Lei C, Wei W, Liu Z, Xiong Q, Yang C, Yang M, Zhang L, Zhu T, Zhuang X, Liu C, Liu Z, Tian J, Wang K. Mammography-based radiomic analysis for predicting benign BI-RADS category 4 calcifications. *Eur J Radiol*. 2019 Dec;121:108711. doi: 10.1016/j.ejrad.2019.108711
35. Green L. Radiogenomics and DCIS: Can the Mammographic Appearance of Microcalcifications Tell us More Than Just the Likelihood of Malignancy? *Acad Radiol*. 2021 Jul;28(7):969-971. doi: 10.1016/j.acra.2021.01.001

36. Mao N, Yin P, Wang Q, Liu M, Dong J, Zhang X, Xie H, Hong N. Added Value of Radiomics on Mammography for Breast Cancer Diagnosis: A Feasibility Study. *J Am Coll Radiol*. 2019 Apr;16(4 Pt A):485-491. doi: 10.1016/j.jacr.2018.09.041
37. Wang S, Mao N, Duan S, Li Q, Li R, Jiang T, Wang Z, Xie H, Gu Y. Radiomic Analysis of Contrast-Enhanced Mammography With Different Image Types: Classification of Breast Lesions. *Front Oncol*. 2021 May 28;11:600546. doi: 10.3389/fonc.2021.600546
38. Favati B, Borgheresi R, Giannelli M, Marini C, Vani V, Marfisi D, Linsalata S, Moretti M, Mazzotta D, Neri E. Radiomic Applications on Digital Breast Tomosynthesis of BI-RADS Category 4 Calcifications Sent for Vacuum-Assisted Breast Biopsy. *Diagnostics (Basel)*. 2022 Mar 22;12(4):771. doi: 10.3390/diagnostics12040771
39. Son J, Lee SE, Kim EK, Kim S. Prediction of breast cancer molecular subtypes using radiomics signatures of synthetic mammography from digital breast tomosynthesis. *Sci Rep*. 2020 Dec 9;10(1):21566. doi: 10.1038/s41598-020-78681-9
40. Geras KJ, Mann RM, Moy L. Artificial Intelligence for Mammography and Digital Breast Tomosynthesis: Current Concepts and Future Perspectives. *Radiology*. 2019 Nov;293(2):246-259. doi: 10.1148/radiol.2019182627
41. Wang D, Liu M, Zhuang Z, Wu S, Zhou P, Chen X, Zhu H, Liu H, Zhang L. Radiomics Analysis on Digital Breast Tomosynthesis: Preoperative Evaluation of Lymphovascular Invasion Status in Invasive Breast Cancer. *Acad Radiol*. 2022 Apr 8:S1076-6332(22)00188-X. doi: 10.1016/j.acra.2022.03.011
42. Tagliafico AS, Valdora F, Mariscotti G, Durando M, Nori J, La Forgia D, Rosenberg I, Caumo F, Gandolfo N, Houssami N, Calabrese M. An exploratory radiomics analysis on digital breast tomosynthesis in women with mammographically negative dense breasts. *Breast*. 2018 Aug;40:92-96. doi: 10.1016/j.breast.2018.04.016
43. Pinheiro DJ, Elias S, Nazário AC. Axillary lymph nodes in breast cancer patients: sonographic evaluation. *Radiol Bras*. 2014 Jul-Aug;47(4):240-4. doi: 10.1590/0100-3984.2013.1689

44. Zheng X, Yao Z, Huang Y, Yu Y, Wang Y, Liu Y, Mao R, Li F, Xiao Y, Wang Y, Hu Y, Yu J, Zhou J. Deep learning radiomics can predict axillary lymph node status in early-stage breast cancer. *Nat Commun*. 2020 Mar 6;11(1):1236. doi: 10.1038/s41467-020-15027-z
45. Luo WQ, Huang QX, Huang XW, Hu HT, Zeng FQ, Wang W. Predicting Breast Cancer in Breast Imaging Reporting and Data System (BI-RADS) Ultrasound Category 4 or 5 Lesions: A Nomogram Combining Radiomics and BI-RADS. *Sci Rep*. 2019 Aug 15;9(1):11921. doi: 10.1038/s41598-019-48488-4
46. Fleury EFC, Marcomini K. Impact of radiomics on the breast ultrasound radiologist's clinical practice: From lumpologist to data wrangler. *Eur J Radiol*. 2020 Oct;131:109197. doi: 10.1016/j.ejrad.2020.109197
47. Ruopp MD, Perkins NJ, Whitcomb BW, Schisterman EF. Youden Index and optimal cut-point estimated from observations affected by a lower limit of detection. *Biom J*. 2008 Jun;50(3):419-30. doi: 10.1002/bimj.200710415
48. Rak dojke- rizični faktori i simptomi. Nada 2015. [Internet] [Pristupljeno: 25.5.2022.] Dostupno na: <https://www.klub-nada-rijeka.hr/rak-dojke-rizicni-faktori-i-simptomi/>
49. Granzier RWY, Verbakel NMH, Ibrahim A, van Timmeren JE, van Nijnatten TJA, Leijenaar RTH, Lobbes MBI, Smidt ML, Woodruff HC. MRI-based radiomics in breast cancer: feature robustness with respect to inter-observer segmentation variability. *Sci Rep*. 2020 Aug 25;10(1):14163. doi: 10.1038/s41598-020-70940-z
50. Saint Martin MJ, Orhac F, Akl P, Khalid F, Nioche C, Buvat I, Malhaire C, Frouin F. A radiomics pipeline dedicated to Breast MRI: validation on a multi-scanner phantom study. *MAGMA*. 2021 Jun;34(3):355-366. doi: 10.1007/s10334-020-00892-y
51. Umutlu L, Kirchner J, Bruckmann NM, Morawitz J, Antoch G, Ingenwerth M, Bittner AK, Hoffmann O, Haubold J, Grueneisen J, Quick HH, Rischpler C, Herrmann K, Gibbs P, Pinker-Domenig K. Multiparametric Integrated 18F-FDG PET/MRI-Based Radiomics for Breast Cancer Phenotyping and Tumor Decoding. *Cancers (Basel)*. 2021 Jun 11;13(12):2928. doi: 10.3390/cancers13122928. doi: 10.3390/cancers13122928

52. Lee SH, Park H, Ko ES. Radiomics in Breast Imaging from Techniques to Clinical Applications: A Review. *Korean J Radiol.* 2020 Jul;21(7):779-792. doi: 10.3348/kjr.2019.0855, Park H, Ko ES. Radiomics in Breast Imaging from Techniques to Clinical Applications: A Review. *Korean J Radiol.* 2020 Jul;21(7):779-792. doi: 10.3348/kjr.2019.0855
53. Nie K, Chen JH, Yu HJ, Chu Y, Nalcioglu O, Su MY. Quantitative analysis of lesion morphology and texture features for diagnostic prediction in breast MRI. *Acad Radiol.* 2008 Dec;15(12):1513-25. doi: 10.1016/j.acra.2008.06.005
54. Bickelhaupt S, Jaeger PF, Laun FB, Lederer W, Daniel H, Kuder TA, Wuesthof L, Paech D, Bonekamp D, Radbruch A, Delorme S, Schlemmer HP, Steudle FH, Maier-Hein KH. Radiomics Based on Adapted Diffusion Kurtosis Imaging Helps to Clarify Most Mammographic Findings Suspicious for Cancer. *Radiology.* 2018 Jun;287(3):761-770. doi: 10.1148/radiol.2017170273
55. Wang TC, Huang YH, Huang CS, Chen JH, Huang GY, Chang YC, Chang RF. Computer-aided diagnosis of breast DCE-MRI using pharmacokinetic model and 3-D morphology analysis. *Magn Reson Imaging.* 2014 Apr;32(3):197-205. doi: 10.1016/j.mri.2013.12.002
56. Cai H, Peng Y, Ou C, Chen M, Li L. Diagnosis of breast masses from dynamic contrast-enhanced and diffusion-weighted MR: a machine learning approach. *PLoS One.* 2014 Jan 31;9(1):e87387. doi: 10.1371/journal.pone.0087387
57. Li H, Zhu Y, Burnside ES, Huang E, Drukker K, Hoadley KA, Fan C, Conzen SD, Zuley M, Net JM, Sutton E, Whitman GJ, Morris E, Perou CM, Ji Y, Giger ML. Quantitative MRI radiomics in the prediction of molecular classifications of breast cancer subtypes in the TCGA/TCIA data set. *NPJ Breast Cancer.* 2016;2:16012-. doi: 10.1038/npjbcancer.2016.12
58. Parekh VS, Jacobs MA. Integrated radiomic framework for breast cancer and tumor biology using advanced machine learning and multiparametric MRI. *NPJ Breast Cancer.* 2017 Nov 14;3:43. doi: 10.1038/s41523-017-0045-3

59. Cook GJR, Siddique M, Taylor BP, Yip C, Chicklore S, Goh V. Radiomics in PET: principles and applications. *Clin Transl Imaging*. 2014;2(3):269–76 [Internet] [Pristupljeno:29.5.2022.] Dostupno na: <https://link.springer.com/article/10.1007/s40336-014-0064-0>
60. Sollini M, Cozzi L, Ninatti G, Antunovic L, Cavinato L, Chiti A, Kirienko M. PET/CT radiomics in breast cancer: Mind the step. *Methods*. 2021 Apr;188:122-132. doi: 10.1016/j.ymeth.2020.01.007
61. Fantini L, Belli ML, Azzali I, Loi E, Bettinelli A, Feliciani G, Mezzenga E, Fedeli A, Asioli S, Paganelli G, Sarnelli A, Matteucci F. Exploratory Analysis of ¹⁸F-3'-deoxy-3'-fluorothymidine (¹⁸F-FLT) PET/CT-Based Radiomics for the Early Evaluation of Response to Neoadjuvant Chemotherapy in Patients With Locally Advanced Breast Cancer. *Front Oncol*. 2021 Jun 24;11:601053. doi: 10.3389/fonc.2021.601053
62. Pio BS, Park CK, Pietras R, Hsueh WA, Satyamurthy N, Pegram MD, Czernin J, Phelps ME, Silverman DH. Usefulness of 3'-[F-18]fluoro-3'-deoxythymidine with positron emission tomography in predicting breast cancer response to therapy. *Mol Imaging Biol*. 2006 Jan-Feb;8(1):36-42. doi: 10.1007/s11307-005-0029-9
63. Sollini M, Cozzi L, Ninatti G, Antunovic L, Cavinato L, Chiti A, et al. PET/CT Radiomics in Breast Cancer: Mind the Step. *Methods* (2020) S1046-2023(19):30263–4. doi: 10.1016/j.ymeth.2020.01.007
64. Geras KJ, Mann RM, Moy L. Artificial Intelligence for Mammography and Digital Breast Tomosynthesis: Current Concepts and Future Perspectives. *Radiology*. 2019 Nov;293(2):246-259. doi: 10.1148/radiol.2019182627
65. Danala G, Maryada SK, Islam W, Faiz R, Jones M, Qiu Y, Zheng B. A Comparison of Computer-Aided Diagnosis Schemes Optimized Using Radiomics and Deep Transfer Learning Methods. *Bioengineering (Basel)*. 2022 Jun 15;9(6):256. doi: 10.3390/bioengineering9060256
66. Binczyk F, Prazuch W, Bozek P, Polanska J. Radiomics and artificial intelligence in lung cancer screening. *Transl Lung Cancer Res*. 2021 Feb;10(2):1186-1199. doi: 10.21037/tlcr-20-708

67. Huang H. Editorial: The Application of Radiomics and Artificial Intelligence in Cancer Imaging. *Front Oncol*. 2022 Mar 2;12:864940. doi: 10.3389/fonc.2022.864940
68. Koçak B, Durmaz EŞ, Ateş E, Kılıçkesmez Ö. Radiomics with artificial intelligence: a practical guide for beginners. *Diagn Interv Radiol*. 2019 Nov;25(6):485-495. doi: 10.5152/dir.2019.19321
69. Kang CY, Duarte SE, Kim HS, Kim E, Park J, Lee AD, Kim Y, Kim L, Cho S, Oh Y, Gim G, Park I, Lee D, Abazeed M, Velichko YS, Chae YK. Artificial Intelligence-based Radiomics in the Era of Immuno-oncology. *Oncologist*. 2022 Jun 8;27(6):e471-e483. doi: 10.1093/oncolo/oyac036
70. Beig N, Bera K, Tiwari P. Introduction to radiomics and radiogenomics in neuro-oncology: implications and challenges. *Neurooncol Adv*. 2021 Jan 23;2 (Suppl 4): iv3-iv14. doi: 10.1093/noajnl/vdaa148
71. Andreassen, CN; Alsner J; Overgaard J (2002). "Does variability in normal tissue reactions after radiotherapy have a genetic basis--where and how to look for it?". *Radiother Oncol*. 64 (2): 131–40. doi:10.1016/s0167-8140(02)00154-8
72. Yeh AC, Li H, Zhu Y, Zhang J, Khramtsova G, Drukker K, Edwards A, McGregor S, Yoshimatsu T, Zheng Y, Niu Q, Abe H, Mueller J, Conzen S, Ji Y, Giger ML, Olopade OI. Radiogenomics of breast cancer using dynamic contrast enhanced MRI and gene expression profiling. *Cancer Imaging*. 2019 Jul 15;19(1):48. doi: 10.1186/s40644-019-0233-5
73. Bodalal Z, Trebeschi S, Nguyen-Kim TDL, Schats W, Beets-Tan R. Radiogenomics: bridging imaging and genomics. *Abdom Radiol (NY)*. 2019 Jun;44(6):1960-1984. doi: 10.1007/s00261-019-02028-w
74. Fan M, Xia P, Clarke R, Wang Y, Li L. Radiogenomic signatures reveal multiscale intratumour heterogeneity associated with biological functions and survival in breast cancer. *Nat Commun*. 2020 Sep 25;11(1):4861. doi: 10.1038/s41467-020-18703-2
75. Gillies RJ, Kinahan PE, Hricak H. Radiomics: Images Are More than Pictures, They Are Data. *Radiology*. 2016 Feb;278(2):563-77. doi: 10.1148/radiol.2015151169

6. ŽIVOTOPIS

OPĆI PODATCI:

IME I PREZIME: Mariela Jovanović

E-MAIL: marielajovanovic99@gmail.com

OBRAZOVANJE:

Osnovna škola „Đuro Pilar“, Slavonski Brod (2006.-2014.)

Srednja škola „Matije Antuna Reljkovića“, Slavonski Brod (2015.-2019.)

Sveučilište u Splitu, Sveučilišni odjel zdravstvenih studija: Radiološka tehnologija
(2019.-2022.)

PRILOZI

Prilog 1.

IZJAVA LEKTORA HRVATSKOG JEZIKA

1. Podatci o lektoru	
Ime i prezime	Irena Tomašić
Zvanje	prof. hrvatskoga jezika i književnosti
Email	irena.iljazovic@gmail.com

2. Podatci o završnom radu	
Autor	MARIELA JOVANOVIĆ
Naslov	Radiomika u dijagnostici karcinoma dojke

Izjavljujem da je završni rad lektoriran i usklađen s pravilima hrvatskoga književnog jezika.

Slavonski Brod, 8. srpnja 2022.
(mjesto i datum)

_____ Irena Tomašić _____
lektor