

# Prevenција duboke venske tromboze u Jedinici intenzivnog liječenja

---

**Grabovac, Ivana**

**Undergraduate thesis / Završni rad**

**2022**

*Degree Grantor / Ustanova koja je dodijelila akademski / stručni stupanj:* **University of Split / Sveučilište u Splitu**

*Permanent link / Trajna poveznica:* <https://um.nsk.hr/um:nbn:hr:176:032720>

*Rights / Prava:* [In copyright](#) / [Zaštićeno autorskim pravom.](#)

*Download date / Datum preuzimanja:* **2025-02-01**



Sveučilišni odjel zdravstvenih studija  
SVEUČILIŠTE U SPLITU

*Repository / Repozitorij:*

[Repository of the University Department for Health Studies, University of Split](#)



UNIVERSITY OF SPLIT



SVEUČILIŠTE U SPLITU

Podružnica

SVEUČILIŠNI ODJEL ZDRAVSTVENIH STUDIJA

PREDDIPLOMSKI STUDIJ SESTRINSTVA

**Ivana Grabovac**

**PREVENCIJA DUBOKE VENSKE TROMBOZE U JEDINICI  
INTENZIVNOG LIJEČENJA**

**Završni rad**

Split, 2022.

SVEUČILIŠTE U SPLITU

Podružnica

SVEUČILIŠNI ODJEL ZDRAVSTVENIH STUDIJA

PREDDIPLOMSKI SVEUČILIŠNI STUDIJ

SESTRINSTVO

**Ivana Grabovac**

**PREVENCIJA DUBOKE VENSKE TROMBOZE U JEDINICI  
INTENZIVNOG LIJEČENJA**

**PREVENTION OF DEEP VENOUS THROMBOSIS IN THE  
INTENSIVE TREATMENT UNIT**

**Završni rad / Bachelor's Thesis**

**Mentor:**

**Zvonimir Parčina, mag. med. techn.**

Split, 2022.

# TEMELJNA DOKUMENTACIJSKA KARTICA

## ZAVRŠNI RAD

Sveučilište u Splitu

Sveučilišni odjel zdravstvenih studija

Sestrinstvo

Znanstveno područje: Biomedicina i zdravstvo

Znanstveno polje: Kliničke medicinske znanosti

Mentor: Zvonimir Parčina, mag. med. techn.

### PREVENCIJA DUBOKE VENSKE TROMBOZE U JEDINICI INTENZIVNOG LIJEČENJA

Ivana Grabovac

**Sažetak:** Duboka venska tromboza ili DVT se očituje zgrušavanjem krvi u dubokim venama udova, najčešće u potkoljenici, bedru ili u venama zdjelice. Nastaje u stanjima koja dovode do oštećenja i disfunkcije endotela, pogoršavaju vensku cirkulaciju ili u stanjima hiperkoagulabilnosti. Cilj ovog rada je opisati DVT i moguće komplikacije, te posljedično načine liječenja i metode koje se koriste za prevenciju DVT-a. DVT donjih ekstremiteta nastaje najčešće zbog poremećene venske cirkulacije (u imobiliziranih bolesnika), disfunkcije (nakon prijeloma noge) ili ozljede endotela, dok duboka venska tromboza gornjih ekstremiteta nastaje nakon ozljede endotela srčanim elektrostimulatorima, centralnim venskim kateterom ili uslijed intravenske narkomanije. DVT često uzrokuje plućnu emboliju koja je po život opasno stanje i zato je od iznimne važnosti prevencija DVT-a. Trombi se sastoje od fibrina, trombina i eritrocita s malo trombocita (crveni trombi). Bez liječenja trombi se mogu širiti proksimalno ili embolizirati u narednih nekoliko dana ili oboje. Uobičajene komplikacije koje ćemo detaljno opisati u radu su postflebitički sindrom, kronična venska insuficijencija, te već spomenuta plućna embolija. Važno je razlikovati bolesti koje podsjećaju na duboku vensku trombozu. Od velike važnosti je znati prepoznati znakove i simptome DVT-a od kojih imamo nespecifične i specifične simptome. DVT nastaje brzo i jako je važno naučiti postupke i metode liječenja koje se koriste u bolnicama kako bi spasili život i poboljšali kvalitetu bolesnikova života.

**Ključne riječi:** duboka venska tromboza; trombi; venska cirkulacija; plućna embolija; prevencija.

**Rad sadrži:** 37 stranica, 8 slika, 2 tablice, 22 literaturne reference

**Jezik izvornika:** hrvatski

## **BASIC DOCUMENTATION CARD**

**BACHELOR THESIS**

**University of Split**

**University Department for Health Studies**

**Bachelor study of Nursing**

**Scientific area: Biomedicine and health**

**Scientific field: Clinical medical sciences**

**Supervisor: Zvonimir Parčina, mag. med. techn.**

### **PREVENTION OF DEEP VENOUS THROMBOSIS IN THE INTENSIVE TREATMENT UNIT**

Ivana Grabovac

**Summary:** Deep venous thrombosis or DVT is manifested by blood clotting in the deep veins of the limbs, most commonly in the lower leg, thigh, or pelvic veins. It occurs in conditions that lead to endothelial damage and dysfunction, worsen venous circulation or in conditions of hypercoagulability. The aim of this paper is to describe DVT and possible complications and consequently the treatments and methods used to prevent DVT. DVT of the lower extremities occurs most often due to impaired venous circulation (in immobilized patients), dysfunction (after a broken leg) or endothelial injury, while deep venous thrombosis of the upper extremities occurs after endothelial injury with cardiac pacemakers, central venous catheter, or intravenous drug addiction. DVT often causes pulmonary embolism, which is a life-threatening condition and therefore the prevention of DVT is of utmost importance. Thrombi consist of fibrin, thrombin and erythrocytes with few platelets (red thrombi). Without treatment, blood clots can spread proximally or embolize over the next few days or both. Common complications that we will describe in detail in the paper are postphlebitis syndrome, chronic venous insufficiency, and the already mentioned pulmonary embolism. It is important to distinguish between diseases that resemble deep vein thrombosis. It is of great importance to be able to recognize the signs and symptoms of DVT from which we have non-specific and specific symptoms. DVT develops rapidly and it is very important to learn the procedures and methods of treatment used in hospitals to save lives and improve the quality of life of patients.

**Key words:** deep venous thrombosis; blood clots; venous circulation; pulmonary embolism; prevention

**Thesis contains:** 37 pages, 8 pictures, 2 tables, 22 literature references

**Original in:** croatian

# SADRŽAJ

1. UVOD .....	1
1.1. SIMPTOMI DUBOKE VENSKE TROMBOZE .....	2
1.2. STANJA KOJA POVEĆAVAJU RIZIK OD NASTANKA DVT-a .....	3
1.3. DIJAGNOSTIKA DVT-a .....	4
1.4. PREPORUKE ZA OLAKŠAVANJE TEGOBA .....	5
1.5. NAJČEŠĆA STANJA U JIL-u KOD KOJIH JE POVEĆAN RIZIK OD NASTANKA DVT-a .....	6
1.6. KOMPLIKACIJE.....	7
1.6.1. Plućna embolija .....	7
1.6.2. Posttrombotski sindrom.....	9
2. CILJ .....	10
3. RASPRAVA .....	11
3.1. DUBOKA VENSKA TROMBOZA GORNJIH EKSTREMITETA .....	11
3.1.1. Primarni i sekundarni DVT gornjih ekstremiteta .....	11
3.1.2. Čimbenici rizika .....	12
3.1.3. Komplikacije DVT-a gornjih ekstremiteta.....	13
3.1.4. Liječenje primarnog i sekundarnog DVT-a gornjih ekstremiteta.....	15
3.1.5. Prevencija DVT-a gornjih ekstremiteta.....	17
3.2. PREVENTIVNE METODE U JIL-u .....	18
3.2.1. Zadaća medicinske sestre kod duboke venske tromboze .....	20
3.2.2. Uloga medicinske sestre kod duboke venske tromboze .....	21
3.2.2.1. Kompresivna terapija .....	22
3.2.2.2. Intermitentna pneumatska kompresija.....	27
3.2.2.3. Medikamentozna prevencija.....	29
4. ZAKLJUČAK .....	33
5. LITERATURA.....	34
6. ŽIVOTOPIS .....	37

# 1. UVOD

Duboka venska tromboza je bolest udova koja se prikazuje nastankom tromba u veni što dovodi do smanjenja venskog protoka, oštećenja tkiva te velikog rizika od nastanka plućne embolije. DVT nastaje na mjestima gdje je protok krvi usporen, a to se najčešće događa u dubokim venama na venskim zaliscima. Tromboza je gotovo uvijek praćena flebitisom (upala vene) pa se koriste termini i „tromboflebitis” i „tromboza” (1,2).

Virchow je 1856. godine shvatio da se za pojavnost tromboze moraju zadovoljiti tri kriterija: oštećenje endotela, vensku stazu i hiperkoagulabilnost. Povećani rizik od razvoja tromboze je nakon kirurške operacije (ortopedske najčešće), za vrijeme trudnoće, babinja, zatajivanja srca, dugotrajne imobilizacije te zloćudnih promjena u tijelu (1,3). Čimbenici rizika za razvoj tromboze mogu biti nasljedni i/ili stečeni. Nasljedni čimbenici su manjak proteina C i S, manjak antitrombina i mutacija protrombina. Oni aktiviraju tanki sloj stanica koje se nalaze na unutarnjoj strani krvnih žila, sustav zgrušavanja i mijenjaju optjecaj krvi. Stečeni čimbenici rizika su kirurški zahvati, trauma, imobilizacija, pretilost, karcinomi i drugo. Starija dob znači veći rizik od pojave DVT-a zbog češćih komorbiditeta, smanjenog kretanja i toga da se koncentracija C proteina smanjuje s dobi (1,2). Najčešće komplikacije koje mogu nastati su postflebitički sindrom, kronična venska insuficijencija, te plućna embolija. Plućna embolija je vodeći uzrok smrti od DVT-a (30%). Osim toga, 25-50% pacijenata imaju pojavu posttrombotskog sindroma. Kod DVT-a bolesnik se hitno mora hospitalizirati kako bi spriječili razvoj plućne embolije i kronične venske insuficijencije. Duboka venska tromboza i plućna embolija, koje se zajedno nazivaju venska tromboembolija, predstavljaju veliki globalni teret bolesti. Dijagnostička obrada sumnje na duboku vensku trombozu ili plućnu emboliju uključuje sekvencijalnu primjenu pravila kliničke odluke i testiranje D-dimera. Snimanje i antikoagulacija mogu se sigurno uskratiti u bolesnika kod kojih je malo vjerojatno da će imati vensku tromboemboliju i imaju normalan D-dimer. Svi ostali bolesnici trebaju biti podvrgnuti ultrazvuku u slučaju sumnje na duboku vensku trombozu i CT-u u slučaju sumnje na plućnu emboliju (4,5). Površinska venska tromboza (koja se naziva i flebitis ili površinski tromboflebitis) je kada se krvni ugrušci

razviju u veni blizu površine vaše kože i treba je razlikovati od duboke venske tromboze. Ove vrste krvnih ugrušaka rijetko putuju do pluća osim ako prvo ne prijeđu iz površinskog sustava u duboki venski sustav. Dok liječnik može dijagnosticirati ugruške površinskih vena fizičkim pregledom, DVT se može dijagnosticirati samo ultrazvukom. To je treća najčešća krvožilna bolest, iza srčanog i moždanog udara. Akutni DVT/PE može se pojaviti u bilo kojoj dobi, ali je rjeđi u djece i adolescenata, a češći u onih starijih od 60 godina. Više od polovice svih DVT događa se kao rezultat boravka u bolnici zbog medicinske bolesti ili nakon kirurških zahvata. Razlog zašto su DVT češći nakon boravka u bolnici je taj što većinu vremena bolesnici provedu ležeći u krevetu umjesto da se kreću kao inače. Za terapiju se koristi niskomolekularni heparin i oblozi. Antibiotici se koriste ako je prisutna infekcija. Kad se smanji oteklina, bolesnik treba nositi elastičnu čarapu kad hoda, kako bi se edem koji se može pojaviti tijekom hodanja kontrolirao. Kronična plućna hipertenzija pojavljuje se nakon plućne embolije u 3,8% bolesnika, a 10 do 30% bolesnika umire unutar 30 dana od postavljanja dijagnoze venske tromboemolije (2,3).

## **1.1. SIMPTOMI DUBOKE VENSKE TROMBOZE**

DVT se obično formira u venama nogu ili ruku. Do 30% ljudi s DVT-om nema simptome, ali ponekad su simptomi vrlo blagi i ne izazivaju zabrinutost. Klasična manifestacija duboke venske tromboze (DVT) je iznenadna pojava boli, crvenila i otekline jedne noge koja se širi od potkoljenice do bedra s izraženim oticanjem dorzuma stopala i osjetljivošću duž dubokog venskog sustava (2,5,6).

*Simptomi duboke venske tromboze mogu uključivati:*

- Oticanje nogu ili ruku
- Bol i osjetljivost u nogama ili rukama
- Grčeve ili bolove koji često počinju u potkoljenici
- Promjenu boje kože na nozi — poput crvene ili ljubičaste



- Osjećaj topline na zahvaćenoj nozi ili ruci
- Vene blizu površine kože mogu biti veće od normalnih
- Bol u trbuhu ili bol u bokovima (kada krvni ugrušci zahvate vene duboko u trbuhu)
- Jaka glavobolja (obično iznenadna pojava) i/ili napadaji (kada krvni ugrušci utječu na vene vašeg mozga) (6,7).

## **1.2. STANJA KOJA POVEĆAVAJU RIZIK OD NASTANKA DVT-a**

- Nasljedno (genetsko) stanje povećava rizik od krvnih ugrušaka
- Maligna bolest (kemoterapija)
- Povijest duboke venske tromboze u obitelji
- Ograničen protok krvi u dubokoj veni zbog ozljede, operacije ili imobilizacije
- Dugo nekretanje, poput dugog sjedenja na putovanjima u automobilu, kamionu, autobusu, vlaku ili zrakoplovu ili nepokretnosti nakon operacije ili ozbiljne ozljede
- Trudnoća ili nedavni porod
- Stariji od 40 godina (iako DVT može utjecati na ljude bilo koje dobi)
- Prekomjerna težina/pretilost
- Imati autoimunu bolest, poput lupusa, vaskulitisa ili upalne bolesti crijeva
- Korištenje duhanskih proizvoda
- Imati proširene vene
- Uzimanje kontracepcijskih pilula ili hormonske terapije
- Bolesnik sa središnjim venskim kateterom ili peccemakerom
- Bolesnik s COVID-19 (3,5,6).

### 1.3. DIJAGNOSTIKA DVT-a

#### *Duplex ultrazvuk vena*

Ovo je najčešći test za dijagnosticiranje DVT jer je neinvazivan i široko dostupan. Ovaj test koristi ultrazvučne valove za prikaz protoka krvi i krvnih ugrušaka u venama. Vaskularni ultrazvučni tehnolog vrši pritisak dok skenira ruku ili nogu. Ako pritisak ne čini venu komprimiranom, to može značiti da postoji krvni ugrušak. Ako rezultati duplex ultrazvuka nisu jasni, pružatelj usluga može koristiti drugi slikovni test (4,7).

#### *Venografija*

U ovom invazivnom testu, pružatelj usluga umrtvljuje kožu vrata ili prepona i koristi kateter za ubrizgavanje posebne boje (kontrastnog materijala) u vene kako bi vidio blokiraju li neki krvni ugrušci djelomično ili potpuno protok krvi u venama. Venografija se danas rijetko koristi, no ponekad je potrebna magnetska rezonancija (MRI) ili magnetska rezonancija venografija (MRV). MRI prikazuje slike organa i struktura unutar tijela. MRV prikazuje slike vena na određenim mjestima u tijelu. U mnogim slučajevima MRI i MRV mogu ponuditi više informacija od duplex ultrazvuka ili CT skeniranja (6).

#### *Kompjuterizirana tomografija (CT)*

To je vrsta rendgenske snimke koja prikazuje strukture unutar našeg tijela. Liječnik može upotrijebiti CT kako bi pronašao DVT u abdomenu, zdjelici ili mozgu, kao i krvne ugruške u plućima (plućna embolija). Ako liječnik misli da postoji mogućnost za genetski ili stečeni poremećaj zgrušavanja, trebat će napraviti posebne pretrage krvi (2,3).

Ovo može biti važno ako:

- Bolesnik ima povijest krvnih ugrušaka koje liječnik ne može povezati ni s jednim drugim uzrokom

- Bolesnik ima krvni ugrušak na neuobičajenom mjestu, primjerice u veni iz crijeva, jetre, bubrega ili mozga
- Bolesnik u obiteljskoj anamnezi ima osobe sklone krvnim ugrušcima
- Bolesnik ima obiteljsku povijest specifičnog genetskog poremećaja zgrušavanja (6,7).

#### **1.4. PREPORUKE ZA OLAKŠAVANJE TEGOBA**

- DVT može isprva otežati kretanje zbog bolova u nogama i oticanja.
- Ako postoji osjećaj da su noge natečene ili teške, ležati u krevetu s petama podignutim oko 5 do 6 centimetara. To pomaže u poboljšanju cirkulacije i smanjuje otekline.
- Vježbati mišiće lista ako dugo sjedite mirno.
- Ustati i hodati nekoliko minuta svakih sat vremena dok ste budni, a posebno tijekom dugog leta ili putovanja.
- Nositi kompresijske čarape do koljena. One umanjuju bol i oticanje nogu za najmanje 50% ako se nose svakodnevno.
- Izbjegavati aktivnosti koje mogu uzrokovati ozbiljne ozljede.
- Dobra hidracija, a posebno tijekom putovanja.
- Ne prestati ili početi uzimati bilo koji lijek (uključujući lijekove i dodatke prehrani koje uzimate bez recepta) bez da pitate svog liječnika.
- Razgovarati sa liječnikom o svojoj prehrani (2,3,6,8).

## **1.5. NAJČEŠĆA STANJA U JIL-u KOD KOJIH JE POVEĆAN RIZIK OD NASTANKA DVT-a**

Intenzivna skrb je medicinska specijalnost koja pruža podršku pacijentima čiji je život u neposrednoj opasnosti – kao kada su zahvaćeni vitalni organi poput srca, jetre, pluća, bubrega ili živčanog sustava, na primjer:

- Kardiovaskularni incidenti (srčani ili moždani udari )
- Teške infekcije
- Akutne respiratorne infekcije
- Neurološki problemi
- Postoperativne komplikacije (9).

Duljina boravka bolesnika na jedinici intenzivnog liječenja ovisi o stanju bolesnika i varira od nekoliko sati do nekoliko tjedana, ponekad i nekoliko mjeseci i za to vrijeme pacijenti moraju biti zbrinuti i zaštićeni od potencijalnih stanja do kojih može doći, pa tako i do DVT-a (9).

Najveći rizik od nastanka DVT-a u JIL-u imaju pacijenti koji su doživjeli/imaju:

- moždani udar
- srčani udar
- politraume (najčešće kod prijeloma bedrene kosti, kuka, kralježnice)
- covid 19

DVT je čest uzrok smrti i morbiditeta koji se potencijalno može izbjeći u bolesnika u bolnici primjenom mehaničkih i/ili farmakoloških metoda. Iznimno je važna procjena rizika za svakog bolesnika i prema tome se određuje potreba za tromboprofilaksom.

## **1.6. KOMPLIKACIJE**

Komplikacije koje mogu nastati radi duboke venske tromboze su plućna embolija i posttrombotski sindrom. Plućna embolija se najteža komplikacija i u često može završiti smrću.

### **1.6.1. Plućna embolija**

Plućna embolija nastaje kada se krvni ugrušak, uglavi u arteriji u plućima. Ovi krvni ugrušci najčešće dolaze iz dubokih vena nogu, što je stanje poznato kao duboka venska tromboza (DVT) (9). U usporedbi s DVT, plućna embolija je češće fatalna, ima veću stopu recidiva i manifestira se s manje specifičnih simptoma. Oko 40% pacijenata s proksimalnim DVT-om otkrije da ima pridruženu plućnu emboliju snimkom pluća; oko 70% pacijenata koji imaju plućnu emboliju imaju DVT u nogama (10,11).

Najčešći simptomi i znakovi plućne embolije su:

- dispneja
- hipoksemija
- bol u prsima
- tahipneja
- sinkopa
- kašalj.

Manje uobičajeni simptomi i znakovi uključuju vrućicu, hemoptizu, cijanozu, hipotenziju i šok (10).

Plućna embolija liječi se:

- Antikoagulansima – lijekovi koji smanjuju sposobnost zgrušavanja krvi. Pomažu u sprječavanju povećanja ugruška i sprječavaju stvaranje novih ugruška (10).
- Fibrinolitička terapija – nazivaju se i razbijačima ugruška, ovi se lijekovi daju intravenozno za razgradnju ugruška. Koriste se samo u situacijama opasnim po život (11).
- Vena cava filter – mali metalni uređaj postavljen u šuplju venu (veliku krvnu žilu koja vraća krv iz tijela u srce) može se koristiti kako bi se spriječilo putovanje ugruška u pluća. Ovi se filtri općenito koriste zbog nemogućnosti provođenja antikoagulantnog liječenja (iz medicinskih razloga), razvija se više ugruška čak i uz antikoagulacijsko liječenje ili kada postoje problemi s krvarenjem zbog lijekova protiv zgrušavanja krvi (10,11).
- Plućna embolektomija – rijetko se koristi, ovo je operacija kojom se uklanja embolus (ugrušak) iz pluća. Općenito se radi samo u teškim slučajevima kada je PE vrlo velika (10,11).
- Perkutana trombektomija – duga, tanka, šuplja cijev (kateter) može se provući kroz krvnu žilu do mjesta embolije uz pomoć X-zraka. Kad je kateter na mjestu, koristi se za razbijanje ugruška, njegovo izvlačenje ili otapanje trombolitičkom terapijom. Važan aspekt liječenja PE je preventivno liječenje kako bi se spriječilo stvaranje dodatnih embolusa (10,11).

## *Prevenција nastanka PE*

Prevenција PE provodi se kirurški suženjem donje šuplje vene ili ugradnjom endovaskularnog filtera (kava-filter). Kava-filter se koristi i kod pacijenata kod kojih je kontraindicirana antikoagulantna terapija kod povećanog rizika od krvarenja. Kada se stopa rizika od krvarenja smanji na normalnu razinu, preporučuje se vađenje kava-filtera i početak primjene antikoagulantne terapije ako nije kontraindicirano (12).

### **1.6.2. Posttrombotski sindrom**

Posttrombotski sindrom je kronično stanje koje se može spriječiti i koje dovodi do boli u udovima, oticanja, promjene boje kože i čireva te osipa nakon duboke venske tromboze (DVT). Smatra se da je ovaj sindrom posljedica kronične venske opstrukcije, venske insuficijencije, povećane izloženosti upalnim medijatorima i smanjene pokretljivosti u bolesnika koji su imali DVT, što dovodi do valvularne insuficijencije i neadekvatne venske cirkulacije (13).

Čimbenici rizika za sindrom uključuju stariju dob, pretilost, muški spol, iliofemoralni (proksimalni) DVT, rekurentna ipsilateralna DVT, prethodna ili primarna venska insuficijencija i povišene razine d-dimera nakon prekida uzimanja antikoagulansa (13,14).

Preventivne mjere uključuju korištenje kompresivnih čarapa i primjenu niskomolekularnog heparina najmanje 3 mjeseca nakon DVT-a (13). U pacijenata koji imaju PTS ruke, predlaže se proba s kompresijskim zavojima ili rukavima za smanjenje simptoma. U bolesnika s PTS-om ruke, ne preporučuje se liječenje venoaktivnim lijekovima. U bolesnika s PTS-om noge također se predlaže proba s kompresijskim čarapama, dok se u bolesnika s teškim PTS-om noge koji nije adekvatno olakšan kompresijskim čarapama, predlaže se korištenje intermitentnog kompresijskog uređaja (14).

## **2. CILJ**

Cilj ovog rada je prikaz osobitosti razvoja DVT, moguće komplikacije i prevenciju nastanka tromboze kod ležećih bolesnika u JIL-u te uloga medicinske sestre u prevenciji DVT-a.



## 3. RASPRAVA

### 3.1. DUBOKA VENSKA TROMBOZA GORNJIH EKSTREMITETA

Duboka venska tromboza gornjih ekstremiteta definirana je kao tromboza dubokog venskog sustava (subklavijalne, aksilarne, brahijalne, ulnarne i radijalne vene), koja drenira gornje ekstremitete. Rijedak je poremećaj i mnogo rjeđi od DVT donjih ekstremiteta. Može se klasificirati kao primarni (kompresija torakalnog izlaza) kao što je Paget-Schroetterov sindrom ili sekundarni (uglavnom povezan s kateterom). Komplikacije i liječenje DVT gornjih ekstremiteta ovise o uzroku DVT (primarni ili sekundarni) (7).

#### 3.1.1. Primarni i sekundarni DVT gornjih ekstremiteta

**Primarni** DVT definira se kao DVT zbog anatomskih abnormalnosti torakalnog izlaza i čini oko 20% svih slučajeva DVT-a gornjih ekstremiteta. Anatomske strukture koje komprimiraju vene koje prolaze kroz torakalni izlaz mogu uzrokovati stazu, što dovodi do DVT-a. Stoga se primarni DVT također naziva sindromom venskog torakalnog izlaza. Do kompresije vena gornjih ekstremiteta može doći u kostoklavikularnom prostoru ili u skalenskom trokutu. Anatomske abnormalnosti koje pritišću vene gornjih ekstremiteta mogu biti kongenitalne (npr. akcesorno rebro, abnormalna insercija skalene tetive, prekobrojni mišić i tetive) ili stečene (npr. prijelom kosti, hipertrofija subklavijalnog mišića (1, 3, 8). Može biti jednostrana i obostrana. Zanimljivo je da je desni primarni DVT češći od lijevog primarnog DVT-a zbog veće upotrebe desne ruke, većina ljudi su dešnjaci (7). Srednja dob dijagnoze primarnog DVT-a je 30-5 godina s omjerom muškaraca i žena 2:1 (15). DVT se češće javlja u subklavijalnoj veni (18-67%), zatim u aksilarnoj veni (5-25%) i brahijalnoj veni (4-11%) (8).

**Sekundarni** DVT čini većinu (80%) svih slučajeva DVT gornjih ekstremiteta. Glavni uzroci sekundarnog DVT su intravenski kateteri, pacemakeri, maligne bolesti ili trombofilija (5, 8). Kao takvi, većina bolesnika sa sekundarnim DVT-om puno je starija od bolesnika s

primarnim DVT-om (8). Godišnja incidencija DVT-a gornjih ekstremiteta je oko 1 - 2/100 000. Samo 1–4% svih DVT događaja se događa u gornjim ekstremitetima, budući da se većina DVT javlja u donjim ekstremitetima (8). DVT gornjih ekstremiteta je rjeđi od DVT donjih ekstremiteta zbog relativno visokog protoka krvi u gornjim ekstremitetima i nedostatka staze (7).

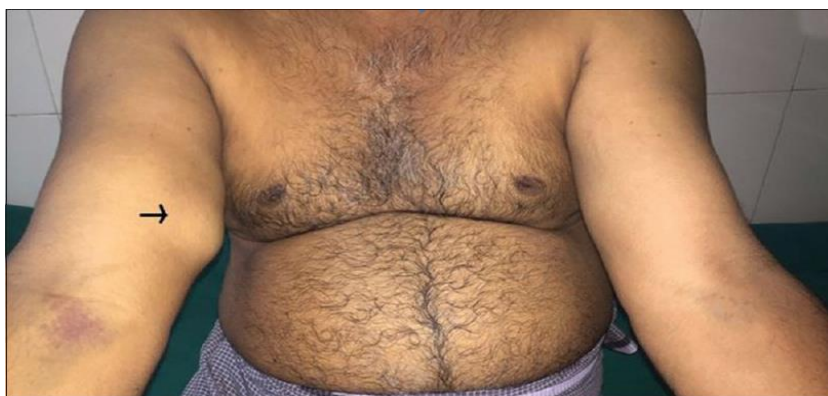### **3.1.2. Čimbenici rizika**

Čimbenici rizika za primarni DVT uključuju mlađu životnu dob, naporno vježbanje gornjih ekstremiteta i ponavljajuću hiperabdukciju iznad glave s anatomske abnormalnošću torakalnog izlaza (7). Učestalost DVT-a u bolesnika sa središnjim kateterima nije poznata. Ovisi o veličini katetera, položaju katetera i prirodi bolesnika (veći rizik u bolesnika s trombofilijom ili malignom bolesti) (5,7). Korištenje ultrazvuka za probir asimptomatskih bolesnika sa središnjim kateterom pokazalo je prisutnost DVT u oko 10% bolesnika (8). Čimbenici rizika za DVT povezan s kateterom uključuju pogrešan položaj katetera, velike katetere, periferno umetanje središnjeg katetera, infekciju katetera, protrombotički status, malignost i kemijsku iritaciju (npr. kemoterapijski agensi) (7,8).

DVT može biti asimptomatski ili prisutan s akutnom jakom boli. Kliničku sumnju treba potvrditi dijagnostičkim slikovnim postupcima kao što su doppler ultrazvuk, kompjutorizirana tomografija ili magnetska rezonancija. Akutni DVT obično se očituje bolom i oticanjem ruke. Ostali simptomi i znakovi mogu uključivati nelagodu u ramenu, vratu ili aksili, sindrom gornje šuplje vene, cijanoza ruku i prstiju, povišena tjelesna temperatura, i znakove površinske venske tromboze (7). Povremeno, osobito u slučajevima s djelomičnim DVT-om javlja se bol i oteklina koji mogu biti minimalni (ili čak odsutni), a glavni nalazi su kolateralne potkožne vene na proksimalnom dijelu ruke ili na gornjoj stijenci prsnog koša (Urschelov znak) (7,8).

### **3.1.3. Komplikacije DVT-a gornjih ekstremiteta**

Klinički plućna embolija (PE) s nedostatkom daha pojavljuje se u bolesnika sa DVT-om u znatno nižoj stopi (4-10%) u usporedbi s onom opaženom u bolesnika s DVT donjih ekstremiteta (3). Unatoč tome, subklinička PE može se otkriti u do 33% bolesnika s DVT (7). PE, iako neuobičajena, može biti glavni simptom u bolesnika s DVT (7,8). Posttrombotski sindrom se definira kao venska insuficijencija koja nastaje kao posljedica oštećenja venskih zalistaka što dovodi do boli i oticanja zahvaćenog ekstremiteta. Razvija se u do 50% bolesnika s DVT-om (7). Post-DVT sindrom mnogo je češći u bolesnika s primarnim DVT -om (u usporedbi sa sekundarnim DVT-om), osobito u bolesnika koji nisu bili liječeni trombolizom i/ili kirurškom dekompresijom. Obično nema kliničkog oštećenja arterija ili perifernih živaca u zahvaćenom ekstremitetu osim ako postoji značajan edem i kompresija živaca i/ili arterija (7,8).



Slika 1. Prikaz duboke venske tromboze desne ruke

Izvor:[[https://www.joicc.org/articles/2019/9/2/images/JIndiancollcardiol\\_2019\\_9\\_2\\_105\\_267487\\_f1.jpg](https://www.joicc.org/articles/2019/9/2/images/JIndiancollcardiol_2019_9_2_105_267487_f1.jpg)]

Učinkovitost fizikalnog pregleda u dijagnozi DVT-a je prilično niska (16). Stoga se trebaju koristiti slikovne tehnike. Ultrazvuk (ultrazvuk B-moda, duplex i color Doppler ultrazvuk) je preferirana početna slikovna tehnika za dijagnozu DVT-a s visokom osjetljivošću (84-97%) i specifičnošću (93-96%) (4,17). Jednostavan je, dostupan, neinvazivan i pouzdan postupak bez zračenja ili ubrizgavanja nefrotoksičnog kontrastnog sredstva.

Ipak, ultrazvuk ima nekoliko nedostataka. Tumačenje ultrazvuka ovisi o liječniku, stoga neiskusni liječnik može netočno interpretirati nalaz. Osim toga, ultrazvuk nije dobar slikovni test za proksimalne subklavijalne ili inominale vene zbog akustičnih sjena iz okolnih kostiju. Digitalna suptrakcijska venografija može definirati anatomiju vena gornjih ekstremiteta bolje od ultrazvuka, stoga se smatra zlatnim standardom za dijagnozu DVT-a. Indiciran je kada ultrazvučni nalazi nisu dostatni, osobito u slučajevima s velikom kliničkom sumnjom na DVT. Međutim, potreba za primjenom kontrastnog sredstva u kasnijoj tehnici snimanja ograničava njegovu upotrebu kod mnogih pacijenata. Kompjuterizirana tomografija (CT) ili magnetska rezonancija (MRI) preferiraju se za bolesnike sa sumnjom na

DVT kod kojih ultrazvučni nalaz nije dokazao DVT i digitalna suptrakcijska venografija je kontraindicirana. Još jedna prednost CT-a i MRV-a je mogućnost identifikacije temeljnih anatomskih abnormalnosti i opstrukcija torakalnog izlaza (npr. zloćudna bolest) (7).

#### **3.1.4. Liječenje primarnog i sekundarnog DVT-a gornjih ekstremiteta**

Ciljevi liječenja DVT-a su ublažavanje akutnih simptoma uzrokovanih opstrukcijom vena, prevencija komplikacija DVT-a (npr. plućna embolija, posttrombotski sindrom) i prevencija recidiva. Suportivno liječenje treba ponuditi svim pacijentima s DVT-om. Ovaj tretman se sastoji od elevacije odgovarajućeg ekstremiteta, odmora, analgezije i postupne kompresije. U slučaju infekcije potrebno je primijeniti lokalno i/ili sustavno antibiotsko liječenje (7).

Osim suportivne skrbi, svim bolesnicima s primarnim DVT-om potrebno je dati antikoagulantnu terapiju heparinom male molekularne težine ili fondaparinuksom nakon koje slijede antagonisti vitamina K tijekom 3-6 mjeseci, osim ako nije kontraindicirana (2,7). Za bolesnike s rekurentnim DVT-om ili trombofilijom treba razmotriti doživotnu antikoagulantnu terapiju. U bolesnika koji imaju kontraindikacije za antikoagulantno liječenje može se razmotriti ugradnja perkutanog filtra (kišobrana) u gornju šuplju venu (SVC). Insercija kišobrana može spriječiti plućnu emboliju, ali nema učinka na sam tromb i ne može spriječiti posttrombotski sindrom (2,3,7). Trenutno se zbog neizvjesnih prednosti SVC filtara ovi filtri rijetko koriste. SVC filteri trebaju biti rezervirani za određene pacijente koji nemaju drugih terapijskih mogućnosti (7). Sama antikoagulacija može biti prikladna za bolesnike koji se javljaju više od 2 tjedna nakon početka simptoma (kronični DVT) ili za bolesnike s vrlo blagim simptomima (2,3). Za sve ostale primarne pacijente s DVT-om potrebno je primijeniti trombolitičko liječenje temeljeno na kateteru, uzimajući u obzir rizik od krvarenja u visokorizičnih bolesnika (7,8). Cilj trombolitičke terapije je otopiti tromb, minimizirati oštećenje endotela, smanjiti upalu i uspostaviti prohodnost trombotične vene.

Rana tromboliza i dekompresija izlaza prsnog koša uz antikoagulaciju indicirana je u primarnoj trombozi dubokih vena gornjih ekstremiteta (1,3,7).

Kod DVT povezane s kateterom, rizik od posttrombotičkog sindroma niži je u usporedbi s onim opaženim u bolesnika s primarnim DVT. Stoga je glavni terapijski modalitet za bolesnike s DVT-om povezanim s kateterom antikoagulacija (bez trombolize) tijekom 3-6 mjeseci. Kada kateter ostaje na mjestu, ili u bolesnika s malignom bolešću, treba razmotriti antikoagulaciju tijekom duljeg vremenskog razdoblja. Trombolitičko liječenje može se uzeti u obzir samo za određene bolesnike s DVT povezanim s kateterom; to jest, oni koji imaju akutnu tešku simptomatsku DVT, nizak rizik od krvarenja i dug životni vijek uz potrebnu rigoroznu upotrebu ruku. Kateter može ostati na mjestu ako je obavezan, funkcionalan, dobro postavljen i ako nije zaražen. Međutim, ako se simptomi ne poboljšaju antikoagulacijom, kateter treba ukloniti. U slučajevima s ograničenim mogućnostima alternativnog umetanja katetera, spašavanje ili otvaranje trombotičkog katetera trombolizom nije obavezno (7).

Međutim, u bolesnika s prethodnom DVT gornjih ekstremiteta, trombofilija sprječava razvoj posttrombotičkog sindroma. Trombolitičko liječenje smanjuje stopu posttrombotičkog sindroma za 60% u usporedbi s liječenjem samo antikoagulantima. Da bi bila učinkovita, trombolitičku terapiju treba započeti rano, unutar 24 sata od dijagnoze. Tromboliza primijenjena putem katetera postavljenog u baziličnu venu mnogo je bolja od sistemske trombolize, jer dovodi do veće stope prohodnosti vena s nižim rizikom od krvarenja. Lijek izbora je alteplaza, koja se daje brzinom od 0,01 mg/kg/sat do ukupne doze od 20-25 mg. Prosječno trajanje trombolitičkog liječenja je 24 do 72 sata, ovisno o opsegu i opterećenosti tromba. Mogu se koristiti i drugi agensi kao što su urokinaza, streptokinaza, tkivni aktivator plazminogena (tPA) ili reteplaza. Budući da trombolitička terapija može dovesti do aktivacije trombocita, uvijek je treba pratiti i antikoagulantima i aspirinom (2,3,). Procjena prohodnosti vene venografijom 12-24 sata nakon trombolitičke terapije indicirana je za razmatranje nastavka trombolitičkog liječenja ako se tromb nije pravilno otopio. Kiruršku dekompresiju torakalnog izlaza treba razmotriti u svih bolesnika s primarnim DVT-

om s niskim kirurškim rizikom. Potrebno ju je učiniti što je prije moguće, ali ne prije 2 sata nakon završetka trombolitičke terapije (7).

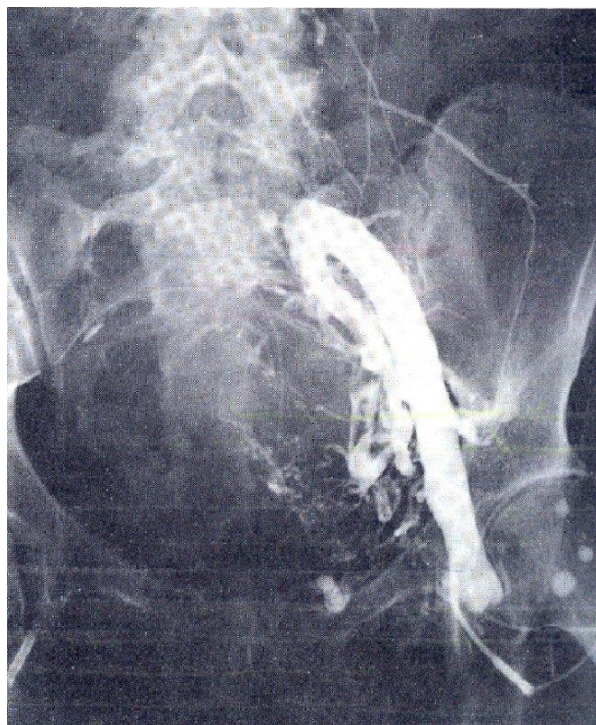
Kirurški zahvati dekompresije torakalnog izlaza relativno su sigurni, ali komplikacije poput pneumotoraksa, hemotoraksa, ozljede brahijalnog pleksusa, ozljede dugog torakalnog živca i ozljede arterija mogu se pojaviti u oko 1-2% pacijenata. Nedavno se pokazalo da je perkutana mehanička trombektomija (PMT) s ciljem uklanjanja tromba vrlo učinkovita u liječenju DVT gornjih ekstremiteta. PMT se može provesti mlazom velike brzine (npr. AngioJet, Possis Medical, Minneapolis, MN, SAD) ili mehaničkom disperzijskom žicom (npr. Trellis-8, Bacchus Vascular, Santa Clara, CA, SAD). PMT se može koristiti samostalno ili s farmakološkom trombolizom temeljenom na kateteru (farmakomehanička tromboliza). Glavna nuspojava potonjeg liječenja je krvarenje u 3-4% liječenih bolesnika. Druga terapijska mogućnost je balon angioplastika sa stentiranjem (7).

### **3.1.5. Prevencija DVT-a gornjih ekstremiteta**

Duboka venska tromboza ruke je rijetko stanje do kojeg dođe najčešće zbog postavljenog centralnog venskog katetera.

Preventivne mjere koje možemo primijeniti su:

- primjena niskomolekularnog heparina (NMH)
- intermitentna pneumatska kompresija
- aktivne i pasivne vježbe ruku
- povremena masaža ruku kako bi poboljšali cirkulaciju (10,11).



Slika 2. Venografija

Izvor: [<https://www.stetoskop.info/zdravlje-starih/tromboza-dubokih-vena>]

### **3.2. PREVENTIVNE METODE U JIL-u**

U bolesnika sa sumnjom na prvu pojavu venske tromboze preporučuje se ne provoditi cjelokupnu dijagnostičku obradu, već napraviti D-dimer test (12).

*Značajni čimbenici rizika su:*

- Velike traume (politraume, moždani i srčani udar)
- Veliki ortopedski zahvati (kuk i koljeno)



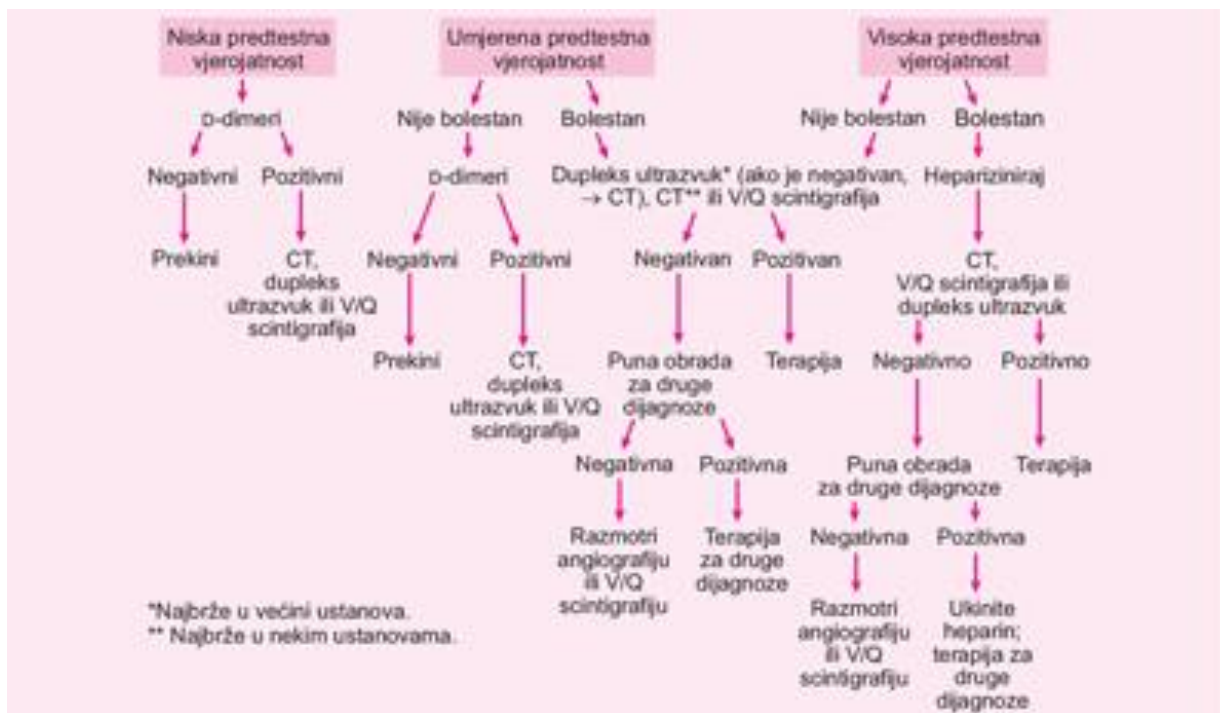
- Fraktura (kuk i noga)
- Oštećenje kralježnične moždine
- Onkološke operacije (12).

*Umjereni čimbenici rizika su:*

- Prethodne venske tromboembolije
- Trombofilija
- Trudnoća
- Središnji venski kateter
- Oralni kontraceptivi i hormonsko nadomjesno liječenje (12).

*Slabi čimbenici rizika:*

- Varikozne vene
- Dugotrajno putovanje (sjedenje)
- Debljina
- Dob (12).



Slika 3. Dijagnostički postupnik pri sumnji na DVT

Izvor: [<http://www.msd-prirucnici.placebo.hr/msd-prirucnik/pulmologija/plucna-embolija>]

### 3.2.1. Zadaća medicinske sestre kod duboke venske tromboze

Zadaće koje medicinska sestra ima kod prevencije DVT-a su mnoge. Medicinska sestra sudjeluje u preventivnim metodama koje se koriste u jedinici intenzivnog liječenja za sprječavanje duboke venske tromboze. Sestre sudjeluju u postavljanju kompresivne terapije, postavljanju IPC uređaja te daju medikamentoznu terapiju. Također vrše i razne edukacije kako bi bolesnicima olakšale i naučile ih pravilnoj brizi za svoju bolest.

### 3.2.2. Uloga medicinske sestre kod duboke venske tromboze

Kompresivna terapija treba biti prilagođena svakom bolesniku individualno, u jačini kompresije i u izboru pomagala. Kratko-elastični zavoj je kompliciraniji za postavljanje od dugo-elastičnog zavoja, te ga postavljaju liječnici ili educirane medicinske sestre. Najčešće ga postavljaju dvije medicinske sestre, jedna sestra pridržava nogu dok druga postavlja potrebnu kompresiju na bolesnikovu nogu. Povoji se najčešće nose nekoliko dana (dok otok ne splasne). Ukoliko bolesnik koristi dugo-elastične zavoje potrebna je edukacija njega i njegove obitelji o pravilnom postavljanju kompresivne terapije. U slučaju preboljele duboke venske tromboze preporučuje se svakodnevno nošenje elastičnih čarapa koje sprječavaju ponovno oticanje nogu. Preporuka za bolesnika je da nogu drži u povišenom položaju (jastuk ispod noge) (13,14).

Medicinska sestra mora poznavati činitelje zbog kojih dolazi do nastanka DVT-a, te mjere koje se koriste u sprječavanju istih, važno je na vrijeme uočiti nastanak tromboze i provesti odgovarajuće postupke u njezi. Uloga medicinske sestre kod postavljanja kompresivne terapije je u dogovoru sa liječnikom izabrati odgovarajuću terapiju i veličinu elastičnih zavoja koji će se koristiti ovisno o veličini bolesnikove noge i edema. Treba posebno obratiti pozornost na njegu kože bolesnika. Kako ne bi došlo do većih oštećenja, poželjno je kožu svaku noć mazati kremom za njegu kože te educirati bolesnika i obitelj o tome. Čarape se koriste oko 4-6 mjeseci nakon čega je potrebno izvršiti novo mjerenje zbog potencijalnog smanjenja edema (14,15).

### 3.2.2.1. Kompresivna terapija

Provođenje kompresivne terapije nije zahtjevan postupak, izvodi se tako što se vanjskim pritiskom kompresijskog pomagala na određeni dio tijela povećava venski protok. Venska tromboembolija (VTE) vodeći je uzrok intrahospitalnog morbiditeta i mortaliteta, osobito u bolesnika na jedinicama intenzivnog liječenja (JIL). Hiperkoagulabilnost, venska staza i vaskularna ozljeda, ali i česta uporaba katetera visoke koagulabilnosti i ekstrakorporalnih potpornih uređaja predisponiraju ovu skupinu bolesnika za tromboembolijske komplikacije. Stoga su učinkovite strategije za prevenciju tromboze koje ne uzrokuju prekomjerno krvarenje najvažnije kod kritično bolesnih pacijenata. S obzirom na višestruku uzročnu patogenezu venske tromboze, i farmakološke strategije s antikoagulantnim lijekovima i mehaničke strategije s uređajima koji smanjuju venski zastoj donjih udova istiskivanjem krvi smanjuju stopu VTE (15,16).

*Ciljevi kompresivne terapije su:*

- Smanjenje otoka nogu
- Poticanje volumena krvi prema središnjim dijelovima tijela
- Smanjenje obrnutog tijeka krvi
- Ubrzanje venskog protoka (16).

*Pomagala kompresivne terapije su:*

- kompresivne čarape (emitiraju raspodjelu venskog tlaka)
- dugo-elastični zavoji (mijenjaju se svakodnevno)
- kratko-elastični zavoji (prevencija DVT-a kod ležećih bolesnika, mijenjaju se od 1-7 dana) (16).

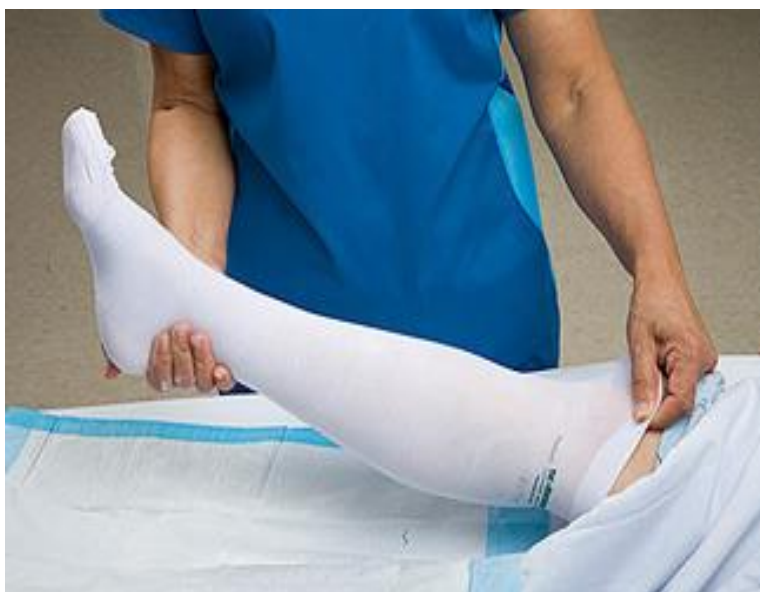Vrste čarapa	Jačina kompresije (mm Hg)	Indikacije: limfedem i stadiji kronične venske bolesti
Preventivne	< 15 mm Hg	Stadij C0
Razred 1	15- 21 mm Hg	Stadij C1
Razred 2	23-32 mm Hg	Stadij C2,C3,C4,C5,C6
Razred 3	34- 46 mm Hg	Stadij C4,C5,C6,limfedem
Razred 4	>49 mm Hg	limfedem

Tablica 1. Tipovi čarapa s obzirom na jačinu kompresije

### *Kompresivne čarape*

Kompresivne čarape su posebno izrađene, pripijene, rastezljive čarape koje nježno stišću nogu. Kompresijske ili tlačne čarape stežu se oko gležnja i opuštaju se kako se penju uz nogu. Pritisak ovih čarapa na vaše noge pomaže boljem radu krvnih žila. Arterije koje dovode krv bogatu kisikom do vaših mišića mogu se opustiti, tako da krv slobodno teče. Vene dobivaju poticaj gurajući krv natrag u srce. Budući da krv neprestano cirkulira, teže joj se nakupiti u venama i napraviti ugrušak. Za DVT, većina čarapa ide malo ispod koljena. Čarape bi trebale biti udobne, ali ne i bolno stegnute (16).

Za obuvanje kompresijskih čarapa, čarapu treba stisnuti prema dolje i podignuti je kao tajice. Za pomoć pri obuvanju dobro je upotrijebiti gumene ili silikonske rukavice koje će omogućiti dodatno prianjanje i stavite kompresijske čarape ili rukav preko žičanog okvira, a zatim gurnuti stopalo unutra (15,16).



Slika 4. Kompresivne čarape

Izvor: [<https://comprogear.com/ted-hose-vs-compression-stockings/>]

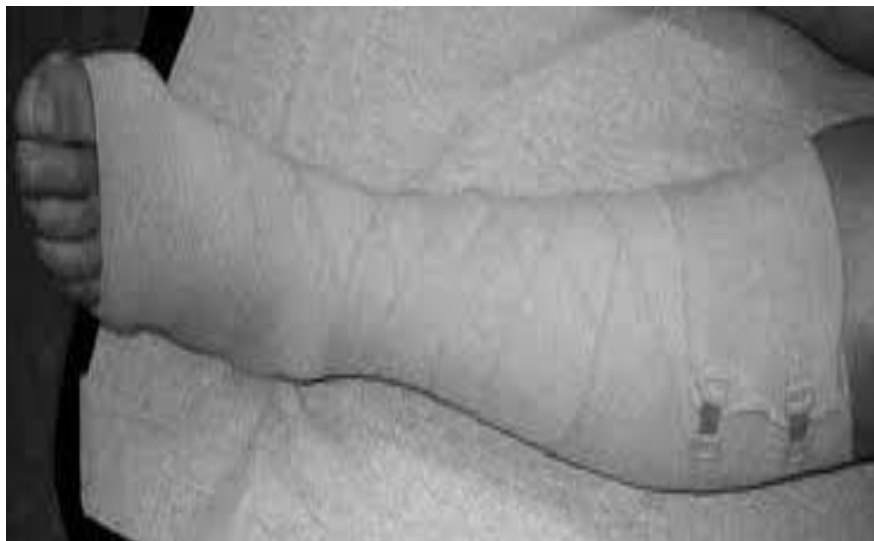#### *Dugo-elastični zavoji*

Najprimjereniji zavoji za postizanje kompresije su širine 10 cm i duljine 10 m. Postavljaju se u obliku „smreke” ili „klasa“, a također se mogu postaviti i kružno, međutim tim načinom smanjuje se sila kompresije (16).

#### *Postavljanje kompresijske terapije*

- Glavu zavoja okrenuti prema gore
- Zavoj se postavlja na bazi prstiju noge, preko pete (prvi zamotaj ide sredinom pete), a potom još dva-tri zamotaja preko pete pa sve do ispod koljena
- Zavoji se prekrivaju za polovinu ili dvije trećine
- Najjača kompresija odnosno pritisci ispod zavoja moraju biti u visini gležnja (15).

Ponekad su potrebna 2 zavoja za dobru kompresiju, drugi zavoj se postavlja na isti način. Kontraindikacija za postavljanje ovog zavoja su smetnje arterijske cirkulacije (15).



Slika 5. Postavljena kompresijska terapija

Izvor: [<https://hrcak.srce.hr/file/178276>]

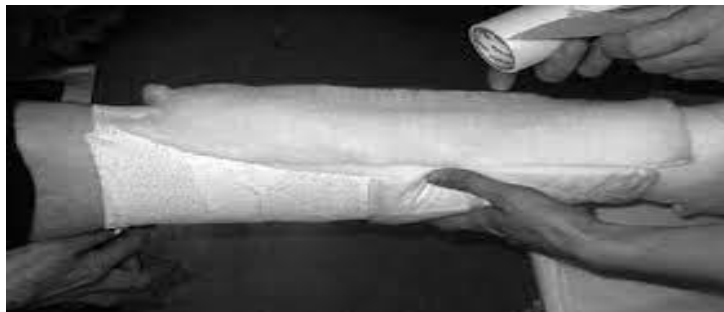#### *Kratko-elastični zavoji*

Koriste se kod venske tromboze, limfedema, hipostatskog dermatitisa, flebedem, tromboflebitis, kod skleroterapije. Kontraindikacija za ovaj zavoj je kritična ishemija (gležanjanski indeks ispod 0,5) (14).

### *Postavljanje kratko-elastičnog zavoja*

Na nogu se postavi sintetička vata koja se slaže u slojevima u obliku piramide za zaštitu kože u području potkoljenične jame i skočnog zgloba. Princip je taj da imamo dva različita zavoja, širine 10 cm i duljine 2,5 m. Jedan od njih je rastežljiv samo po duljini (za potkoljenicu), a drugi i po širini i po duljini (za ruku i bedro).

Postavljanje se počinje zavojem koji je rastezljiv po duljini (samo za kompresiju potkoljenice) tako što je početak zavoja na strani pete, zatim sredina zavoja prelazi preko fleksorne strane skočnog zgloba, a onda preko sredine pete prema dolje i prema stopalu do prstiju. Nakon toga nastavljamo u obliku osmice natrag preko pete, te kružno na potkoljenicu do ispod koljena. Drugi zavoj se upotrebljava za postizanje kompresije na bedru, a njega postavljamo tako što počinjemo ispod koljena, na mjestu gdje smo sa prethodnim zavojem završili i kružno ga stavljamo prema bedru. Kod opsežnog edema se ispod tih zavoja postavi se zavoj širine 10 cm, koji između dva sloja ima nalijepljene pjenaste jastučice. Zavoj se pričvrsti svilenom trakom posvuda gdje se nalaze završetci zavoja (14,15,16).



Slika 6. Postavljanje kratko-elastičnog zavoja

Izvor: [<https://hrcak.srce.hr/file/178276>]



### 3.2.2.2. Intermitentna pneumatska kompresija

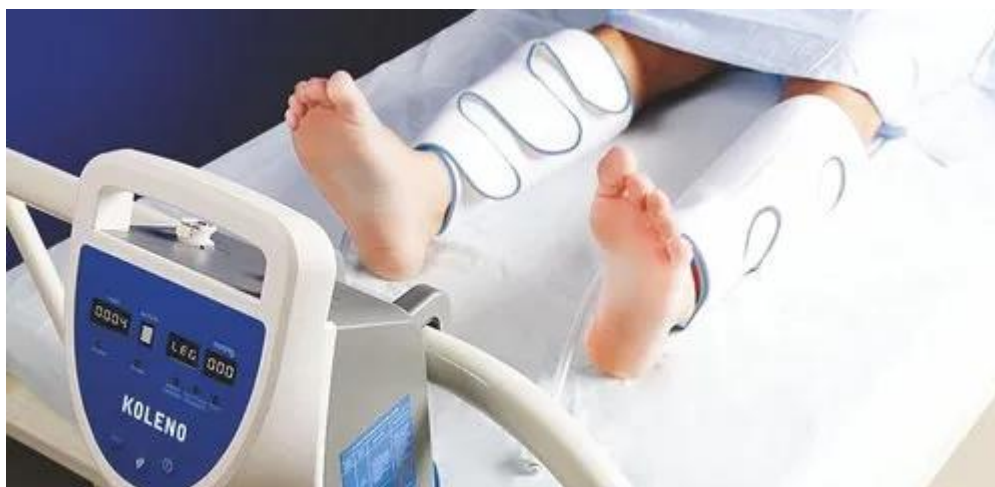Uređaji za pneumatsku kompresiju koriste se u medicinskom liječenju oteklina od ranog početka 1950-ih- Početni IPC uređaji bile su pumpe s jednokomornom tlačnom manžetom koja je primjenjivala jednoliku razinu kompresije na cijeli ud. Segmentirani kompresijski uređaji razvijeni su 1970-ih i na kraju su tehnološki evoluirali kako bi omogućili gradijent tlaka, pri čemu je tlak u distalnim komorama viši nego u proksimalnim komorama i omogućio je sekvencijalni mehanizam distalne do proksimalne primjene tlaka (17). Posljednjih su godina napredni uređaji za pneumatsku kompresiju još više napredovali u svojoj sofisticiranosti i omogućuju digitalno programiranje za oponašanje tehnika ručne limfne drenaže i promicanje čišćenja tekućine iz proksimalnog dijela trupa i ekstremiteta. Napredni IPC uređaji imaju aparate koji mogu tretirati trup kao i udove (17,18).

IPC sastavljen je od 6-kanalnog out-put uređaja i par nogu sa 6 zračnih jastuka, manžetama s dodatnim patentnim zatvaračem (ruka ili remen na raspolaganju ako je potrebno), i ima šest načina rada (način A ~ F), svaki tlak u komori se može podesiti 0 ~ 240mmHg (1 mm Hg = 0.133 kPa), najduže vrijeme obrade je 99 minuta, tretman se može povezati na dva rukava (manžete) u isto vrijeme. Kroz izmjenično napuhavanje i ispuhavanje zračnih jastuka s manžetama, jedan po jedan na dovoljan ritam, sustav pruža dinamičnu, snažnu i udobnu masažu za korisnika, pomaže cirkulaciju krvi i limfe i donosi višestruke funkcije za tijelo (17). Uređaj održava protok krvi, što pomaže u sprječavanju problema poput krvnih ugrušaka i duboke venske tromboze (DVT). Uređaji s povremenom pneumatskom kompresijom (IPC) su rukavi na napuhavanje koji se nose na listovima (potkoljenicama). Rukavi se napuhuju svakih 20 do 60 sekundi, a zatim se ispuhuju. Osjećaj je poput masaže nogu. IPC uređaj se također može nazvati uređajem za sekvencijalno sažimanje (SCD) (18).

Pokreti napuhavanja i ispuhavanja IPC uređaja podržavaju cirkulaciju. Zdravo kretanje krvi u tijelu sprječava stvaranje krvnih ugrušaka. Kada se rukavi stisnu, to pomaže krvi da se kreće kroz tijelo do srca. Kada se opuste, krv bogata kisikom teče u arterije nogu. Rukavi također pomažu tijelu osloboditi tvari koje mogu spriječiti stvaranje ugrušaka. DVT se obično formira u jednoj od vena bedra ili potkoljenice. Uređaji za povremenu pneumatsku

kompresiju pomažu spriječiti DVT i druge krvne ugruške. Uređaj se najčešće koristi kod bolesnika koji su imali moždani udar ili imaju ozljede glave. IPC uređaji mogu izazvati iritaciju kože i, u rijetkim slučajevima, oštećenje živaca ili ozljedu pritiskom (18,19).

IPC uređaj se najviše koristi kod bolesnika sa traumama glave ili kod onih koji su preživjeli moždani udar. Venska tromboembolija je otkrivena u 20-42% bolesnika u bolnici koji su imali moždani udar. Nakon moždanog udara, graduirane kompresijske čarape nisu učinkovite, a smjericama preporučena strategija selektivne uporabe antikoagulansa u bolesnika s visokim rizikom od venske tromboembolije i nizak rizik od krvarenja nemoguće je postići u praksi zbog preklapanja čimbenika koji predviđaju vensku tromboemboliju i onih koji predviđaju rizik od krvarenja. Ispitivanje CLOTS 3 pokazalo je da je IPC (isporuka sekvencijalne cirkumferentne kompresije preko rukava s učestalošću određenom vremenom venskog punjenja) primijenjena na nepokretne pacijente s moždanim udarom sigurna i smanjuje rizik od proksimalne DVT, simptomatski DVT (proksimalni ili potkoljениčki) i sve DVT (simptomatski ili asimptomatski, proksimalni ili potkoljениčki). IPC umjereno dobro podnosi i da bi čak mogao poboljšati preživljenje nakon moždanog udara. Primjena IPC-a također je smanjila incidenciju plućne embolije s 2,5 na 1,2%. Jedno randomizirano ispitivanje na neurokirurškim pacijentima pokazalo je da prijenosni uređaj za kompresiju potkoljenice smanjuje asimptomatsku DVT potkoljenice u većoj mjeri od uobičajene trombopofilakse, ali samo 30% pacijenata koristilo ju je barem 50% vremena, a 23% pacijenata prekinulo je uređaja prerano (4).



Slika 7. IPC

Izvor: [<https://www.indiamart.com/proddetail/koleno-dvt-prevention-intermittent-pneumatic-compression-device-23234582273.html>]

### 3.2.2.3. Medikamentozna prevencija

Za medikamentoznu prevenciju u JIL-u, koristi se niskomolekularni heparin (LMWH) koji može, a i ne mora biti u kombinaciji sa antikoagulansima koji se piju oralno. LMWH su antikoagulansi koji djeluju inhibicijom konačnog zajedničkog puta koagulacijske kaskade. Cilj koagulacijske kaskade je pretočiti krv u ugrušak, čime se sprječava krvarenje. Konačni zajednički put je pretvorba fibrinogena u fibrin djelovanjem trombina. LMWH inhibira koagulaciju aktiviranjem antitrombina III. Antitrombin III veže se za faktor Xa i inhibira ga. Pritom sprječava aktivaciju konačnog zajedničkog puta; Inaktivacija Xa znači da se protrombin ne aktivira u trombin, čime se fibrinogen ne pretvara u fibrin za stvaranje ugruška. LMWH je mali fragment većeg mukopolisaharida, heparina (20). LMWH se daje supkutanom injekcijom. Pacijenti često preferiraju oralnu alternativu jer ne vole injekcije, osobito one koje si sami daju, žale se na bol ili krvarenje nakon injekcije. U usporedbi s heparinom, LMWH imaju dulji poluživot, pa je doziranje predvidljivije i može biti rjeđe,

najčešće jednom dnevno. Međutim, pacijenti s visokom tjelesnom težinom trebat će veće doze, a ponekad i dvije doze dnevno, ovisno o preporuci liječnika (21).

Kao antikoagulans, glavni rizik od LMWH je krvarenje. Liječenje krvarenja povezanog s LMWH uključuje prekid primjene lijeka i davanje protamin sulfata, snažnog proteina koji stvara jaku vezu s heparinom stvarajući neaktivni kompleks. Zbog krvarenja, potrebno je svakodnevno vađenje krvi za koagulacijske testove (20).

Uloga medicinske sestre u primjeni medikamentozne prevencije u bolnici je:

- izbjegavati primjenu intramuskularnih i intravenskih injekcija
- promatrati kožu i sluznice
- uočiti na vrijeme znakove unutarnjeg krvarenja (hematurija, melena)
- primijeniti propisanu terapiju
- imati u pripremi preparate vitamina K radi krvarenja (21).

Ako se pacijent otpušta kući, tada medicinska sestra mora obaviti edukaciju o pravilnoj primjeni niskomolekularnog heparina / oralnih antikoagulansa, edukaciju o komplikacijama antikoagulantne terapije te o važnosti pravilnog nošenja i korištenja kompresivnih zavoja / čarapa. Također treba upozoriti bolesnika o mogućoj promjeni boje urina u crveno-narančastu zbog primjene oralnih antikoagulansa (20,21).

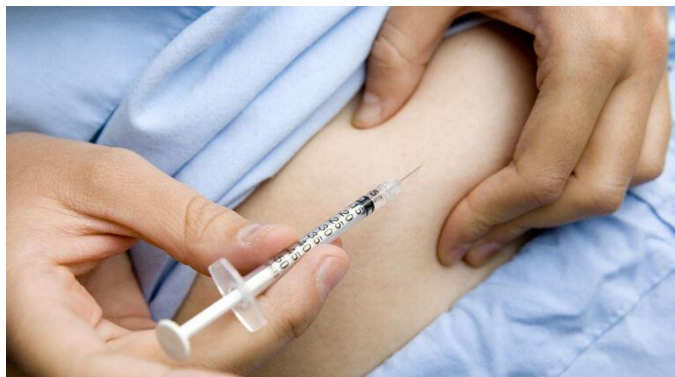LIJEK	DOZIRANJE	INTERVAL
Enoksparin (sc.)	1,0 mg/kg 1,5 mg/kg	Svakih 12 h jednom na dan
Dalteparin (sc.)	100 i. J./kg 200 i. j./kg	Svakih 12 h jednom na dan
Nadroparin (sc.)	86 i. j./kg 170 i. j./kg	Svakih 12 h jednom na dan
Fondaparinkus (sc.)	5mg (tj. masa 50 kg) 7,5 mg (tj. masa 50-100 kg) 10 mg (tj. masa veća od 100 kg)	Jednom na dan
Nefrakcionirani heparin iv.	Bolus 80 IU/kg infuzija 18 IU/kg/h	Bolus iv. infuzija

Tablica 2. Liječenje heparinom

### *Pravilna primjena subkutane injekcije*

Lijek se aplicira u masno tkivo ispod kože. Igla ne smije pogoditi mišić, krvnu žilu ili kost. Subkutana injekcija se najčešće daje u trbuh, ali može se primijeniti i na rukama (nadlaktica) ili prednjoj strani bedara (22).

1. Pripremiti bolesnika, materijal i sebe.
2. Pregledati mjesto uboda (mora biti bez hematoma, svaki put drugo ubodno mjesto)
3. Dezinficirati mjesto uboda, stisnuti kožu između palca i kažiprsta te pod kutom od 45 stupnjeva aplicirati lijek.
4. Ne utrljavati lijek



Slika 8. Primjena subkutane injekcije

Izvor: [[https://www.cybermed.hr/clanci/inzulinska\\_pumpa](https://www.cybermed.hr/clanci/inzulinska_pumpa)]

## 4. ZAKLJUČAK

Duboka venska tromboza (DVT) je krvni ugrušak koji nastaje u dubokoj veni; odnosno vena koja nije na površini kože. DVT se može pojaviti bilo gdje, ali se najčešće vidi u nozi. Najozbiljnija komplikacija DVT je plućna embolija, što je kada se komad krvnog ugruška odvoji i zadrži u plućima. To uzrokuje ozbiljnu bolest i potencijalno je opasno po život.

Osim plućne embolije, komplikacija koja se može razviti je posttrombotički sindrom. Komplikacije treba znati razlikovati od DVT-a po simptomima, a simptomi koji su karakteristični za duboku vensku trombozu su bolovi u nogama, oticanje najčešće jedne noge, promjena boje noge i mnogi drugi. Svake godine otprilike 1 do 3 od svakih 1000 odraslih osoba razvije DVT ili plućnu emboliju, a do 300 000 ljudi umre svake godine od posljedica DVT/PE. To je treća najčešća krvožilna bolest, iza srčanog i moždanog udara. Akutna DVT/PE može se pojaviti u bilo kojoj dobi, ali je rjeđa kod djece i adolescenata, a češća kod osoba starijih od 60 godina. Više od polovice svih DVT događa se kao posljedica boravka u bolnici zbog medicinske bolesti ili nakon kirurških zahvata. Razlog zašto je DVT češći nakon boravka u bolnici je taj što većinu vremena ležite u krevetu umjesto da se krećete kao inače. Kod duboke venske tromboze najvažnija je njena prevencija u kojoj medicinske sestre imaju važnu ulogu, ako ne i najvažniju. Svaka medicinska sestra mora primjenjivati metode koje se koriste u prevenciji (npr. mijenjanje položaja, pasivne i aktivne vježbe udova, elevacija nogu, masaža nogu...).

DVT je čest na jedinicama intenzivne skrbi, ali postoje mnogi načini i uređaji koji pomažu u sprječavanju iste. Ako ipak dođe do tromboze, medicinske sestre i liječnici zajedničkim snagama primjenjuju različite načine liječenja ovisno o stanju bolesnika, educiraju bolesnika i njihove obitelji kako bi poboljšali kvalitetu i osigurali bolji i sigurniji način života.

## 5. LITERATURA

1. Bagarić I, Liječenje venskih tromboembolija, diplomski rad [Datum pristupa: 12.06.2022.] Dostupno na: <https://repozitorij.mef.unizg.hr/islandora/object/mef:1892/datastream/PDF/view>
2. Pliva zdravlje, Venska tromboza, priručnik bolesti [Datum pristupa: 14.06.2022.] Dostupno na : <https://www.plivazdravlje.hr/bolest-clanak/bolest/2588/Venska-tromboza.html>
3. Zupančić Šalek S, Antitrombocitno i antikoagulantno liječenje – čimbenici rizika i mehanizam nastanka venske tromboze, pregledni članak [Datum pristupa: 14.06.2022.] Dostupno na: <https://www.kardio.hr/wp-content/uploads/2016/12/86-92.pdf>
4. CLOTS (Clots in Legs Or sTockings after Stroke) Trials Collaboration, Dennis M, Sandercock P, Reid J, Graham C, Forbes J, Murray G. Effectiveness of intermittent pneumatic compression in reduction of risk of deep vein thrombosis in patients who have had a stroke (CLOTS 3): a multicentre randomised controlled trial. *Lancet*. 2013 Aug 10;382(9891):516-24. doi: 10.1016/S0140-6736(13)61050-8. Epub 2013 May 31. Erratum in: *Lancet*. 2013 Aug 10;382(9891):506. Erratum in: *Lancet*. 2013 Sep 21;382(9897):1020. PMID: 23727163.
5. Di Nisio M, van Es N, Büller HR. Deep vein thrombosis and pulmonary embolism. *Lancet*. 2016 Dec 17;388(10063):3060-3073. doi: 10.1016/S0140-6736(16)30514-1. Epub 2016 Jun 30. PMID: 27375038.
6. Streiff MB, Agnelli G, Connors JM, Crowther M, Eichinger S, Lopes R, McBane RD, Moll S, Ansell J. Guidance for the treatment of deep vein thrombosis and pulmonary embolism. *J Thromb Thrombolysis*. 2016 Jan;41(1):32-67. doi: 10.1007/s11239-015-1317-0. Erratum in: *J Thromb Thrombolysis*. 2016 Apr;41(3):548. PMID: 26780738; PMCID: PMC4715858.
7. Mustafa J, Asher I, Sthoeger Z. Upper Extremity Deep Vein Thrombosis: Symptoms, Diagnosis, and Treatment. *Isr Med Assoc J*. 2018 Jan;20(1):53-57. PMID: 29658209.



8. Chan TK. Deep vein thrombosis. *Hong Kong Med J*. 2002 Dec;8(6):392-3. PMID: 12459593.
9. ESICM, What is intensive care, pregledni članak [Datum pristupa: 12.07.2022.] Dostupno na: <https://www.esicm.org/patient-and-family/what-is-intensive-care/>
10. Howard L. Acute pulmonary embolism. *Clin Med (Lond)*. 2019 May;19(3):243-247. doi: 10.7861/clinmedicine.19-3-247. Erratum in: *Clin Med (Lond)*. 2019 Jul;19(4):359. PMID: 31092519; PMCID: PMC6542219.
11. Wilbur J, Shian B. Diagnosis of deep venous thrombosis and pulmonary embolism. *Am Fam Physician*. 2012 Nov 15;86(10):913-9. PMID: 23157144.
12. Bošnjak V., Zdravstvena njega bolesnika s dubokom venskom trombozom, završni rad [Datum pristupa: 20.07.2022.] Dostupno na: <https://core.ac.uk/download/pdf/233031872.pdf>
13. Kayssi A, Roche-Nagle G. Postthrombotic syndrome. *CMAJ*. 2014 Jan 7;186(1):62. doi: 10.1503/cmaj.130085. Epub 2013 Jul 8. PMID: 23836859; PMCID: PMC3883826.
14. Banfić Lj., Smjernice za dijagnozu, liječenje i sprječavanje venske tromboze, pregledni članak [Datum pristupa: 21.07.2022.] Dostupno na: <https://hrcak.srce.hr/file/244171>
15. Planinšek T., Huljev D., Postavljanje kompresijske terapije, pregledni članak [Datum pristupa: 03.08.2022.] Dostupno na : <https://hrcak.srce.hr/file/178276>.
16. Vandenbrielle C, Van der Linden L, Vanassche T, Verhamme P. Intermittent pneumatic compression on top of pharmacological thromboprophylaxis in intensive care: added value or added cost? *J Thorac Dis*. 2019 May;11(5):1734-1737. doi: 10.21037/jtd.2019.05.31. PMID: 31285861; PMCID: PMC6588791.
17. Feldman, J. F., Stout, N. L., Wanchai, A., Stewart, B. R., Cormier, J. N., & Armer, J. M. (2012). Intermittent pneumatic compression therapy: a systematic review. *Lymphology*, 45(1), 13-25.
18. Tran K, Argáez C. Intermittent Pneumatic Compression Devices for the Management of Lymphedema: A Review of Clinical Effectiveness and Guidelines [Internet].

Ottawa (ON): Canadian Agency for Drugs and Technologies in Health; 2017 May 12. PMID: 29553689.

19. Jara-Palomares L, Marin-Romero S, Asensio-Cruz MI, Elias-Hernandez T, Otero-Candelera R. Intermittent pneumatic compression plus pharmacological thromboprophylaxis to prevent deep vein thrombosis. *J Thorac Dis.* 2019 May;11(5):1731-1733. doi: 10.21037/jtd.2019.05.38. PMID: 31285860; PMCID: PMC6588769.
20. Šatrak Višak M. Zdravstvena njega bolesnika sa dubokom venskom trombozom, završni rad [ Datum pristupa: 07.09.2022.] Dostupno na: <https://zir.nsk.hr/islandora/object/unin%3A2083/datastream/PDF/view>
21. Zee AA, van Lieshout K, van der Heide M, Janssen L, Janzing HM. Low molecular weight heparin for prevention of venous thromboembolism in patients with lower-limb immobilization. *Cochrane Database Syst Rev.* 2017 Aug 6;8(8):CD006681. doi: 10.1002/14651858.CD006681.pub4. PMID: 28780771; PMCID: PMC6483324.
22. Usach I, Martinez R, Festini T, Peris JE. Subcutaneous Injection of Drugs: Literature Review of Factors Influencing Pain Sensation at the Injection Site. *Adv Ther.* 2019 Nov;36(11):2986-2996. doi: 10.1007/s12325-019-01101-6. Epub 2019 Oct 5. PMID: 31587143; PMCID: PMC6822791.

## 6. ŽIVOTOPIS

### OSOBNI PODACI:

IME I PREZIME: Ivana Grabovac

DATUM I MJESTO ROĐENJA: 23. lipnja 2000. g., Split, Hrvatska

DRŽAVLJANSTVO: hrvatsko

ADRESA: 21 264 Proložac Donji, Hrvatska

E-ADRESA: [ivanagrabovac0@gmail.com](mailto:ivanagrabovac0@gmail.com)

### OBRAZOVANJE:

- 2007. – 2015. – Osnovna škola Proložac Donji
- 2015. – 2019. – Zdravstvena škola – smjer: farmaceutski tehničar, Split
- 2019. – 2022. – Sveučilišni odjel zdravstvenih studija, Sveučilište u Splitu, smjer: sestринство

### RADNO ISKUSTVO:

- 2022- konobarica u Caffè bar Toni Benz

### ZNANJA I VJEŠTINE:

- Vozač B kategorije
- Aktivno služenje engleskim jezikom

### OSTALE AKTIVNOSTI:

- svibanj 2022. – sudjelovanje u tečaju kardiopulmonalne reanimacije