

# Kompjuterizirana tomografija srca

---

Vrtičević, Ivana

Undergraduate thesis / Završni rad

2022

Degree Grantor / Ustanova koja je dodijelila akademski / stručni stupanj: **University of Split / Sveučilište u Splitu**

Permanent link / Trajna poveznica: <https://um.nsk.hr/um:nbn:hr:176:700797>

Rights / Prava: [In copyright](#)/[Zaštićeno autorskim pravom.](#)

Download date / Datum preuzimanja: **2024-09-07**



Sveučilišni odjel zdravstvenih studija  
SVEUČILIŠTE U SPLITU

Repository / Repozitorij:

[Repository of the University Department for Health Studies, University of Split](#)



UNIVERSITY OF SPLIT



SVEUČILIŠTE U SPLITU  
Podružnica  
SVEUČILIŠNI ODJEL ZDRAVSTVENIH STUDIJA  
PREDDIPLOMSKI SVEUČILIŠNI STUDIJ  
RADIOLOŠKA TEHNOLOGIJA

**Ivana Vrtičević**

**KOMPJUTORIZIRANA TOMOGRAFIJA SRCA**

**Završni rad**

Split, 2022.

SVEUČILIŠTE U SPLITU  
Podružnica  
SVEUČILIŠNI ODJEL ZDRAVSTVENIH STUDIJA  
PREDDIPLOMSKI SVEUČILIŠNI STUDIJ  
RADIOLOŠKA TEHNOLOGIJA

**Ivana Vrtičević**

**KOMPJUTORIZIRANA TOMOGRAFIJA SRCA  
COMPUTED TOMOGRAPHY OF THE HEART**

**Završni rad / Bachelor's Thesis**

Mentor:  
**Doc. dr. sc. Ivana Štula, dr. med.**

Split, 2022.

## ZAHVALA

*Na kraju prvog dijela svog akademskog puta i nakon prijedene tek prve tri stepenice svog visokoškolskog obrazovanja, imam veliku dužnost zahvaliti se svim suputnicima koji su me pratili i usmjeravali na ovom putovanju, kako obrazovanja, tako i života. Trogodišnje razdoblje koje je uslijedilo 2019. činilo se beskonačno dugo, ali sada, gledajući retrospektivno, usudila bih se reći da je proletjelo kroz tek nekoliko treptaja.*

*Prvenstveno bih željela izraziti veliku zahvalnost svojoj mentorici doc. dr. sc. Ivani Štuli, dr. med. koja mi je svojim smjernicama i znanjem pomogla pri izradi ovog završnog rada. Veliko hvala i svim ostalim profesorima i mentorima koji su se trudili kroz svoja predavanja i vježbe prenijeti mi svoja znanje i vještine.*

*Najveću zahvalu dugujem svojoj obitelji koja me gurala u najtežim trenutcima kako bi nastavak studija bio što lakši i bezbrižniji. Mama, tata i braco, hvala vam na svemu! Posebno najveće hvala mojoj pok. baki Mari koja je oduvijek imala najveću vjeru u mene i pružala mi bezuvjetnu podršku.*

*Veliko hvala mojim prijateljicama i kolegicama Barbari, Iri i Miji s kojima sam dijelila sve radosti i brige posljednje tri godine. Hvala na svakom suosjećanju, veselju nakon dobre ocjene iz ispita, ali i živčanom slomu prije svakog.*

*Hvala svima koji su bili dio početka mog putovanja!*

## TEMELJNA DOKUMENTACIJSKA KARTICA

ZAVRŠNI RAD

Sveučilište u Splitu

Sveučilišni odjel zdravstvenih studija

Radiološka tehnologija

**Znanstveno područje:** Biomedicina i zdravstvo

**Znanstveno polje:** Kliničke medicinske znanosti

**Mentor:** doc. dr. sc. Ivana Štula, dr. med.

### KOMPJUTORIZIRANA TOMOGRAFIJA SRCA

Ivana Vrtičević, 611157

**Sažetak:** Razvojem tehnologije i radiologije kao jedne od temeljnih grana medicine, dijagnostičke pretrage postižu svoj vrhunac i daju sve bolje rezultate. Jedna od najčešćih pretraga u radiologiji jest kompjutorizirana tomografija, koja se za neke pretrage smatra zlatnim standardom. Veliki spektar svojih mogućnosti pokazuje i kod pretraga srca. CA scoring, perfuzije, različite metode procjena stenoze poput fractional flow reserve-a ili transluminalnog atenuacijskog gradijenta, retrospektivno i prospektivno EKG sinkroniziranje samo su neke od mogućnosti kojima ovom pretragom možemo dobiti izvrsne rezultate potrebne za liječenje pacijenta. Kompjutorizirana tomografija srca kao prednost pred drugim radiološkim pretragama ima neinvazivnost, ali i negativan aspekt velike doze ionizirajućeg zračenja. Svakako, unaprijeđenjem tehnologije i redovitom edukacijom radioloških tehnologa i liječnika, doza ionizirajućeg zračenja se sve više reducira. Također, tijekom pretrage je moguća pojava i različitih artefakata uzrokovanih vanjskim utjecajima ili samim pacijentom, no omogućeni su mnogi programi i tehnike za suzbijanje istih.

**Ključne riječi:** artefakti, CA scoring, kompjutorizirana tomografija, koronarografija, perfuzija

**Rad sadrži:** 42 stranice, 8 slika, 3 tablice, 0 priloga, 19 literaturnih referenci

**Jezik izvornika:** hrvatski

## **BASIC DOCUMENTATION CARD**

**BACHELOR  
THESIS**

**University of Split**

**University Department for Health Studies**

**Radiology Technology**

**Scientific area:** Biomedicine and healthcare

**Scientific field:** Clinical medical sciences

**Supervisor:** doc. dr. sc. Ivana Štula, dr. med.

### **COMPUTED TOMOGRAPHY OF THE HEART**

Ivana Vrtičević, 611157

**Summary:** With the development of technology and radiology as one of the fundamental branches of medicine, diagnostic tests reach their peak and give better and better results. One of the most common tests in radiology is computed tomography, which is considered the gold standard for some tests. The wide spectrum of its possibilities also shows itself in cardiac examinations. CA scoring, perfusions, various methods of stenosis assessment such as fractional flow reserve or transluminal attenuation gradient, retrospective and prospective ECG synchronization are just some of the possibilities with which we can obtain excellent results necessary for patient treatment with this examination. Computed tomography of the heart has the advantage over other radiological examinations of non-invasiveness, but also the negative aspect of a large dose of ionizing radiation. Certainly, with the improvement of technology and regular education of radiologic technologists and doctors, the dose of ionizing radiation is increasingly reduced. Also, various artifacts caused by external influences or the patient himself may appear during the examination, but many programs and techniques are available to combat them.

**Keywords:** artifacts, CA scoring, computed tomography, coronography, perfusion

**Thesis contains:** 42 pages, 8 figures, 3 tables, 0 supplements, 19 references

**Original in:** Croatian

# SADRŽAJ

TEMELJNA DOKUMENTACIJSKA KARTICA .....	I
BASIC DOCUMENTATION CARD .....	II
SADRŽAJ .....	III
1. UVOD .....	1
1.1. ANATOMIJA .....	1
1.1.1. ANATOMIJA SRCA .....	1
1.1.2. STIJENKE SRCA .....	2
1.1.3. ARTERIJE SRCA .....	3
1.1.3.1. PLUĆNA ARTERIJA .....	3
1.1.3.2. KORONARNE ARTERIJE .....	4
1.1.3.2.1. DESNA KORONARNA ARTERIJA – RCA .....	4
1.1.3.2.2. LIJEVA KORONARNA ARTERIJA – LMCA .....	4
2. CILJ RADA .....	7
3. RASPRAVA .....	8
3.1. INDIKACIJE ZA MSCT SRCA .....	8
3.2. KONTRAINDIKACIJE ZA PRETRAGU .....	8
3.3. KORONARNE ANOMALIJE .....	8
3.4. CA SCORING .....	10
3.5. SMANJENJE DOZE U CA SCORINGU .....	13
3.6. PRIPREMA ZA MSCT KORONAROGRAFIJA I PROTOKOL PRETRAGE .....	14
3.7. RETROSPEKTIVNO EKG SINKRONIZIRANJE .....	14
3.8. PROSPEKTIVNO EKG SINKRONIZIRANJE .....	15
3.9. ARTEFAKTI .....	16
3.10. MSCT KORONAROGRAFIJA KOD JAKO KALCIFICIRANIH PLAKOVA .....	19
3.11. MSCT KORONAROGRAFIJA KOD STENTOVA .....	19
3.12. STUPANJ STENOZE KORONARNIH ARTERIJA .....	19
3.13. VULNERABILNI PLAKOVI .....	20
3.14. FUNKCIONALNA PROCJENA STENOZE KORONARNIH ARTERIJA MSCT-OM .....	23
3.15. TRANSLUMINALNI ATENUACIJSKI GRADIJENT (TAG) .....	23
3.16. CT PERFUZIJA MIOKARDA .....	26
3.16.1. PRINCIPI DINAMIČKE CT SLIKE PERFUZIJE MIOKARDA .....	26
3.16.2. PROTOKOL SKENIRANJA .....	27

<b>3.16.3. STATIČNA CT PERFUZIJA MIOKARDA S DVIJE ENERGIJE ZRAČENJA (DUAL-CT)</b> .....	28
<b>3.17. FRACTIONAL FLOW RESERVE (FFR)</b> .....	28
<b>3.18. PERIKARD</b> .....	29
<b>3.19. TUMORI SRCA</b> .....	31
<b>3.19.1. PRIMARNI TUMORI</b> .....	31
<b>3.19.2. SEKUNDARNI TUMORI</b> .....	31
<b>3.19.3. CT TEHNIKE SNIMANJA</b> .....	32
<b>3.20. DIJAGNOSTIČKE MOGUĆNOSTI 64-SLOJNE CT KORONAROGRAFIJE U USPOREDBI S KLASIČNOM INVAZIVNOM DETEKCIJOM KORONARNE BOLESTI</b> .....	33
<b>3.21. CT SRCA – QUO VADIS?</b> .....	35
<b>4. ZAKLJUČAK</b> .....	36
<b>5. LITERATURA</b> .....	40
<b>6. ŽIVOTOPIS</b> .....	42



# 1. UVOD

Kompjutorizirana je tomografija digitalna tehnika slikovnog prikaza koja radi na principu ionizirajućeg zračenja. Kolimirani snop zraka u obliku lepeze rezultira aksijalnim (poprečnim) slojevima objekta, zbog čega se u terminologiji može spomenuti i kao kompjutorizirana aksijalna tomografija (CAT). Svoju komercijalnu primjenu započinje 1971. godine te je od tada jedna od najčešćih radioloških pretraga. [1] Za najveći napredak u radiologiji nakon otkrića rendgenskih zraka zaslužni su inženjer Godfrey Hounsfield i matematičar Allen Cormark, koji su ujedno i dobitnici Nobelove nagrade za fiziologiju ili medicinu 1979. godine. Prvi su uređaji bili konstruirani samo za pregled glave i mozga zbog dužine trajanja pregleda, no već druga generacija CT uređaja omogućuje pregled i glave i tijela. Razvoj CT uređaja odvijao se u više faza, stoga je poznato sedam generacija CT uređaja. Generaciju CT uređaja određuje struktura detektora te međusobni odnos i način kretanja rendgenske cijevi i detektora. Danas je ta podjela napuštena jer se u praksi koriste CT uređaji sa spiralnim načinom snimanja i višerednim nizom detektora na CT uređaju, koji se naziva MSCT (*engl. Multi Slice Computed Tomography*). [2]

## 1.1. ANATOMIJA

### 1.1.1. ANATOMIJA SRCA

Srce ili *Cor* središnji je organ krvožilnoga sustava koji prima krv iz cijeloga organizma koju nakon oksigenacije u plućima pumpa do svih organa. Nalazi se u središnjem dijelu prsne šupljine, odnosno prednjem sredoprsju ili mediastinumu. Srce nije smješteno simetrično, već se dvije trećine nalaze u lijevoj antimeri tijela. Ima oblik izokrenuta stošca te na njemu razlikujemo bazu i vrh te dvije površine i dva ruba. Baza ili *basis cordis* širi je dio srca koji je usmjeren prema gore, udesno i natrag, a vrh ili *apex cordis* usmjeren je prema dolje, ulijevo i naprijed. Srce ima prednju površinu ili *facies sternocostalis* te stražnju površinu ili *facies diaphragmatica*. Desni rub srca ili *margo*

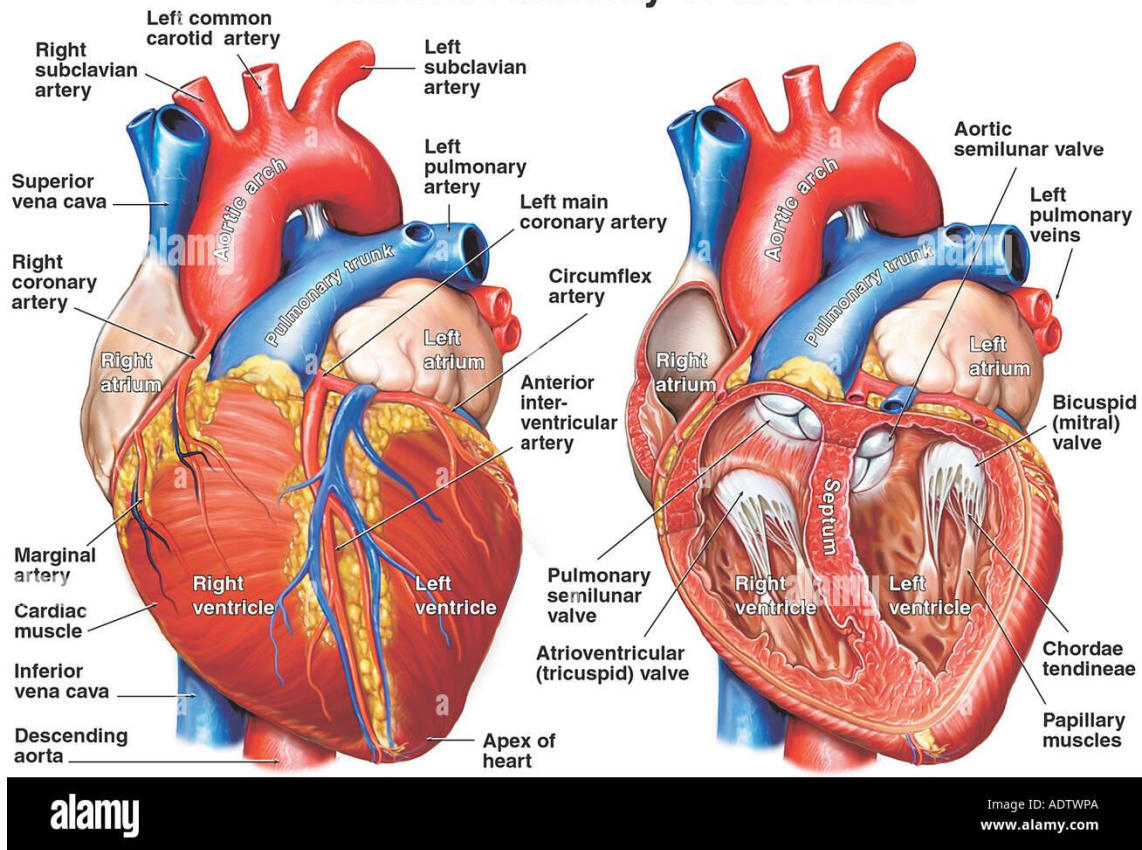
*dexter* jest oštar, a lijevi je rub srca zaobljen te se opisuje kao treća površina, odnosno *facies pulmonalis sinistra*. [3]

Šupljina srca podijeljena je na desnu i lijevu pretkljetku te desnu i lijevu klijetku. Srčana pregrada razdvaja desnu od lijeve strane srca. Dio pregrade između atrija naziva se *septum interatriale*, a dio pregrade između ventrikula *septum interventriculare*. Na vanjskoj površini srca granicu između atrija i ventrikula tvori kružna brazda ili *sulcus coronarius*. [3]

### 1.1.2. STIJENKE SRCA

Stijenka srca izgrađena je od triju slojeva: vanjski sloj ili epikard, srednji sloj ili miokard te unutarnji sloj ili endokard. Epikard je vanjski sloj srca te mu je površina glatka, sjajna i vlažna. Miokard ili mišićnica je središnji sloj koji je izgrađen od srčanog mišićnog tkiva. Mišićna vlakna raspoređena su u slojevima, a s obzirom na njihov broj i sloj razlikuje se debljina stijenke atrija i ventrikula. Mišićnica atrija tanja je od stijenke ventrikula. Endokard je unutrašnji sloj stijenke srca. Površina mu može biti ravna i glatka ili izbočena u obliku gredica koje se nazivaju *trabeculae carneae*. U razini srčanih ušća endokard se izbočuje i tvori duplikature u obliku listića ili cuspisa te polumjesečastih zalistaka ili *valvula semilunaris*. Ti listići oblikuju zaliske ili valve na atrioventrikularnim i arterijskim ušćima. [3] Perikard je dvoslojna fibroelastična vrećica koja okružuje srce. [4] Vidi se kao linearna linija (< 2 mm) koja prekriva srce i također korijene veliki krvnih žila (proksimalni dijelovi uzlazne aorte, plućna arterija, lijeve plućne vene i gornja šuplja vena) na CT slikama. Perikard se sastoji od vanjskog fibroznog i unutarnjeg seroznog sloja. Serozni dio ima vanjski parijetalni i unutarnji visceralni sloj. Perikardijalni prostor nalazi se između parijetalnog i visceralnog dijela seroznog sloja i sadrži 15-50 ml serozne tekućine koju proizvodi visceralni perikard (ultrafiltrat plazme i srčana limfa). Parijetalni sloj seroznog perikarda oblaže fibrozni perikard, a visceralni sloj prekriva epikardijalnu površinu srca i velikih krvnih žila. Fibrozni sloj je kontinuiran s dijafragmom (perikardiofrenični ligament), prsnom kosti (sternoperikardijalni ligamenti), kostalnom hrskavicom i vanjskim slojem velikih krvnih žila. [5]

## Normal Anatomy of the Heart



Slika 1. Prikaz anatomije srca

Izvor: <https://www.alamy.com/anatomy-of-the-heart-image7710505.html>

### 1.1.3. ARTERIJE SRCA

#### 1.1.3.1. PLUĆNA ARTERIJA

Plućna arterija ili *truncus pulmonalis* žila je koja odvođi venoznu krv iz desne klijetke. Usmjeren je put gore, ima kratko deblo te se dijeli na dvije grane; *arteriju pulmonalis dextra et sinistra*. Plućna je arterija dio funkcionalnog krvotoka pluća jer dovodi krv koja se u plućima oksigenira. [3]

### **1.1.3.2. KORONARNE ARTERIJE**

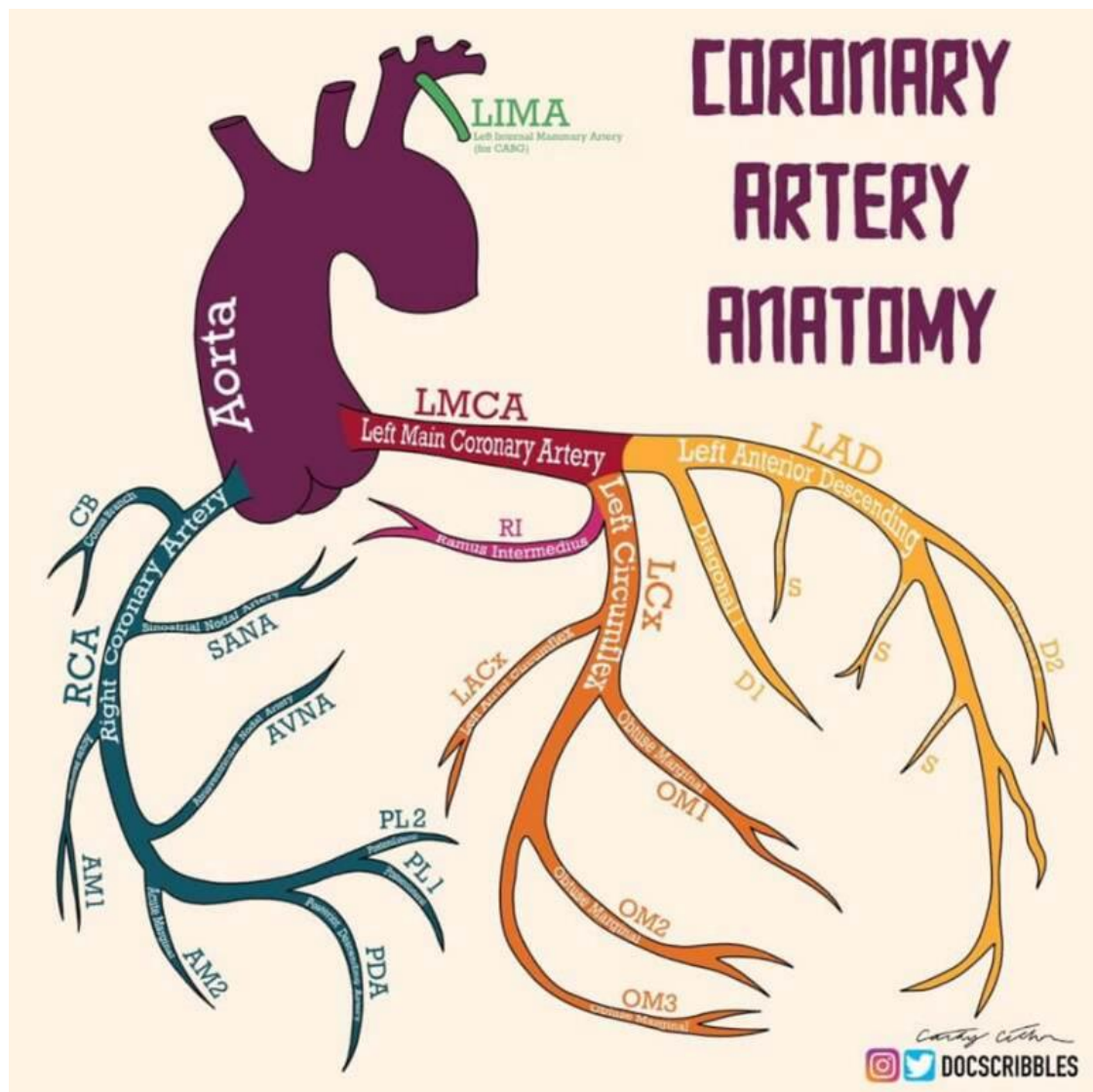
Jedine grane uzlazne aorte su koronarne arterije. One opskrbljuju srce, dvije su; desna i lijeva te nastaju u blizini početka aorte odmah iznad slobodnog ruba polumjesečastih zalistaka. [6]

#### **1.1.3.2.1. DESNA KORONARNA ARTERIJA – RCA**

Desna koronarna arterija, otprilike veličine vraninog pera, izlazi iz prednjeg aortnog sinusa. Prolazi naprijed između plućne arterije i desnog atrijalnog apendixa, zatim ide koso na desnu stranu, u prostoru između desnog atrija i ventrikula, i zavijajući se oko desne granice srca, ide duž njegove stražnje površine sve do stražnjeg interventrikularnog žlijeba, gdje se dijeli na dvije grane od kojih se jedna (poprečna) nastavlja dalje u žlijeb između lijeve pretkljetke i kljetke, te anastomozira s lijevom koronarnom; druga (silazna) prolazi duž stražnje međuventrikularne brazde, opskrbljujući grane u obje kljetke i septum, i anastomozirajući na vrhu srca sa silaznim granama lijeve koronarne arterije. Ova žila šalje veliku granu (rubnu) duž tankog ruba desne kljetke do vrha; koja u svom toku odaje brojne male grane prema prednjoj i stražnjoj površini kljetke. Također formira granu (infundibular) koja se račva preko prednjeg dijela *conus arteriosus* desnog ventrikula. [6]

#### **1.1.3.2.2. LIJEVA KORONARNA ARTERIJA – LMCA**

Lijeva koronarna, veća od desne, proizlazi iz lijevog stražnjeg aortnog sinusa; prolazi naprijed između plućne arterije i lijevog atrijalnog apendixa te se dijeli na dvije grane. Cirkumfleksna (CX) prolazi poprečno prema van u lijevom atrio-ventrikularnom žlijebu i zavija se oko lijeve granice srca do njegove stražnje površine, gdje anastomozira s poprečnom granom desne koronarne arterije. Druga silazna LAD (Left Anterior Descending) prolazi duž prednjeg interventrikularnog žlijeba do vrha srca, gdje anastomozira sa silaznim granama desne koronarne arterije. Lijeva koronarna arterija opskrbljuje lijevi atrij i njegov apendix, daje grane u obje kljetke i brojne male grane u plućnu arteriju i početak aorte. [6]



Slika 2. Anatomija koronarnih arterija

Izvor: <https://drvelicki.com/pitanja-i-odgovori/anomalije-koronarnih-arterija>

Lijeva koronarna arterija se ponekad dijeli na tri grane: LAD, CX i *Ramus Intermedius* koji opskrbljuje lateralni i donji zid lijevog ventrikula i tada je dijagonalna ili marginalna grana hipoplastična. Kod nekih osoba postoji dominacija lijeve ili desne

koronarne arterije u opskrbi srca. Posteriorna descendentna arterija ide stražnjim interventrikularnim sulkusom i opskrbljuje donji dio ventrikla i septuma i u 70% polazi od desne koronarne arterije. U 10% osoba polazi od cirkumflekse dok je RCA hipoplastična. U normalne anatomske varijante spada i „*bridging*” miokarda. Koronarne arterije su normalno okružene epikardijalnom masti, kada prolaze kroz miokard govorimo o „*bridgingu*”. Učestalost „*bridging*” miokarda je do 25%, pri čemu dubina i dužina mogu znatno varirati. Koronarna arterija ponekad ne polazi iz sinusa nego iznad njega i tada govorimo o visokom polazištu koronarne arterije. [6]

### **1.1.3.3. AORTA**

Aorta je glavna žila velikog optoka te je najveća arterija u tijelu. Dijeli se na uzlaznu ili ascendentnu aortu, luk aorte te silaznu ili descendentnu aortu. Silazna se arterija dalje dijeli na prsnu aortu (*aorta thoracica*) i trbušnu aortu (*aortu abdominalis*). Uzlazna aorta (*aorta ascendens*) prvi kratki dio aorte koji započinje od aortalnog ušća lijevoga ventrikula te se proteže prema gore. Grane uzlazne aorte su *arteria coronaria sinistra* i *arteria coronaria dextra*. [3]

## **2. CILJ RADA**

Cilj ovoga rada jest putem prikaznog članka opisati postupak MSCT srca. Prvenstveno se čitatelja rada upoznaje s anatomijom srca i krvnih žila, zatim indikacijama i kontraindikacijama za samu pretragu, CA scoringom, tehnikama koronarografije, anomalijama i artefaktima, analizama koronarografije (stupanj stenozе, plak), procjenom rizika te u konačnici s novim tehnikama kao što je CT perfuzija.

## **3. RASPRAVA**

### **3.1. INDIKACIJE ZA MSCT SRCA**

Najčešća indikacija za MSCT srca je pregled koronarnih arterija, dok su bolesti perikarda ili tumori rijetko indikacija za CT srca. MSCT koronarografija se kao pretraga obavlja kod simptomatskih pacijenata niskog ili umjerenog rizika za koronarnu bolest. Također se provodi i kod simptomatskih pacijenata nakon revaskularizacije, prije operacije srca, kod novootkrivenih srčanih dekompenzacija te sumnji na koronarne anomalije. Izvodi se i kod postojanih kompleksnih urođenih srčanih mana, uključujući koronarne anomalije, anomalije velikih krvnih žila, srčanih šupljina te zalistaka. Pretraga se izvodi i kod novonastale boli u prsima, bez obzira na uredan EKG i enzime. Osim toga, indikacije za pretragu su i patologije perikarda (tumori, konstriktivni perikarditis, komplikacije kardijalne kirurgije) te procjena patologije aorte i plućne arterije; aneurizma i disekcija aorte te plućna embolija. [7]

### **3.2 KONTRAINDIKACIJE ZA PRETRAGU**

MSCT koronarografija ne bi se trebala provoditi kod pacijenata koji imaju ubrzan srčani ritam, odnosno više od 65 srčanih otkucaja u minuti. Nadalje, u kontraindikacije ubrajamo i pacijente koji imaju nepravilan srčani ritam te nemogućnost zadržavanja daha. Kod pacijenata kod kojih postoji alergija na kontrastno sredstvo (jod) i kod kojih je prisutna bubrežna insuficijencija, pretraga se ne bi trebala izvoditi. Prepreku pri izvođenju ove pretrage predstavljaju i metalni artefakti, kao i stanje trudnoće. [7]

### **3.3 KORONARNE ANOMALIJE**

Učestalost koronarnih anomalija jest oko 1% ( 0.3% - 5.6% ). One su važne kada izazivaju ishemiju i čest su uzrok iznenadne smrti. [7]

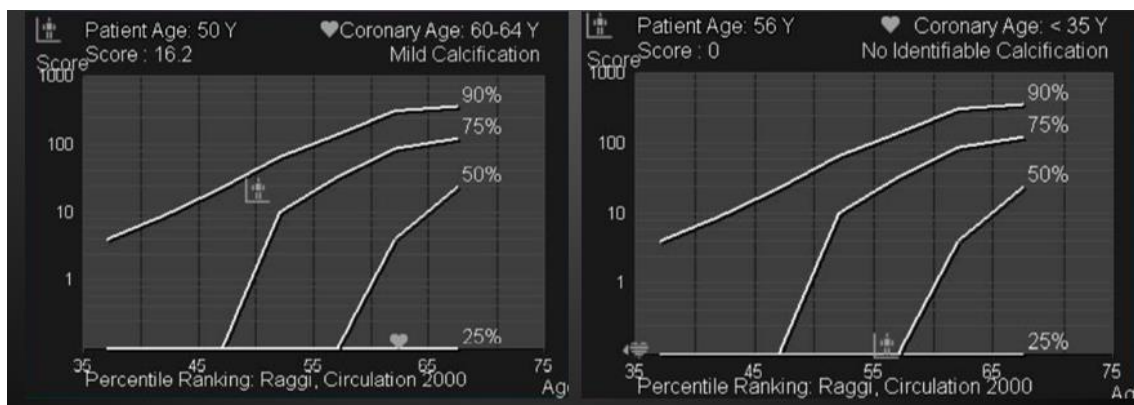


Anomalije koronarnih arterija (CAA) su raznolika skupina kongenitalnih poremećaja čije su manifestacije patofiziološki mehanizmi vrlo varijabilni. Predmet CAA prolazi kroz duboke evolucijske promjene koje se odnose na definiciju, morfogenezu, kliničku prezentaciju, dijagnostičku obradu, prognozu i liječenje ovih anomalija. Za razumijevanje kliničkog učinka CAA, temeljni izazov je čvrsta uspostava, za određeni tip CAA, mehanizma koji može utjecati na funkciju koronarne arterije, a to je osigurati odgovarajući protok krvi do miokarda. Ovaj se pregled usredotočuje na anomalno polazište koronarne arterije iz suprotnog sinusa - podskupina CAA koja ima najveći potencijal za kliničke posljedice, posebno metričku iznenadnu smrt mladih ljudi. Za ovu podskupinu potrebno je uspostaviti čvrste dijagnostičke protokole probira, posebno za sportaše te druge mlade osobe podvrgnute ekstremnom naporu. Intravaskularna ultrasonografija je preferirano sredstvo za procjenu mehanizama odgovornih za ishemiju kod anomalnog polazišta koronarne arterije iz suprotnog sinusa drugih potencijalno značajnih CAA. Pacijenti sa simptomima anomalnog polazišta koronarne arterije iz suprotnog sinusa mogu biti podvrgnuti medicinskom liječenju ili promatranju te koronarnoj angioplastici s postavljanjem stenta ili kirurškom popravku. Kako bi bili kompetentni savjetovati nositelje CAA, osobito u kontekstu sportskih ili vojnih aktivnosti, kardiolozi bi trebali proći posebnu obuku za ove poremećaje. Samo multicentrična suradnja na protokolima posvećenim CAA može dovesti do studija velikih razmjera potrebnih za definiranje prognoze optimalnog liječenja ovih poremećaja. [8]

Neke od anomalija su: nedostajanje lijevog glavnog debla (razdvojeno je podrijetlo LCA), abnormalan položaj koronarnog ostiuma unutar korijena aorte ili u blizini pravilnog Valsalvinog sinusa aorte, abnormalan položaj koronarnog ušća izvan normalnih koronarnih aortnih sinusa, abnormalan položaj koronarnog ušća na nepravilnom sinusu, jedna koronarna arterija (odsutna koronarna arterija, aneurizma, koronarna hipoplazija, kongenitalna ostijalna stenoza), anomalije završetka koronarne arterije, anomalne anastomotske žile. [8]

### 3.4. CA SCORING

Određivanje kalcija u koronarnim arterijama (CAC) važno je za predviđanje rizika za koronarni incident kod onih asimptomatskih pacijenata koji imaju umjeren kardiovaskularni rizik. Prvi put se uvodi u preporuke za screening srčanog udara 2006. godine. Smjernice iz 2019. American College of Cardiology and American Heart Association ( ACC/AHA ) preporučuju CA scoring ( klasa IIA ) za procjenu desetogodišnjeg kardiovaskularnog rizika kod osoba s umjerenim izračunom tradicionalnih kardiovaskularnih faktora rizika. Klasu I čini preporuka za procjenu kalcija u koronarnim arterijama kod rutinskog nativnog CT toraksa, odnosno kod screeninga raka pluća. CA scoring pokazao se dobar prognostički faktor za sve dobne skupine, posebice kod postojanja komorbiditeta diabetesa mellitusa (DM), hipertenzije te kod pušača. CAC veći od 300 povezan je s pojavom srčanog udara u 13,1 – 25,6 % osoba tijekom deset godina. Preporuča se kod osoba između 40. i 75. godine koje imaju kardiovaskularni rizik između 5 - 10 %, a za osobe s pozitivnom obiteljskom anamnezom kod kardiovaskularnog rizika ispod 5%. CAC se kvantificira koristeći agatston score, to jest suma atenuacije (HU) i volumena svih kalcificiranih lezija. Agatston score prikazuje se kao apsolutni rezultat ili kao percentil ovisno o dobi, spolu i rasi. Mali rizik koronarne bolesti jest kada je agatston score jednak nuli, blago povišen kada iznosi od 1 do 99, umjereno povišen od 100 do 299 te značajno povišen kada iznosi preko 300 jedinica. [7]



Slika 3. Percentil i apsolutni score krivulje

Izvor: PowerPoint prezentacija „MSCT koronarografije“

Apsolutni score bolje predviđa vjerojatnost srčanog udara u idućih deset godina. S druge strane, percentila score više govori o riziku individue unutar jedne dobne skupine istog spola i rase. [7]

**Tablica 1.** Prikaz CAC prema Hounsfieldovim jedinicama, gustoće lezije kalcija, vjerojatnosti dobivanja koronarne srčane bolesti i srčanog udara te liječničke preporuke s obzirom na stanje i gustoću lezije kalcija.

Razina kalcija	Količina plaka	Vjerojatnost značajne koronarne arterijske bolesti	Implikacije za KV rizik	Preporuke
0	Nema prepoznatljivog plaka	Vrlo niska, 5%	Vrlo niska	Umiriti pacijenta, porazgovarati o općim smjernicama za primarnu prevenciju KV bolesti
1-10	Minimalna količina plaka koji se može identificirati	Vrlo mala, ispod 10%	Niska	Razmotriti opće smjernice za primarnu prevenciju KV bolesti
11-100	Blago opterećenje aterosklerotskim plakovima	Blage ili minimalne koronarne stenozе	Umjerena	Savjetovanje o modificiranju čimbenika rizika, strogo pridržavanje ciljeva primarne prevencije, dnevna low-dose aspirin terapija
101-400	Umjereno opterećenje aterosklerotskim plakovima	Vrlo vjerojatna neopstruktivna CAD, mogućnost	Umjereno visoka	Uspostaviti modifikaciju faktora rizika i ciljeve sekundarne prevencije, dnevna low-dose aspirin terapija

		opstruktivne bolesti		
400+	Opsežno opterećenje aterosklerotskim plakovima	Velika vjerojatnost (90%+) barem jedne značajne koronarne stenozе	Visoka	Uvesti vrlo agresivnu modifikaciju faktora rizika. Razmotriti mogućnost za farmakološki nuklearni stres test za procjenu inducibilne ishemije, dnevna low-dose aspirin terapija

Izvor tablice: Sarawaret al. JACC img, 2010

Prema priloženoj tablici zaključuje se da se porastom gustoće kalcij lezije proporcionalno povećavaju gustoća i veličina plaka koje smanjuju protok i funkcionalnost arterije. Ujedno time raste i mogućnost nastanka koronarne arterijske bolesti, posebice srčanog udara kao posljedice smanjene funkcionalnosti koronarnih arterija i odumiranja srčanog mišića. Liječničke preporuke nalažu redovitu tjelovježbu te pravilnu ishranu kao temeljnu primarnu prevenciju, a ukoliko je potrebno, farmakološke pripravke te kirurške zahvate kao sekundarnu prevenciju.

**Tablica 2.** Preporuka intervala ponovnog skeniranja bazirano na ASCVD kategorijama rizika

Grupa rizika	10-godišnji ASCVD rizik (%)	Interval preporuke reskeniranja
Nizak rizik	<5	6 - 7
Granični do srednji rizik	5 - 20	3 - 5
Visok rizik	>20	3
Diabetes	...	3

\*ASCVD – atherosclerotic cardiovascular disease / aterosklerotska kardiovaskularna bolest

Izvor tablice: <https://pubmed.ncbi.nlm.nih.gov/33778659/>

U bolesnika s CAC rezultatom 0 na indeksnom pregledu, potrebno je razmisliti o preporuci ponavljanja CAC testiranja za 5-7 godina za osobe s niskim rizikom. Za osobe sa srednjim rizikom potrebno je ponoviti testiranje za 3-5 godina, a za osobe s visokim rizikom i one s dijabetesom, preporuča se testiranje ponoviti nakon 3 godine. [9]

CA scoring koji je veći od 1000 većinom je asimptomatski jer su neki smatrali da kalcifikati stabiliziraju plak. Te osobe imaju znatno veći rizik za kardiovaskularnu bolest, karcinom i smrt u komparaciji s onima kojima je CAC 400-999. Rizik im je ujedno ekvivalentan s osobama koje su već imale srčani udar. [7]

Osobe koje imaju kalcijem više zahvaćenih arterija imaju veći letalni rizik. Također je od važnosti i koja je žila zahvaćena. Primjerice, lijeva glavna koronarna arterija ili „left main (LM)“ ukoliko je zahvaćena kalcijem ima povećani rizik za smrt. U nalazu pretrage trebao bi biti naveden broj arterija koje su zahvaćene (0-4) i je li zahvaćena LM arterija. [7]

Nongating CT CAC procjenjuje se kvalitativno za sve arterije – prisutan, blago, umjereno ili izraženo. CAC 1 su manji kalcifikati koji zahvaćaju manje od trećine arterije, CAC 2 su umjereni kalcifikati koji zahvaćaju 1 – 2 trećine arterije, a CAC 3 su veći kalcifikati koji zahvaćaju 2 trećine arterije. Visoki CA score povezan je s karcinomom, kroničnom bubrežnom insuficijencijom te kroničnom opstruktivnom plućnom bolesti. [7]

### **3.5. SMANJENJE DOZE U CA SCORINGU**

Kardiovaskularne bolesti (KVB) najčešći su uzrok smrti u Sjedinjenim Američkim Državama i Europi. Među kardiovaskularnim bolestima, ishemijska bolest srca kao posljedica intrakoronarne ateroskleroze ostaje najveći uzrok smrti. Kompjuterizirana tomografija (CT) je modalitet izbora dijagnostičke metode za otkrivanje i kvantificiranje kalcija u koronarnoj arteriji (CAC). Klinički, Agatstonova ocjena koristi se za stratifikaciju rizika bolesnika uz jaku povezanost s budućim štetnim kardiovaskularnim

dogadajima. Kao rezultat toga, procjena CAC-a preporučuje se u nekoliko smjernica za poboljšanje predviđanja kliničkog rizika u odgovarajuće odabranih asimptomatskih osoba, što stoga rezultira velikim brojem pregleda. Nekoliko je studija procijenilo potencijalne tehnike smanjenja doze zračenja za procjenu CAC-a pomoću CT-a. Jedna tehnika povezana je s promjenama potencijala cijevi. Smanjenjem ukupne energije ili spektra snopa rendgenskih zraka može se smanjiti doza zračenja pacijenta. Budući da atenuacija tkiva i odgovarajući CT brojevi u Hounsfieldovim jedinicama (HU) ovise o energiji, za ponovljive rezultate mogu biti potrebne modifikacije metodologije Agatstonova rezultata, kao što je optimizacija HU-praga. Međutim, modifikacije metodologije Agatstonova rezultata možda neće biti potrebne za promjene u potencijalu cijevi za novu CT tehnologiju: CT s brojanjem fotona (PCCT). S PCCT-om, dolazni fotoni se broje unutar unaprijed definiranim spremnicima energije. Ovi spektralni podaci se naknadno koriste za rekonstrukciju slike CT slika za virtualne monoenergetske (monoE) izvore X zraka. [10]

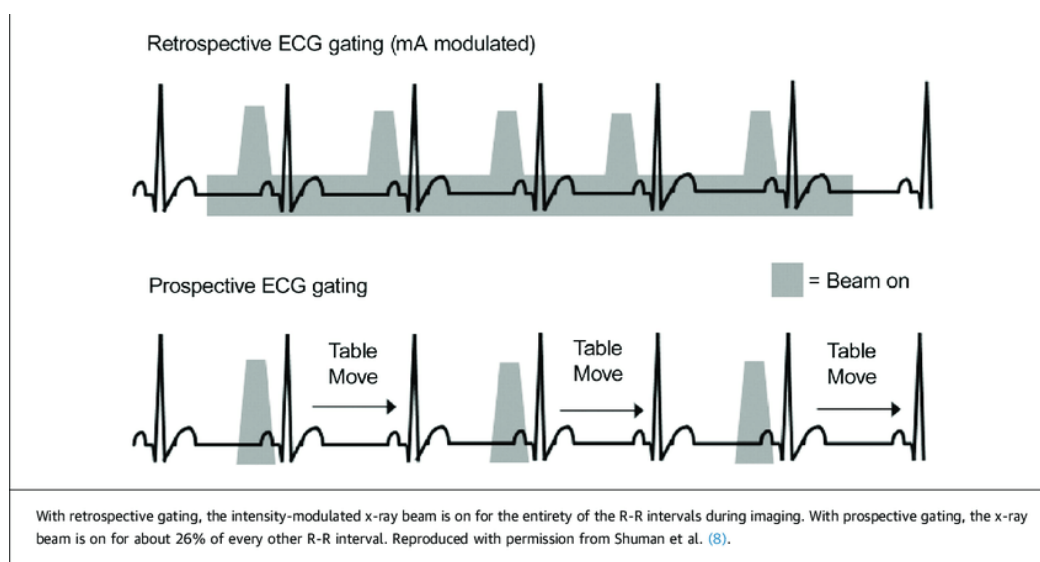
### **3.6. PRIPREMA ZA MSCT KORONAROGRAFIJA I PROTOKOL PRETRAGE**

Prvenstveno se za što uspješnije izvođenje pretrage MSCT koronarografije treba izbjegavati konzumacija kofeina i nikotina barem 12 sati prije te solidna hrana 4 sata prije. Intravenski se u bolusu aplicira vodotopivo niskoosmolarno jodno kontrastno sredstvo kojim se opacificiraju arterije. Skeniranje se provodi u arterijskoj fazi. Pri izvođenju pretrage postoji mogućnost EKG sinkronizacije ili EKG gatinga gdje je vrijeme uzorkovanja slike povezano sa srčanim ritmom. Najmanje vrijeme pokreta srca je srednja i kasna diastola. Skeniranje kod MSCT koronarografije može biti retrospektivno i prospektivno. [7]

### **3.7. RETROSPEKTIVNO EKG SINKRONIZIRANJE**

Retrospektivno EKG sinkroniziranje obuhvaća snimanje tijekom čitavog ciklusa nakon čega se retrospektivno uzimaju podaci iz određene faze. Također je manja

osjetljivost na nepravilni ritam. Rekonstrukcije su u 10% intervalima, obično u dijasotoli kada srce miruje, ali može se napraviti iz bilo koje faze. Iz rekonstrukcije se također mogu izbaciti pojedini podaci dobiveni u nekom ciklusu, ali to ne može ići beskonačno jer se mora imati zadržana minimalna frekvencija za rekonstrukciju. Današnji skeneri obično sami rade najbolje rekonstrukcije u dijasotoli i sistoli gdje je srce najmirnije, a liječnici kasnije mogu iz sirovih podataka raditi rekonstrukcije iz drugih faza. Odabir faze se vrši da se pogledaju slike iz pojedinih faza (svakih 10%) i da se gleda gdje je najmanje artefakata na žili od interesa. [7]



Slika 4. Retrospektivno i prospektivno EKG sinkroniziranje

Izvor: <https://pubmed.ncbi.nlm.nih.gov/18552312/>

### 3.8. PROSPEKTIVNO EKG SINKRONIZIRANJE

U tehnici prospektivnog EKG sinkroniziranja je 60 do 80% manja doza zračenja zbog sinkronizacije. U toj tehnici cijev zrači samo u fazi dijasstole te nema spiralnog skeniranja. Automatskom modulacijom zračenja cijevi količina zračenja varira tijekom

rotacije ovisno o građi tijela, a naziva se miliamper modulacija. Kod iterativne rekonstrukcije slike doza zračenja se smanjuje za 60% uz manji šum i manje artefakata. Zato što se snima samo u jednom dijelu ciklusa, aritmija onemogućava dobar prikaz. [7]

MSCT koronarografija uvijek se radi pomoću automatske štrcaljke. Daje se bolus kontrasta iza kojeg slijedi bolus fiziološke otopine koji gura kontrast čime se smanjuje potrebna količina kontrasta i artefakti koji mogu nastati zbog kontrast u gornjoj šupljoj veni. Brzina davanja bolusa je 5ml/s čime se postiže najbolja imbibicija koronarnih arterija. Uvijek koristimo kontrast sa najvećim sadržajem joda da bi dobili najbolji prikaz jer se radi o manjim arterijskim strukturama. Skeniranje sve vrši kad je najveći dio kontrasta u lijevom ventriklu. Kao metoda određivanja vremena skeniranja obično se koristi test bolus jer je on precizniji u određivanju vremena, a uz to se testira i venski put te je bolja suradnja pacijenta u smislu kontrole disanja. Osim toga, test bolus omogućuje istovremeno određivanje vremena skeniranja plućne arterije, koronarnih arterija i aorte što je važno kod akutnog torakalnog sindroma. Nedostatak ove metode u odnosu na monitoring kontrasta je potreba za većom količinom kontrasta. Test bolus je obično 20 ml dok je za samu MSCT koronarografiju u većini slučajeva dovoljno dati 50ml kontrasta. U slučaju debljih pacijenata ili analize kirurških prenosnica daje se nešto veća količina kontrasta. [7]

### **3.9. ARTEFAKTI**

#### **• OTVRDNJAVANJE SNOPA I RASPRŠENJE (BEAM HARDENING ARTEFAKT)**

Vrlo gusti materijali kao što su metalne kopče, elektrode ili stentovi i masivni kalcifikati uzrokuju artefakte zbog puno veće apsorpcije fotona X-zraka od okolnih tkiva. [11] Stvrdnjavanje i raspršenje zrake različiti su mehanizmi koji proizvode tamne pruge između dva objekta s visokim prigušenjem, kao što su metal, kost, jodirani kontrast ili



barij. Oni također mogu proizvesti tamne pruge duž duge osi jednog objekta visokog prigušenja. Uz tamne se pruge vide i svijetle pruge. [12]

Stvrdnjavanje snopa vidi se kod polikromatskih izvora X-zraka. Kako X-zrake prolaze kroz tijelo, fotoni X-zraka niske energije se lakše prigušuju, a preostali fotoni visoke energije se ne prigušuju tako lako. Stoga prijenosu zrake ne slijedi jednostavno eksponencijalno opadanje koje se vidi s monokromatskim X-zrakama. To je poseban problem s materijalima s visokim atomskim brojem kao što su kost, jod ili metal. U usporedbi s materijalima s niskim atomskim brojem kao što je voda, ovi materijali s visokim atomskim brojem imaju dramatično povećano prigušenje pri nižim energijama. [12]

Comptonovo raspršenje uzrokuje promjenu smjera i energije fotona X-zraka i tako završavaju u drugom detektoru. Ovo stvara najveću pogrešku kada raspršeni foton završi u detektoru koji bi inače imao vrlo malo fotona. Konkretno, ako metalni implantat blokira sve fotone, tada će odgovarajući detektorski element detektirati samo raspršene fotone. Raspršenje također postaje značajnije s povećanim brojem redova detektora, jer se ozračuje veći volumen tkiva. Stoga, za visoko prigušene zrake X-zraka, otvrdnjavanje snopa i raspršenje uzrokuju detektiranje više fotona od očekivanog, što rezultira tamnim prugama duž linija najvećeg prigušenja. Osim toga, visokopropusni filter koji se koristi u FBP-u povećava razlike između susjednih elemenata detektora, stvarajući svijetle pruge u drugim smjerovima. [12]

Skeniranje pri višim kV rezultira čvršćim snopom X-zraka, a time i manje artefakata otvrdnjavanja snopa. Osim toga, metal je „prozirniji“ za fotone veće energije, zbog čega je manja vjerojatnost da će blokirati sve fotone, čime se smanjuju raspršeni artefakti. Međutim, kompromis je u tome što je kontrast tkiva manji pri visokom kilovoltima. [12]

Moderni skeneri izvode jednostavnu korekciju otvrdnjavanja snopa koja pretpostavlja prosječnu količinu otvrdnjavanja snopa, s obzirom na izmjerenu atenuaciju. Međutim, materijali s višim atomskim brojem, poput metala, uzrokuju veću količinu otvrdnjavanja snopom od prosječne i stoga neće biti u potpunosti ispravljani. To se može riješiti korištenjem iterativne rekonstrukcije. Prva se iteracija rekonstruira pomoću nekorrigiranih podataka projekcije. Metal i kost se zatim detektiraju pomoću

Hounsfieldove jedinice za odsijecanje, a oni se projiciraju naprijed kako bi se odredilo koliko je kostiju i metala prisutno u svakom mjerenju detektora. Ove se informacije zatim koriste za izvođenje prilagođene korekcije otvrdnjavanja snopa za svaki element detektora. [12]

CT s dvostrukom energijom smanjuje efekte otvrdnjavanja snopa skeniranjem na dvije različite energije. Ove informacije mogu se koristiti za dobivanje virtualnih monokromatskih slika, koje ne pate od učinaka otvrdnjavanja snopa. Međutim, virtualne monokromatske slike proizvedene dvoenergetskim CT-om pretpostavljaju da apsorpcijski spektar X-zraka ima idealiziran oblik, bez K-rubova, što je očito samo aproksimacija. Osim toga, dvoenergetski CT ne ispravlja raspršenje, što je važan čimbenik u mnogim skeniranjima, osobito ako metal blokira gotovo sve fotone. [12]

Artefakti cvjetanja izazvani su efektom djelomičnog volumena koji je povezan s metodom kako skeneri mjere gustoću i rekonstruiraju slike. Kao rezultat toga, hiperdenzni objekti izgledaju veći nego što stvarno jesu što u slučaju stentova ili kalcifikacija uzrokuje sužavanje lumena. Ozbiljnost artefakata i sposobnost DECT-a da ih smanji povezana je sa strukturom stenta i njihovim sastavom. Nitinol strukture stvaraju nekoliko artefakata koji su značajno smanjeni, dok su strukture od tantala izvori ozbiljnih artefakata koji su gotovo otporni do smanjenja pomoću VMI-ja. Promjer stenta također je vrlo važan faktor koji utječe na ozbiljnost artefakata. [11]

#### • ARTEFAKT KRETANJA

Kretanje srca uzrokuje zamućenje i dvostruke slike, kao i dugotrajne pruge. Pruge se pojavljuju između rubova visokog kontrasta i položaja rendgenske cijevi kada dođe do pomicanja. Brži skeneri smanjuju artefakt pokreta jer pacijent ima manje vremena za kretanje tijekom snimanja. To se može postići bržom rotacijom portala ili više izvora X-zraka. Više redova detektora omogućuje snimanje većeg volumena u jednoj rotaciji portala, čime se povećava udaljenost između artefakata odstupanja od kretanja na koronarnom ili sagitalnom presjeku. S vrlo brzim skenerom, srce se može skenirati tijekom diastole unutar jednog otkucaja srca, značajno smanjujući srčano kretanje, čime se omogućuje procjena koronarnih arterija. [12]

### **3.10. MSCT KORONAROGRAFIJA KOD JAKO KALCIFICIRANIH PLAKOVA**

Kod visokog CA scoringa (većeg od 400) specifičnost CTA značajno pada. Mogući su lažno pozitivni nalazi zbog „*beam hardening*” artefakta. Negativna CT angiografija ima visoku prediktivnu vrijednost i kod jako kalcificiranih plakova. [7]

### **3.11. MSCT KORONAROGRAFIJA KOD STENTOVA**

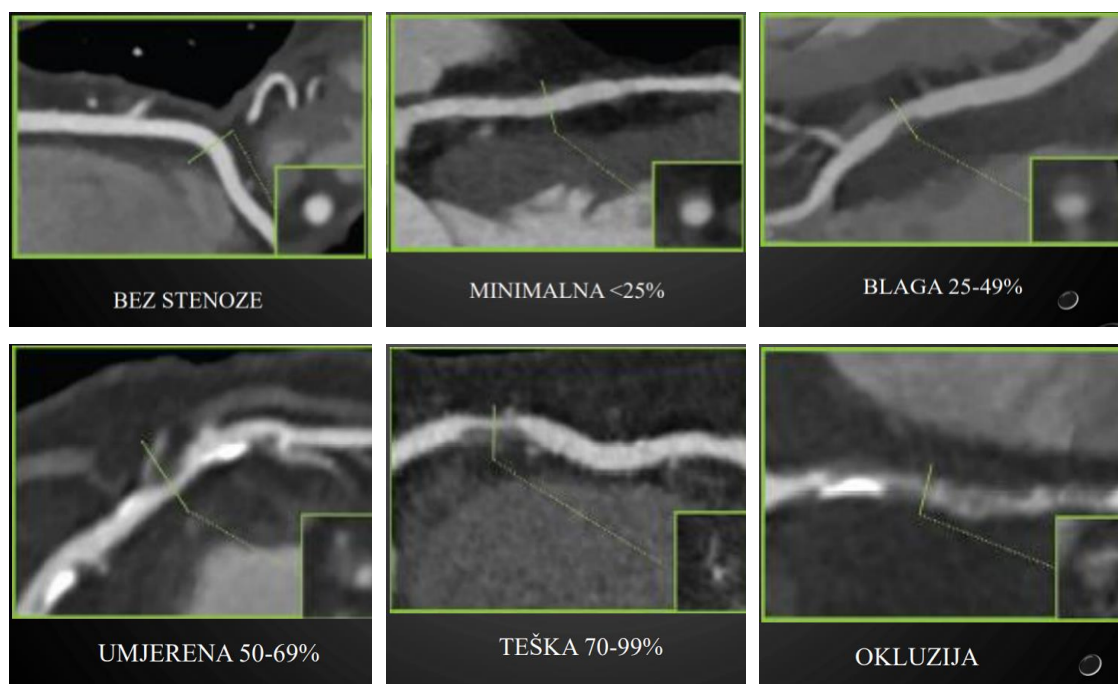
MSCT koronarografija nije metoda procjene restenoze kod malih stentova. Točnost MSCT koronarografije iznosi 90% kod stentova većih ili jednakih 3mm. [7]

Metalni artefakti posebno su izraženi kod metala s visokim atomskim brojem kao što su željezo ili platina, a manje izraženi kod metala s niskim atomskim brojem kao što je titan. U nekim slučajevima pozicioniranje pacijenta ili nagib portala mogu nagnuti metal izvan aksijalnih presjeka od interesa. Predloženo je nekoliko tehnika za smanjenje metalnih artefakata. Razvila se iterativna metoda nazvana *Metal Deletion Technique* (MDT), koja se temelji na načelu da su projekcijski podaci koji uključuju metal ili su blizu metala manje precizni, zbog gore navedenih mehanizama. MDT počinje s neobrađenim podacima projekcije iz skenera, a zatim koristi samo nemetalne podatke visoke kvalitete za rekonstrukciju nemetalnih dijelova slike. Metalni pikseli brišu se iz rekonstruirane slike, a pri svakoj iteraciji netočni podaci o metalu zamjenjuju se projiciranim vrijednostima iz prethodne iteracije. To znači da, umjesto da se gleda kroz metal kako bi se vidjelo meko tkivo, gleda se oko metala. To također znači da će sve značajke koje se mogu vidjeti samo gledanjem kroz metal biti izgubljene. Konkretno, strukture unutar nekoliko milimetara od metala su zamućene. [12]

### **3.12. STUPANJ STENOZE KORONARNIH ARTERIJA**

Koronarne arterije mogu biti bez stenoze, a ukoliko je došlo do promjene u morfologiji, stenoze mogu biti minimalne (manje od 25%), blage (od 25 do 49%), umjerene (od 50 do 69%), teške (od 70 do 99%) ili može doći do potpune okluzije žile.

Plakovi mogu biti nekalcificirani, djelomično kalcificirani ili potpuno kalcificirani. Gotovo pola svih ruptura plakova dešava se kod plakova koji uzrokuju manje od 50% stenoze lumena. [7]



Slika 5. Stupanj stenoze koronarne arterije

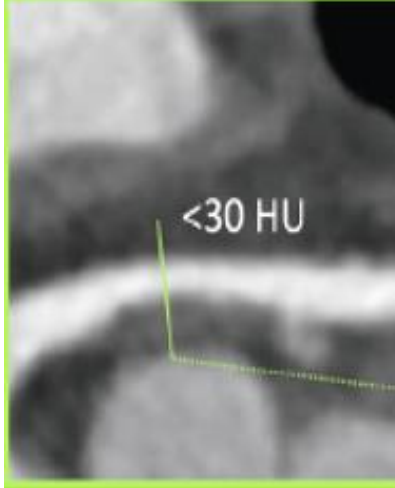
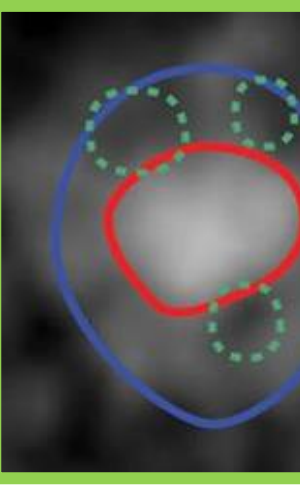
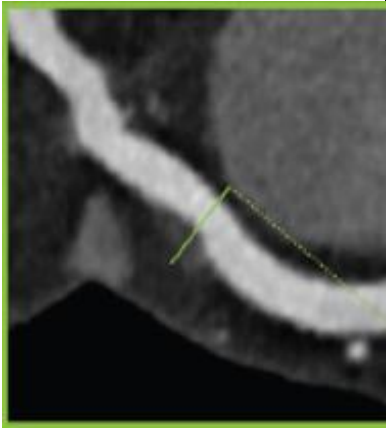
Izvor: <https://pubmed.ncbi.nlm.nih.gov/29255692/>

### 3.13. VULNERABILNI PLAKOVI

Histološki rupturirani plakovi su najčešće masni plakovi s tankom fibroznom kapom. Pacijenti s akutnim koronarnim sindromom imaju značajno češće masne plakove (manje od 30 HU) u usporedbi s pacijentima sa stabilnom anginom pektoris. Heterogeni je plak okarakteriziran s barem dva područja različite apsorpcije zračenja. Pozitivno

remodeliranje kod vulnerabilnih plakova se radi kod više od 10% porasta promjera žile na mjestu stenozе. Pozitivno remodeliranje ima najveću osjetljivost i specifičnost u detekciji pacijenata s akutnim koronarnim sindromom. Remodeliranje se javlja u 87% pacijenata s akutnim koronarnim sindromom, a u 12% pacijenata koji imaju stabilnu anginu pektoris. Procjena prema broju lezija i stupnju stenozе ne daje točan rizik za srčani udar. Procjene rizika uključuju lokalizaciju lezije s obzirom na važnost mjesta u opskrbi srca, proksimalne lezije, lezije na dominantnoj žili, pacijenti s povećanim rizikom za udar s obzirom na druge rizične faktore te građa plaka. [7]

**Tablica 3.** Prikaz masnog plaka, heterogenog plaka i pozitivnog remodeliranja.

		
<p>MASNI PLAK</p>	<p>HETEROGENI PLAK</p>	<p>POZITIVNO REMODELIRANJE</p>
<p>Plaque imaging with CT—a comprehensive review on coronary CT angiography based risk assessment Cardiovasc Diagn Ther 2017</p>	<p>ROMICAT-II Trial J Am Coll Cardiol 2014</p>	<p>Plaque imaging with CT—a comprehensive review on coronary CT angiography based risk assessment Cardiovasc Diagn Ther 2017</p>

Izvor tablice: <https://www.ncbi.nlm.nih.gov/pmc/journals/2243/>

Za razjasniti potencijalnu ulogu koronarne kompjutorizirane tomografske angiografije (CCTA) u karakterizaciji i prognoziranju visokorizičnih koronarnih plakova, provedeni su sustavni pregled i meta-analiza kako bi se usporedili visokorizični naspram niskorizičnih plakova i krivci naspram nekrevičnih lezija u bolesnika s akutnim

koronarnim sindromom (ACS) naspram stabilne angine (SA). Visokorizični plakovi definirani su barem jednom od sljedećih značajki: nekalificirani plak, prisutnost točkastog kalcificiranog plaka ili povećani indeks remodeliranja. Povezani rizik od budućeg ACS bio je značajno veći u visokorizičnim nego u niskorizičnim plakovima. CCTA može neinvazivno karakterizirati visokorizične vulnerabilne koronarne plakove te predvidjeti buduće ACS događaje u bolesnika s visokorizičnim plakovima. [13]

Koronarna kompjutorizirana tomografska angiografija (CCTA) ima visoku dijagnostičku točnost prognostičku vrijednost u procjeni koronarne stenoze u usporedbi s invazivnom koronarnom angiografijom. Važno je da je CCTA također pokazala veliku dijagnostičku snagu u identificiranju koronarnih aterosklerotskih plakova u usporedbi s invazivnim intravaskularnim ultrazvukom (IVUS) i optičkom koherentnom tomografijom (OCT). Identifikacija nekalificiranih plakova, osobito onih s plakovima niske atenuacije, plakova s točkastim kalcifikatima, pozitivnim remodeliranjem s povećanim indeksom remodeliranja, a obilježja nalik napkin-ringu smatrana su važnim obilježjima ranjivosti i nestabilnosti plaka. Trenutačno postoji sve veći interes i kontinuirana rasprava o potencijalnoj ulozi CCTA kao neinvazivne metode za mapiranje koronarnih aterosklerotskih plakova za bolje razumijevanje štetnih svojstava tih plakova te potencijalnih dobiti CCTA u vođenju terapijskih intervencija. [13]

Procijenjeni rizik od razvoja ACS-a u bolesnika s ranjivim visokorizičnim plakovima znatno je veći (12 puta) od onih s niskorizičnim plakovima tijekom 3 godine praćenja. Prethodno su mnoge studije pokazale da CCTA može predvidjeti buduće velike srčane događaje prema težini koronarne stenoze. U usporedbi s IVUS-om i OCT-om, CCTA je neinvazivna metoda s manje nelagode i može biti troškovno učinkovitija metoda. Osim toga, CCTA prolazi kroz stalna tehnička poboljšanja te bi mogla u budućnosti točnije karakterizirati koronarne plakove. U tom smislu, CCTA može biti od velike pomoći u vezi s revaskularizacijskim postupcima jer može pružiti korisne informacije o visokorizičnim koronarnim lezijama prije invazivne kateterizacije i naknadne revaskularizacije. [13]

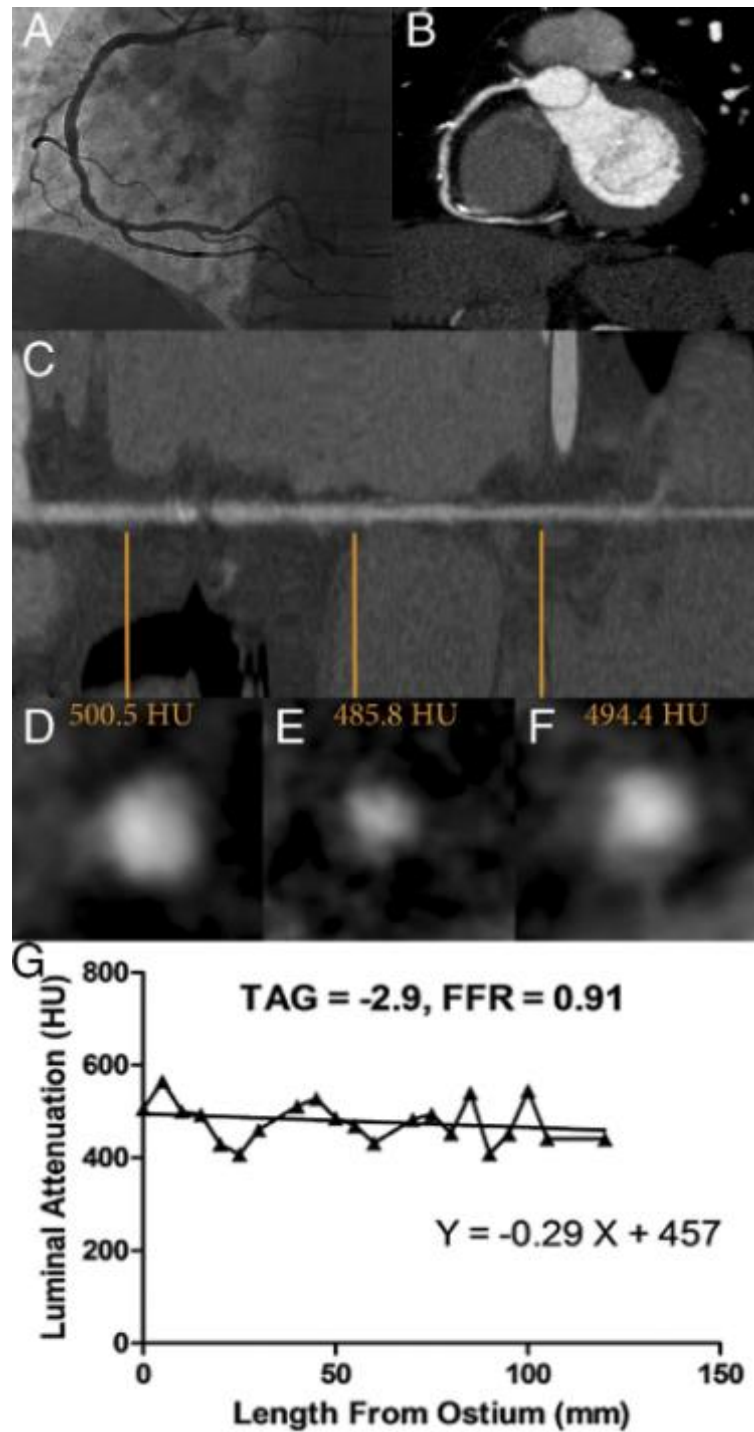
### **3.14. FUNKCIONALNA PROCJENA STENOZE KORONARNIH ARTERIJA MSCT-OM**

Funkcionalna se procjena stenozе koronarnih arterija na MSCT-u može obaviti CT perfuzijom srca, transluminalnim atenuacijskim gradijentom (TAG) te *fractional flow reserve* (FFR) metodom. [7]

### **3.15. TRANSLUMINALNI ATENUACIJSKI GRADIJENT (TAG)**

Transluminalni atenuacijski gradijent predstavlja gradijent kontrastne opacifikacije duž koronarne arterije. Uzimaju se aksijalni presjeci kroz centar žile svakih 5mm distalno od polazišta do površine 2mm. TAG se definira kao linearni koeficijent između atenuacije kontrasta i dužine žile HU/cm. Na osnovu podataka CT koronarografija, TAG pada sa značajnošću lezije te je izraženije kod kalcificiranih stenozā [7]

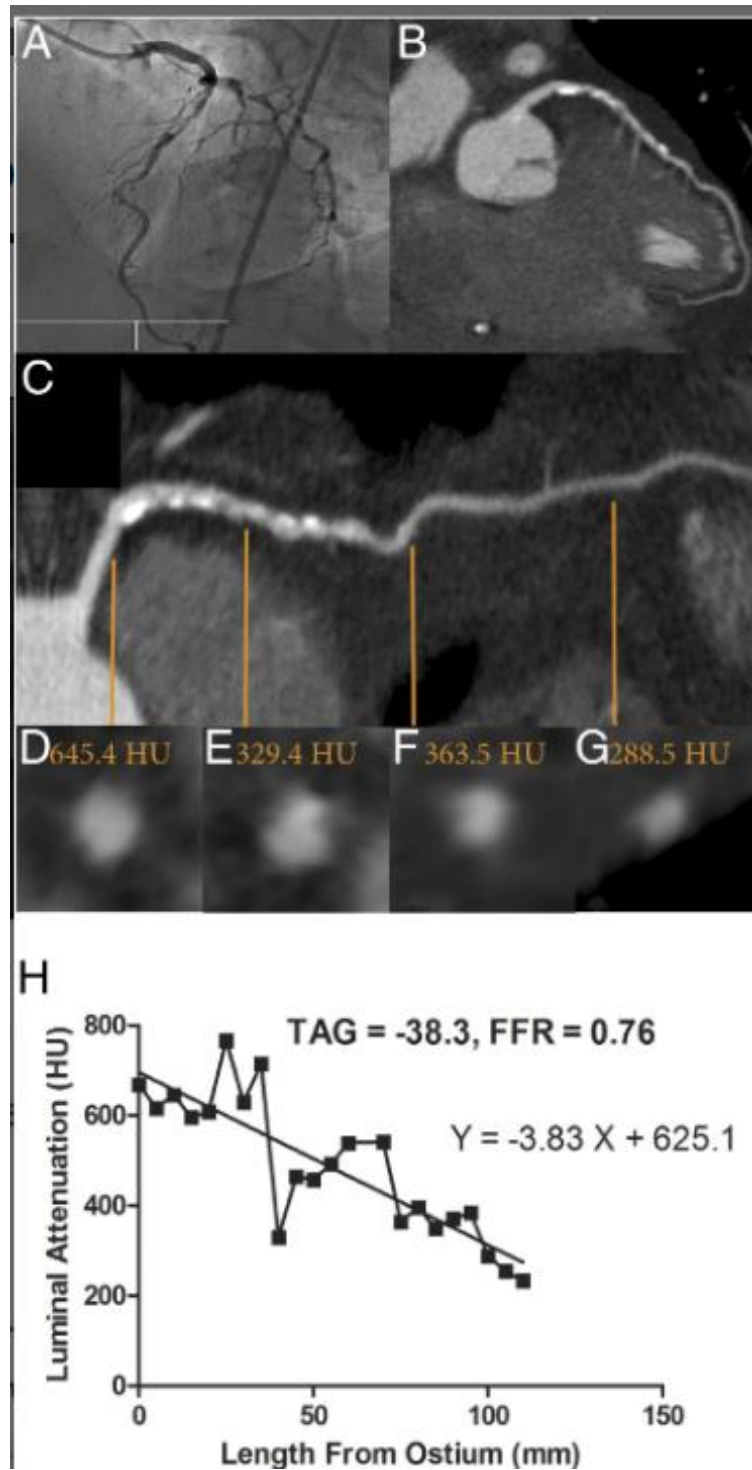
Središnja linija određena je za svaku glavnu koronarnu arteriju i ručno korigirana ukoliko je potrebno. Zatim su rekonstruirane slike poprečnog presjeka okomite na središnju liniju žile. ROI kontura (veličina - 1 mm<sup>2</sup>) postavljena je u središte slika presjeka. Položaj ROI je ručno podešen. Srednji HU mjeren je u intervalima od 5 mm, od ušća do distalne razine gdje se površina poprečnog presjeka smanjila na <2,0 mm<sup>2</sup>. TAG je određen iz promjene u HU po 10 mm duljine koronarne arterije i definiran kao koeficijent linearne regresije između intra-HU i duljine od ušća (u milimetrima). [14]



Slika 6. Desna koronarna arterija s normalnim TAG i FFR vrijednostima

Izvor: <https://www.jacc.org/doi/10.1016/j.jacc.2012.12.029>





Slika 7. Desna koronarna arterija s abnormalnim TAG i FFR vrijednostima

Izvor: <https://www.jacc.org/doi/10.1016/j.jacc.2012.12.029>

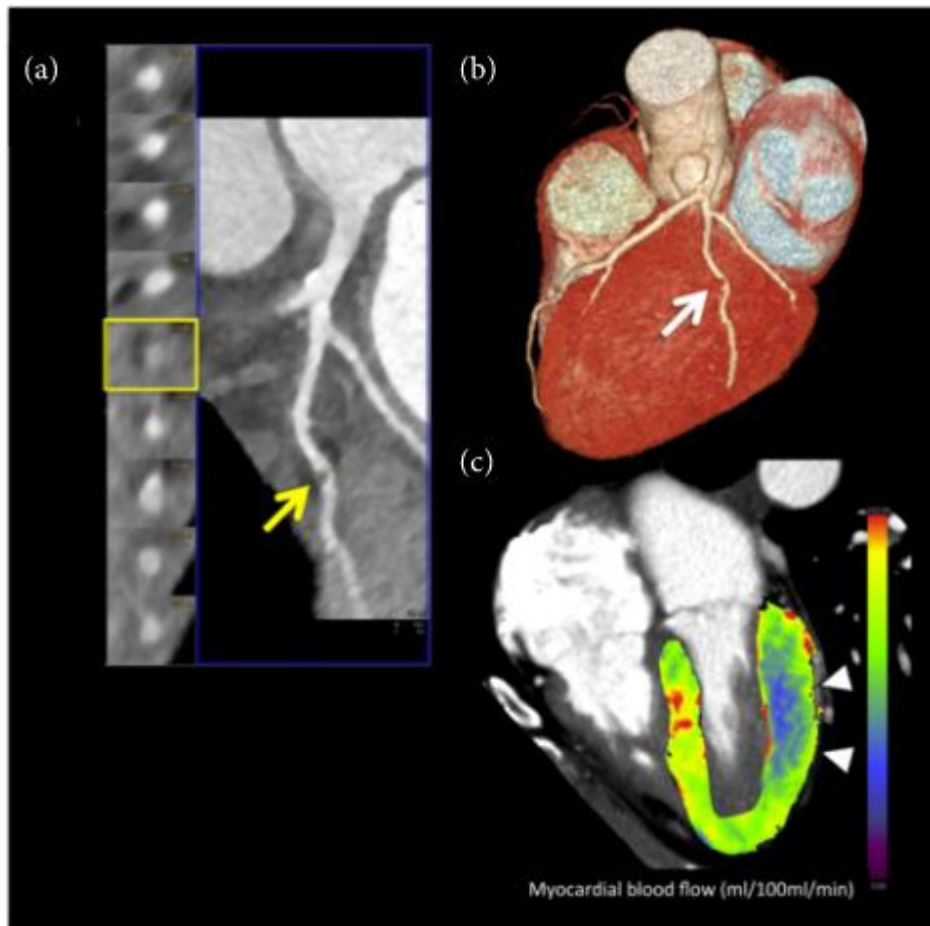
### **3.16. CT PERFUZIJJA MIOKARDA**

Dijagnostička točnost kombinacije CT-a i perfuzije iznosi 87%, a kod pacijenata s prethodnim akutnim infarktom miokarda 90-93%. [7]

CT srca nudi nekoliko pristupa za određivanje hemodinamske težine opstrukcije koronarne arterije. CT dinamička perfuzija miokarda (MPI) temelji se na serijskom CT snimanju za mjerenje dotoka kontrastnog sredstva u miokard i izračunavanje apsolutnih mjera perfuzije miokarda. Ovaj pregled opisuje protokol akvizicije MPI, obradu nakon akvizicije slike i izračun kvantitativnih parametara, dijagnostičku izvedbu MPICT-a i potencijalnu inkrementalnu vrijednost ove tehnike u usporedbi s alternativnim pristupima. Daljnja tehnička inovacija korištenjem različitih platformi skenera i uspostavljanje reproducibilnih dijagnostičkih pragova za diferenciranje značajne koronarne arterijske bolesti bit će ključni na putu šire kliničke primjene. [15]

#### **3.16.1. PRINCIPI DINAMIČKE CT SLIKE PERFUZIJJE MIOKARDA**

Dinamički stresni perfuzijski miokardijalni CT izvodi se dobivanjem niza CT slika nakon ubrizgavanja bolusa kontrastnog sredstva tijekom farmakološke hiperemije, slično tehnici perfuzijskog oslikavanja MRI ili PET. *Dynamic MPI* je prvi put demonstriran kasnih 1970-ih pomoću CT-a s elektronskim snopom, ali ova tehnika nikada nije dosegla široku kliničku primjenu, djelomično zbog nemogućnosti skenera u to vrijeme da oslikaju cijeli miokard u jednoj akviziciji. Za mjerenje protoka krvi kroz lijevu klijetku, danas se dinamički MPI izvodi na skenerima sa širinom reda detektora koji pokriva cijelu klijetku u ili 2 snimanja. Ovaj zahtjev ograničava dinamički MPICT na najnoviju generaciju CT sustava sa širokim detektorom 2./3. generaciju CT sustava s dva izvora. Kako bi se ograničila kumulativna doza protokola serijskog prikupljanja, pojedinačni skupovi podataka prikupljaju se korištenjem niskog potencijala cijevi. U komparaciji s MRI osjetljivost pretrage dinamičke CT perfuzije je 86%, a specifičnost 98%. U komparaciji sa FFR osjetljivost pretrage je 93%, a specifičnost 87%. [10]



Slika 8. Dinamička CT perfuzija

Izvor: <https://www.hindawi.com/journals/bmri/2018/7295460/>

### 3.16.2. PROTOKOL SKENIRANJA

Pacijenti su dužni suzdržati se od kofeina 12-24h prije pregleda. Ako se CT angiografija izvodi prije skeniranja perfuzije, preporučuje se odgoda od 10-15 minuta za ispiranje kontrastnog sredstva. Adenozin ili neki drugi vazodilatator se daje kroz intravensku kanilu 3-5 minuta. Regadenozon se primjenjuje kao jedan bolus. Kontinuirano se prati srčani ritam i u redovitim intervalima mjeri krvni tlak. Neposredno prije skeniranja, kroz zasebnu intravenoznu kanilu ubrizgava se kratki kontrastni bolus joda velike brzine, nakon čega slijedi bolus fiziološke otopine. Snimanje počinje neposredno prije nego što kontrast stigne do desne klijetke. Neki MPI protokoli na sustavima širokog detektora omogućuju površinsko disanje pružajući korekciju pomaka

nakon snimanja. Ako se koristi CT sustav s punim srčanim pokrivanjem, puni skup podataka može se prikupiti u svakom srčanom ciklusu. Međutim, kako bi se ograničila izloženost zračenju, brzina uzorkovanja može se mijenjati tijekom pregleda s ciljem postizanja maksimalne stope uzorkovanja tijekom ključne faze dotoka kontrasta miokarda niže stope uzorkovanja prije poslije. [10]

Kada se MPI izvodi kao dio kombiniranog pregleda s koronarnom CTA, tzv. *stress-rest* protokol, to ima logističke prednosti jer nije potrebno kašnjenje između MPI CTA za ispiranje kontrastnog sredstva iz miokarda. Međutim, u kliničkoj praksi CTA učinkovito isključuje koronarnu bolest u većine bolesnika s novom sumnjom na ishemijsku bolest srca u kojem je slučaju perfuzijski pregled suvišan nepotrebno izlaže pacijente kontrastu. [10]

### **3.16.3. STATIČNA CT PERFUZIJIA MIOKARDA S DVIJE ENERGIJE ZRAČENJA (DUAL-CT)**

Dual CT se najčešće koristi za CT perfuziju miokarda. Nedostatak je samo u trenutku *beam hardening* artefakta. U kombinaciji sa CT angiografijom daje osjetljivost veću od 90%. Jodna mapa odgovara prokrvljenosti, odnosno volumen krvi predstavlja količina joda u tkivu koja se kodira bojom. U komparaciji s MRI osjetljivost pretrage je 89%, a specifičnost 78%. [7]

### **3.17. FRACTIONAL FLOW RESERVE (FFR)**

FFR je omjer maksimalnog protoka miokarda u hiperemiji kod postojanja stenozama prema pretpostavljenom maksimalnom protoku bez stenozama. FFR koji je manji ili jednak 0,8 jest patološki. Procjena je potrebna kod stenozama od 50 do 90% ukoliko nema drugog dokaza ishemijske. [7]

CT FFR predstavlja kompjuterski izračunatu rezervu koronarnog protoka iz podataka prikupljenih tijekom snimanja standardne CT angiografije. [7]

FFR znatno smanjuje lažno pozitivne nalaze jer morfološki značajna stenoza nije uvijek i hemodinamski značajna. Potreban je odličan prikaz koronarnih arterija i dugo vrijeme za analizu. Dvije trećine stenoza 51-70% nisu bile hemodinamski značajne, što je značilo promjenu liječenja u više od trećine svih pacijenata. [7]

U usporedbi s funkcionalnim stres testovima, MSCT koronarografija ima nižu stopu akutnog infarkta miokarda, ali veću učestalost invazivne koronarografije, revaskularizacije i medikamentozne terapije. MSCT angiografija nije smanjila smrtnost niti stopu hospitalizacije. Uvođenjem u rutinsku praksu testova funkcionalne procjene stenozе MSCT-om i smanjenja doze zračenja, MSCT koronarografija mogla bi postati osnovna dijagnostička metoda. [7]

### **3.18. PERIKARD**

Pojam „perikarditis“ odnosi se na upalu perikardijalne vrećice i predstavlja najčešći patološki proces koji zahvaća perikard. Vremenski, može se dalje klasificirati u akutni perikarditis, početni/subakutni perikarditis, kronični perikarditis i rekurentni perikarditis, za koji se procjenjuje da se javlja u 30% slučajeva. Perikarditis također može biti povezan s drugim perikardnim sindromima, kao što su perikardijalni izljev, tamponada srca, konstriktivni perikarditis i efuzivno-konstriktivni perikarditis. Često upala perikarda može biti popraćena povećanim nakupljanjem tekućine unutar vrećice stvarajući perikardijalni izljev, koji može biti serozan, hemoragičan ili gnojan, ovisno o etiologiji. Ovo nakupljanje tekućine može postati hemodinamski značajno, osobito kada je perikardijalni izljev velik ili je brzina nakupljanja prevelika, budući da tekućina može ekstrinzično komprimirati srčane komore ograničavajući dijasoličko punjenje i uzrokujući sindrom tamponade srca. To se može manifestirati opstruktivnim šokom i smatra se hitnim medicinskim stanjem koje zahtijeva hitnu intervenciju. [5] Perikard djeluje kao mehanička zaštita za srce i velike krvne žile te lubrikant za smanjenje trenja između srca okolnih struktura. Vrlo važnu ulogu u svim aspektima funkcija perikarda imaju mezotelne stanice. Mezotelne stanice tvore monosloj koji oblaže seroznu šupljinu igraju važnu ulogu u prezentaciji antigena, upali obnavljanju tkiva, koagulaciji i

fibrinolizi. Dvije glavne vrste mezotelnih stanica, ravne ili kockaste, bitno se razlikuju u svojoj strukturi i funkcijama. Normalna struktura i funkcije perikarda određuju pravilno cijeljenje nakon njegove ozljede kao posljedice kirurškog zahvata ili mikrobne infekcije. Nepovoljno rješavanje akutnog ili kroničnog perikarditisa dovodi do stvaranja priraslica između perikardijalnih listića što može dovesti do ozbiljnih komplikacija. [16]

Kongenitalna odsutnost perikarda je malformacija koja se rijetko susreće u kliničkoj praksi. Njegova ukupna prevalencija još uvijek ostaje nepoznata. Značajan dio (30-50%) prijavljenih slučajeva s nedostatkom perikarda bio je povezan s kongenitalnim anomalijama srca, pluća, stijenke prsnog koša i dijafragme. Odsutnost je tipično djelomična i javlja se češće na lijevoj strani u usporedbi s desnom ili inferiornom stranom. [5]

Perikardijalni izljev je poremećaj koji se često susreće. Povećani venski ili limfni tlak česta je etiologija jednostavnog perikardijalnog izljeva; međutim, reumatološke bolesti, infekcije, maligne bolesti i traume također mogu uzrokovati perikardijalni izljev. [5]

Zadebljanje perikarda može biti povezano s perikardijalnim izljevom. Razlikovanje benignih i malignih perikardijalnih izljeva slikovnim snimanjem moglo bi biti izazovno CT također može pokazati proširenje izljeva. [5]

Kalcifikacija perikarda je značajan uzrok perikardijalne konstrikcije. Međutim, suženja perikarda mogu se pojaviti bez kalcifikacije, pa čak bez popratnog zadebljanja perikarda. Kalcifikacija perikarda može se vidjeti nakon raznih stanja uključujući kronični perikarditis, tuberkulozu, uremiju, hemoperikard, zračenje, idiopatski perikarditis i operaciju. Kalcifikacija perikarda ne dovodi uvijek do konstriktivnog perikarditisa niskog minutnog volumena. Ultrazvuk srca je prva metoda dijagnostike bolesti perikarda koji sa visokom točnošću može dijagnosticirati perikardijalni izljev i zadebljanje perikarda. Nedostatak UZ je njegova ovisnost o iskustvu kardiologa te stanje pacijenta, često je nemoguće dobiti prikaz perikarda u cijelosti. Najbolja metoda za dijagnostiku bolesti perikard je MR srca. CT je superiorniji od MRI u evaluaciji perikardijalnih kalcifikacija; međutim, slikovni izgled i obrazac zahvaćenosti mogu varirati među pacijentima. Kalcifikacija se obično javlja na prednjem i dijafragmalnom dijelu srca. [5]

## **3.19. TUMORI SRCA**

### **3.19.1. PRIMARNI TUMORI**

Perikardijalne metastaze su češće od primarnih perikardijalnih tumora. Primarni perikardijalni tumori rijetki su entiteti u rutinskoj praksi. Najčešći je mezoteliom, zatim različiti sarkomi, limfomi i primitivni neuroektodermalni tumor. Simptomi i slikovni znakovi obično su nespecifični za pojedini tip tumora. Mezoteliom se može prikazati različitim slikama na CT-u. Na CT-u se mogu naći cistične i solidne komponente. Perikardijalni izljev i/ili zadebljanje može pratiti mezoteliom ili bilo koji drugi perikardijalni zloćudni tumor. [5]

### **3.19.2. SEKUNDARNI TUMORI**

Perikardijalne metastaze otkrivene obdukcijom nisu neuobičajena pojava među pacijentima s rakom. Širenje perikardijalnog tumora može se dogoditi bilo putem hematogenog limfnog sustava ili izravnom invazijom na susjedni tumor. Perikardijalno nepravilno zadebljanje i/ili nodularnost, žarišno ili difuzno preuzimanje FDG-a i nedostatak očuvane masne površine sa susjednim tumorom glavni su radiološki znakovi maligne zahvaćenosti perikarda. Simptomi mogu varirati ovisno o težini zahvaćenosti. Rak dojke i pluća su relativno češći izvori perikardijalnih metastaza; međutim, rak jednjaka, limfom, leukemija, melanom, karcinom bubrežnih stanica i karcinom jajnika također mogu metastazirati u perikard. Ipak, primarni izvor metastaza nije se mogao identificirati u rijetkim slučajevima. [5]

Metoda izbora u dijagnostici tumora srca je magnetska rezonanca. Kod analize tumora srca moramo voditi računa da kod tumora koji ulaze u komore srca snimanje vršimo kada je imbibicija komore najveća za točan prikaz tumora, a uz to je kod tumora bitna i kasna faza za procjenu imbibicije. [7]

### 3.19.3. CT TEHNIKE SNIMANJA

Za snimanje perikarda pomoću CT-a opremljenog multidetektorskom tehnologijom, upotreba volumetrijske akvizicije visoke rezolucije s debljinom presjeka većom od 3 mm općenito daje izvrstan anatomske prikaz perikarda. Artefakti slike povezani s pokretima srca mogu se svesti na najmanju moguću mjeru korištenjem EKG sinkroniziranih snimanja, koja poboljšavaju vizualizaciju perikardijalnih sinusa i udubljenja i tako smanjuju rizik pogrešnog tumačenja ovih perikardijalnih struktura kao povećanih limfnih čvorova ili žarišne bolesti aorte. Kod analize bolesti perikarda radi se skeniranje u kasnoj fazi da bi dobili imbibiciju perikarda Iako je dinamička procjena pokreta ventrikularnog septuma za procjenu fiziologije teoretski moguća s EKG sinkroniziranim CT-om, funkcionalno oslikavanje u stvarnom vremenu puno je lakše i točnije procijeniti korištenjem ehokardiografije i MR snimanja. [17]

Normalni perikard se na CT slikama pojavljuje kao tanka zakrivljena struktura koja prati konture miokarda i okružena je promjenjivom količinom epikardijalnog masnog tkiva. Tipično, perikard se najbolje vidi duž RV, dok je, zbog rijetke epikardijalne masnoće i blizine plućnog parenhima, perikard često teško razaznati uz lateralnu i stražnju stijenku LV. Normalna debljina perikarda kreće se od 0,7 do 2,0 mm na CT slikama. Razlike se mogu objasniti intrinzično ograničenim prostornim i vremenskim rezolucijama CT snimanja, koje ne dopuštaju potpunu diskriminaciju između perikardijalnih slojeva i tekuće komponente. Perikardijalni sinusi i njihovi recesusi često se prikazuju na CT slikama. Njihova vizualizacija na CT slikama može se poboljšati korištenjem EKG sinkronizirane akvizicije skeniranja tankog presjeka. Velike udubine prikazane su u do 45% bolesnika, a manje udubine prikazane su u gotovo 20%. Većina udubljenja je linearna kada nije ispunjena tekućinom i ima oblik trake kako se sadržaj tekućine povećava. Međutim, mogu također biti u obliku polumjeseca, trokuta, vretena, jajolikog oblika, polukugle ili nepravilnog oblika. [17]

Najčešća patologija je perikardijalni izljev. Ovdje je najvažnija gustoća izljeva, a prema visini HU možemo odrediti radi li se o seroznom izljevu ili o gušćem sadržaju. U slučaju hematoperikarda kada imamo visoke vrijednosti HU bitno je utvrditi postoji li ekstravazacija kontrasta. Oko perikarda se često nalazi mast, obično uz područje lijevog



ventrikla, dok ponekad masni jastučići mogu biti veliki te može doći i do nekroze masti. Perikardijalna cista vezana je za perikard, denziteta je tekućine i tanke stijenke. Većina perikardijalnih cista nalazi se u prednjem kardiofreničnom kutu obično s desne strane. Difuzno zadebljanje perikarda uz ulaganje kalcifikata odgovara konstriktivnom perikarditisu. [7]

Najčešći primarni tumor srca je benigni tumor miksom koji se vidi kao intrakavitarna tvorba ,okrugli ili ovalni defekt punjenja najčešće lijevog atrija, dobro ograničen sa glatkim često lobuliranim konturama i uske baze. Karakteristika benignih tumora srca je unifokalna intrakavitarna ili intramuralna masa koja je dobro ograničena i ne zahvaća valvule perikarda ili se širi u medijastinum. Srčani fibromi su obično smješteni u ventriklu i često su kalcificirani. Kod lipoma nalazimo denzitet masti. [7]

Maligni tumori srca izrazito su rijetki. Najčešći su sarkomi, a nakon njih limfomi. Znakovi maligniteta su brz rast, lokalna invazija, izražena vaskularizacija, krvarenje, nekroza unutar mase, zahvaćanje više od jedne komore i perikardijalni izljev. Točnost CT pretrage u procjeni maligniteta nije dovoljna te se dijagnostika upotpunjuje sa MR ili PET-CT-om. [7]

Iako je CT inferioran u odnosu na MR u dijagnostici tumora srca njegova prednost je brzina i dostupnost, odlična prostorna rezolucija, dobar prikaz odnosa prema koronarnim arterijama te mogućnost 3D rekonstrukcije koje su bitne kod planiranja kirurškog zahvata. Osim toga, imamo šire polje skeniranja što daje prikaz odnosa prema okolnim strukturama i „staging“ kod malignih tumora. [7]

### **3.20. DIJAGNOSTIČKE MOGUĆNOSTI 64-SLOJNE CT KORONAROGRAFIJE U USPOREDBI S KLASIČNOM INVAZIVNOM DETEKCIJOM KORONARNE BOLESTI**

*(Diagnostic Capabilities of 64 Slice CT Coronography Compared to Classic in Coronary Disease Detection)*

Kardiovaskularne bolesti jedan su od glavnih uzroka smrti u većini europskih zemalja kod ljudi srednjih godina. Postotak kardiovaskularnih bolesti u ukupnoj smrtnosti populacije iznosi više od 50%. Do 55.godine života infarkt miokarda je 5-6 puta češći

kod muškaraca, a do 75. se godine smanjuje 2.5 puta. Pacijenti s boli u prsima koji imaju sumnju na koronarnu bolest najčešće podliježu konvencionalnoj koronarografiji kako bi im se postavila ispravna dijagnoza. Konvencionalna angiografija predstavlja zlatni standard u dijagnostici okluzivnih promjena u koronarnim arterijama. Također, istovremeno se dijagnostička promjena može i tretirati. Nasuprot tome, to je i dalje invazivna metoda koja zahtjeva hospitalizaciju pacijenta, znatno veću dozu zračenja te dodatne troškove zdravstvenog osiguranja. Cilj studije je determinirati dijagnostičku vrijednost 64-slojne kompjutorizirane tomografije u detekciji koronarne bolesti u komparaciji s klasičnom invazivnom koronarografijom. Istraživanje je uključivalo 50 pacijenata oba spola (41 muškarac i 9 žena) u dobi od 60 godina. Pacijenti su obavili pregled CT koronarografijom kao i klasičnom koronarografijom. Invazivna se koronarografija izvodila na Siemens uređaju Seldingerovom metodom s aplikacijom jednog kontrastnog sredstva automatskom špricaljkom. Od ukupnog broja pacijenata uključenih u studiju, kod korištenja metode MSCT koronarografije je detektirana patologija u 46 slučajeva, a primjenom invazivne koronarografije kod 41 slučaja. Istraživanje je dokazalo da osjetljivost MSCT koronarografija iznosi 92% s pozitivnom prediktivnom vrijednosti od 86%. Najveća razlika se pokazala kod analiza CX arterije u evaluaciji signifikantne i nesignifikantne stenozе pri aplikaciji obiju metoda. Kod analize LAD i RCA arterije nije bilo statistički značajnih razlika kod rezultata obiju metoda. [18]

CT koronarografija je neinvazivna, udobna i pouzdana metoda kod dijagnostike koronarnih bolesti. Ova metoda omogućava determinaciju arterija u anatomskom položaju, postojanje kalcifikata, lokalizaciju i stupanj okluzije kod stentova i graftova. U usporedbi s konvencionalnom koronarografijom, neinvazivna je i prihvatljiva za pacijente bez komplikacija. Ekspozicija traje kratko i izvodi se izvan pacijentova tijela. Metoda se također može koristiti kao i screening metoda za pacijente s anginom pectoris, nadalje i u slučaju asimptomatskih pacijenata koji imaju visok rizik za razvoj kardiovaskularne bolesti te kod pacijenata s nespecifičnim rezultatima stress testa. Pretraga može imati svoju vrijednost u ranoj dijagnozi, kao i ekonomskoj prihvatljivosti. Zahvaljujući visokoj osjetljivosti i PPV-u, omogućuje pouzdano isključivanje koronarne bolesti i zauzima značajno mjesto u algoritmu dijagnostike kardiovaskularnih bolesti. [18]

### 3.21. CT SRCA – QUO VADIS?

Promjena je trajni sastavni dio medicinske slike. Promjena, inovacija i prilagodba sama su bit profesije koja se od svog sveobuhvatnog ulaska u područje medicine stalno iznova nadograđivala. Danas više nego ikad, medicinska slika je uspješna, uzbuđljiva i rastuća te određuje tempo za napredak inovacije u medicini više nego većina drugih specijalnosti. Tema ovog simpozija o srčanoj kompjutoriziranoj tomografiji (CT) je utjelovljenje ove paradigme. Srce je mjesto bolesti od najveće socioekonomske važnosti. Ipak, zbog njegovog neprekidnog kretanja srce je tradicionalno bilo najteže prikazati. Neviđena kombinacija brzine prostorne razlučivosti brzo razvijajuće CT tehnologije s više detektorskih nizova pokazala se idealnom za vizualizaciju sitne, ali kardinalne anatomije patologije srca. Iznenada, srce, koje je dugo bilo zanemareno zaboravljeno od strane generacija radiologa, vratilo se na svoje zasluženo mjesto u središte pažnje. Uvođenjem najnovije generacije 64-slojne dual source tehnologije, srčani CT je izašao iz poviša i sazrio u robustan klinički modalitet koji je intuitivno pogodan za dijagnozu bolesti srca. Zahvaljujući svojoj sposobnosti da pouzdano neinvazivno isključi značajnu bolest koronarne arterije, obećava da će spasiti nebrojene pacijente od nepotrebne kateterizacije srca. Stoga su naponi da se poboljša ova tehnologija urodili plodom, o čemu su stručno svjedočili autori koji su sudjelovali u ovom članku. Ali kamo se ide odavde? Tehničke mogućnosti za snimanje srca su bez presedana i njihova evolucija je u tijeku. Međutim, razumijevanje korisne upotrebe tehničkog umijeća i najprikladnijeg mjesta CT-a srca u dijagnostičkom algoritmu srčanih bolesti još uvijek je nerazvijeno. Neophodan je novi krug istraživanja utemeljenog na dokazima koji nadilazi puke studije izvedivosti kako bi se odgovorilo na ta pitanja. Borbe oko „vlasništva“ nad ovom tehnologijom prave naslovnice i ponekad poprimaju neukus. Međutim, oni pomažu u podizanju svijesti o važnosti ove tehnologije unutar zajednice medicinskih slika. Ono što je najvažnije, iako je uzbuđenje zbog sadašnje i buduće uloge CT-a srca sveprisutno, socioekonomski učinak široke prilagodbe ovog modaliteta nije jasan. Posljedično, postoji prilično oklijevanje unutar zdravstvenog sustava da se osigura odgovarajuća naknada za ovaj test. Ako se pravilno koristi, CT srca će zbog svoje neinvazivne prirode gotovo sigurno imati pozitivan učinak na cijenu i učinkovitost dijagnostičke obrade koronarne arterijske bolesti. [19]

## 4. ZAKLJUČAK

Cilj ovoga preglednoga rada bio je čitatelja uputiti u mogućnosti pretrage kompjutorizirane tomografije srca, pri čemu se prvenstveno referira na MSCT koronarografiju, za što se CT najčešće i upotrebljava. Za uspješno izvođenje same pretrage potrebno je prvenstveno izvrsno poznavati anatomiju i fiziologiju srca, što se detaljno objasnilo u samom uvodu rada. Vrlo je važno i pravilno prepoznati indikacije za samu pretragu, kao i kontraindikacije. Kako bi se što bolje prikazale koronarne anomalije, bitno je spriječiti mogućnost pojave artefakata, no ukoliko to nije moguće, razvili su se mnogi programi koji se koriste za suzbijanje istih. Postupak određivanja kalcija u koronarnim arterijama, odnosno CA scoring, važan je za predviđanje rizika od koronarnih incidenata kod pacijenata koji imaju kardiovaskularni rizik. Određivanje kalcija kvantificira se korištenjem agatston scorea, što je suma atenuacije hounsfieldovih jedinica te volumena svih kalcificiranih lezija. Prikazuje se kao apsolutni rezultat ili percentil ovisno o spolu, dobi i rasi. U postupku MSCT koronarografije, intravenski se u bolusu aplicira vodotopivo niskoosmolarno jodno kontrastno sredstvo za opacifikaciju arterija. Samo skeniranje provodi se u arterijskoj fazi. Pri izvođenju pretrage postoji mogućnost korištenja EKG sinkronizacije ili EKG gatinga, gdje se srčani ritam povezuje s uzorkovanjem slike. U MSCT koronarografiji kod stentova moguća je pojava metalnih artefakata. Zbog toga se razvila iterativna metoda brisanja metala imenovana Metal Deletion Technique. Također postoji i opcija retrospektivnog ili prospektivnog EKG sinkroniziranja gdje se, ovisno o metodi, uzimaju podaci iz određene faze. U prospektivnoj EKG sinkronizaciji doza zračenja je 60% do 80% manja. Nadalje, koronarne arterije mogu biti i bez stenoze, no ukoliko je ona prisutna, može se registrirati kao minimalna, blaga, umjerena, teška ili može doći do potpune okluzije žile. Vulnerabilni plakovi su najčešće masni plakovi s tankom fibroznom kapom. Metoda pozitivnog remodeliranja radi se kod plakova kod više od 10% porasta promjera žile na mjestu stenoze. Procijenjeni rizik od razvoja akutnog koronarnog sindroma u bolesnika s ranjivim visokorizičnim plakovima znatno je veći od onih s niskorizičnim plakovima. Funkcionalna se procjena stenoze koronarnih arterija na MSCT-u može obaviti CT perfuzijom srca, transluminalnim atenuacijskim gradijentom te fractional flow reserve metodom. Transluminalni atenuacijski gradijent predstavlja gradijent kontrastne

opacifikacije duž koronarne arterije, odnosno linearni koeficijent između atenuacije kontrasta i dužine žile HU/cm. CT dinamičke perfuzija miokarda temelji se na serijskom CT snimanju za mjerenje dotoka kontrastnog sredstva u miokard i izračunavanje apsolutnih mjera perfuzije miokarda. Najčešće se za CT perfuziju miokarda koristi dual CT, a nedostatak mu je samo u trenutku *beam hardening* artefakta. *Fractional flow reserve* je omjer maksimalnog protoka miokarda u hiperemiji kod postojanja stenoz prema pretpostavljenom maksimalnom protoku bez stenoz. U konačnici, MSCT angiografija nije smanjila smrtnost niti stopu hospitalizacije. Uvođenjem u rutinsku praksu testova funkcionalne procjene stenoz MSCT-om i smanjenja doze zračenja, MSCT koronarografija mogla bi postati osnovna dijagnostička metoda.

**POPIS KRATICA:**

ACS – Accute Coronary Syndrome

AM – Acute Marginal Branch

CAA – Coronary Arthery Anomaly

CAC – Coronary Artery Calcium Scoring

CAT – Computed Axial Tomography

CCTA – Coronary Computed Tomography Angiography

CT – Computed Tomography

CX – Circumflex Artery

DM – Diabetes Mellitus

FFR – Fractional Flow Reserve

HU – Hounsfield Units

LAD – Left Anterior Descending Artery

LCA – Left Coronary Artery

LM – Left Main

LMCA – Left Main Coronary Artery

MDT – Metal Deletion Technique

MPI – Myocardial Perfusion Imaging

MSCT – Multi Slice Computed Tomography

PCCT – Photon Counting Computed Tomography

PDA – Posterior Descending Artery

RCA – Right Coronary Artery

ROI – Region Of Interest

TAG – Transluminal Attenuation Gradient

VMI – Visual Monoenergetic Imaging

## 5. LITERATURA

1. Janković S, Mihanović F. Uvod u radiologiju. Split; 2014. str. 76.
2. Janković S, Mihanović F. i suradnici. Radiološki uređaji i oprema u radiologiji, radioterapiji i nuklearnoj medicini. Split; 2015. str. 150.
3. Bajek, Bobinac, Jerković, Malnar, Marić. Sustavna anatomija čovjeka. Rijeka; 2007. str. 97. – 108.
4. Dababneh E, Siddique MS. Pericarditis. 2022
5. Ünal E, Karcaaltincaba M, Akpınar E, Ariyurek OM. The imaging appearances of various pericardial disorders. *Insights Imaging*. 2019;10(1):42
6. Gray H. *Anatomy Descriptive and Surgical*. New York; 2010. str. 451.
7. Doc. dr. sc. Ivana Štula. Dodatni materijali s predavanja – PowerPoint prezentacije
8. Angelini P. Coronary artery anomalies: an entity in search of an identity. *Circulation*. 2007;115(10):1296–305
9. Obisesan OH, Osei AD, Uddin SMI, Dzaye O, Blaha MJ. An update on coronary artery calcium interpretation at chest and cardiac CT. *Radiol Cardiothorac Imaging*. 2021;3(1):e200484
10. van der Werf NR, van Gent M, Booij R, Bos D, van der Lugt A, Budde RPJ, et al. Dose reduction in coronary artery calcium scoring using mono-energetic images from reduced tube voltage dual-source photon-counting CT data: A dynamic phantom study. *Diagnostics (Basel)*. 2021;11(12)
11. Tarkowski P, Czekajska-Chehab E. Dual-energy heart CT: Beyond better angiography-review. *J Clin Med*. 2021;10(21):5193
12. Boas FE, Fleischmann D. CT artifacts: causes and reduction techniques. *Imaging Med*. 2012;4(2):229–40



13. Thomsen C, Abdulla J. Characteristics of high-risk coronary plaques identified by computed tomographic angiography and associated prognosis: a systematic review and meta-analysis. *Eur Heart J Cardiovasc Imaging*. 2016;17(2):120–9
14. Wong DTL, Ko BS, Cameron JD, Nerlekar N, Leung MCH, Malaiapan Y, et al. Transluminal attenuation gradient in coronary computed tomography angiography is a novel noninvasive approach to the identification of functionally significant coronary artery stenosis: a comparison with fractional flow reserve. *J Am Coll Cardiol*. 2013;61(12):1271–9
15. Nieman K, Balla S. Dynamic CT myocardial perfusion imaging. *J Cardiovasc Comput Tomogr*. 2020;14(4):303–6
16. Jaworska-Wilczynska M, Trzaskoma P, Szczepankiewicz AA, Hryniewiecki T. Pericardium: structure and function in health and disease. *Folia Histochem Cytobiol*. 2016;54(3):121–5
17. Bogaert J, Francone M. Pericardial disease: value of CT and MR imaging. *Radiology*. 2013;267(2):340–56
18. Sehovic S. Diagnostic capabilities of 64 slice CT coronography compared to classic in coronary disease detection. *Acta Inform Med*. 2013;21(3):208–10
19. Schoepf UJ. CT of the heart--quo vadis? *J Thorac Imaging*. 2007;22(1):2–3

## **6. ŽIVOTOPIS**

### **OPĆI PODACI:**

IME I PREZIME: Ivana Vrtičević

DATUM I MJESTO ROĐENJA: 12. 06. 2000. Split

MOBITEL: +385 95 593 1036

E-MAIL: [ivanaa.vrticevic@gmail.com](mailto:ivanaa.vrticevic@gmail.com)

### **OBRAZOVANJE:**

Osnovna škola „Brda“, Split, 2007. – 2015.

Prva gimnazija Split – jezično usmjerenje, Split, 2015. – 2019.

Sveučilište u Splitu, Sveučilišni odjel zdravstvenih studija: Radiološka tehnologija,  
2019. – 2022.

### **STUDENTSKE AKTIVNOSTI:**

Predstavnica studenata radiološke tehnologije 2020. – 2022.

### **OSOBNJE VJEŠTINE I KOMPETENCIJE:**

Vozačka dozvola B kategorije

Rad na računalu: Microsoft Office

Strani jezici:

- o Engleski jezik u govoru i pismu
- o Njemački jezik u govoru i pismu