

# REHABILITACIJA PACIJENATA SA SMRZNUTIM RAMENOM

---

**Babić, Ivo**

**Undergraduate thesis / Završni rad**

**2014**

*Degree Grantor / Ustanova koja je dodijelila akademski / stručni stupanj:* **University of Split / Sveučilište u Splitu**

*Permanent link / Trajna poveznica:* <https://um.nsk.hr/um:nbn:hr:176:554058>

*Rights / Prava:* [In copyright](#) / [Zaštićeno autorskim pravom.](#)

*Download date / Datum preuzimanja:* **2024-12-28**



Sveučilišni odjel zdravstvenih studija  
SVEUČILIŠTE U SPLITU

*Repository / Repozitorij:*

[Repository of the University Department for Health Studies, University of Split](#)



UNIVERSITY OF SPLIT



DIGITALNI AKADEMSKI ARHIVI I REPOZITORIJI

SVEUČILIŠTE U SPLITU

Podružnica

SVEUČILIŠNI ODJEL ZDRAVSTVENIH STUDIJA

PREDDIPLOMSKI SVEUČILIŠNI STUDIJ

FIZIOTERAPIJA

**Ivo Babić**

**REHABILITACIJA PACIJENTA SA SMRZNUTIM  
RAMENOM**

**Završni rad**

Split, rujan 2014.

SVEUČILIŠTE U SPLITU

Podružnica

SVEUČILIŠNI ODJEL ZDRAVSTVENIH STUDIJA

PREDDIPLOMSKI SVEUČILIŠNI STUDIJ

FIZIOTERAPIJA

**Ivo Babić**

**REHABILITACIJA PACIJENTA SA SMRZNUTIM  
RAMENOM**

**Završni rad**

**Mentor:**

**Daniela Šošo, dr. med.**

Split, rujan 2014.

SVEUČILIŠTE U SPLITU

Podružnica

SVEUČILIŠNI ODJEL ZDRAVSTVENIH STUDIJA

PREDDIPLOMSKI STUDIJ

FIZIOTERAPIJA

Rad je izrađen u :

KBC SPLIT

ODSJEK ZA FIZIKALNU MEDICINU, REHABILITACIJU I REUMATOLOGIJU

Voditelj rada: Daniela Šošo, dr.med.

Rad sadrži : 52 stranice, 43 slike, 5 tablica

## **ZAHVALA**

Zahvaljujem se svima na pomoći prilikom pisanja završnog rada. Posebno se zahvaljujem mentorici Danieli Šošo, dr. med. na pristupačnosti i pomoći unatoč brojnim obavezama. Jednako tako zahvaljujem pacijentici na nesebičnosti prilikom davanja podataka koji su ovaj rad učinili bogatijim. Potrebno je istaknuti podršku roditelja i prijatelja, kao bitan faktor za svakog pojedinca, pa tako i meni!

## SADRŽAJ

<b>1. UVOD</b> .....	2
1.1. ANATOMIJA RAMENOG OBRUČA.....	3
1.2. BIOMEHANIKA RAMENOG ZGLOBA.....	10
1.3. SINDROM BOLNOG RAMENA .....	12
1.4. SINDROM SMRZNUTOG RAMENA (Adhezivni kapsulitis).....	17
1.4.1. Dijagnostičke metode.....	19
<b>2. CILJ RADA</b> .....	26
<b>3. ISPITANICI I METODE LIJEČENJA</b> .....	27
3.1. FARMAKOLOŠKO LIJEČENJE.....	29
3.2. NEFARMAKOLOŠKO LIJEČENJE.....	30
<b>4. REZULTATI</b> .....	41
<b>5. RASPRAVA</b> .....	46
<b>6. ZAKLJUČAK</b> .....	47
<b>7. LITERATURA</b> .....	48
<b>8. SAŽETAK</b> .....	50
<b>9. ŽIVOTOPIS</b> .....	52

# 1. UVOD

Rame je ključ kretanja ruke u cjelini. Funkcija gornjih udova je nošenje i držanje predmeta, samozbrinjavanje, hranjenje i rad, a da bi se ovo ostvarilo potrebna je voljna kontrola aktivnosti, slobodna pokretljivost zglobova, snaga mišića i koordinacija pokreta za precizne radnje šakom. Normalan je pokret rezultat neoštećenog osteoligamentarnog, mišićnog i neuralnog sustava. Sve bolesti i oštećenja sustava za kretanje privremeno ili trajno narušavaju njegovu funkciju i kakvoću života oboljelih. Najčešći uzrok kronične boli i tjelesne nesposobnosti danas u bolesti sustava za kretanje od kojih boluju milijuni osoba širom svijeta bez obzira na stupanj tehnološkog razvoja, rasnu i geografsku pripadnost. U prošlom stoljeću životni je vijek se produljio za gotovo dvadeset godina što istovremeno predstavlja porast prevalencije mišićno-koštanih bolesti i tjelesne invalidnosti s velikim socioekonomskim opterećenjem pojedinca, obitelji i zajednicu.

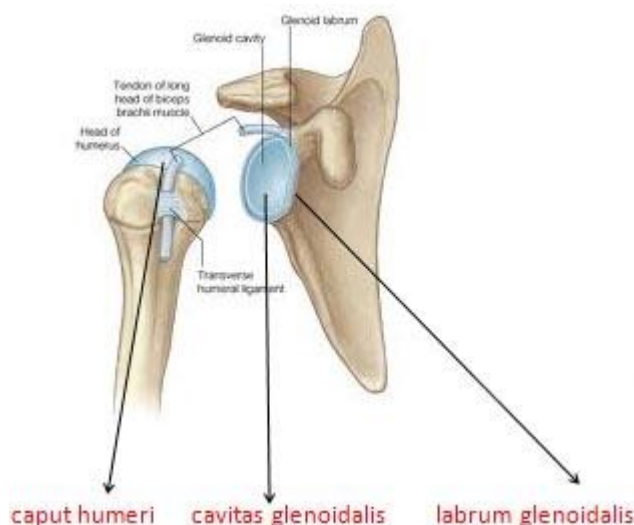
U mišićno-koštane bolesti svrstava se više od 150 različitih entiteta i sindroma čija su glavna zajednička obilježja bol, upala i kroničnost. Pod pojmom " reumatski simptom" u širem smislu podrazumijevamo bilo koji simptom na mišićno-koštanom sustavu koji uvijek ne mora biti pokazatelj upalne reumatske bolesti. Zbog promjena koje se događaju u okolnim strukturama, izvanzglobni reumatizam pripada posebnoj skupini unutar reumatskih oboljenja. U ovu skupinu spada veći broj bolesti. One su sve lokalne bolesti određenog područja ili organa, dok je opće stanje organizma uredno. Prema tome, liječenje ovdje ne mora biti općen, nego samo lokalno, i to medikamentno i fizikalno. Funkcionalno, ove bolesti vrlo rijetko izazivaju trajna oštećenja mišićno-koštanog sustava. Jedino tegobe od strane ramena mogu ostaviti trajno i veće funkcionalno oštećenje.

Sindrom smrznutog ramena kao klinički entitet sastavni je dio izvanzglobnih oboljenja ramenog zgloba poznatiji kao sindrom bolnog ramena. Stoga je, za poznavanje sindroma smrznutog ramena i kreiranje rehabilitacijskog programa, potrebno poznavati anatomiju i biomehaniku ramenog zgloba, kao i osnovne značajke sindroma bolnog ramena.

## 1.1. ANATOMIJA RAMENOG OBRUČA

Kada kažemo „rameni zglob“ najčešće mislimo na zglob između glave humerusa i glenoida skapule, art. glenohumeralis, iako je on samo jedan od 4 zgloba ramenog obruča koji funkcioniraju kao jedna cjelina. To su još art. acromioclavicularis, art. sternoclavicularis i art. scapulothoracalis. Zglob između skapule i stražnje torakalne stijenke nije pravi zglob, iako su kretnje u tom dijelu bitne i vrlo korisne te je i to razlog da je rameni zglob u širem smislu najpokretljiviji zglob u ljudskom tijelu. Osim skapulotorakalnog ostala 3 zgloba imaju svoju zglobnu čahuru, pojačanu ligamentima, tetivama i mišićima koji obuhvaćaju cijeli rameni obruč.

Najveći i najvažniji zglob u području ramena je svakako **glenohumeralni zglob**. Konkavno je zglobno tijelo cavum glenoidale na skapulji, a konveksno je zglobno tijelo glava humerusa. Cavum glenoidale je izrazito plitak u odnosu na konveksitet glave humerusa. To je razlog zbog kojeg je rameni zglob izrazito nestabilan.



Slika 1. Kontaktna površina ramenog zgloba

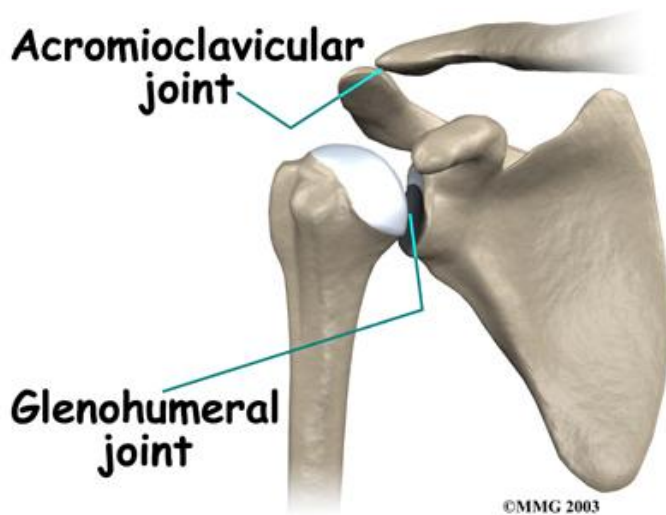
Kada govorimo o stabilnosti ramena razlikujemo statičke i dinamičke stabilizatore ramena. U statičke stabilizatore ramena spada ligamentarno-labralni kompleks (glenohumeralni ligament, kao i labrum glenoidale, hrskavična tvorba koja povećava dubinu inače plitkog



glenoida skapule). U dinamičke stabilizatore ramena spadaju mišići koji tvore rotatornu manžetu. Dinamički stabilizatori ne dopuštaju podizanje glave humerusa iz glenoida, pri abdukciji ramena.

Unatoč svemu glenohumeralni zglob je nestabilan zglob, a najslabija točka njegove stabilnosti je prednji i donji dio zgloba. Upravo su na tom mjestu i dislokacije zgloba najčešće.

Drugi zglob ramenog obruča je **akromioklavikularni zglob**. Zglobne su plohe na akromionu i klavikuli, a između njih se obično nalazi trokutasti meniskus, odnosno hrskavični diskus. Zglob je obavijen zglobnom čahurom, ali njegovoj stabilnosti najviše doprinose jaki ligamenti: lig. coracoclaviculare (lig. comoideum et lig. trapezoideum) te ligament acromioclaviculare.



Slika 2. Akromioklavikularni i glenohumeralni zglob

Treći zglob ramenog obruča je **sternoklavikularni zglob**. Zglobne su plohe na klavikuli i na sternumu, a između njih postoji bikonkavni meniskus. Sve je to obavijeno zglobnom čahurom.

Četvrti zglob ramenog obruča je tzv. **skapulotorakalni zglob**, iako to nije zglob u pravom smislu riječi. One nema zglobne čahure niti izravnog kontakta zglobnih tijela, iako se

skapula pomiče u odnosu na stražnju torakalnu stijenku. Ove su kretnje osobito izražene kod bolesnika koji ne mogu abducirati ruku u glenohumeralnom zglobu pa to čine iz skapulotorakalnog zgloba.

### **Mišići ramenog zgloba**

Mišići ramenog zgloba pokreću nadlakticu u ramenom zglobu. Inzercija je tih mišića na nadlaktici, a polaze s lopatice, ključne kosti, s leđa, te s prednje strane prsnog koša.

Mišiće ramenog zgloba možemo podijeliti u 3 skupine

- Prednji rameni mišići:

#### **-m. subscapularis**

*Polazište:* dvije trećine prednjeg dijela skapule

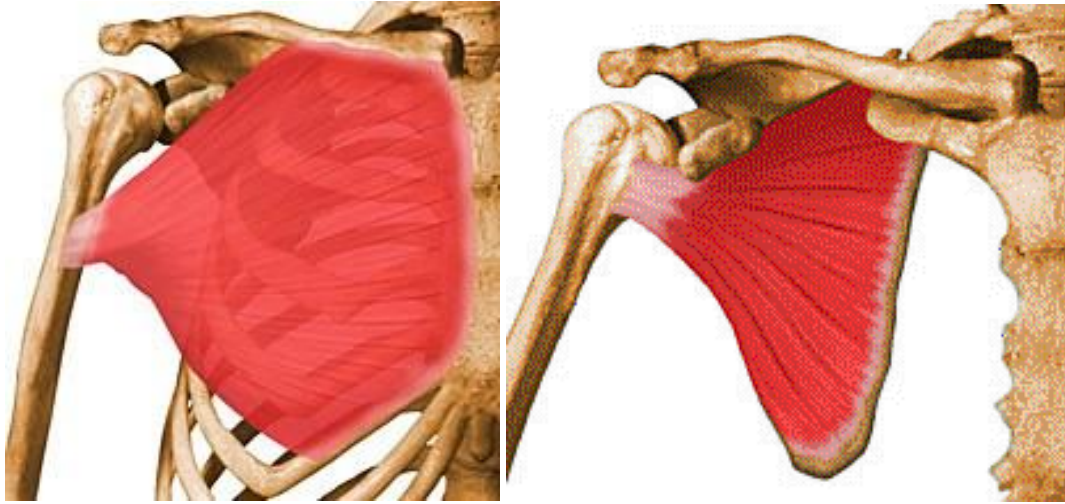
*Hvatište:* tuberculum minus

#### **-m. pectoralis maior**

*Polazište:*

3 dijela: caput clavicularare (prednja strana medijalne polovine klavikule), caput sternale (prednja površina prsne kosti u duljini od prvog do sedmog rebra) i caput abdominalis (gornji i prednji dio fascie m. rectus abdominis)

*Hvatište:* crista tuberculi majoris



Slika 3 i 4. Pectoralis major i subskapularis

- Lateralni rameni mišići:

**-m. deltoideus**

*Polazište:*

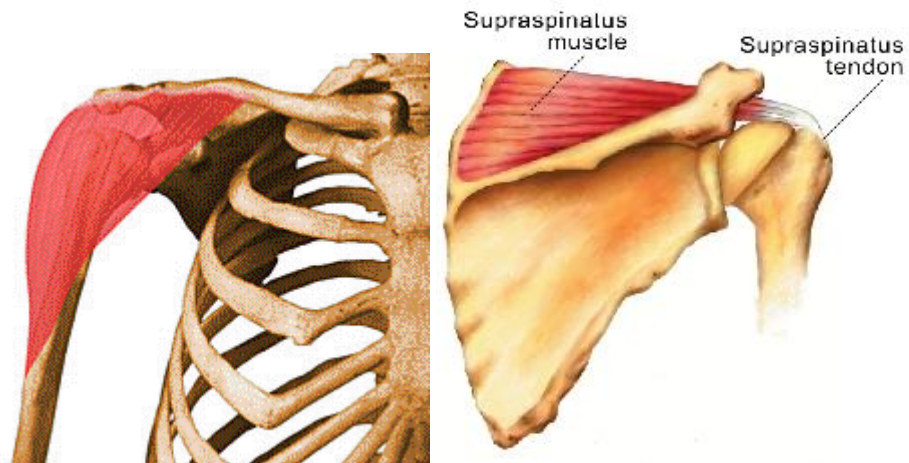
3 djela: pars clavicularis (lateralna trećina prednjeg ruba ključne kosti), pars acromialis (lateralni rub akromiona), pars spinalis (unutarnji rub spine scapulae)

*Hvatište:* tuberositas deltoidea

**-m. supraspinatus**

*Polazište:* fossa supraspinata

*Hvatište:* veliki tuberkul nadlaktične kosti



Slika 5 i 6. Deltoideus i supraspinatus

- Stražnji rameni mišići:

**-m. infraspinatus**

*Polazište:* medijalne dvije trećine fosse infraspinate

*Hvatište:* tuberculum majus

**-m. teres minor**

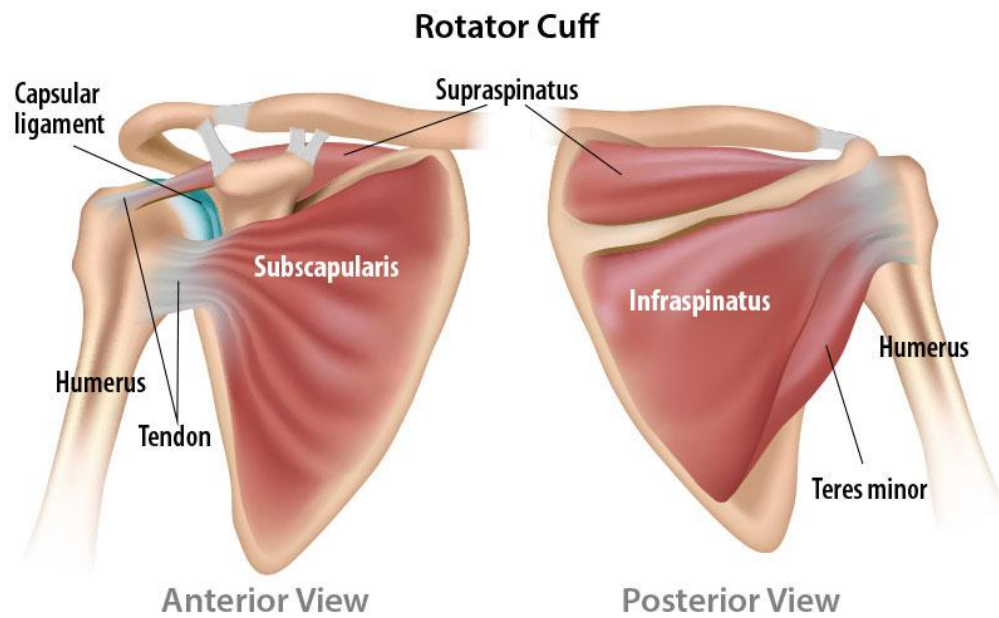
*Polazište:* lateralni rub skapule

*Hvatište:* tuberculum majus

**-m. teres maior**

*Polazište:* angulus inferior scapulae

*Hvatište:* crista tuberculi minoris



Slika 7. Rotatorna manžeta

**Antefleksija ramena:**

- m. deltoideus (pars clavicularis)
- m. pectoralis maior (pars clavicularis)
- m. coracobrachialis

**Retrofleksija ramena:**

- m. deltoideus (pars spinalis)
- m. latissimus dorsi
- m. pectoralis maior (pars sternocostalis)

**Unutarnja rotacija:**

- m. teres maior
- m. subscapularis
- m. pectoralis maior (svi dijelovi)

### **Vanjska rotacija:**

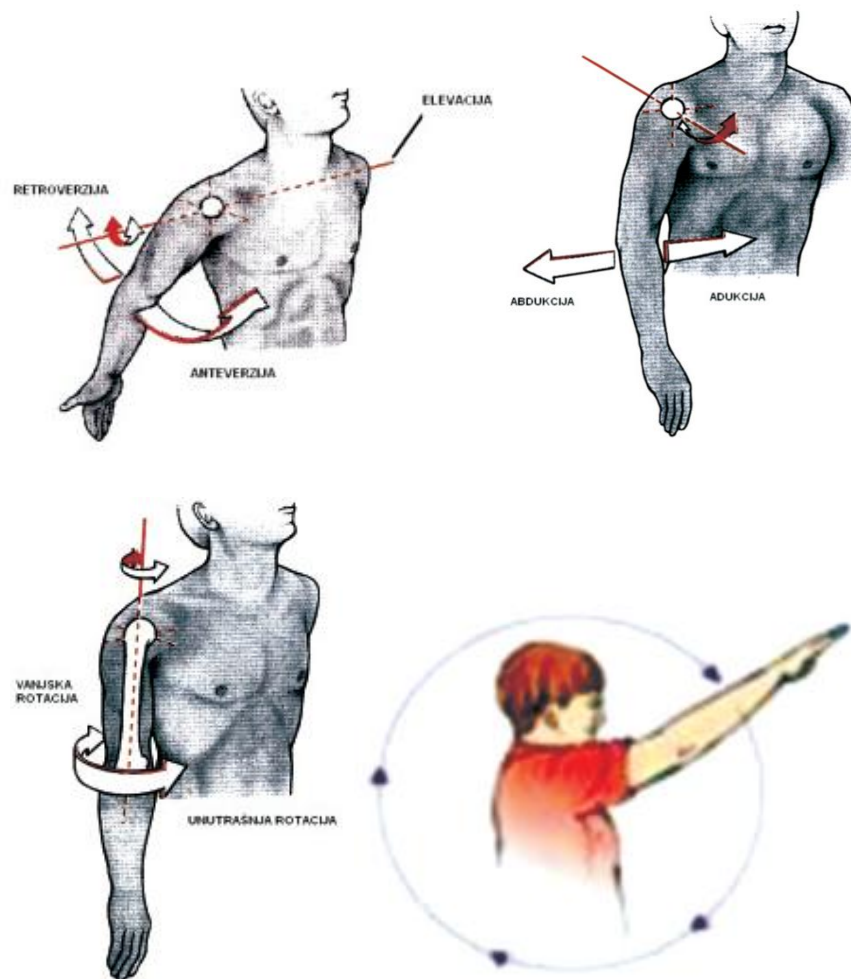
- m. teres minor
- m. infraspinatus
- m. deltoideus (pars spinalis)

Tetiva mišića supraspinatusa, infraspinatusa i teres minora vežu se za tuberkulum majus nadlaktice, a tetiva mišića subskapularisa za tuberkulum minus nadlaktice. Sva četiri mišića i njihove tetive čine „**rotatornu manžetu ramena**“. M. supraspinatus funkcionira uglavnom kao abduktor, a m. infraspinatus i m. teres minor kao vanjski rotatori, dok m. subscapularis funkcionira kao unutarnji rotator.

Mišići ramenog obruča su inervirani ograncima cervikalnog i brahijalnog pleksusa. Oko zglobne čahure glenohumeralnog zgloba nalazi se nekoliko sluznih vreća (burza), a najvažnije su subakromijalna i subdeltoidna sluzna vreća. Obje sluzne vreće mogu međusobno komunicirati, ali ni jedna ne komunicira sa zglobnom šupljinom glenohumeralnog zgloba jer ih od zglobne šupljine dijeli zglobna čahura sa rotatornom manžetom, osobito m. supraspinatus. U slučaju rupture rotatorne manžete, one komuniciraju sa zglobnom šupljinom, što se dijagnostički vidi primjenom kontrastnih metoda rtg. snimanja.

## 1.2. BIOMEHANIKA RAMENOG ZGLOBA

Iako je rameni zglob složeni zglob njegova funkcija najviše ovisi o funkciji glenohumeralnog zgloba. To je zglob sa 3 i više osovina (art. Spheroidea), što znači da su u njemu moguće kretnje antefleksije i retrofleksije, unutarnje i vanjske rotacije, abdukcije i addukcije te kombinacija svih tih kretnji, tzv. cirkumdukcije. Najvažnije tri ravnine koje možemo povući kroz rame, a oko kojih se izvode osnovni pokreti ruke su sagitalna, poprečna i frontalna.



Slika 8. Pokreti ramenog zgloba

Kretnje su potpuno analogne zglobu kuka, ali su po opsegu znatno veće, zbog izrazite plitkoće konkavnog zglobnog tijela. Rameni zglob spada u tzv. zglobove „u rasterećenju“. To znači da zglobna tijela ramenog zgloba nisu izložena međusobnom djelovanju mehaničkih sila u fazi mirovanja, odnosno pri uspravnom stavu. Obrnuto, tada se zglobna tijela nastoje „razmaknuti“ jedno od drugoga (zbog težine ruke), ali se tome opiru uglavnom mišići (aktivno), te zglobna čahura i ligamenti (pasivno). Zbog izrazito slabih mehaničkih sila među zglobnim tijelima rameni se zglob znatno manje troši nego npr. zglob kuka ili koljena. Kretnje u ramenu su uvijek kombinacija kretnji u sva 4 zgloba ramenog obruča. Ipak, najvažnije su kretnje u glenohumeralnom zglobu. Da bi se mogle izvesti kretnje baš u tom zglobu skapula mora mišićima biti učvršćena za prsni koš. Osobito je važna kretnja abdukcije ramena. Glavni je abduktor ramena m.deltoideus. Funkcija dinamičkih stabilizatora ramena izvanredno je važna. Oni centriraju glavu humerusa u sredini glenoida skapule. Osobito je važan m. supraspinatus, koji svojom kontrakcijom „zaustavlja“ putovanje glave humerusa kranijalno, a tek nakon toga uslijedi kontrakcija deltoideusa, koji abducira rame. Ukoliko se u ruci nalazi određeni teret, odnosno želimo li rukom svladati određenu mehaničku silu, snaga deltoideusa mora biti znatno veća. Za svakih 30° abdukcije, 20° pripada glenohumeralnom, a 10° pripada skapulotorakalnom zglobu. Kretnje u akromioklavikularnom zglobu su također važne za funkciju ramena. One se događaju u prvih 30° te nakon 100° abdukcije. Abdukcija ruke preko 110° uvijek uključuje i funkciju sternoklavikularnog zgloba. Bez slobodnih kretnji u tom zglobu ukupan opseg kretnji ramena bi bio smanjen.



Tablica 1. Normalni opseg poketa u ramenu

Antefleksija	90° i 180° (uz elevaciju)
Retrofleksija	45°
Abdukcija	90° i 180° (uz elevaciju)
Addukcija	0°
Unutarnja rotacija	90° i 45° (uz abdukciju)
Vanjska rotacija	60° i 90° (uz abdukciju)
Horizontalna abdukcija	40° (početni položaj abdukcija od 90°)
Horizontalna addukcija	45° (početni položaj antefleksija od 90°)

### 1.3. SINDROM BOLNOG RAMENA

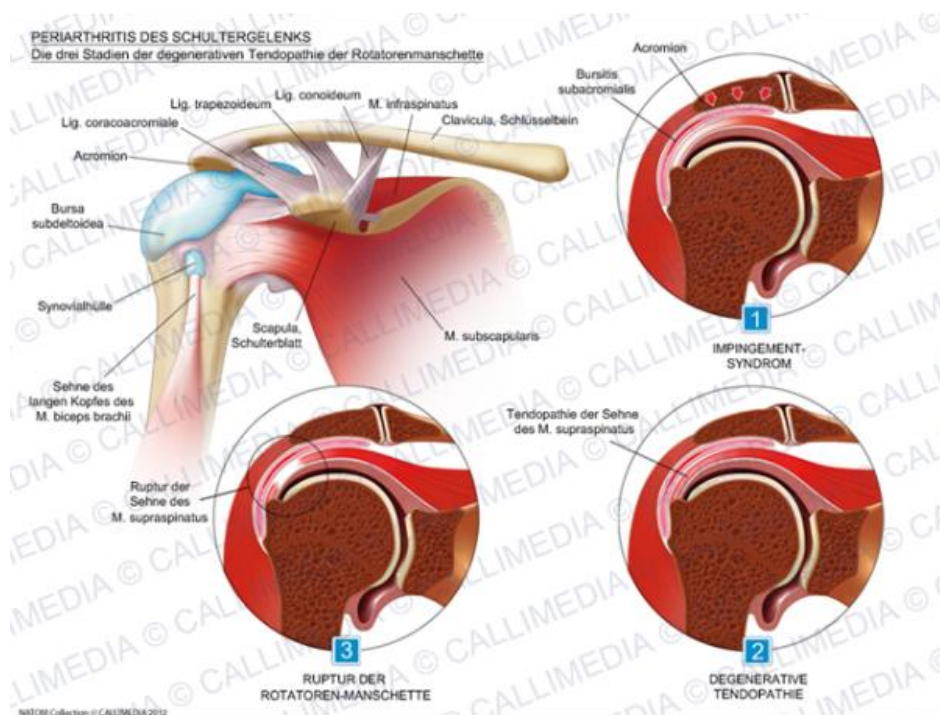
Bolno rame prepoznaje se kao značajan problem. Više od 20% odraslih ima iskustva s boli u području ramena i mnogi od njih zbog tog problema posjećuju liječnika. Bilježi se porast incidencije bolnog ramena u posljednjem desetljeću. Od 8.13% sportskih ozlijeđa odnosi se na rame i uzrokuje 3,9% hitnih intervencija. Treba reći da su pojedine promjene u ramenu vezane uz dob bolesnika. Bolesnici mlađi od 30 godina skloniji su biomehaničkim uzrocima boli u ramenu kao što su atraumatske nestabilnosti i tendinitisi. Manje od 1% oštećenja ramena čine osobe mlađe od 30 godina s potpunom rupturom rotatorne manžete. Stariji pak bolesnici javljaju simptome koji su vezani uz tzv. „trošenje“ i kosti i pridruženih mišića, tetiva i ligamenata.

Sindrom bolnog ramena je najčešći bolni sindrom koji spada u skupinu izvanzglobnih reumatskih bolesti. Najčešće se taj klinički entitet, koji se sa podjednakom učestalošću javlja u oba spola, naziva „**periartritis humeroskapularis**“ ili skraćeno **PHS**, iz čega možemo zaključiti da se radi o izvorištu tegoba koje je smješteno izvan zgloba (*grč. peri= oko, prema*), a uzrok bolnosti je upalno zbivanje (*grč. itis = upala*).

Rotatorna manžeta (m. supraspinatus, m. infraspinatus, m. subscapularis, m. teres minor) je najčešće aficirana struktura u ramenom zglobu, a subakromijalni sindrom sraza (impingement sindrom) je vodeći uzrok ozlijede rotatorne manžete. U etiopatogenezi bolnog ramena veliki značaj imaju mehanički momenti kada u anamnezi bolesnika nalazimo podatke o fizičkim naprezanjima ramenog zgloba, izazvani pokretima u ramenu sa stisnutom šakom uz opterećenje ili rad s rukama iznad glave. Tjekom toga rada (podizanje i spuštanje tereta, rad na vibracijskim strojevima, udaranje čekićem po čvrstom materijalu ili slično; sportske aktivnosti tenisača ili odbojkaša) rame biva izloženo ponavljanim svakodnevnim mikrotraumama, što onda dovodi do ubrzanog nastanka degenerativnih promjena na mekim tkivima oko ramenog zgloba.

U degenerativno promjenjenom tkivu tetive, mogu se s vremenom taložiti vapnene soli, koje se na rendgenskoj slici vide kao sjene pored glave humerusa i koje su malene i okrugle. Ne moraju izazivati promjene, no dogodi li se nenadano neka jača trauma, npr. jaki zamah rukom i sl., tada može nastati veća ruptura tetive, ili pak prisutni talog vapna prodre susjednu subakromijalnu burzu. U tom slučaju očitovat će se akutna slika vrlo bogatog periartritisa ramena.

Sindrom bolnog ramena može se razviti u sklopu vertebrogenog sindroma vratne kralježnice, kao posljedica algodistrofije, kao posljedica vaskularnih poremećaja u području glave nadlaktične kosti i okolnih mekih struktura. Može biti povezan sa bolestima nekih visceralnih organa (refleksno). Ipak, najčešće je ovaj bolni sindrom vezan uz promjene na tetivama i burzama nakon ponavljanih mikrotrauma koje rezultiraju reparatornim promjenama na mekim tkivima, nakon kalcifikata različite etiologije.



Slika 9. Periartritis humeroskapularis

### Anamneza

Anamneza će nam dati podatke koliko je bolesnik star, kakav posao radi, kakvim se aktivnostima bavi, da li boluje od neke druge bolesti. Jedan od najvažnijih simptoma je bol. Značajno je odrediti kada se bol javila, postepeno ili naglo, u koje je doba dana bol jača, da li se pojačava pri pojedinim pokretima. Ta nas informacija upućuje na tačnije postavljanje dijagnoze, pa tako npr. ukoliko je bol nastala postepeno i vezano uz aktivnost riječ je o sindromu prenaprežanja. Potom se ciljano postavljaju pitanja i ukoliko se radi o mlađoj osobi procjenjujemo aktivnost i pokrete koji uzrokuju bol. Ne smijemo zaboraviti i stabilnost ramena kod takvog bolesnika, budući da nestabilno rame može dati istu kliničku sliku.

## **Klinički status**

Nakon anamnestičkog „anketiranja“ pacijenta započinje klinički pregleda pacijenta koji obuhvaća inspekciju. Gledaju se kožne promjene, kontura ramena, trofika mišića, prisutnost deformiteta. Palpirajući strukture ramenog zgloba ispitujemo bolnost glenohumerlanog i akromioklavikularnog zgloba zatim ispitujemo hvatišta tetiva rotatorne manžete na tuberkulima. Kada se u tetivu supraspinatusa odlaže ili resorbira kalcifikat nastaje izrazita bolnost na palpaciju. Često je i tetiva duge glave bicepsa uzrok boli u ramenu koja se tada projicira i palpira na intertuberkularnom žlijebu.

Bolovi su često izraženi nakon napornog rada, pada na ruku ili rame, kada dođe do pomaka vapnenca, zatim ih organizam prepozna kao strano tijelo što rezultira upalnom reakcijom. Kao i sve druge upalne reakcije, i ova postaje to burnija i izraženija kod zagrijavanja zgloba i okolozglobnih struktura. Do paradoksalne reakcije dolazi noću, kada tijelo miruje, a tada se javljaju najveći bolovi koji nisu uobičajeni za mišićno-koštani sustav.

Zbog bolova su svi pokreti obično znatno ograničeni i limitirane su osnovne životne aktivnosti, poput odijevanja ili osobne higijene. Tipično je vrlo bolna i ograničena kretnja odmicanja ruke od tijela u rasponu od 60°-120°, kada se i zapravo događa ukliještenje tetive između dvaju koštanih djelova i tada govorimo o tzv. bolnom luku. Iznad 120° bol se obično gubi ili postaje blaža, zbog prestanka ili smanjenog pritiska na tetivu.

Klinički spektar sindroma bolnog ramena čine:

1. **Subakromijalni sindrom sraza** definira se kao kliničko stanje u kojem dolazi do kompresije tetiva rotatorne manžete između velikog tuberkula i korakoakromialnog luka zbog suženja subakromijalnog prostora.
2. **Kalcifirajući tendinitis** je poremećaj nepoznate etiologije koji se očituje nakupljanjem depozita kalcija u tetivama rotatorne manšete uz spontanu resorpciju kalcifikata i posljedično cijeljenje tetiva.

3. **Subakromijalni burzitis** javlja se kao posljedica oštećenja tetive m. supraspinatus te zbog toga dolazi do dodirivanja subakromijalne burza i zglobna čahura rezultirajući upalnom reakcijom uz oteklinu i bolnu osjetljivost u području deltoidnog mišića ispod akromiona.

4. **Bicipitalni tendinitis** se pojavljuje kao posljedica trenja tetive unutar intertuberkularne brazde, pri čemu nastaje sinovijalna reakcija sa oteklinom. Najčešći uzrok upale tetive bicepsa je subakromijalni sindrom sraza.

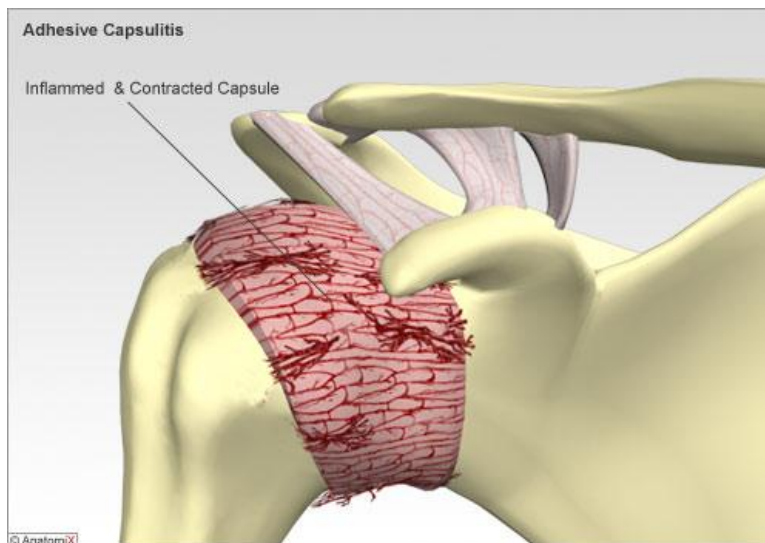
5. **Adhezivni kapsulitis** je sindrom nepoznate etiologije koji je karakteriziran bolnim i ograničenim aktivnim i pasivnim pokretima u ramenu u svim smjerovima. Uzrok smrznutom ramenu mogu biti i druge bolesti uključujući i tumore. Susreće se u bolesnika u dobi od 40 do 60 godina. Češće je prisutan kod dijabetičara.

6. **Nestabilno rame** je poremećaj kod kojeg je rameni zglob previše labav te ne može previše klizati u zglobnoj čahuri. U najtežim slučajevima nastaje iščašenje kada rame doslovno isklizne iz zgloba. Ponekad se zglobna tijela razdvoje samo djelomično, što nazivamo nepotpuno iščašenje.

7. **Ruptura rotatorne manžete** pojavljuje se kod aktivnosti koje zahtijevaju upotrebu ruku iznad visine glave ili zanimanja koja uključuju podizanje teškog tereta iznad glave također predstavljaju opterećenje na tetive mišića rotatorne manžete. Uobičajeno su tetive jake, ali dugotrajnim ( prekomjernim) korištenjem, one slabe, što može dovesti do rupture.

#### 1.4. SINDROM SMRZNUTOG RAMENA (adhezivni kapsulitis)

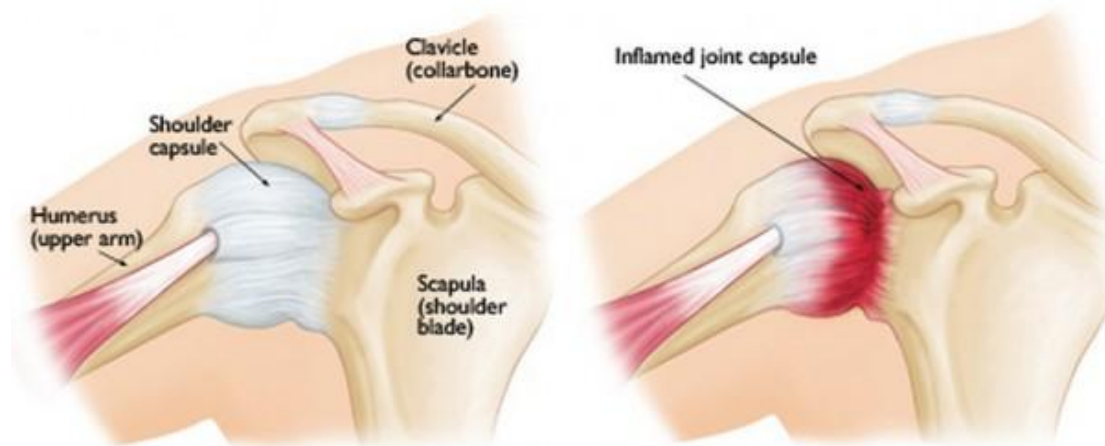
Sindrom smrznutog ramena (ukrućeno rame, adhezivni kapsulitis) je stanje bolnog i oslabljenog ramena, uz izrazito smanjenje normalna opsega kretnji, koje pogađa 2 do 5 posto populacije. Sindrom rezultira postupnim, vrlo često neprimjetnim ograničenjem pokreta u ramenom zglobu. Zglob postupno postane krut ili ukočen ("smrznut"), pa otud i potječu njegovi nazivi. Bolesnici vrlo često nisu ni svjesni veličine problema i stupnja ograničenja pokreta. Najčešće se javlja u petoj i šestoj dekadi života, ali moguć je početak u bilo kojoj životnoj dobi.



Slika 10. Zglobna čahura kod sindroma smrznutog ramena

Patoanatomski gledano, dolazi do skvrčavanja fibrozne zglobne čahure ramena, koja postaje manja i neelastična. Stvaraju se brojne priraslice zglobne čahure ramena, zbog čega pokreti u ramenu postaju progresivno ograničeni i bolni. Prevladava ukočenost zgloba, dok su bolovi u drugom planu. Prema novijim definicijama, o "smrznutom" ramenu govorimo

kad je opseg pasivnih i aktivnih kretnji u ramenu ograničen u jednakoj mjeri, i to za više od polovice normalnog opsega kretnji.



Slika 11. Upalni proces na zglobnoj čahuri

Postoji primarni i sekundarni sindrom smrznutog ramena. **Primarni sindrom** razvija se bez poznatog uzroka i ne može ga se dovesti u vezu s nekom drugom poznatom bolešću.

Pogađa 2 do 3 posto populacije, javlja se obično nakon 40. godine života i znatno je češći kod žena (omjer 10:3).

**Sekundarni sindrom** često je zabilježen u sljedećim bolestima: šećerna bolest, moždani udar s klijenuti udova (sindrom se tada obično razvija na zahvaćenoj strani), karcinom pluća, tuberkuloza, infarkt miokarda, bolesti štitne žlijezde, traume, stanja nakon amputacije dojke, vratna spondiloza.

Početak adhezivnog kapsulitisa može biti povezan sa produženom imobilizacijom, zbog drugih oboljenja ramenog obruča (ruptura rotatorne manžete, subakromijalni sindrom sraza i kronična nestabilnost ramena). Najznačajnije je povezana sa šećernom bolesti. Smrznuto rame će se obostrano javiti kod 10% pacijenata, ali ukoliko pacijent u svojoj anamnezi ima šećernu bolest, obostrano će se javiti kod 40% pacijenata.

U svih bolesnika bolest prolazi kroz tri faze, koje mogu trajati različito.

**Faza boli** (3 do 6 mjeseci) karakterizirana je početkom difuzne boli koja može trajati mjesecima i postupno se povećava ukočenost ramena. Bolesnici obično primjete da ne mogu zakopčati odjeću na leđima ili dohvatiti stražnji džep u hlačama. Prisutne su i noćne boli uz otežano spavanje na zahvaćenoj strani. Kako se bolna simptomatologija povećava, pacijent određuje antalgični položaj koji mu najviše odgovara. Najčešće se radi o položaju adukcije sa internom rotacijom koji smanjuje napetost unutar glenohumeralnog kao i mekih struktura koje ga okružuju. Nažalost, u mnogim slučajevima se pacijente imobilizira u ovoj fazi što dodatno pogoršava bolest.

**Faza ukočenosti** (3 do 18mjeseci) dovodi do smanjenja bolnosti ali ne i smanjenja ograničenosti pokreta zgloba što dovodi do otežanog izvođenja aktivnosti svakodnevnog života. Pacijenti se žale na otežano uzimanje premeta iz stražnjeg džepa, zakopčavanje grudnjaka, pranje suprotnog ramena i ostalo. Prilikom izvođenja pokreta, pacijent osjeti izrazitu nelagodu u trenutku kada dosegne granicu pokretljivosti sužene kapsule ramenog zgloba. Bol tijekom noći je uobičajena pritužba kod pacijenata, ali je nažalost teško zaustaviti korištenjem lijekova i fizikalnih procedura

**U fazi oporavka** (3 do 6 mjeseci) dolazi do spontanog poboljšanja, ili najčešće uz liječenje, poboljšanje opsega pokreta u ramenu. Intenzivni fizioterapijski tretmani (vježbe opsega pokreta), manipulacija i kirurška intervencija dopridonose ubrzanom oporavku i prijelazu iz faze ukočenosti u fazu oporavka. 7-15% bolesnika nikad ne postigne potpun oporavak funkcije ramena, unatoč poduzetom liječenju.

### 1.4.1. Dijagnostičke metode

Bolno rame ili PHS je općenita dijagnoza koja nam samo kaže da nešto nije u redu s ramenom, da je rame bolno s ograničenim pokretima. Prije nego se započne s liječenjem neophodno je postaviti ispravnu dijagnozu kako bi bolesniku pomogli a ne odmgli krivim načinom liječenja.



U fizijatrijsko-rehabilitacijskoj kliničkoj obradi zastupljeni su svi uobičajeni elementi pregleda bolesnika, ali i više od toga jer je fizijatrijski pristup bolesniku evaluacija funkcije, točno definiranje nesposobnosti i ocjena utjecaja bolesti na cjelokupni život bolesnika. Dijagnoza nesposobnosti temelji se na procjeni funkcionalnog statusa sustava za kretanje i istodobno određuje vrstu fizijatrijskog tretmana. Klinička obrada fizijatrijskog bolesnika sastoji se od anamneze i kliničkog pregleda sa specifičnostima vezanim za mišićno-koštani sustav i funkcionalnu sposobnost te procjene utjecaja bolesti na život bolesnika.

### **Anamneza**

Anamneza čini 80% dijagnoze mišićno-koštane bolesti. Razgovor s bolesnikom uvijek započinje pitanjima vezanim uz razlog dolaska, iz čega treba izdvojiti vodeći klinički simptom, način nastanka, intezitet i trajanje toga simptoma. Bol je najčešći simptom. To je protektivni mehanizam koji signalizira leziju i na taj način onemogućava daljnje oštećenje tkiva. Među dosadašnjim bolestima (osobna anamneza) posebno mjesto zauzimaju trauma te bolesti drugih organskih sustava (dijabetes, kod sindroma smrznutog ramena) jer mogu imati direktan utjecaj na aktualni problem bolesnika.

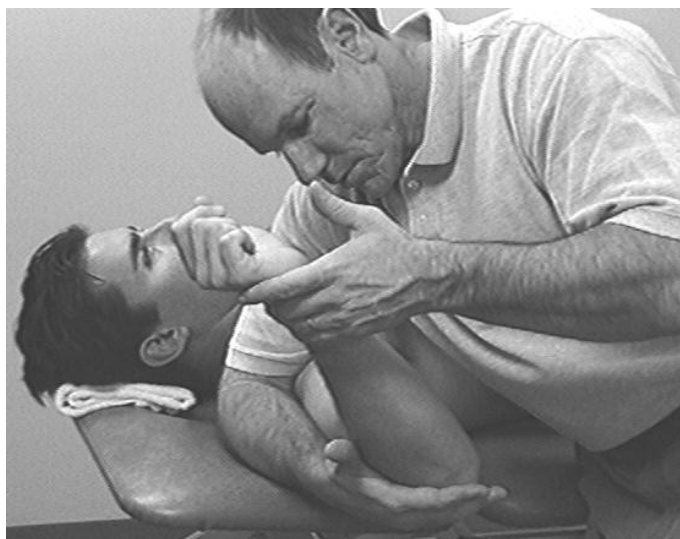
### **Klinički pregled**

Cilj je kliničkog pregleda otkriti koje su regije tijela klinički aficirane i odgovorne za tegobe ili nesposobnost bolesnika. Metode pregleda kod sindroma smrznutog ramena su inspekcija, palpacija i opseg pokreta ramena. Uvjet za vjerodostojan klinički nalaz je da se bolesnik skine u donje rublje i da uvijek pregledavamo obje strane bez obzira na izjave bolesnika jer tako dobivamo najviše podataka. Način dolaska bolesnika ukazuje na težinu problema, ali i mogućnost samostalnog skidanja obuće i odjeće (otkopčavanje gumba na košulji, skidanje cipela sa vezicama i sl.). Inspekcijom utvrđujemo deformacije zglobnih struktura, promjenu boje kože (crvenilo, kao znak upale). Palpacijom doznajemo koji je dio zglobne čahure i ostalih mekih česti bolan na dodir. Ispitivanje funkcionalnih karakteristika

ramena, kao što je opseg pokreta, ispitujemo manualnim tehnikama procjene ili uređajem za mjerenje opsega pokreta (goniometar). Nakon toga slijedi ocjena ukupne funkcionalne sposobnosti u aktivnostima svakodnevnog života. Svako kliničko odstupanje od normalne zahtijeva dijagnostički postupak i ciljanu fizikalnu terapiju usmjerenu upravo na taj aktualni problem koji bolesnika onemogućuje u običajenim aktivnostima.

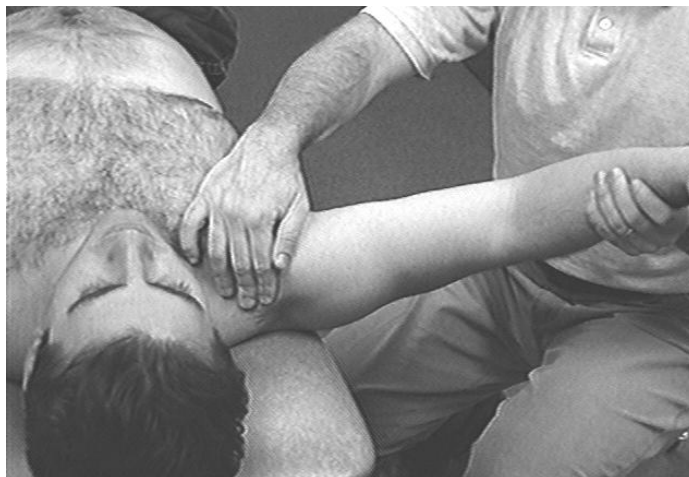
Pokreti ramenog zgloba koji su najboljniji i značajno ograničeni kod pacijenata sa sindromom smrznutog ramena su **vanjska rotacija i abdukcija**, više nego unutarnja rotacija i antefleksija. Procjena pokretljivosti ramenog zgloba uz primjenu manualnih tehnika:

1. **Vanjska rotacija glenohumeralnog zgloba** - početni položaj: horizontalna abdukcija ( $0^\circ$ ) i abdukcija nadlaktice ( $90^\circ$ ) uz terapeutovu fiksaciju lopatice podlakticom. Ako je vanjska rotacija glenohumeralnog zgloba veća prilikom  $90^\circ$  abdukcije nego uz  $45^\circ$  abdukcije, radi se o smanjenoj fleksibilnosti m.subscapularis. Opseg pokreta vanjske rotacije normalnog glenohumeralnog zgloba je  $90^\circ$ .



Slika 12. Testiranje vanjske rotacije

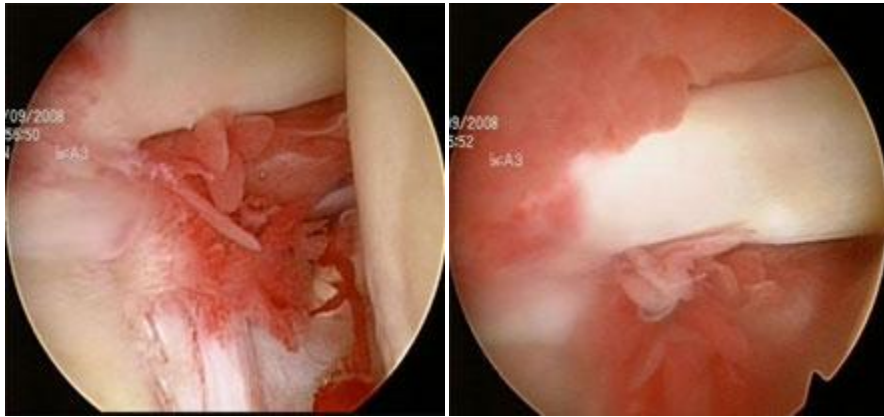2. **Abdukciju glenohumeralnog zgloba** je teško procjeniti kod pacijenata sa adhezivnim kapsulitisom zbog toga što je neizvediva bez vanjske rotacije. Prvo se pasivno izvede pokret vanjske rotacije do granice boli zatim pokret abdukcije uz stabilizaciju lopatice da se izbjegne pokret elevacije. Normalni opseg pokreta izolirane abdukcije je 120° (uz 90° vanjske rotacije glenohumeralnog zgloba)



Slika 13. Testiranje abdukcije

### **Radiološka dijagnostika**

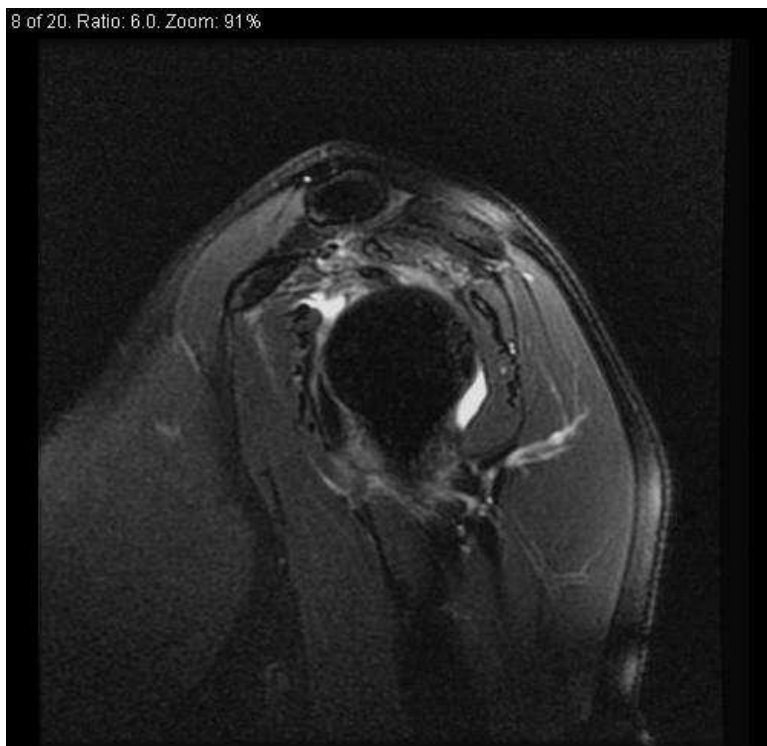
Klasično radiološko snimanje zgloba i primjena artrografije (ubrizgavanje kontrasta u zglob ramena) dugo su bile jedine metode prikazivanja zglobnih i okozglobnih promjena u području ramena. Tehničke inovacije proteklih 20-ak godina znatno su poboljšale dijagnostičke mogućnosti, u početku uvođenjem kompjutorizirane tomografije (CT), zatim ultrazvuka (UZV) te na kraju i magnetske rezonancije (MR). Primjena artroskopije (operativna metoda s direktnom vizualizacijom zgloba kroz "prozorčić" u koži) također pruža izvrstan uvid u promjene ramenog zgloba. Korištenjem navedenih tehnika omogućena je bolja vizualizacija kostiju, posebice mekih tkiva, uz znatno veću rezoluciju i senzitivnost pretraga u odnosu na klasičnu radiografiju.



Slika 14. Prikaz upalnog procesa artroskopijom

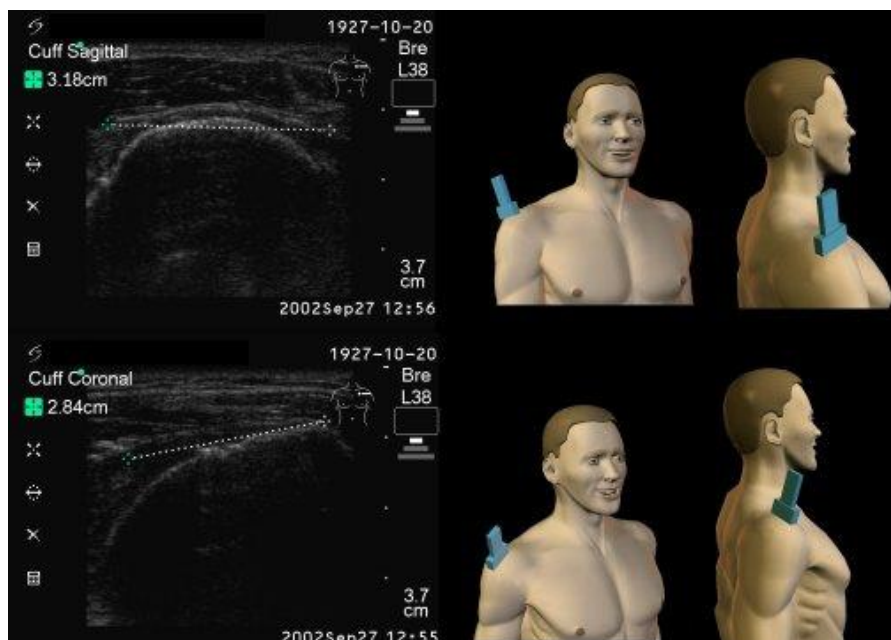Slično kao klasična radiografija, CT je usmjeren prema dijagnostici koštanih promjena, a dijagnostika mekih tkiva, poput zglobne hrskavice, mišića, tetiva, burzi pa čak i sinovije, uglavnom je u domeni UZV-a i MR-a.

Primjena UZV-a ramena pomaže u brznoj i jednostavnoj orijentaciji o patološkim promjenama, prije svega mekih struktura ramena. Prednosti su: malo prostora za izvođenje, može biti izveden odmah i u kratkom vremenu, neposredno uz bolesnički krevet ili u ambulanti, znatno je jeftiniji od CT-a i MR pretrage i moguće ga je ponavljati bez većih teškoća, neugodnosti ili stresa za bolesnika. U nekim slučajevima pouzdan je gotovo kao MR, omogućujući brze odgovore na pitanja nastala tijekom kliničkog pregleda.



Slika 15. Magnetska rezonanca ramenog zgloba

Ultrazvučna glava (sonda) funkcionira i kao odašiljač i primatelj UZV valova, a svojstva prodiranja ultrazvučnih valova znatno variraju prema mediju kroz koji prolaze; od gotovo idealne transmisije kroz vodu do gotovo 100-postotne refleksije kroz zrak. Srećom, tkiva koja pretražujemo u kliničkoj reumatologiji omogućuju dobre uvjete za prodiranje UZV valova, a kost predstavlja granicu na kojoj se ultrazvučni valovi reflektiraju prema UZV glavi, koja sada služi kao primatelj valova. Zglob ramena idealan je za UZV pretragu, jer je okružen brojnim mišićima i tetivama koje se mogu lako vizualizirati s obzirom na to da se nalaze neposredno ispod kože. Zahvaćenost zgloba ramena u RA izaziva neznatnu nelagodu ili bol te tek neznatno ograničenje funkcije u početku bolesti, katkad i dulje. Što ranije postavljena dijagnoza i započeto liječenje upalnog procesa ramena omogućuje i dugoročno povoljniju prognozu funkcije ramenog zgloba. U tom smislu, dijagnostički UZV idealno je sredstvo za "screening" (pretraživanje) primarne dijagnoze i praćenje tijekom bolesti.



Slika 16. Ultrazvučni prikaz ramenog zgloba

Zaključak je da kod bolesnika s upalnim reumatskim bolestima, u vrijeme postavljanja dijagnoze ili čak sumnje na upalnu reumatsku bolest, nužno je učiniti ultrazvučni "screening" ramena kako bi se što ranije otkrile bilo kakvih upalnih promjena, i to prije nego što se razvije trajno oštećenje zgloba koje poslije uzrokuje simptome. U sindromu bolnoga ramena (akutna slika i smrznuto rame) primjenom dijagnostičkog ultrazvuka može se u nekim slučajevima utvrditi patološko-anatomski supstrat odgovoran za bolest i na taj način poboljšati dijagnostika i liječenje bolesnika.

## **2. CILJ RADA**

Codman je davne, 1934. godine, rekao: "Smrznuto rame teško je definirati, teško liječiti i teško objasniti". Spoznaje koje je suvremena medicina otkrila u zadnjih 80 godina, ukazuju nam na povećanje životnog vijeka za 20 godina, zahvaljujući napretku na svim područjima medicinske znanosti. Iako do danas nije razjašnjen uzrok koji pokreće proces u kojem nastaje sindrom smrznutog ramena, poznajemo vrlo jasnu kliničku sliku i primjereno liječenje. Stoga je cilj ovoga rada definirati, objasniti i prikazati načine liječenja sindroma smrznutog ramena kroz primjer pacijenta.

### 3. ISPITANICI I METODE LIJEČENJA

U ovom radu je, kroz konkretni primjer ispitanika prikazan utjecaj konzervativnog i operativnog modaliteta na povrat izgubljene funkcije ramenog zgloba. Uzevši u obzir nedovoljan broj pacijenata neće biti prikazana statistička obrada podataka dobivenih kroz 3 mjerenja.

#### **Pacijent**

*Godina rođenja:* 1978. (36 godina)

*Spol:* žensko

*Anamneza:* pacijentica se žali na bolove u lijevom ramenu unazad 8 mjeseci, nakon 2 mjeseca javili su se bolovi u desnom ramenu. Progresivno je dolazilo do ograničenja kretnji u oba ramena. Ističe bolove noću. Na inzulinskoj je terapiji zbog dijabetesa, u na nadomjesnoj terapiji levotiroksinom (Euthyrox), zbog hipotireoze.

*Dijagnostička obrada:* Ultrazvuk ramena prikazuje obostrano održan kontinuitet tetiva rotatorne manžete, nema izljevova niti kalcifikata.

*Dijagnoza:* Adhezivni kapsulitis oba ramena

*Klinički status:* Aktivni i pasivni pokreti su izrazito ograničeni, posebno lijevo rame.

Tablica 2. Inicijalno mjerenje aktivnog i pasivnog pokreta

<b>Desno rame</b>	Aktivno	Pasivno	<b>Lijevo rame</b>	Aktivno	Pasivno
Antefleksija	110	115	Antefleksija	90	105
Abdukcija	50	60	Abdukcija	50	55
Retrofleksija	20	40	Retrofleksija	25	35
Vanjska rotacija	30	35	Vanjska rotacija	10	15
Unutarnja rotacija	40	45	Unutarnja rotacija	40	45
VPS u cm	57 cm		VPS u cm	57 cm	

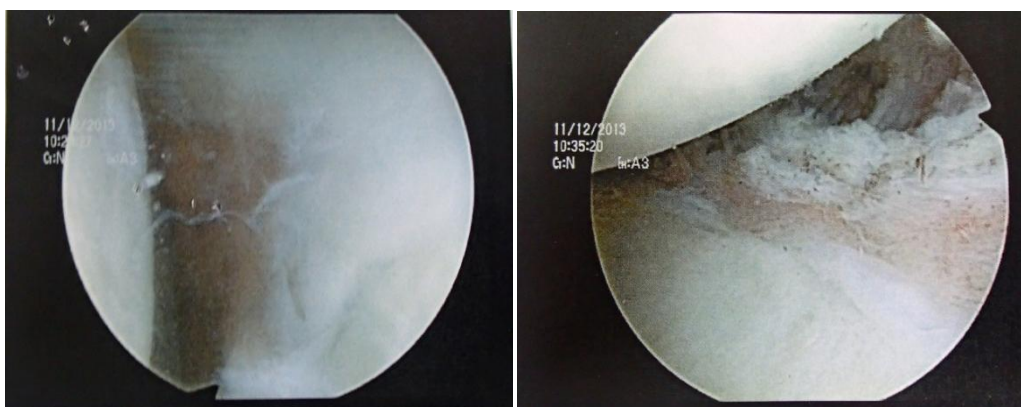

*Cilj fizikalne terapije:*

- Smanjiti bol
- Povećati opseg pokreta
- Povećati mišićnu snagu

**Konzervativno liječenje:** individualne vježbe i mobilizacija oba ramena, krioterapija (uvodna procedura u kineziterapiji), IFS (oba ramena)

**Operativno liječenje:** Artroskopska prednja, stražnja i donja kapsulotomija desnog ramena i manipulacija u općoj anesteziji. Artroskopska prednja i stražnja kapsulotomija lijevog ramena i manipulacija u općoj anesteziji.



Slika 17 i 18. Prikaz zadebljana zglobne čahure i suženja intraartikularnog prostora i prikaz stanja nakon prednje kapsulotomije

### 3.1. FARMAKOLOŠKO LIJEČENJE

Najvažniji korak u liječenju je točna i pravodobna dijagnoza te što raniji početak liječenja. Bol je vodeći simptom u mišićno-koštanim (reumatskim bolestima) i njezina modulacija ima bitno značenje posebno sa stajališta bolesnika. Ona je kompleksno subjektivno iskustvo, teško za definiranje i mjerenje. Reakcija na bol podložna je aktualnom emocionalnom status i prethodnom iskustvu. Lokalizacija i karakter boli mogu usmjeriti dijagnozu. Bol u zglobu prisutna u mirovanju i pokretu sugerira na upalnu bolest, a bol samo pri pokretu više govori u prilog mehaničkom poremećaju.

U modulaciji boli u mišićno-koštanim bolestima dominantno mjesto zauzimaju periferni analgetici i nesteroidni antireumatici (NSAR) i posebno neki fizikalni postupci.

Periferni analgetici indicirani su u blagim do umjerenim bolovima gdje nije zaznačena upalna komponenta, u bolesnika rizičnih za primjenu NSAR-a ili za smanjenje njihove doze. Izabрати učinkoviti lijek sa što manje nuspojava osnovni je terapijski princip. To u pojednih bolesnika daje prednost perifernim analgeticima u odnosu na narkotičke analgetike i nesteroidne antireumatike. Pri tomu je potrebno odrediti optimalnu dozu i interval davanja.

Nesteroidni antireumatici (NSAR) najčešće su primjenjivani lijekovi u fizikalnoj medicine i mišićno-koštanim oboljenjima. NSAR su pouzdano učinkoviti lijekovi. Indikacijsko područje za njihovu primjenu je prošireno in a druge bolesti i stanja, a ne samo primarno reumatske bolesti. Na žalost, svi imaju nuspojave ponajviše u probavnom sustavu pa je farmaceutska industrija u stalnom pronalaženju novih, jednako učinkovitih, a manje štetnih nesteroidnih antireumatika. NSAR u osnovi djeluju inhibicijom sinteze prostaglandina blokadom enzima ciklooksigenaze. Prostaglandini su kratko živuće supstancije koje imaju ulogu lokalnih hormona i glavni su medijatori upalnog procesa, ali imaju i bitan značaj u fiziološkim procesima.

U izvanzglobnom reumatizmu uz analgetike i nesteroidne antireumatike nerijetko se propisuju i drugi lijekovi. U akutnim afekcijama okolozglobnih struktura kod adhezivnog

kapsulitisa metoda izbora je lokalna infiltracija kortikosteroida dok su analgetici i nesteroidni antireumatici manje uspješni. Primjena lokalnih infiltracija u okolozglobne strukture ramenog obruča dio su svakodnevnice kod sindroma smrznutog ramena. Sigurnost i djelotvornost primjene ovisi o poštivanju postupka, poznavanju anatomije i vještini onoga koji takve injekcije primjenjuje.

### 3.2. NEFARMAKOLOŠKO LIJEČENJE

Kao najčešće spominjana metoda liječenja različitih bolesti lokomotornog sustava, koja pripada nefarmakološkom liječenju, a koja se uvijek kombinira sa medikamentnom terapijom, jest fizikalna terapija. Fizikalna medicina je grana medicine koja se koristi svim fizikalnim agensima u svrhu postizanja poboljšanja kliničke slike bolesnika koji boluju od neke reumatske bolesti. Njezina usmjerenost prema kupiranju boli te povećanju funkcijskog kapaciteta zahvaćenog zgloba omogućava i bolji učinak medikamentne terapije, i obrnuto— što je bolest više pod kontrolom to se može očekivati značajno bolji učinak svih korištenih oblika fizikalne terapije.

Fizikalni agensi koje koristimo u terapiji smrznutog ramena su:

- Toplina/hladnoća (*termoterapija*)
- Pokret (*kineziterapija i manualna terapija*)
- Voda (*hidroterapija*)
- Električna energija (*elektroterapija*)
- Svjetlosne zrake (*fototerapija*)

Općenito, cilj fizikalne terapije je **smanjivanje boli, povećanje funkcije i edukacija bolesnika** u cilju sprječavanja budućih bolnih epizoda, budući da se najčešće susrećemo s kroničnim i progresivnim bolestima lokomotornog sustava.

Fizikalna terapija je ono bez čega nema povratka funkcije ramena u ovom oboljenju. Sve ostalo, poput tableta, injekcija, ili operacije, samo je pomoćno sredstvo, kako bi se upornim vježbanjem, malo po malo, pokreti u ramenu povećavali, a sa poboljšanom funkcijom i bol smanjivala. U tu svrhu koristimo i terapiju ledom u svim oblicima, elektroterapiju, ultrazvučnu terapiju, laser, magnet, a u novije vrijeme i terapiju udarnim valom (ESWT). No vježbe su ipak temelj. Njihov je cilj s jedne strane istezanjem povećati elastičnost skrućene zglobne čahure, a s druge strane mišiće osposobiti jačanjem da tu elastičnost i održe. Nije danas rijetkost vidjeti osobe sa smrznutim ramenom kako vježbaju u teretani, niti kako plivaju u bazenu, jer je sve to dio jednog kompleksnog pristupa liječenju ovog oboljenja.

A kako ono u većini slučajeva predstavlja djelomičnu ili potpunu nesposobnost za rad, tim je jasnije zašto upotrijebiti sva dostupna sredstva ne bi li se oporavak skratio što je više moguće. Kako je u težih slučajeva bolovima zahvaćena i vratna kralježnica, te su oslabili mišići lopatice i gornjeg dijela leđa, sasvim je uputno primjeniti i masažu kombiniranu sa manipulativnim zahvatima (popularnom kiropraktikom, jer to može značajno smanjiti bolove. Vrlo je važno uputiti pacijenta na pravilan način vježbanja, te ga potaknuti da te vježbe redovito provodi i nakon završetka glavnog tretmana fizikalne terapije. Isto tako je dobro iskoristiti i metode rekreacije koje nam stoje na raspolaganju, a za koje ocijenimo da mogu ubrzati oporavak. U razumnom obimu sve navedeno može i više nego pomoći u liječenju smrznutog ramena.

Ozbiljni slučajevi, koji ni nakon tri mjeseca intenzivne fizikalne terapije ne pokazuju poboljšanje, mogu se liječiti operativnim putem (manipulacija ramena u općoj anesteziji s ciljem postizanja što veće gibljivosti ili artroskopsko opuštanje zglobne kapsule). Čak je i tada potrebna dugotrajna fizikalna terapija ne bi li se funkcija ramena vratila u stanje blisko onome prije početka bolesti.

Ne treba očekivati brze rezultate u liječenju, jer je riječ o tvrdokornoj bolesti. Učinak liječenja može se postići samo uz maksimalno strpljenje liječnika, bolesnika i fizioterapeuta te uporno vježbanje.

## **Kineziterapija**

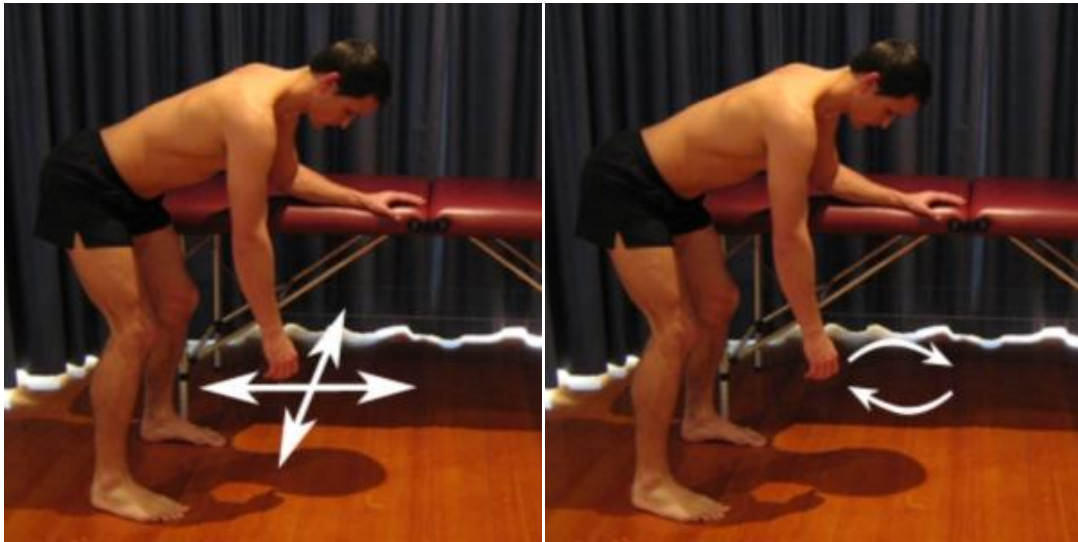
Kineziterapija (grč. kinesis-pokret) ili terapija pokretom je terapijska grana kod koje se pokret koristi kao sredstvo liječenja. Predstavlja vrlo važnu kariku u procesu ponovnog funkcionalnog osposobljavanja osoba sa adhezivnim kapsulitisom. Za razliku od ostalih modaliteta fizikalne terapije ne postoji metoda koja može zamjeniti odnosno imati bolji učinak u obnavljanju funkcionalnog statusa ramenog obruča. Termoterapijske i elektroterapijske procedure često koristimo kao analgetske ili kao uvodne procedure u kineziterapiji, a oporavak funkcije očekujemo od pravilno propisane i pravilno izvedene kineziterapije.

Osnovni cilj kineziterapije jest:

1. sačuvati ili poboljšati mišićnu snagu rotatorne manžete
2. poboljšati gibljivost ramenog obruča
3. osigurati što bolju funkciju lokomotornog sustava

S obzirom na „smrznutost“ (ukočenost) ramenog zgloba potrebno je u kineziterapiji koristiti vježbe istezanja u kombinaciji sa vježbama snage, zbog slabljena okolozglobnih mišića kao posljedica inaktiviteta. Vrlo je važna postepenost u kineziterapiji smrznutog ramena, prakticirajući prvo vježbe umjerenog inteziteta a nakon određenog vremena prilagodbe, a samim time i poboljšanja funkcionalnog statusa, započeti sa primjenom vježbi jačeg inteziteta.


**Codmanove ili pendularne vježbe** primjenjuju se za vraćanje pokreta ramenih zglobova, nije namjenjena za jačanje muskulature. To je posebno vrijedno za postizanje ili poboljšanje ranijih pokreta u ramenu nakon povrede koje uzrokuju bol tijekom normalnih pokreta ramena. Tijekom ove vježbe ruka visi slobodno i relaksirano, težina ruke nije postavljena protiv gravitacije. Potrebna je minimalna količina napora potrebnog za pokret ramenih zglobova kroz široki položaj mišića. Granica pokreta je određeni intezitet boli.



Slika 19 i 20. Pendularne vježbe pravocrtnog i cirkularog tipa


**Vježbe istezanja** (elongacije) su vrlo bitan segment kineziterapije smrznutog ramena zbog izravnog djelovanja na širenje zglobne čahure, a samim time i opseg pokreta. Čine svi pokreti kojima se razvlače mišići preko njihove normalne fiziološke dužine koju imaju u stanju mirovanja tijela, a služe uspostavljanju i podizanju prirodne pokretljivosti zglobova koja je zbog patoloških procesa znatno smanjena. Prilikom istezanja nužno je poštivati neurofiziologiju istezanja mišića što znači da je potrebno određeno vrijeme u kojem treba zadržati mišić u istegnutom položaju da bi proces istezanja bio efikasan. Istraživanja su pokazala da je najbolje zadržavati mišić 20-30 sekundi u istegnutom položaju poštivajući pri tome bol koja ne smije biti nepodnošljiva. Vježbe istezanja mogu biti: aktivne, polupasivne i pasivne.

### Vježba 1



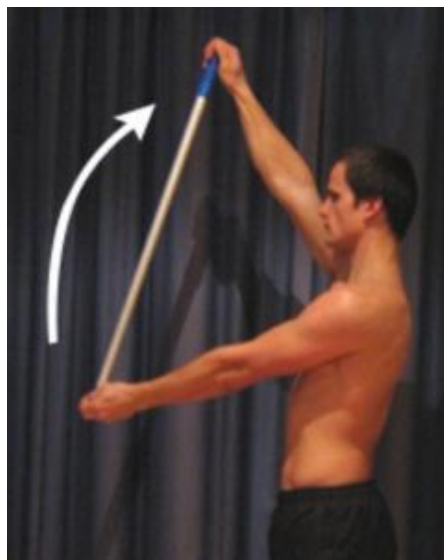Slika 21. Vanjska rotacija uz pomoć štapa

### Vježba 2



Slika 22. Abdukcija uz pomoć štapa

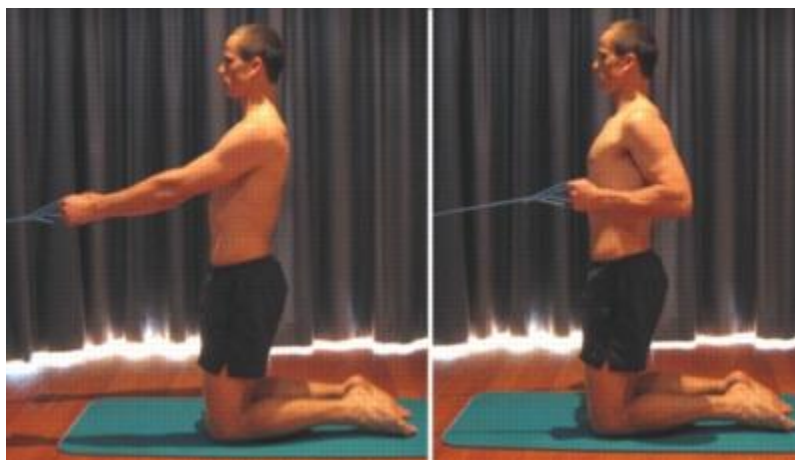
### Vježba 3



Slika 23. Antefleksija uz pomoć štapa

**Vježbe snage** imaju za cilj jačane muskulature rameng pojasa. Premda mišići i zglobovi ramenog pojasa čine cjelinu, slobodno pokretljivu jedinicu, podjedini dijelovi ovih mišićnih skupina pokreću rame i ruku u različitim smjerovima. Ovim vježbama nisu obuhvaćeni samo mišići ramenog pojasa i ruku, već i mišići grudnog pojasa, a djelomično i leđa. Zbog toga, potrebne su brojne i raznolike vježbe, da bi se aktivirali mišići uključeni u raznolike pokrete ramena.

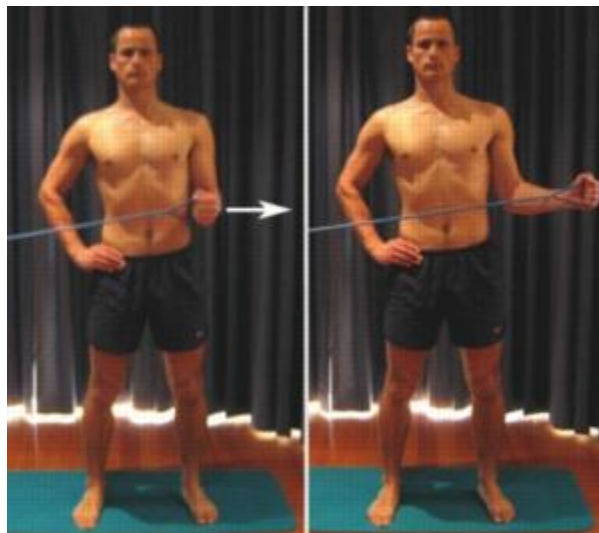### Vježba 1



Slika 24 i 25. Povlačenje elastične trake prema natrag (retrofleksija) uz skupljanje lopatica

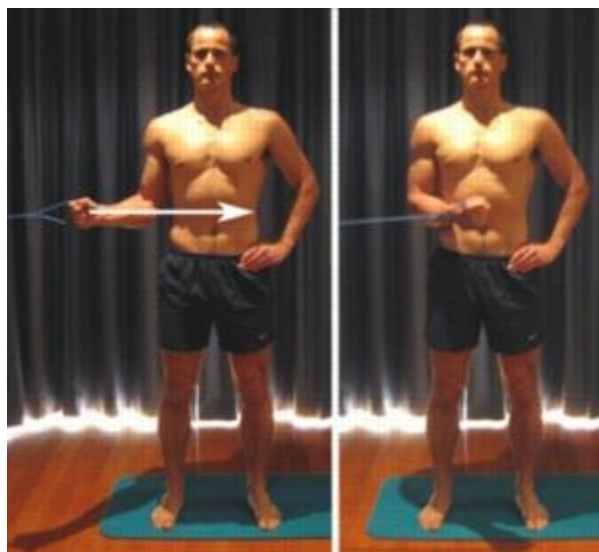


## Vježba 2



Slika 26 i 27. Jačanje vanjskih rotatora elastičnom trakom

## Vježba 3



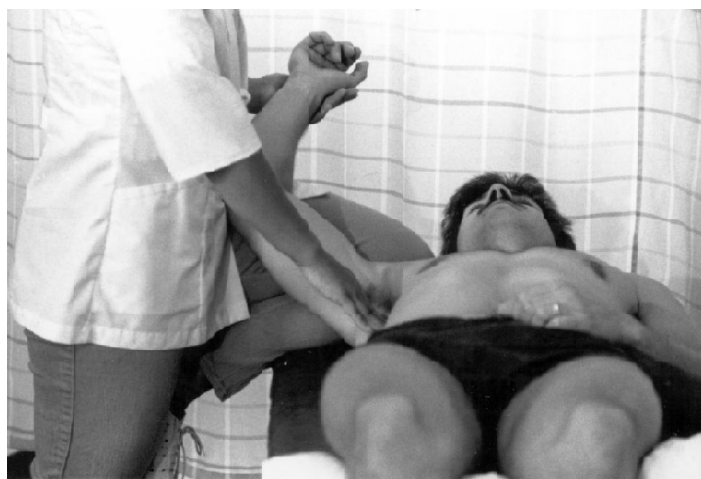Slika 28 i 29. Jačanje unutarnjih rotatora elastičnom trakom

## Manualna terapija

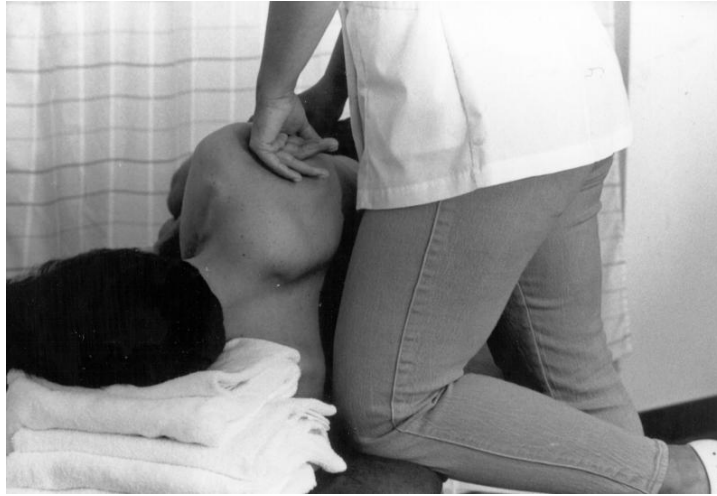Manualna terapija je specijalno područje fizioterapije koje uključuje diferencijalnu, funkcionalnu procjenu i terapiju neuromišićnokoštanih stanja pokretom, baziranu na kliničkom razmišljanju. Procjena uključuje uzimanje anamneze, inspekciju, opservaciju, palpaciju, procjenu aktivnog i pasivnog osteokinematskog pokretanja i procjenu artrokinematskog pokretanja te krajnjeg osjeta. Također rade se testovi s otporom i testovi duljine mišića za procjenu mišićnih struktura, neuralni testovi za živčane strukture, te testovi stabilnosti zglobova. Terapija pokretom uključuje specifičnu mobilizaciju mišića (npr. funkcionalna masaža, istežanje postizometričkom relaksacijom, frikcijska masaža), nespecifičnu i specifičnu mobilizaciju zglobova (rotacijskim kretnjama i translatorskim kretnjama) i stabilizaciju zglobova. Primjer nespecifične terapije je McKenzie pristup. Primjer specifične terapije je Kaltenborn/Evjenth pristup. Diferencijalna procjena zglobova razlučuje, preko translatorskih pokretanja, testova opterećenja ili rasterećenja zgloba, u kojem je točno zglobu problem.

Diferencijalna procjena mišića razlučuje, preko recipročne inhibicije mišića, druge funkcije mišića u istom ili susjednom zglobu, o kojem je točno mišiću problem.

Kliničko razmišljanje uključuje usmjeravanje terapije pokretom specifično na problem, na osnovu procjene, kako bi izbjegli "vježbanje", tj. "gimnasticiranje".



Slika 30. Mekotkivna tehnika masaže subskapularisa



Slika 31. Mekotkivna tehnika masaže infraspinatusa

### **Ostale metode u rehabilitaciji**

*KRIOTERAPIJA* je primjena hladnoće u svrhu smanjenja akutne boli, smanjenja lokalnog krvarenja i otekline, smanjenja spazma i smanjenja lokalne upale. Ujedno je to i vrsta lokalne analgezije koja omogućava obavljanje kvalitetne kineziterapije u nastavku tretmana.

*ULTRAZVUK* je metoda koja pretvara mehaničke vibracije u organizmu u toplinu, s dijatermijskim učinkom. Primjena uzrokuje mikromasažu tretiranog tkiva te dolazi i do lokalne analgezije i smanjenja spazma. Zbog toga se često koristi u liječenju i rehabilitaciji sindroma smrznutog ramena. Za napomenuti je da je nužna primjena ultrazvuka preko kontaktnog sredstva, a kada se za to koristi neka farmakološki aktivna supstancija onda govorimo o sonoforezi.

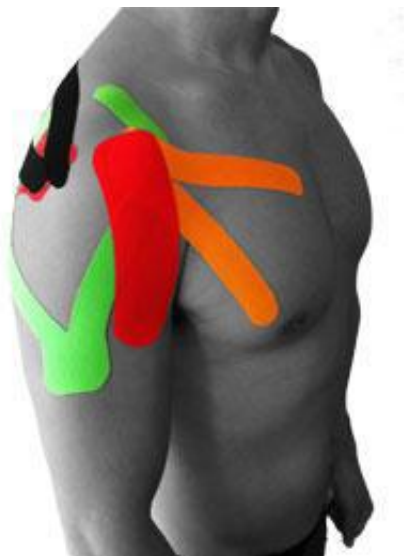*TERAPIJA UDARNIM VALOM (ESWT)* izvodi se posebnim aparatom koji proizvodi zvučni val velike snage koji djeluje kao šok na ozlijeđeni dio mekih tkiva, uzrokujući smanjenje bolova te jaču prokrvljenost ozlijeđenih struktura. Praksa je pokazala da

stimulirajući efekti ove procedure mogu pokrenuti prirodni proces oporavka kronično promjenjenog segmenta ramenog zgloba (zglobne čahure) te „resetirati“ prenadražene receptore za bol. Uspješnost ove metode se kreće između 70% i 80% glede boli, a time i povećanja funkcijskog kapaciteta tretiranog područja.

*INERFERENTNE STRUJE (IFS)* su srednje-frekventne struje s ulaznom frekvencijom od oko 4000 Hz, a svojim djelovanjem dovode do smanjenja boli, smanjenja otekline, poboljšanje lokalne i opće cirkulacije, potiču cijeljenje koštanih i mekih tkiva.

*HIDROTERAPIJA* je liječenje vodom i u vodi. Ona se koristi tekućim medijem za prijenos toplinskih mehaničkih učinaka na tijelo. Topao i vlažan medij ima osobito i veliko značenje kada se radi o kontrakturama velikih zglobova ili bolestima kralježnice. Toplina zagrijava i dovodi do opuštanja mišića i ligamenata, a vlažnost medija omekšava tkiva pa se brže postiže restitucija funkcije gibljivosti. Vježbe (hidrogimnastika) se mogu provoditi u bazenu grupno ili individualno. Opća pokretljivost je povećana zbog smanjenja pritiska na zglobove, smanjenja boli i manje aktivnosti mišića zbog sile uzgona. Angažman mišića može se povećati izvođenjem bržih, kontinuiranih pokreta, promjenom smjera pokreta ili promjenom brzine.

*KINESIO TAPING* je fizioterapijska metoda koja se u Europi počela koristiti od 1998., a svojom pravilnom aplikacijom uvelike pomaže procesu rehabilitacije. Traka povećava prostor između kože i mišića smanjujući pritisak na limfne kapilare i oslobađajući protok međustanične tekućine. Kod sindroma smrznutog ramena ima veliki utjecaj na smanjenje boli i podupiranje funkcije zgloba omogućujući primjenu laganih vježbi već u početnoj fazi bolesti.



Slika 32. Primjena kinesio tapinga kod smrznutog ramena

## 4. REZULTATI

### Pacijent

Nakon 10 dana intenzivne mobilizacije i primjene odgovarajućih metoda fizikalne terapije, nije došlo do povećanja opsega pokreta. Kod pojedinih pokreta zabilježeno je smanjenje opsega pokreta, stoga je operativni zahvat bio „*conditio sine qua non*“ (lat. uvijek bez kojeg se ne može).

U tablicama je naveden opseg pokreta u pojedinim fazama liječenja. Usporedbe radi, pored svake vrijednosti opsega pokreta prikazana je vrijednost opsega prilikom dolaska na terapiju (prije početka terapije).

#### 1. mjerenje (nakon 10 dana fizikalne terapije)

Tablica 3. Smanjenje opsega pokreta unatoč fizikalnoj terapiji

<b>Desno rame</b>	Aktivno	Pasivno	<b>Lijevo rame</b>	Aktivno	Pasivno
Antefleksija	<b>110</b> (110)	<b>115</b> (115)	Antefleksija	<b>90</b> (90)	<b>105</b> (105)
Abdukcija	<b>50</b> (50)	<b>60</b> (60)	Abdukcija	<b>45</b> (50)	<b>50</b> (55)
Retrofleksija	<b>20</b> (20)	<b>40</b> (40)	Retrofleksija	<b>25</b> (25)	<b>35</b> (35)
Vanjska rotacija	<b>15</b> (30)	<b>20</b> (35)	Vanjska rotacija	<b>5</b> (10)	<b>10</b> (15)
Unutarnja rotacija	<b>20</b> (40)	<b>25</b> (45)	Unutarnja rotacija	<b>30</b> (40)	<b>35</b> (45)
VPS u cm	<b>58 cm</b> (57)		VPS u cm	<b>57 cm</b> (57)	

#### 2. mjerenje (nakon operacije)

Tablica 4. Opseg pokreta zabilježen 5 dana nakon operacije

<b>Desno rame</b>	Aktivno	Pasivno	<b>Lijevo rame</b>	Aktivno	Pasivno
Antefleksija	<b>125</b> (110)	<b>130</b> (115)	Anteflexija	<b>120</b> (90)	<b>125</b> (105)
Abdukcija	<b>50</b> (50)	<b>60</b> (60)	Abdukcija	<b>60</b> (50)	<b>70</b> (55)
Retrofleksija	<b>20</b> (20)	<b>30</b> (40)	Retrofleksija	<b>25</b> (25)	<b>30</b> (35)
Vanjska rotacija	<b>45</b> (30)	<b>55</b> (35)	Vanjska rotacija	<b>40</b> (10)	<b>45</b> (15)
Unutarnja rotacija	<b>30</b> (40)	<b>40</b> (45)	Unutarnja rotacija	<b>30</b> (40)	<b>40</b> (45)
VPS u cm	<b>55 cm</b> (57cm)		VPS u cm	<b>52 cm</b> (57)	

### 3. mjerenje (završno stanje)


Tablica 5. Opseg pokreta 18 dana nakon operacije

<b>Desno rame</b>	Aktivno	Pasivno	<b>Lijevo rame</b>	Aktivno	Pasivno
Antefleksija	<b>135</b> (110)	<b>145</b> (115)	Antefleksija	<b>130</b> (90)	<b>140</b> (105)
Abdukcija	<b>80</b> (50)	<b>110</b> (60)	Abdukcija	<b>70</b> (50)	<b>110</b> (55)
Retrofleksija	<b>40</b> (20)	<b>45</b> (40)	Retrofleksija	<b>40</b> (25)	<b>45</b> (35)
Vanjska rotacija	<b>60</b> (30)	<b>70</b> (35)	Vanjska rotacija	<b>65</b> (10)	<b>70</b> (15)
Unutarnja rotacija	<b>55</b> (40)	<b>60</b> (45)	Unutarnja rotacija	<b>50</b> (40)	<b>55</b> (45)
VPS u cm	<b>39 cm</b> (57)		VPS u cm	<b>37 cm</b> (57)	

### Vizualni prikaz opsega pokreta prije operacije, nakon operacije i finalnog stanja



Slika 33, 34 i 35. Abdukcija prije operacije, nakon operacije i finalno stanje



Slika 36, 37 i 38. Antefleksija prije operacije, nakon operacije i finalno stanje





Slika 39, 40 i 41. Vanjska rotacija prije operacije, nakon operacije i finalno stanje



Slika 41, 42 i 43. Udaljenost od vertebrae prominens prije operacije, nakon operacije i finalno stanje

## 5. RASPRAVA

Istraživanje efikasnosti pojedinih metoda liječenja sindroma smrznutog ramena na temelju malenog broja ispitanika nije mjerodavno, ali proučavajući istraživanja provedena na ovom području vidimo da rezultati ovog rada dobiveni konzervativnim i operativnim liječenjem nisu mnogo drugačiji. Prijelomni trenutak predstavlja operativni zahvat bez kojeg nebi došlo do povećanja funkcije ramenog zgloba.

Istraživanja su pokazala da nema učinka same fizikalne terapije na poboljšanje funkcije. Međutim, fizikalna terapija povezana sa intraartikularnim injekcijama kortikosteroida povećava funkciju i opseg pokreta mnogo brže nego same injekcije.

Vježbe istezanja, konkretno, pasivno istezanja u suradnji sa manualnim mobilizacijskim tehnikama glenohumeralnog zgloba povećava opseg pokreta. Što ranija pasivna mobilizacija glenohumeralnog zgloba u poziciji maksimalnog opsega pokreta je mnogo efikasnija od lagane pasivne mobilizacije, koja je bezbolna. Na efikasnost vježbanja znatno utječe nadzor fizioterapeuta u odnosu na vježbe koje pacijent izvodi doma.

Primjena toplinskih i elektroanalgetskih procedura služi kao potpora procesu rehabilitacije kod izrazito bolnih senzacija, dok samostalno ne utječe na povećanje funkcije. Nije dokazana djelotvornost niti jednog postupka kao samostalnog u kontroliranim kliničkim studijima za terapiju smrznutog ramena.

Navedeni podatci i dostupna literatura ukazuju na potrebu daljnjeg istraživanja u traženju najučinkovitijeg oblika liječenja, posebice kada su u pitanju fizikalne procedure.

## 6. ZAKLJUČAK

U ovom radu je prikazan primjer pacijenta sa dijagnozom obostranog adhezivnog kapsulitisa kod kojeg je od velike važnosti predstavljao operativni zahvat na krajnji ishod rehabilitacije. Nažalost ovo istraživanje nije prikazalo dovoljno pacijenata koji bi ovaj rad učinili vjerodostojnijim. Tada bi se moglo uvidjeti pravo stanje pacijenata nakon operacije te bi se moglo pratiti kolika je stopa komplikacija.

Sindrom smrznutog ramena je medicinsko stanje koje na prvi pogled izgleda kao da ga je jednostavno “odmrznuti”. Međutim, rehabilitacijski proces predstavlja “timski rad” mnogo farmakoloških i nefarmakoloških procedura, a istraživanja su pokazala da samostalno djelovanje pojedinog fizikalnog agensa neće rezultirati pozitivnim pomakom funkcionalnog statusa. Valja istaknuti strpljenje, jer za potpuni oporavak potrebno je najčešće više tjedana, pa čak i mjeseci upornog vježbanja i terapije. No to je ujedno i jedini pravi put.

Statistika kaže da češće obolijevaju žene od muškaraca, češće dijabetičari od onih koji to nisu. Pa, ipak, najčešće se smrznuto rame događa bez ikakvog vidljivog razloga, čak i kod ljudi koji su redovito fizički aktivni i koji u toj fizičkoj aktivnosti ne pretjeruju. Zašto se to događa, ostaje tajnom za sada.

## 7. LITERATURA

1. Adel G. Fam, George V. Lawry, Musculoskeletal Examination and Joint Injection Techniques Elsevier Health Sciences, 2010
2. Brent Brotzman S. , Wilk Kevin E., Clinical Orthopaedic Rehabilitation Mosby, 2003
3. Ćurković B. i suradnici, Fizikalna i rehabilitacijska medicina, Medicinska naklada, Zagreb 2004.
4. Durriegl T., Vitulić V., Reumatologija, Jugoslavenska medicinska naklada, Zagreb 1982.
5. Erceg M., Ortopedija, Sveučilište u Splitu, Split 2006.
6. Kelley MJ, Shaffer MA, Kuhn JE, Michener LA, Seitz AL, Uhl TL, Godges JJ, McClure PW. Shoulder pain and mobility deficits: adhesive capsulitis - clinical practice guidelines linked to the International Classification of Functioning, Disability, and Health from the Orthopaedic Section of the American Physical Therapy Association. J Orthop Sports Phys Ther.
7. Kosinac Z., Kinziterapija sustava za kretanje, Sveučilište u Splitu, Zagreb 2008.
8. Krmpotić-Nemanić J., Marušić A., Anatomija čovjeka (2. korigirano izdanje), Medicinska naklada Zagreb 2007.
9. Schiff B., The ultimate frozen shoulder therapy guide, 2005 Fitness edge
10. Vlak T., Martinović Kaliterna D., Rano prepoznavanje reumatskih bolesti. Dijagnostika i liječenje, Medicinski fakultet Sveučilišta u Splitu. 2011

**Internet izvori:**

11. <https://xnet.kp.org/socal.../03ShoulderRegion/>
12. [www.akromion.hr](http://www.akromion.hr)
13. [www.vasezdravlje.com](http://www.vasezdravlje.com)
14. [www.bosnalijek.ba/udoc/bolnorange.pdf](http://www.bosnalijek.ba/udoc/bolnorange.pdf)
15. [www.hzf.hr/fizioinfo\\_casopis/Fizioinfo1\\_2005.pdf](http://www.hzf.hr/fizioinfo_casopis/Fizioinfo1_2005.pdf)
16. [www.wrnmmc.capmed.mil/.../Frozen\\_Shoulder\\_Ebook](http://www.wrnmmc.capmed.mil/.../Frozen_Shoulder_Ebook)
17. [www.mccc.edu/.../FrozenShoulderKinesioTape](http://www.mccc.edu/.../FrozenShoulderKinesioTape)
18. [www.fitness.com.hr/zdravlje/ozljede-bolesti/Ozljede-ramena.aspx](http://www.fitness.com.hr/zdravlje/ozljede-bolesti/Ozljede-ramena.aspx)
19. [www.hzf.hr/text/Manualna.pdf](http://www.hzf.hr/text/Manualna.pdf)
20. [www.fizioterapeut.org/.../phs-sindrom-sindrom-bolnog-ramena-periarthr..](http://www.fizioterapeut.org/.../phs-sindrom-sindrom-bolnog-ramena-periarthr..)
21. [www.reha.hr/cms/smrznuto-rame-2/](http://www.reha.hr/cms/smrznuto-rame-2/)
22. [www.physioadvisor.com.au](http://www.physioadvisor.com.au)

## 8. SAŽETAK

Sindrom smrznutog ramena kao klinički entitet sastavni je dio izvanzglobnih oboljenja ramenog zgloba poznatiji kao periartritishumeroskapularis ili sindrom bolnog ramena. Patoanatomski gledano, dolazi do skvrčavanja fibrozne zglobne čahure ramena, koja postaje manja i neelastična. Stvaraju se brojne priraslice zglobne čahure ramena, zbog čega pokreti u ramenu postaju progresivno ograničeni i bolni. Općenito, cilj fizikalne terapije je smanjivanje boli, povećanje funkcije i edukacija bolesnika u cilju sprječavanja budućih bolnih epizoda. Ozbiljni slučajevi, koji ni nakon tri mjeseca intenzivne fizikalne terapije ne pokazuju poboljšanje, mogu se liječiti operativnim putem.

Iako do danas nije razjašnjen uzrok koji pokreće proces u kojem nastaje sindrom smrznutog ramena, poznajemo vrlo jasnu kliničku sliku i primjereno liječenje. Stoga je cilj ovoga rada definirati, objasniti i prikazati načine liječenja sindroma smrznutog ramena kroz primjer pacijenta.

U ovom radu je, kroz konkretni primjer ispitanika prikazan utjecaj konzervativnog i operativnog modaliteta na povrat izgubljene funkcije ramenog zgloba.

Nakon 10 dana intenzivne mobilizacije i primjene odgovarajućih metoda fizikalne terapije, nije došlo do povećanja opsega pokreta. Kod pojedinih pokreta zabilježeno je smanjenje opsega pokreta, stoga je operativni zahvat bilo vrlo važno obaviti. Nakon operativnog zahvata (artroskopska prednja, stražnja i donja kapsulotomija oba ramena) dolazi do povećanja opsega pokreta, što je olakšalo daljnju rehabilitaciju.

Istraživanja su pokazala da nema efekta primjena samo jednog modaliteta rehabilitacije. Najbolji način liječenja sindroma smrznutog ramena je „timski rad“ procedura fizikalne terapije, prije svega kineziterapije i mobilizacijskih tehnika, u suradnji sa farmakološkim lijekovima (intraartikularnim injekcijama kortikosteroida, NSAR...) koji smanjuju izrazito bolne senzacije u pojedinim fazama bolesti.

## SUMMARY

Frozen shoulder syndrome as a clinical entity is an integral part extra-articular shoulder joint disease known as periarthritis humeroscapularis (PHS) or painful shoulder syndrome. Pathoanatomically, there is a contraction of the fibrous joint of shoulder capsule, which becomes less and inelastic. Created numerous adhesions shoulder joint capsule, causing movements in the shoulder become progressively restricted and painful. In general, the goal of physical therapy is to decrease pain, increase the functionality and prevent future pain episodes. Serious cases, that even after three months of intensive physical therapy did not show improvement, can be treated surgically. Although it has not clarified the cause that initiates the process that creates the frozen shoulder syndrome, we know clear clinical picture and the appropriate treatment. Therefore, the aim of this thesis is to define, explain and present methods of treatment of frozen shoulder through the example of a patient.

In this thesis, through a concrete example of the respondents to show the influence of conservative and operative modalities on recovering the lost function of the shoulder joint. After 10 days of intense mobilization and application of appropriate methods of physical therapy, there was no increase range of motion. In some movements showed a decrease in range of motion, so the surgery was very important to do. After surgery (arthroscopic front, rear and bottom capsulotomy both shoulders) to an increase range of motion, which facilitated further rehabilitation. Studies have shown that there is no effect of using only one modality of rehabilitation. The best treatment of frozen shoulder is "teamwork" of physical therapy procedures, primarily physical training and mobilization techniques, in collaboration with pharmacological therapy (intra-articular injections of corticosteroids, NSAID, ect.) that reduce extremely painful sensations in different stages of the disease.



## 9. ŽIVOTOPIS

*Ime i prezime:* Ivo Babić

*Datum i mjesto rođenja:* 25.07.1992,

*Obrazovanje:* Osnovnu školu završava 2007. godine u Kaštel Lukšiću i iste godine upisuje opću gimnaziju „Vladimir Nazor“ u Splitu. Srednjoškolsko obrazovanje završava 2011. godine te iste godine upisuje Sveučilišni Odjel zdravstvenih studija u Splitu, smjer fizioterapija.

*Iskustva tijekom studija:* ljetna praksa odrađena u KBC Split.