

Liječenje proksimalnih fraktura humerusa u dječjoj dobi

Radanović, Katarina

Undergraduate thesis / Završni rad

2022

Degree Grantor / Ustanova koja je dodijelila akademski / stručni stupanj: **University of Split / Sveučilište u Splitu**

Permanent link / Trajna poveznica: <https://um.nsk.hr/um:nbn:hr:176:093203>

Rights / Prava: [In copyright](#) / [Zaštićeno autorskim pravom.](#)

Download date / Datum preuzimanja: **2025-02-20**

Repository / Repozitorij:



Sveučilišni odjel zdravstvenih studija
SVEUČILIŠTE U SPLITU

[Repository of the University Department for Health Studies, University of Split](#)



UNIVERSITY OF SPLIT



SVEUČILIŠTE U SPLITU
Podružnica
SVEUČILIŠNI ODJEL ZDRAVSTVENIH STUDIJA
PREDDIPLOMSKI SVEUČILIŠNI STUDIJ
FIZIOTERAPIJA

Katarina Radanović

**LIJEČENJE PROKSIMALNIH FRAKTURA HUMERUSA U
DJEČJOJ DOBI**

Završni rad

Split, 2022.

SVEUČILIŠTE U SPLITU
Podružnica
SVEUČILIŠNI ODJEL ZDRAVSTVENIH STUDIJA
PREDDIPLOMSKI SVEUČILIŠNI STUDIJ
FIZIOTERAPIJA

Katarina Radanović

**LIJEČENJE PROKSIMALNIH FRAKTURA HUMERUSA U
DJEČIJOJ DOBI
TREATMENT OF PROXIMAL HUMERUS FRACTURES IN
CHILDHOOD**

Završni rad/Bachelor's Thesis

**Mentor:
Doc. dr. sc. Jakov Meštrović, dr. med.**

Split, 2022.

TEMELJNA DOKUMENTACIJSKA KARTICA

ZAVRŠNI RAD

Sveučilište u Splitu

Sveučilišni odjel zdravstvenih studija

Fizioterapija

Znanstveno područje: Biomedicina i zdravstvo

Znanstveno polje: Kliničke medicinske znanosti i zdravstvo(fizikalna medicina i rehabilitacija)

Mentor: doc. dr. sc. Jakov Meštrović

LIJEČENJE PROKSIMALNIH FRAKTURA HUMERUSA U DJEČIJOJ DOBI

Katarina Radanović 511149

Sažetak: Cilj ovog rada je prikazati liječenje proksimalnih fraktura humerusa u djece, komplikacije i rehabilitaciju u djeteta sa prijelomima proksimalnog humerusa. U radu je prikazano dijete s prijelomom proksimalnog humerusa uzrokovano padom koje je zahtijevalo operacijski zahvat a potom i fizikalnu terapiju. U samom liječenju je neophodan timski rad, liječnik operater, medicinska sestra/tehničar, fizijatar i fizioterapeut. U radu su opisane metode, planovi i postupci koji su esencijalni za što kvalitetniju skrb bolesnog djeteta, te samim time omogućen je brži i kvalitetniji oporavak.

Ključne riječi: djeca, fraktura, humerus

Rad sadrži: 40 stranica, 23 slike, 3 tablice, 30 literaturnih referenci

Jezik izvornika: hrvatski

BASIC DOCUMENTATION CARD

BACHELOR THESIS

University of Split

Univeristy Department for Health Studies

Physiotherapy

Scientific area: Biomedicine and healthcare

Scientific field: Clinical medical sciences and healthcare (physical medicine and rehabilitation)

Supervisor: doc. dr. sc. Jakov Meštrović

TREATMENT OF PROXIMAL HUMERUS FRACTURES IN CHILDHOOD

Katarina Radanović 511149

Summary: The aim of this paper is to present the treatment of proximal humerus fractures in children, complications and rehabilitation in children with proximal humerus fractures. Paper shows a child with a fracture of the proximal humerus caused by a fall, which required surgery and then physical therapy. In the treatment itself, team work is necessary, the operating doctor, nurse/technician, physiatrist and physiotherapist. The paper describes the methods, plans and procedures that are essential for the best possible care of a sick child, and at the same time, a faster and better recovery is possible.

Keywords: children, fracture, humerus

Thesis contains: 40 pages, 23 pictures, 3 tables, 30 references

Original in: Croatian

Sadržaj

1.	UVOD.....	1
1.1.	ANATOMSKI PREGLED.....	1
1.2.	EPIDEMIOLOGIJA.....	3
1.3.	MEHANIZMI OZLJEDE.....	5
1.4.	KLASIFIKACIJA.....	7
1.4.1.	Salter-Harris klasifikacija.....	7
1.4.2.	Neer-Horwitz klasifikacija.....	8
1.5.	DIJAGNOZA.....	9
1.6.	LIJEČENJE.....	10
1.6.1.	Konzervativno liječenje.....	10
1.6.2.	Operacijsko liječenje.....	12
1.7.	KOMPLIKACIJE.....	17
1.8.	REHABILITACIJA.....	17
2.	CILJ RADA.....	19
3.	RASPRAVA-PRIKAZ SLUČAJA.....	20
4.	ZAKLJUČAK.....	33
5.	LITERATURA.....	34
6.	SAŽETAK.....	37
7.	SUMMARY.....	39
8.	ŽIVOTOPIS.....	41

1. UVOD

U pedijatrijskoj populaciji, bavljenje sportom, padovi i prometne nesreće mogu rezultirati prijelomima proksimalnog humerusa. Razvoj i anatomija proksimalnog humerusa objašnjavaju različite tipove prijeloma, pomake i moguće komplikacije te također pomažu u tumačenju radiografskih nalaza, osobito u male djece. Prijelomi metafiza čine oko 70% slučajeva, a odvajanje epifiza preostalih 30%. Budući da je proksimalna humeralna ploča rasta odgovorna za do 80% rasta humerusa, remodeliranje ovih prijeloma u djece je od iznimne važnosti (1). Liječenje prijeloma proksimalnog humerusa ostaje kontroverzno, izvanredan potencijal remodeliranja proksimalnog humerusa u pacijenata sa nezrelim kosturom često dopušta neoperativno liječenje bez prethodne redukcije. Većina ovih ozljeda može se liječiti imobilizacijom, iako starija djeca sa smanjenom sposobnošću remodeliranja mogu zahtijevati operaciju. Posebno treba obratiti pažnju na liječenje prijeloma proksimalnog humerusa povezanih s isčašenjima, porođajnih prijeloma i prijeloma povezanih s cistama. Većina pedijatrijskih bolesnika s prijelomima proksimalnog humerusa ima povoljne rezultate, a komplikacije su rijetke.

1.1. ANATOMSKI PREGLED

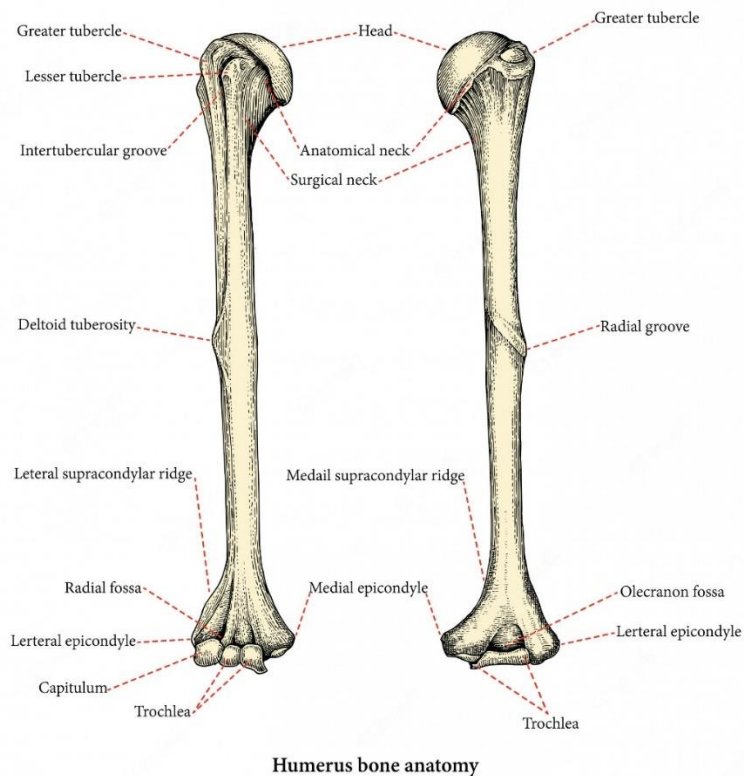
Nadlaktična kost je duga kost gornjeg ekstremiteta, koja se proteže od ramena do lakta. Tipična je cjevasta kost i najduža je kost gornjeg uda. Na nadlaktičnoj kosti razlikujemo proksimalni i distalni kraj te trup ramene kosti. Gornji dio nadlaktične kosti uzglobljen je s lopaticom u ramenu (*lat. articulatio humeri*), a donji dio s palčanom kosti i lakatnom kosti u laktu (*lat. articulatio cubiti*). Trup humerusa (*lat. corpus humeri*) u gornjem je dijelu cilindričan, a u srednjem je dijelu poput trostrane prizme. U donjem dijelu razlikuju se medijalni i lateralni rub, a trup je spljošten po sagitalnoj osi. To su *epicondylus lateralis et medialis*. na lateralnoj polovici trupa nadlaktične kosti se nalazi hrapavost (*lat. tuberositas deltoidea*), hvatište deltoidnog mišića (*lat. m.*

deltoideus). Radijalni (ili spiralni) žlijeb je plitka depresija koja se proteže dijagonalno niz stražnju površinu nadlaktične kosti, paralelno s deltoidnom kvržicom. U ovom žlijebu leže radijalni živac i arterija profunda brachii. Duž osovine humerusa s prijednje strane pričvršćuju se *m. coracobrachialis*, *m. deltoideus*, *m. brachialis* i *m. brachioradialis*. a sa stražnje strane *m. triceps brachii*.

Najproksimalniji dio nadlaktične kosti je glava nadlaktične kosti, koja tvori kuglasti i čašasti zglob s glenoidnom šupljinom na lopatici (2). To je zgobna ploha oblika dijela pune kugle se veže sa skapulom, a okrenuta je prema gore i medijalno. Uz rub te plohe nalazi se suženje koje je pravi vrat humerusa (*lat. collum anatomicum*). Os glave i vrata zatvara s trupom kut od 130, otvoren medijalno. Veća kvrga (*lat. tuberculum majus*) se nalazi na lateralnome dijelu proksimalnog kraja, a na prednjoj strani je manja kvrga (*lat. tuberculum minus*).

Veća kvrga služi kao mjesto pričvršćivanja za tri mišića rotatorne manžete – supraspinatus, infraspinatus i teres minor, a manja kvrga omogućuje pričvršćivanje posljednjeg mišića rotatorne manžete - subscapularis. Između tih dviju kvrga započinje brazda (*lat. sulcus intertubercalis*). Tetiva duge glave bicepsa brachii izlazi iz ramenog zgloba i prolazi kroz ovaj žlijeb. Distalno od kvrga uži je dio kosti koji je spoj toga kraja s trupom, a naziva se kirurškim vratom (*lat. collum chirurgicum*). U tom su dijelu česti prijelomi kosti.

Distalno se nastavlja osovina nadlaktične kosti cilindričnog oblika, koja sadrži deltoidnu kvržicu na bočnoj strani i radijalni žlijeb na stražnjoj strani (3). Distalni dio humerusa završava područjem koje se naziva kondilom, a koje se sastoji od trohleje, kapituluma, olecranon, koronoidne i radijalne jame (4). Lateralna ploha (*lat. capitulum humeri*) oblika dijela pune kugle, u zglobu je s palčanom kosti. Druga ploha (*lat. trochlea humeri*) oblika poprečno položena punoga valjka, u zglobu je s lakatnom kosti. Na trohleji nalazi se sagitalna brazda vodilja za međusobno bolje i sigurnije prijanjanje s ulnom. Na stražnjoj površini kondila nalazi se *fossa olecrani* koja artikulira s olecranon ulnarne kosti nakon fleksije u zglobu lakta. Na prednjoj strani, iznad kapituluma nalazi se *fossa radialis*, te iznad trohleje *fossa coronoidea*. Ulnarni živac prolazi u utoru na stražnjoj strani medijalnog epikondila gdje je palpabilan (3-5).



Slika 1. Anatomija nadlaktične kosti

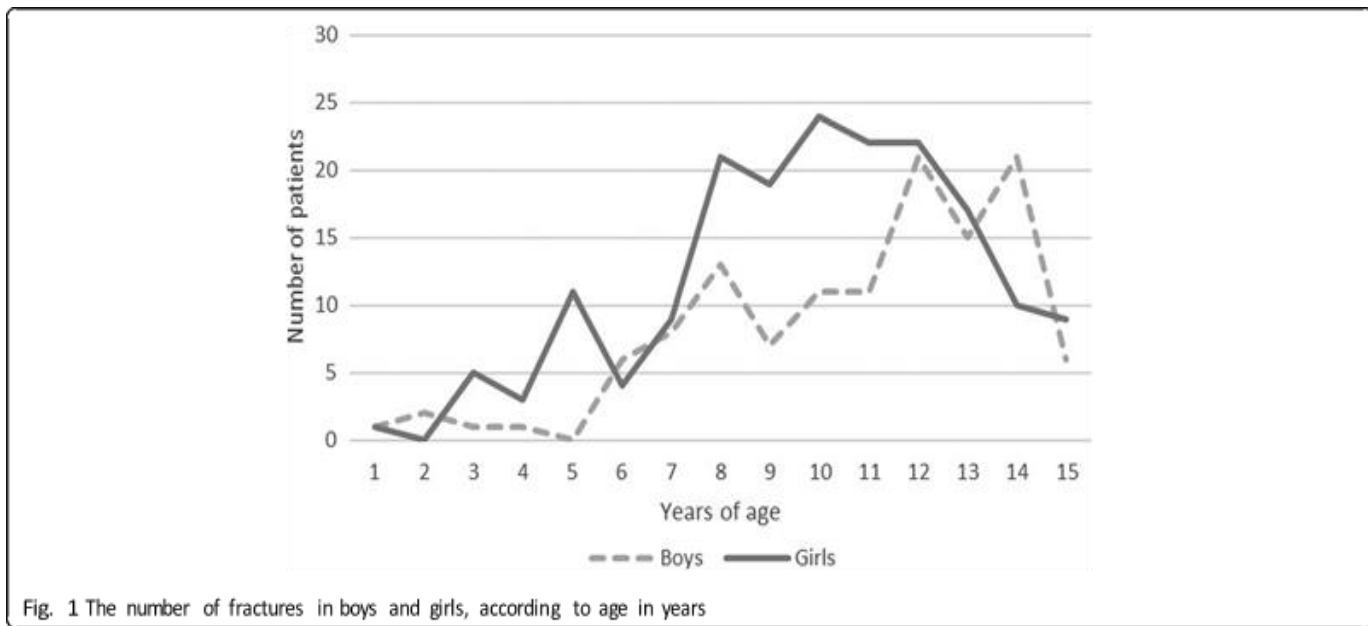
Izvor: <https://www.registerednurses.com/humerus-bone-anatomy/>

1.2. EPIDEMIOLOGIJA

Distribucija učestalosti prijeloma proksimalnog humerusa tijekom životnog vijeka pokazuje rani vrhunac između 10. i 14. godine, nakon čega slijedi povratak na niske razine u mladih odraslih osoba, zatim porast nakon 45. godine do maksimuma nakon 70. godine. Učestalost prijeloma proksimalnog humerusa raste s godinama, a primjećujemo sezonske varijacije koje snažno pogoduju zimskim mjesecima (6). Prijelomi proksimalnog humerusa čine trećinu svih prijeloma humerusa u novorođenčadi te su su izrazito rijetki. Prijelom koji se dogodi u prvom tjednu života bez poznate postnatalne traume smatra se porođajnim prijelomom (7). Prijelomi proksimalnog humerusa u djece čine približno 2% svih prijeloma u dječjoj dobi (8). U djece i adolescenata, prijelomi proksimalnog dijela nadlaktične kosti doprinose samo 0,5% do 3,5% svih prijeloma. Obično su uzrokovani sportskim ozljedama, prometnim nesrećama ili porođajnom traumom, dok je uobičajeni mehanizam ozljede hiperekstenzija u kombinaciji s vanjskom rotacijom ramena (9).

U većini pedijatrijskih i adolescentnih dobnih skupina, dječaci imaju tri do četiri puta veću vjerojatnost da će dobiti frakturu proksimalnog humerusa nego djevojčice (10).

Za razliku od većine prijeloma gornjih ekstremiteta u djece, prijelomi proksimalnog humerusa nisu se povećali tijekom dugog razdoblja istraživanja. Njihovo operacijsko liječenje se povećalo u usporedbi s neoperacijskim liječenjem, ali dokazi koji podupiru taj trend ostaju nejasni.



Slika 2. Broj fraktura proksimalnog humerusa kod dječaka i djevojčica s obzirom na godine

Izvor: Hannonen J, Hyvönen H, Korhonen L, Serlo W, Sinikumpu JJ. The incidence and treatment trends of pediatric proximal humerus fractures. *BMC Musculoskelet Disord.* 2019 Nov 27;20(1):571.

Tablica 1. Godišnja incidencija prijeloma proksimalnog humerusa u djece u dobi <16 godina, u zemljopisnom području sveučilišne bolnice Oulu, Finska, tijekom 2005.-2015

Izvor: Hannonen J, Hyvönen H, Korhonen L, Serlo W, Sinikumpu JJ. The incidence and treatment trends of pediatric proximal humerus fractures. *BMC Musculoskelet Disord.* 2019 Nov 27;20(1):571.

Godina	Incidencija/100000
2005	27,2
2006	36,5
2007	36,5
2008	29,3
2009	30,5
2010	29,3
2011	36,9
2012	33,2
2013	30,8
2014	26,1
2015	28,5

1.3. MEHANIZMI OZLJEDE

Prijelom koji se dogodi u prvom tjednu života bez poznate traume smatra se porođajnim prijelomom. Tijekom spuštanja niz porođajni kanal, djetetova se ruka može postaviti u različite kompromitirane položaje koji mogu rezultirati prijelomom proksimalnog humerusa (11). Međutim, prijelomi ključne kosti mnogo su češći tijekom porođaja nego prijelomi proksimalnog humerusa (12). Vaginalni porođaj, trtična prezentacija, produljeni porod i makrosomija čimbenici su rizika za porođajni prijelom. Važno je spomenuti da prenatalna veličina nije uvijek pokazatelj porođajne frakture jer se prijelomi mogu pojaviti i kod novorođenčadi normalne ili niske porođajne

težine. Prijelomi proksimalnog humerusa kod novorođenčadi su klasične fizikalne separacije ili Salter-Harris ozljede tipa I. Izvještaji o Salter-Harris prijelomima tipa II rijetki su, ali su vjerojatno nedovoljno prijavljeni jer kod mnogih dojenčadi proksimalni humerus još nije okoštao (13). Proksimalni prijelom nadlaktične kosti u djeteta mlađeg od dvije godine trebao bi izazvati zabrinutost zbog mogućeg zlostavljanja djeteta jer je takav prijelom druga najčešća ozljeda dugih kostiju povezana sa zlostavljanjem djece. Detaljna anamneza, kompletan fizički pregled i odgovarajuća radiografska pretraga potrebni su u svakom slučaju kako bi se postavila dijagnoza zlostavljanja ili kako bi se izbjegla trauma lažne optužbe (14).

Smatra se da su dva klasična traumatska mehanizma odgovorna za ovu ozljedu u djece i adolescenata. Prva je izravna trauma od pada izravno na rame ili tupog predmeta ili udarca. Udarac je tipično u stražnje rame i rezultira ozljedom metafize i/ili epifize (15). Drugi mehanizam je neizravan pad na ispruženu ruku, s abduciranom rukom i vanjskom rotacijom. Prijelomi proksimalnog humerusa obično su rezultat umjerene energetske traume povezane s prometnim nesrećama ili sudjelovanjem u sportu. Hokej, nogomet, jahanje i gimnastika su sportovi za koje se smatra da izlažu sudionike većem riziku od prijeloma proksimalnog humerusa (16). Ozljede od prenaprezanja povezane s ponavljanim bacanjem u bejzbolu poseban su pododsjek pedijatrijskih prijeloma proksimalnog humerusa.

Najčešći uzrok ovih prijeloma je pad na ruku unatrag s aduciranim gornjim udom, ispruženim laktom i ispruženim ramenom i rotiranim prema van. U odraslih, ovaj mehanizam obično rezultira antero-medijalnim iščašenjem gleno-humeralnog zgloba. Izravan pad na vrh ramena je rjeđi, a torzione sile su najrjeđi mehanizam.

1.4. KLASIFIKACIJA

Prijelomi koji uključuju ploču rasta klasificirani su prema Salter-Harris klasifikaciji (Slika 4). Pomak i kutna deformacija mogu se sažeti pomoću Neerove klasifikacije.

1.4.1. Salter-Harris klasifikacija

Izolirana fizikalna separacija (Salter-Harris I) viđa se u novorođenčadi i male djece, s drugim vrhom fizikalne separacije vidljivim kod mladih adolescentnih bacača. Većina prijeloma koji zahvaćaju proksimalni humerus u djece u dobi od pet do jedanaest godina su metafizni a Salter-Harrisovi prijelomi tipa II pretežno se viđaju u djece starije od jedanaest godina. Salter-Harrisove ozljede tipa III i IV rijetko se viđaju i obično su povezane s visokoenergetskom traumom.

Tip I je prijelom kroz ploču rasta. Linija prijeloma proteže se kroz dijafizu ili unutar ploče rasta. Prijelomi tipa I nastaju zbog uzdužne sile koja djeluje kroz dijafizu koja razdvaja epifizu od metafize. Salter-Harris I viđa se u novorođenčadi i male djece, s drugim vrhom fizikalne separacije vidljivim kod mladih adolescentnih bacača (11).

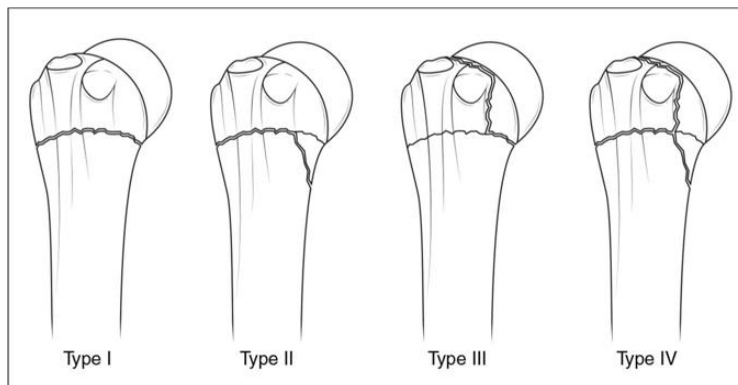
Tip II se proteže kroz metafizu i ploču rasta. Nema zahvaćenosti epifize. Ovo je najčešći Salter-Harris prijelom.

Tip III je intraartikularni prijelom kroz ploču rasta i epifizu. To je rijetko, a kada se dogodi, obično je na distalnom kraju tibije. Ako se prijelom proteže cijelom dužinom, ovaj tip prijeloma može formirati dva epifizna segmenta. Budući da je zahvaćena epifiza, može doći do oštećenja zglobne hrskavice. Jedan primjer za to je Tillaux-ov prijelom gležnja, koji je prijelom anterolateralne strane ploče rasta i epifize.

Tip IV proteže se kroz epifizu, ploču rasta i metafizu.

Tip V je vrsta prignječenja ili kompresijske ozljede ploče rasta koja zahvaća ploču rasta. Sila se prenosi kroz epifizu i dijafizu. Iako su Salter-Harris V prijelomi vrlo rijetki, mogu se vidjeti u slučajevima strujnog udara, ozeblina i zračenja. Budući da ovaj obrazac prijeloma obično nastaje

kao posljedica teške ozljede, oni obično imaju lošu prognozu što dovodi do zaustavljanja rasta kosti.



Slika 4. Ilustracije Salter-Harrisovog klasifikacijskog sustava za pedijatrijske prijelome proksimalnog humerusa. Prijelomi tipa I česti su u dojenčadi i male djece, dok se prijelomi metafiza i prijelomi tipa II viđaju u djece u dobi od 5 do 11 godina. Prijelomi tipa III i IV su neuobičajeni i povezani su s traumom visoke energije.

Izvor: Popkin CA, Levine WN, Ahmad CS. Evaluation and management of pediatric proximal humerus fractures. *J Am Acad Orthop Surg.* 2015 Feb;23(2):77-86.

1.4.2. Neer-Horwitz klasifikacija

Neer-Horowitzov sustav najčešće je korišten klasifikacijski sustav za prijelome proksimalnog humerusa u djece i ocjenjuje se prema težini pomaka (Tablica 2). Prijelomi I. stupnja nemaju pomaka, prijelomi II. stupnja nemaju pomak veći od jedne trećine širine trupa, prijelomi III. od dvije trećine širine osovine (17).

Tablica 2. Neer -Horwitz klasifikacija

Stupanj	Pomak
I	<5 mm
II	<1/3 širine trupa
III	1/3–2/3 širine trupa
IV	>2/3 širine trupa

1.5. DIJAGNOZA

Dijagnoza se u većini slučajeva lako postavlja, osobito u bolesnika s prijelomima metafize s pomakom. Nakon tipične ozljede, bolesnik se javlja s bolovima, oteklinom i funkcionalnim oštećenjem ramena. Klinička slika ovisi o uzrastu, tipu prijeloma i stupnju pomaka. Pseudoparaliza je najčešća kod novorođenčadi. Ruka je ispružena, nalazi se uz tijelo te djeteta ne može napraviti pokret. Palpacijom otkrivamo mjesto bola, a krepitacije su izuzetno rijetke. Starijoj djeci je prirodno da ozlijeđeni ud pridržavaju zdravim. Uz vidljiv otok kretanje u ramenom zglobu su značajno smanjene.

U dijagnosticiranju prijeloma gornje trećine humerusa koristimo ultrazvuk i rendgenske snimke. RTG je najvažnija metoda u dijagnostici ovih prijeloma, ali samo u djece s napunjenih šest mjeseci starosti, jer se tada počinju formirati sekundarni osifikacijski centri. Izvode se antero posteriorna, lateralna i skapularna projekcija ramena. Ultrazvuk se koristi u novorođenčadi jer tada još nisu razvijeni sekundarni osifikacijski centri. U slučaju nejasnoća možemo koristiti kompjuteriziranu tomografiju (CT) i magnetsku rezonancu (MR). Patološki prijelom treba uzeti u obzir rutinski ako se prijelom dogodio nakon niskoenergetske traume ili bolesnik prijavi bol u ramenu prije prijeloma. Standardne tehnike snimanja omogućuju početnu karakterizaciju temeljne lezije. Kompjuterizirana tomografija sa ili bez ubrizgavanja kontrasta ocrta značajke najtipičnijih lezija, kao što je jednokomorna koštana cista. Slike treba pomno pregledati radi dokaza cistične lezije, poput prisutnosti unutar lezije razine tekućine ili krhotine kosti koja ukazuje na šupljinu. Pretpostavlja se da se jednokomorna cista može dijagnosticirati samo na temelju radiografskog nalaza (18). Kompjuterizirana tomografija (CT) i magnetska rezonancija (MR) nezamjenjivi su kada se sumnja na zloćudnu bolest te su dopuna slikovnoj obradi. Međutim, treba paziti da se izbjegnu nepotrebne slikovne studije, budući da je temeljna lezija najčešće jednokomorna cista (koja pokazuje uobičajene karakteristične značajke), a prijelom proksimalnog humerusa je najčešći način otkrivanja jednokomorne ciste na ovom mjestu.

Kada se slikovnim studijama ne može uvjerljivo isključiti zloćudna bolest, mora se postaviti konačna dijagnoza. U ovoj situaciji potrebna je biopsija. Dvije su mjere opreza potrebne: prije biopsije moraju se pribaviti sveobuhvatne lokalne i regionalne slikovne studije (uključujući MR s odgovarajućim protokolima), budući da lokalne promjene izazvane biopsijom mogu utjecati na

tumačenje naknadnih slikovnih studija; a vrijeme od prijeloma do biopsije mora biti kratko kako bi se izbjegle poteškoće s histološkom interpretacijom, jer osteogena žarišta koja se normalno vide na mjestu prijeloma koje cijele mogu pogrešno upućivati na maligni osteogeni tumor kosti (19).

1.6. LIJEČENJE

Dvije glavne mogućnosti liječenja su konzervativno liječenje i operacijsko. Još uvijek se raspravlja o najboljim kriterijima za odabir između ove dvije opcije.

1.6.1. Konzervativno liječenje

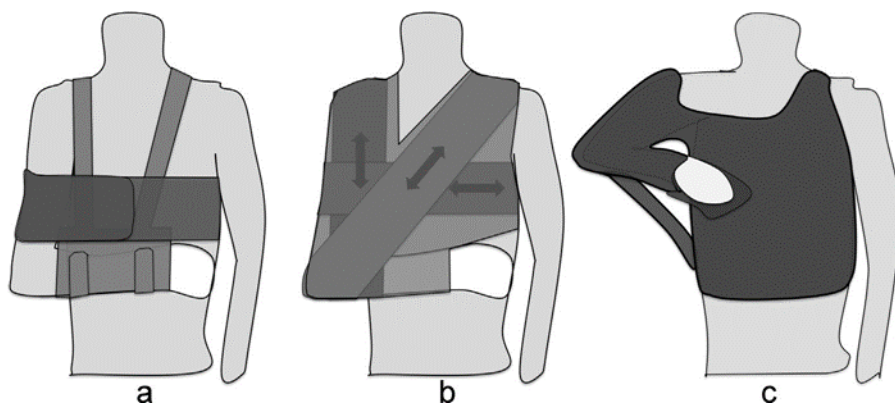
Obrazloženje za neoperativno liječenje je ograničeni pomak u mnogim slučajevima, s prilično stabilnim mjestom prijeloma, zajedno s izvanrednim potencijalom remodeliranja kosti na proksimalnom humerusu. U pedijatrijskih bolesnika s prijelomima proksimalnog humerusa, potencijal za remodeliranje je velik; stoga se većina ovih prijeloma može uspješno liječiti konzervativno (11). Tradicionalno, konzervativno liječenje prijeloma proksimalnog humerusa u djece imalo je dobre do izvrsne rezultate u svim pedijatrijskim dobnim skupinama ako se imobilizira tri do četiri tjedna. Prijelomi proksimalnog humerusa pri porođaju brzo zacjeljuju, a imobilizacija je rijetko potrebna dulje od dva do tri tjedna. Obilan kalus obično je vidljiv na radiografiji naknadno.

Prijelomi proksimalnog humerusa stupnja Neer i Horwitz I i II u djece i starijih adolescenata također se trebaju liječiti konzervativno.

Jednostavna imobilizacija s laktom sa strane opravdana je kada pomaka nema ili je minimalan ili je redukcija nepotrebna. Ruka je postavljena uz bok s laktom savijenim do 90° i podlakticom uz torzo. Cijeli gornji ekstremitet uključen je u sustav imobilizacije, osim zgloba i prstiju. Ovaj se zahtjev može postići korištenjem jednostavnog sustava remena i remena koji se može ukloniti, što omogućuje kupanje, ali također nosi rizik od neprikladnog uklanjanja od strane bolesnika (Slika 6).

Ostale metode koje uključuju trake i ljepljivu traku, kao što je trosmjerna metoda povezivanja koju opisuje Dujarrier, može se koristiti. Dujarrierova metoda primjenjuje se kod bolesnika koji sjedi i nosi majicu dugih rukava za zaštitu torza i gornjih udova. Gamgee upijajući jastučići mogu se staviti u pazuh i između gornjeg uda i torza radi zaštite. Lakat je savijen do 90°, s podlakticom u vodoravnom položaju i ramenom u unutarnjoj rotaciji. Taj se položaj zatim održava pomoću 15 do 20 cm širokih krep (Velpau) zavoja koji se stavljaju u tri komplementarna smjera: okomito (između vrha ramena i lakta na ozlijeđenoj strani), vodoravno (oko ruke i torza) i koso (između lakta na ozlijeđenoj strani i ramena na kontralateralnoj strani). Ruka treba ostati slobodna. Potrebno je šest do osam zavoja, a svaki se ljepljivom trakom pričvršćuje za prethodni i sljedeći zavoj. Zavoji trebaju biti dovoljno čvrsti da stabiliziraju gornji ekstremitet, ali ne toliko čvrsti da ograničavaju širenje prsnog koša ili uzrokuju bol zbog pritiska na mjesto prijeloma. Zavoje je moguće zamijeniti izravnim nanošenjem ljepljive trake, što daje veću krutost, ali i povećava nelagodu bolesnika.

Teško pomaknute proksimalne frakture humerusa zahtijevaju redukciju u općoj anesteziji u operacijskoj sali. Rame je abducirano kako bi se spriječio pomak te se ud imobilizira s laktom sa strane. Nasuprot tome, kada se pomak ponovi tijekom adukcije nakon redukcije prijeloma manevrom abdukcije, potrebna je torako-brahijalna imobilizacija s abduciranim ramenom ako se odabere neoperativno liječenje. Bolesnik oblači majicu kratkih rukava, a torako-brahijalni gips se zatim oblikuje s nekoliko slojeva zaštitne podloge. Kruta komponenta sastoji se od tri gipsana zavoja ili ploče: kružni zavoj omotava trup i iznad kontralateralnog ramena, drugi zavoj izravno podupire gornji ud s savijenim laktom od 90°, a treći zavoj povezuje druga dva dok održava rame u dovoljnoj abdukciji za održavanje redukcije prijeloma (tj. 60° do 90°), u nekim slučajevima s unutarnjom rotacijom (0° do 25°). Može se ugraditi kruti podupirač (mala daska) za ojačanje.



Slika 6. Različite metode imobilizacije ramena koje se koriste u neoperativnom liječenju: a) remen i zavoj, b) Dujarrier zavoj, c) torako-brahijalna imobilizacija s abduciranom rukom

Izvor: Lefèvre Y, Journeau P, Angelliaume A, Bouty A, Dobremez E. Proximal humerus fractures in children and adolescents. *Orthop Traumatol Surg Res.* 2014 Feb;100(1 Suppl):S149-56. doi: 10.1016/j.otsr.2013.06.010. Epub 2014 Jan 4. PMID: 24394917.

1.6.2. Operacijsko liječenje

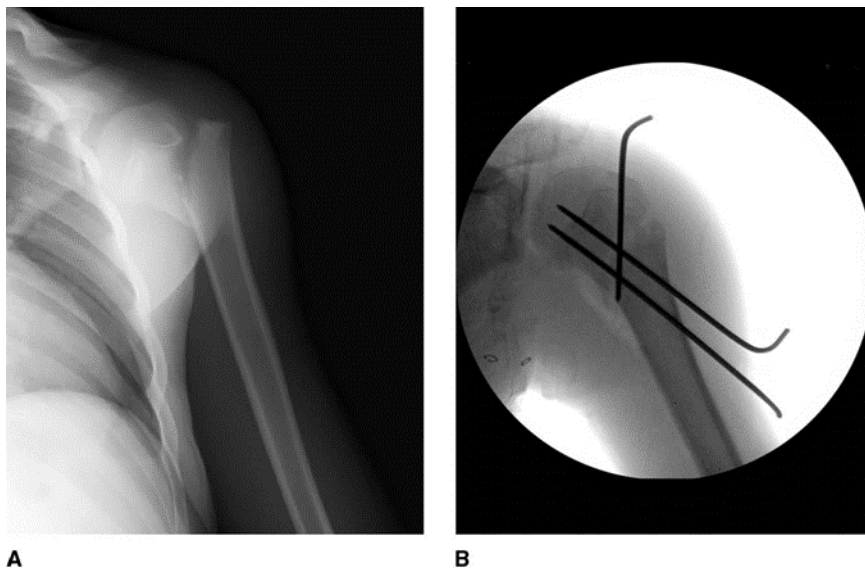
Proksimalna ploča rasta humerusa odgovorna je za 80% uzdužnog rasta kosti. Nadalje, periost je metabolički aktivan u nezrelom kosturu te su zbog toga cijeljenje kosti i spontano remodeliranje prijeloma proksimalnog humerusa u djece najčešće dobri, a preferira se neoperacijsko liječenje. Međutim, što su prijelomi više pomaknuti i što su djeca starija, rezultati će biti lošiji. Kirurška fiksacija tradicionalno se preporučuje kod prijeloma proksimalnog humerusa kada zatvorena repozicija nije zadovoljavajuća zbog interponirane duge glave tetive bicepsa, deltoidnog mišića te u slučajevima ozljeda živaca ili arterija. Perkutana Kirschnerova žica (K-žica) je najčešća fiksacija u djece, često u kombinaciji sa zatvorenom smanjenjem. Fiksacija pločama i vijcima rijetko je opravdana; međutim, mnogi kirurzi preporučuju tehniku elastičnog stabilnog intramedularnog čavla (ESIN) jer je dovoljno stabilna i sigurna za okolna meka tkiva. Prijavljeno je da ova tehnika nema povećanu povezanost s iritacijom kože ili infekcijama, a cijeljenje kosti je učinkovito i čini se da je funkcionalni ishod dobar.

Iako su opisane različite metode, retrogradno elastično stabilno intramedularno učvršćivanje (ESIN) postalo je metoda izbora na temelju mnogih studija koje su ovu tehniku uspoređivale s izravnim perkutanim učvršćivanjem (1).

1.6.2.1. Izravno perkutano učvršćivanje K-žicama

Kada je pomak prijeloma neprihvatljiv, bolesniku se daje opća anestezija u operacijskoj dvorani i izvodi se manipulativna redukcija manevrima kojima se prevladavaju sile pomaka. Čelične K-žice zatim se umeću perkutano preko bočne strane ramena, ispod deltoidnog mišića u lateralni metafizni korteks. Žice su uvučene u metafizu prema glavi humerusa (Slika 7).

Ova tehnika ima prednost jer je jednostavna i brza za izvođenje. Komplikacije uključuju rizik od perforacije glave humerusa i visoku stopu iritacije mišića rotatorne manšete žicama (20). Glavni nedostatak je ograničena stabilizacija prijeloma, što zahtijeva strogu postoperacijsku imobilizaciju ili čak, prema nekim autorima, korištenje abdukcijskog imobilizatora ramena.



Slika 7. AP radiografija ramena koja pokazuje prijelom proksimalnog humerusa u 13-godišnjeg dječaka. Bolesnik je prijelom zadobio prilikom pada tijekom skijanja. Zatvorena repozicija prijeloma nije bila moguća zbog uklještene tetive bicepsa. Fluoroskopska slika proksimalnog humerusa nakon otvorene redukcije i perkutanog učvršćivanja.

Izvor: Popkin CA, Levine WN, Ahmad CS. Evaluation and management of pediatric proximal humerus fractures. *J Am Acad Orthop Surg.* 2015 Feb;23(2):77-86. doi: 10.5435/JAAOS-D-14-00033. PMID: 25624360.

1.6.2.2. *Retrogradni ESIN*

Ova metoda uključuje retrogradno učvršćivanje čavlima u skladu s načelima minimalno invazivne unutarnje fiksacije koja štedi susjedna meka tkiva (21, 22). Bolesniku se daje opća anestezija, a zatim se postavlja u ekscentričan ležeći položaj prema radiolucentnom stolu za ruke. Vodi se računa da se na fluoroskopiji vidi cijeli humerus, uključujući i glavu. Rjeđe korišten položaj je lateralni dekubitus s okomitom rukom i abduciranom na oslonac za ruku. Sterilni zastori postavljaju se preko cijelog gornjeg uda, ostavljajući pristupni put za delto-pektoralni pristup, koji može biti potreban ako zatvorena redukcija ne uspije. Moraju se koristiti čavli s oštrim vrhovima. Ovo je važna točka jer čavli s tupim vrhovima mogu gurnuti proksimalni fragment umjesto da ga probiju. Čavli se ugrađuju 1 do 2 cm proksimalno od lateralnog epikondila. Rez kože je distalno od točke prodiranja kosti kako bi se olakšala uzlazna putanja kosog čavla. Na ovom mjestu distalnog humerusa, radijalni živac je anteriorno od lateralne bicipitalne brazde. Korteks je označen pomoću šila s četvrtastim vrhom kako bi se osigurala stabilnost svrdla i izbjegle pogreške putanje, osobito u bočnom bicipitalnom utoru. Reduktivnost prijeloma provjerava se prije sterilnog previjanja i obično zahtijeva izraženu abdukciju ruke. S gornjim ekstremitetom na stolu ruke, čavli se pomaknu u proksimalni fragment, do ruba prijeloma. Manevar redukcije se ponavlja i čavli se zabijaju u proksimalni segment pomoću čekića dok se zadržava redukcija (Slika 8).

Kada je redukcija samo djelomična, prvi se čavao može rotirati nakon uvođenja u proksimalni fragment kako bi se postigla konačna redukcija prije uvođenja drugog čavla.

Dva su čavla usmjerena tako da se razilaze u proksimalnom ulomku (Slika 9). Mora se paziti da se čavli ne motaju jedan oko drugoga, a potrebno je intraoperacijski napraviti više RTG snimaka kako bi se provjerilo da niti jedan dio putanje čavla nije izvan proksimalnog fragmenta (20).

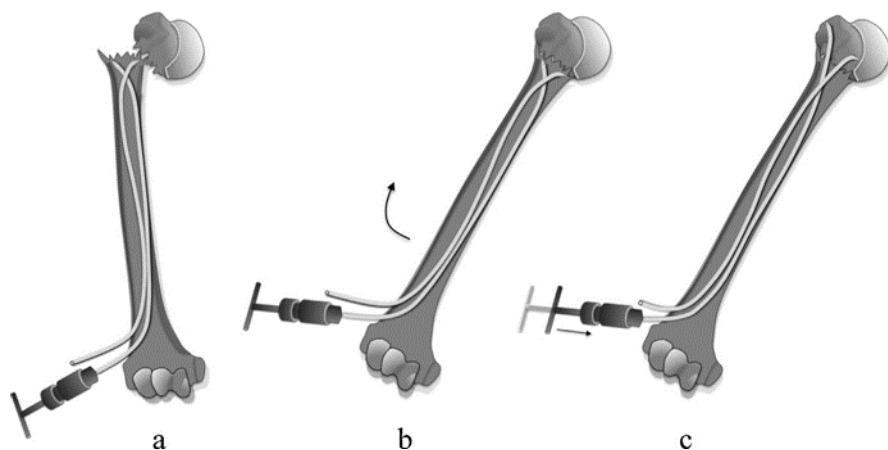
U bolesnika s prijelomima metafize, impakcija u proksimalnu metafiznu kost do distalnog ruba dijafize obično osigurava dovoljnu stabilnost. Ako nije, ili kod pacijenata s epifiznim odvajanjem, čavli se zabijaju u glavicu kroz dijafizu. Broj putanja kroz dijafizu mora biti minimalan, osobito kod najmlađih pacijenata. Pažljiva procjena pokreta u ramenu i pregled višestrukih incidenata

fluoroskopije ključni su za isključivanje perforacije glave humerusa i prodiranja čavla u zglobnu šupljinu.

Čavli se zatim odrežu i, ako je potrebno, udare na samo 5 mm od kortikalne površine, budući da su meka tkiva koja ih pokrivaju na toj razini tanka.

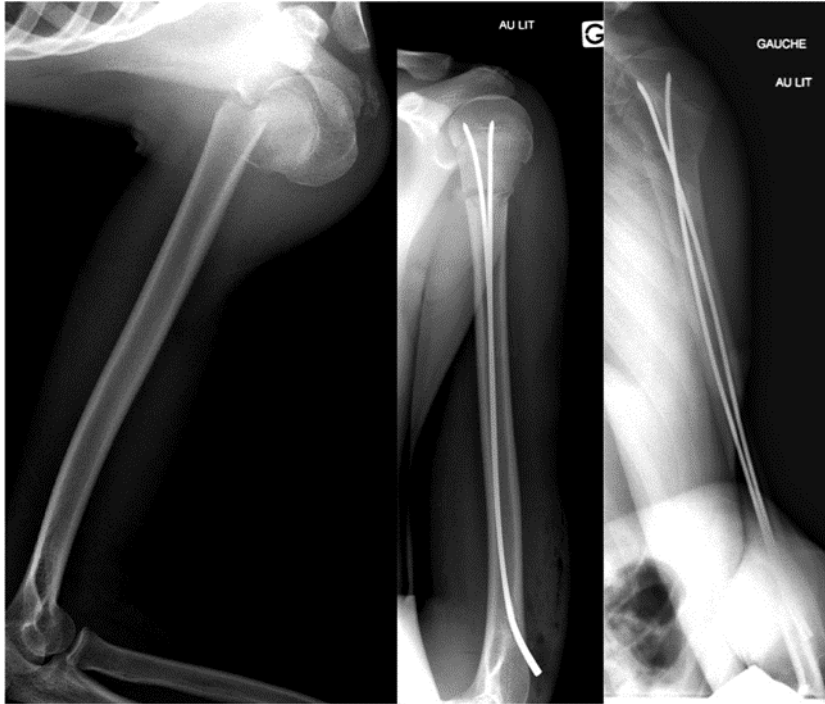Imobilizacija se sastoji od nošenja remena dva do tri tjedna.

Čavli se uklanjaju brzo (počevši od drugog postoperativnog mjeseca), s obzirom na rizik od potpune distalne penetracije (u dijafizu nadlaktične kosti) čavlića impaktiranih u epifizu i pomaknutih proksimalno rastom.



Slika 8. Dijagram retrogradne elastične stabilne intramedularne tehnike učvršćivanja čavala: a) čavli su pomaknuti do mjesta prijeloma i čini se da divergiraju na antero-posteriornoj slici; b) izvodi se manevar abdukcije radi smanjivanja prijeloma; c) čavli se guraju u metafizu (i po potrebi u epifizu)

Izvor: Popkin CA, Levine WN, Ahmad CS. Evaluation and management of pediatric children humerus fractures. *J Am Acad Orthop Surg.* 2015 Feb;23(2):77-86. doi: 10.5435/JAAOS-D-14-00033. PMID: 25624360.



Slika 9. Pomaknuti metafizarni prijelom proksimalnog humerusa (angulacija veća od 40°) u 13-godišnjeg dječaka liječenog retrogradno uvedenim ESIN-om

Izvor: Popkin CA, Levine WN, Ahmad CS. Evaluation and management of pediatric proximal humerus fractures. *J Am Acad Orthop Surg.* 2015 Feb;23(2):77-86. doi: 10.5435/JAAOS-D-14-00033. PMID: 25624360.

1.6.2.3. Metafizno-epifizno učvršćivanje vijcima

Vjeruje se da ova tehnika više nije opravdana jer nije bolja od ESIN fiksacije i može dovesti do ozbiljnog oštećenja mišića rotatorne manžete.

1.7. KOMPLIKACIJE

Iako je većina ishoda liječenja pedijatrijskih prijeloma proksimalnog humerusa izvrsna, prijavljene su neke komplikacije, uključujući bol, slabost i gubitak pokreta (23). Ozljede stupnja III i IV po Neeru i Horwitz-u mogu rezultirati skraćivanjem udova i ograničenim kretanjem (24-26). Komplikacije povezane s perkutanom učvršćivanjem uključuju infekcije kože i potkožja na mjestu ulaska titanskog čavla, pomak frakturnih ulomaka i osteomijelitis. Osteomijelitis koji se razvija nakon učvršćivanja čest je razlog koji mnogi kirurzi navode za izbjegavanje kirurškog liječenja ovih prijeloma ako smatraju da postoji dobra šansa za zacjeljivanje i remodeliranje bez intervencije. Iako je osteomijelitis humeralne glave neuobičajen, može biti razorna komplikacija koja zahtijeva višestruke debridemente i antibiotike da bi se iskorijenila (27).

U bolesnika s ograničenim rasponom kretanja najčešće se opisuje gubitak kretanja tijekom abdukcije ramena (28). Iako u pedijatrijskoj literaturi nije zabilježeno nezarastanje proksimalnih prijeloma nadlaktične kosti, može doći do pogrešnog srastanja i može biti problematično kod starijih adolescenata koji nemaju isti potencijal preoblikovanja kao i mlađe djetete. Pogrešno srastanje može rezultirati varzacijom nadlaktice. Ako su uz varizaciju abdukcija i fleksija ograničeni, može biti potrebna korektivna osteotomija. Neurološka ozljeda još je jedna rijetka komplikacija koja se viđa kod prijeloma proksimalnog humerusa i prijeloma-iščašenja. U većini slučajeva, ozljeda živca je prolazna i povlači se za tri do šest mjeseci.

1.8. REHABILITACIJA

Predviđeno cijeljenje proksimalnog humerusa traje u rasponu od šest do dvanaest tjedana. Nakon prijeloma proksimalnog dijela nadlaktične kosti slijedi rehabilitacija. Većina se slaže da bi s vježbama opsega pokreta u konzervativno liječenih bolesnika trebalo započeti nakon dva tjedna, dok se neki zalažu za raniji početak (29). Cilj rehabilitacije ramena je vraćanje snage i oporavak mobilnosti, te vraćanje aktivnostima svakodnevnog života. Optimalno trajanje rehabilitacije iznosi 12 tjedana do jedne godine (30). Najvažnije sastavnice programa rehabilitacije su

kineziterapija, edukacija i mobilizacija zgloba. Vježbe opsega pokreta se provode zbog ograničenog kretanja nakon prijeloma proksimalnog humerusa. Bolesnik gubi opseg pokreta ramena i može razviti ukočenost ramenog zgloba. Fizioterapeut će procijeniti pokrete ramena u usporedbi s očekivanim normalnim pokretima i pokretima ramena neozlijeđene ruke i voditi program vježbi pokreta za vraćanje funkcije ramena. Vježbe jačanja su ključne kako bi bila uravnotežena snaga svih mišića gornjeg dijela tijela. Mišići ramena i gornjeg dijela leđa rade zajedno kako bi omogućili normalno kretanje gornjeg dijela tijela. Zbog načina na koji je rameni zglob dizajniran postoji mnogo smjerova u kojima se rame može kretati. Kada dođe do prijeloma proksimalnog humerusa mišići oko ramenog obruča atrofiraju. Postoje mnoge vježbe koje se mogu raditi za jačanje mišića ramena, tako da svaki mišić može ispravno obavljati svoj posao. Često izgradnja snage nakon prijeloma može trajati tjednima do mjesecima zbog atrofije mišića. Manualna terapija se izvodi kako bi se poboljšala pokretljivost, fleksibilnost i snaga zgloba. Fizioterapeut može preporučiti terapijske modalitete, kao što su led i toplina za pomoć u kontroli boli. U kasnijoj fazi bitno je provoditi i funkcionalni trening. Nepravilni obrasci kretanja nakon prijeloma mogu dovesti do budućih sekundarnih ozljeda. Fizioterapeut će ukazati i ispraviti neispravne pokrete i na taj način održavati rame bez boli te prevenirati buduće ozljede.

2. CILJ RADA

Cilj ovog rada je prikazati liječenje proksimalnih fraktura humerusa u djece s naglaskom na fizikalnu rehabilitaciju. Ističe se fizioterapeut kao član tima koji pokaziva znanje profesionalnost volju i kompetencije u zdravstvenoj skrbi djeteta i pomoć obitelji.

Cilj ovog rada je opisati koliko su metode, planovi i postupci i timski rad esencijalni za što kvalitetniju skrb bolesnog djeteta, te samim time omogućen je brži i kvalitetniji oporavak.

3. RASPRAVA-PRIKAZ SLUČAJA

Bolesnik se prima hitnim prijemom u Kliniku za dječju kirurgiju zbog prijeloma gornje trećine lijeve nadlaktične kosti. Navodi pad s 1,5-2 m visine pri kojem udara lijevom ramenom o tlo. Pri dolasku bolesnik je bio pri svijesti, orijentiran, eupnoičan u mirovanju, afebrilan, anikiteričan, srednje koštanomišične građe, uredne prokrvljenosti kože i vidljivih sluznica. Prsni koš normalno sveden te respiratorno jednoliko pomičan. Pluća su pregledana auskultacijski te je utvrđen obostran normalni šum disanja. Kod pregleda srca šumovi se ne čuju, tonovi su jasni i akcija je ritmična. Trbuh je mekane stijenke, bezbolan na palpaciju, organomegalije se ne nalazi, peristaltika čujna, mjesta mogućih kilnih otvora slobodna.

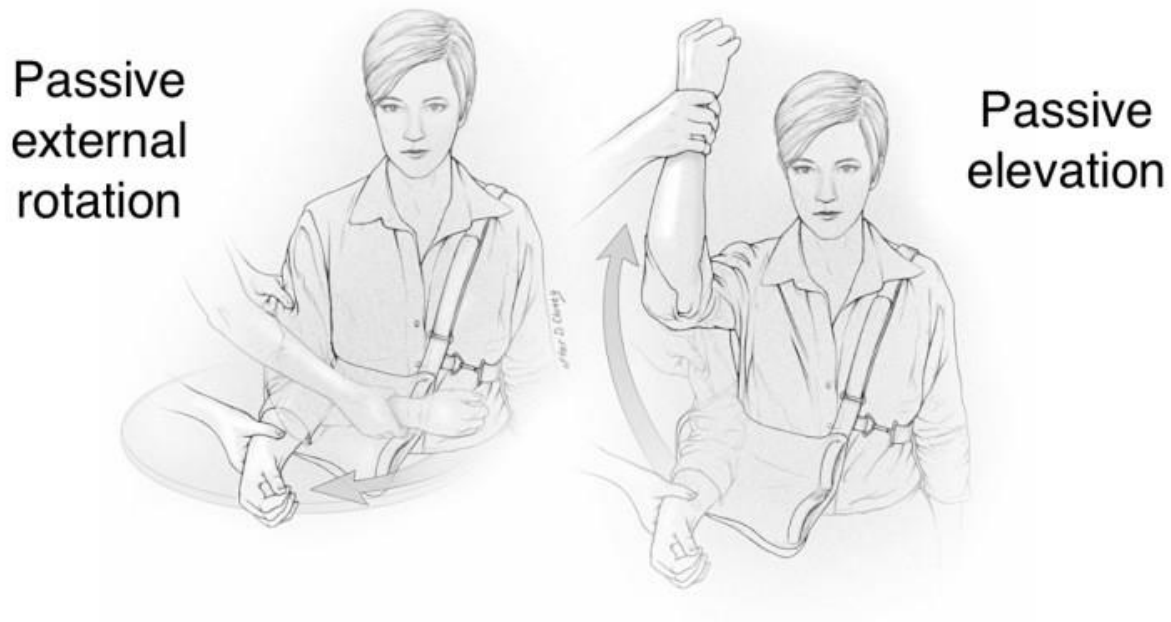Bolesnik ne može napraviti kretnje u lijevom ramenu pasivno ni aktivno. Palpacijski je lijevo rame bolno. Bolesnik se uputi na radiološku obradu, te se postavlja dijagnoza prijelom gornjeg kraja nadlaktične kosti lijevo (S 42.2). Postavlja se imobilizacija lijevog ramena zavojem. Bolesnik se smješta u bolesničku sobu, uzima se sestrinska anamneza, postavljaju sestrinske dijagnoze i planira zdravstvena njega (Tablica 3). Nakon anesteziološke obrade dijete se odvodi u operacijsku dvoranu na operacijski zahvat. Pod kontrolom RTG-a manualno su reponirani koštani ulomci i urađena je osteosinteza humerusa s dva retrogradna TEN-a od 2,5 mm.

Nakon operacijskog zahvata dijete se smješta u Jedinicu intenzivne njege Klinike gdje se monitoriraju vitalne funkcije i prati stanje svijesti. Nakon buđenja iz anestezije primjeti se ispad motorike u području inervacije lijevog n. Radikalisa. Odmah se započinje s fizikalnom terapijom. Treći poslijeoperacijski dan bolesnik se otpušta na kućnu njegu. U poslijeoperacijskom liječenju je uključena fizikalna terapija. Nakon četiri mjeseca od operacije bolesnik ima puni opseg kretnji u ramenu a funkcija živca se u potpunosti oporavila. Slijedi odstranjenje osteosintetskog materijala.

TIJEK REHABILITACIJA

Prvih mjesec dana vrijeme je cijeljenja rekonstuiranih struktura. U to vrijeme rane rehabilitacije potrebno je održati barem 40% pokreta zdrave strane, te se rukom koristiti ispod razine ramena. Dok je bolesnik nosio ortožu za rame izvodio je aktivne vježbe podlaktice, šake i prstiju. Također

mu je bilo savjetovano da opusti ruku u rasteretnom položaju nekoliko puta tijekom dana i da izvodi vježbe klizanja dlana po natkoljenicama. Na samom početku rehabilitacije fizioterapeut se fokusira na vježbe pasivnog razgibavanja ramena s limitiranom abdukcijom. Fizioterapeut izvodi pasivne vježbe fleksije, vanjske rotacije i abdukcije nadlaktice (Slika 10). Vježbe se izvode se u sjedećem, ležećem položaju, te bočnom položaju. Primjenjuje se manualna trakcija u cilju dekompresije zgloba, što pridonosi povećanju opsega pokretljivosti i smanjenju bolnosti.



Slika 10. Pasivne vježbe razgibavanja ramena u eksternoj rotaciji i elevaciji

Izvor: <https://shoulderelbow.org/2020/03/31/shoulder-physical-therapy/>

Nakon par dana pasivnog razgibanja bolesnik je počeo s izometričkim vježbama. Izometričke vježbe su vježbe u kojima dolazi kontrakcije mišića, ali se ne izvodi pokret i dužina mišića ostaje nepromijenjena. Ovim se vježbama primarno povećava snaga u položaju zgloba u kojem je kontrakcija zadržana, usporava se mišićna atrofija, održava senzorni biofeedback te zahtijeva malo opreme. Iz tog se razloga izometričke vježbe koriste u početnoj fazi medicinske rehabilitacije. Bolesnik je radio izometričke vježbe snaženja stabilizatora lopatice i mišića rotatorne manžete. Otpor se zadržava pet, a relaksacija mišića traje deset sekundi.


Izometričke se vježbe lako izvode i ne treba nikakav rekvizit. Za ekstenziju u ramenu bolesnik stane leđima naslonjenim na zid a ruke su uz tijelo, držeći laktove ravno, ruku dlanom gura u zid, zadržava pet sekundi te opusti (Slika 11). Za eksternu rotaciju bolesnik stoji uz zid s time da je bolesna strana bliže zidu. Ruka je savijena u laktu u položaju od 90° , bolesnik gura podlakticu u zid, zadržava taj položaj pet sekundi te opušta (Slika 12). Za izvođenje unutarnje rotacije bolesnik stane na rub zida, lakat je savijen 90° a dlan bolesne ruke okrenut je prema zidu (Slika 13). Na isti način se izvode i ostale kretnje u ramenu. Bolesnik je vježbe izvodio u serijama sastavljenima od pet do sedam ponavljanja.



Slika 11. Izometrička vježba ekstenzije ramena




Slika 12. Izometrička vježba eksterne rotacije



Slika 13. Izometrička vježba addukcije

Potpomognute vježbe su prijelaz između aktivnih i pasivnih vježbi a cilj im je uspostaviti gibljivost zgloba te povećati snagu i masu mišića. Razlikujemo dvije vrste potpomognutih vježbi koje se kombiniraju. Vježbe koje potpomaže fizioterapeut i vježbe potpomognute kineziterapijskim sredstvima (npr. štap) gdje bolesnik sam povećava pokretljivost oboljelog ekstremiteta. U ovom slučaju su izvođene oba tipa vježbi. Bolesnik je izvodio vježbe sa štapom. Za pokret eksterne rotacije bolesnik je u ležećem položaju, štap se drži s obe ruke ali zdrava ruka radi pokret dok bolesna prati dokle može, do osjećaja nelagode. Pokret elevacije se izvodi na isti način u ležećem položaju. Interna rotacija izvodi se na način da bolesnik stoji na nogama, štap se drži iza leđa s obe ruke, ruke se flektiraju u laktu te uz pomoć zdrave ruke bolesnik izvodi internu rotaciju bolesne ruke (Slika 14). Za pokret elevacije bolesnik je izvodio aktivnu potpomognutu vježbu uz pomoć

užeta. Uže se zakači na švedske ljestve iznad razine glave, uhvati se s obje ruke te zatim zdrava ruka povlači put dolje kako bi se bolesna ruka elevirala (Slika 15). Bolesnik je izvodio vježbe za jačanje uz pomoć elastičnih traka te štapa. Traka se učvrsti za švedske skale za izvođenje eksterne i interne rotacije a za pokret abdukcije bolesnik stane na traku te je na taj način učvrsti (slika 16.) Elastične trake savršene su za fizikalnu terapiju ramena. Kako se traka rasteže, povećava se otpor, pružajući vrlo postupnu i sigurnu metodu za jačanje mišića.




Slika 14. Potpomognute vježbe sa štapom, interna rotacija



Slika 15. Potpomognute vježbe sa štapom, eksterna rotacija




Slika 16. Potpomognute vježbe sa štapom, elevacija



Slika 17. Potpomognute vježbe s užetom



Slika 18. Vježbe jačanja s elastičnom trakom, elevacija



Slika 19. Vježbe jačanja s elastičnom trakom, eksterna rotacija

Od ostalih fizioterapeutskih modaliteta bolesnik je imao elektromagnetsku terapiju i TENS.

Magnetoterapija ubrzava prirodan proces ozdravljenja i omogućuje prirodan način otpuštanja boli. Magnetoterapijom povećava se protok krvi u kapilarama, odstranjuje se mliječna kiselina i drugi upalni produkti iz tkiva što smanjuje bol i upalu i ubrzava proces cijeljenja. Magnetoterapija pruža neinvazivnu, sigurnu i jednostavnu metodu za izravno liječenje mjesta ozljede, izvora boli i upale te drugih vrsta bolesti (31).


TENS (transkutana električna stimulacija živaca) je modalitet koji koristi električnu struju za smanjenje boli aktivacijom živca. TENS uređaji putem elektroda otpuštaju struju odnosno manje električne impulse. Impulsi odlaze u živčani sustav te smanjuju njegovu sposobnost prenošenja signala boli u mozak i leđnu moždinu. Također potiču oslobađanje endorfina u tijelu kako bi se smanjila bol koju bolesnik osjeća. Klinička ispitivanja pokazuju da je odgovarajuće doziranje, osobito intenzitet, ključno za postizanje ublažavanja boli s TENS-om. Stoga se i dalje pojavljuju

dokazi iz temeljne znanosti i kliničkih ispitivanja koji podupiru upotrebu TENS-a za liječenje raznih bolnih stanja dok identificiraju strategije za povećanje učinkovitosti TENS-a (32).

Tokom operacije došlo je do oštećenja n. Radialisa te je stoga bolesnik paralelno s vježbama za rame, izvodio i vježbe za ručni zglob, šaku i prste. Dijete nije moglo izvoditi dorzalnu fleksiju šake, abdukciju palca i ekstenziju prstiju. Fizioterapeut na početku terapije napravi pasivno razgibavanje ručnog zgloba, šake i prstiju a zatim slijede vježbe opsega pokreta. Bolesnik je u sjedećem položaju te izvodi dorzalnu fleksiju šake i ekstenziju prstiju istovremeno sa zdravom rukom (Slika 18). Za pokret abdukcije i addukcije bolesnik klizi dlanovima u stranu naizmjenično dok pritom ne pomiče podlaktice (Slika 19). Za vježbanje opozicije palca bolesnik iz položaja ispružene šake vrhove prstiju primiče jedan po jedan palcu i pritiskiva (Slika 20). Za jačanje mišića šake i prstiju bolesnik je koristio loptice različite veličine i jačine (Slika 21).



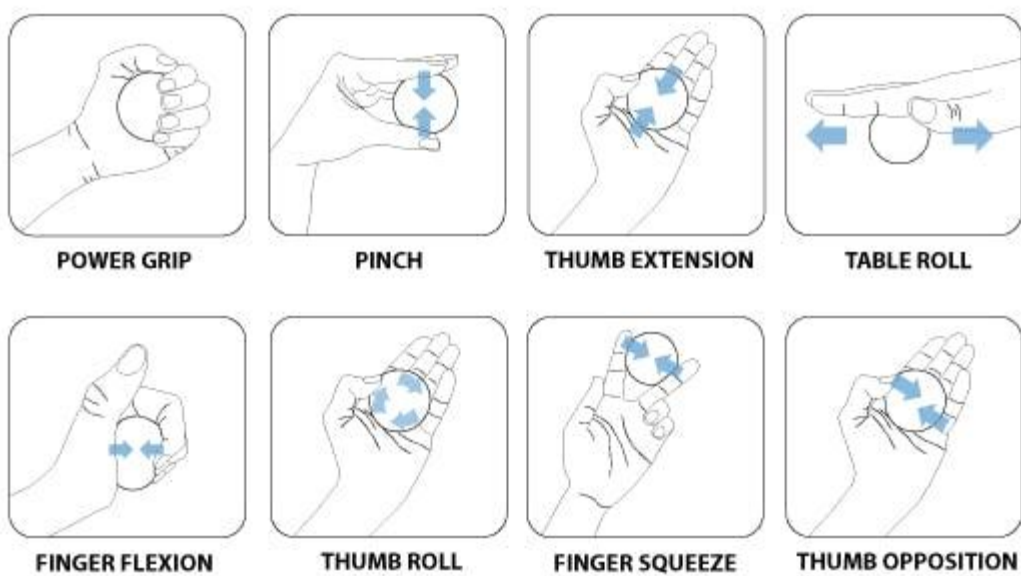
Slika 20. Vježba opsega pokreta dorzalne fleksije šake i ekstenzije prstiju



Slika 21. Vježba opsega pokreta abdukcije i addukcije šake



Slika 22. Vježba opsega pokreta opozicije palca



Slika 23. Vježbe za jačanje mišića šake i prstiju

Izvor: <https://www.flintrehab.com/hand-therapy-exercises/>

Osim vježbi opsega pokreta i jačanja šake i prstiju bolesniku je određena i elektrostimulacija n. radijalisa. Cilj stimulacije je izazvati selektivnu kontrakciju mišića, a da utječe na mišićnu trofiku. Optimalna primjena elektrostimulacije je dva do tri puta tjedno u trajanju od 30 minuta. Provodi se do pojave aktivnog pokreta, odnosno ocjene tri manualno mišićnog testa.

4. ZAKLJUČAK

Prijelomi proksimalnog humerusa u djece čine približno 2% svih prijeloma u dječjoj dobi. U djece i adolescenata, prijelomi proksimalnog humerusa doprinose samo 0,5% do 3,5% svih prijeloma. Obično su uzrokovani sportskim ozljedama, prometnim nesrećama ili porođajnom traumom, dok je uobičajeni mehanizam ozljede hiperekstenzija u kombinaciji s vanjskom rotacijom ramena. U većini pedijatrijskih i adolescentnih dobnih skupina, dječaci imaju tri do četiri puta veću vjerojatnost da će dobiti frakturu proksimalnog humerusa nego djevojčice. Liječenje može biti konzervativno i operacijsko. U radu smo prikazali prijelom u djeteta koji je bio popraćen ozljedom n.radialisa i iziskivao je kirurško liječenje, a potom i fizikalnu terapiju. U samom liječenju je potreban timski rad, liječnika operatera, medicinske sestre/tehničara, fizijatra i fizioterapeuta. Svi koji sudjeluju u liječenju ovako ozlijeđenog djeteta susreću se sa bolom i strahom tog istog djeteta kao i sa strahom roditelja. U radu je posebno naglašen rad i uloga fizioterapeuta kao dio tima koji svojom profesionalnošću, znanjem, empatijom prema djetetu i roditelju umnogome može pridonijeti uspjehu liječenja. Iste osobine treba pokazati svatko tko je dio tima uključenog u liječenje.

5. LITERATURA

1. Lefèvre Y, Journeau P, Angelliaume A, Bouty A, Dobremez E. Proximal humerus fractures in children and adolescents. *Orthop Traumatol Surg Res.* 2014;100(1 Suppl):S149-56.
2. Capo JT, Criner KT, Shamian B. Exposures of the humerus for fracture fixation. *Hand Clin.* 2014;30(4):401-14, v.
3. Paryavi E, Pensy RA, Higgins TF, Chia B, Eglseder WA. Salvage of upper extremities with humeral fracture and associated brachial artery injury. *Injury.* 2014;45(12):1870-5.
4. Samart S, Apivatgaroon A, Lakchayapakorn K, Chemchujit B. The correlation between acromion-axillary nerve distance and upper arm length; a cadaveric study. *J Med Assoc Thai.* 2014;97 Suppl 8:S27-33.
5. Hamilton MA, Diep P, Roche C, Flurin PH, Wright TW, Zuckerman JD, Routman H. Effect of reverse shoulder design philosophy on muscle moment arms. *J Orthop Res.* 2015;33(4):605-13.
6. Launonen AP, Lepola V, Saranko A, Flinkkilä T, Laitinen M, Mattila VM. Epidemiology of proximal humerus fractures. *Arch Osteoporos.* 2015;10:209.
7. Caviglia H, Garrido CP, Palazzi FF, Meana NV. Pediatric fractures of the humerus. *Clin Orthop Relat Res* 2005;432: 49-56.
8. Fernandez FF, Eberhardt O, Langendorfer M, Wirth T. Treatment of severely displaced proximal humeral fractures in children with retrograde elastic stable intramedullary nailing. *Injury.* 2008;39(12):1453–59.
9. Hannonen J, Hyvönen H, Korhonen L, Serlo W, Sinikumpu JJ. The incidence and treatment trends of pediatric proximal humerus fractures. *BMC Musculoskelet Disord.* 2019 Nov 27;20(1):571.
10. Schwendenwein E, Hajdu S, Gaebler C, Stengg K, Vécsei V: Displaced fractures of the proximal humerus in children require open/closed reduction and internal fixation. *Eur J Pediatr Surg* 2004;14(1):51-55.

11. Popkin CA, Levine WN, Ahmad CS. Evaluation and management of pediatric proximal humerus fractures. *J Am Acad Orthop Surg*. 2015;23(2):77-86.
12. Sherr-Lurie N, Bialik GM, Ganel A, Schindler A, Givon U: Fractures of the humerus in the neonatal period. *Isr Med Assoc J* 2011;13(6):363-65.
13. Jones GP, Seguin J, Shiels WE II: SalterHarris II fracture of the proximal humerus in a preterm infant. *Am J Perinatol* 2003;20 (5):249-253.
14. Shaw BA, Murphy KM, Shaw A, Oppenheim WL, Myracle MR. Humerus shaft fractures in young children: accident or abuse? *J Pediatr Orthop*. 1997;17(3):293-97.
15. Binder H, Schurz M, Aldrian S, Fialka C, Vécsei V: Physeal injuries of the proximal humerus: Long-term results in seventy two patients. *Int Orthop* 2011;35(10): 1497-502.
16. Ghosh A, Di Scala C, Drew C, Lessin M, Feins N: Horse-related injuries in pediatric patients. *J Pediatr Surg* 2000;35(12): 1766-70.
17. Kim AE, Chi H, Swarup I. Proximal Humerus Fractures in the Pediatric Population. *Curr Rev Musculoskelet Med*. 2021;14(6):413-20.
18. Mik G, Arkader A, Manteghi A, Dormans JP. Results of a minimally invasive technique for treatment of unicameral bone cysts. *Clin Orthop Relat Res* 2009;467:2949–54.
19. Hutchinson PH, Bae DS, Waters PM. Intramedullary nailing versus percutaneous pin fixation of pediatric proximal humerus fractures: a compariso of complications and early radiographic results. *J Pediatr Orthop* 2011;31:617–29.
20. Journeau P, Lascombes P. Fracture de l'extrémité proximale de l'humérus. In: Lascombes P, editor. *Embroschage centromédullaire élastique stable*. Paris: Elsevier; 2006. p. 89–106 [in French].
21. Sessa S, Lascombes P, Prévôt J, Gagneux E, Blanquart D. Embroschage centromédullaire dans les fractures de l'extrémité supérieure de l'humérus chez l'enfant et l'adolescent. *Chir Pediatr* 1990;31:43–6 [in French].
22. Bahrs C, Zipplies S, Ochs BG, Rether J, Oehm J, Eingartner C, Rolauffs B, Weise K. Proximal humeral fractures in children and adolescents. *J Pediatr Orthop*. 2009;29(3):238-42.

23. Neer CS II, Horwitz BS: Fractures of the proximal humeral epiphysial plate. Clin Orthop Relat Res 1965;41:24-31.
24. Burgos-Flores J, Gonzalez-Herranz P, Lopez-Mondejar JA, Ocete-Guzman JG, Amaya-Alarcón S: Fractures of the proximal humeral epiphysis. Int Orthop 1993;17(1):16-19.
25. Hutchinson PH, Bae S, Waters PM: Intramedullary nailing versus percutaneous pin fixation of pediatric proximal humerus fractures: A comparison of complications and early radiographic results. J Pediatr Orthop 2011;31(6):617-22.
26. Beringer DC, Weiner DS, Noble JS, Bell RH: Severely displaced proximal humeral epiphyseal fractures: A follow-up study. J Pediatr Orthop 1998;18(1):31-37.
27. Larsen CF, Kiaer T, Lindequist S: Fractures of the proximal humerus in children: Nineyear follow up of 64 unoperated on cases. Acta Orthop Scand 1990;61(3):255-57.
28. Singleton E, Turner R, Gulotta L. Rehabilitation After Proximal Humeral Fractures. Techniques in Shoulder & Elbow Surgery. 2014,15;1;46-50.
29. Gaudinez RF, Murthy VL, Hoppenfeld S. Proximal Humeral Fractures. In: Hoppenfeld S, Murthy VL. Treatment & Rehabilitation of Fractures. 2000, 85:102.
30. Hodgson S. Proximal Humerus Fracture Rehabilitation. Clinical Orthopaedics and Related Research. 2006;442;131-138. 4. Gaudinez RF, Murthy VL, Hoppenfeld S. Proximal Humeral Fractures. In: Hoppenfeld S, Murthy VL. Treatment & Rehabilitation of Fractures. 2000, 85:102.
31. Markov MS. Magnetic field therapy: a review. Electromagn Biol Med. 2007;26(1):1-23.
32. DeSantana JM, Walsh DM, Vance C, Rakel BA, Sluka KA. Effectiveness of transcutaneous electrical nerve stimulation for treatment of hyperalgesia and pain. Curr Rheumatol Rep. 2008;10(6):492-99.

6. SAŽETAK

Prijelom proksimalnog humerusa u djece najčešće nastaje prilikom igre ili bavljenja sportom. Uobičajena su dva mehanizma odgovorna za ovu ozljedu. Prvi je pad izravno na rame a drugi neizravan pad na ispruženu ruku s abduciranom rukom i vanjskom rotacijom. Za klasifikaciju ovih prijeloma koristi se Salter-Harris klasifikacija koja razvrstava prijelome prema zahvaćenosti metafize i epifize. Neerova se klasifikacija odnosi na pomak i kutnu deformaciju. Dijagnoza se vrlo lako uspostavlja uz fizički pregled i rendgenski snimak. Dijete se drži za bolno mjesto, vidljiv je otok te su kretnje u zglobu ramena smanjene. Dvije mogućnosti liječenja su konzervativno liječenje i operacijsko. U djece s prijelomima proksimalnog humerusa, potencijal za remodeliranje je velik, stoga se većina ovih prijeloma može uspješno liječiti konzervativno. Jednostavna imobilizacija s laktom sa strane opravdana je kada pomaka nema ili je minimalan. Ostale metode uključuju trake i ljepljivu traku, kao što je trosmjerna metoda povezivanja koju opisuje Dujarrier. Optimalno imobilizacija traje četiri tjedna ali kod svakog djeteta se to individualno procjenjuje. Kirurška se fiksacija preporučuje kod prijeloma proksimalnog humerusa kada zatvorena repozicija nije zadovoljavajuća zbog interponirane duge glave tetive bicepsa, deltoidnog mišića te u slučajevima ozljeda živaca ili arterija. Perkutana Kirschnerova žica je najčešća fiksacija u djece, tehnika je jednostavna i brza za izvođenje. Mnogi kirurzi preporučuju ESIN koji uključuje retrogradno učvršćivanje oštrim čavlima u skladu s načelima minimalno invazivne unutarnje fiksacije koja štedi susjedna meka tkiva. Imobilizacija se sastoji od nošenja remena dva do tri tjedna. Uz liječnika, medicinski tehničar/sestra i fizioterapeut imaju važnu ulogu u liječenju djece s prijelomima. Cijeljenje proksimalnog humerusa iznosi od šest do dvanaest tjedana, ovisno o dobi djeteta. Cilj rehabilitacije ramena je oporavak snage i opsega pokreta, te vraćanje aktivnostima svakodnevnog života. Postoje protokoli i faze kroz koje bolesnik prolazi u rehabilitaciji ali uvijek u dogovoru s fizijatrom. Dok dijete nosi ortozu izvodi aktivne vježbe podlaktice, šake i prstiju. Na samom početku fizikalne rehabilitacije fizioterapeut se fokusira na vježbe pasivnog razgibavanja s limitiranom abdukcijom. Primjenjuje se manualna trakcija u cilju dekompresije zgloba što pridonosi povećanju opsega pokretljivosti i smanjenju bolnosti. Zatim slijede izometričke vježbe u kojima dolazi do kontrakcije mišića, ali se ne izvodi pokret pa dužina mišića ostaje nepromijenjena. Ovim se

vježbama primarno povećava snaga u položaju zgloba u kojem je kontrakcija zadržana. Potom se rade potpomognute vježbe čiji je cilj uspostaviti gibljivost zgloba te povećati snagu i masu mišića. Potpomagati može fizioterapeut ili se koriste kineziterapijska sredstva kao što su štap, elastična traka i sl. Kada dijete savlada takav tip vježbi, kreće se s aktivnima. Kroz rehabilitaciju bitna je edukacija djeteta i roditelja o ozljedi i vježbama koje dijete može raditi kod kuće. Za uspješno liječenje je neophodan timski rad koji uključuje profesionalnost, znanje, etičnost, empatiju prema djetetu i roditelju kako tijekom boravka u bolnici tako i u poslijeoperacijskom liječenju izvan bolnice.

7. SUMMARY

Fractures of the proximal humerus in children most often occur during play or sports. There are two common mechanisms responsible for this injury. The first is a fall directly on the shoulder and the second is an indirect fall on an outstretched arm with an abducted arm and external rotation. To classify these fractures, the Salter-Harris classification is used, which classifies fractures according to the involvement of the metaphysis and epiphysis. Neer's classification refers to displacement and angular deformation. The diagnosis is easily established with a physical examination and an X-ray. The child holds on to the painful area, the swelling is visible and the movements in the shoulder joint are reduced. The two treatment options are conservative treatment and surgery. In children with proximal humerus fractures, the potential for remodeling is high, so most of these fractures can be successfully treated conservatively. Simple immobilization with the elbow at the side is justified when there is no or minimal movement. Other methods include tapes and duct tape, such as the three-way bonding method described by Dujarrier. Ideally, immobilization lasts four weeks, but it is assessed individually for each child. Surgical fixation is recommended for fractures of the proximal humerus when closed reduction is not satisfactory due to the interposed long head of the biceps tendon, deltoid muscle and in cases of nerve or arterial injuries. Percutaneous Kirschner wire is the most common fixation in children, the technique is simple and quick to perform. Many surgeons recommend ESIN, which involves retrograde fixation with sharp nails in accordance with the principles of minimally invasive internal fixation that spares the adjacent soft tissues. Immobilization consists of wearing a belt for two to three weeks. Along with the doctor, the medical technician/nurse and physiotherapist play an important role in the treatment of children with fractures. Healing of the proximal humerus is from six to twelve weeks, depending on the age of the child. The goal of shoulder rehabilitation is recovery of strength and range of motion, and return to activities of daily life. There are protocols and phases that the patient goes through in rehabilitation, but always in agreement with the physiatrist. While the child wears the orthosis, he performs active forearm, hand and finger exercises. At the very beginning of physical rehabilitation, the physiotherapist focuses on passive stretching exercises with limited abduction. Manual traction is applied in order to decompress the joint, which contributes to increasing the range

of motion and reducing pain. This is followed by isometric exercises in which muscle contraction occurs, but no movement is performed so the length of the muscle remains unchanged. These exercises primarily increase strength in the position of the joint in which the contraction is maintained. Then assisted exercises are performed, the aim of which is to establish joint mobility and increase muscle strength and mass. A physiotherapist can help, or kinesiotherapy tools are used, such as a stick, elastic band, etc. When the child masters this type of exercise, he moves with active ones. Through rehabilitation, it is important to educate the child and parents about the injury and the exercises that the child can do at home. Successful treatment requires teamwork that includes professionalism, knowledge, ethics, empathy for the child and parent, both during the stay in the hospital and in post-operative treatment outside the hospital.

8. ŽIVOTOPIS

Ime i prezime: Katarina Radanović

Rođena sam 18.10.2000. godine u Splitu. Nakon pohađanja Osnovne škole Ravne njive upisujem V. gimnaziju Vladimira Nazora u Splitu. Srednju školu završavam 2019. i upisujem Sveučilišni odjel zdravstvenih studija u Splitu, smjer Fizioterapija. Prožeta iskustvima u sportu ta zanimanjem za biologiju i medicinu, odlučila sam se usmjeriti u područje fizioterapije. Cilj mi je kroz trud i kvalitetno obrazovanje steći znanje i vještine kako bih što bolje i stručnije vodila fizikalne rehabilitacije te na taj način pomagala ljudima da se što brže oporave i vrate u svoju svakodnevicu.