

Važnost tomosinteze (3D mamografija) u ranom otkrivanju raka dojke - nove spoznaje

Plečko, Hrvoje

Master's thesis / Diplomski rad

2022

Degree Grantor / Ustanova koja je dodijelila akademski / stručni stupanj: **University of Split / Sveučilište u Splitu**

Permanent link / Trajna poveznica: <https://um.nsk.hr/um:nbn:hr:176:951200>

Rights / Prava: [In copyright](#) / [Zaštićeno autorskim pravom.](#)

Download date / Datum preuzimanja: **2024-08-11**

Repository / Repozitorij:



Sveučilišni odjel zdravstvenih studija
SVEUČILIŠTE U SPLITU

[Repository of the University Department for Health Studies, University of Split](#)



UNIVERSITY OF SPLIT



SVEUČILIŠTE U SPLITU
DIPLOMSKI SVEUČILIŠNI STUDIJ
SVEUČILIŠNI ODJEL ZDRAVSTVENIH STUDIJA
DIPLOMSKI SVEUČILIŠNI STUDIJ
RADIOLOŠKA TEHNOLOGIJA

Hrvoje Plečko

**VAŽNOST TOMOSINTEZE (3D MAMOGRAFIJE) U
RANOM OTKRIVANJU RAKA DOJKE - NOVE
SPOZNAJE**

Diplomski rad

Split, 2022.

SVEUČILIŠTE U SPLITU
DIPLOMSKI SVEUČILIŠNI STUDIJ
SVEUČILIŠNI ODJEL ZDRAVSTVENIH STUDIJA
DIPLOMSKI SVEUČILIŠNI STUDIJ
RADIOLOŠKA TEHNOLOGIJA

Hrvoje Plečko

**VAŽNOST TOMOSINTEZE (3D MAMOGRAFIJE) U
RANOM OTKRIVANJU RAKA DOJKE - NOVE
SPOZNAJE**

**THE IMPORTANCE OF TOMOSYNTHESIS (3D
MAMMOGRAPHS) IN THE EARLY DETECTION OF
BREAST CANCER - NEW KNOWLEDGE**

Diplomski rad/ Master's Thesis

Mentor:

Izv. prof. dr. sc. Tade Tadić

Split, 2022.

TEMELJNA DOKUMENTACIJSKA KARTICA

DIPLOMSKI RAD

Sveučilište u Splitu

Sveučilišni odjel zdravstvenih studija

Diplomski studij radiološke tehnologije

Znanstveno područje: Biomedicina i zdravstvo

Znanstveno polje: Kliničke medicinske znanosti

Mentor: izv. prof. dr. sc. Tade Tadić

VAŽNOST TOMOSINTEZE (3D MAMOGRAFIJE) U RANOM OTKRIVANJU RAKA DOJKE - NOVE SPOZNAJE

Hrvoje Plečko, 66175

Sažetak: Rak dojke kao veliki javnozdravstveni problem iziskuje pored prevencije gdje možemo utjecati na poznate faktore rizika, traženje mogućnosti što ranijeg otkrivanja raka dojke kod asimptomatskih žena. Samim time liječenje postaje učinkovitije, manje zahtjevno i prognostički bolje.

Uzimajući u obzir da 10-15 % tumora ne uspijevamo otkriti konvencionalnom mamografijom ukazuje se potreba za dodatnim postupcima kako bi smanjili postotak neotkrivenih tumora u najranijoj fazi.

Tomosinteza uz konvencionalnu mamografiju, ultrazvuk i klinički pregled bitno doprinosi ranijem otkrivanju raka dojke.

Preciznijom i boljom vizualizacijom koju omogućuje tomosinteza smanjuje se broj lažno negativnih nalaza (naročito kod žena s gušćim žljezdanim parenhimom), a otkrivene lezije su obično manje. Isto tako u slučaju postojanja sitnijih abnormalnosti odnosno suspektnih nalaza na mamografiji tomosintezom možemo isključiti ili potvrditi patološki nalaz čime smanjujemo broj lažno pozitivnih nalaza.

U diplomskom radu opisuje se dijagnostički postupak tomosinteze te kroz uzorak od 40 žena kojima je nakon mamografije preporučena i učinjena tomosinteza pokazana njezina

važnost u preciznijem dijagnosticiranju obzirom na lažno pozitivne i lažno negativne nalaze.

Ključne riječi – rak dojke, rano otkrivanje, tomosinteza.

Rad sadrži: 41 stranicu, 8 slika, 5 grafikona, 3 priloga, 44 literaturnih referenci.

Jezik izvornika: hrvatski

BASIC DOCUMENTATION CARD

MASTER THESIS

University of Split

University Department for Health Studies

Graduate programme of radiological technology

Scientific field: Biomedicine and healthcare

Scientific field: Clinical medical sciences

Supervisor: Assoc. Prof. Tade Tadić, PhD

THE IMPORTANCE OF TOMOSYNTHESIS (3D MAMMOGRAPHS) IN THE EARLY DETECTION OF BREAST CANCER - NEW KNOWLEDGE

Hrvoje Plečko, 66175

Summary: Breast cancer as a major public health problem requires, in addition to prevention where we can influence known risk factors, the search for the possibility of early detection of breast cancer in asymptomatic women. As a result, the treatment becomes more effective, less demanding and has a better prognosis.

Considering that 10-15% of tumors cannot be detected by conventional mammography, the need for additional procedures is indicated to reduce the percentage of undetected tumors in the earliest stages.

Tomosynthesis along with conventional mammography, ultrasound and clinical examination significantly contributes to the early detection of breast cancer.

The more precise and better visualization made possible by tomosynthesis reduces the number of false negative findings (especially in women with denser glandular parenchyma), and the detected lesions are usually smaller. Likewise, in the case of minor abnormalities or suspicious findings on mammography, tomosynthesis can rule out or confirm a pathological finding, which reduces the number of false positive findings.

The diploma thesis describes the diagnostic procedure of tomosynthesis, and through a sample of 40 women who were recommended and performed tomosynthesis after mammography, its importance in more precise diagnosis about false positive and false negative findings is shown.

Keywords: breast cancer, early detection, tomosynthesis.

Thesis contains: 41 pages, 8 figures, 5 graph, 3 supplements, 44 references.

Original language: Croatian

Zahvala

Zahvaljujem se mentoru izv. prof. dr. sc. Tadeu Tadiću na ukazanom povjerenju, stručnosti, dostupnosti i pomoći u izradi ovoga diplomskog rada.

Zahvaljujem se svojim kolegama na podršci, razumijevanju i strpljenju iskazanom tijekom studiranja te voditelju Odjela za radiološku dijagnostiku SBKT na podršci i pomoći koja mi je pružena tijekom godina studija.

Na kraju, posebno se zahvaljujem svojoj obitelji, supruzi Klari i sinu Rafaelu, roditeljima i bratu koji su uvijek bili uz mene i bez kojih sve ovo što sam dosad postigao ne bi bilo moguće, te ovaj rad ujedno posvećujem njima.

SADRŽAJ

1. UVOD.....	1
1.1. ANATOMIJA I KARCINOM DOJKE.....	2
1.1.1. Vrste i klasifikacija raka dojke	4
1.1.2. Simptomi, rizici i prevencija	6
1.1.3. Rano otkrivanje i dijagnoza.....	8
1.2. METODE OTKRIVANJA RAKA DOJKE	12
1.3. TRETMANI NAKON POSTAVLJENE DIJAGNOZE.....	14
1.4. TOMOSINTEZA (3D MAMOGRAFIJA).....	15
1.4.1. Mamografija	15
1.4.2. Digitalna tomosinteza.....	19
1.4.2.1 Izloženost zračenju.....	23
1.4.2.2 Prednosti i nedostatci.....	24
2. CILJ RADA I HIPOTEZE.....	25
3. IZVORI PODATAKA I METODE.....	26
3.1. ODREĐENJE UZORKA.....	26
3.2. METODE ISTRAŽIVANJA.....	26
3.3. OGRANIČENJA ISTRAŽIVANJA.....	27
4. REZULTATI	28
4.1. PRIKAZ REZULTATA ISTRAŽIVANJA	28
5. RASPRAVA	33
5.1. OSVRT NA DOSADAŠNJA EMPIRIJSKA ISTRAŽIVANJA.....	34
6. ZAKLJUČCI.....	37
7. LITERATURA	39
8. ŽIVOTOPIS	43
9. PRILOZI	45
Prilog 1. Popis slika.....	45
Prilog 2. Popis grafikona.....	45
Prilog 3. Popis tablica	46
Prilog 4. Anketni upitnik.....	46

1. UVOD

Rak dojke je najčešće dijagnosticirana zloćudna bolest. Rak dojke ujedno je i najčešće sijelo raka u žena kako na globalnoj razini tako i u Republici Hrvatskoj. U 2020. godini bilo je 2,3 milijuna žena kojima je dijagnosticiran rak dojke i 685 000 smrtnih slučajeva na globalnoj razini.

Također je važno spomenuti da se broj slučajeva raka dojke konstantno povećava u čemu važnu ulogu imaju čimbenici rizika koji uključuju dob, menopauzu, pretilost, uporabu hormonske nadomjesne terapije, obiteljsku anamnezu te određeni čimbenici načina života i okoliš.

Navedene brojke sasvim jasno sugeriraju da rak dojke predstavlja jednu od epidemija suvremenog svijeta. Otkrivanje raka u što ranijoj fazi postaje prioritet, a što u konačnici bitno mijenja način liječenja te dovodi do smanjenja mortaliteta i povećava dužinu preživljavanja.

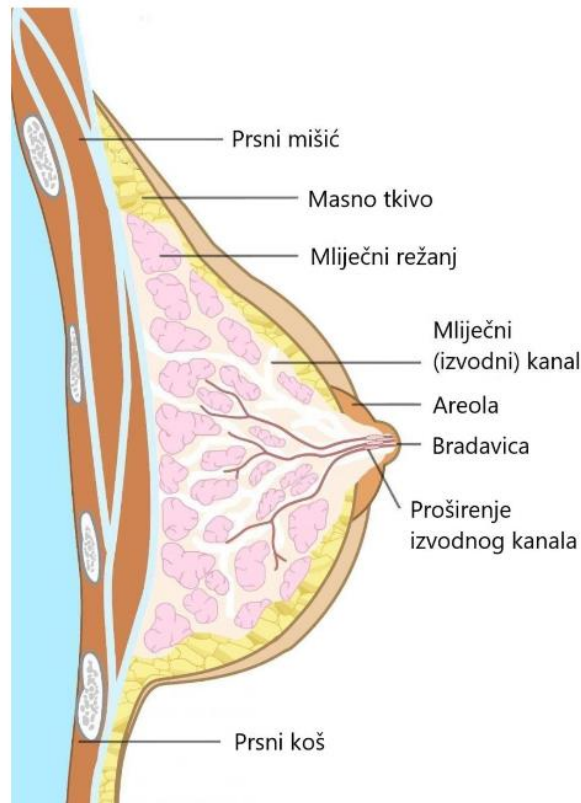
Zlatni standard u ranom otkrivanju predstavlja mamografija koja se ovisno o nalazu nadopunjuje dodatnim slikovnim metodama (UZV, MR), kliničkim pregledom, biopsijom i laboratorijskom obradom (tm markeri).

Obzirom da mamografija uz svu dobrobit koju donosi u ranom otkrivanju raka dojke ima i nedostatke kao što su: zbunjujući učinak preklapajućeg tkiva (lažno pozitivni i lažno negativni nalazi, naročito kod gušćeg parenhima) te nemogućnost otkrivanja 10-15 % tumora sasvim je jasna potreba za uključivanjem metode koja će preciznije i bolje vizualizirati promjene u dojci u najranijoj fazi. Isto tako važno je da metoda bude lako dostupna, brza i neinvazivna.

Digitalna tomosinteza danas je relativno dostupna, neinvazivna slikovna metoda koja zahvaljujući slojevnom prikazu omogućuje jasnije definiranje i olakšanu interpretaciju nejasnih i asimetričnih zasjenjenja vidljivih na klasičnoj mamografiji.

1.1. ANATOMIJA I KARCINOM DOJKE

Mliječna žlijezda je organ ektodermalnog podrijetla, tipičan za sisavce, čija struktura odražava njegovu posebnu funkciju, odnosno proizvodnju mlijeka za laktaciju. U čovjekovoj perspektivi, dojka ima nesumnjivu estetsku vrijednost, a što dokazuju umjetnička djela nastala tijekom povijesti kojima je upravo dojka bila inspiracija. Ima i erotsko značenje jer je u mnogim kulturama povezana sa seksualnošću i senzualnošću. Veličina i oblik ženskih grudi znatno se razlikuju. Neke žene imaju veliku količinu tkiva dojke i imaju veće grudi dok druge imaju manju količinu tkiva s malo masnoća na grudima pa samim time i manje grudi. Dakle, ženske grudi rijetko su iste veličine; obično je jedna dojka nešto veća ili manja, viša ili niža ili pak različitog oblika od druge [1]. Kao takva, nalazi se na zidu prsnog koša, prekriva veliki dio prsnog mišića i proteže se do pazuha. Riječ je o modificiranoj žlijezdi znojnice i najvećoj kožnoj žlijezdi na ljudskom tijelu. Mliječna žlijezda (*lat. glandula mammaria*) daje podlogu dojci, a građena je od 15-20 režnjeva mliječnih žlijezda (*lat. lobi glandulae mammariae*). Ti su režnjevi bilateralno odijeljeni masnim tkivom. Kroz tzv. mliječne kanale putem kojih mlijeko iz žljezdanog tkiva odlazi prema bradavici (*lat. papilla mammaria*) koja je okružena kružnim i tamnijim pigmentalnim područjem (*lat. areola mammae*), navode [2]. Dakle, ženske grudi sadrže više vrsti tkiva, masnog, vlaknastog i žljezdanog tkiva (Slika 1). Žljezdano tkivo uključuje režnjeve i kanale dojke. Vlaknasto tkivo (potporno ili vezivno) je isto tkivo od kojeg se sastoje ligamenti koji pružaju potporu dojka i daju joj oblik. Živci pružaju osjećaj dojka. Dojka također sadrži krvne žile, limfne žile i limfne čvorove. Masno tkivo ispunjava prostor između žljezdanog i fibroznog tkiva i u velikoj mjeri određuje veličinu grudi. I mišići imaju važnu ulogu. Prsni mišić leži uz zid grudnog koša ispod obje dojke, pružajući im potporu. Krvne žile opskrbljuju tkivo dojke kisikom i odvođe otpad. Već spomenute žlijezde ili režnjevi sadrže po nekoliko manjih lobula koje proizvode mlijeko, a kanali izgledaju kao tanke cijevi kojima se prenosi mlijeko do bradavice. Karcinom se može formirati i u kanalima i u režnjevima [2].



Slika 1. Anatomija dojke

Izvor: [3]

Stanja dojki podrazumijevaju sva stanja koja se odnose na određene bolesti pa i njihove indikacije. Rak dojke uglavnom podrazumijeva maligne (rak) stanice koje se abnormalno razmnožavaju u dojkama. U konačnici se šire i na ostatak tijela ako se ne liječe. Javlja se pretežito kod žena, iako i muškarci mogu oboljeti. Riječ je o bolesti u kojoj stanice u dojkama izmiču kontroli. Točan uzrok nastanka još uvijek nije poznat, pa je teško konstatirati razlog zbog kojega jedna žena oboli dok druga ne oboli. Međutim, poznato je da sve počinje zbog oštećenja i mutacije DNA u stanici tkiva dojke, a to uzrokuje abnormalni (nekontrolirani) rast i razmnožavanje stanica dojke. Takve oštećene stanice dijele se puno brže od zdravih i nakupljaju se formirajući kvržicu (tumorsku masu). Posljedica toga je razvoj malignog tumora [3]. Postoje različite vrste, a koje su klasificirane ovisno u stanicama koje se pretvaraju u rak. Može se pojaviti u različitim dijelovima dojke, a najčešće započinje u kanalima ili lobulama. Moguće je širenje i izvan dojke kroz krvne žile i limfne žile. Kada se rak dojke proširi na druge dijelove tijela, riječ je o metastaziranju. Simptomi raka dojke uključuju kvržicu, krvavi iscjedak bradavice ili promjene na koži. Opasan je po život i vodeći uzrok smrti među ženama. Rak dojke je uvelike češći u razvijenim i zemljama u razvoju, u kojima se pojavljuje kod jedne od

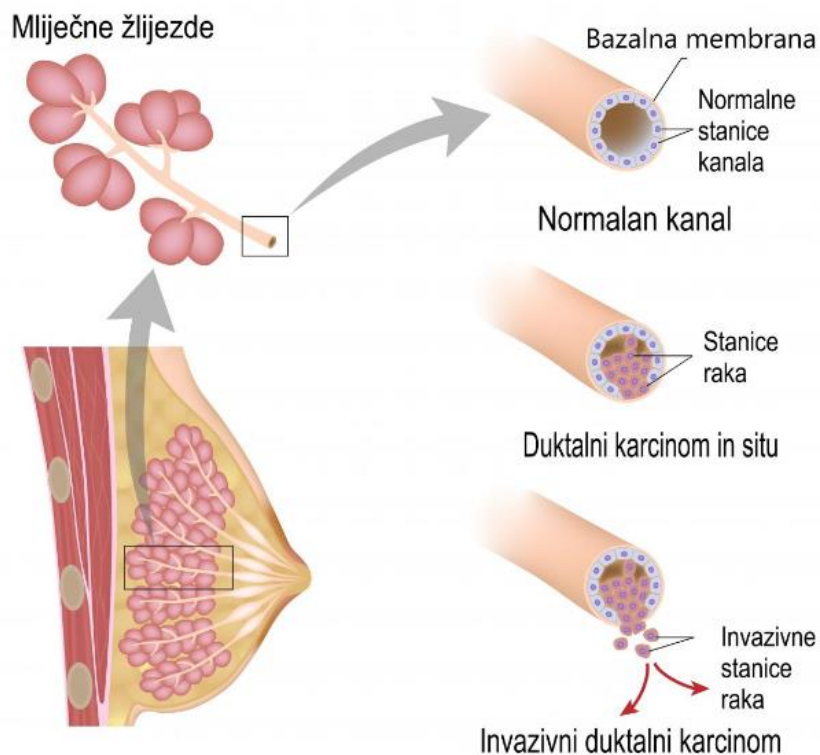
osam žena pa tako razvijene zemlje imaju incidenciju da između 60 i 100 žena na njih 100 000 oboli, u odnosi na nerazvijene zemlje, gdje je incidencija između 20 i 60 žena na njih 100 000 [4]. Osim toga, važno je istaknuti kako je ova problematika opsežno pitanje na globalnoj razini. Tako je krajem 2020. bilo 7,8 milijuna živih žena kojima je dijagnosticiran rak dojke u posljednjih 5 godina, što ga čini najrasprostranjenijim rakom na svijetu. Rak dojke javlja se u svakoj zemlji svijeta kod žena u bilo kojoj dobi nakon puberteta, ali je rizik za oboljenjem veći u starijoj životnoj dobi [5]. Više od 355.000 žena u zemljama članicama Europske unije se suočila s dijagnozom raka dojke, što je 13,3% od svih dijagnoza raka. U Republici Hrvatskoj je ista situacija, rak dojke najčešća je zloćudna bolest među ženama, a smrtnost od istoga ima udio od 28,75% u ukupnim dijagnozama raka dojke među ženskim spolom u 2020. godini [6].

1.1.1. Vrste i klasifikacija raka dojke

Prema [7] vrste raka dojke jesu:

1. **Duktalni karcinom in situ** (akronim: DCIS) koji se smatra najranijim oblikom raka dojke, a obilježava ga prisutnost abnormalnih stanica unutar mliječnog kanala u dojkama. Neinvazivan je, što znači da se nije proširio iz mliječnog kanala i ima nizak rizik od invazivnosti. Obično se otkriva tijekom mamografije napravljene kao dio probira raka dojke ili za istraživanje kvržice dojke. Ne smatra se hitnim slučajem, no zahtijeva procjenu i razmatranje mogućnosti liječenja. Liječenje može uključiti operaciju očuvanja dojke u kombinaciji sa zračenjem ili operacijom uklanjanja cjelokupnog tkiva dojke. Kliničko ispitivanje koje proučava aktivno praćenje kao alternativna operacija može biti druga mogućnost (Slika 2).

2. **Lobularni karcinom in situ** (akronim: LCIS) je neuobičajeno stanje u kojem se formiraju abnormalne stanice u mliječnim žlijezdama (lobulama) u dojkama. Iako ovdje konkretno nije riječ o raku, ova vrsta dijagnoze ukazuje na povećani rizik od razvoja raka dojke. Najčešće nije vidljiv pregledom mamografije. Ukoliko je potvrđena njegova dijagnoza, liječnik uglavnom preporuča probir raka dojke i eventualno ukazuje na medicinske tretmane koji potpomažu smanjenju rizika od razvoja invazivnog raka dojke.



Slika 2. Duktalni karcinom dojke

Izvor: [3]

3. **Angiosarkom** koji je u suštini rijetka vrsta raka dojke koja se formira u sluznici krvnih žila i limfnih žila. Limfne žile su dio imunološkog sustava. Limfne žile skupljaju bakterije, viruse i otpadne proizvode iz tijela i odlažu ih. Ova vrsta raka može se pojaviti na bilo kojem mjestu u tijelu. Ali najčešće se javlja na koži glave i vrata. Rijetko se može formirati u koži na drugim dijelovima tijela, kao što je dojka, no može se formirati u dubljem tkivu, kao što su jetra i srce. Angiosarkom se može pojaviti i u područjima koja su u prošlosti liječena terapijom zračenja. Liječenje ovisi o tome gdje se nalazi rak. Tretmani mogu uključivati operaciju, terapiju zračenjem i kemoterapiju.

4. **Inflamatorni** ili **upalni karcinom** dojke je rijedak tip raka dojke koji se brzo razvija, čineći zahvaćenu dojku crvenom, natečenom i osjetljivom. Upalni karcinom dojke nastaje kada ćelije raka blokiraju limfne žile u koži koja prekriva dojku, uzrokujući karakterističan crveni, otečeni izgled dojke. Upalni karcinom dojke smatra se lokalno avanziranim karcinomom; što znači da se proširio sa svoje točke nastanka na obližnje tkivo pa i na obližnje limfne čvorove. Upalni karcinom dojke lako se može pomiješati s infekcijom dojke, koja je mnogo češći uzrok crvenila i oticanja dojke.

5. **Invazivni lobularni karcinom** je vrsta raka dojke koja počinje u mliječnim žlijezdama (lobulama) dojke. Znači da su stanice raka izbile iz lobule gdje su počele i imaju potencijal proširiti se na limfne čvorove i druga područja tijela. Invazivni lobularni karcinom čini mali dio svih karcinoma dojke. Najčešća vrsta raka dojke počinje u mliječnim kanalima dojke i šire se na okolno tkivo (tzv. Invazivni duktalni karcinom).

6. **Rak dojke kod muškaraca** je rak koji se formira u tkivu dojke muškaraca. Najčešće se javlja kod muškaraca starije životne dobi i postoje velike šanse za izlječenje ako je dijagnoza postavljena u ranijoj fazi. Liječenje obično uključuje operaciju kojom se uklanja tkivo dojke. Drugi tretmani, kao što su kemoterapija i terapija zračenjem također mogu biti uključeni u liječenje.

7. **Pagetova bolest** dojke počinje na bradavici i proteže se do kože oko bradavice. Uglavnom se pojavljuje u dobi iznad 50 godina. Većina ljudi s ovom dijagnozom također ima temeljni duktalni karcinom in situ, ili, rjeđe, invazivni rak dojke.

8. **Ponavljajući rak dojke** je rak koji se vraća nakon početnog liječenja. Iako je početno liječenje usmjereno na uklanjanje svih stanica raka, nekoliko ih je možda izbjeglo liječenje i preživjelo. Ove neotkrivene stanice, iliti preživjele stanice, postaju ponavljajući rak dojke. Kao takav, može se pojaviti mjesecima ili godinama nakon početnog liječenja. Može se vratiti na isto mjesto kao i izvorni rak (lokalno ponavljanje), u obližnje limfne čvorove (regionalno ponavljanje) ili se može proširiti na druga područja tijela (udaljeno ili metastatsko ponavljanje).

1.1.2. Simptomi, rizici i prevencija

U medicini je poznato da se rak dojke javlja onda kada neke stanice dojke počinju nenormalno rasti. Takve se stanice dijele brže nego zdrave i nastavljaju s akumulacijom, formirajući kvržicu ili masu. Stanice su podložne širenju, odnosno metastaziranju, kroz dojku do limfnih čvorova pa i na druge dijelove tijela. Neka su istraživanja ukazala na identifikaciju faktora hormona, načina života i okoliša koji mogu povećati rizik od oboljenja [8]. Međutim, ostala je nepoznanica zbog čega neki ljudi bez faktora rizika oboljevaju, dok oni s prepoznatim faktorima ne razvijaju rak. Prema tome je vjerojatno da je rak dojke uzrokovan složenom interakcijom genetskog sastava i čovjekova okruženja. Tako znakovi i simptomi raka dojke mogu uključivati [9]:

1. Kvržicu ili zadebljanje dojke koje je drukčije od okolnog tkiva;

2. Promjenu veličine, oblika ili izgleda dojke;
3. Promjene na koži na dojkama, kao što su rupice;
4. Preokrenutu bradavicu;
5. Piling ili ljuštenje pigmentiranog područja kože oko bradavice (areole) kao i same kože na dojci;
6. Crvenilo ili udubljenje kože na dojkama.

Faktor rizika za rak dojke je sve ono što povećava vjerojatnost za oboljenje od raka dojke. Ipak, ako osoba ima jedan ili nekoliko faktora rizika od raka dojke ne znači nužno da će razviti rak. Mnoštvo žena koje razvijaju rak dojke nemaju poznatih faktora rizika osim spola. Faktori koji su povezani sa povećanim rizikom od raka dojke uključuju [7]:

1. Spol obzirom da žene mnogo češće obolijevaju u odnosu na muškarce,
2. Dobna skupina jer se rizik povećava s godinama,
3. Osobna anamneza bolesti dojke; odnosno ako je osoba radila biopsiju tijekom koje je otkriven Lobularni karcinom in situ (LCIS) ili atipičnu hiperplaziju dojke, postoji povećan rizik od oboljenja,
4. Osobna anamneza raka dojke; ako je postojao rak na jednoj dojci, postoji mogućnost i za njegov razvoj na drugoj,
5. Obiteljska anamneza raka dojke; ako je članu uže obitelji dijagnosticiran rak dojke, osobito u mladosti, rizik od oboljenja je povećan. Određene mutacije gena koje povećavaju rizik od raka dojke se mogu prenijeti s roditelja na djecu. Najpoznatije genske mutacije se nazivaju BRCA1 i BRCA2. Ovi geni mogu značajno povećati rizik od raka dojke i drugih karcinoma, ali ne čine rak neizbježnim,
6. Izloženost radijaciji; ako je u djetinjstvu ili mlađoj životnoj dobi postojao tretman zračenja na dojkama, rizik od raka je povećan,
7. Gojaznost,
8. Početak menstruacije u mlađoj dobi osobito prije 12. godine života,
9. Početak menopauze u starijoj životnoj dobi,
10. Rođenje prvog djeteta u starijoj dobi, osobito nakon 30. godine života,
11. Primanje hormonske terapije u postmenopauzi što podrazumijeva kombinaciju estrogena i progesterona za liječenje znakova i simptoma menopauze,
12. Konzumiranje alkohola povećava rizik od raka dojke.

Smanjenje rizika od raka dojke za žene s prosječnim rizikom jest prije svega učestali samopregled kojim je moguće napipati kvržice ili uvidjeti druge anomalije. Vrlo su važne i konzultacije s liječnikom, osobito u situacijama svjesnosti abnormalnosti. Samopregledom je moguće razviti svijest o grudima koji je najbolje preventivno rješenje obzirom da se njime mogu razumjeti normalne pojave, odnosno pravovremeno identificirati svi neobični znakovi i simptomi. Zatim je potrebno konzumiranje alkohola svesti na minimum kao i prakticirati redovitu fizičku aktivnost. Održavanjem zdrave težine te konzumiranjem zdrave prehrane također se može preventivno djelovati u sprječavanju razvoja raka dojke. Paralelno, ako kod osobe postoji povećani rizik od oboljenja, odnosno ako je liječnik utvrdio obiteljsku anamnezu pa i druge spomenute faktore, postoje mogućnosti smanjenja rizika. Kao primjer mogu se istaknuti preventivni lijekovi (kemoprevencija) koji blokiraju estrogen i preventivna kirurgija kojom je moguće zdrave dojke odstraniti (profilaktička mastektomija).

1.1.3. Rano otkrivanje i dijagnoza

Probir se odnosi na testove i preglede koji se koriste za otkrivanje bolesti kod ljudi koji nemaju nikakve simptome. Cilj testova probira za rak dojke je otkriti ga rano, prije nego što izazove simptome (poput kvržice u dojci koja se može napipati). Rano otkrivanje znači pronalaženje i dijagnosticiranje bolesti prije početka simptoma. Vrlo je vjerojatno da će ranije otkriveni rak biti manji i manje su mogućnosti za njegovo proširenje. Veličina raka i njegova eventualna metastaziranja jesu najvažniji čimbenici u predviđanju tijeka bolesti i načina njegova liječenja.

Dijagnozu raka dojke postavlja specijalizirani liječnik koji provodi određene postupke kako bi utvrdio postojanje karcinoma. Testovi i postupci koji se koriste za dijagnosticiranje raka dojke uključuju [9]:

1. **Pregled dojki** koji ima svrhu fizičkog pregleda obje dojke i limfnih čvorova s ciljem osjeta kvržica ili drugih abnormalnosti;

2. **Mamografiju** koja se smatra rendgenskom slikom dojke. Obično se koristi za probir raka dojke, a ako se abnormalnost otkrije na preglednoj mamografiji, liječnik može preporučiti dijagnostičku mamografiju za daljnju procjenu te abnormalnosti;

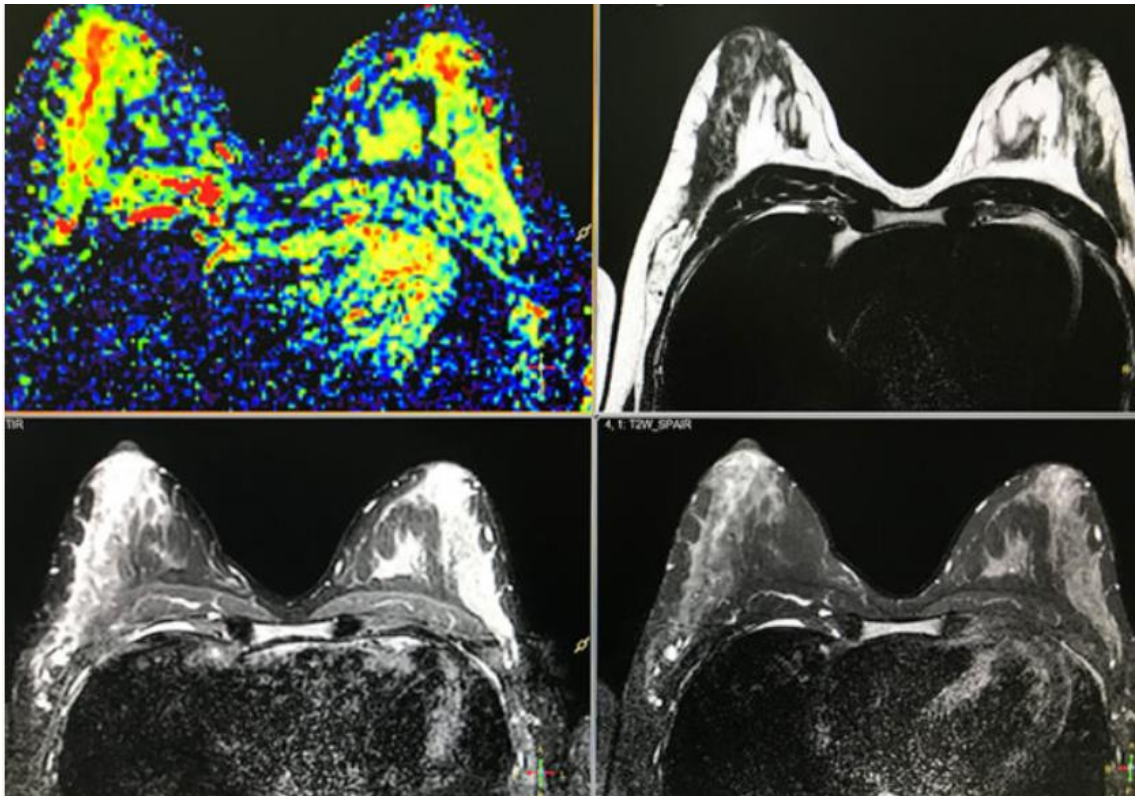
3. **Ultrazvuk dojke** koji koristi zvučne valove za stvaranje snimki struktura duboko u tijelu. Može se koristiti za određivanje je li nova kvržica u dojci čvrsta masa ili cista ispunjena tekućinom.

4. **Uzimanje uzorka stanica dojke za testiranje (biopsija)** koja je jedini konačni način postavljanja dijagnoze raka dojke. Tijekom biopsije, liječnik koristi specijaliziranu iglu vođenu X-zrakom ili drugim testom snimanja kako bi izvukao jezgru tkiva iz sumnjivog područja. Često se mali metalni marker ostavlja na mjestu unutar dojke kako bi se to područje moglo lako identificirati na budućim testovima snimanja. Dobiveni se uzorci šalju u laboratorij na analizu gdje ovlašteni tehničari utvrđuju jesu li stanice kancerogene. Uzorak biopsije također se analizira kako bi se odredila vrsta stanica uključenih u rak dojke, agresivnost (stupanj) raka i imaju li stanice raka hormonske receptore ili druge receptore koji mogu utjecati na mogućnosti liječenja.

5. **Magnetna rezonanca dojke (akronim: MRI)** u kojoj uređaj koristi magnet i radio valove za stvaranje snimki unutrašnjosti dojke. Prije magnetske rezonance dojke pacijentu se ubrizgava injekcija boje (Slika 3). Za razliku od drugih vrsta slikovnih testova, MRI ne koristi zračenje za stvaranje snimki.

Nakon postavljene dijagnoze o prisutnosti raka, utvrđuje se njegova proširenost, tzv. stadiji. Stadij je taj koji određuje mogućnosti liječenja. Iako potpune informacije o stadiju raka uglavnom nisu dostupne prije operativnog zahvata dojke, postoje testovi i postupci koji se koriste za utvrđivanje stadija, a uključuju [7]:

1. Krvne pretrage, kao što je kompletna krvna slika,
2. Mamografiju druge dojke zbog traženja znakova raka,
3. Magnetna rezonanca (akronim: MRI) dojke,
4. Skeniranje kostiju,
5. Računalna tomografija (akronim CT: Scan),
6. Pozitronska emisijska tomografija (akronim: PET).



Slika 3. Dobivena MRI snimka s kontrastom boje tijekom koje je dijagnosticiran rak dojke

Izvor: [10]

Neće svaki pacijent oboljeli od raka dojke trebati sve navedene pretrage. Liječnik je taj koji odabire odgovarajuće testove i postupke temeljem specifičnih okolnosti životnih navika, obiteljske anamneze, postojećih simptoma i slično. Konkretno, stadiji raka dojke kreću se od 0 do IV, pri čemu 0 označava rak koji je neinvazivan ili se nalazi unutar mliječnih kanala. Stadij IV raka dojke, koji se naziva i metastatski rak dojke, označava rak koji se proširio i na druga područja tijela. Slovo T ispred stadija označenog brojkom označava veličinu tumora. Konkretno oznake jesu [7]:

1. TX: Tumor se ne može procijeniti.
2. T0: Nema dokaza o tumoru.
3. Tis: Rak može biti LCIS, DCIS ili Pageotova bolest.
4. T1: Tumor je promjera 2 cm ili manji.
5. T2: Tumor je promjera 2-5 cm.
6. T3: Tumor je promjera više od 5 cm.

7. T4: Tumor je bilo koje veličine, a pričvrstio se na stijenku prsnog koša i proširio na prsne limfne čvorove.

Slovo M ukazuje na metastaze. Nakon slova M slijedi 0 ili 1, što ukazuje na to je li rak metastazirao (proširio se) na udaljene organe (npr. pluća ili kosti) ili na limfne čvorove koji nisu pokraj, poput onih iznad ključne kosti. Tako [7] ističu slijedeću klasifikaciju:

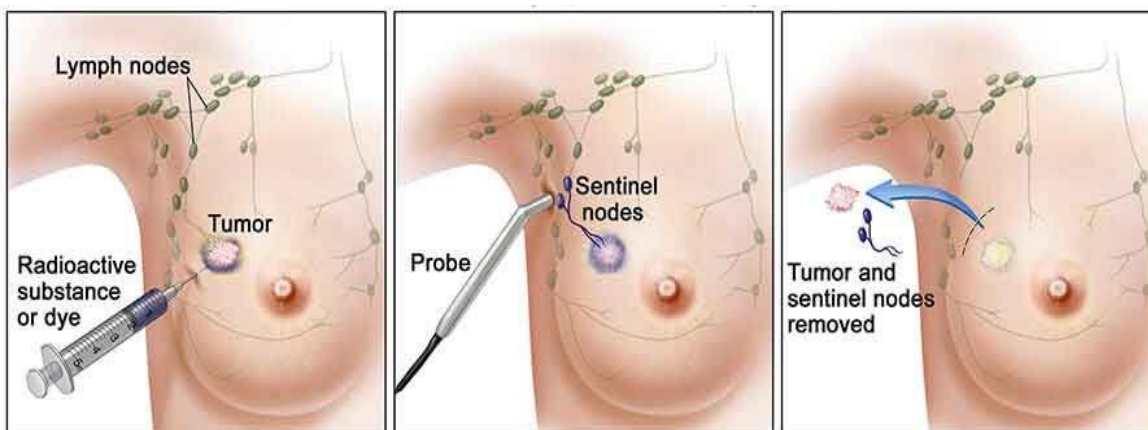
1. MX: Metastaze se ne mogu procijeniti
2. M0: Nema udaljenih metastaza s drugim organima
3. M1: Došlo je do udaljenih metastaza na druge organe.

Prilikom određivanja stadija raka dojke također se uzima u obzir stupanj raka kojega određuju prisutnost tumorskih markera, kao što su receptori za estrogen, progesteron i HER2 te čimbenici proliferacije. Konstatacijski, rano otkrivanje je ključno jer omogućuje najbolje prilike za preživljavanje. Što se ranije otkrije abnormalnost, to je veći broj dostupnih učinkovitih mogućnosti liječenja. To zasigurno osigurava najbolji mogući ishod.

1.2. METODE OTKRIVANJA RAKA DOJKE

Metode otkrivanja raka dojke su razvojem medicine i tehnologije postale raznovrsne. Neke su spomenute i u prethodnom poglavlju. No, ovo poglavlje će ukazati na prepoznate testove koji se koriste u medicini za otkrivanje i postavljanje dijagnoze oboljelih od raka dojke. Sukladno tome, metode otkrivanja raka dojke podrazumijevaju testove (pretrage) kao fazu dijagnoze i tretmane koji se koriste nakon postavljanja dijagnoze (faza liječenja), ističu [11]. Testovi dojke obuhvaćaju fizički pregled, mamografiju, ultrazvuk, magnetnu rezonancu, klasičnu biopsiju, biopsiju fine aspiracije igle ili igle jezgre, stereotaktičku biopsiju, kiruršku biopsiju, biopsiju sentinel čvora, galaktogram, razmaz bradavica i ispiranje kanala [8]. Fizički pregled znači pregled dojke i obližnjeg tkiva ispod pazuha, promjene na koži, iscjedak iz bradavice ili limfne čvorove te druge, eventualne, abnormalnosti. Obično se bilježe karakteristike dojki kao što su veličina, oblik, tekstura i slično. Pregledom mamografije komprimira se svaka dojka što je podloga za dobivanje rendgenske snimke tzv. niske doze. Najčešći je test za rano otkrivanje ili probir raka dojke. Prednost digitalne mamografije je pohrana elektroničkih snimaka svake dojke u digitalnom formatu, dok se dijagnostička mamografija smatra dodatnim pogledom u odnosu na rutinsku mamografiju. Često je neizostavni pregled prilikom procjene abnormalnosti dojke. Ultrazvuk dojke se obavlja na uređaju koji se postavlja na kožu pri čemu odbija visokofrekventne zvučne valove kroz tkivo dojke. Signali se pretvaraju u slike na video zaslonu, omogućujući pružateljima zdravstvenih usluga da vide strukture unutar tijela. Ultrazvuk dojke često može odrediti je li kvržica izrađena od tekućine (ciste) ili čvrstog materijala. Već spomenuta magnetska rezonanca za pregled koristi magnet velike snage i računalo za stvaranje detaljnih snimki dojke i okolnih struktura, no koristi se samo u određenim situacijama. Biopsija je pak učestali pregled i postoji nekoliko vrsta kada je riječ o pregledima povezanim s rakom dojke. Tako klasična biopsija podrazumijeva uzimanje malog uzorka tkiva, i to iz abnormalnog područja dojke koje se vidi na fizičkom pregledu, mamografiji ili drugoj vrsti snimanja te se laboratorijski analizira. Moguće ju je obaviti iglom ili operativnim zahvatom. Prema načinu izvođenja se i razlikuje vrsta biopsije. Biopsija aspiracije finom iglom (akronim: FNA) je biopsija tijekom koje liječnik umeće tanku iglu u područje dojke koje se abnormalno pojavljuje te izvlači tekućinu i tkivo dojke. To je najjednostavnija vrsta biopsije i uglavnom se koristi za kvržice koje se opipljive na dodir. Biopsija dojke širokom iglom je pregled u kojemu se koristi veća, šuplja igla koja se umeće u masu dojke, a izvlači se komad tkiva dojke u

obliku cijevi (jezgre). Biopsija širokom iglom pruža više tkiva dojke za procjenu. Stereotaktička biopsija je ona u kojoj računalne slike pomažu liječniku da dosegne točno mjesto abnormalnog tkiva dojke kako bi uklonio uzorak. Biopsija je kirurški postupak kojim se vadi dio ili pak cijela kvržica dojke s ciljem provjeravanja vrste tkiva, najčešće raka dojke. Biopsija sentinel čvora je ona biopsija kojom se uklanjaju limfni čvorovi za koje se smatra da će primarni tumor najvjerojatnije proširiti (Slika 4). Ova vrsta biopsije pomaže u određivanju vjerojatnosti širenja raka.



Slika 4. Postupak biopsije čvora sentinela

Izvor: [12]

Duktogram (galaktogram) je pregled kojim se tanka plastična cijev umeće u kanal bradavice, a kontrastna boja ubrizgava u dojku kako bi se vidjeli kanali dojke. Duktogram može pomoći u utvrđivanju uzroka krvavog iscjetka bradavice. Citološka analiza iscjetka iz bradavice jest uzimanje krvave ili abnormalne tekućine koja je iscurila iz bradavice te njezino mikroskopsko ispitivanje. Ispiranje kanala znači ubrizgavanje sterilne vode u kanale bradavica, a zatim njihovo prikupljanje i ispitivanje stanica raka. Ovaj eksperimentalni test koristi se samo kod žena za koje se zna da su izložene visokom riziku od raka dojke [13].

U ovom je poglavlju dobro spomenuti i učinke nuklearne medicine kao jednu od metoda otkrivanja raka dojke. Njezine tehnike daju funkcionalne slike temeljene na molekularnim svojstvima. Ona nema nepovoljne učinke koji proizlaze iz gustoće dojke. Ipak, tehnike nuklearne medicine zahtijevaju malo ili nimalo kompresije dojki, skupe su i izlažu pacijente velikoj razini zračenja. Međutim, vrlo su obećavajuće u otkrivanju raka, posebno kod visokorizičnih pacijenata. Neke od tih tehnika jesu Radioimunointigrafija i ^{99m}Tc -Sestamibi Scintimammography te Pozitronska emisijska tomografija [14].

1.3. TRETMANI NAKON POSTAVLJENE DIJAGNOZE

Tretmani dojki nakon postavljene dijagnoze i određenog načina liječenja i sprječavanja daljnjeg širenja raka podrazumijevaju [15]:

1. Lumpektomiju ili operaciju uklanjanja kvržice dojke (koja može biti rak dojke). Ovom se metodom najčešće uklanjaju karcinomi otkriveni u ranoj fazi,

2. Mastektomiju ili operaciju uklanjanja cijele dojke. U radikalnoj mastektomiji uklanjaju se i neki mišići stijenke prsnog koša i okolni limfni čvorovi,

3. Disekciju aksilarnih limfnih čvorova, odnosno kirurško uklanjanje limfnih čvorova pazuha, na koje može utjecati rak dojke. Ovi limfni čvorovi su prolaz za širenje stanica raka na ostatak tijela,

4. Kemoterapiju iliti oblik terapije koji se daje oralno (kao tablete ili kapsule), injekcijom kroz kožu (potkožno), injekcijom u venu (intravenski) ili putem specijalnog katetera ugrađenog u vene. Koristi se za smanjenje veličine raka ili njegove mogućnosti širenja, to jest povratka,

5. Terapiju zračenjem ili korištenje visokoenergetskih radijacijskih valova usmjerenih strojem na dojku, stijenku prsnog koša i pazuhe kojima je moguće suzbiti preostale stanice raka nakon operacije (zračenje vanjskim snopom). Zračenje se također može isporučiti stavljanjem radioaktivnog materijala u tijelo (brahiterapija).

6. Rekonstrukciju dojke nakon što je uklonjena u cijelosti ili u većoj količini. Rekonstrukcija se obavlja koristeći implantatima ili tkivom iz vlastita tijela,

7. Antibiotike, u slučaju pojave infekcija,

8. Povećanje dojki ili poboljšanje njihova oblika zbog psihološkog učinka,

9. Smanjenje dojki zbog ublažavanja bolova u vratu ili leđima od iznimno velikih grudi.

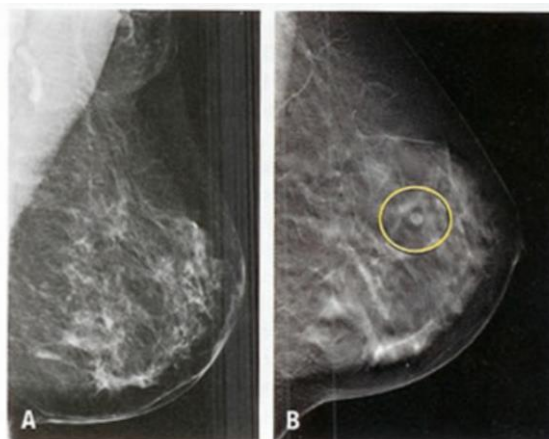
Spomenute pretrage i tretmani koriste se individualno, ovisno o dijagnozi i preporukama, a sukladno faktorima rizika. Zsigurno, najčešće je zastupljena mamografija kao metoda otkrivanja raka o kojoj će više riječi biti u nastavku, kao i nova, suvremena metoda, digitalna tomosinteza.

1.4. TOMOSINTEZA (3D MAMOGRAFIJA)

Kako je tematika rada povezana s učincima tomosinteze (3d mamografije) u otkrivanju bolesti raka dojke od najranije faze, ovo poglavlje će detaljno eksplicirati determinante mamografije, osobito tomosinteze, njezine prednosti i nedostatke te način izvođenja postupka i izloženost zračenju.

1.4.1. Mamografija

Korištenje mamografije kao tehnike probira proširilo se nakon istraživanja iz 1966. godine koje je pokazalo utjecaj mamografije na smrtnost i liječenje. Ova studija, sa sjedištem u New Yorku, bila je prvo veliko randomizirano kontrolirano ispitivanje mamografskog probira [16]. Riječ je o pregledu koji koristi niske doze rendgenskih zraka za prikaz unutrašnjosti dojke. Radiolog (liječnik obučen za tumačenje mamografskih i drugih snimki) može identificirati abnormalna područja, mase ili naslage kalcija (mikrokalcifikacije) koje mogu, ali ne moraju biti kancerogene. Što su detalji na slici veći, to je vjerojatnije da će liječnici moći uočiti neželjene promjene u ranoj fazi, prije nego što potencijalno kancerogene stanice dobiju priliku za rast ili širenje. Mamogrami koji se rade kod žena koje nemaju problema s dojkama radi traženja ranog raka nazivaju se probirnim mamografijama. Oni koji se rade za procjenu simptoma kao što su kvržica ili iscjedak iz bradavice su dijagnostički mamografi [17].



Slika 5. Slika dobivena mamografijom

Izvor: [18]

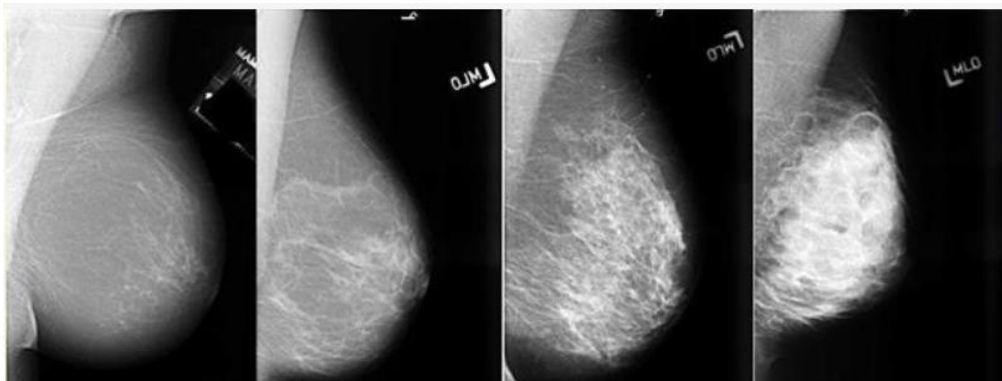
Tijekom postupka dojka se komprimira pomoću namjenske mamografske jedinice. Kompresija paralelne ploče ujednačava debljinu dojke kako bi se povećala kvaliteta slike. Smanjenjem debljine tkiva kroz koje X-zrake moraju prodrijeti, smanjenjem količine raspršenog zračenja (raspršenost pogoršava kvalitetu slike), smanjenjem potrebne doze zračenja i držanjem dojka miruje što sprječava zamućenje slike. U probirnoj mamografiji uzimaju se slike dojke od glave do stopala (kraniokaudalni, CC) i bočni pogled pod kutom (mediolateralni kosi, MLO). Dijagnostička mamografija može uključivati ove i druge prikaze, uključujući geometrijski uvećane i kompresirane prikaze određenog područja problema, kao što je prikazano na Slici 5 [19]. Posebno je korisna u praćenju kontralateralne dojke ili preostalog dijela dojke poslije zahvata i liječenja zbog karcinoma.

Korištenje mamografije kao alata za probir za rano otkrivanje raka dojke kod inače zdravih žena bez simptoma je kontroverzno [20]; [21]. Tako [17] navodi da ponovljena mamografija koja počinje u dobi od pedeset godina spašava oko 1,8 života tijekom 15 godina na svakih 1000 pregledanih žena te da takav rezultat treba promatrati u odnosu na štetne učinke pogrešaka u dijagnozi i izloženosti zračenju. [22] ističu da probirna mamografija ne smanjuje ukupnu smrtnost, ali uzrokuje značajnu štetu izazivanjem straha od raka i nepotrebnim kirurškim intervencijama. [23] pak primjećuje da napredak u dijagnozi i liječenju raka dojke može učiniti da probir raka dojke više ne bude učinkovit u smanjenju smrtnosti zbog čega ne preporučuje rutinski probir za zdrave žene jer bi rizici mogli nadmašiti dobrobiti. Mamografija također može proizvesti lažno negativne rezultate. Procjene broja karcinoma koje je mamografija propustila obično su oko 20–30 % [16]. Razlozi zašto se rak ne vidi uključuju pogrešku promatrača, ali češće je to zato što je rak skriven drugim gustim tkivom dojke (Slika 6) pa čak ni nakon retrospektivnog pregleda mamografije, rak se ne može vidjeti. Nadalje, jedan oblik raka dojke, lobularni rak, ima obrazac rasta koji proizvodi sjene na mamografiji koje se ne mogu razlikovati od normalnog tkiva dojke, ističe [20]. Uz lažno negativnu dijagnozu česte su i pretjerane dijagnoze, iliti otkrivanje abnormalnosti koje zadovoljavaju patološku definiciju raka, ali nikada neće napredovati i izazvati simptome ili smrt.

Žene čiji je rak dojke otkriven mamografskim pregledom prije pojave kvržice ili drugih simptoma obično pretpostavljaju da im je mamografija „spasila život.“ U praksi, velika većina tih žena nije imala nikakvu praktičnu korist od mamografije. [19] konstatira prethodnu misao temeljem četiri moguće kategorije karcinoma otkrivenih mamografijom:

1. Rak koji se tako lako liječi da bi kasnije otkrivanje dovelo do iste stope izlječenja (žene bi živjele i bez mamografije),
2. Rak je toliko agresivan da je čak i rano otkrivanje prekasno da bi bilo od koristi pacijentu (žene koje umiru unatoč otkrivanju raka mamografijom),
3. Rak koji bi se povukao sam od sebe ili toliko sporo raste da bi žena umrla od drugih uzroka prije nego što rak proizvede simptome,
4. Mali broj karcinoma dojke koji se otkrivaju mamografskim probirom i čiji se ishod liječenja poboljšava ranijim otkrivanjem.

Temeljem takvih istraživanja bilo je nužno poboljšati mamografiju kao pregled i njezin učinak. Stoga se pojavljuju tri novija napretka u otkrivanju raka dojke, odnosno u poboljšanju mamografije uključuju digitalnu mamografiju, računalno potpomognuto otkrivanje i tomosintezu dojki.



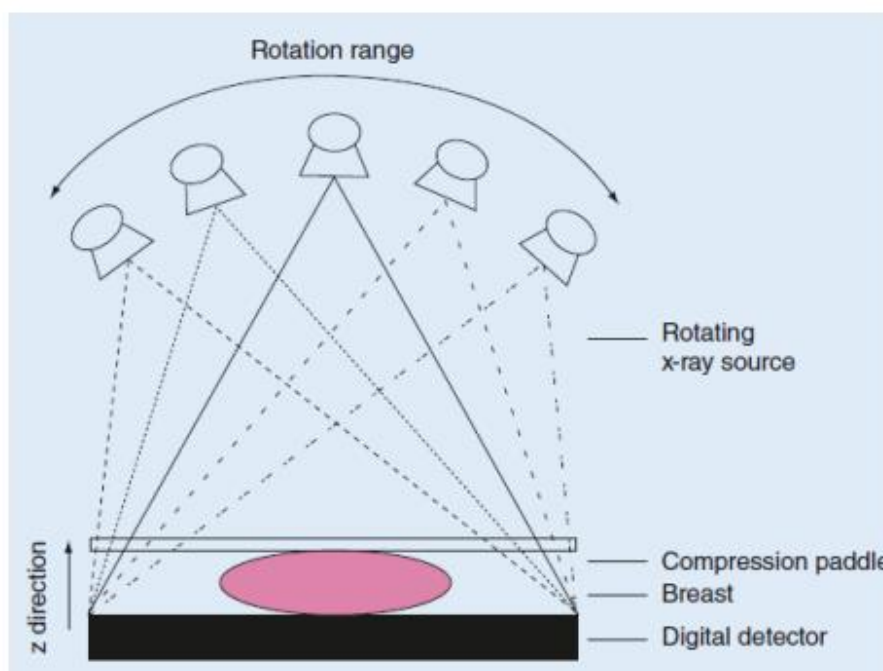
Slika 6. Raspon gustoće dojki, od masnih (krajnje lijevo) do ekstremno gustih (krajnje desno)

Izvor: [24]

Digitalna mamografija, koja se naziva i digitalna mamografija punog polja (engl. *Full-Field Digital Mammography*; akronim: FFDM) je mamografski sustav u kojem je rendgenski film zamijenjen elektronikom koja pretvara rendgenske zrake u mamografske slike dojke. Ovi sustavi slični su onima koji se nalaze u digitalnim fotoaparatima i njihova učinkovitost omogućuje bolje slike uz manju dozu zračenja. Ove slike dojke prenose se na računalo zbog pregleda od strane radiologa i za dugotrajnu pohranu. Iskustvo pacijentice tijekom digitalne mamografije slično je kao kod konvencionalne (klasične) mamografije. Ova vrsta mamografije ima niz prednosti koje se očituju kroz manju razinu

zračenja, mogućnost naknadne obrade snimaka, bolju jasnoću slika i veću specifičnost [25].

Sustavi kompjuterski potpomognute detekcije (*engl. Computer-Aided Detection*; akronim CAD) pretražuju digitalizirane mamografske slike za abnormalna područja, mase ili mikrokalcifikacije koje mogu ukazivati na prisutnost raka. Ova vrsta sustava ističe takva područja na slikama, upozoravajući radiologa na pažljivo procjenjivanje abnormalnog područja. Dakle, sustavi kompjuterski potpomognute detekcije pomažu otkrivanju raka dojke pri interpretaciji snimki dobivenih mamografijom ili drugim oblikom snimanja jer se pomoću ovih sustava analiziraju digitalne slike i označavaju sumnjiva područja s eventualnim značajkama stanica raka. Svrha su smanjene radiološke pogreške prilikom otkrivanja raka u ranoj fazi [26].



Slika 7. Način snimanja tomosintezom (3D mamografijom)

Izvor: [27]

Tomosinteza, također nazvana trodimenzionalna (3-D) mamografija ili digitalna tomosinteza dojke (*engl. Digital Breast Tomosynthesis*, akronim: DBT) je napredni oblik snimanja dojke gdje se više slika dojke iz različitih kutova snima i rekonstruira (sintetizira) u trodimenzionalni skup slika. Na ovaj način, 3-D snimanje dojke je slično snimanju kompjutoriziranom tomografijom (CT) u kojem se niz tankih „rezova“ spaja kako bi se stvorila 3-D rekonstrukcija tijela (Slika 7). Tumačenje snimki dobivenih

tomosintezom traje duže u odnosu na tumačenje snimki dobivenih digitalnom mamografijom zbog čega su predložene automatizirane metode interpretacije [28]. Ipak, ovim snimanjem rak se može otkriti u ranom stadiju, kada još nema znakova ni simptoma bolesti. U mnogim zemljama provode se programi ranog otkrivanja raka dojke, gdje je mamografija osnovna dijagnostička metoda probira, a tomosinteza postaje njezin sastavni dio [15].

Ispitivanja probira na temelju populacije pokazala su da mamografski probir može smanjiti smrtnost od raka dojke za 30%. Osim toga, pokazalo se da digitalna mamografija (DM) ima poboljšane performanse probira u usporedbi s analognim slikama, posebno kod žena u predmenopauzi, žena mlađih od 50 godina i žena s gustim grudima [15]. Međutim, još uvijek postoje kontroverze oko toga kada i koliko često bi se trebala ponavljati mamografija. U većini država je predloženo da se probiru moraju podvrgnuti žene prosječnog rizika, u dobi od 50 godina i da se probir odvija svake druge godine, a ne jednom godišnje [29]- [9]. Međutim, obzirom da rizik raka dojke i njegovu rasprostranjenost, postoje kontroverze u ovom prijedlogu. Drugi pak stručnjaci preporučuju rutinsku godišnju mamografiju probira koja počinje u dobi od 40 godina [15]- [30].

Ograničenja konvencionalne (klasične) mamografije dobro su utvrđena. Digitalna mamografija omogućuje dvodimenzionalnu (2D) sliku trodimenzionalne (3D) strukture, ali pozicija normalnog tkiva može zamagliti mase ili druge važne značajke zloćudne bolesti. Preklapanje tkiva dojke na 2D snimanju dovodi do niske osjetljivosti za otkrivanje raka, visoke lažno pozitivne stope opoziva i niskih pozitivnih prediktivnih vrijednosti preporuka za biopsiju, posebno za žene s gustim grudima. U tom slučaju se preporuča tomosinteza (3D mamografija).

1.4.2. Digitalna tomosinteza

Iako je direktna digitalna mamografija poboljšala učinak, posebno kod žena s gustim dojkama, broj lažno negativnih nalaza i dalje je visok, uglavnom zbog prisutnosti gustog tkiva koje može utjecati na vidljivost lezija. Mamogram je zapravo „zbrojna slika“ koja u jednoj ravnini prikazuje više ili manje vidljiv prikaz bilo koje strukture kroz koju prolazi zraka, tzv. X-zraka između ulazne i izlazne površine. Teorijska rješenja problema postoje, a glavno među njima je magnetna rezonanca. Ipak, to nije idealno rješenje jer je skupo,

dugotrajno i u mnogim slučajevima nije dostupno na istom odjelu. Umjesto toga potrebno je rješenje koje je [31]:

1. pristupačnije (dodatak na cijenu mamografije),
2. brže (radiolog mora biti sposoban izvršiti komplementarni pregled odmah nakon procjene mamografskih slika),
3. praktičnije (pregled trebaju obaviti isti operateri u istom fizičkom prostoru),
4. jednostavnije (nova metoda bi zahtijevala od tehničara i radiologa da nauče nove postupke pregleda i procjene).

Fenomeni zbrajanja i oduzimanja, potencijalno odgovorni za proizvodnju lažno pozitivnih nalaza (FP) i za maskiranje pravih pozitivnih nalaza (TP), naveli su 1930. godine Alessandra Vallebonu¹ da stvori i implementira *stratigrafiju* (tomografiju)² koja je komplementarna radio-dijagnostičkoj tehnici čiji je cilj realizacija analitičkih slika, odnosno reprezentativnih samo za strukture koje uključuju unaprijed odabrane slojeve dotične regije. Ova tehnika nije bila bez nedostataka, a oni su uključivali [32]:

1. ograničenu rezoluciju kontrasta dopuštenu intrinzičnim sjenčanjem slike;
2. prisutnost parazitskih sjena (tj. pozadinske buke);
3. visoku ukupnu dozu isporučena u više uzastopnih preuzimanja slojeva koji se smatraju korisnim.

Zahvaljujući tehnologiji ravnog zaslona, reinterpretacija u digitalnom ključu Vallebonine tomografije predložena je kao novi alat za rano otkrivanje raka dojke. Riječ je o digitalnoj tomosintezi dojke, navode [32].

Digitalna tomosinteza dojke (DBT) je tehnika snimanja koja omogućuje volumetrijsku rekonstrukciju cijele dojke iz konačnog broja dvodimenzionalnih projekcija niske doze dobivenih različitim kutovima rendgenske cijevi, s geometrijskim principom vrlo sličnim onome koji se primjenjuje u stratigrafskoj tehnici. Tijekom pregleda, tzv. rendgenska cijev pravi luk, tijekom kojeg se dobiva niz slika, od kojih svaka isporučuje dozu jednaku djeliću one dobivene u konvencionalnoj mamografiji. Tijekom

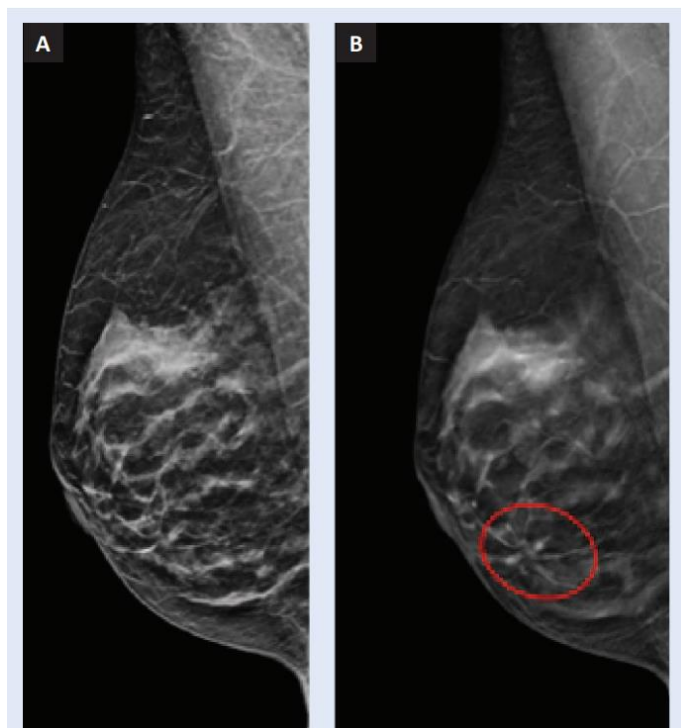
¹ (r. 1899-1987); talijanski liječnik specijaliziran za radiologiju i izumitelj stratigrafije.

² Tzv. radiološka metoda snimanja organa ili dijela tijela u nizu slojeva s pomoću rendgenskih zraka. Nekad su se za tu metodu rabili nazivi *planigrafija* ili *stratigrafija*. Snimanjem u presjecima kroz neki organ ili dio tijela mogu se prikazati promjene u pojedinim njegovim dubinama i tako dobiti uvid u njegovu prostornu građu. Pri tom postupku snimani objekt miruje, a rendgenska cijev i film istodobno se kružno gibaju u suprotnim smjerovima.

prikupljanja, bilo koji element detektora prima informacije vezane uz vremenski slijed o svakom elementu volumena objekta. Skup digitalnih projekcija tako sadrži potpune strukturne informacije o svim slojevima objekta u obliku neobrađenih podataka. One se šalju na računalo, pri čemu odgovarajući algoritmi za rekonstrukciju poslože redosljed i točan zbroj vrijednosti projekcije što omogućuje, kao konačni rezultat, dobivanje presjeka usporedivih s onima konvencionalne tomografije [32]. Tomosinteza, dakle, ne daje izravne projekcijske slike, već rekonstruirane slike bilo kojeg pojedinačnog sloja kroz nekoliko dostupnih algoritama, manje ili više učinkovitih, od kojih svaki ima za cilj uklanjanje „strukturiranih slojeva“ gornjih i donjih, iz rekonstruiranog presjeka. Zahvaljujući slojevnom prikazu na tomosintezi područja nejasnih ili asimetričnih zasjenjenja jasnije su definirana, te je olakšana interpretacija u odnosu na 2D mamografiju (Slika 8). Slika 8 ukazuje na snimak standardne 2D mamografije (A) i snimak dobiven digitalnom tomosintezom (B). Vidljiv je jasniji prikaz zone distorzije u području medijalnih kvadranta koja se na 2D mamografiji prezentira kao parenhimni areal, a na snimci tomosinteze je razvidna zona distorzije (krug).

Pozicioniranje dojke pri pregledu tomosintezom vrši se u standardnim projekcijama kao i kod konvencionalne, 2D mamografije, no važnost pravilnog pozicioniranja dojke kod tomosinteze je još značajnija. Dakle, pacijent se za izvođenje snimanja tomosintezom priprema na gotovo identičan način kako se to radi i neposredno prije konvencionalne mamografije. Dojka je pozicionirana na isti način, komprimira se između dvije ploče, ali je moguće aplicirati manji pritisak, što omogućuje bolji komfor za pacijente. Najvažnija razlika je korištenje pokretne rendgenske cijevi koja se kreće po luku iznad dojke, omogućujući tako dobivanje više snimaka po jednoj projekciji, od kojih svaka prikazuje jedan sloj dojke. Algoritmi rekonstrukcije korišteni u prvoj generaciji uređaja (uključujući algoritam FBP- filtrirane povratne projekcije, idealan za 360° CT rekonstrukciju snimanja danas su napušteni za iterativne algoritme, kao što je SART (*eng. Simultaneous Algebraic Reconstruction Technique*) i MLEM (*eng. Maximum Likelihood Expectation Maximization*), koji mogu poboljšati kvalitetu slike kroz konačno smanjenje artefakata iliti pruga, kao i povećanje omjera kontrasta i šuma, čime se poboljšava vidljivost mikrokalifikacija [15]. Sveukupno gledajući, pregled digitalnom tomosintezom omogućuje detekciju većeg broja ekspanzivnih lezija i bolju morfološku analizu masa i arhitektonskih iskrivljenja, zahvaljujući kontrastu nalaza većem od pozadine obzirom da snimka daje više zasjenjenih struktura koje pripadaju gornjim i

donjim slojevima, a potom se proizvodi i manja količina buke. Time je premašena jedna od granica dvodimenzionalne slike, a to je maskiranje lezija uzrokovanih supraponiranjem normalnih struktura. Ipak, mogućnost odvajanja različitih slojeva sugerira moguće smanjenje lažno negativnih i lažno pozitivnih rezultata zbog preklapanja. Tako je prema ranim podacima ispitivanja, digitalna tomosinteza osmišljena kako bi omogućila uočljivost većeg postotka raka dojke od konvencionalne mamografije, smanjujući lažno negativan (FN) postotak na procijenjenu vrijednost od oko 15 %.



Slika 8. Razlika snimki dobivenih 2D i 3D mamografijom

Izvor: [33]

Novija istraživanja ukazuju na oko 30 % povećanu osjetljivost i specifičnost digitalne tomosinteze u usporedbi s digitalnom mamografijom i to sa smanjenjem prisjećanja u probiru za približno 40 % [32]. Daljnja prednost digitalne tomosinteze je nepotrebna edukacija tehničara za izvođenje postupka (dojka je postavljena baš kao kod konvencionalne mamografije u MLO i/ili CC projekciji) i za radiologa (budući da on nastavlja provoditi dijagnozu dobivenih snimaka sa značajkama mamografije). Značajke koje su zajedničke svim sustavima digitalne tomosinteze su način izvođenja (MLO projekcija), vrijeme akvizicije (10-20 sekundi) i vrijeme rekonstrukcije (između 40 i 180 sekundi), debljina kriški (1 mm), način prikaza (pojedinačna kriška ili filmska ploča)

petlja), mogućnost izvođenja standardnih mamografija i odabira digitalne mamografije/digitalne tomosinteze u stvarnom vremenu s kompresijom dojke na mjestu. Umjesto toga, moguće je pronaći veliku varijabilnost u preuzimanju broja akvizicija (između 13 i 25) i kutu akvizicije (između 15° i 50°) i značajne značajke u kvaliteti slike koja kod digitalne tomosinteze ovisi o dozi i broju projekcije i kutu snimanja, kao i broju ekspozicija. Prema tome, ako uski kut s malom ekspozicijom omogućuje brzo 3D snimanje, ali niske razlučivosti, onda širokokutno snimanje s toliko ekspozicija daje dobru 3D rezoluciju, ali s malom brzinom akvizicija s posljedičnim sredstvima pokreta i pogoršanjem kvalitete rekonstruiranih slika [32].

Zaključno, digitalna tomosinteza je definitivno u stanju poboljšati analizu dojki, osobito onih gušćeg parenhima, korištenjem mamografske doze u dvije projekcije, zadržavajući visoku prostornu rezoluciju i brzi tijek rada tipičan za digitalnu mamografiju. Ukupno gledajući, digitalna tomosinteza može poboljšati specifičnost u probiru isključujući preklapajuće strukture i olakšavajući identifikaciju malih lezija. Kontrastna sredstva koja sadrže jod mogu dodati detaljnije informacije o dinamici opskrbe krvlju prethodno identificiranih lezija, čak i u usporedbi s onima dobivenih postupkom digitalne mamografije s kontrastom (akronim: CEDM).

1.4.2.1 Izloženost zračenju

Doza zračenja iz tomosinteze približno je ista kao i ona iz mamografije. Ako se primjenjuju konvencionalni mamogrami i pregled tomosinteze tzv. kombinirano snimanje, tada je doza za pregled probira 2 puta veća od one koja se koristila samo za mamografiju. Važno je ovu dozu staviti u perspektivu. Doza zračenja s mamografije približno je jednaka količini zračenja od 1 mjeseca pozadinskog zračenja. Za usporedbu, CT pregled može biti ekvivalentan višegodišnjem pozadinskom zračenju. Ako se koristi kombinirani način rada, doza zračenja je veća, ali još uvijek ispod granica koje je postavila Agencija za hranu i lijekove Sjedinjenih Američkih Država (*eng. Food and Drug Administration*; akronim: FDA), navode [32].

[21] su proveli istraživanje u kojemu su ispitivali dozu zračenja koju pruža digitalna tomosinteza dojke (DBT) i digitalna mamografija (FFDM) u usporedbi s jedinim FFDM-om u kliničkom okruženju praćenja i u identičnoj skupini pacijenata. Retrospektivno je bilo uključeno 768 pregleda dojki od 96 pacijentica. Rezultati su ukazali da pregled tomosintezom uključuje niz izlaganja niskim frekvencijama zračenja, a svaka doza

izlaganja iznosi između 5 i 10% konvencionalne mamografije. Iako je trenutno je digitalna mamografija glavna metoda za otkrivanje i dijagnozu raka dojke [34], na njega može utjecati preklapanje žlijezda u gustim dojkama, koje može prikriti leziju. Tomosinteza je mamografska tehnologija s mnoštvo mogućnosti za dodatni razvoj, koja može prikazati lezije koje digitalna mamografija ne može, čime se poboljšava stopa detekcije. Štoviše, ivice i obrisi lezija su jasnije prikazani u snimkama dobivenim tomosintezom (3D mamografijom). Međutim, proces snimanja tomosintezom će povećati pacijentovu dozu zračenja, a otkrivanje malih lezija treba uravnotežiti s brzinom prikaza i prosječnom dozom žlijezde (akronim AEG) koja predstavlja glavni indikator za procjenu doze zračenja dojke [21].

1.4.2.2 Prednosti i nedostaci

Općenito, tomosinteza se smatra naprednijom i detaljnijom tehnikom snimanja od konvencionalne mamografije. Budući da se tomosintezom može gledati višestruke slojeve dojke u 3D slici ona nadilazi neka od ograničenja konvencionalnih mamografija. Na primjer, smanjuje lažno pozitivne nalaze. Nadalje, 3D snimanje omogućuje otkrivanje malih lezija i drugih znakova raka dojke ranije od konvencionalne mamografije čak i prije nego što se pojave simptomi. Ima veću točnost u određivanju veličine, oblika kao i položaja abnormalnosti dojke. Dodatno, kod tomosinteze postoji veća vjerojatnost otkrivanja višestrukih tumora dojke. Dakle, ona može rezultirati [11]:

1. ranijim otkrivanjem malih karcinoma dojke koji često nisu vidljivi na klasičnoj mamografiji,

2. manje nepotrebnim biopsijama ili dodatnim pretragama,

3. većom vjerojatnošću otkrivanja više tumora dojke,

4. jasnijom slikom abnormalnosti unutar gustog tkiva dojke,

5. većom točnošću u određivanju veličine, oblika i položaja abnormalnosti dojke.

Međutim, postoji i nekoliko nedostataka korištenja tomosinteze. S više slika svake dojke, veća je izloženost zračenju. Unatoč tome, zračenje je još uvijek minimalno i unutar sigurnih razina zračenja za mamografske slike. Luk kretanja rendgenske cijevi može varirati, što može uzrokovati varijacije u slikama. Što se tiče cijena, tomosinteza je u odnosu na klasičnu mamografiju nešto skuplja, obzirom da su i troškovi održavanja za uređaje na kojima se obavlja veći.

2. CILJ RADA I HIPOTEZE

Cilj ovog diplomskog rada je ukazati na važnost tomosinteze u ranom otkrivanju raka dojke te potvrditi njezino značenje u smanjenju broja lažno pozitivnih, ali i lažno negativnih nalaza na klasičnoj mamografiji te ukazati na neke nove spoznaje.

Temeljem cilja rada, kroz rad je potrebno utvrditi slijedeće hipoteze:

H0: Važnost tomosinteze u ranom otkrivanju raka dojke je prepoznata.

H1: Tomosinteza dojke povećava rano otkrivanje raka i smanjuje stopu proširenja.

3. IZVORI PODATAKA I METODE

Ovo poglavlje u radu ukazuje na izvore podataka i metode te su eksplicirane predispozicije za provođenje istraživanja. Detaljno se prikazuje način određenja uzorka, metode korištene prilikom izrade rada, postavljene hipoteze i postojeća ograničenja istraživanja. Za rad smo dobili odobrenje etičkog povjerenstva Specijalne bolnice za medicinsku rehabilitaciju Krapinske Toplice.

3.1. ODREĐENJE UZORKA

Populaciju ispitanika čine osobe ženskog spola, starosti 50 godina i više, a koje su u 2021. godini bile podložene pregledu tomosinteze. Naime, kao uzorak definira se manja skupina žena koje su nakon nalaza mamografije predodređene da naprave tomosintezu s ciljem postavljanja što točnije dijagnoze. Spomenuti pregledi obavljani su u Specijalnoj bolnici za medicinsku rehabilitaciju Krapinske Toplice. Dakle, ispitanice su nakon odrađene klasične mamografije, a zbog neodređenog ili suspektog nalaza bile predodređene pregledu tomosinteze u istoj ustanovi.

3.2. METODE ISTRAŽIVANJA

Rad je pisan sa znanstvenog i medicinskog aspekta i samim time posvećen unaprjeđenju primjene digitalne tomosinteze prilikom otkrivanja raka dojke. Pri izradi rada korištena su saznanja i spoznaje o prijašnjim istraživanjima provedenim na tematiku rada. Upravo su pregledi probira i oni koji potpomažu ranom otkrivanju raka dojke osnova rada te su u radu prikazani kao takvi. Naglasak je stavljen na suvremenu tehnologiju, digitalnu tomosintezu, koja je predstavlja prekretnicu u otkrivanju rane faze raka dojke. Korištena je primarna i sekundarna literatura.

Analiza je najvažnija metoda ovog rada. Analiza se koristi kako bi se što preciznije pronašli, definirali i opisali najvažniji elementi rada. Analizira se dostupna literatura na tematiku rada, dosadašnja empirijska istraživanja o učinkovitosti tomosinteze prilikom ranog otkrivanja raka dojke, a ujedno se provodi empirijsko kvantitativno istraživanje temeljem metode prikupljanja podataka. U vezi s tim, sastavljena je anketa s pitanjima koja sadrže sociodemografska obilježja ispitanica, njihove fiziološke karakteristike povezane s ranim otkrivanjem raka, povijest bolesti te obiteljska anamneza. Riječ je o

upitniku čija su pitanja sastavljena u sklopu Nacionalnog programa za rano otkrivanje raka dojke čija je provedba zastupljena na nacionalnoj razini Republike Hrvatske. Anketa je provedena na uzorku od 40 ispitanika s ukupno 23 pitanja. Ispitanici su isključivo osobe ženskog spola, srednje i starije dobi. Pregled tomosintezom je učinjen kod 32 žene zbog suspektnog nalaza, a kod njih 8 zbog pozitivnog nalaza mamografije, dok je objašnjenje analizirano u slijedećem poglavlju. Svi su neparametrijski testovi provedeni putem programa SPSS. Rezultati su prikazani grafički i analitički uz obrazloženja.

Također se primjenjuje i metoda deskripcije kojom se opisuju teorijski pojmovi čiji su podatci prikupljeni sekundarnim istraživanjem. Metoda kompilacije koristi se prilikom razjašnjavanja definicija, dok se metoda komparacije koristi u svrhe istraživačkog dijela rada gdje se utvrđuju zajednička ili razlikovna obilježja klasične i 3D mamografije te njihov utjecaj na postupak ranog otkrivanja raka dojke.

3.3. OGRANIČENJA ISTRAŽIVANJA

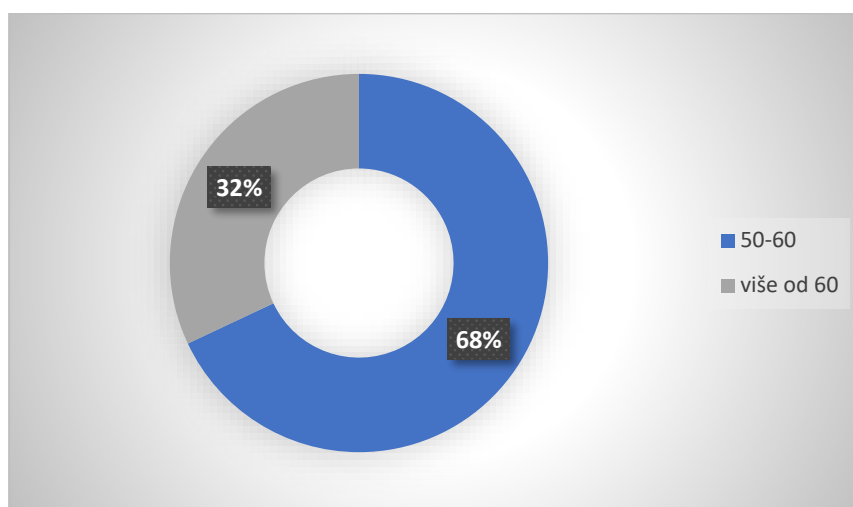
Ograničenja istraživanja ponajprije se očituju u nedovoljnom broju uzoraka, odnosno ograničenom broju ispitanika. Isto tako, potrebno je da se istraživanje provede na ukupnoj nacionalnoj razini i tako primijete prednosti uporabe tomosinteze u ranom otkrivanju raka dojke. S većim brojem uzoraka te većim brojem zdravstvenih institucija dobila bi se objektivnija saznanja o novim spoznajama i cjelokupnom učinku digitalne tomosinteze u Republici Hrvatskoj. Drugo, ali ne manje važno ograničenje je nedovoljno poznavanje obiteljske anamneze koja je jedan od temeljnih faktora rizika prilikom otkrivanja raka dojke kao i nedostatak podataka u ukupnom uzorku, poput toga bave li se ispitanice fizičkom aktivnošću, konzumiraju li alkohol ili druge opijate i u kojem omjeru.

4. REZULTATI

U ovom će se poglavlju prikazati rezultati istraživanja provedeni na 40 ispitanica koje su navedene upitnike ispunjavale prije pregleda probira, odnosno mamografije, a ujedno onda i tomosinteze. Rezultati dobiveni anketnim upitnikom u sklopu Nacionalnog programa za rano otkrivanje raka dojke, prikazati će se grafički i analitički uz objašnjenja. Cilj ovog poglavlja u radu jest potvrditi postavljene hipoteze, odnosno ukazati na prednosti i potrebu za provođenjem tomosinteze (3D mamografije) kao primarnog pregleda pri ranom otkrivanju raka dojke.

4.1. PRIKAZ REZULTATA ISTRAŽIVANJA

Iz anketnog upitnika korištenog u sklopu Nacionalnog programa ranog otkrivanja raka dojke analizirana su pitanja vezana uz faktore rizika: dob i zadnja menstruacija. Tako Grafikon 1 ukazuje da je najviše ispitanica u dobi između 50 - 60 godina, njih 68 %. Starijih od 60 bilo je 32 % ispitanica.

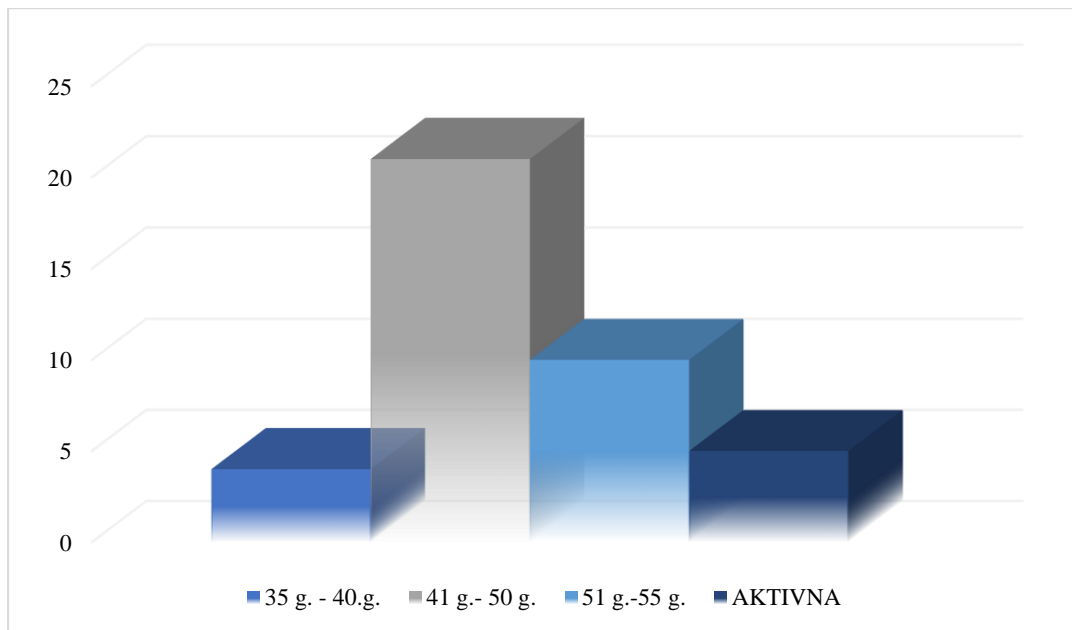


Grafikon 1. Dob ispitanika

Izvor: autor rada

Grafikon 2 prikazuje razdoblje zadnje menstruacije te ukazuje da su žene zadnju menstruaciju pretežito imale u razdoblju od 41 do 50 godina, njih 52,5%, dok je manji udio onih koje su zadnju menstruaciju imale u razdoblju od 35 do 40 godina, njih 10% i

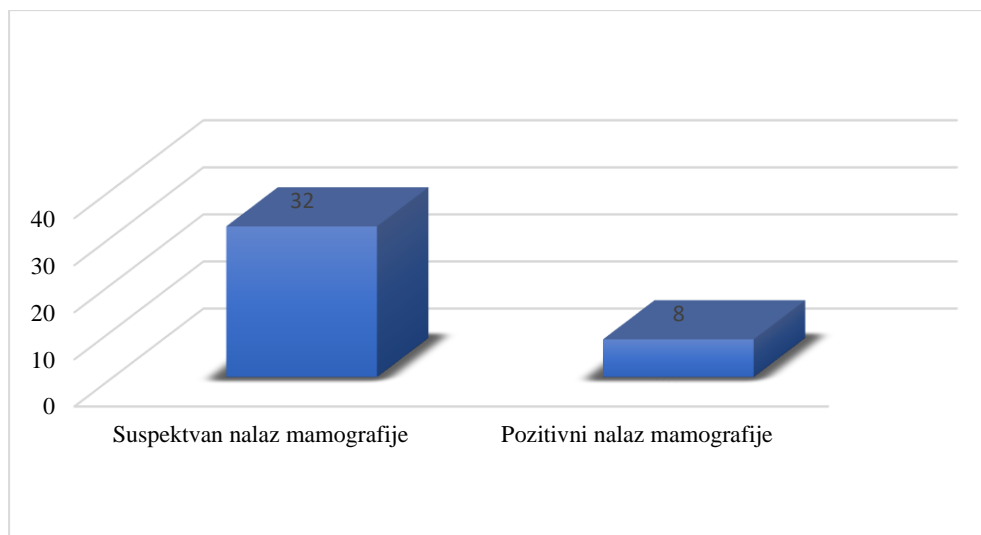
onih u razdoblju od 51 do 55 godina, njih 25%. 12,5% ispitanica još uvijek ima menstrualne cikluse.



Grafikon 2. Zadnja menstruacija

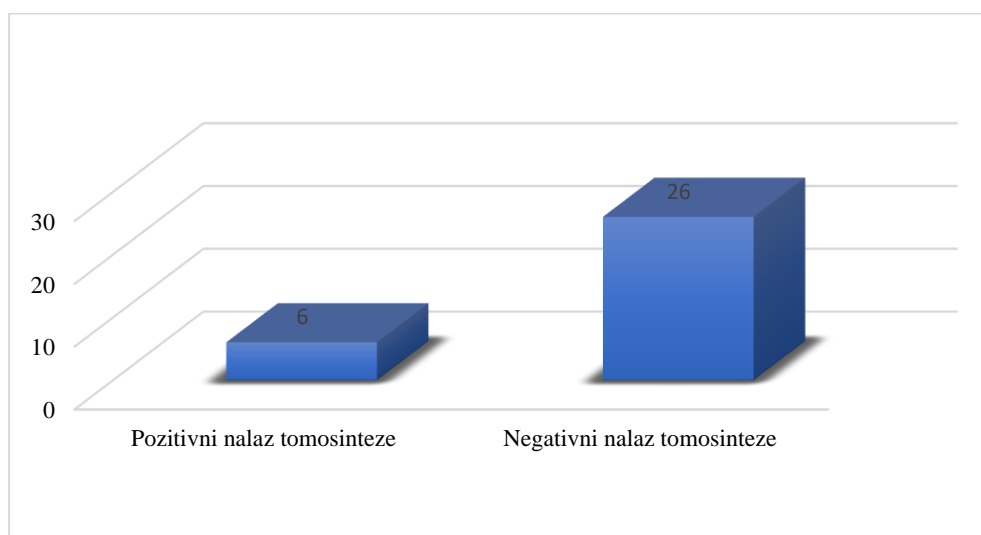
Izvor: autor rada

Potrebno je istaknuti kako je od 40 žena koje su obavile tomosintezu ista kod njih 32 učinjena zbog neodređenog ili suspektnog nalaza (lokalno grupiran parenhim i gušći žljezdani parenhim, dojam navlačenja veziva ili neodređena tvorba), dok je kod 8 žena tomosinteza rađena nakon pozitivnog nalaza mamografije, pri čemu je nalaz tomosintezom potvrdio dijagnozu koja je postavljena pregledom mamografije (Grafikon 3).



Grafikon 3. Prikaz rezultata mamografije na broju ispitanika

Izvor: autor rada



Grafikon 4. Prikaz rezultata tomosinteze na broju ispitanika

Izvor: autor rada

Od 32 žene sa suspektnim ili neodređenim nalazom kod 26 (65%) žene dobiven je negativan nalaz tomosinteze dok je kod 6 (35%) žena nalaz bio pozitivan (Grafikon 4).

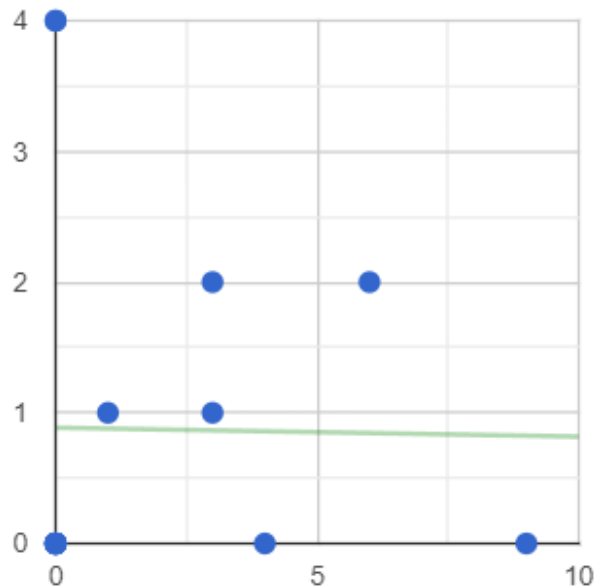
		DOB ISPITANIKA							
		50-60				Iznad 60			
		MAMOGRAFIJA SUSPEKTNI		MAMOGRAFIJA POZITIVNI		MAMOGRAFIJA SUSPEKTNI		MAMOGRAFIJA POZITIVNI	
		T (-)	T (+)	T (-)	T (+)	T (-)	T (+)	T (-)	T (+)
ZADNJA MENSTRUACIJA	35-40 god.	3	1	0	0	0	0	0	0
	40-50 god.	9	0	0	4	3	2	0	4
	50-55 god.	6	2	0	0	4	0	0	0
	Aktivne	1	1	0	0	0	0	0	0

T (-) – negativan nalaz tomosinteze T (+) – pozitivan nalaz tomosinteze

Tablica 1. Distribucija pacijentica ovisno o dobi i zadnjoj menstruaciji

Izvor: autor rada

Tablica 1 prikazuje distribuciju pacijentica ovisno o dobi i zadnjoj menstruaciji. Pacijentice su razvrstane prema nalazu mamografije (32 sa suspektnim nalazom koji podrazumijeva lokalno grupiran i gušći žljezdani parenhim, dojam navlačenja veziva ili neodređena tvorba, te 8 mamografskih pozitivnih nalaza). Tako su pacijentice sa suspektnim mamografskim nalazom dodatno razvrstane obzirom na tomosintezu na pozitivne i negativne. Mamografski pozitivne pacijentice imaju svih 8 i pozitivnu tomosintezu.



Grafikon 5. Korelacija između dobi ispitanika i zadnje menstruacije

Izvor: autor rada

Grafikon 5 prikazuje tzv. dijagram raspršenja, a koji predstavlja korelaciju, iliti međusobnu povezanost između varijabli dobi i zadnje menstruacije ispitanika. Tako dijagram ukazuje na cikličku nelinearnu korelaciju. Dobiveni rezultati po korelaciji r-Pearsona ukazuju na negativni rezultat -0,013. Razina značajnosti je 0,961.

Istraživanje pokazuje da tomosinteza znatno pridonosi smanjenju broja lažno pozitivnih nalaza i smanjenju broja lažno negativnih nalaza. Ujedno se vidjelo da su otkrivene neke sitne lezije unutar gušćeg parenhima koje su mogle ući u grupu lažno negativnih nalaza. Navedeno upućuje da tomosinteza ima važnu ulogu u ranom otkrivanju raka dojke, a što bitno utječe na daljnji tijek liječenja i prognozu. Međutim, povezanost između dobi i zadnje menstruacije među ispitanicima nije dokazana. Rezultati Pearsonove korelacije ukazuju na neznatnu povezanost između dobi ispitanika i zadnje menstruacije kao varijabli koje utječu na lažno pozitivne nalaze pri otkrivanju raka dojke. Naime provedenim je istraživanjem moguće uočiti da ispitivane varijable pojedinačno utječu na lažno pozitivne ili lažno negativne nalaze, no nije vidljiva njihova međusobna povezanost.

5. RASPRAVA

Analizom ispitivanih pojedinih sociodemografskih obilježja potvrdilo se da su ispitanice pretežito srednje životne dobi, što je očekivani podatak obzirom da je zbog gustoće parenhima u toj dobi više neodređenih nalaza. Raspravljajući o dobi pacijentica dobro je spomenuti da zbog dužeg životnog vijeka postoji više mogućnosti za genetska oštećenja (mutacije) u tijelu. Starenjem ljudska tijela postaju sve manje sposobna popraviti genetska oštećenja [15].

Isto tako pokazalo se da je većina ispitanica u menopauzi. Najveći broj neodređenih ili suspektnih mamografija odnosi se na žene koje su zadnju menstruaciju imale u dobi između 40 - 50 godina, te potom žene sa zadnjom menstruacijom između 50 - 55 godina. Unutar te grupacije žena (26 žena) otkrivena su tomosintezom četiri pozitivna nalaza (15%), od preostalih šest suspektnih nalaza, četiri se odnose na grupaciju žena sa zadnjom menstruacijom u dobi između 35 – 40, gdje je jedan nalaz na tomosintezi bio pozitivan. Također se pokazalo da je kod jedne pacijentice koja još uvijek ima menstruaciju tomosintezom potvrđen pozitivan nalaz. Analiza jasno pokazuje da je velika većina ispitanica kod kojih je tomosinteza potvrdila pozitivan nalaz u menopauzi. Ipak, kod jedne pacijentice potvrđen je pozitivan nalaz na tomosintezi iako još uvijek nije u menopauzi. Slično istraživanje proveli su [35]. Navedenim opservacijskim istraživanjem uočili su odnos između prekomjerne težine (pretilosti), menopauze i raka dojke. Pretilost povećava rizik od raka dojke kod žena u postmenopauzi, ali, obrnuto, čini se da štiti kod žena u predmenopauzi. Procijenjena je uloga različitih kliničkih čimbenika potencijalno uključenih u ovaj naizgled kontradiktorni odnos, uključujući estrogen, gustoću mamografije i slično. Prema tome, svim ispitanicima je dijagnosticiran rak dojke i to isključivo nakon negativnog ili nejasnog nalaza mamografije, odnosno dijagnoza je postavljena nakon postupka tomosinteze. Velika većina ispitanica ima prekomjernu težinu i trenutno je u postmenopauzi. Ipak, zabilježena je i dijagnoza raka dojke kod žena koje još uvijek imaju aktivni menstrualni ciklus. Daleko u manjem omjeru, ali ipak nije isključena mogućnost.

Prije postavljene dijagnoze problematiku s dojkama uočilo je 40% ispitanica, a što je manje od jedne polovine uzoraka. Dakle, simptoma u većini slučajeva nije bilo, a rak dojke je ipak bio dijagnosticiran. Tu veliku važnost imaju pregledi probira koji značajno

utječu na pravovremeno otkrivanje raka dojke. U provedenom istraživanju dokazano je da je prošlo preveliko razdoblje između zadnjeg pregleda mamografijom. Razdoblje između tri i sedam godina. To je vrlo kontradiktorno činjenici da je pregled probira nužno obavljati minimalno svake druge godine. Pregled liječnika obavljen je isključivo kod ispitanica koje su imale neki od simptoma (bol, iscjedak, čvor ili crvenilo i ljuštenje kože oko dojke). Od druge vrste bolesti, onkološke prirode, poput raka vrata maternice, raka debelog crijeva, raka tijela maternice, raka jajnika ili endometrioze, ne boluje i nije bolovala niti jedna od ispitanica pa se konstatira da navedene bolesti nemaju izravan utjecaj na oboljenje od raka dojke.

Rasprava ima fundamentalnu svrhu ukazati na potrebu za učestalim pregledima probira. Ovdje je važno spomenuti da niti jedna od ispitanica nije imala značajnijih simptoma. Obavljajući pregled u okviru Nacionalnog programa kod navedenih 40 ispitanica, njih 32 imale su na mamografiji nejasan ili neodređen nalaz. Preostalih 8 ispitanica imalo je na mamografiji pozitivan nalaz. Od 32 ispitanice sa nejasnim ili neodređenim nalazom, kod njih 6 tomosinteza je otkrila pozitivan nalaz na rak dojke. Samim time potvrđena je velika važnost tomosinteze koja bitno utječe na smanjenje broja lažno negativnih, a isto tako i lažno pozitivnih nalaza. Ispitivana je i korelacija između varijabli dobi i zadnje menstruacije. Međutim, pojedinačna varijabla ima ulogu u prikazu lažno pozitivnih ili lažno negativnih nalaza. I dob i zadnja menstruacija su povezani sa samom gustoćom dojki, no međusobna povezanost ispitivanih varijabli nije dokazana. Pregled digitalnom tomosinteza pokazao se kao vrlo značajan jer smanjenjem broja lažno pozitivnih nalaza smanjujemo broj dodatnih, ponekad bolnih i neugodnih pregleda poput biopsije ili punkcije. Isto tako smanjenjem broja lažno negativnih nalaza doprinosi otkrivanju raka dojke u ranijoj fazi što utječe na daljnje liječenje i prognoze.

5.1.OSVRT NA DOSADAŠNJA EMPIRIJSKA ISTRAŽIVANJA

Dosadašnjim provedenim istraživanjima utvrđeno je da digitalna tomosinteza poboljšava dijagnostičku točnost za mikrokalcificirane lezije u usporedbi s dodatnim prikazima samo snimkama dobivenim digitalnom mamografijom [36]. U istraživanju koje je procjenjivalo 548 dijagnostičkih pregleda, [37] su otkrili da prikazi kompresije digitalnom mamografijom ne pružaju višu dijagnostičku vrijednost u odnosu onih što su

snimljene tomosintezom (3D mamografijom), osim u jednom slučaju u kojem je bilo neadekvatno pozicioniranje.

U retrospektivnoj studiji [38], 46 od 131 pacijentice koja je bila podvrgnuta tomosintezi (3D mamografiji) (35,1%) nije imalo dodatne mamografske prikaze (u usporedbi 12 od 190 [6,3%] u skupini pacijenata samo s učinjenom digitalnom mamografijom), što sugerira učinkovitiju procjenu. U kliničkom ispitivanju Klinike za procjenu tomosinteze (eng. Tomosynthesis Assessment), prema [39], a koje je uključivalo 144 žene, uporaba tomosinteze bila je povezana sa značajnim smanjenjem potrebe za dodatnim pregledima. Tomosintezom je omogućena bolja detekcija i definiranje veličine lezija, što je jako važno za procjenu stadija bolesti, kao i u detekciji satelitskih lezija i definiranja multižarišnog ili multicentričnog procesa koji ima drugačiju prognozu i vrstu operativnog liječenja u odnosu na solitarnu leziju u dojci [33]. Isto tako, u nedavnoj multicentričnoj retrospektivnoj studiji iz 194 437 projekcije, tomosinteza u usporedbi sa 131 292 projekcije digitalne mamografije [22] pokazala je da su žene pregledane s tomosintezom imale veću vjerojatnost točno postavljene dijagnoze u odnosu sa ženama koje su imale isključivo mamografske snimke. Osim toga, vrijeme biopsije (18 naspram 22 dana) i konačne dijagnoze (10 naspram 13 dana) bilo je kraće za preglede obavljene tomosintezom. Poboljšana učinkovitost koja je moguća s tomosintezom prevodi se i na probir i na dijagnostičko snimanje dojki i mogla bi utjecati na isplativost snimanja, ali i na pravovremeno otkrivanje raka dojke u ranoj fazi. Međutim, iako je digitalna tomosinteza povezana s poboljšanom dijagnostičkom točnošću, neka njezina ograničenja uključuju povećano zračenje, povećano vrijeme stjecanja i povećano vrijeme tumačenja u usporedbi s digitalnom mamografijom, a rekonstrukcija sintetičkih, dvodimenzionalnih slika iz akvizicije digitalne tomosinteze kako bi se nadomjestila potreba za digitalnom mamografijom u kombinaciji može značajno smanjiti rendgensku dozu tomosintetskog snimanja [40].

U tijeku su istraživanja za razvoj digitalne tomosinteze sljedeće generacije s različitim lukovima akvizicije kako bi se povećala prostorna rezolucija, a time i upadljivost lezija [41]. Istraživanja koja procjenjuju digitalnu mamografiju poboljšanu kontrastnim materijalom i digitalnu tomosintezu poboljšanu kontrastom sugeriraju da ti modaliteti mogu biti alternativa za dodatni probir za neke žene umjesto magnetne rezonance [42]. Iako je digitalna tomosinteza povezana sa znatno duljim vremenom čitanja od digitalne pa i konvencionalne mamografije, vjeruje se da će se vrijeme

tumačenja smanjiti s budućim razvojem ove vrste snimanja. Kako bi se riješila učinkovitost djelovanja tehničara i radiologa, razvijeni su novi načini prezentacije, uključujući automatizirano iščitavanje tomosintetskih sekcija kako bi se stvorili deblji preklapajući dijelovi [43] a algoritmi za otkrivanje temeljeni su na strojnom učenju kako bi sama dijagnoza bila brža i učinkovitija. Osim toga, popularni su programi za otkrivanje računalno potpomognutog čitanje nalaza koji koriste podatke o otkrivanju lezija za pokretanje generiranja sintetičkih slika. Tako snimke dobivene programima računalno potpomognute detekcije povećavaju upadljivost lezija na snimkama te smanjuju vrijeme čitanja nalaza za 29, 2% uz održavanje točnosti performansi [44].

Kontinuirana provedba digitalne tomosinteze dojke povezana je s poboljšanjima u ishodima probira, uključujući povećanu stopu otkrivanja raka i poboljšanu specifičnost u svim gustoćama dojke. Uvođenje tehnologije sintetičke rekonstrukcije koja zamjenjuje digitalni dio pregleda mamografije, smanjuje dozu zračenja uz zadržavanje ishoda probira postignutih digitalnom tomosintezom dojke, uz uporabu digitalne mamografije cijelog polja. Rak dojke otkriven tomosintezom, obično je manji i nižeg stupnja, što potencijalno poboljšava prognozu i izlječenje. Ukratko, digitalna tomosinteza dojke postaje standard skrbi i u probiru i u dijagnostičkom snimanju dojki zbog poboljšanja ishoda pacijenata i učinkovitosti snimanja. Iako su rani podaci obećavajući, potrebna su dodatna istraživanja kako bi se bolje razumjeli dugoročni učinci digitalnog snimanja tomosinteze dojke, posebno u ishodima probira, gdje je biologija otkrivenih karcinoma, kao i onih koji nisu otkriveni, posebno važna.

Osvrtom na dosadašnja istraživanja zaključeno je da ista pokazuju poboljšane ishode ispitivanja s digitalnom tomosintezom dojke i veće stope otkrivanja raka. Invazivni rak otkriven digitalnom tomosintezom dojke obično je manji i ima povoljniju prognozu. Bolja vizualizacija tomosintezom u usporedbi s digitalnom mamografijom doprinosi točnijoj karakterizaciji i lokalizaciji što bitno poboljšava učinkovitost kod neodređenih i suspektnih nalaza. Samim time poboljšana je učinkovitost liječenja istih.

6. ZAKLJUČCI

Rak je rezultat niza molekularnih događaja koji iz temelja mijenjaju normalna svojstva stanica. Rak dojke je bolest u kojoj se maligne (kancerogene) stanice stvaraju u tkivima dojke. Najčešći je kod žena i jedan od najčešćih uzoraka smrti među ženama. Zbog nedostatka informacija i osnovnih znanja o raku, kasnog probira i otkrivanja, povećana je stopa smrtnosti od raka dojke. To se osobito odnosi na zemlje u razvoju i to neovisno o tome što su stope incidencije više u razvijenim zemljama. Kako bi se povećala svijest o raku dojke, ovaj rad predstavlja pregled epidemiologije raka dojke, klasifikaciju mogućih vrsta raka, čimbenike rizika te potrebu za učestalijom primjenom tomosinteze (3D mamografije) kao trenutno najučinkovitijeg pregleda probira i dijagnoze.

Provedenim istraživanjem u radu, dokazana je glavna hipoteza - H0: Važnost tomosinteze u ranom otkrivanju raka dojke je prepoznata. Važnost tomosinteze prepoznata je iz razloga jer doprinosi manjem broju negativnih nalaza u odnosu na konvencionalnu mamografiju, i to u najranijoj fazi raka dojke kada pravovremeno postavljena dijagnoza doprinosi brojnim izlječenjima. Ova je hipoteza potvrđena i sekundarnim istraživanjem literature, ali i provedenim empirijskim istraživanjem kada je pregled tomosinteze otkrio gotovo 19% više pozitivnih nalaza u odnosu na pregled mamografijom. Potvrđena je i hipoteza H1: Potrebno je uzeti u obzir simptom dojke čak i nakon negativnog nalaza mamografije. Ova je hipoteza u suodnosu s glavnom hipotezom. Primjena tomosinteze (3D mamografije) dojke povezana je s poboljšanjima u rezultatima probira, uključujući povećane stope otkrivanja raka i poboljšanu specifičnost za sve gustoće dojke. Dakle, tomosinteza dojke povećava rano otkrivanje raka i smanjuje stopu proširenja.

Rak dojke otkriven tomosintezom je obično manji i nižeg stupnja, što potencijalno poboljšava dijagnozu te daje manji broj lažno negativnih nalaza u odnosu na klasičnu mamografiju. Međutim, potrebna su dodatna istraživanja na tu tematiku rada, zbog objektivnosti, osobito na nacionalnoj razini Republike Hrvatske. Takva bi istraživanja trebala obuhvatiti duža praćenja kako bi se razumjeli i određeni specifični biološki podtipovi raka i potencijal za dugoročne dobrobiti. U kliničkoj praksi, pristup evaluaciji lezija i obradi se mijenja zbog poboljšane lokalizacije i karakterizacije, izazivajući neke od utvrđenih putova mamografskog snimanja i rezultirajući poboljšanom učinkovitošću i

potencijalom za uštedu troškova. Novi načini prezentacije i računalno potpomognute tehnike detekcije temeljene na strojnom učenju razvijaju se za sljedeću generaciju tomosinteze dojke kako bi se poboljšala točnost i učinkovitost slike dojke.

Ovaj je rad, uz dokazivanje važnosti tomosinteze (3D mamografije) imao za cilj i odignuti svijest o raku dojke te potrebu za prepoznavanjem znakova opasnosti, simptoma i čimbenika rizika. Obzirom na činjenicu da je rak dojke narastao kao epidemija na nacionalnoj i pandemija na globalnoj razini, loše znanje o simptomima i rizičnim čimbenicima može utjecati na negativni ishod konačnog izlječenja. Nadalje, pripremom odgovarajućih i specifičnih sadržaja za zdravstveno obrazovanje s naglaskom na čimbenike rizika koji se mogu spriječiti i modifikaciju načina života poboljšat će se razina svijesti i ojačati prakse za prevenciju i rano otkrivanje raka dojke.

7. LITERATURA

- [1] Romrell LJ, Bland KI. Chapter 2 - Anatomy of the Breast, Axilla, Chest Wall, and Related Metastatic Sites. *The Breast*. Fourth Edition ur. Bland KI, Copeland EM. W.B. Saunders. 2009; 21-38.
- [2] Kovačić N, Lukić IK. *Anatomija i fiziologija*. Zagreb: Medicinska naklada; 2006.
- [3] Džono Boban A. Rak dojke [Mrežno]. Dostupno na: <https://www.zzjzdnz.hr/hr/zdravlje/prevenција-raka/1321>. [Pristup 22 08 2022].
- [4] Vrdoljak E, Šamija M, Kusić Z, Petković M, Gugić D, Krajina Z. *Klinička onkologija*. Zagreb: Medicinska naklada; 2013.
- [5] World Health Organization. Breast cancer. 26 03 2021. [Mrežno]. Dostupno na: <https://www.who.int/news-room/fact-sheets/detail/breast-cancer>. [Pristup 19 08 2022].
- [6] Hrvatski zavod za javno zdravstvo. Incidencija i mortalitet od raka u EU-27 zemljama za 2020. godinu. 03 09 2020. [Mrežno]. Dostupno na: <https://www.hzjz.hr/sluzba-epidemiologija-prevenција-nezaraznih-bolesti/incidencija-i-mortalitet-od-raka-u-eu-27-zemljama-za-2020-godinu/>. [Pristup 18 08 2022].
- [7] Wild, CP, Weiderpass, E, Stewart BW, *World Cancer Report: Cancer Research for Cancer Prevention*. Lyon, France: International Agency for Research on Cancer; 2020.
- [8] Kumar Prusty R, Begum S, Patil A, Naik DD, Pimple S, Mishra G. Knowledge of symptoms and risk factors of breast cancer among women: a community-based study in a low socio-economic area of Mumbai, India. *BMC Women's Health*. 2020; 20 (1);1-12
- [9] Bray F, Ferlay J, Soerjomataram I, Siegel RL, Torre LA, Jemal A. Global Cancer Statistics 2018: GLOBOCAN Estimates of Incidence and Mortality Worldwide for 36 Cancers in 185 Countries. *CA Cancer J Clin*. 2018; 68(6): 394-424,
- [10] Specijalistička klinika Dvorec Lanovž. Magnetna resonanca dojk. 12 02 2018. [Mrežno]. Dostupno na: <https://www.dvorec-lanovz.si/2018/02/magnetna-resonanca-dojk/>. [Pristup 22 08 2022].
- [11] Rositch AF, Unger-Saldana K, DeBoer RJ, Ng'ang'a A, Weiner BJ. The role of dissemination and implementation science in global breast cancer control programs: Frameworks, methods, and examples. *Cancer*. 2020; 126(10): 2394-2404

- [12] Medicintech: Zdravstveni razgovori. Rak dojke, biopsija limfnog čvora i disekcija čvora. 12 2022. [Mrežno]. Dostupno na: <https://hr.medicineh.com/22-98282-92080>. [Pristup 02 09 2022].
- [13] American Cancer Society. Breast Cancer Early Detection and Diagnosis. [Mrežno]. Dostupno na: <https://www.cancer.org/content/dam/CRC/PDF/Public/8579.00.pdf>. [Pristup 21 08 2022].
- [14] Nover AB, Jagtap S, Anjum W, Yegingil H, Shih WY, Brooks AD. Classification of breast computed tomography data. *International Journal of Biomedical Imaging*. 2009; (23): 1-14
- [15] Miller KD, Camp M, Steligo K, *The Breast Cancer Book: A Trusted Guide for You and Your Loved Ones*. Baltimore, SAD: Johns Hopkins University Press., 2021.
- [16] Parker-Pope T. Mammogram's Role as Savior Is Tested. *The New York Times*, 24 10 2021. [Mrežno]. Dostupno na: <https://archive.nytimes.com/well.blogs.nytimes.com/2011/10/24/mammograms-role-as-savior-is-tested/>. [Pristup 03 09 2022].
- [17] Friedenson B. Is Mammography Indicated for Women With Defective BRCA Genes? *MedGenmed*. 2000; 2 (1): 1-6
- [18] Derviš D. Mamografija – Mammography. *Medicina Zdravstveni Portal*, 20 05 2010. [Mrežno]. Dostupno na: <https://zdravlje.eu/2010/05/20/mamografija-mammography/>. [Pristup 01 09 2022].
- [19] Lerner BH. "To See Today with the Eyes of Tomorrow": A History of Screening Mammography *Canadian Bulletin of Medical History*. 2003; 20(2), pp. 299-321
- [20] Kolata G. Vast Study Casts Doubts on Value of Mammograms. *The New York Times*, 11 02 2014. [Mrežno]. Dostupno na: <https://www.nytimes.com/2014/02/12/health/study-adds-new-doubts-about-value-of-mammograms.html>. [Pristup 06 09 2022].
- [21] Opitz M, Zensen S, Breuckmann K, Bos D, Forsting M, Hoffmann O, Stuschke M, Wetter A, Guberina N. Breast Radiation Exposure of 3D Digital Breast Tomosynthesis Compared to Full-Field Digital Mammography in a Clinical Follow-Up Setting. *Diagnostics (Basel)*, 2022; 12(2): 456-461
- [22] Alsheik NH, Dabbous F, Pohlman SK Comparison of resource utilization and clinical outcomes following screening with digital breast tomosynthesis versus digital mammography: findings from a learning health system. *Acad Radiol*. 2018; 25(5): 597-605

- [23] Mulcahy N. Screening Mammography Benefits and Harms in Spotlight Again. MedScape, 02 04 2009. [Mrežno]. Dostupno na: <https://www.medscape.com/viewarticle/590535>. [Pristup 02 09 2022].
- [24] Cleveland Clinic. Tomosynthesis. 10 04 2022. [Mrežno]. Dostupno na: <https://my.clevelandclinic.org/health/diagnostics/15939-digital-breast-tomosynthesis-and-breast-cancer-screening>. [Pristup 03 09 2022].
- [25] Janković S, Mihanović F, Punda A, Radović D, Barić A, Hrepić D, Radiološki uređaji i oprema u radiologiji, radioterapiji i nuklearnoj medicini. Split: Sveučilište u Splitu, 2015.
- [26] Masud R, Al-Rei M, Lokker C. Computer-Aided Detection for Breast Cancer Screening in Clinical Settings: Scoping Review. JMIR Med Inform. 2019; 7(3): 126-160
- [27] Open Access Journals. Digital tomosynthesis. [Mrežno]. Dostupno na: <https://www.openaccessjournals.com/articles-images/imaging-in-medicine-projection-images-5-5-467-g001.png>. [Pristup 01 09 2022].
- [28] Sechopoulos I, Teuwen J, Mann R. Artificial intelligence for breast cancer detection in mammography and digital breast tomosynthesis: State of the art. Semin Cancer Biol. 2021; 72:214-225
- [29] Nelson TR, Cerviño LI, Boone JM, Lindfors KK. Classification of breast computed tomography data. Medical Physics. 2009; 35(3): 1078-1086
- [30] Boyd NF, Guo H, Martin LJ, Sun L, Stone J, Fishell E. Mammographic density and the risk and detection of breast cancer. N Engl J Med. 2007; 356: 227-236
- [31] Rochat CJ, Baird GL, Lourenco AP. Digital Mammography Stereotactic Biopsy versus Digital Breast Tomosynthesis-guided Biopsy: Differences in Biopsy Targets, Pathologic Results, and Discordance Rates. Radiology. 2020; 294(3): 518-527
- [32] Filpotti LE, Hooley RJ, Breast Tomosynthesis, Amsterdam, Netherlands: Elsevier, 2017.
- [33] Žužić S, Valković Zujčić P, Miletić D, Tkalčić L, Diklić A, Šegota D. Usporedba doznih parametara digitalne sintetske mamografije s tomosintezom i standardne mamografije. Medicina Fluminensis. 2019; 55(1): 361-369
- [34] Korhonen KE, Weinstein SP, McDonald ES, Conant EF. Strategies to increase cancer detection: review of true-positive and false-negative results at digital breast tomosynthesis screening. RadioGraphics. 2016; 6(7):1954-1965
- [35] Renehan AG, Tyson M, Egger M, Heller RF, Zwahlen M. Body-mass index and incidence of cancer: a systematic review and meta-analysis of prospective observational studies. Lancet. 2008; 371(9612): 569-578

- [36] Zuley ML, Guo B, Catullo VJ, Chough DM, Kelly AE, Lu AH. Comparison of two-dimensional synthesized mammograms versus original digital mammograms alone and in combination with tomosynthesis images. *Radiology*. 2013; 271: 664-671
- [37] Park JM, Franken EA, Garg M, Fajardo LL, Niklason LT. Breast tomosynthesis: present considerations and future applications. *RadioGraphics*, 2007; 27:231-240
- [38] Greenberg JS, Javitt MC, Katzen J, Michael S, Holland AE. Clinical performance metrics of 3D digital breast tomosynthesis compared with 2D digital mammography for breast cancer screening in community practice. *AJR Am J Roentgenol*.2014; 203(3): 687-693
- [39] Mall S, Noakes J, Kossoff M. Can digital breast tomosynthesis perform better than standard digital mammography work-up in breast cancer assessment clinic? *Eur Radiol*. 2018; 28(12): 5182–5194
- [40] Zuckerman SP, Maidment ADA, Weinstein SP, McDonald ES, »Conant EF. Imaging with synthesized 2D mammography: differences, advantages, and pitfalls compared with digital mammography. *AJR Am J Roentgenol*. 2016; 209(1): 22-229
- [41] Calliste J, Wu G, Laganis PE. Second generation stationary digital breast tomosynthesis system with faster scan time and wider angular span. *Med Phys*. 2017; 44(9): 4482–4495
- [42] Jochelson MS, Pinker K, Dershaw DD. Comparison of screening CEDM and MRI for women at increased risk for breast cancer: A pilot study. *Eur J Radiol*.2017; 97: 37-43
- [43] Conant EF. Clinical implementation of digital breast tomosynthesis. *Radiol Clin North Am*. 2014; 52(3): 499-518
- [44] Benedikt RA, Boatsman JE, Swann CA, Kirkpatrick AD, Toledano AY. Concurrent computer-aided detection improves reading time of digital breast tomosynthesis and maintains interpretation performance in a multireader multicase study. *AJR Am J Roentgenol*.2018;210(3): 685-694

8. ŽIVOTOPIS

Osobni podatci:

- Ime i prezime: Hrvoje Plečko
- Datum rođenja: 20. listopad 1990.
- Mjesto rođenja: Zagreb, Hrvatska
- Radno mjesto: Radiološki tehnolog Odjel za radiološku dijagnostiku, Specijalna bolnica za medicinsku rehabilitaciju Krapinske Toplice

Obrazovanje:

- 1997. – 2005. Osnovna škola Krapinske Toplice, Krapinske Toplice, Hrvatska
- 2005. – 2009. Gimnazija Antuna Gustava Matoša, prirodoslovno-, matematički smjer, Zabok, Hrvatska
- 2009. – 2012. Zdravstveno veleučilište u Zagrebu; Preddiplomski studij, Stručni studij radiološke tehnologije, Zagreb
- 2019.- 2022. Sveučilišni odjel zdravstvenih studija, diplomski sveučilišni studij radiološke tehnologije, Sveučilište u Splitu

Zaposlenje:

- 2012. – 2013. pripravnički staž prvostupnika radiološke tehnologije, Specijalna bolnica za medicinsku rehabilitaciju Krapinske Toplice

- 2014. – 2014. prvostupnik radiološke tehnologije, Specijalna bolnica za medicinsku rehabilitaciju Krapinske Toplice
- 2014 → prvostupnik radiološke tehnologije, Specijalna bolnica za medicinsku rehabilitaciju Krapinske Toplice

Stručna djelatnost

- Skupština HKZR – delegat strukovnog razreda (2015 – 2018.)
- HKZR 1.PV – član (2015. – 2018.)
- HKZR 1.PV – dopredsjednik (2016.)
- Hrvatsko društvo radiološke tehnologije - član

9. PRILOZI

Prilog 1. Popis slika

Slika 1. Anatomija dojke	3
Slika 2. Duktalni karcinom dojke	5
Slika 3. Dobivena MRI snimka s kontrastom boje tijekom koje je dijagnosticiran rak dojke	10
Slika 4. Postupak biopsije čvora sentinela	13
Slika 5. Slika dobivena mamografijom	15
Slika 6. Raspon gustoće dojki, od masnih (lijevo) do ekstremno gustih (desno).....	17
Slika 7. Način snimanja tomosintezom (3D mamografijom)	18
Slika 8. Razlika snimki dobivenih 2D i 3D mamografijom	22

Prilog 2. Popis grafikona

Grafikon 1. Dob ispitanika	28
Grafikon 2. Zadnja menstruacija	29
Grafikon 3. Prikaz rezultata mamografije na broju ispitanika.....	30
Grafikon 4. Prikaz rezultata tomosinteze na broju ispitanika.....	30
Grafikon 5. Korelacija između dobi ispitanika i zadnje menstruacije.....	32

Prilog 3. Popis tablica

Tablica 1. Distribucija pacijentica ovisno o dobi i zadnjoj menstruaciji.....31

Prilog 4. Anketni upitnik

Poštovani,

*Pred Vama je upitnik o socio-demografskim obilježjima i drugi dio upitnika koji podrazumijeva polustrukturirani intervju, koji se odnosi na opće informacije o osobama koje se pripremaju na mamografski pregled sukladno Nacionalnom programu ranog otkrivanja raka dojke, a koje su, nakon klasične mamografije određene i za pregled tomosintezom. Istraživanje se provodi u svrhu pisanja diplomskog rada naziva **Važnost tomosinteze (3D mamografije) u ranom otkrivanju raka dojke - nove spoznaje.***

1. Dobna skupina	
2. Bračno stanje	
3. Stručna sprema	a) Niža ili srednja stručna sprema b) Viša stručna sprema c) Visoka stručna sprema ili magisterij d) Poslijediplomski studij
4. Umirovljenik	a) DA b) NE
5. Sredina u kojoj živite	a) Urbana b) Ruralna

Molim Vas za iskrenost jer je anketa anonimna.

Unaprijed zahvaljujem na suradnji!

1. SOCIO-DEMOGRAFSKA OBILJEŽJA

***Molim Vas da izaberete isključivo jedan točan odgovor.**

2. UPITNIK PREMA NACIONALNOM PROGRAMU RANOG OTKRIVANJA RAKA DOJKE

***Molim Vas da izaberete isključivo jedan točan odgovor, a u određene kvadratiće upišete odgovarajući odgovor.**

1. Visina	
2. Težina	
3. S koliko ste godina dobili prvu menstruaciju?	
4. S koliko ste godina imali zadnju menstruaciju?	
5. Jeste li ikada koristili oralnu kontracepciju?	a) DA b) NE * Koliko dugo?
6. Uzimate li trenutno hormonalnu nadomjesnu terapiju?	a) DA b) NE * Koliko dugo?
7. Jeste li ikada do sada uzimali hormonalnu nadomjesnu terapiju?	a) DA b) NE * Kada ste je prestali koristiti?
8. Broj trudnoća	
9. Broj poroda	
10. Jeste li dojili?	a) DA b) NE *Koliko dugo?
11. Imate li problema s dojkama?	a) DA b) NE
12. S kojom dojkom i kakvih problema?	a) LIJEVOM b) DESNOM c) bol d) iscjedak e) čvor f) drugo* Što?

<p>13. Jeste li ikada imali kakav zahvat na dojkama?</p>	<p>a) NA LIJEVOJ b) NA DESNOJ c) punkcija d) biopsija e) operacija dojke f) drugo* Što?</p>
<p>14. Imate li trenutno protezu (implatant) dojke?</p>	<p>a) Lijeva dojka b) Desna dojka c) Ne nosim</p>
<p>15. Jeste li do sada obavili mamografiju?</p>	<p>a) DA b) NE *Kada?</p>
<p>16. Jeste li u zadnjih godinu dana obavili pregled dojki?</p>	<p>a) DA b) NE *Tko je obavio pregled?</p>
<p>17. Je li u Vašoj obitelji, po ženskoj liniji, bilo raka dojki?</p>	<p>a) DA b) NE *Srodstvo i dob?</p>
<p>18. Bolujete li od nekih bolesti?</p>	<p>a) DA b) NE c) rak vrata maternice d) rak tijela maternice e) rak jajnika f) endometrioza g) rak debelog crijeva h) drugo* što?</p>