

Uloga MR u analizi akutne traume vratne i torakalne kralježnice

Šego, Iva

Master's thesis / Diplomski rad

2020

Degree Grantor / Ustanova koja je dodijelila akademski / stručni stupanj: **University of Split / Sveučilište u Splitu**

Permanent link / Trajna poveznica: <https://um.nsk.hr/um:nbn:hr:176:003511>

Rights / Prava: [In copyright](#) / [Zaštićeno autorskim pravom.](#)

Download date / Datum preuzimanja: **2025-03-14**

Repository / Repozitorij:



Sveučilišni odjel zdravstvenih studija
SVEUČILIŠTE U SPLITU

[Repository of the University Department for Health Studies, University of Split](#)



UNIVERSITY OF SPLIT



DIGITALNI AKADEMSKI ARHIVI I REPOZITORIJI

SVEUČILIŠTE U SPLITU
Podružnica
SVEUČILIŠNI ODJEL ZDRAVSTVENIH STUDIJA
DIPLOMSKI SVEUČILIŠNI STUDIJ
DIPLOMSKI STUDIJ RADIOLOŠKE TEHNOLOGIJE

Iva Šego

**ULOGA MAGNETSKE REZONANCIJE U ANALIZI AKUTNE
TRAUME VRATNE I TORAKALNE KRALJEŽNICE**

Diplomski rad

Split, 2020.

SVEUČILIŠTE U SPLITU
Podružnica
SVEUČILIŠNI ODJEL ZDRAVSTVENIH STUDIJA
DIPLOMSKI SVEUČILIŠNI STUDIJ
DIPLOMSKI STUDIJ RADIOLOŠKE TEHNOLOGIJE

Iva Šego

**ULOGA MAGNETSKE REZONANCIJE U ANALIZI AKUTNE
TRAUME VRATNE I TORAKALNE KRALJEŽNICE / THE
ROLE OF MAGNETIC RESONANCE IMAGING IN
ANALYSIS OF THE ACUTE TRAUMA OF THE CERVICAL
AND THORACIC SPINE**

Diplomski rad/ Master 's Thesis

Mentor:

doc. dr. sc. Sanja Lovrić Kojundžić

Split, 2020.

Zahvala

Svojoj mentorici doc. dr. sc. Sanji Lovrić Kojundžić od sveg srca zahvaljujem na sugestiji teme ovog diplomskog rada, na savjetima kojima me usmjeravala kroz rad te na ukazanom povjerenju i stručnoj pomoći.

Također joj zahvaljujem na dostupnosti i profesionalnom pristupu tijekom studiranja na Sveučilišnom odjelu zdravstvenih studija.

Zahvaljujem se kolegama i kolegicama što su mi vrijeme provedeno na fakultetu uljepšali svojim prisustvom i pomogli da ga uspješno završim.

Posebnu zahvalu dugujem svojoj divnoj obitelji koja je uvijek vjerovala u mene, jer bez njih bi ovo sve bilo neostvarivo. Zbog toga ovaj rad posvećujem njima.

POPIS I OBJAŠNJENJE KRATICA

CT, *computed tomography*; kompjuterizirana tomografija

DWI, *diffusion weighted imaging*; tehnika za prikaz difuzije vode

FA, *flip angle*; kut zakretanja magnetskog polja protona nakon pobude RF pulsom

FOV, *field of view*; veličina polja pregleda

MR, *magnetic resonance*; magnetska rezonancija

MRI, *magnetic resonance imaging*; oslikavanje magnetskom rezonancijom

NEX, *numbers of excitations*; broj pobuda

NMR, *nuclear magnetic resonance*; nuklearna magnetska rezonancija

PD, *proton desity*; mjerenje količine protona u odabranom presjeku

SNR, *signal to noise ratio*; odnos signal-šum

STIR, *sort TI inversion recovery*; IR mjerna sekvenca sa umanjenjem signala masti

TE, *time to echo*; vrijeme od pobude signalom do povratnog signala

TI, *inversion time*; vrijeme od pobude 180 ° pulsa do pobude 90° pulsom.

TR, *time to repeat*; vrijeme ponavljanja

SADRŽAJ

1.UVOD.....	1
2.CILJ RADA.....	2
3.RASPRAVA.....	3
3.1. Anatomija kralježnice.....	3
4.Klasifikacija ozljeda kralježnice.....	6
4.1. Ozljede vratne kralježnice.....	6
4.1.1. Ozljede gornjeg segmenta vratne kralježnice.....	6
4.1.2. Ozljede donjeg segmenta vratne kralježnice.....	10
5. Mehanizam ozljeda kralježnice	14
5.1. Vrste i mehanizmi ozljede ligamenata.....	17
5.2. Akutna traumatska hernija diska.....	18
5.3. Traumatska krvarenja kralježnice	19
5.4. Ozljede kralježnične moždine.....	20
6. Uloga magnetske rezonancije u akutnoj traumi kralježnice.....	23
6.1. Glavne indikacije za MRI pretragu pri sumnji na traumu kralježnice.....	26
7. Artefakti.....	27
8. Priprema pacijenata za MR cervikalne i torakalne kralježnice.....	29
8.1. Magnetska rezonancija cervikalne (vratne) kralježnice	30
8.2. Magnetska rezonancija torakalne (prsne) kralježnice.....	31
9. Kvaliteta prikaza (Image quality).....	31
9.1. Mjerne sekvence u kliničkoj praksi.....	32
10. Prednosti i nedostaci magnetske rezonancije u odnosu na druge radiološke metode.....	36
11. ZAKLJUČAK.....	41
12. SAŽETAK.....	42
13.SUMMARY.....	44
14. LITERATURA.....	46

15. ŽIVOTOPIS.....	49
--------------------	----

1. UVOD

Ozljede vratne kralježnice spadaju u vodeće javnozdravstvene probleme današnjice s visokim postotkom morbiditeta i mortaliteta. Najčešće nastaju pri prometnim nesrećama, a najviše stradavaju mladi ljudi i djeca.(1) Obuhvaćaju širok raspon ozljeda koje nastaju različitim mehanizmima te mogu zahvatiti jednu ili više anatomskih struktura kralježnice, a manifestiraju se kao prijelom, subluksacija ili dislokacija kralježaka, odnosno protruzija diska ili hematoma mekih tkiva. Trauma vratne kralježnice može rezultirati nastankom brojnih komplikacija kod ozljeđenog koje mogu biti opasne po život. (1,2)

Učestalost povreda vratne kralježnice je 1-3% u sklopu craniocerebralne ozljede kod odraslih i 0.5% kod djece. Oko 20-75% fraktura vratne kralježnice su nestabilne i 30-70% su udružene sa povredom kralježnične moždine i neurodeficitom. Kod politraumatiziranih pacijenata u 3-25% slučajeva dolazi do povrede vratne kralježnice tijekom pokušaja stabilizacije pacijenta, transporta i u fazi rane terapije. (2) Obuhvaća sve dobne skupine s najvećom učestalošću od 15. do 35. godine te nakon 65. godine starosti.

Oko 5-10% pacijenata primljenih na odjel hitne pomoći su osobe stradale u prometnim nesrećama te najčešće s kranio-cervikalnom ozljedom. Većina ozljeda nastaje pri prometnim nesrećama (50–70%), padovima (6–10%) te u sklopu kranio-cerebralnih trauma. Trauma vratne kralježnice može zahvatiti bilo koji dio vratne kralježnice, a poznato je da jednu trećinu svih ozljeda čine lezije u području C2 kralješka, a polovinu ozljede u razini C6 -C7 kralježaka. (3)

Budući da kralježnica i kralježnična moždina čine anatomsku cjelinu, primjenom *neuroimaginga* važno je analizirati ne samo traumatske promjene koštanih struktura već i lezije okolnih mekih tkiva (mišića, ligamenata, fascija, iv. diskova) kao i živčanih struktura (kralježnične moždine i spinalnih živaca).

Iako postoji čitav niz suvremenih radioloških metoda koje možemo koristiti u dijagnostici traume kralježnice, konvencionalna radiografija je još uvijek prva metoda prilikom obrade traume. Standardne radiografske snimke izvode se u dvije projekcije (anteroposteriorna i profilna) koje se mogu nadopuniti specijalnim, odnosno ciljanim snimkama (3,4). U analizi cervikalne kralježnice potrebno je proučiti područje kranio-cervikalnog prijelaza, posvećujući pri tom posebnu pažnju C1 i C2 kralješcima. Treba analizirati čitavu cervikalnu kralježnicu, te se snimkama mora zahvatiti područje Th1 i Th2 kralježaka. Analiza torakalne kralježnice podrazumijeva evaluaciju cervikotorakalnog prijelaza (barem od visine C6-C7 kralježaka) a ponekad i torakolumbalni segment (do visine L1-L2 kralješka).(4)

Ozljede cervikalne kralježnice sudjeluju značajno u sveukupnom morbiditetu i mortalitetu od prometnih i drugih nesreća. Teške neurološke ozljede, uključujući potpunu i nepotpunu tetraplegiju, su česta posljedica traume vratne kralježnice i uzrokuju značajne medicinske, financijske i socijalne posljedice (5).

2. CILJ RADA

Cilj rada je upoznati čitatelja s radiološkim metodama koje se koriste u dijagnostici traumatskih ozljeda vratne kralježnice te istaknuti važnost pravovremenog i točnog radiološkog dijagnosticiranja kako bi mogli brzo terapijski intervenirati i time smanjiti morbiditet i mortalitet pacijenata .

U radu su nabrojani najčešći uzroci koji dovode do ozljede kralježnice kao što su prometne nesreće, padovi, kranio-cerebralne traume. Navedena su klinička obilježja ozljeda kralježnice kao što su bol u vratu ili leđima, ograničena pokretljivost te prisutnost neurološkog ispada različite lokalizacije i intenziteta. Navedeno upućuje na iznimnu važnost neurološkog pregleda i procjene stanja

bolesnika kako bi odabrali radiološku pretragu kojom ćemo evaluirati ozbiljnost pojedine traume vratne i torakalne kralježnice.

U radu smo opisali anatomske regije koje su najčešće zahvaćene traumom kao i prednosti i nedostatke pojedinih radioloških metoda u analizi traumatskih lezija.

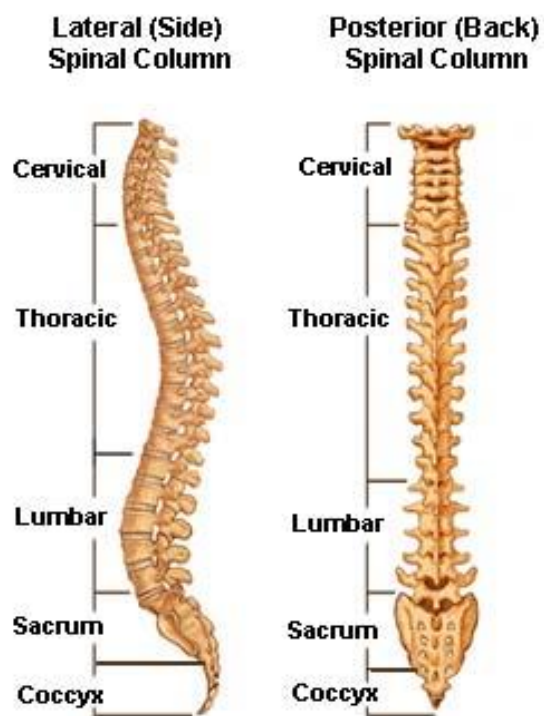
3.RASPRAVA

3.1 Anatomija kralježnice

Kralježnica (lat. *columna vertebralis*) je čvrsta i gipka koštana osovina trupa, središnji dio cijelog skeletnog sustava na koji se vežu ostali dijelovi skeleta. Pruža se posred leđne strane trupa i na kranijalnom dijelu priključuje joj se kostur glave, na grudni dio rebra i prsna kost, a preko njih kostur gornjih udova, dok je lumbalni dio spojen s kosturom donjih udova izgrađujući sa zdjeličnim kostima čvrsti zdjelični obruč (Keros i sur., 1999).

Sastavljena je od 33 do 34 kralješka (*vertebrae*)(Slika 1.) Prema dijelu kralježnice kojem pripadaju, razlikujemo pet skupina kralježaka: vratni kralješci, prsni kralješci, slabinski kralješci, križna kost i trtična kost (6).

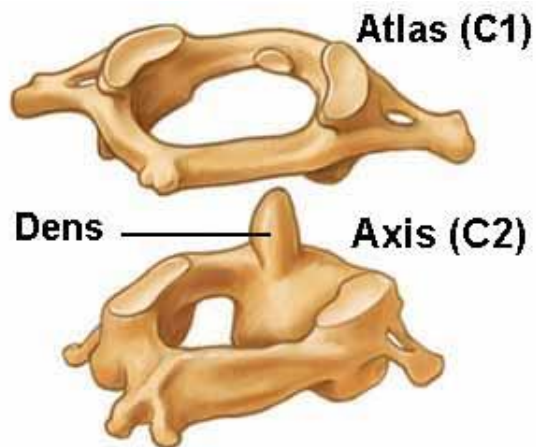
Prva 24 kralješka su odvojena intervertebralnim diskovima, dok ostalih 9 kralježaka sačinjavaju sakralnu i kokcigealnu kost. Intervertebralni disk (lat. *discus intervertebralis*) je malena ovalna pločica između 2 susjedna kralješka. Sastoji se od čvrste ovojnice (lat. *anulus fibrosus*) i elastične sredine (lat. *nucleus pulposus*).(5)



Slika 1. Anatomija kralježnice, pogled sa strane i sprijeda. (Preuzeto s <http://www.spinoteka.hr/articles/anatomija-ki%C4%8Dmenog-stupa.html>)

Vratni kralješci (*vertebrae cervicales*) tvore kostur vrata. Ima ih ukupno sedam i smješteni su između kranija i torakalnih kralježaka. Na poprečnim nastavcima kralježaka imaju poprječne otvore (lat. *foramen transversarium*), kroz koje sa obje strane prolazi vertebralna arterija. Prvi vratni kralježak (*atlas*) prstenasto je oblikovan i sastoji se od dvije lateralne mase te prednjeg i stražnjeg luka (5,6). (Slika 2)

Aksis ili drugi vratni kralježak je najveći i karakterizira ga odontoidni nastavak - dens koji se nalazi u kranijalnom dijelu (Slika 2). Trup aksisa se prema lateralno spaja s dvjema laminama koje straga završavaju trnastim nastavkom te služe kao hvatište za mišiće (lat. *m. rectus major* i *m. obliquus inferior*). (6)



Slika 2. Anatomski prikaz prvog (atlas) i drugog (axis) vratnog kralješka
 (Slika preuzeta s: <http://www.spinoteka.hr/articles/anatomija-ki%C4%8Dmenog-stupa.html>)

Atlanto-aksijalni zglob je važan za rotacijske kretnje vratne kralježnice. Transverzalni ligament je ključan za stabilnost atlanto– aksijalnog zgloba. Proteže se između lukova atlasa držeći odontoidni nastavak uz prednji luk atlasa te križni ligament atlasa koji spaja s prednjim rubom velikog zatiljačnog otvora i stražnjim dijelom tijela atlasa.

Donji vratni kralješci (C3-C7) su slične morfologije: Tijela kralježaka su malog i ovalnog oblika te se povećavaju prema kaudalno. Donja ploha tijela kralježaka je konveksna u koronarnoj, a konkavna u sagitalnoj ravnini, dok je gornja ploha trupa kralježaka konveksna ili ravna u sagitalnoj te konkavna u koronarnoj ravnini stvarajući uncinantne nastavke koji s brazdama u inferolateralnom dijelu tijela kralješka formiraju unkovertebralni ili Luschkin zglob. Pedikli su usmjereni posterolateralno i spajaju se s laminama tvoreći lukove kralježaka (6).

Osnovna je zadaća torakalne kralježnice da održava uspravni stav i podupire trup, glavu i ruke. Torakalni dio kralježnice građen je od dvanaest

kralježaka koji se u stražnjem dijelu spajaju s rebrima. Kako se mehaničko opterećenje duž kralježnice povećava, tako su i kaudalniji masivniji u odnosu na vratne kralješke. (7). Prednji stup kralježnice čine trupovi kralježaka i intervertebralni diskovi, a stražnji stup zglobovi između zglobnih nastavaka. Opseg kretnji kralježnice varira ovisno o dobi, spolu, građi tijela, zanimanju i tjelesnoj aktivnosti. Prsni je dio kralježnice slabo pokretljiv te uključuje kretnje rotacije uz minimalno savijanje i ispružanje. (8)

4. Klasifikacija ozljeda kralježnice

Ozljede kralježnice moguće je klasificirati (9):

- prema stabilnosti ozlijeđenog segmenta dijelimo ih na: stabilne i nestabilne
- prema očuvanosti integriteta kože dijelimo ih na: otvorene i zatvorene
- prema oštećenju živčanih struktura: potpune i nepotpune lezije
- prema mehanizmu nastanka: ekstenzijske, fleksijske, fleksijsko-rotacijske, te nastale vertikalnom kompresijom

4.1. Ozljede vratne kralježnice

Vratna kralježnica se dijeli na gornji segment koji obuhvaća područje od okcipitalne kosti do visine C3 kralješka, te donji dio (segment) koji se proteže od visine C3 kralješka do sedmog cervikalnog kralješka (C7). Cervikalna kralježnica je spojena s kostima lubanje (*cranium*) preko gornjeg zgloba glave tj. atlanto-okcipitalnog zgloba. Prijelomi kralježnice se dijele na prijelome nastale u gornjem i donjem segmentu vratne kralježnice.

Ozljede najčešće nastaju u području cerviko-okcipitalnog spoja i cervikotorakalnog prijelaza.(10) Ubrajamo ih u učestale ozljede koje se javljaju u 2-5 % bolesnika primljenih na odjel hitne pomoći te čine svezkupno 1/3 svih ozljeda kralježnice.

Ozljede vratne kralježnice morfološki možemo podijeliti u tri tipa:

- Kontuzije
- Distrozije – istegnuća, trzajna ozljeda
- Krvarenja

4.1.1. Ozljede gornjeg segmenta kralježnice

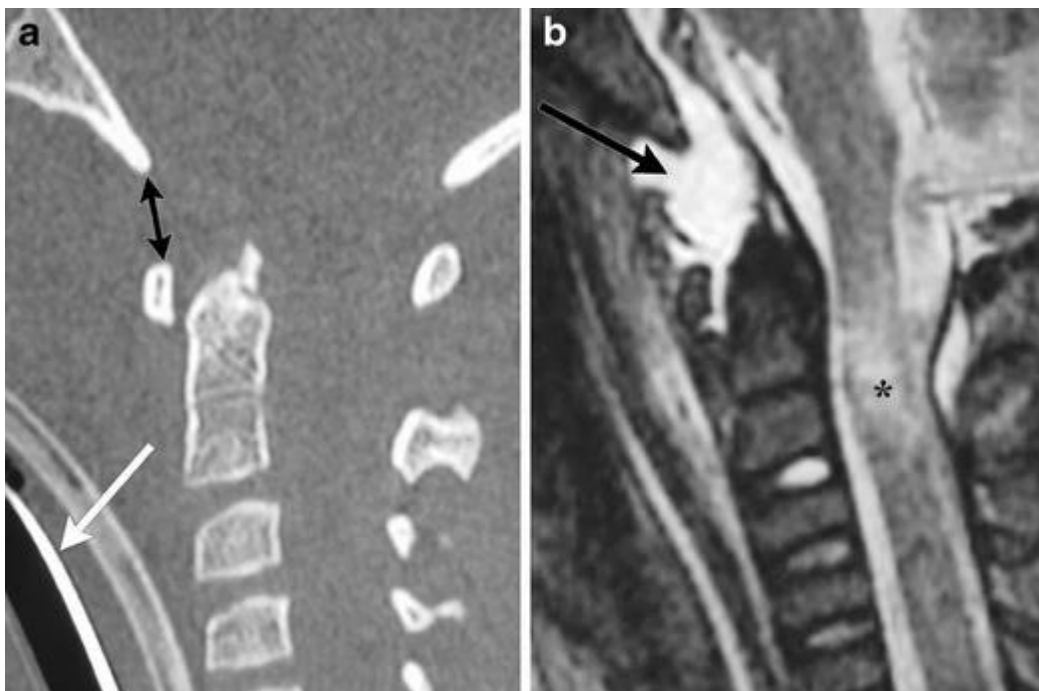
Prijelomi u gornjem segmentu često su međusobno kombinirane lezije C1 i C2 kralješka i pripadajućih ligamenata.

Atlanto-okcipitalna dislokacija

Atlanto-okcipitalna dislokacija spada u vrlo rijetke ozljede, no često je fatalna, zbog utjecaja jake sile prilikom ozljede dolazi do ruptуре ligamenta i dislokacija - te posljedično nastupa smrt. Ova je ozljeda češća u dječjoj populaciji zbog relativno veće mase djetetove glave. Dovodi do ruptуре ligamenta i atlantookcipitalne membrane uz posljedični gubitak stabiliteta kranio-cervikalnog spoja. Vrlo često se javlja u kombinaciji s ozljedama glave/mozga, prijelomima kondila ili densa.(5) Lako se previdi na konvencionalnim snimkama (vertebrogramu), dok se CT-om može prikazati subarahnoidalna hemoragija u području kranio-cervikalnog prijelaza. Kao terapija za ovu vrstu ozljede, preporuča

se imobilizacija segmenta, kako bi se spriječilo sekundarno neurološko oštećenje, vanjskom *halo* fiksacijom ili operacijski fiksacijom.

Smrtni ishod je često trenutačan, nastaje kao posljedica istezanja moždanog debla uslijed čega dolazi do prekida disanja. Preživjeli pacijenti najčešće imaju neurološke probleme koji se javljaju u obliku jednostrane ili obostrane slabosti udova te deficita donjih kranijalnih živaca.



Slika 3. Atlanto-okcipitalno iščašenje kod djeteta nakon pada s visine. (a) Sagitalni presjek MDCT pokazuje povećanu udaljenost između baze i prednjeg luka C1 (crne strelice). Ovom je pacijentu bila potrebna intubacija (bijela strelica) zbog ozljede moždanog debla i vratne moždine. (b) Sagitalna STIR slika drugog djeteta pokazuje povećani T2 signal u skladu s istezanjem i rupturom ligamenata (crna strelica) te lezijom gornjeg dijela vratne kralježnice uslijed istegnuća (crna zvjezdica).

Preuzeto s: Journal of the Korean Fracture Society; Lower Cervical Spine Injury.

Atlanto-aksijalna dislokacija

Javlja se rijede, najčešće u vidu izolirane ozljede u slučajevima puknuća stražnjeg poprečnog ligamenta. Često se javlja kod starijih bolesnika i bolesnika sa reumatoidnim artritismom. Po traumatskoj osnovi možemo je podijeliti na: prednju, stražnju, lateralnu i rotatornu subluksaciju.

Postoje tri mehanizma koja dovode do atlanto – aksijalnog pomaka:

- Fleksija – ekstenzija
- Razvlačenje
- Rotacija

Navedeni pomaci mogu se javiti udruženi s prijelomima, neurološkim deficitom ili ozljedom vertebralne arterije. Za određivanje pomaka densa mjeri se "atlas-dens udaljenost" koja predstavlja udaljenost od stražnjeg ruba prednjeg luka atlasa do prednjeg ruba densa aksisa.

Prijelomi prvog vratnog kralješka (atlas)

Čine oko 1 – 2% svih fraktura, te 3 - 13% cervikalnih fraktura. Vrlo često se javlja kombinacija prijeloma C1 i C2 kralježaka. Ovu skupinu prijeloma možemo podijeliti na četiri tipa: fraktura stražnjeg luka, fraktura prednjeg i stražnjeg luka na dva mjesta – Jeffersonova fraktura (eng. *burst fracture*), fraktura prednjeg luka, fraktura transverzalnog nastavka, te kominutivna fraktura

lateralnih masa. Liječenje se započinje vanjskom imobilizacijom (halo ili Minerva) u periodu od 10–12 tjedana.

Prijelomi drugog vratnog kralješka (aksisa)

Ova skupina prijeloma sudjeluje s 20% učestalošću javljanja u svim prijelomima vratne kralježnice u odraslih, dok su u dječijoj dobi ove vrste prijeloma prisutne do tri puta više. U osnovi to su hiperekstenzijski prijelomi, združeni su s nekom varijantom atlanto-aksijalne lezije u više od 60% slučajeva (1,11). Najčešći prijelomi aksisa su prijelom nastavka (densa aksisa) i traumatska spondilolisteza C2 (lat. *pediculus* – hangman’s fracture). Smatraju se stabilnim prijelomima.

4.1.2. Ozljeđe donjeg segmenta vratne kralježnice

Češći su prijelomi vratne kralježnice koji nastaju u donjem segmentu (oko 80%) i to najviše u području C5 – C6 kralješka, dok je C5 kralježak u ovom slučaju najčešće zahvaćen. Pri ozljeđivanju mogu nastati različiti prijelomi ovisno o snazi, vektoru i srazu sile prema ciljnom segmentu kralježnice, te o poziciji vratne kralježnice u momentu ozljeđivanja, tj. kako stoji u fiziološkoj poziciji, je li rotirana ili flektirana u stranu (1). Ozljeđa donjeg dijela vratne kralježnice je nestabilna ako postoji pomak ozlijeđenog dijela prema ventralno ili dorzalno $>3,5$ mm, ili je angulacija ozlijeđenog dijela prema zdravome $> 11^\circ$ (12).

Max Abei i suradnici su modificirali, a Blauth doradio, podjelu prema AO/ASIF shemi.

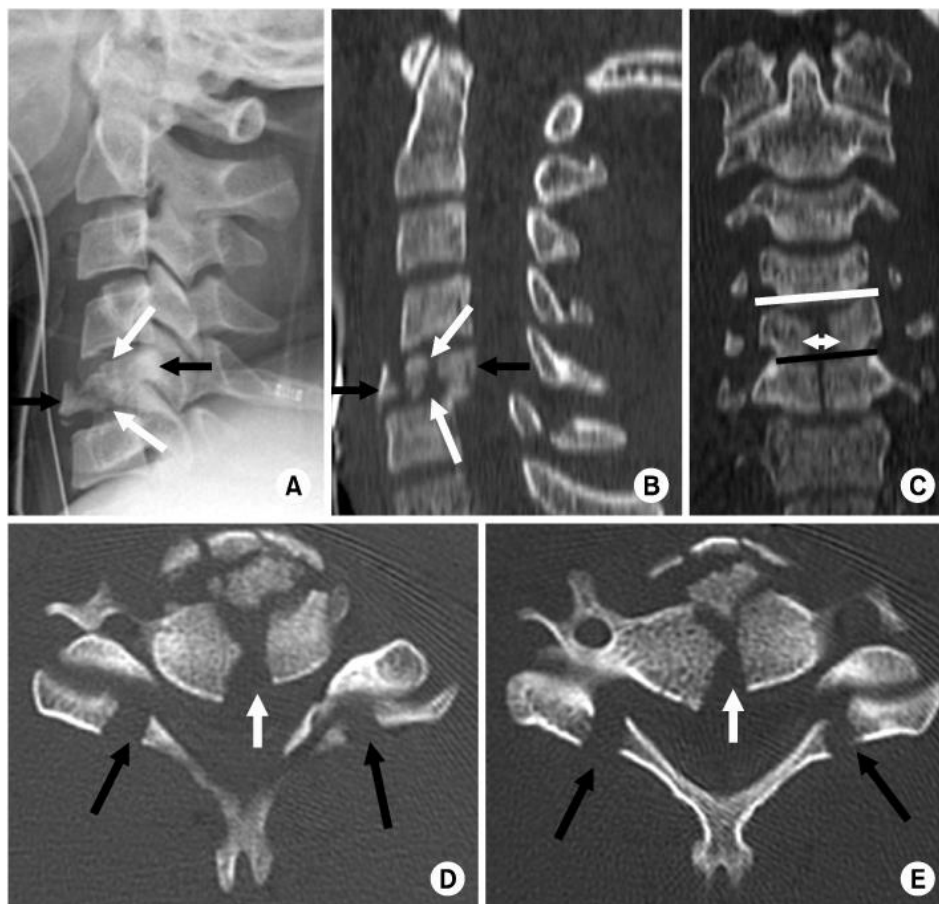
Podjela počinje podjelom u tri osnovne grupe A, B, C (13):

Tip A, kompresijske ozljede, ozljede prednjih elemenata uzrokovane kompresijskom silom.

Tip B, distrakcijske ozljede, ozljede prednjih i stražnjih elemenata uzrokovane distrakcijskom silom.

Tip C, rotacijske ozljede, ozljede prednjih i stražnjih elemenata uzrokovane rotacijskom silom

Prvi tip ozljede liječi se konzervativno, a preostala dva su nestabilni prijelomi i tretiraju se operativno.



Slika 4. Kompresijska ozljeda tipa A (*burst fracture*)

Preuzeto s: Journal of the Korean Fracture Society; Lower Cervical Spine Injury.

Na slici A, profilnoj snimci cervikalne kralježnice i multiplanarnoj rekonstrukciji (slika B), vidimo prijelom kralješka s prednjim i stražnjim pomicanjem fragmenata kralješka. Na koronarnoj multiplanarnoj CT rekonstrukciji (slika C) prikazuju se vertikalne frakturane linije koje se protežu kroz srednji dio trupa kralješkaka C5 i C6 s proširenjem i sužavanjem susjednih intervertebralnih zglobova usljed bočnog pomicanja fragmenata. Slika D i E prikazuju aksijalne CT presjeke na kojima uočavamo sitne prijelome tijela kralježaka s dislokacijom fragmenata u kralježnički kanal te obostrane prijelome na spojevima lamina i zglobnih masa.

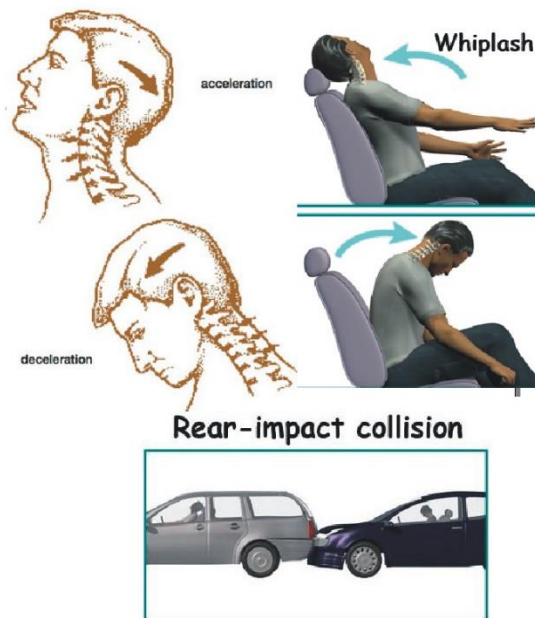
Trzajna ozljeda vratne kralježnice (Whiplash injury)

Naziv whiplash ozljeda (engl. *Whiplash injury*) je složenica, nastala od engleskih riječi *whip* (što znači, naglo udariti), *lash* (bič) i *injury* (ozljeda, nezgoda), a u slobodnom prijevodu znači "kao bičem ošinuto", ili "nagli trzaj glave poput trzaja biča". Izraz *trzajna ozljeda* vratne kralježnice opisuje mehanizam nastanka ozljede koji nastaje uslijed djelovanja mehaničke sile najčešće pri prometnih nezgodama (9).

Ova ozljeda nastaje pri udaru u vozilo ozljeđenoga sa stražnje strane, u trenutku kada ono bude snažno odbačeno prema naprijed. Glava tada zaostaje do krajnje retrofleksije (hiperekstenzijska kretnja), a potom krene prema naprijed (Slika 5). Ukoliko vozilo naglo zastane, glava se zaustavi u hiperfleksiji (13). Tada prvo dolazi do istezanja prednjih dijelova vrata (m. stcm), a potom i stražnjih dijelova (mišića) vrata. Klinička slika je vezana uz istegnuće mišića vrata (lat. *distensio muscullorum colli*) ili zglobnih čahura i ligamenata (Tablica 1). Zračni jastuk u automobilu, koji se aktivira u trenutku sudara, djeluje zaštitno i smanjuje postotak trzajnih ozljeda vrata. Iako se veliki dio ljudi oporavi relativno brzo,

pojedinci razviju upalno kronično stanje koje rezultira bolovima i nemogućnošću obavljanja svakodnevnih aktivnosti (13,14). Simptome ove ozljede smanjujemo mirovanjem, protuupalnim lijekovima, prilagođavanjem aktivnosti svakodnevnog života i fizikalnim terapijama.

Od ostalih uzroka možemo nabrojati borilačke sportove, skokovi na glavu, spavanje u neuobičajenim položajima, podizanje ili guranje teških predmeta i ponavljajući pokreti glave i vrata.



Slika 5. Whiplash injury; Preuzeto s: <http://www.scipion.hr/cd/120/trzajna-ozljeda-vrata-scipion-centar-za-fizioterapiju-i-fitness-rijeka-scipion>

Tablica 1. Prikaz oštećenja vratne kralježnice prilikom trzajne ozljede

STUPANJ OZLJEDE	KARAKTERISTIKE
0. stupanj	Samo anamnestički podaci o mogućoj ozljedi, klinički uredan nalaz
I. stupanj	Ukočen i/ili bolan vrat, bez kliničkih znakova ozljede, nema spazma
II. stupanj	Ukočen i/ili bolan vrat, spazam PVM, neke kretnje su ograničene
III. stupanj	II + neurološki ispadi, blaže psihičke smetnje
IV. stupanj	III + neuroradiološka nestabilnost ili prijelom

5. Mehanizam ozljeda kralježnice

Ozljede kralježnice i kralježnične moždine predstavljaju skupinu najtežih ozljeda u traumatologiji. Prilikom pregleda ozlijeđene osobe javljaju se brojni simptomi kao što su: gubitak funkcije kretanja, bol u leđima, gubitak ravnoteže, gubitak kontrole sfinktera i teškoće s disanjem (13). Ukoliko postoji sumnja na mogućnost ozljede kralježnice, politraumatiziranog pacijenta je potrebno zbrinuti na način kao da je zadobio ozljedu kralježnice, sve dok se ona ne isključi.

Najčešće vektorske sile koje uzrokuju ozljedu kralježnice su (4):

Aksijalna sila – djeluje na kralježnicu po aksijalnoj osi u smjeru kompresije ili razdvajanja kralježaka. Sila kompresije posljedično uzrokuje djelomična ili potpuna prsnuća kralješka (eng. burst; višekomadne, kominutivne frakture) Ukoliko je sila djelovanja pomaknuta više prema naprijed doći će do kompresijskog prijeloma samo trupa kralješka, a stražnji elementi (stražnja kolumna) ostaju neozljeđeni.

Fleksijsko-kompresijska sila – označava silu koja uzrokuje puknuća stražnjeg longitudinalnog ligamenta, pomaka ulomaka stražnjeg dijela trupa kralješka prema spinalnom kanalu, s posljedičnom ozljedom kralježnične moždine (eng. tear-drop fracture).

Fleksijsko-distrakcijska sila – dovodi do oštećenja stražnjih ligamentarnih i koštanih dijelova kralježnice. Uslijed razdvajanja spinoznih i transverzalnih nastavaka, lamina i pedinkla nastaje tzv. eng. *Chance* fraktura koja je često praćena s ozljedama abdominalnih organa.

Hiperekstenzijska sila – dovodi do rupture prednjeg ligamenta i prednjih dijelova intervertebralnog diska. Može uzrokovati i kompresijska oštećenja stražnjih dijelova kralježnice (lamina i spinozni nastavci).

Rotacijske ozljede su kombinacija koju čini kompresija s fleksijsko-distrakcijskim mehanizmom uz djelovanje rotacijske sile. Rotacijske ozljede ubrajamo u nestabilne prijelome.

Na temelju biomehaničkih studija, vratna kralježnica se može podijeliti u tri vertikalna paralelna stupa (prednji, srednji i stražnji stup) u skladu s Denisovom klasifikacijom procjene stabilnosti (4,5). Kod analize traume kralježnice i određivanja ozbiljnosti ozljede te procjene stabilnosti, koristimo se konceptom tri kolumne kralježnice. Nestabilnost vratne kralježnice nastaje uslijed prekida dviju od tri kolumne, bez obzira na moguće postojanje neurološkog deficita (4).

PREDNJA KOLUMNA:

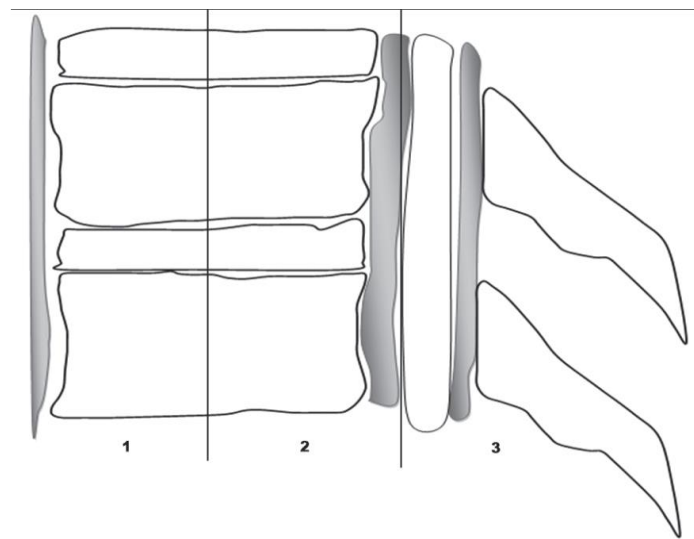
1. prednji dio trupa kralješka,
2. prednji longitudinalni ligament,
3. prednji dio fibroznog prstena.

SREDNJA KOLUMNA:

1. stražnja polovina trupa kralješka,
2. stražnji dio fibroznog prstena,
3. stražnji longitudinalni ligament.

STRAŽNJA KOLUMNA:

1. koštani elementi iza trupa kralješka,
2. kapsularni, interlaminarni, interspinozni i supraspinozni ligament



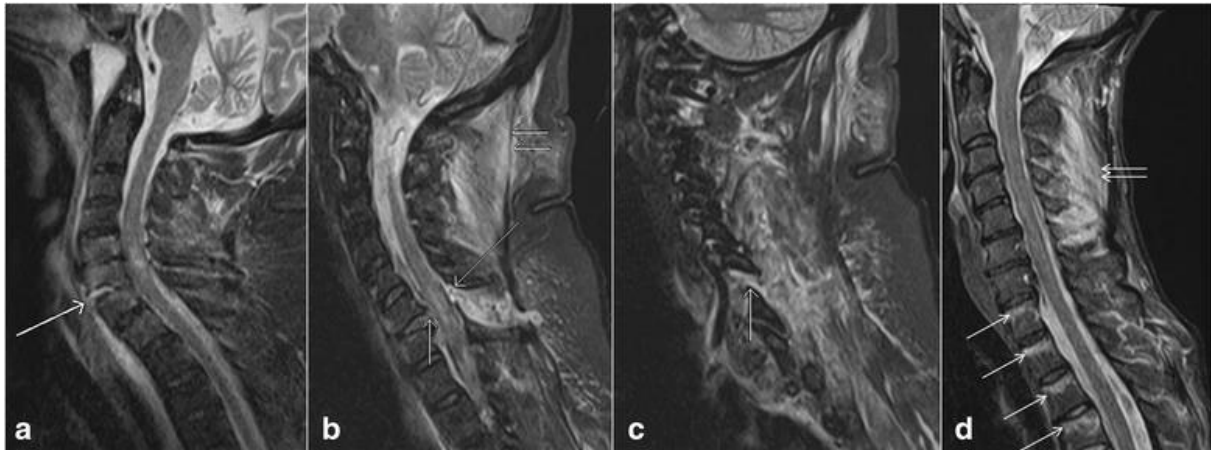
Slika 6. Crtež kralježnice, profilna projekcija; 1-prednja kolumna, 2-srednja kolumna, 3-stražnja kolumna; Preuzeto: S. Janković, N. Bešenski, Klinička neuroradiologija kralježnice i kralježnične moždine, Medicinska naklada, Zagreb, 2013. (4).

Ukoliko su standardni rentgenogrami učinjeni na zadovoljavajući način, možemo analizirati pojedinačno svaku od tri navedene kolumne. Obzirom na smjer i učinak djelovanja vektorskih sila, ozljede su grupirane i prema tome je učinjena njihova klasifikacija (4). Kada su dvije od navedenih kolumna zahvaćene ozljedom, bilo da je riječ o prijelomu kostiju ili rupturi ligamenata, kralježnica je „nestabilna“.

5.1. Vrste i mehanizmi ozljede ligamenata

Ligamenti imaju zadaću da održavaju fiziološku stabilnost svih segmenata kralježnice pod utjecajem fiziološkog opterećenja. Ligamenti se na MR slikama prikazuju kao pravilne linije hipointenziteta signala(16). Vrste ligamentnih ozljeda su uvjetovane mehanizmom nastanka traume. Rupture ligamenata dijelimo na djelomične ili potpune. Djelomične rupture ligamenata prikazuju se kao područja visokog intenziteta signala na STIR slikama povezanim s edemom i krvarenjem (Slika 7).

Potpune rupture vide se kao prekid kontinuiteta ligamentarnih vlakana unutar kojeg se prikazuje hiperintenzivni signal na STIR sekvenci uvjetovan edemom i krvarenjem.(17)



Slika 7. Sagitalni prikazi STIR sekvencom: vidljiv je a) potpuni prekid kontinuiteta prednjeg uzdužnog ligamenta (bijela strelica), b) potpuni prekid kontinuiteta stražnjeg uzdužnog ligamenta (kratka jednostruka strelica) i ruptura žutih ligamenata (duga strelica), c) fasetna kapsularna ozljeda(strelica), d) vidljiva ruptura nuchalnih ligamenata (kratke dvostruke strelice) i kontuzija trupova torakalnih kralježaka (duge strelice).

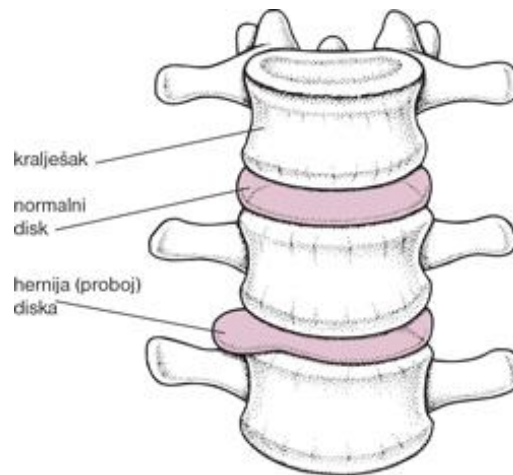
Preuzeto:

https://translate.googleusercontent.com/translate_c?depth=1&hl=hr&prev=search&pto=aue&rurl=translate.google.com&sl=en&sp=nmt4&u=https://bmcmusculoskeletdisord.biomedcentral.com/articles/10.1186/s12891-016-1169-6/figures/3&usg=ALkJrh3ZvrI_1KJmS_9III3yQ6fjUJVoA

5.2. Akutna traumatska hernija diska

Normalni, zdravi disk ima zadebljani i čvrst vanjski omotač (*annulus fibrosus*) građen od slojeva vrlo čvrstih kolagenih niti. Unutar tog omotača nalazi se mekši središnji dio (*nucleus pulposus*), sačinjen od gelatinoznog materijala s elastičnim svojstvima, što omogućuje disku da bude bikonveksan i postojan (18).

Ako disk izgubi takva svojstva, na primjer, nakon ozljede ili degeneracijom, unutarnji dio diska se može izbočiti ili popucati kroz fibrozni anulus-hernija diska(19). (Slika 8)



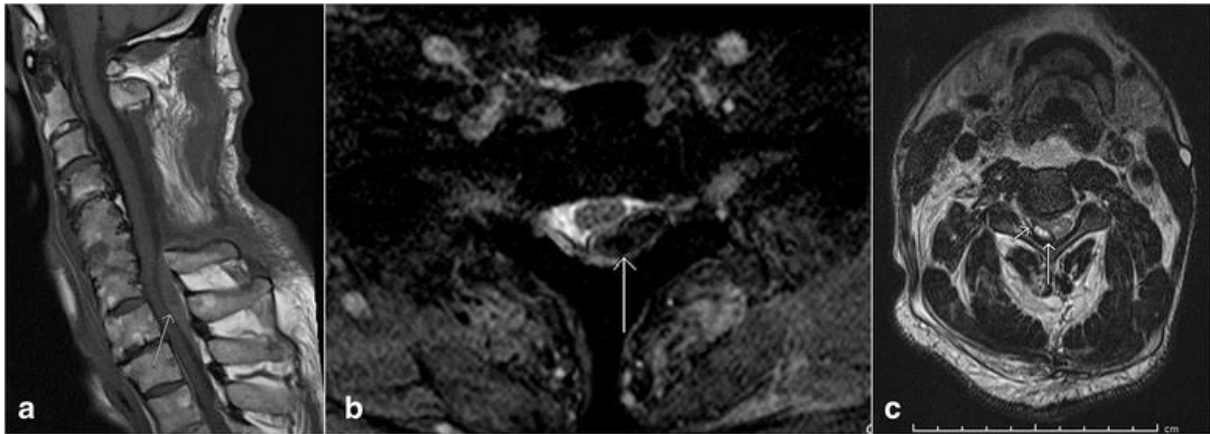
Slika 8. Hernija diska

Traumatske hernije diska se povezuju s dislokacijama prijeloma kralježaka i hiperekstenzijom ozljeda kralježnice (17). Magnetska rezonancija bolje od prikazuje traumatsku hernijaciju pri procjeni hernija traumatskih intervertebralnih diskova od kompjuterizirane tomografije zbog izvrsnog kontrasta između diska, tijela kralježaka i cerebrospinalnog likvora (17,18).

5.3. Traumatska krvarenja kralježnice

Epiduralni hematom je najčešća vrsta krvarenja u bolesnika s traumom kralježnice, dok su subduralni hematomi i subarahnoidno krvarenje vrlo rijetki. Kao posljedica traume uzrokovane epiduralnim krvarenjem duralnim suženjem, javljaju se pseudomeningokele i kolekcije epiduralne tekućine (17). Iako se CT–

om mogu prikazati različite vrste hematoma u kralježničnom kanalu, zbog artefakata koji „otvrdnjuju” zrake na CT-u i bolje razlučivosti kontrasta unutar mekih tkiva, magnetska rezonancija je metoda izbora za snimanje (Slika 9).



Slika 9 :a) Sagitalna T1 mjerena slika, b) aksijalni gradient eho (GRE) slika (b) pokazuju prisutnost epiduralnog hematoma (strelice), aksijalna T2 mjerena slika prikazuje subduralni hematoma (duga strelica) koji seže duboko do dure (kratka strelica)

Preuzeto s: Utz M, Khan S , O'Connor D, Meyers S: MDCT and MRI evaluation of cervical spine trauma

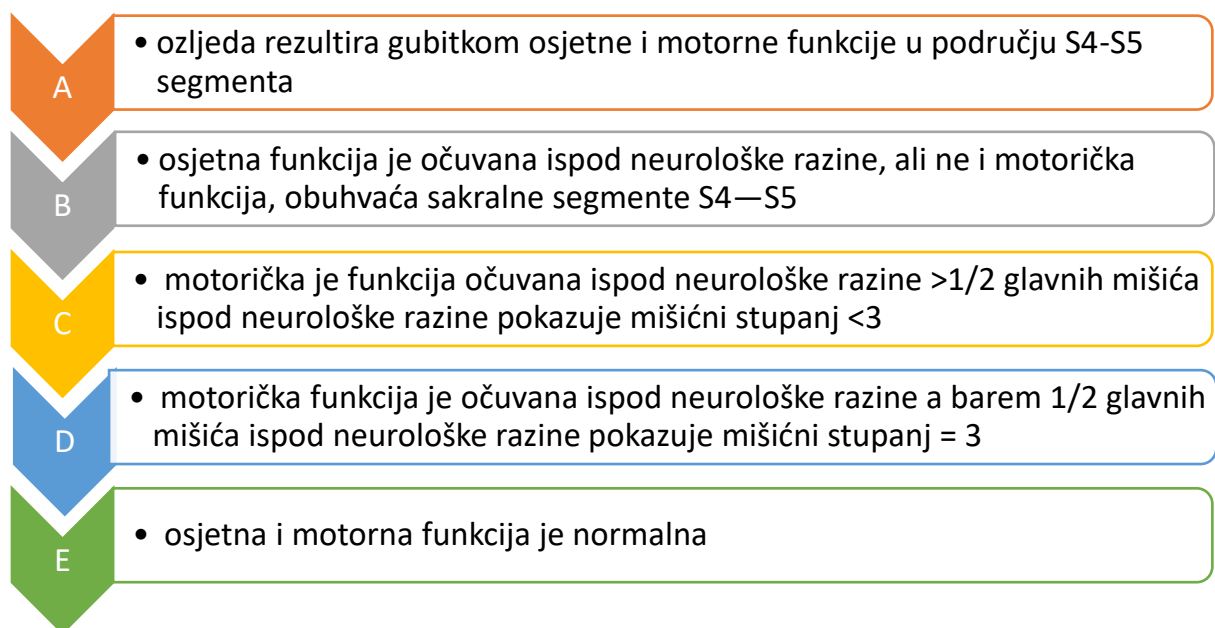
5.4. Ozljede kralježnične moždine

Spinalne ozljede ili ozljede kralježnične moždine predstavljaju skupinu kompleksnih ozljeda koje djelomično ili potpuno ometaju komunikaciju središnjeg živčanog sustava s perifernim dijelovima tijela. Kralježnična moždina (*medulla spinalis*) predstavlja snop živčanih vlakana koji se proteže kroz kralježnički kanal i doseže do intervertebralne ploče koja razdvaja prvi i drugi slabinski kralježak. Sastoji se od 31 segmenta iz kojih izlazi po jedan par moždanih živaca (4). U središtu je kanal kralježnične moždine (*canalis spinalis*) koji je ispunjen likvorom. U kralježničnoj moždini površinski je smještena bijela

tvar (*supstantia alba*) dok se siva tvar (*supstantia grisea*) nalazi dubinski i na presjeku oblikuje tvorbu sličnu leptiru (6).

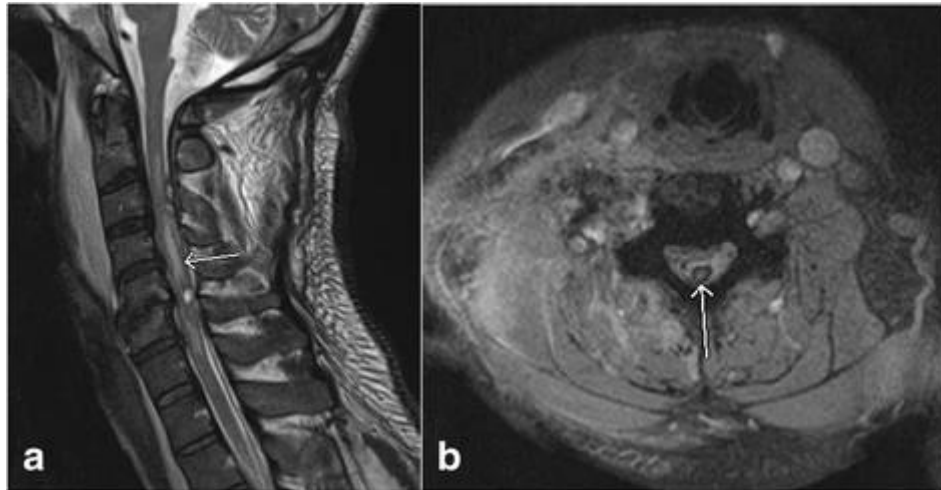
Ozljede kralježnične moždine dijelimo na traumatske i netraumatske. Traumatska ozljeda se javlja nakon iznenadnog udarca koji može rezultirati lomovima, nagnječenjem ili iskakanjem jednog ili više kralježaka, dok su netraumatske ozljede posljedica upala, artritisa, raka i degeneracije diska kralježnice. Ozljede kralježnične moždine nastaju djelovanjem fizičke sile koja oštećuje kralješke, ligamente ili diskove kralježnice uzrokujući nagnječenje, ili razdor tkiva moždine, te kod penetrirajućih ozljeda moždine (npr. metkom ili nožem). Takve ozljede mogu dovesti i do oštećenja žila što posljedično vodi do ishemije ili hematoma.

Stupanj oštećenja određuje se ljestvicom potpunosti neurološkog oštećenja, prema američkoj udruzi za oštećenje kralježnice (American Spinal Injury Association). Navedena ljestvica klasificira spinalnu ozljedu u 5 kategorija, od A do E (20).



Slika 10. Klasifikacija spinalne ozljede prema ASIS-u.

Na MR pregledu možemo uočiti izraženiji hiperintenzivni T2 signal koji upućuje na edem kralježnične moždine, hipointenzivni signal koji na GRE snimkama najbolje prikazuje krvarenje te prikaz edema i krvarenja (Slika 11).



Slika 11. Sagitalna T2 sekvenca prikazuje prisutnost hemoragijske kontuzije (strelica, a), aksijalna GRE snimka prikazuje artefakt susceptibilnosti (b)

Preuzeto s: Role of magnetic resonance imaging in acute spinal trauma: a pictorial review

Pojedine ozljede kralježnične moždine mogu dovesti do djelomičnog gubitka motorike i osjeta koji, ovisno o etiologiji gubitak može biti trajan ili prolazan (21). Gubitak funkcije usljed kontuzije može biti privremen ili trajan kao posljedica izraženije kontuzije ili laceracije. Kontuzija ponekad može dovesti do edema koji izaziva potpunu neurološku disfunkciju nalik onoj kod potpunog presijecanja moždine. Simptomi se povlače kroz jedan do nekoliko dana.

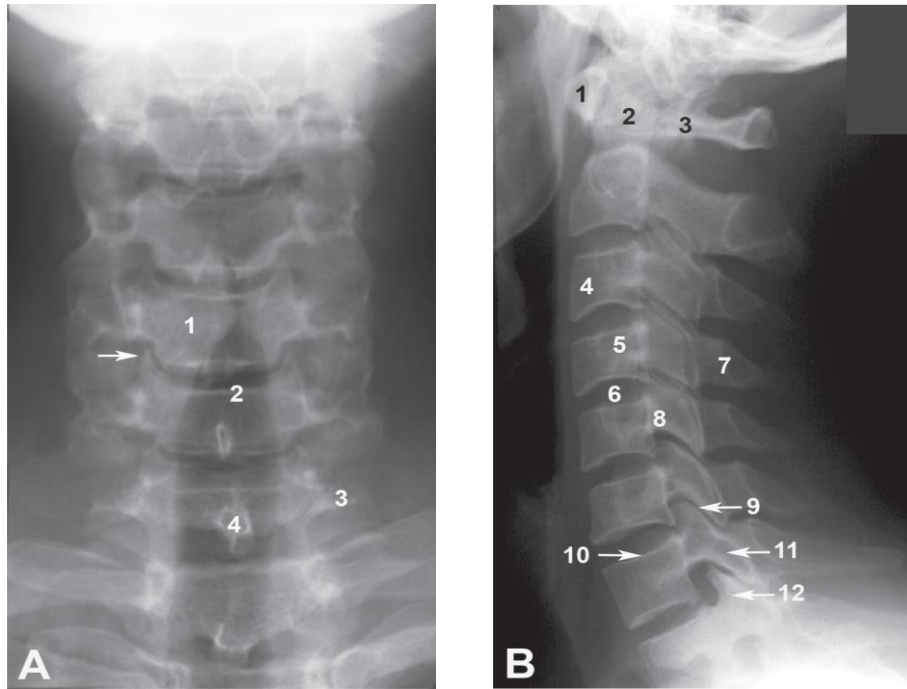
Krvarenja unutar kralježnične moždine (hematomijelija) javljaju se uslijed traume i ograničeno je na sivu tvar u vratnom dijelu i uzrokuje oštećenja perifernog živčanog sustava u vidu mišićne slabosti i propadanja, fascikulacija i oslabljenih refleksa u rukama, koji su obično trajni.

6. Uloga magnetske rezonancije u akutnoj traumi kralježnice

Snimanje magnetskom rezonancijom (MR) igra sve značajniju ulogu u pacijenata s traumatskim ozljedama kralježnice zbog velike osjetljivosti za otkrivanje akutnih ozljeda mekog tkiva i kraljezničke moždine.(20)

MR igra ključnu ulogu u dijagnozi akutne traume kralježnice i pomaže u postavljanju dijagnoze, brzom i preciznom liječenju u ovih bolesnika. Traume kralježnice i leđne moždine ubrajamo u ozbiljne ozljede, potencijalno opasne po život. Kompjutorizirana tomografija (CT) i magnetska rezonancija (MRI) glavni su modaliteti snimanja za analizu traumatske ozljede kralježnice, posebno za utvrđivanje točnog mjesta ozljede i procjenu stabilnosti kralježnice.

Konvencionalna radiografija i kompjuterizirana tomografija (CT) predstavljaju početne modalitete snimanja koji se koriste u većini slučajeva za dijagnosticiranje velikog broja ozljeda kralježnice. Na konvencionalnim snimkama analiziramo izgled kralježnice obraćajući pozornost na prisutnost ili odsutnost fiziološke lordoze cervikalne kralježnice (Slika 12), blagu fiziološku kifožu te moguću skoliozu torakalne kralježnice. Radiografske snimke vratne kralježnice otkrivaju samo 60% do 80% prijeloma, čak i kad se dobiju sva tri prikaza. Poslije pregleda oblika kralježnice, tj. konfiguracije koja se prvo procjenjuje s lateralnih snimki, pristupa se analizi trupova kralježaka, obraćajući pozornost na mineralizaciju, oblik i strukturu te visinu trupova kralježaka (20). Pri tome treba analizirati pokrovne plohe, epifizne ploče u djece te širinu intervertebralnih prostora, tj. intervertebralnih diskova što se optimalno analizira na lateralnim snimkama (1,20).

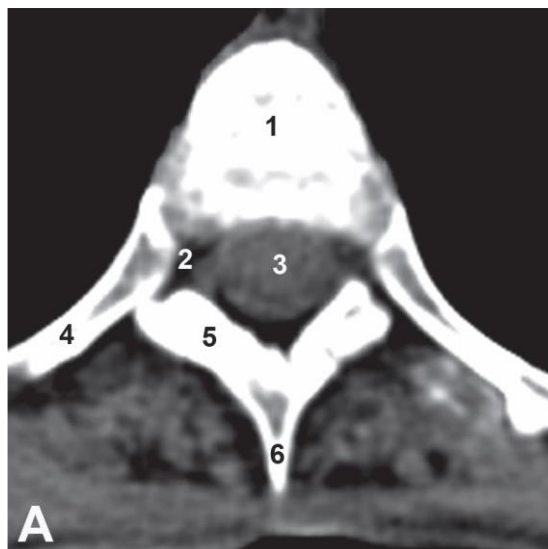


Slika 12. Rentgenska snimka cervikalne kralježnice; (a) AP-projeksija – 1–trup kralješka, 2–dušnik, 3–transverzalni nastavak, 4–spinozni nastavak, strjelica-processus uncinatus; (B) lateralna projekcija – 1 – prednji luk alasa, 2 – dens aksisa, 3 – stražnji luk atlasa, 4 – trup C3 kralješka, 5 – transverzalni nastavak, 6– intervertebralni prostor, 7 – spinozni nastavak C4 kralješka, 8 – pedikul, 9– zigapofizealni zglob, 10–gornjapokrovnna ploha C7 kralješka, 11 – gornji zglobni nastavak, 12–donji zglobni nastavak. (4)

Preuzeto: Janković, S.; Bešenski, N.: Klinička neuroradiologija kralježnice i kralježnične moždine, Medicinska naklada, Zagreb, 2013.

Kompjuterizirana tomografija je prva metoda koja je omogućila uvid u unutrašnjost tijela, odnosno strukture tijela koje su bile na klasičnim rendgenskim snimkama superponirane.(20) Prednosti CT - pregleda pred konvencionalnom rentgenskom snimkom su velike, osobito u slučajevima traume bolesnika bez neurološkog ispada (ukoliko ispad postoji apsolutno je indiciran hitan MR - pregled), pri procjeni osteoporoze, osteolize te stenoze spinalnog kanala (4,20). Kompjuterizirana tomografija je metoda izbora za hitno snimanje politraumatiziranih pacijenata, jer je brza, ima veću osjetljivost i specifičnost za procjenu ozljede vratne kralježnice od radiograma, otkrivajući 97% do 100% prijeloma. Lako se izvodi i optimalno ocrtava koštanu anatomiju i prijelome. Multiplanarne rekonstrukcije submilimetarskih aksijalnih akvizicija mogu se

izvesti na svim segmentima kralježnice (32). Nadalje, CT snimke su idealne za procjenu kalcifikacija, analizu lamine te zglobnih ploha na aksijalnim presjecima, što nije moguće na konvencionalnim rentgenskim snimkama (Slika 13). Kompjutorizirana tomografija (CT) kralježnice je vrlo korisna pretraga u specifičnim situacijama, posebno kod pacijenata s mineraliziranim ekstruzijama diska, vertebralnim tumorima ili cervikalnom spondilomijelopatijom. Iako se CT smatra adekvatnom pretragom za određivanje stabilnih i nestabilnih ozljeda kralježnice, MRI pruža dodatnu pomoć u dijagnostici zbog svoje sposobnosti da bolje dijagnosticira ligamentarne ozljede, krvarenja te lezije kralježnične moždine u usporedbi s CT-om.(20)



Slika 13. MSCT torakalne kralježnice; (A) »prozor za meka tkiva«, aksijalni presjek – 1 – trup kralješka, 2 – intervertebralni prostor, 3 – kralježnična moždina, 4 – rebro, 5 – lamina, 6 – spinozni nastavak;

Preuzeto s : Janković, S.; Bešenski, N.: Klinička neuroradiologija kralježnice i kralježnične moždine, Medicinska naklada, Zagreb, 2013.

Magnetska rezonancija (MR) je najučinkovitija metoda prikaza cijele kralježnice i kralježnične moždine. Magnetska rezonancija je neionizirajuća slikovna metoda kojom se dobivaju tomografski presjeci ljudskoga tijela u visokoj

rezoluciji. Visoka kvaliteta dijagnostičkih informacija koju daje MR napravila je ovu pretragu standardnim postupkom u algoritmu slikovnih dijagnostičkih metoda kod čitavog niza patoloških procesa. Brzi razvoj ove tehnologije značajno je skratio vrijeme trajanja pretrage (20,21). To je rezultiralo sve širim indikacijama za MR pretragu, te se ova metoda danas, osim u dijagnostici bolesti mozga i kralježnične moždine, primjenjuje i u dijagnostici drugih bolesti. Pacijenti s ozljedom kralježnice zahtijevaju dodatan nadzor pri snimanju magnetskom rezonancijom obzirom na način transporta pacijenta na snimanje, postavljanje različitih uređaja za održavanje života i praćenje, kao i odabir pulsnih sekvenci i zavojnica koje ćemo koristiti u toku pretrage.

6.1. Glavne indikacije za pretragu MRI pri sumnji na traumatu kralježnice uključuju:

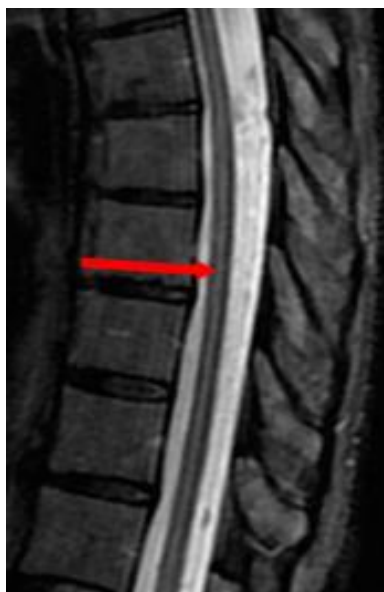1. Nalazi radiografskih i / ili CT pretraga koji sugeriraju ozljedu ligamenta, kao što su prevertebralni hematom, spondilolisteza, asimetrično širenje intervertebralnih prostora
2. Epiduralni hematom ili dokazana hernija diska
3. Analiza leđne moždine u bolesnika s poremećenim neurološkim statusom.
4. Isključenje klinički sumnjive ozljede ligamenata
5. Utvrđivanje stabilnosti cervikalne kralježnice radi procjene i potrebe za okovratnikom
6. Razlikovanje hemoragičnih i nehemoragičnih ozljeda leđne moždine (20)

7. Artefakti

Kao i kod drugih metoda oslikavanja, i MR slike mogu biti dijagnostički umanjene kvalitete zbog artefakata. Artefakt je nešto što se vidi na slici, struktura koja nije normalno prisutna, nego nastaje kao posljedica dijagnostičke procedure i na taj način bitno umanjuje kvalitetu dobivene slike. Tako artefakti prilikom snimanja MR uređajem rezultiraju iz složenog međudjelovanja suvremenih podsustava te nastaju kao rezultat lošeg rada hardvera ili softvera uređaja, posljedice utjecaja okoline ili bioloških procesa unutar samog tijela. Stoga je vrlo važno prepoznati artefakte, njihove uzroke te ih kompenzirati ako je moguće ili svesti na najmanju moguću mjeru. Artefakti u MR oslikavanju su brojni, pa bi se načelno mogli podijeliti na sljedeći način (22).

Artefakti kretanja (engl. *motion artifacts*) uzrokovani su disanjem, kucanjem srca, a mogu nastati i prilikom snimanja ukoliko je pacijent nemiran. Rezultira nastajanjem „slika duhova“ (engl. *ghost images*). Mogu se ukloniti postavljanjem saturacijskih traka (engl. *saturation band*), imobilizacijom pacijenta, u pripremi pacijenta objašnjavanjem načina kako disati i smiriti rad srca (23).

Artefakti odsijecanja (engl. *truncation artifacts*, Gibbsov fenomen-Slika. 14) mogu se pojaviti kada se u polju pregleda nađu dva objekta koja imaju veliku razliku u kontrastu (npr. cerebrospinalni likvor i kralježnična moždina). Nastaju multiple tamno - crne linije. Mogu se zamijeniti za siringomijeliju prilikom pregleda kralježnične moždine (23).

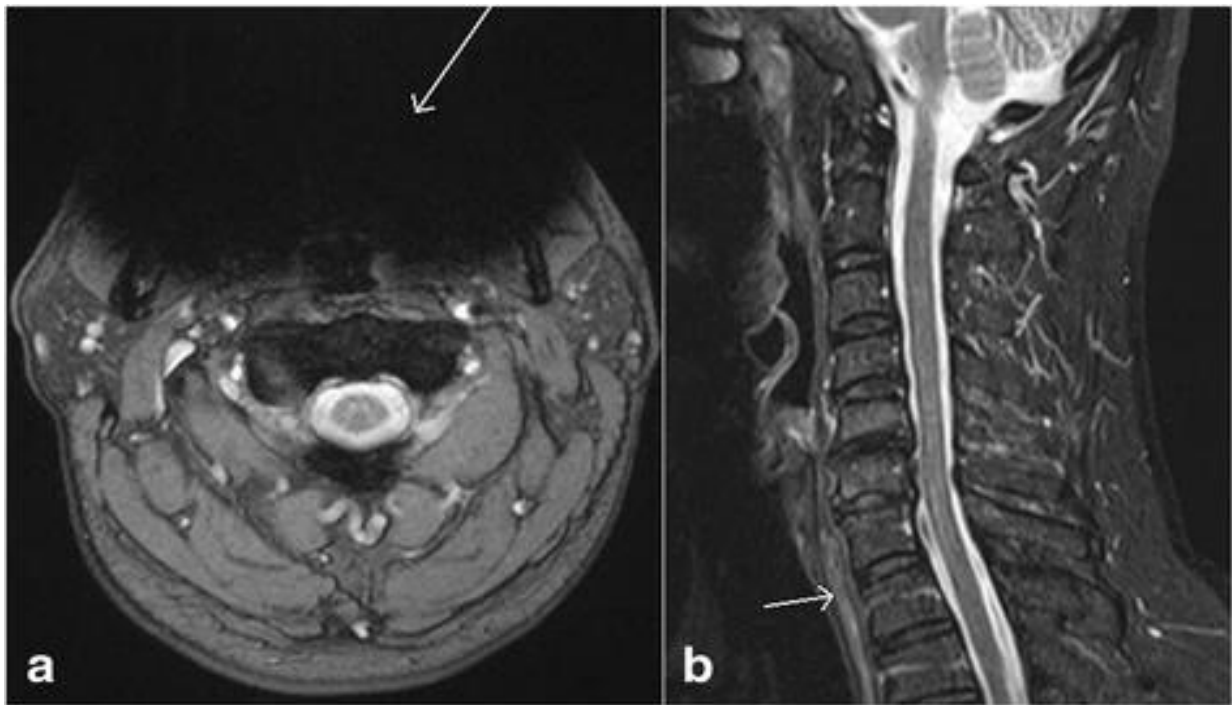


Slika 14. T2 mjerena slika, sagitalni presjek. Strelica upućuje na pseudosiringomijeliju, što je zapravo Gibbsov artefact, Preuzeto s:

<http://mriquestions.com/gibbs-artifact.html>

Artefakti susceptibilnosti (engl. *magnetic susceptibility artifacts*) posljedica su prisutnosti feromagnetičnog objekta ili razlike u podložnosti magnetizaciji između zraka i tkiva. Feromagnetni imaju različita magnetna svojstva u odnosu na tkivo čovjeka i zato nastaje distorzija magnetnog polja. Ti artefakti nestaju uklanjanjem feromagnetičnih predmeta, korištenjem brzih SE sekvencija, korištenjem titanskih implantata itd. Artefakti nastali zbog interakcije zraka i tkiva mogu se ukloniti povećanjem raspona frekvencije radiovalova prijemnika (engl. *increase the receiver bandwidth*) i primjenom paralelnih tehnika snimanja (24).

Također i prisutnost tekućine u jednjaku i nepotpuna supresija signala masti mogu ponekad simulirati edem (Slika 15).



Slika 15. Slika (a) aksijalni presjek GRE sekvence, prikazuje označen artefakt osjetljivosti (strelica), zbog implantata koji djelomično onemogućava vizualizaciju mekih tkiva. Sagitalna STIR mjerena slika (b) pokazuje prisutnost tekućine u jednjaku (strelica) koja može oponašati edem mekog tkiva.

Preuzeto s: Freitas Morais D, Simão de Melo Neto, J, Crociati Meguins L, Clinical applicability of magnetic resonance imaging in acute spinal cord trauma.

8. Priprema pacijenta za MR cervikalne i torakalne kralježnice

Magnetska rezonancija smatra se sigurnom metodom pregleda kako za pacijenta, tako i za medicinsko osoblje. Međutim, važno je pridržavati se određenih uputa kako od strane pacijenata, tako i od medicinskog osoblja. Štetni učinci mogu biti posljedica djelovanja nekog od tri magnetna polja koja se koriste prilikom snimanja(27). To su statično magnetsko polje, B0, radiofrekventno magnetsko polje, RF, kao i magnetsko polje pulsog gradijenta .

Kod svih pretraga magnetske rezonancije potrebna je psihička i fizička priprema pacijenta. Psihička priprema podrazumijeva upoznavanje pacijenta o načinu i tijeku pretrage. Nakon pažljive provjere anamnestičkih podataka i pripreme za pregled pristupamo namještanju pacijenta i planiranju pregleda. Snimani dio tijela (eng. *region of interest*, ROI) postavljamo u sredini odgovarajuće RF zavojnice. Važno je upozoriti pacijenta da se ne smije pomicati tijekom pretrage.

8.1. Magnetska rezonancija cervikalne (vratne) kralježnice

Zbog velikog broja sitnih anatomskih struktura (limfni čvorovi, živci, krvne žile i sl.) MR vrata se smatra jednim od najzahtjevnijih pregleda metodom. Obavezna je i kvalitetna primjena presaturacijskih pulseva kojima se smanjuju artefakti uzrokovani gutanjem, disanjem i pulsacijama krvnih žila na najmanju moguću mjeru (27). Prilikom pregleda pacijent leži na leđima, ruku pruženih uz tijelo. Položaj pacijenta je glavom naprijed (engl. *head first*). Pregled se izvodi pomoću zavojnice „*neck matrix*“ koja se stavlja preko vratnog dijela kralježnice (Slika 16). Pomoću laserskog snopa centriraju se na sredinu zavojnice.



Slika 16. Zavojica za vratnu kralježnicu (Siemens neck matrix coil)

8.2. Magnetska rezonancija torakalne (prsne) kralježnice

Pacijent leži u supinacijskom položaju, glavom prvo ulazi u kućište. Pregled se izvodi pomoću zavojnice „Spine matrix“ na koju pacijent legne, a koristi se i „Neck matrix“ radi boljeg prekrivanja polja (Slika 17). Uz pomoć laserskog snopa centriraju se na srednju mamilarnu liniju (27,28).



Slika 17. Zavojnica za pregled torakalne kralježnice magnetskom rezonancijom
(*spine matrix*)

9. Kvaliteta prikaza (image quality)

Prednost primjene metode magnetske rezonancije zasniva se na mogućnosti razlikovanja vrlo male promjene karakteristike tkiva unutar jednog organa ili organskih sustava. Mogućnost takvog prikaza ovisi o mnoštvu povezanih čimbenika:

- karakteristika tkiva (intrinzični parametri)
- vrsta primjene pulsne sekvencije (ekstrinzični parametri)

- rezolucija prikaza (FOV, matrica prikupljanja, debljina sloja)
- kontrast (TR i TE)
- SNR (NEX, *bandwidth*)
- snaga i homogenost magnetnog polja.

9.1. Mjerne sekvence u kliničkoj praksi

Magnetska rezonancija je nedvojbeno najučinkovitija metoda prikaza čitave kralježnice i kralježnične moždine. U slučajevima sumnje na upalne promjene, tumorski proces ili poslijeoperacijske promjene, tijekom MR -pregleda nužno je primijeniti i kontrastno sredstvo.

MR PROTOKOL: U standardni protokol uključene su T1, T2 i fast spin echo (FSE) sekvencije. Ove su sekvencije standardne i superiornije u odnosu na gradijent (GRE) sekvencije koje se obvezno uključuju u slučajevima sumnje na traumu i krvarenje.(16) Obvezno se primjenjuje STIR i FLAIR tehnike prikaza, osobito pri sumnji na demijelinizirajući proces kralježnične moždine, difuzijski mjereno oslikavanje (*diffusion weighted images*, DWI) u slučajevima sumnje na metastatski proces te vrlo često sekvencija supresije masti (*fat-saturation*, FAT - SAT) nakon primjene kontrasta.(16,29)

T1 sekvencija je vrlo pogodna za analizu svih anatomskih struktura uključujući normalnu koštanu srž kao i procjenu njezine moguće infiltracije (metastatski proces), analizu mekih tkiva, ligamenata, degeneraciju pokrovnih

ploha, razlikovanje osteofita od intervertebralnog diska osobito u cervikalnom segmentu kralježnice.

T2 sekvencija je optimalna za prikaz intervertebralnih diskova, kralježnične moždine, *caudae equinae*, spinalnih korjenova, cerebrospinalnog likvora, koštanih struktura te ligamenata. U tablici 2. navedene su karakteristike pojedinih sekvencija te prednosti i nedostaci u kliničkoj praksi (29).

Tablica 2. Prilagođeno prema: Jay Khanna, A. MRI Essentials for the Spine Specialist

Pulsna sekvencija	Prednosti	Nedostaci
T1	Najbolji anatomske detalji posebno uz dodatak kontrasta, dobar prikaz abnormalnosti koštane srži, krvnih produkata, brzo snimanje	Slab prikaz edema, zraka, kalcifikacija, kortikalne kosti, brzog toka krvi
T2	Umjereno osjetljiv prikaz edema/tekućine – tumori, infekcije, frakture, ozljede ligamenata, ciste	Slaba prostorna rezolucija, sporo snimanje, nedostaci isti kao u T1 mjerenoj sekvenciji
Fat suppressed T2	Najbolji prikaz edema i patoloških struktura, posebno dobra sekvencija za prikaz oštećenja kostiju, razlikovanje struktura koje sadrže mast od onih koje sadrže krv	Osjetljivost na inhomogenosti magnetskog polja i posljedični artefakti, potrebna uporaba magnetna velike snage
STIR	Alternativa fat-suppressed sekvencijama, dobar prikaz osteomijelitisa, apscesa, metastaza, primarnih tumora kosti, fraktura, ozljeda ligamenata, kontuzija kosti	Supresija signala koji imaju slične karakteristike kao mast, npr. krvarenje, melanin itd
GE	Dobar prikaz zglobne hrskavice i ostale zglobne patologije, kalcifikacija, krvnih produkata, kolekcija zraka	Visoka osjetljivost na prisutnost metalnih objekata (proteze)

Preporučeni odabir pulsnih sekvenci pri dijagnosticiranju trauma kralježnice je (Slika 18):

- Sagittal T1 W
- Sagittal T2 W
- Sagittal T2* W (GRE)
- STIR
- Axial T2 W
- Axial T2* W (GRE)
- DWI ADC

Sagittal T1 W sekvencu koristimo pri analizi anatomije i prijeloma kostiju

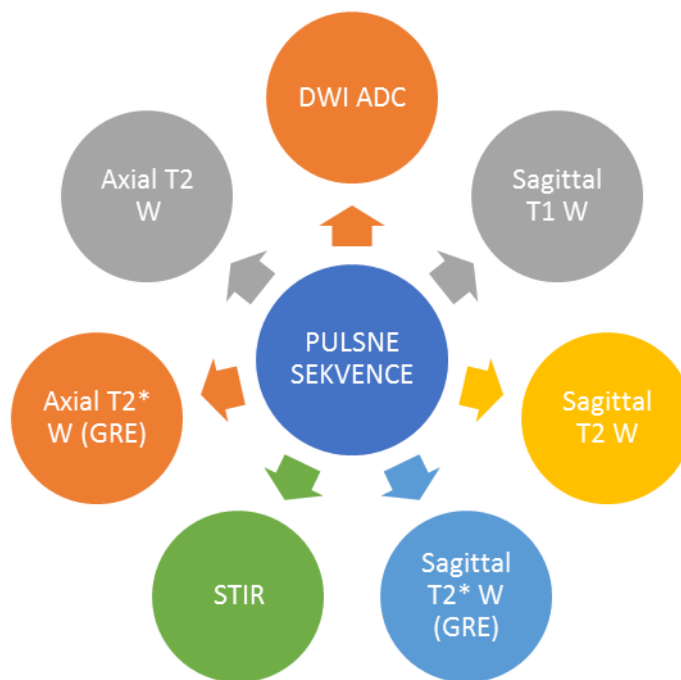
Sagittal T2 W za dijagnosticiranje edema leđne moždine

Sagittal T2 W (GRE)* pulsna sekvenca se koristi za analizu mogućeg krvarenja unutar leđne moždine

T2* - tehnika snimanja nastala korištenjem gradijenata; Vrsta T2 snimanja kod koje se snimanje vrši kada je više od 66% protona relaksirano. Često je riječ o gradijentnoj tehnici snimanja. Koristi se danas uglavnom kod snimanja kostiju, zglobova i slično.

STIR sekvenca je IR mjerna sekvenca sa supresijom signala masti. STIR slike su vrlo osjetljive za otkrivanje edema i korisne su u dijagnosticiranju ozljeda mekog tkiva i ligamenata, posebno interspinoznih ili supraspinoznih ligamenata.

DWI ADC (diffusion weighted imaging) - tehnika snimanja kod koje se poništava sav signal iz tkiva, tako da jedino signal onih molekula koje se kreću zbog difuzije biva prikazan. Ova tehnika snimanja se svakodnevno koristi za brzo dokazivanje ishemije moždanog tkiva.



Slika 18. Pulsne sekvence u MR dijagnostici traume kralježnice

U idealnom slučaju MRI pretraga preporuča se obaviti u roku od 72 sata nakon ozljede, jer sekvenca T2 hiperintenziteta nastala edemom poboljšava vidljivost ligamenata, koji su u normalnom stanju niskog intenziteta signala. Ukoliko se pretraga izvršava kasnije, smanjena je osjetljivost magnetske rezonancije za otkrivanje ligamentnih ozljeda te za rješavanje mogućih krvarenja i edema.

10. Prednosti i nedostaci magnetske rezonancije u odnosu na druge radiološke pretrage

Prednosti pregleda magnetskom rezonancijom su izostanak zračenja, neinvazivnost, izvrsna kontrastna rezolucija i mogućnost izravnog slojevnog prikaza u bilo kojoj odabranoj ravnini kao i prikaza krvnih žila bez upotrebe kontrastnog sredstva . Magnetska rezonancija sama po sebi stvara kontrast među tkivima što umanjuje potrebu za intravenskim ubrizgavanjem kontrastnog sredstva

Neke od prednosti magnetske rezonancije u odnosu na konvencionalnu radiografiju su: bolji prikaz ligamenata, kralježnične moždine i intervertebralnih diskova.

Kao glavne nedostake magnetske rezonancije možemo nabrojati: nabavnu cijena MR uređaja, cijena samog pregleda, dostupnost uređaja bolesnicima različitih regija, bučnost gradijentnih zavojnica kod pregleda.

Nedostatak pretrage je duže vrijeme pregleda u odnosu na druge radiološke metode. Pacijent bi trebao biti miran duži vremenski period što predstavlja problem maloj djeci, stoga se preporuča sedacija dojenčadi i djece neposredno prije pretrage. Drugu grupu čine klaustrofobični pacijenti zbog uskog prostora (tunel unutar kućišta uređaja) za smještaj pacijenta koji može izazvati klaustrofobičnu reakciju, te pacijenti sa ugrađenim metalnim implantatima odnosno metalnim stranim tijelima.

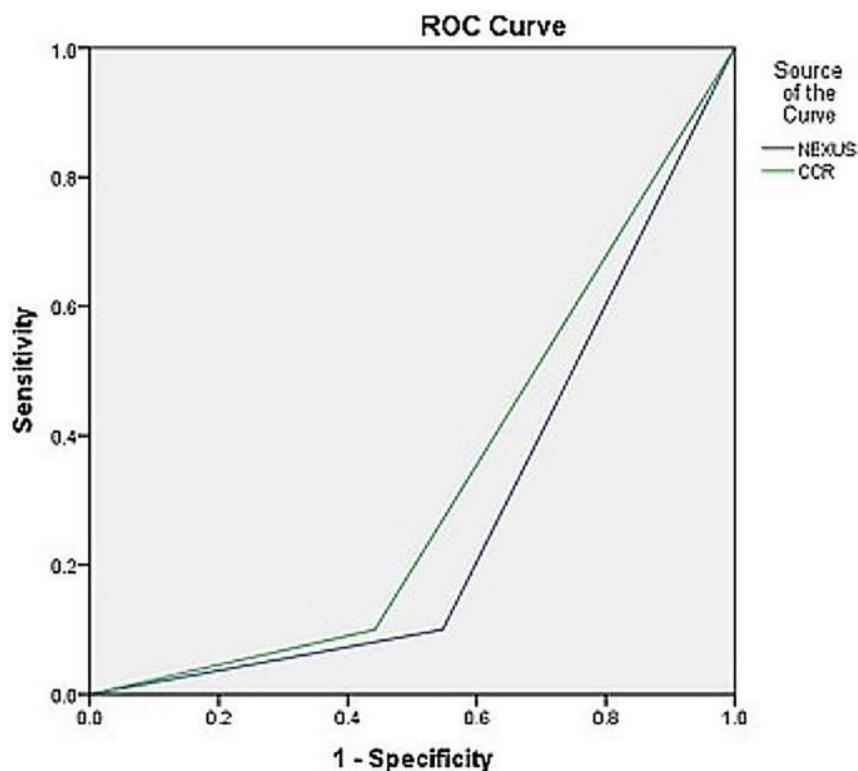
Kompjuterizirana tomografija u odnosu na magnetnu rezonanciju pruža bolju procjenu koštanih struktura. Ima ulogu u preoperativnom planiranju, klasifikaciji i procjeni fraktura i evaluaciji kompleksnih deformiteta. Traumatiziranim, životno ugroženim pacijentima bolje je, zbog brzine vremena pregleda, kao inicijalnu pretragu napraviti CT.

Mijelografija, CT-mijelografija i diskografija kao metode pregleda danas su sve rjeđe u upotrebi upravo zbog razvitka magnetne rezonancije. Koriste se samo ukoliko postoje kontraindikacije za pregled magnetnom rezonancijom.

U komparativnoj studiji Alireza Ala i suradnika, (31) uspoređene su nacionalne iranske smjernice za primjenu radiograma u hitnim slučajevima s kanadskim smjernicama za snimanje cervikalne kralježnice.

Cilj studije je bio procijeniti i usporediti učinkovitost i primjenjivost dvaju različitih smjernica za snimanje konvencionalnih radiograma u pacijenata s traumom koji su primljeni na odjel hitne pomoći: Nacionalnih smjernica studije o korištenju rendgenske radiografije (NEXUS) i Kanadskih smjernica za cervikalnu kralježnicu (CCR). Nasumično je odabrano 200 pacijenata s verificiranom traumom koji su uključeni u istraživanje: 69,5% pacijenata su bili muškarci, a 30,5% žene. Svaki od pacijenata je ispunio anonimnu anketu i snimljene su dodatne radiografske snimke. Izračunata je specifičnost i osjetljivost svake od metoda, a dvije odabrane metode su uspoređivane pomoću Kendallovog W testa.

Prema dobivenim rezultatima zaključeno je da prema smjernicama NEXUS studije je 47,5% pacijenata bilo podvrgnuto radiografiji vrata. Suprotno tome, prema CCR smjernicama radiografiji vratne kralježnice je moralo biti podvrgnuto 57,5% pacijenata. Ova studija dokazuje kako obe smjernice imaju jednaku osjetljivost u procjeni traumatskih ozljeda pacijenata (Graf 1), ali su NEXUS smjernice bolje za procjenu onih pacijenata kojima nisu potrebna daljnja radiološka snimanja.

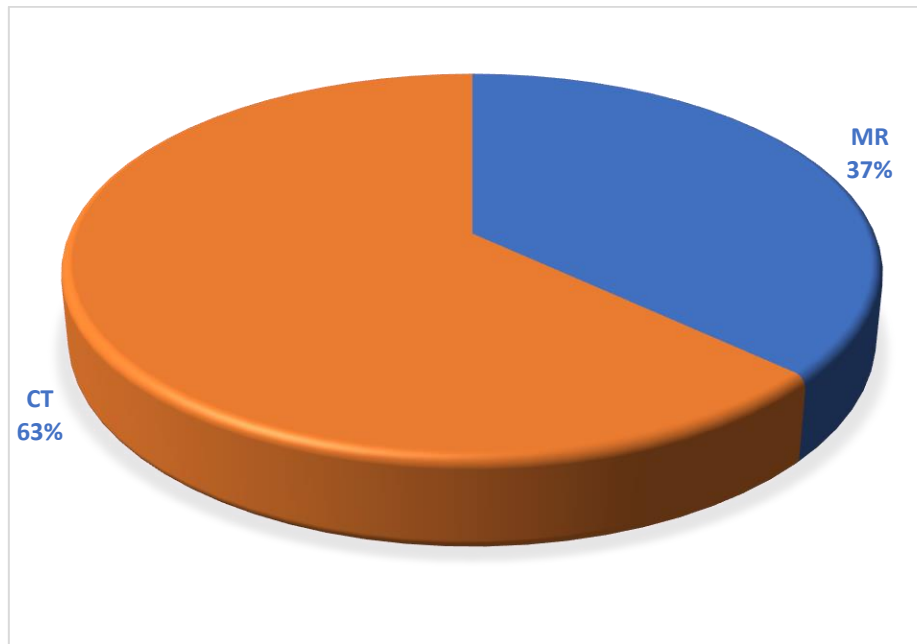


Graf 1. ROC krivulja specifičnosti i osjetljivosti NEXUS i CCR metode

U članku autora *Dionei Freitas Morais* i suradnika (32) opisana je klinička primjena magnetske rezonancije (MR) u bolesnika s akutnom traumom kralježnične moždine. U studiji je bilo uključeno 98 pacijenata s akutnom traumom kralježnične moždine (eng. *spinal cord trauma*, SCT) i kojima je snimljena kompjuterizirana tomografija (CT) i magnetska rezonancija (MR) vratne kralježnice. Analizirana su sljedeća patološka stanja : kompresijski prijelomi kralježaka, kompresija spinalnog kanala, hernija diska, kontuzije leđne moždine i ozljede posteriornog ligamentnog kompleksa (PLC).

U prikazanim rezultatima vidljivo je da od 271 dijagnosticiranih lezija, od toga magnetskom rezonancijom 217 lezija (63,1%) i 54 lezije (36,9%) (34) kompjuteriziranom tomografijom (Graf 2). Pretraga magnetskom rezonancijom je otkrila 117 lezija više od CT-a, na temelju čega možemo zaključiti da je MRI

pretraga superiornija u odnosu na CT u dijagnostici akutnih trauma kralježnice, hernije diska, ekstraduralnih hematoma, kontuzija leđne moždine u PLC-u. MRI je otkrio veći broj lezija od CT-a i vrlo je koristan za dijagnozu mekih tkiva i intratekalnih ozljeda (34, 35).



Graf 2. Usporedba upotrebe magnetske rezonancije i kompjuterizirane tomografije u dijagnosticiranju akutne trauma kralježnične moždine (PLC)

U trećoj studiju koju su proveli E C Benzel i suradnici, istraživao je utjecaj magnetske rezonancije u evaluaciji ozljeda vratne kralježnice (36).

Kao prva metoda odabira u dijagnostici akutne traume vratne kralježnice uvijek se koriste konvencionalne radiografske snimke. Obzirom da je teško precizno diferencirati poremećaj koštane strukture, niz pacijenata je podvrgnuto pregledu magnetskom rezonancijom kako bi se procijenila njena učinkovitost u procjeni ozljeda.

Ova studija je uključivala 174 posttraumatska bolesnika kod kojih nije dokazan poremećaj integriteta kralježnice na temelju konvencionalnih radiografskih snimki. Također niti u jednog pacijenta nisu bile prisutne klinički vidljive ozljede.

Od 174 pacijenta koji su pristupili studiji, kod 62 pacijenta (36%) su dokazane lezije mekih tkiva, uključujući prekid kontinuiteta intervertebralnog prostora u 27 pacijenata (4 s ventralnog i dorzalnog ligamenta, 3 s ozljedom ventralnog ligamenta, 18 s ozljedom samo dorzalnog ligamenta i 2 bez ozljede ventralnog ili dorzalnog ligamenta). Izolirana ozljeda ligamenta zabilježena je u 35 bolesnika (8 s ozljedom anteriornog i posteriornog ligamenta, 5 s ozljedom samo ventralnih ligamenata te 22 s ozljedom samo dorzalnih ligamenata). Jedan je pacijent bio podvrgnut operativnom zahvatu, a u 35 pacijenata (uključujući i one koji su liječeni kirurški) je primjenjena terapija korištenjem shanzovog ovratnika najmanje 1 mjesec, dok se kod 27 pacijenata preporuča vanjska imobilizacija (halo ili Minerva) u periodu od najmanje 2 mjeseca.

T2 sagitalne slike bile su najkorisnije u definiranju akutne ozljede mekog tkiva. Posttraumatske ozljede vratne kralježnice mekog tkiva i hernije diska, koje ubrajamo u skupinu trauma s najvećom učestalošću su dokazane u većem broju nego što se očekivalo prije izvođenja studije, stoga se snimanje magnetskom rezonancijom preporuča u ranoj procjeni akutnih traumatskih ozljeda vratne kralježnice unutar odabrane skupine.

11. ZAKLJUČAK

Konvencionalna radiografija i kompjuterizirana tomografija početni su modaliteti snimanja koji se koriste u dijagnostici većine ozljeda kralježnice.

Na konvencionalnim radiografskim snimkama analiziramo održanost fiziološke lordoze cervikalne kralježnice te eventualnu skoliozu torakalne kralježnice. Kompjuterizirana tomografija je prva metoda izbora za snimanje politraumatiziranih pacijenata, ima veću osjetljivost i specifičnost za procjenu ozljede vratne kralježnice od konvencionalnog radiograma. CT je koristan u prikazu koštanih struktura uključujući trupove kralježaka, pedikle, lamine i zglobne plohe malih zglobova. Iako se pregled kompjuteriziranom tomografijom smatra adekvatnim za određivanje stabilnih i nestabilnih ozljeda kralježnice, MR zbog bolje kontrastne rezolucije predstavlja bolju metodu izbora za prikaz mekotkivnih struktura, ligamenata, kralježnične moždine te intervertebralnih diskova.

Magnetska rezonancija je nedvojbeno najučinkovitija metoda prikaza čitave kralježnice i kralježnične moždine. Snimanje magnetskom rezonancijom igra sve značajniju ulogu u postavljanju dijagnoze pacijenata s akutnom traumom kralježnice zbog nekoliko razloga: povećane osjetljivosti u otkrivanju akutnih ozljeda mekih tkiva i kralježnične moždine te brzog i točnog dijagnosticiranja i liječenja pacijenata što utječe na krajni ishod.

12. SAŽETAK

U radiološkoj obradi trauma vratne i torakalne kralježnice koriste se razni pristupi i metode, istražuju se prednosti jednih metoda nad drugima s naglaskom na što točniju i bržu dijagnostičku evaluaciju nastalog traumatskog oštećenja.

Pri dijagnostičkoj obradi kralježnice potrebno je obratiti pažnju na oblik kralježnice, analizu trupova, ligamenata i intervertebralnih diskova.

U analiziranju i postavljanju dijagnoze traume kralježnice i kralježnične moždine, koristimo nekoliko radioloških metoda: konvencionalne radiografske snimke, kompjuteriziranu tomografiju (CT), magnetsku rezonanciju (MR).

Konvencionalne radiografske snimke pojedinog segmenta kralježnice uvijek izvodimo u dvije projekcije: antero-posteriorna (AP) projekcija i lateralna projekcija (LL). Po uputama radiologa, ukoliko je potrebno snimamo dodatne ciljane snimke kralježnice.

CT je zbog brzine snimanja i preciznosti uvijek metoda izbora u dijagnosticiranju akutne traume kralježnice i općenito kod politraumatiziranih pacijenata. Ponekad je to jedina metoda nakon konvencionalnih radiograma koju koristimo kod pacijenata koji iz nekih razloga ne mogu pristupiti pregledu magnetskom rezonancijom ili postoji kontraindikacija za pregled (npr. klaustrofobija, elektrostimulator ili metalni srčani zalisci).

Magnetska rezonancija je radiološka neinvazivna metoda oslikavanja koja omogućava multiplanarni prikaz tijela pri čemu pacijenta ne izlažemo ionizirajućem zračenju. MR je osjetljivija od ostalih modaliteta snimanja u dijagnostici mekih tkiva, leđne moždine i ligamentarnih ozljeda.

Zbog velike osjetljivosti za otkrivanje akutnih ozljeda (krvarenja, edema) mekog tkiva i moždine sve je više pacijenata koji se podvrgavaju magnetskoj

rezonanci zbog sumnje na traumu kralježnične moždine MR je osjetljivija od ostalih modaliteta snimanja u dijagnostici mekih tkiva, leđne moždine i ligamentarnih ozljeda.

13. SUMMARY

In the radiological treatment of cervical and thoracic spine traumas, various approaches and methods are used, the advantages of one method over another are investigated, with an emphasis on the most accurate and rapid diagnostic evaluation of the resulting traumatic injury.

When diagnosing the spine, it is necessary to pay attention to the shape of the spine, analysis of the body, ligaments, and intervertebral discs.

In analyzing and diagnosing spinal cord and spinal cord trauma, we use several radiological methods: conventional radiographs, computed tomography (CT), magnetic resonance imaging (MR).

Conventional radiographs of a particular segment of the spine are always performed in two projections: antero-posterior (AP) projection and lateral projection (LL). According to the radiologist's instructions, if necessary, we take additional targeted images of the spine.

CT is always the method of choice in diagnosing acute spinal trauma and in polytraumatized patients in general due to its imaging speed and accuracy. Sometimes this is the only method after conventional radiograms that we use in patients who for some reason cannot access the MRI examination or there is a contraindication for the examination (e.g. claustrophobia, pacemaker or metal heart valves).

Magnetic resonance imaging is a radiological non-invasive imaging method that enables multiplanar imaging of the body without exposing the patient to ionizing radiation. MR is more sensitive than other imaging modalities in the diagnosis of soft tissue, spinal cord, and ligament injuries.

Due to the high sensitivity for the detection of acute soft tissue and brain injuries (bleeding, edema), more and more patients undergo magnetic resonance imaging due to suspected spinal cord trauma. MR is more sensitive than other

imaging modalities in the diagnosis of soft tissue, spinal cord and ligament injuries.

14. LITERATURA

1. <https://issuu.com/nursehr/docs/shock-svibanj-2013/40>
2. Thomas E, Andreas S, Markus A et all. Injuries of the cervical spine in patients with ankylosing spondylitis: experience at two trauma centers. Journal of Neurosurgery, vol. 5., 2006
3. Allerton EJ et all. Potential cervical spine injury and difficult airway management for emergency intubation of trauma adults in the emergency department—a systematic review. Emergency Medicine Journal 2006; 23:3-11.
4. Janković, S.; Bešenski, N.: Klinička neuroradiologija kralježnice i kraljeznične moždine, Medicinska naklada, Zagreb, 2013.
5. Michael Utz, Shadab Khan, Daniel O'Connor Stephen Meyers: MDCT and MRI evaluation of cervical spine trauma
6. Kovačić N., Lukić I.L., Anatomija i fiziologija
7. Dubravko Jalšovec: Sustavna i topografska anatomija čovjeka
8. Fanghänel J, Pera F, Anderhuber F, Nitsch R. Waldeyerova anatomija čovjeka: Kralježnica. 1. hrvatsko izdanje. Zagreb: Golden marketing- Tehnička knjiga; 2009. str. 634- 656
9. TN Bryce, T. Ragnarsson, AB Stein. Spinal Cord Injury.In: Braddom RL (ed.). Physical medicine and rehabilitation. Saunders Elsevier, 2007, str. 349-1285
10. V.J. Šimunović: Neurokirurgija, Medicinska naklada, Zagreb, 2008.
11. http://www.medri.uniri.hr/katedre/Kirurgiju/autorizirana%20predavanja/bajek/OZLJEDE_KRALJESNICE.pdf
12. J Korean FractSoc. 2011 Jan;24(1):100-113.Korean.
13. Doc.dr.sc.Goran Bajek: Ozljede kralježnice, katedra za kirurgiju, integrirani prediplomski i diplomski studij medicine
14. <https://www.krenizdravo.hr/zdravlje/bolesti-zdravlje/torakalni-sindrom-uzroci-simptomi-lijecenje>
15. <https://hitnapomoc.net/ozljede-kraljeznice/>

16. Yogesh Kumar 1, Daichi Hayashi :Role of magnetic resonance imaging in acute spinal trauma: a pictorial review
17. Utz M, Khan S , O'Connor D, Meyers S: MDCT and MRI evaluation of cervical spine trauma
18. <https://www.poliklinika-mester.hr/anatomija-kraljeznice-2/>
19. <http://www.msd-prirucnici.placebo.hr/msd-za-pacijente/bolesti-mozga-i-zivcanog-sustava/poremecaji-kraljesnicne-mozdine/hernija-diska>
20. Kumar Y, Hayashi D.: Role of magnetic resonance imaging in acute spinal trauma:a pictorial review
21. Bohigian GM. Magnetic Resonance Imaging of the Central Nervous System. JAMA: The Journal of the American Medical Association. 26. veljača 1988.;259(8):1211.
22. Kolind SH,MacKay AL, Munk PL, Xiang QS.Quantitative evaluation of metal artifact reduction techniques. J Magn Reson Imaging 2004;20:487-495
23. Smoker WR, Keyes WD, Dunn VD, Menezes AH. MRI versus conventional radiologic examinations in the evaluation of the craniovertebral and cervicomedullary junction. RadioGraphics. studeni 1986.;6(6):953–94.
24. <https://radiologijazabolesnike.blogspot.com/2015/07/magnetska-rezonancija-mr.html>
25. Bekiesińska-Figatowska M. Artifacts in Magnetic Resonance Imaging. Polish Journal of Radiology. 2015.;80:93–106
26. Gibbs artifact? [Internet]. Questions and Answers in MRI, Dostupno na: <http://mriquestions.com/gibbs-artifact.html>
27. Klanfar Z.: Radiološke i nuklearno-medicinske dijagnostičke metode
28. <http://www.scribd.com/doc/75866836/TEHNIKE-SNIMANJA-II>
29. Brnjas-Kraljević J, Krilov D. Fizika za studente medicine. Zagreb: Medicinska naklada; 2012
30. Jay Khanna, A. MRI Essentials for the Spine Specialist. New York: Thieme; 2014.

31. Ala A, Vahdati S, Ghaffarza A,: National emergency X-radiography utilization study guidelines versus Canadian C-Spine guidelines on trauma patients, a prospective analytical study
32. Freitas Morais D, Simão de Melo Neto, J, Crociati Meguins L, Clinical applicability of magnetic resonance imaging in acute spinal cord trauma
33. Kanwar R, Hudson K, :Emergency department evaluation and treatment of cervical spine injuries
34. J Neurotrauma. 2011. rujna; 28. (9): 1881-92
35. Radiol Clin North Am. 2011. siječnja; 49 (1): 129-63 – PubMed
36. E C Benzel 1, B L Hart, P A Ball, N G Baldwin, W W Orrison, M C Espinosa; Magnetic resonance imaging for the evaluation of patients with occult cervical spine injury

15. ŽIVOTOPIS

OSNOVNI PODACI

Ime i prezime	Iva Šego
Elektornička pošta	iva.sego2108@gmail.com
Državljanstvo	Hrvatsko
Datum rođenja	21.08.1992

OBRAZOVANJE

- 1999. – 2007. – Osnovna škola Marka Marulića, Sinj
- 2007. – 2011. – Zdravstvena škola - smjer medicinska sestra, Split
- 2011. – 2014. – Sveučilišni odjel zdravstvenih studija – preddiplomski studij radiološke tehnologije, Split
- 2016.- 2017. – Pripravnički staž u Kliničkom bolničkom centru Split
- 2017. – Sveučilišni odjel zdravstvenih studija – diplomski studij radiološke tehnologije, Split
- 2019. – Vanjski suradnik na Odjelu zdravstvenih studija, Sveučilište u Splitu

ZNANJA I VJEŠTINE

Engleskim jezikom, aktivno.

