

Patološka vaskularizacija u tumorima mozga: radiološke i funkcionalne značajke te mogućnosti liječenja

Katić, Martina

Undergraduate thesis / Završni rad

2023

Degree Grantor / Ustanova koja je dodijelila akademski / stručni stupanj: **University of Split / Sveučilište u Splitu**

Permanent link / Trajna poveznica: <https://um.nsk.hr/um:nbn:hr:176:788721>

Rights / Prava: [In copyright](#)/[Zaštićeno autorskim pravom.](#)

Download date / Datum preuzimanja: **2024-07-18**



Sveučilišni odjel zdravstvenih studija
SVEUČILIŠTE U SPLITU

Repository / Repozitorij:

[Repository of the University Department for Health Studies, University of Split](#)



UNIVERSITY OF SPLIT



SVEUČILIŠTE U SPLITU

Podružnica

SVEUČILIŠNI ODJEL ZDRAVSTVENIH STUDIJA

PREDDIPLOMSKI SVEUČILIŠNI STUDIJ

RADIOLOŠKA TEHNOLOGIJA

Martina Katić

**PATOLOŠKA VASKULARIZACIJA U TUMORIMA
MOZGA: RADIOLOŠKE I FUNKCIONALNE ZNAČAJKE,
TE MOGUĆNOSTI LIJEČENJA**

**PATHOLOGICAL VASCULARIZATION IN BRAIN
TUMORS: RADIOLOGICAL AND FUNCTIONAL
CHARACTERISTICS AND TREATMENT OPTIONS**

Završni rad/Bachelor's Thesis

Mentor:

Doc. dr. sc. Sanja Lovrić Kojundžić

Split, 2023.

Sažetak

Angiogeneza je proces pomoću kojeg nastaju nove krvne žile potrebne za hranidbenu opskrbu tkiva i organa. Angiogeneza ima svoje čimbenike, kao što su VEGF, FGF, TGF- β , koji omogućavaju brži i lakši rast i razvoj krvnih žila. Ovaj način rada koriste tumori kako bi stvorili vlastitu krvnu opskrbu i omogućili dotok hranjivih tvari i kisika potrebnih za daljnje širenje i metastaziranje. S obzirom da maligni tumori rastu i šire se velikom brzinom, kvalitetna i pravovremena dijagnoza je vrlo važna. Radiološke slikovne metode, CT, MR, PET/CT i PET/MR, pouzdane su i relativno sigurne te omogućuju neinvazivni način prikazivanja tumora s njegovom vaskulaturom. Kvalitetnom radiološkom obradom omogućavamo pravovremenu i adekvatnu terapiju. Kirurška obrada i konkomitantna kemoradioterapija često su terapijske opcije izbora u liječenju agresivnih tumora.

Ključne riječi: Angiogeneza; CT; MR; Tumor mozga.

TEMELJNA DOKUMENTACIJSKA KARTICA

ZAVRŠNI RAD

Sveučilište u Splitu

Sveučilišni odjel zdravstvenih studija

Preddiplomski studij radiološke tehnologije

Znanstveno područje: biomedicina i zdravstvo

Znanstveno polje: kliničke medicinske znanosti

Mentor: doc. dr. sc. Sanja Lovrić Kojundžić

PATOLOŠKA VASKULARIZACIJA U TUMORIMA MOZGA: RADIOLOŠKE I FUNKCIONALNE ZNAČAJKE, TE MOGUĆNOSTI LIJEČENJA

Martina Katić

Sažetak: Angiogeneza je proces pomoću kojeg nastaju nove krvne žile potrebne za hranidbenu opskrbu tkiva i organa. Angiogeneza ima svoje čimbenike, kao što su VEGF, FGF, TGF- β , koji omogućavaju brži i lakši rast i razvoj krvnih žila. Ovaj način rada koriste tumori kako bi stvorili vlastitu krvnu opskrbu i omogućili dotok hranjivih tvari i kisika potrebnih za daljnje širenje i metastaziranje. S obzirom da maligni tumori rastu i šire se velikom brzinom, kvalitetna i pravovremena dijagnoza je vrlo važna. Radiološke slikovne metode, CT, MR, PET/CT i PET/MR, pouzdane su i relativno sigurne te omogućuju neinvazivni način prikazivanja tumora s njegovom vaskulaturom. Kvalitetnom radiološkom obradom omogućavamo pravovremenu i adekvatnu terapiju. Kirurška obrada i konkomitantna kemoradioterapija često su terapijske opcije izbora u liječenju agresivnih tumora.

Ključne riječi: Angiogeneza, CT, MR, Tumor mozga.

Rad sadrži: 42 stranicu, 14 slika, 2 tablice, 47 literaturnih referenci.

Jezik izvornika: hrvatski

BASIC DOCUMENTATION CARD

BACHELOR THESIS

University of Split

University Department for Health Studies

Undergraduate study of radiological technology

Scientific area: biomedicine and health

Scientific field: clinical medical sciences

Supervisor: doc.dr. sc. Sanja Lovrić Kojundžić

PATHOLOGICAL VASCULARIZATION IN BRAIN TUMORS: RADIOLOGICAL AND FUNCTIONAL CHARACTERISTICS AND TREATMENT OPTIONS

Martina Katić

Summary: Angiogenesis is the process by which new blood vessels are formed, necessary for the nutritional supply of tissues and organs. Angiogenesis has its own factors, such as VEGF, FGF, TGF- β , which enable faster and easier growth and development of blood vessels. This mode of operation is used by tumors in order to create their own blood supply and enable the flow of nutrients and oxygen necessary for further expansion and metastasis. Given that malignant tumors grow and spread at a high speed, a high-quality and timely diagnosis is very important. Radiological imaging methods, CT, MR, PET/CT and PET/MR, are reliable and relatively safe and enable non invasive ways of showing the tumor with its vasculature. With high quality radiological processing, we enable timely and adequate therapy. Surgical treatment and concomitant chemoradiotherapy are often the therapeutic options of choice in the treatment of aggressive tumors.

Keywords: Angiogenesis, Brain Tumor, CT, MR.

Thesis contains: 42 pages, 14 figures, 2 tables, 47 references.

Original in: Croatian

Sadržaj

1. UVOD	1
1.1. VRSTE TUMORA MOZGA	1
1.2. KLINIČKA PREZENTACIJA	2
1.3. HISTOLOGIJA TUMORA MOZGA	2
1.4. EPIDEMIOLOGIJA	2
2. CILJ RADA	3
3. RAZRADA	4
3.1. ANATOMSKI ZDRAVI I PATOLOŠKI PRIKAZ MOZGA	4
3.1.1. Histološki prikaz zdravog mozga	5
3.1.2. Patohistološka klasifikacija tumora mozga	6
3.1.3. Krvno-moždana barijera	8
<i>3.1.3.1. Uloga pericita u krvno - moždanoj barijeri</i>	8
<i>3.1.3.2. Uloga astrocita u krvno - moždanoj barijeri</i>	9
3.2. PATOLOŠKA VASKULATURA U TUMORU MOZGA	9
3.2.1. Karakteristike angiogeneze	9
3.2.2. Čimbenici angiogeneze	10
3.2.3. Važnost angiogeneze u tumorskom tkivu	12
3.2.4. Uloga stanica u vaskularnoj patofiziologiji	13
3.2.5. Uloga CD44 u glioblastomu	14
3.2.6. Kontrolirano mikrokruženje u 3D <i>in vitro</i> modelu	14
3.3. RADIOLOŠKA PREZENTACIJA VASKULATURE TUMORA MOZGA	15
3.3.1. MSCT angiografija	16
<i>3.3.1.1. Postupak izvođenja pretrage</i>	17
<i>3.3.1.2. Prednosti i nedostaci MSCT angiografije</i>	18
3.3.2. PET/CT	19
<i>3.3.2.1. Prikaz tumora mozga pomoću 18F FDG-a</i>	19
<i>3.3.2.2. PET/CT praćenje tumora i prikaz lezija</i>	20
3.3.3. MR	22
<i>3.3.3.1. MR angiografija</i>	24
<i>3.3.3.2. Korištenje kontrastnog sredstva za prikaz tumora mozga</i>	26
3.3.4. PET/MR	27
3.3.5. Usporedba PET/CT-a i MR-a u prikazu tumora mozga	29
3.4. USPOREDBA STUDIJA: PRIKAZ VASKULATURE TUMORA MOZGA S CTA vs. MRA	31

3.4.1. Upotreba 3D DS-CTA kod prikaza ekstraaksijalnog tumora	31
3.4.2. Upotreba MR-a kod preoperativne dijagnostike glioma	32
3.5. PLANIRANJE TERAPIJE I MOGUĆNOSTI LIJEČENJA.....	33
3.5.1. Kirurško liječenje.....	33
<i>3.5.1.1. Preoperativna i postoperativna skrb</i>	<i>34</i>
3.5.2. Radioterapija	34
3.5.3. Kemoterapija	35
4. ZAKLJUČAK.....	36
5. LITERATURA	37
6. ŽIVOTOPIS.....	42

1. UVOD

Radiološka dijagnostika jedna je od najvažnijih puteva pri konačnoj dijagnozi tumora mozga. Klinički pregled, laboratorijske pretrage, radiološki modaliteti i patohistološka obrada rezultiraju konačnom dijagnozom. Radiologija, kao i sve grane u medicini, imala je svoje početke u osamdesetim godinama 20. stoljeća, dok je svoj procvat doživjela u zadnjih 10 godina digitalizacijom. Osim samog prikaza tumora, važno je odrediti o kojoj se vrsti tumora radi, intraaksijalnom ili ekstraaksijalnom tumoru, za što su zaslužni liječnik radiolog, ali i radiološki tehnolog, pravilnim pozicioniranjem pacijenta i odabirom adekvatnih sekvenci snimanja magnetskom rezonancijom, te kasnijom rekonstrukcijom slike. Radiološki modaliteti prema kojima se prikazuje mozak i eventualno patološka tvorba su MR (hrv. magnetska rezonancija), CT (hrv. kompjutorizirana tomografija), PET/CT (hrv. pozitronska emisijska tomografija/kompjutorizirana tomografija) i PET/MR (hrv. pozitronska emisijska tomografija/magnetska rezonancija). Ove metode snimanja omogućavaju morfološki i funkcionalni prikaz regija mozga te analizu suspektnih patoloških promjena. Pravilna dijagnostika donosi dobrobiti u kasnijem odabiru liječenja, te utječe na rad liječnika drugih medicinskih specijalnosti [1,2].

1.1. VRSTE TUMORA MOZGA

Uloga radiološkog tehnologa je pravilno pozicionirati pacijenta i koristiti one sekvence MR snimanja koje omogućavaju dobar i kvalitetan prikaz mozga i njegovih struktura. Uloga neuroradiologa je, osim potvrde postojanja tumora, rasprostranjenosti, veličine, smještaja i potencijalne malignosti i diferencijacija intraaksijalnih od ekstraaksijalnih lezija. Intraaksijalni tumori se nalaze unutar parenhima, te predstavljaju lezije koje mogu zahvatiti sivu ili bijelu tvar, odnosno oboje. Gliomi su najčešće intraaksijalne lezije. Ekstraaksijalne lezije su smještene izvan pije i arahnoidne. Zahvaćaju meninge, odnosno duru mater i ovojnice živaca, a najčešći predstavnici takvih tumora su meningeom, Schwanom i adenom hipofize. Tu vrstu tumora je važno razlikovati od ekstraaksijalnih traumatskih lezija tipa subduralnog ili epiduralnog hematoma [2].

1.2. KLINIČKA PREZENTACIJA

Klinički simptomi poput glavobolje, mučnine, zastoje papile, te motorički ispadi i epileptični napadaji, ukazuju na neurološki poremećaj i zahtijevaju radiološku obradu. Radiološkom obradom poput CT-a i MR-a potvrđuje se postojanje tumora.

Ovisno o smještaju i veličini tumora javljaju se simptomi poput povišenog intrakranijalnog tlaka, kompresije ili hernijacije dijelova mozga u druga područja [1]. Tumor se može pružati u svim smjerovima, lateralno može zahvaćati pontocerebelarni kut dok prema naprijed može komprimirati bazilarnu arteriju i pons. Ovisno o zahvaćenom mjestu, tumor indirektno izaziva smetnje govora, gutanja ili neurološke ispade [2].

1.3. HISTOLOGIJA TUMORA MOZGA

Histološka klasifikacija tumora temelji se na vrsti stanica od kojih je tumor nastao. To su glijalne stanice, stanice ovojnice živaca, mezenhimalno tkivo, limfociti, zametne stanice, neuroepitelne stanice, endoektodermalne, te mezoektodermalne stanice [1]. Tumori mozga dijele se na primarne tumore i metastaze. U kliničkoj praksi veća je incidencija metastaza mozga zbog prisutnosti drugih tumora, nego primarnih tumora mozga. Prognoza ovisi o položaju tumora jer je poznato da intrakranijalni tumori mogu komprimirati dijelove mozga, uzrokovati hernijaciju koja može dovesti do smrtnog ishoda. Pojavnost tumora ovisi i o dobi pacijenta, pa su tako metastaze, astrocitomi i glioblastomi u djece rijetki, u odraslih su najčešće [2,4].

1.4. EPIDEMIOLOGIJA

Najveća incidencija primarnih tumora SŽS-a (hrv. središnji živčani sustav) je među malom djecom (>5god.), te među populacijom od 50-70g. U muškaraca u dobi od 20-40 g. drugi su uzrok smrti, dok su kod žena peti. Povećanje smrtnosti u djece kao posljedica tumora SŽS-a u stalnom je porastu zbog sve veće učestalosti leukemije [1].

2. CILJ RADA

Cilj ovog završnog rada je objasniti način nastanka tumora mozga, njihovu kliničku prezentaciju i histologiju. Objasnjena je njihova poveznica sa zdravim tkivom mozga, te su prikazane i objašnjene radiološke metode pomoću kojih se u medicini prikazuje tumor SŽS-a. Opisana je važnost u kliničkoj praksi, te neke od mogućnosti liječenja.

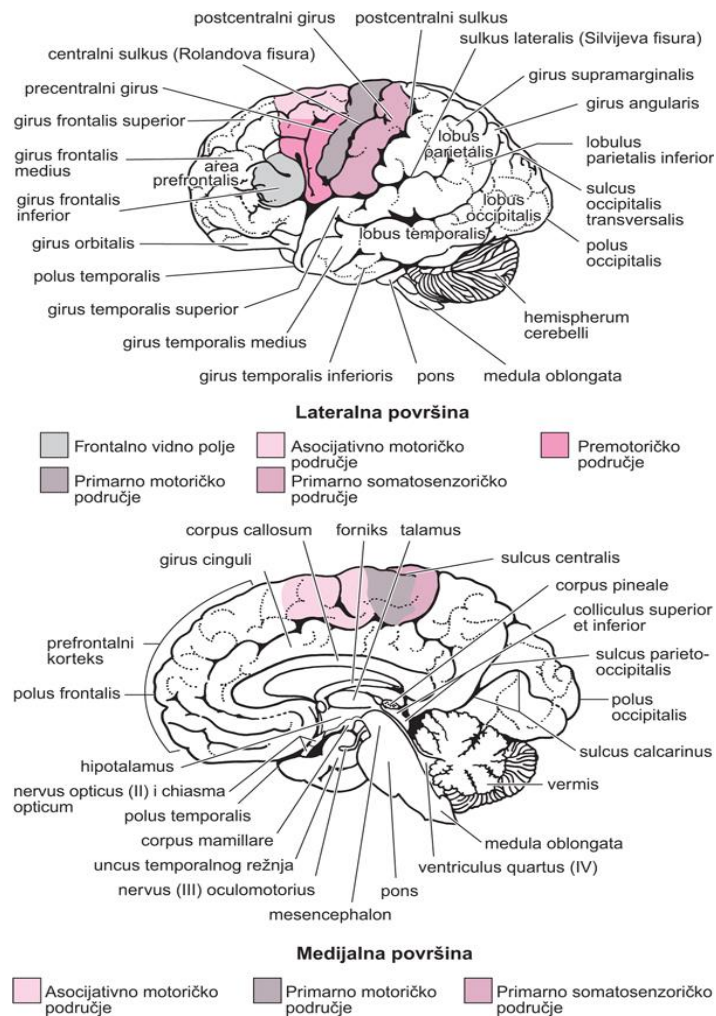
3. RAZRADA

3.1. ANATOMSKI ZDRAVI I PATOLOŠKI PRIKAZ MOZGA

Središnji živčani sustav (SŽS) sastoji se od mozga (*lat. encephalon*) i kralježnične moždine (*lat. medulla spinalis*). Mozak je podijeljen na veliki mozak (*lat. cerebrum*), mali mozak (*lat. cerebellum*) i moždano deblo (*lat. truncus cerebri*). Veliki mozak čine telencefalon i diencefalon, gdje telencefalon tvori lijevu i desnu moždanu hemisferu ili polutku. Raspored sive tvari (*lat. substantia grisea*) i bijele tvari (*lat. substantia alba*) je postavljen na način da se bijela tvar nalazi u dubini, a siva tvar na površini velikog mozga. Moždano deblo je drugi dio mozga koji ima oblik štapa, te se dijeli na produljenu moždinu, pons i srednji mozak. Kod moždanog debla, bijela tvar se nalazi na površini dok je siva tvar u dubini. Nadzire funkcije disanja, gutanja i rada srca. Mali mozak nalazi se u stražnjoj lubanjskoj jami, te ima važnu ulogu u održavanju ravnoteže, motorike, te tonusa mišića [3]. Morfološki prikaz mozga prikazan je na slici 1.

Krvne žile mozga su dobro razgranate zbog velike potrebe mozga za kisikom. Poznato je da nedostatak kisika u mozgu može za nekoliko minuta dovesti do smrti neurona ili čovjeka. Dvije parne krvne žile koje su najzaslužnije u vaskularnoj opskrbi mozga su arterija carotis interna, koja opskrbljuje veliki mozak, i arterija vertebralis, koja opskrbljuje moždano deblo i mali mozak. Arterija carotis interna grana se na arteriju ophtalmicu, arteriju cerebri anterior i arteriju cerebri mediu, dok se arterija vertebralis proteže od šestog vratnog kralješka do baze lubanje [3,4].

U zdravoj vaskulaturi mozga, endotelne stanice u arterijama i arteriolama su okružene glatkom mišićnom stijenkom, koja je u kapilarama zamijenjena pericitima. Perivaskularni prostor se sastoji od vaskularne bazalne membrane i glija bazalnih stanica, koje dolaze u kontakt sa astrocitima. Molekule difundiraju u kapilarnoj mreži, te se na taj način u zdravom mozgu održava krvno moždana barijera. Tumori mozga imaju značajno veliku mogućnost angiogeneze, te su vrlo infiltrativni. Preuzimaju zdrave krvne žile, koje tumoru služe za opskrbu i dalje širenje. Dolazi do oštećenja ili prekida krvno moždane barijere, te se suprimira zdravo tkivo [4].



Slika 1: Morfološki prikaz mozga

Izvor: http://www.msd-prirucnici.placebo.hr/images/msd-prirucnik/SI210_1.jpg

3.1.1. Histološki prikaz zdravog mozga

Poznato je da je živčano tkivo građeno od dvije vrste stanica, neurona i potpornih glija stanica. Neuroni ili glavne živčane stanice, građene su od perikariona, dendrita i aksona pomoću kojih dolazi do primanja i provođenja podražaja u tkiva i organe. Glavna uloga neurona u tijelu je sposobnost brze komunikacije, međustanična ili višeorganska. Komunikacija se provodi pomoću mehanizma primanja i provođenja podražaja putem električnog potencijala. Razlika potencijala je ključna kod provođenja impulsa, te se temelji na depolarizaciji stanične membrane. U mirovanju razlika potencijala iznosi -90mV. Širenje impulsa može ići prema tijelu stanice, gdje se impuls provodi samo na toj stanici, ili može ići prema sinaptičkom dijelu i širiti se na ostale stanice i organe. Sinapsa

je mjesto gdje neuron dolazi u doticaj s drugom efektornom stanicom gdje dolazi do prijenosa električnog signala. U slučaju mozga, komunikacija se provodi pomoću bijele i sive tvari. Bijela tvar, za razliku od sive tvari, ne sadrži perikarione, već se sastoji od mijeliniziranih vlakana i oligodendrocita. Siva tvar sadrži perikarione, dendrite, glija stanice i početne dijelove aksona. Mozak je obavijen moždanim ovojnica ili meningama, a to su dura mater, arachnoidea i pia mater, koje omogućavaju komunikaciju različitih slojeva mozga i njihovih stanica [5]. Živčano tkivo se razlikuje od ostalih vrsta tkiva u nemogućnosti regeneracije, teškoj ili neuspješnoj mogućnosti regeneracije. Oštećenjem perifernog živca nastaje kromatoliza, koja dovodi do smanjenja broja Nisslovih tjelešaca i nastanka ožiljka na zahvaćenom mjestu [6].

3.1.2. Patohistološka klasifikacija tumora mozga

Histološka klasifikacija tumora koristi se kao metoda predviđanja budućeg biološkog ponašanja tumora, te zajedno s molekularnim značajkama, važan je faktor pri odabiru metode liječenja, praćenja i prognoziranja istog. Ova metoda priznata je od strane WHO (*eng. World Health Organization*), te se od 2016.-te koristi u većini svjetskih država [1]. Tumori se klasificiraju prema vrsti stanica od koje su nastali. Prema odredbama WHO iz 2016. godine, tumori se dijele na difuzne astrocite i oligodendroglialne tumore, neuronalne, ependimalne, embrionalne, melanocitne mezenhimalne i histiocistične tumore, te tumore pinealne regije, koroidnog pleksusa, kranijalnih i perifernih živaca, selarne regije i zametnih stanica, meningeome i limfome [8]. Tumori mozga, po nastanku, dijele se na primarne tumore mozga ili novotvorine, te sekundarne tumore mozga ili metastaze. U tablici 1. prikazano je stupnjevanje tumora mozga prema WHO standardima. Tumori mozga kod djece su većinom primarni tumori od kojih su najčešći astrocitomi niskog stupnja zloćudnosti, PNET (primitivni neuroektodermalni tumor), te meduloblastom. Metastaze su rijetke u ovoj dobi, dok su u odrasloj dobi česte [2,6]. Gliomi su građeni od dobro diferenciranih stanica, s mogućnošću nekroze i stvaranja novih krvnih žila. Meduloblastomi su građeni od sitnih stanica plave jezgre i slabe citoplazme, dok su meningeomi građeni od stanica paučinaste moždane ovojnice ili arachnoideje [6-8]. Smatra se da najveću skupinu primarnih tumora SŽS-a čine gliomi, ali po brojnim istraživanjima u kliničkoj praksi su najzastupljeniji

meningeomi [6,9-12]. Zastupljenost primarnih tumora mozga prije 1998.g. iznosila je 18,6 na 100000 stanovnika po godini, dok je danas situacija lošija i iznosi 221,8 na 100000 stanovnika po godini [13,14]. Tumori mozga se stupnjuju prema TNM (T-tumor, N-nodus, M-metastaze) klasifikaciji prema kojoj se određuje veličina tumora, zahvaćenost limfnih čvorova, te se utvrđuje postoje li lokalne ili udaljene metastaze [15].

Tablica 1: Stupnjevanje tumora mozga prema WHO .

Izvor: [16].

GRADUS	KARAKTERISTIKE
I.	<ul style="list-style-type: none"> •Benigni tumor, najmanje agresivan •Stanice su slične stanicama normalnog tkiva, sporo se umnožavaju i rastu • Mogućnost izlječenja nakon kirurške resekcije
II.	<ul style="list-style-type: none"> •Uvjetno maligni tumor •Stanice su slične stanicama normalnog tkiva, ali se brže umnožavaju •Mogućnost recidiva bolesti i maligniteta
III.	<ul style="list-style-type: none"> •Maligni tumor •Stanice se razlikuju od stanica normalnog tkiva, brže se umnožavaju •Potrebno je liječenje kemoterapijom i zračenjem
IV.	<ul style="list-style-type: none"> •Maligni tumor •Brza dioba i nekroza Žilna proliferacija •Agresivni, tijek bolesti je nagli i progresivan

3.1.3. Krvno-moždana barijera

Krvno-moždana barijera (*eng. BBB- Blood-Brain Barrier*) je višestanična vaskularna struktura, koja odvaja središnji živčani sustav od periferne krvi. Ova granica građena je od endotelnih stanica krvnih žila koje imaju dvojnu ulogu. Uz to što sudjeluju kao potpora u građi stijenke krvnih žila, korisne su kao prepreka pri ulaženju patogenih tvari u mozak [4]. Zbog visoke osjetljivosti BBB-a na patogene tvari, toksine i upale, preko ovog sustava izbjegava se davanje lijekova [17]. Glavne komponente BBB-a su postojanje endotelnih stanica i sposobnost nepropusnosti, no interakcija ovih stanica s mikroglijama, astrocitima i pericitima tvori neurovaskularnu strukturu koja je odgovorna za održavanje homeostaze SŽS-a [18]. Stanice BBB-a koriste paracelularni i transcelularni prolaz. Zbog fizičkih parametara koji onemogućavaju transport većini molekula paracelularnim putem, transport se provodi transcelularnim putem. Ovim načinom osigurava se siguran prolaz nutrijenata, a sprječava ulaz potencijalno štetnim tvarima. Ova barijera služi i kao metabolički prijelaz, gdje dolazi do aktivacije peptida i oslobađanja ATP-a (hrv. Adenozin Trifosfat), te inaktivacije neurotoksina [17,18].

3.1.3.1. Uloga pericita u krvno- moždanoj barijeri

Periciti su stanice smještene između endotelnih stanica i astrocita, koje sudjeluju u prolasku tvari kroz BBB. S obzirom na njihov položaj, smatralo se da nemaju važnu ulogu kao astrociti, no istraživanjem se dokazalo da je njihovo djelovanje ključno u održavanju mikrocirkulacije i homeostaze. Dva pericita tvore međupericitnu tunelsku nanocijev koja omogućava siguran cerebrovaskularni protok, te neurovaskularnu povezanost na kapilarnoj razini. Periciti služe kao dodatna potpora astrocitima, te njihova nefunkcionalnost može ugroziti transcelularni put i dovesti do prolaza patogenih tvari [4]. Periciti su heterogena stanična skupina čija količina ovisi o diferencijaciji tkiva u kojem se nalaze. Važni su za održavanje neurovaskularne stabilnosti stalnog promjera kapilara, te ravnomjernog protoka krvi [17]. Periciti prekrivaju oko 30% kapilara SŽS-a, te kontroliraju ekspresiju proteina lučenjem angiopoetina i čimbenika tumora rasta TGF- β (*eng. Transforming Growth Factor-Beta*). Njihovim manjkom dolazi do povećane propusnosti BBB-a, što je posljedica endotelne transcitoze [18].

3.1.3.2. Uloga astrocita u krvno- moždanoj barijeri

Astroцити су глија станице које у СЗС-у стварају додатан слој и потпору микроžilима BBB-а. Заједно с перцитима, судјелују у успостављању равнотеже и сазријевању BBB-а. Њихов смањени број у раном развоју плода, али и постнаталном раздобљу, утјеће на пропусност ове баријере, те већу могућност настања микрожила с абнормалним промјером. Ове станице судјелују у изградњи базалне мембране, те њихов разор може бити узроком едема мозга. За одржавање стабилности BBB-а, astroцити излучују Sonic Hedgehog (Shh) и Angiopoetin 1 (Ang-1), који смањују пропусност [4]. Како би осигурале контакт с ендотелним станицама, astroцити на свом крају имају завршне ножице. С обзиром на осигуран контакт, долази до транспорта воде уз помоћ аквапорина 4. Astroцити, уз воду, осигуравају nutritivnu и metaboličku потпору neuronima, те потићу синтезу протеогликана што појачава селективност и интегритет BBB-а [18,19].

3.2. PATOLOŠKA VASKULATURA U TUMORU MOZGA

3.2.1. Karakteristike angiogeneze

Angiogeneza је процес у којем долази до раста и развоја нових крвних жиља из већ постојећих како би се осигурала већа хранидбена опskrba nekog organa. Овај процес укључује пролиферацију, миграцију и диференцијацију васкуларних ендотелних станица, али и бројне чимбенике који утјећу на њезин рад и инхибицију [20]. Angiogeneza је сложен процес, који се састоји од проangiogenetskih фактора отпуштених у изванстаничну текућину, који активирају ендотелне станице, те се већу уз капиларну мрежу стварајући нове крвне жиле. Овим процесом је омогућен бржи и већи пријенос хранјивих твари, кисика и метаболита у tkiva и organe, али битан је и за процес цијелjenja rane. Hipoksija је један од главних чимбеника који стимулира ослобађање проangiogenih чимбеника попут васкуларног ендотелног фактора раста (VEGF), фактора раста β (TGF- β), фактора раста fibroblasta (FGF), angiopoietina 1, те epidermalnog фактора раста (EGF), који се већу за своје receptore и узрокују деstrukцију stijenke крвне жиле. Овај процес користе туморске станице како би

osigurale svoj rast. Tumori stvaraju nezrele krvne žile, koje se histološki razlikuju od zdravog endotelnog tkiva, ali dovoljno infiltrirajuće da suprimiraju rad zdravih krvnih žila. Krvne žile tumora su veće od zdravih krvnih žila, imaju veću propusnost za proteine, nepravilan lumen i način grananja, te širenja kroz tkivo. S obzirom da je stvaranje krvnih žila ključno za napredovanje tumora, antiangiogeni lijekovi bi trebali biti ključni u liječenju. Ovi lijekovi se nisu dokazali kao najuspješniji oblik terapije zbog velike ekspresije angiogenih čimbenika i upalnih citokina u tumorskom tkivu, te se koriste zajedno sa antitumorskim upalnim lijekovima i inhibitorima hipoksije [20,21].

3.2.2. Čimbenici angiogeneze

Proces angiogeneze u tumorskom tkivu je sličan procesu u zdravom tkivu. Angiogeni čimbenici poput VEGF-a, FGF-a, angiopoietina i TGF- β -a uključeni su u nastanak i razvoj patološke vaskulature. Povećana razina ekspresije angiogenih faktora rasta utječe na napredovanje tumora, te niz angiogenih procesa koji uključuju migraciju endotelних stanica i širenje tumora [20]. VEGF se smatra glavnim čimbenikom u rastu tumora izazvanim hipoksijom kroz receptorske tirozin kinaze koje utječu na propusnost krvnih žila i proangiogenu aktivnost. Važan je faktor i za preživljavanje i proliferaciju tumora. FGF je proangiogeni faktor rasta koji je smješten u vaskularnoj membrani i zaslužan za trajno održavanje angiogeneze. Povećava migraciju endotelnih stanica, te potiče kapilarnu morfogenezu, dok je u tumorskom tkivu smješten u mikrovaskulaturi i utječe na napredovanje rasta tumora. Angiopoetin je glikozilirani protein odgovoran za jačanje stijenke krvnih žila tumora. Najvažnije vrste su Ang 1 i Ang-2 čije mRNA rezultiraju krhkošću i lomljivosti krvnih žila mozga, te su glavni tumorski markeri u gliomima. TGF- β je polipeptid koji kontrolira funkcije poput proliferacije i diferencijacije, čija visoka razina se povezuje s lošom prognozom [21]. Ostali čimbenici angiogeneze su prikazani u tablici 2.

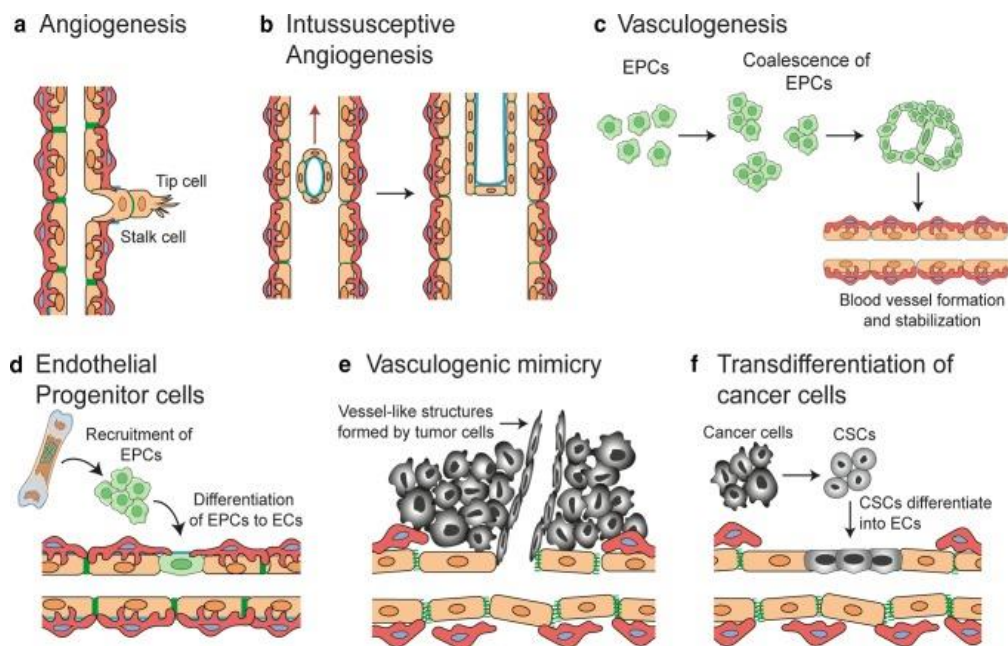
Tablica 2. Glavni čimbenici angiogeneze.

Izvor: [20].

ČIMBENICI	FUNKCIJA
VEGF (VEGF-A, , VEGF-C, VEGF-D)	Potiče proliferaciju endotelnih stanica, migraciju, mitozu endotelnih stanica i potiče proces angiogeneze.
VEGFR (VEGFR 1, VEGFR 2, VEGFR 3)	Proces hematopoeze, potiče angiogenezu tumora, aktivira MMP-ove, posreduje angiogene.
MMP-2 i MMP-9	Proteolitička degradacija ECM komponenti, olakšava pokretljivost stanica, invaziju stanica i potiče angiogenezu stanica glioma.
AFGF i BFGF	Proliferacija endotelnih stanica i potiče morfolgiju sličnu tubulu u endotelnim stanicama.
FGFR	Modulira proliferaciju stanica, migraciju stanica i angiogenezu.
HGF	Potiče angiogenezu indukcijom VEGF signalizacije.
EGFR	Potiče proizvodnju VEGF-a u tumorskim stanicama.
TGF-β	Potiče angiogenezu izazvanu VEGF-om. Regulira proliferaciju endotelnih stanica, migraciju, diferencijaciju i izvanstaničnu sintezu matrice u endotelnim stanicama.

3.2.3. Važnost angiogeneze u tumorskom tkivu

Angiogeneza je okarakterizirana kao proces u kojem dolazi do rasta i razvoja novih krvnih žila, iz već postojećih ili samostalno. Kako bi ovaj proces bio moguć, angiogeneza ima brojne čimbenike, poput VEGF-a, FGF-a i angiopoietina, koji promiču i inhibiraju proces. U prethodnim poglavljima opisani su navedeni čimbenici, te njihovo djelovanje. Angiogeneza omogućava hranidbenu opskrbu tkiva, ali je i neophodna za rast i razvoj tumora. Tumori stvaraju nezrele krvne žile, nepravilnog lumena i brzine protoka, te su hiperpropusne za proteine plazme što za posljedicu može imati stvaranje edema i ekstravaskularnog zgrušavanja krvi. Hipoksično okruženje je spoj neuređene vaskulature tumora i ishemije što je uzrok aktivacije HIF-a-1 (*eng. Hypoxia-Inducible Factor*) i stvaranja novih krvnih žila. Stvara se novo mikrokruženje koje tumoru omogućava lako prodiranje i metastaziranje u udaljena tkiva [20]. Postoji nekoliko mehanizama neovaskularizacije tumora, koji su prikazani na slici 2 [22].



Slika 2: Mehanizmi neovaskularizacije u tumorima.

Izvor: [22].

Nekoliko studija je dokazalo da je neovaskularizacija ključna za rast tumora iznad 1-2mm u promjeru [24,25]. Tumori imaju visoki angiogenetski kapacitet, koji dovodi do propusnosti kapilara i eksudacije fibrina, što za posljedicu ima stvaranje tubularnih struktura koje su slične endotelnim stanicama. Tumori svoj rast temelje i na metaboličkom reprogramiranju promjenom ekspresije proteina s glikozom GLUT1 (*eng. Glucose transporter 1*), GLUT3 (*eng. Glucose transporter 3*), LDHA (*eng. Lactate Dehydrogenase A*) i PKM2 (*eng. Pyruvate Kinase M2*) u uvjetima hipoksije. Hipoksično mikrokruženje dovodi do izmjene ekspresije epitelno-mezenhimalnih prijelaznih markera, N-kadherin, koji potiču invazivne metastaze. Angiogeneza povećava opskrbu tumorskih stanica, te im olakšava prodiranje i metastaziranje [21,23].

3.2.4. Uloga stanica u vaskularnoj patofiziologiji

Periciti, astrociti i endotelne stanice imaju bitnu ulogu kod narušavanja krvno-moždane barijere uzrokovane prodiranjem tumorskim stanicama. Nefunkcionalne krvne žile tumora pokazuju promijenjenu povezanost između endotelnih stanica i pericita, te doprinose hipoksiji i povećanoj metastatskoj osjetljivosti. Tumorske stanice se transdiferenciraju u pericite koji imaju različite genetske promjene, koje promiču izbjegavanje antitumorskog imunološkog odgovora. Imunosupresivna funkcija pericita ovisna o tumoru temelji se na ekspresiji protuupalnih molekula poput IL-10, TGF- β i MHC-II. Tumorom zahvaćeni astrociti doprinose hipertrofiji, proliferaciji i invaziji tumora. Astrociti gube krajnje izdanke (nožice) što dovodi do promjene polariteta za koji je zaslužan Aquaporin-4, te posljedično dovodi do edema. Gubitak polariteta i naseljavanje tumorskih stanica u perivaskularni prostor uzrokuje raspadanja krvno-moždane barijere. Prodiranjem kroz zaštitne stanice krvno-moždane barijere, dolazi do abnormalne propusnosti za proteine i patogene tvari, te gubitka gliovaskularne sprege. Tumorsko tkivo koristi kisik i hranjive tvari zdravog tkiva za svoj razvoj, te dovodi do oštećenja moždanog parenhima. Ovaj tijek događaja dovodi do neuroloških poremećaja s mogućim letalnim ishodom na kraju. [4].

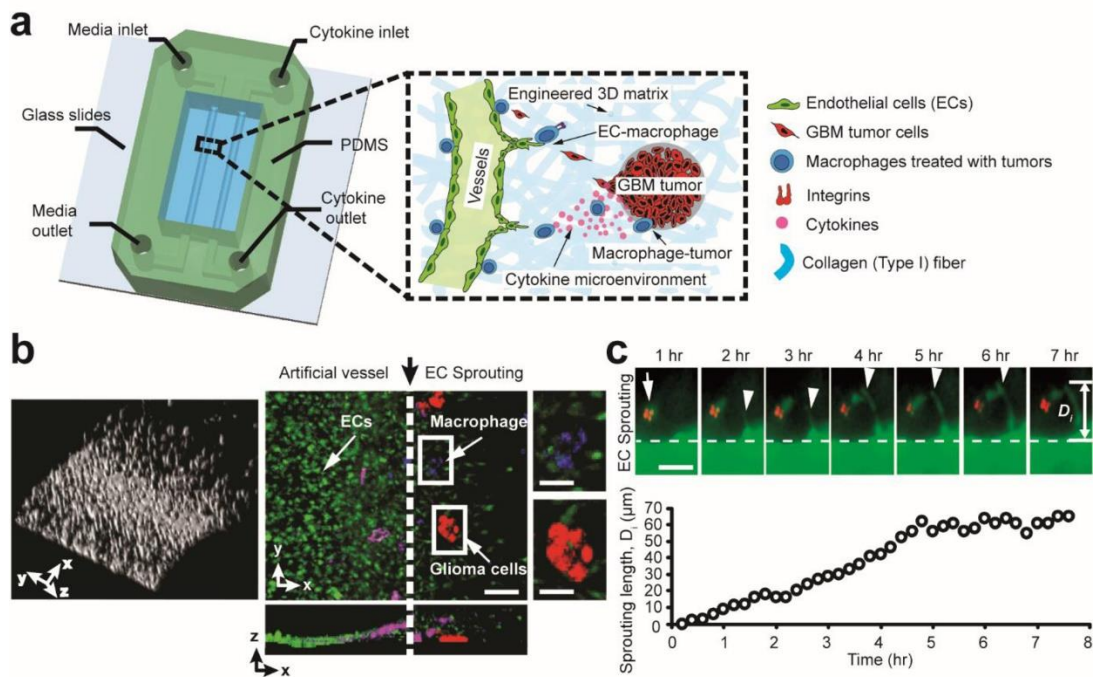
3.2.5. Uloga CD44 u glioblastomu

Glioblastom je najmaligniji oblik astrocitoma, koji se stvara u subkortikalnoj bijeloj tvari moždanih hemisfera, uzrokujući astroglijalnu diferencijaciju i nekrozu tkiva. Jedan od najvažnijih čimbenika za razlikovanje glioblastoma od ostalih astroglijalnih tumora su hiperplastična krvožilna tjelešca okružena pericitima i glatkim mišićnim stanicama. Što je stupanj vaskularizacije ovog tumora veći, to je tumor maligniji i ima lošiju prognozu. S obzirom na raspadanje krvno-moždane barijere, invazija tumora je olakšana što dovodi do stvaranja edema i nakupljanja kontrasta na MR i CT snimkama. Proces angiogeneze i prilagodba tumora na hipoksiju su ključni za njegov rast i razvoj. Angiogeni čimbenici potiču stvaranje krvnih žila tumora, što im osigurava hranjive tvari i kisik. Smatra se da je CD44 stanična adhezijska molekula koja sudjeluje u procesima proliferacije i održavanja tumorskog rasta. Uloga CD44 u tumoru je poticanje pokretljivosti i regrutacije tumorskih stanica. Aktivira tumorski RTK (*eng. Receptor Tyrosine kinase*) receptor i djeluje kao ligand u interakciji s endotelnim stanicama. Prisutnost CD44 u nekim tumorima je najčešće znak loše prognoze, dok se u nekim tumorima nema značajnu ulogu u proširenosti i stupnju malignosti. Smatra se da je povećana prisutnost CD44 u tumorima dojke, sarkomima, te neuroblastomima karakteristika slabije diferenciranih tumora i znak loše prognoze. U karcinomu bubrežnih stanica i ne-Hodgkinovog limfomu, povećane vrijednosti CD44 ukazuju na veće preživljenje. CD44 promiče agresivnost glioblastoma i rezistenciju na kemoradijacijsku terapiju, pa se liječenje glioblastoma upravo temelji na antiangigenetskoj terapiji upućenoj prema CD44 [26].

3.2.6. Kontrolirano mikrokruženje u 3D *in vitro* modelu

Tumorske i endotelne stanice glavne su komponente u 3D modelu kokulture, čiji se rad temelji na kontroli različitih parametara. Ovi parametri uključuju nadzor vrste i gustoće ECM komponenti, hipoksije, izmjene plinova, te makrofaga i astrocita. 3D sustavi prate odgovor na lijekove, kontroliraju ekspresiju gena i fenotipska obilježja, te doprinose u poboljšanoj terapiji protiv raka. Za razliku od ovih sustava, 2D sustavi zanemaruju prisutnost mikrokruženja. 2019.-te razvijena je *in vitro* funkcionalna mreža, slična ljudskoj vaskulaturi, koja uključuje endotelne stanice i pericite koje imitiraju

stanice za proizvodnju krvnih žila i vaskularnih tkiva [4]. Glavni problem u 3D modelu mozga je nedostatak funkcionalne vaskularizacije. Kako bi se riješio ovaj problem, razvijena je 3D platforma na bazi mikrofluidika koja prezentira 3D umjetne vaskularne žile, međustaničnu komunikaciju i interakciju matrica stanica, koji je prikazan na slici 3. In vitro vaskularizirano mikrokruženje tumora zatvara dva paralelna kanala na bazi mikrofluidika, koji služe za suzbijanje angiogeneze kroz hidrogel [27].



Slika 3: In vitro mikrokruženje angiogeneze glioblastoma.

Izvor: [27].

3.3. RADIOLOŠKA PREZENTACIJA VASKULATURE TUMORA MOZGA

Radiološka prezentacija patoloških stanja i bolesti temelji se na digitalnom slikovnom prikazu regije od interesa s okolnim tkivima. Radiologija, kao grana medicine, razvijala se desetljećima kroz brojne generacije uređaja, te u posljednjih deset godina dosegla svoj vrhunac. Kroz povijest, snimanje i prikaz glave sporo se razvijao i liječnici su uvijek težili tome da prikaz glave i njezinih struktura bude što savršeniji. Podjela radioloških modaliteta za prikaz tumora mozga, ali i njezine vaskulature, kreće se od klasičnog kranijograma, naprednih i složenijih metoda poput CT-a, MR-a i DSA (hrv.

digitalna subtraksijska angiografija), do nuklearne dijagnostičke metode PET/CT-a [28]. U ovom radu opisana su četiri radiološka slikovna modaliteta, te na koji način daju dobar prikaz i potrebne dijagnostičke podatke.

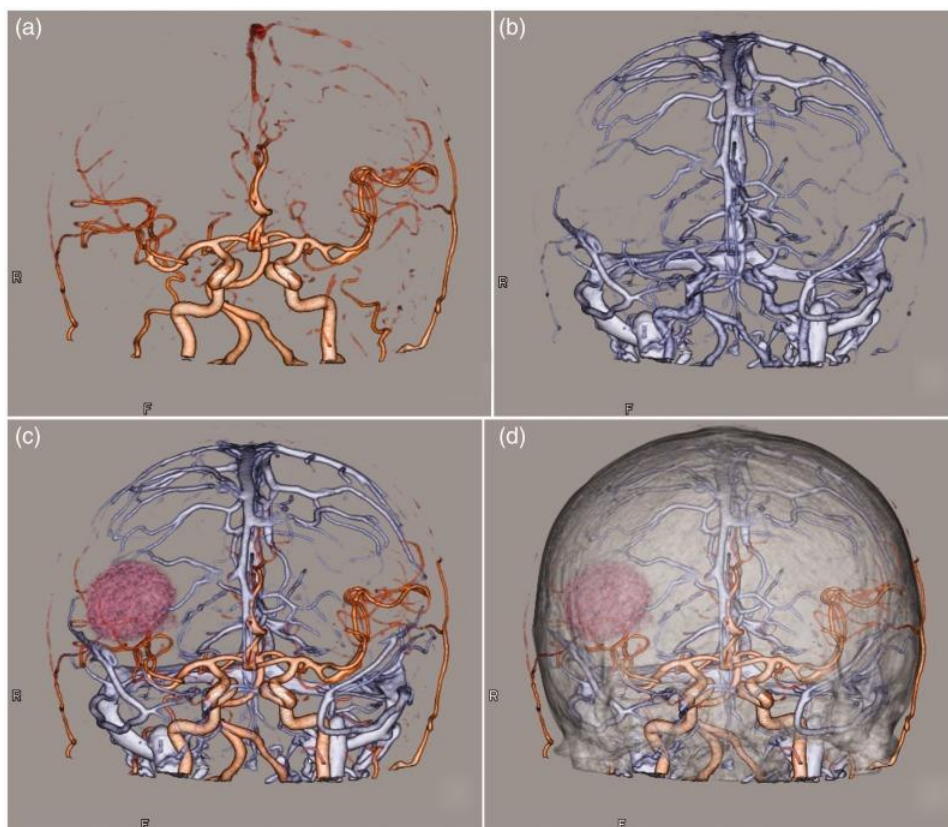
3.3.1. MSCT angiografija

MSCT angiografija je radiološka slikovna metoda koja se provodi pomoću multidetektorskog uređaja, prikazom arterija nekog područja od dijagnostičkog interesa. Iako je široko rasprostranjena tehnika, ograničena je tehničkim čimbenicima i suradnjom pacijenta. Korištenjem kontrastnog sredstva povećava se doza ionizirajućeg zračenja, postoji mogućnost alergijske reakcije te toksičnog djelovanja kontrasta na bubrege. Jod je najčešće upotrebljavano kontrastno sredstvo, vodotopiv je i niskoosmolaran, te se daje intravenski.

Kako bi se dobila ispravna dijagnostička informacija, važno je postići dobru kvalitetu slike. Tehnički čimbenici koji utječu na kvalitetu slike su prostorna i kontrastna rezolucija, doza zračenja, šum, te vaskularno poboljšanje [29].

Ovom tehnikom omogućen je prikaz moždanih arterija, kao i patološke promjene ostalih organskih sustava, poput disekcije, aneurizmi, traumatskih lezija i krvno-žilnih malformacija.

U kliničkoj praksi rade se najčešće CT koronarografija, angiografija plućnih arterija, angiografija zdjelice i donjih ekstremiteta, dok je angiografija glave i vrata, kao i krvnih ogranaka tumora, manje korištena u skupini angiografija [30,32]. Bez obzira na postojanje MR-a, CT prikaz tumora mozga je još uvijek široko dostupna i korištena metoda zbog kratkog trajanja snimanja i lakše dostupnosti. MR tehnike snimanja imaju bolju prostornu rezoluciju, osjetljivije su, ne koriste ionizirajuće zračenje, ali i nedostatak, a to je što traju duže od CT snimanja [32]. Prikaz krvnih žila mozga s prisutnošću tumora prikazan je na slici 4.



Slika 4: CT prikaz krvnih žila mozga pacijenta s glioblastomom s rekonstrukcijom.

Izvor: [33].

3.3.1.1. Postupak izvođenja pretrage

MSCT angiografija je neinvazivna radiološka tehnika, koja se mora provoditi na kontrolirani i ispravni način. Nakon identifikacije pacijenta i skidanja svih metalnih predmeta na području od interesa, pacijenta se postavlja na stol. Ovisno o dijelu tijela na kojem se snimaju krvne žile, pacijenta se postavlja kraniokaudalno ili kaudokranijalno. Za sva CT snimanja koja zahtijevaju korištenje kontrastnog sredstva, potrebno je imati uredne nalaze uree i kreatinina zbog kontroliranja pravilne bubrežne funkcije. S obzirom da se snimaju krvne žile, potrebno je koristiti automatsku špricu i postaviti venski put. Na automatskoj šprici se postavljaju kontrastno sredstvo i fiziološka otopina, ali i određuju količina i brzina protoka. Nativna snimka ili topogram prva je faza u CT angiografiji, te se snimanje provodi u arterijskoj fazi. Određuje se polje premonitoringa, monitoringa i

akvizicijskog polja, te se na rubu akvizicijskog polja vrši skeniranje i postavlja zona interesa ili ROI. U fazi monitoringa, automatska šprica i CT aparat počinju davanje kontrasta i snimanje, dok koncentracija kontrasta ne dosegne određenu vrijednost. Nakon davanja kontrasta, prikazuju se krvne žile čime se razlikuju od ostalih struktura u tijelu. Slijedi faza akvizicije i apliciranja fiziološke otopine, otprilike 30 ml. Tijekom skeniranja pacijent treba zadržati dah i biti miran, kako bi se dobila kvalitetna slika bez respiracijskih artefakata i micanja [31].

3.3.1.2. Prednosti i nedostaci MSCT angiografije

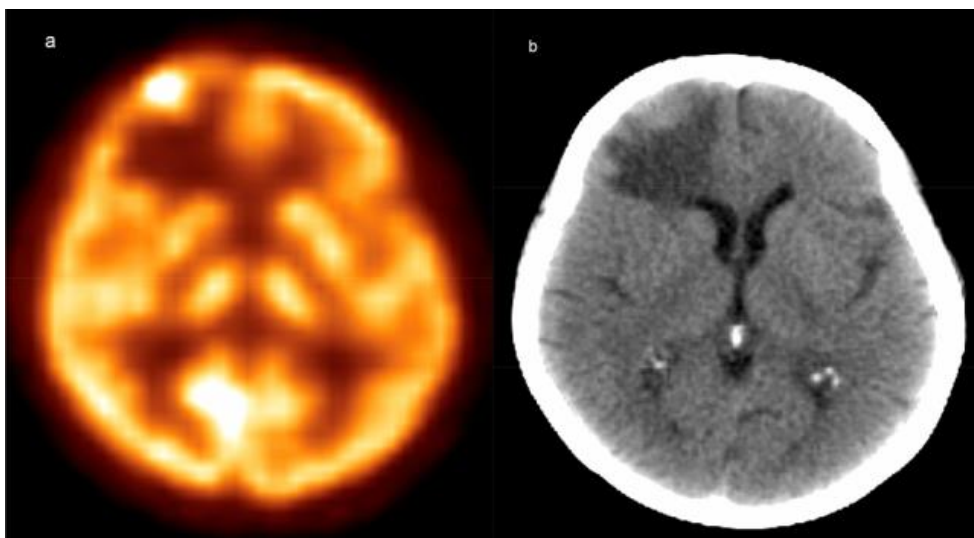
MSCT angiografija je neinvazivna radiološka metoda koje je pogodna za ispitivanje gotovo svih krvnih žila u tijelu. Služi za anatomsku i patološku procjenu stanja krvnih žila, te procjenu bubrežne i neurovaskularne cirkulacije. Detektira lezije i kalcifikate, te služi kao alat pri određivanju postavljanja stentova. Kvaliteta slike CT angiografije je solidna, ima dobru prostornu razlučivost, kratko traje i jeftinija je metoda od MR angiografije. Ova metoda koristi jedno kontrastno sredstvo, koje daje jasnu granicu i predodžbu između zdravog i patološko izmijenjenog tkiva. Na ovaj način pogodno je za detekciju patoloških krvnih žila, tumora i njegovih ogranaka. MSCT angiografija, uz svoje prednosti, ima i dosta nedostataka. Ova metoda oslikavanja krvnih žila koristi jedno kontrastno sredstvo što povećava mogućnost nastanka alergijske reakcije, kao i korištenje ionizirajućeg zračenja. Uz alergijske reakcije, postoji mogućnost renalne disfunkcije, te je često kontraindikacija trudnicama i djeci [31]. MSCT angiografija služi za dijagnosticiranje intrakranijskih tumora, arterija, vena i tumorskih krvnih ogranaka, što je bitno kod planiranja preoperativne skrbi [33]. Zbog dobre rekonstrukcije krvnih žila tumora, smatra se da je 3D CTA jako dobar alat pri planiranju i izvođenju kirurške ekscizije [34].

3.3.2. PET/CT

PET/CT je nuklearnomedicinska dijagnostička metoda koja daje informacije o funkcionalnosti određenog organa ili metaboličkog procesa. PET/CT je i uređaj i tehnika koji se sastoji od dva dijela, a to su PET dio koji, uz pomoć 18F-FDG (Fluorodeoksi-glukoza) omogućava funkcionalno praćenje bolesti, te CT dijela koji osigurava dobar morfološki prikaz i razliku denziteta u tijelu. Korištenje PET/CT-a u dijagnostici tumora mozga nije primarna metoda izbora, ali pruža informacije o nakupljanju glukoze u tumoru uz pomoć radionuklida 18F-FDG. Ova metoda je korisna jer omogućava snimanje cijelog tijela, a ne samo pojedinog segmenta, te na taj način daje dobar uvid u moguće metastaze, recidive bolesti ili neka druga potencijalna patološka stanja [28].

3.3.2.1. Prikaz tumora mozga pomoću 18F FDG-a

PET/CT je radiološki dijagnostički uređaj, ali i pretraga, koja za svoj rad upotrebljava nakupljanje glukoze, odnosno F18-FDG-a u organu ili potencijalno patološkom prostoru. PET/CT nadopunjuje sami CT sistem, a to je da uz morfološki prikaz, daje dobar uvid u funkcionalnost određenog organa [28]. Na ovaj način funkcioniraju i tumori, a to je da oni svoj rast temelje na nakupljanju ugljikohidrata, glukoze, koja je sastavni dio 18F-FDG-a, te pomoću nje liječnici mogu pratiti njihovu aktivnost i napredak [35]. Na slici 5 prikazano je nakupljanje 18F-FDG-a u metastazama. Osim za dijagnostiku tumora, PET/CT služi za dijagnosticiranje brojnih neuroloških bolesti, poremećaja kretanja, epilepsije. MR je primarna metoda u dijagnostici primarnih i sekundarnih tumora mozga, ali može doći do upitne dijagnoze ukoliko ne dođe reakcije na kontrast. PET/CT upotrebljava kemijski spoj fluora, sastavnog dijela šećera, koji tumor prima upravo zbog potrebe za hranom i vlastitim razvojem. Teorijskim dijelom ove metode može se zaključiti da je PET/CT dovoljan, te da MR nije potreban jer nam daje morfološki i funkcionalni prikaz. Negativna strana ove pretrage je ionizirajuće zračenje koje je pojačano korištenjem radionuklida, te njegovim poluraspadom, što kod MR pretraga nije slučaj [36]. Korištenje 18F-FDG u PET/CT studijama ne treba upotrebljavati kao prvi korak u dijagnostici zbog štetnog učinka ionizirajućeg zračenja i korištenja radionuklida, ali može imati ključnu ulogu u pronalasku malih malignih lezija ili teško vidljivih i dostupnih metastaza [37].



Slika 5.: Prikaz metastaza mozga pomoću 18F-FDG

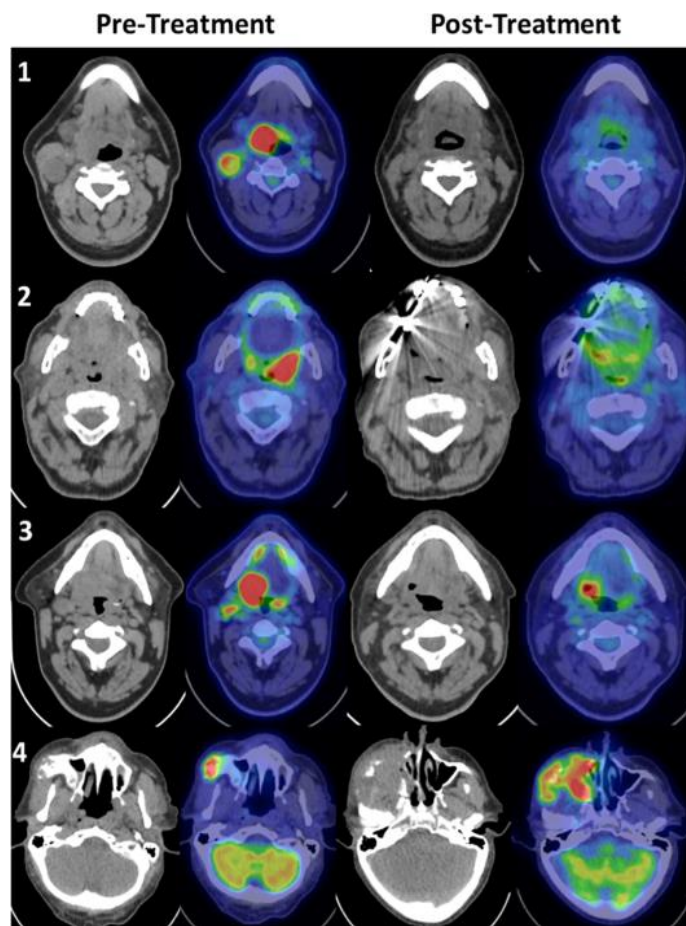
Izvor: <https://pubmed.ncbi.nlm.nih.gov/34521979/>

3.3.2.2. PET/CT praćenje tumora i prikaz lezija

Poznato je da kontrastni MR pregled daje dobar morfološki prikaz tumora mozga. MR, kao i svaka slikovna metoda u medicini, ima svoja ograničenja, pa je stoga PET/CT-a koji koristi 18F-FDG-om ima važnu ulogu u dijagnostičkoj obradi. U pojedinim slučajevima MR mozga ne uspijeva u potpunosti razjasniti težinu patološkog stanja i metaboličku aktivnost tumora koji difuzno infiltriraju dublje dijelove mozga, a posebno u uvjetima kada je prisutna popratna upala. U takvim slučajevima kao i pri analizi udaljenih metastaza i recidiva bolesti, PET/CT ima ključnu ulogu. Ova metoda ne nailazi na odobravanje u određenog broja liječnika i pacijenata zbog veće doze ionizirajućeg zračenja, uzrokovanom upotrebom radionuklida, ali i zbog mogućeg višesatnog nakupljanja istog u žlijezdama slinovnicama, usnoj šupljini i limfnim čvorovima. S obzirom na dobar prikaz tumora i metastaza, dobra je metoda pri planiranju liječenja, najviše planiranju radioterapije [28,38].

Metastaze se teško otkrivaju i podvrgavaju kirurškim zahvatima, ponajprije zbog težine i njihovog položaja, te je dijagnostika i uloga PET/CT-a s radionuklidom jako bitna. Prema istraživanju koje je proveo Centar za rak iz Poljske, važnu ulogu ima i kod tihih lezija koje bi MR pregledom ostale neotkrivene i neliječene [39]. Otkrivanje malignih i

benignih lezija, te tumora mozga bitno je kako bi se na vrijeme započelo liječenje, te spriječio mogući smrtni ishod, te neurološki i kognitivni problemi [39]. PET/CT prikaz mozga prije i nakon operativnog zahvata, te nakupljanje radionuklida prije i nakon operativnog zahvata, zbog prisutnosti ostataka tumora inoperabilnog područja, vidljivo je na slici 6.



Slika 6: PET/CT prikaz mozga prije i nakon operativnog zahvata.

Izvor: https://media.springernature.com/m685/springer-static/image/art%3A10.1038%2Fs41598-020-60739-3/MediaObjects/41598_2020_60739_Fig1_HTML.png

3.3.3. MR

MR je radiološka dijagnostička slikovna metoda i uređaj, koji za svoj rad koristi proton vodika i jako uniformno homogeno magnetno polje. Princip rada magneta zasniva se na nekoliko smjernica, a to su da se pacijent postavi na stol, tijelo se preko protona vodika magnetizira, dolazi do djelovanja radiovalova i kasnije njihovog prekidanja, tijelo oslobađa energiju koja se koristi za rekonstrukciju slike. Postoji nekoliko vrsta magneta, te su glavne sekvence za njihov rad T1, T2 vrijeme relaksacije i *proton density*. MR se koristi za dijagnosticiranje raznih bolesti, ponajviše iz CNS-a, poput cista i tumora mozga. Omogućava dobar morfološki prikaz, te ne koristi ionizirajuće zračenje pa ga bez opasnosti mogu koristiti trudnice i djeca (28).

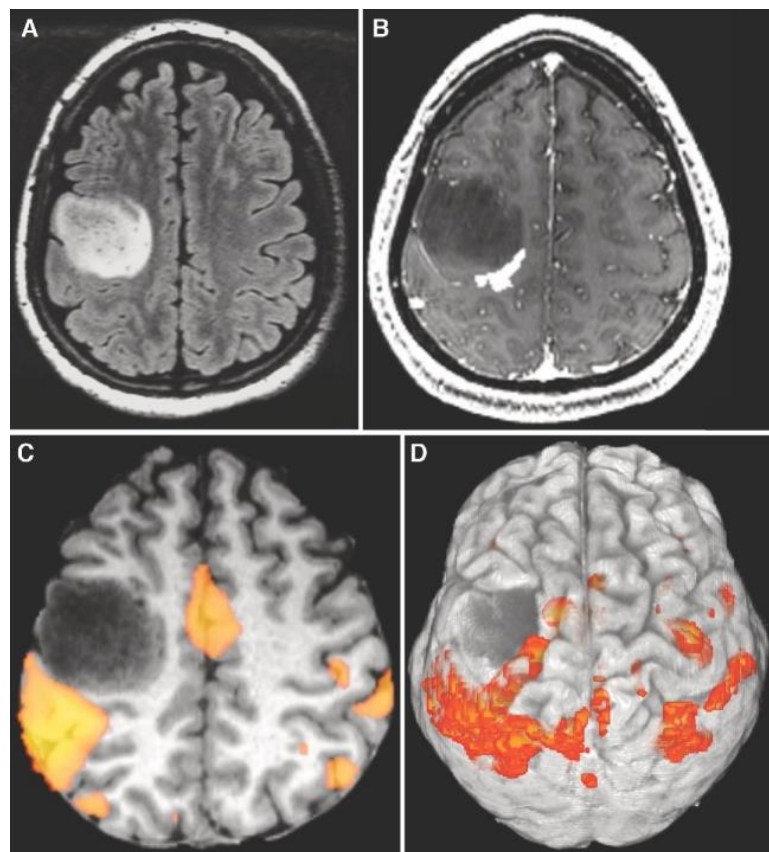
Segmentacija slike u MR studijama služi za analizu, mjerenje i morfološki prikaz struktura mozga. Služi za prikaz patološkog tkiva, te je jedna od odrednica za planiranje operativnog zahvata. Segmentacija omogućava razlikovanje intenziteta, dubine ili boje određenog tkiva uz najosnovniju podjelu kod mozga na bijelu tvar, sivu tvar i cerebrospinalnu tekućinu. Bez intenziteta signala iz mozga, segmentacija ne bi bila moguća. Za razlikovanje određenih tkiva, CT koristi Hounsfieldove jedinice, dok MR koristi proton vodika i intenzitet signala tkiva (8).

Kako bi se točno odredio intenzitet signala određenog zdravog ili patološkog tkiva, liječnici koriste nekoliko sekvenci u dijagnostici tumora mozga, a neke od njih su vrijeme relaksacije T1 i T2, FLAIR, DWI i funkcionalni MR (40,41). Vrijeme relaksacije T1 je jedna od osnovnih sekvenci kod MR pregleda. Ovisna je najviše o molekularnoj gustoći, te je različita za svako tkivo što je odlično za razlikovanje tkiva. Kod postkontrastnog T1 vremena relaksacije hiperintenzivno će se vidjeti koštana srž, bijela tvar i mast, dok se hipointenzivno vide mišići, kost i zrak. Hipervaskularna patološka stanja poput hemangioma, limfoma i ostalih vrsta tumora, te upalnih procesa, vidjet će se hiperintenzivno na snimkama (40). FLAIR sekvenca je MR sekvenca čiji je cilj suprimiranje likvora, odnosno signala vode, pomoću vremena inverzije T1, na MR snimci. Likvor se prikazuje hipointenzivno, dok patološka stanja (upale, infarkt) hiperintenzivno što olakšava dijagnozu. Važna je za prikaz demijelinizirajućih lezija ili ishemijskog infarkta (41). Vrijeme relaksacije T2 je MR sekvenca koja je ovisna o vrsti i gustoći pojedinog tkiva, kao i T1 vrijeme relaksacije. U T2 vremenu relaksacije

hiperintenzivnog signala su koštana srž, mast i voda, dok se hipointenzivno prikazuju bijela tvar, kost i zrak. Patološka stanja povećavaju nakupljanje vode u određenom tkivu, te su prikazana hiperintenzivno na T2 snimkama (40).

DWI sekvenca je MR sekvenca koja koristi T2 pulsnu sekvencu s dva dodatna gradijentna pulsa što pojačava osjetljivost pomaka molekula vode u smjeru gradijenta. Veća difuzija vode rezultira većom atenuacijom i hipointenzivnim prikazom signala na snimkama. Ishemijski infarkt ima smanjeno nakupljanje vode zbog smanjene količine krvi na tom području, što rezultira hiperintenzitetom na DWI snimkama (42).

Funkcionalni MR se koristi kod mjerenja neuronske aktivnosti u mozgu, tj. mjeri signal koji je ovisan o razini kisika u krvi. Pacijent obavlja specifične motoričke ili jezične zadatke čime se funkcionalno ispituju regije u mozgu. Ovaj način rada se primjenjuje kod ispitivanja tumora koji zahvaćaju funkcionalno važne regije mozga. Osim prikaza smanjenog signala, fMRI daje podatke o promjenama volumena cerebralne krvi u području zahvaćenom tumorom. Identificiraju se regije mozga koje prikazuju povećan ili protok pri obavljanju pojedinog zadatak što se koristi kod određivanja dominantne hemisfere, ali i veličini zahvaćene regije koja ima smanjenu ili izgubljenu funkciju zbog prisutnog tumora ili njene patološke vaskularizacije (40-42). Na slici 7 prikazan je fMRI temeljen na zadacima u pacijenta s difuznim astroцитomom.

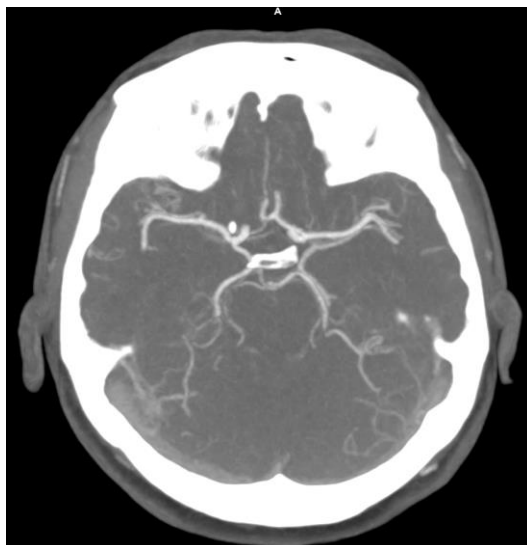

Slika 7: fMRI temeljen na zadacima u difuznom astrocitomu.

Izvor: <https://pubmed.ncbi.nlm.nih.gov/28486641/>

3.3.3.1. MR angiografija

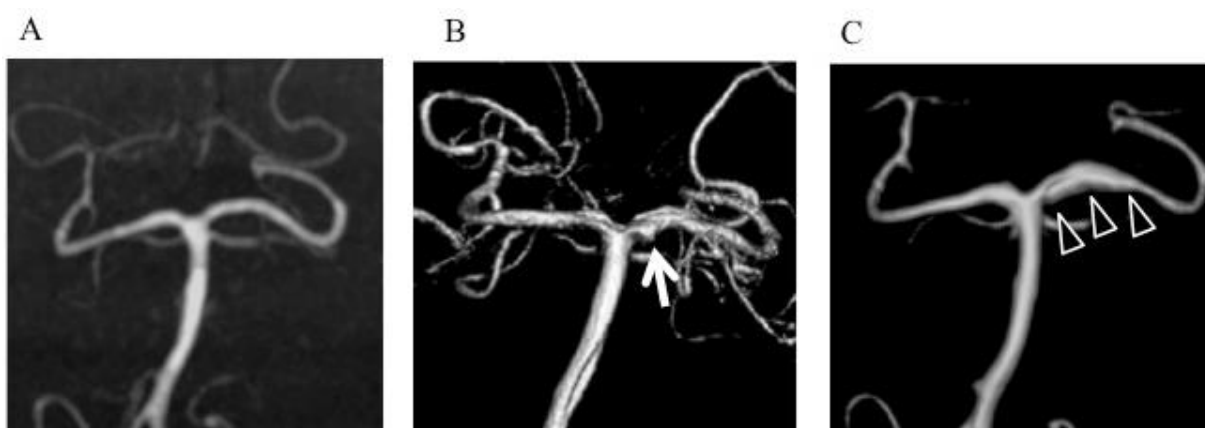
MR angiografija je neinvazivna slikovna dijagnostička metoda, koja za razliku od CT angiografije, ne koristi ionizirajuće zračenje već homogeno uniformno magnetsko polje. Prostorna rezolucija MR-a je manja u odnosu na CT, te nema mogućnosti prikaza kalcifikacija krvnih žila [30]. MRA je pogodna u dijagnostici aterosklerotski izmjenjenih krvnih žila, kardio i neurovaskularnih bolesti, te ima prednost u odnosu na DSA jer je neinvazivna metoda. Pri korištenju 3D TOF (engl. time of flight) metode ne koristi se kontrastno sredstvo što je još jedna od prednosti MRA. Pogodna je za ispitivanje ne samo arterija glave i vrata, nego i torakalnih arterija, te arterija bubrega i donjih ekstremiteta. MRA je pogodna za hemodinamsku evaluaciju jer daje informacije o morfologiji, ali i o protoku [31]. Prikaz krvnih žila mozga mozga vidljiv je na slici 8.



Slika 8: MR prikaz krvnih žila mozga.

Izvor: [KBC Split](#)

Tri osnovne tehnike prikaza krvožilnog sustava MR-om su TOF (engl. Time of Flight), PCA (engl. Phase Contrast Angiography), te CE MRA (engl. Contrast-Enhanced Magnetic Resonance Angiography). TOF tehnika je neinvazivna metoda koja ne koristi kontrastno sredstvo, te je pogodna za prikaz intracerebralnog venskog i arterijskog sustava, kao i za prikaz sporog protoka i karotidnih arterija. PCA metoda se koristi kod prikaza tromboza venskih sinusa, hemangioma i varikoziteta, koja je vidljiva na slici 9. CE MRA se temelji na kontrastnom sredstvu i T1 relaksacijskom vremenu. Koristi se za prikaz luka aorte i karotida, te renalnih i mezenteričnih arterija, kao i za dinamičko snimanje arterije [31].



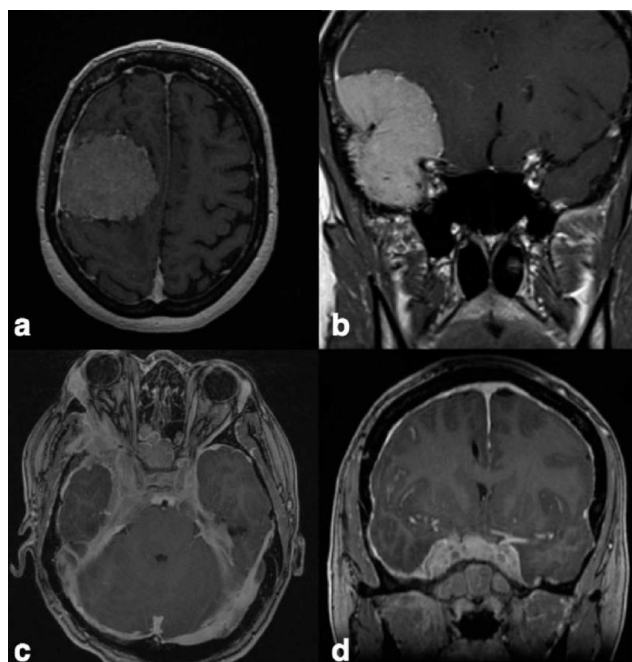
Slika 9: Korištenje PCA tehnike kod prikaza stražnje cirkulacije mozga (bazilarne i vertebralnih arterija)

Izvor: Nishimuta Y.; Tomosugi T.; Kubo F.; Ito N.; Hirahara K.; Nagayama T.; Tokimura H.; Arita K. Hemorrhagic Dissection of the P1 Segment of Posterior Cerebral Artery Treated with Stent-Assisted Coil Embolization: A case report, 2016.

3.3.3.2. Korištenje kontrastnog sredstva za prikaz tumora mozga

Primarni intrakranijalni tumori dokazuju se kliničkim pregledom, laboratorijskim nalazima i slikovnim modalitetima. U slikovne radiološke modalitete koje se koriste za analizu i prikaz tumora spadaju CT i MR pregled uz aplikaciju kontrasta, hibridne metode poput PET/CT i PET/MR 18F-FDG-om i ponekad i DSA za analizu krvne opskrbe. MR s gadolinijem je najčešći modalitet koji se koristi u otkrivanju li diferencijaciji primarnog ili sekundarnog tumora. Za analizu metastaza ili diseminiranih lezija, odnosno otkrivanje primarnog tumora, koristi se CT i to najčešće CT prsnog koša i abdomena. PET/CT s 18F-FDG-om se rijetko koristi za pri analizi primarnog tumora ili otkrivanju inicijalne lezije zbog niže specifičnosti u razlikovanju maligne lezije od upalnih procesa. Primarni intrakranijalni tumori nastaju iz moždanih ovojnica, glija stanica, neuroepitelnih tkiva, hipofize ili zametnih stanica, te su uglavnom rijetki. Dokazano je da izloženost visokim dozama ionizirajućeg zračenja pridonosi većem riziku u nastanku ovih tumora. Liječenje tumora ovisi o položaju, veličini, vrsti i stupnju tumora te dobi i općem stanju pacijenta o čemu odlučuju neurokirurg i onkolog, odnosno o tome da li će se primijeniti operativni zahvat, radioterapija ili kemoterapija [43].

Primjerice, kod prikaza glioblastoma na magnetnoj rezonanciji uobičajeno se koriste standardne sekvence: T1, T2 i FLAIR i DWI sekvenca te T1 sekvenca s gadolinijem, prikazano na slici 10. Osim tih standardnih sekvenci koje služe u preoperativne svrhe, korisni su funkcionalni MR, DCE, DTI i DSC. Funkcionalni MR je korisna sekvenca u kirurškim planiranjima kada resekcija tumora može oštetiti ili predstavlja rizik u oštećenju važnog funkcionalnog područja mozga. DCE sekvenca daje podatke o farmakokinetičkim parametrima kontrastne apsorpcije o kojima ovisi progresija bolesti i kasnije preživljenje, dok DTI sekvenca služi za prikaz traktografije bijele tvari korisnih za neurokirurško liječenje kako ne bi došlo do oštećenja krvnih žila. DSC sekvenca služi za dijagnostiku malignih lezija [44].

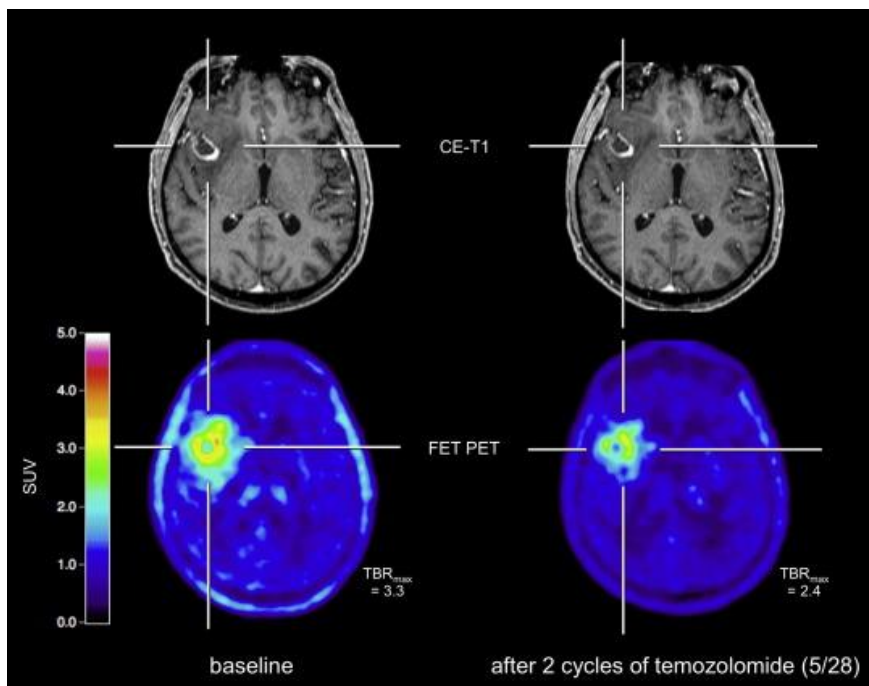


Slika 10: Prikaz intrakranijalnog tumora na T1 sekvenci s gadolinijem.

Izvor: <https://www.researchgate.net/profile/Caroline-APra/publication/322565320/figure/fig1/AS:594214010241030@1518683068936/MRI-of-grade-I-meningiomas-T1-weighted-gadolinium-enhanced-sequences-a-This.png>

3.3.4. PET/MR

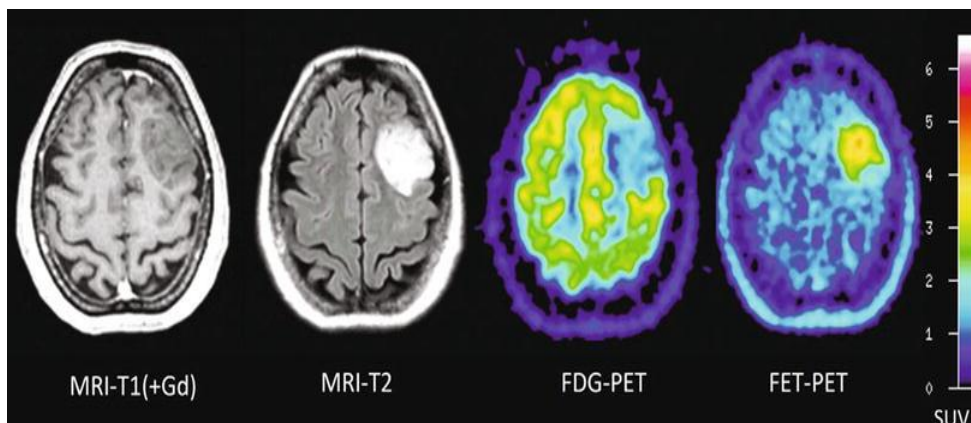
PET/MR je relativno nova neuroradiološka tehnika koja je spoj dva medicinska modaliteta, PET-a i MR-a. Poznato je da PET osigurava podatke o metaboličkoj funkcionalnosti određenog tkiva, dok je MR zaslužan za prikaz morfoloških karakteristika. Primjena PET/MR metode u medicini je inicijalno krenula od mogućnosti korelacije s PET/CT-om i MR-om za istraživanje i dijagnosticiranje tumora mozga i ostalih neuroloških bolesti. Temelj rada PET/MR-a je fuzija slika, odnosno integracija MR dobivene slike s morfološkim značajkama, te PET slike s metaboličkim i funkcionalnim podacima, što se može vidjeti na slici 11 [45].



Slika 11: PET/MR prikaz tumora mozga.

Izvor: <https://ars.els-cdn.com/content/image/1-s2.0-S2213158216302571-gr2.jpg>

PET/MR za svoj rad koristi ^{18}F FDG, kao i PET/CT, s tim što su mu prednosti ne korištenje ionizirajućeg zračenja, neinvazivnost, te mogućnost visoke prostorne rezolucije. Daje dobar prikaz moždanih tumora i njezinih krvnih ogranaka pomoću MR angiografije, ali i metaboličku aktivnost samog tumora. Zajedno s MR sekvencama nadopunjuje dijagnostičke informacije, te daje dobar prikaz tumora, metastaza i nekroze moždanog tkiva (slika 12). S obzirom da je ova metoda još u razvoju, te da nije lako dostupna, skupa je i nije naišla na svakodnevnu upotrebu u kliničkoj praksi [45].



Slika 12: PET/MR prikaz tumora mozga s T1 i T2 sekvenca, te s PET-om.

Izvor: https://radiologykey.com/wp-content/uploads/2016/10/A303095_1_En_937_Fig3_HTML.jpg

3.3.5. Usporedba PET/CT-a i MR-a u prikazu tumora mozga

PET/CT i MR su radiološke slikovne metode koje, svaka za sebe, pružaju korisne dijagnostičke podatke. Glavna razlika među njima je da PET/CT i općenito CT koristi za svoj rad ionizirajuće zračenje koje je štetno, pogotovo za mlade ljude i trudnice. MR ne koristi ionizirajuće zračenje, već magnetizaciju i proton vodika preko kojeg nastaje slika. MR pregled daje dobar morfološki prikaz anatomskih i patoloških struktura, osjetljiviji je i ima bolju prostornu rezoluciju od CT-a. Pomoću raznih sekvenci, daje dobar prikaz tumora, lezija i patoloških stanja i bolesti koje bi ostale neotkrivene ostalim dijagnostičkim metodama. Pomoću T1 sekvence s gadolinijem daje odličan prikaz tumora s njegovim granicama i pruža mogućnosti rekonstrukcija kako bismo tumor vidjeli iz svih ravnina. Naprednije MR sekvence pružaju i preoperativnu analizu i planiranje kako bi se točno znalo je li tumor operabilan i na koji način može oštetiti okolna područja koja mogu izazvati motorička i neurološka oštećenja. Korištenje gadolinija može imati blage i teške kasne posljedice, poput glavobolje i mučnine, do stvaranja nefrogene sistemske fibroze [45].

PET/CT s ¹⁸F-FDG-om temelji se na nakupljanju glukoze u patološki deformiranim tkivima. PET pruža uvid u funkcionalni dio odgovora na radionuklid, odnosno prima li tumor glukozu više u odnosu na anatomske zdravo tkivo. Na ovaj način tumor ili metastaze se prikazuje hiperintenzivnije. CT dio služi za morfološki prikaz

tijela, te u kombinaciji pružaju jako dobar dijagnostički i funkcionalni prikaz. Koristi ionizirajuće zračenje koje je pojačano korištenjem radionuklida[45]. Radionuklid 18F-FDG ima svoje vrijeme poluraspada što znači da pacijent nakon snimanja emitira zračenje i predstavlja opasnost za druge pacijente. Ova metoda nije povoljna za mlade ljude i trudnice, te je dokazano da ionizirajuće zračenje može imati direktan utjecaj na stvaranje primarnog intrakranijalnog tumora. Iako pruža dobar prikaz lezija i tumora, MR je metoda koja se koristi kod dijagnostike primarnog tumora i određenih lezija. PET/CT se koristi kod pronalaska udaljenih metastaza i sumnjivih lezija jer pruža snimanje cijelog tijela u kratkom vremenskom periodu. U kliničkoj praksi, ovi modaliteti se često koriste jedan za drugim na način da se dijagnostika primarnog tumora obrađuje na MR-u, dok se pronalazak metastaza temelji na radu PET/CT-a. Oba modaliteta imaju svoje prednosti i nedostatke, te je bitno procijeniti hoće li pacijentu biti korisni [46].

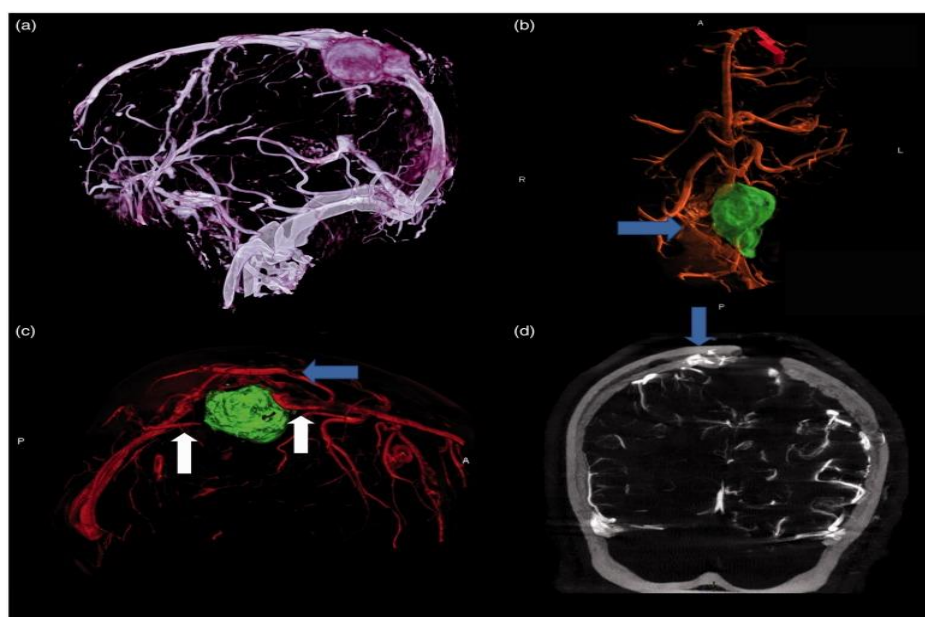
Povećana godišnja incidencija raka u svijetu ima za posljedicu metastaze različitih tumora i zahvaćenost raznih dijelova tijela. U kliničkoj praksi veća je incidencija metastaza mozga zbog prisutnosti drugih tumora, nego primarnih tumora mozga. Za njihovu dijagnostiku koriste se MR pregledi, PET/CT i SPECT sustav. Metastaze se mogu prikazati na razne načine, no najčešći način je MR pregledom gdje se hiperintenzivno, uz pomoć kontrasta, prikazuju metastaze u svim dijelovima mozga. PET/CT s 18F-FDG-om omogućava prikaz metastaza i snimanje cijelog tijela, te se zbog toga smatra bržom i efikasnijom metodom, ali uz manje povoljnu prostornu rezoluciju. Snimanje na magnetnoj rezonanciji je dugotrajno, te se ne može u kratkom vremenu snimiti cijelo tijelo, ali daje dobar prostorni plan gdje se metastaze nalaze uz nekorištenje ionizirajućeg zračenja. PET/CT je brži, snima se cijelo tijelo, daje podatke o aktivnosti metastaza i lezija, dok je rezolucija lošija. Koristi ionizirajuće zračenje i na taj način dodatno šteti pacijentu. Načini rada i prikaza, te korišteni modaliteti opisani su u radu [47].

3.4. USPOREDBA STUDIJA: PRIKAZ VASKULATURE TUMORA MOZGA S CTA vs. MRA

3.4.1. Upotreba 3D DS-CTA kod prikaza ekstraaksijalnog tumora

Ovo retrospektivno istraživanje provedeno je na tri pacijenta, jedan pacijent s hemangiopericitom i dva pacijenta s meningeomima. Cilj istraživanja je bilo odrediti da li 3D DS-CTA može zamijeniti klasičnu 2D angiografiju kod preoperativnog planiranja i provođenja operativnog zahvata putem neuronavigacije. Angiografija je provedena na Artis Zee Bi Siemensovom uređaju, dok je 3D rekonstrukcija napravljena na Leonardo programu [34].

Navedeni tumori zahvatili su gornji sagitalni i desni lateralni sinus, te MR-om mozga nije određena prohodnost sinusa zbog ubrzanog rasta tumora (Slika 13). Korištenjem 3D DS-CTA, liječnici su utvrdili potpunu okluziju zahvaćenog sinusa, što je dokazano i intraoperativno. Ova tehnika omogućila je i prikaz kostiju, te je korištena kao neuronavigacija kod operativnih zahvata. Tumori i zahvaćeni sinusi su potpuno resecirani, bez naknadnih komplikacija [34].



Slika 13: Prikaz hemangiopericitoma sa zahvaćenim gornjim sagitalnim sinusom.

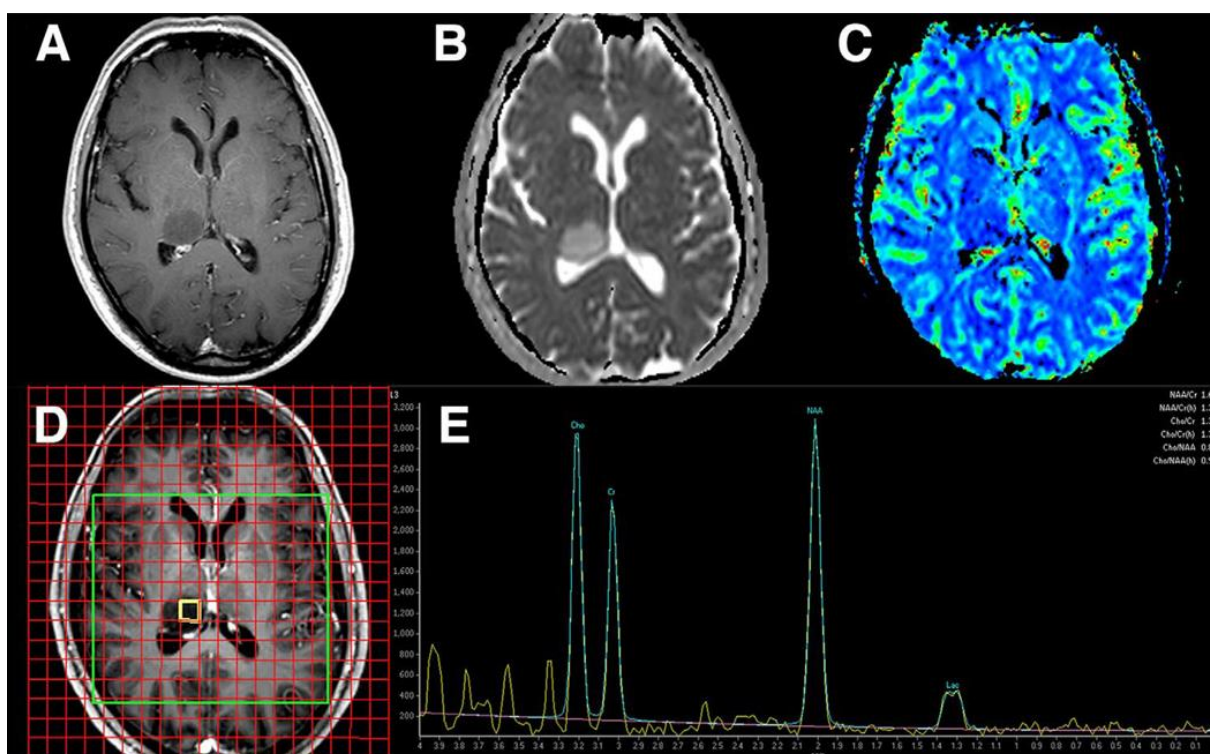
Izvor: [34].

Smatra se da korištenje 3D DS-CTA može smanjiti rizik od oštećenja drenažnih i funkcionalnih transkortikalnih vena, no ne može se koristiti nakon otvaranja dure mater što ne smanjuje rizik od potencijalnih novih lezija [34].

3.4.2. Upotreba MR-a kod preoperativne dijagnostike glioma

Kod standardnog snimanja mozga pri sumnji na tumor, koriste se T1, T2, FLAIR i postkontrastna T1 sekvenca u minimalno dvije ravnine. fMRI i DTI sekvence su korištene za određivanje motoričke aktivnosti i identifikaciju puteva bijele tvari s obzirom da smanjuje potrebu za intraoperativno kortikalno mapiranje kroz izravnu stimulaciju (Slika 14) [45].

Glavni ciljevi kod prikaza tumora mozga su: pomoći neurokirurgu, odrediti jesu li određene lezije nužno operabilne, kakav je rizik za pacijenta nakon resekcije, te može li MR pružiti dovoljno informacija potrebnih za donošenje ovih zaključaka [45].



Slika 14: Prikaz glioma visokog stupnja malignosti pomoću naprednog MR snimanja.

Izvor: [45].

Napredno MR snimanje služi za razlikovanje tumora mozga od neneoplastičnih lezija, te tumora visokog i niskog stupnja. Značajke koje ukazuju na visoki stupanj malignosti korištenjem naprednih MR tehnika su povišeni kolin u MR spektroskopiji, snižene vrijednosti ADC-a u difuzijskim mapama, te povećana perfuzija tumora u perfuzijskom MR-u. Tek nakon biopsije se može postaviti preciznija dijagnoza malignosti tumora određivanjem različitih markera proliferacije i neoangiogeneze [45].

3.5. PLANIRANJE TERAPIJE I MOGUĆNOSTI LIJEČENJA

Multidisciplinarni tim koji se sastoji od onkologa, radiologa, patologa i neurokirurga donose plan liječenja individualno za svakog pacijenta. Liječenje može uključivati operativni zahvat, radioterapiju i kemoterapiju, ili kombinaciju ovih mogućnosti. Odabir metode liječenja ovisi o tipu i lokaciji tumora, njegovoj potencijalnoj malignosti, te pacijentovom općem stanju [11].

3.5.1. Kirurško liječenje

Primarni tumori mozga se često liječe kirurškim zahvatom, nakon čega slijede radioterapija i kemoterapija. Veličina resekcije ovisi o lokaciji tumora, općem stanju pacijenta i njegovoj dobi, ali dovodi do smanjenog masenog opterećenja tumorom, te boljoj prognostičkoj slici. Lokacija tumora, zahvaćenost bliskih venskih sinusa, arterija i kranijalnih živaca, kao i posljedični učinak operacije i anestezije, dovode u pitanje kirurški pristup. U teoriji, operativni zahvat se smatra idealnom metodom liječenja ovih tumora zbog svoje preciznosti i uklanjanja najveće mase u kratkom vremenskom periodu. U kliničkoj praksi, tumori se mogu nalaziti u različitim dijelovima u mozgu, te infiltrirati brojna anatomska područja što može otežavati operativni zahvat i predstavljati rizik od oštećenja važnih motoričkih i jezičnih komponenti [10,11].

3.5.1.1. Preoperativna i postoperativna skrb

Nakon kirurške resekcije tumora, slijedi postoperativno razdoblje u kojem bolesnike treba pratiti zbog brojnih komplikacija. Komplikacije uključuju duboku vensku trombozu, plućnu emboliju, intrakranijalno krvarenje, napadaje, te pogoršanje neurološkog statusa. Unutar tri dana od operacije, potrebno je napraviti MR mozga kako bi se planiralo dalje liječenje. Glukokortikoidi smanjuju vazogeni i sprječavaju postoperativni edem, no treba ih koristiti razumno zbog njihovog mogućeg štetnog djelovanja. U preoperativnom razdoblju, heparinom se pokušava spriječiti embolija, ali njezina incidencija je ipak velika i iznosi 60% unutar šest tjedana od operacije. Antikonvulzivna terapija se koristi kod pacijenata koji imaju napadaje, dok se kod stabilnih pacijenata ukida u prvih tjedan dana. Unatoč usavršavanju i preciznosti operativnih zahvata, kognitivni deficiti su česti. Poboljšavaju se kompenzacijskim treningom vještina pažnje i pamćenja, kao i psihosocijalnom potporom [11].

3.5.2. Radioterapija

Radioterapija se može koristiti kao neoadjuvantna i adjuvantna terapija, odnosno kao primarno onkološko liječenje ili liječenje nakon kirurškog zahvata. Često se koristi u kombinaciji s kemoterapijom ili kao konkomitantna terapija. Najčešći pristup je standardna frakcionirana vanjska radioterapija koja se provodi pet dana u tjednu, svaki dan po 2Gy. Postoje i druge opcije onkološkog ili radioterapijskog liječenja tumora mozga, a to su stereotaksijska radioterapija i radiokirurgija. Smatra se da standardno frakcioniranje smanjuje akutne reakcije zdravog tkiva jer mu pruža priliku za oporavak, ali ne dovoljno dug da omogući veliko razmnožavanje tumora. Radioterapija poboljšava preživljenje pacijentima mlađima od 40 godina s tumorima niskog stupnja malignosti. S planiranjem radioterapije treba biti oprezan jer za liječenje koriste doze od šest MeV na linearnom akceleratoru, te najmanja pogreška može dovesti do invaliditeta ili smrti pacijenta [11].

3.5.3. Kemoterapija

Liječenje kemoterapijom, u kombinaciji s radioterapijom, u nekih pacijenata, poboljšava preživljenje. Koristi se kod tumora mozga s visokim stupnjem malignosti. U liječenju se najčešće koriste citostatici, od kojih su najvažniji cisplatina, 5FU, te mitomicin-c. Kemoterapija bi uz ostale metode liječenja, trebala olakšati svakodnevni život pacijentima, te onemogućiti širenje tumora u ostale organske sustave, tj. spriječiti mogućnost metastaziranja. Pretjerana ili neodgovorna upotreba ovih lijekova može izazvati velike neurološke probleme, poput trajnog oštećenja mozga [10,11].

4. ZAKLJUČAK

Primarni tumori mozga mogu biti intraaksijalni i ekstraaksijalni, a njihova malignost ovisi o lokaciji, vaskularnoj opskrbi, te općem stanju pacijenta. Tumor svoj rast i razvoj temelji na proširenosti svojih krvnih ogranaka, odnosno procesu angiogeneze. Proces angiogeneze je stvaranje novih ili proširenje već postojećih krvnih žila, kako bi organi i tkiva primali dovoljno kisika i hranjivih tvari. Tumor iskorištava ovaj način rada, okupira zdrave krvne žile, te koristi angiogenetske čimbenike (VEGF, FGF, TGF- β) kako bi se proširio. S obzirom da je incidencija primarnih tumora mozga sve veća, potrebni su precizni dijagnostički modaliteti kako bi se došlo do adekvatnog liječenja. CT i MR te PET/CT, i PET/MR su radiološki i/ili nuklearnomedicinski dijagnostički modeli digitalnog slikovnog prikazivanja tumora i njegovih krvnih ogranaka. Služe i za prikaz recidiva bolesti, kao i za prikaz metastaza. Uz dobru dijagnostičku obradu, potrebno je imati i kvalitetne opcije liječenja. Kirurška ekscizija, te često upotrebljavana konkomitantna kemoradioterapija, metode su izbora kod liječenja tumora mozga.

5. LITERATURA

1. Osborn. G.A. Osborn's Brain. The second edition. Salt Lake City, 2017.
2. Bešenski, N., Janković, S., Buča, A. Klinička neuroradiologija mozga. Zagreb: Medicinska naklada, 2011.
3. Bajek, S., Bobinac, D., Jerković, R. Sustavna anatomija čovjeka. Sveučilište u Rijeci, Rijeka, 2007.
4. Guyon J, Chapouly C, Andrique L, Bikfalvi A and Daubon T (2021) The Normal and Brain Tumor Vasculature: Morphological and Functional Characteristics and Therapeutic Targeting. *Front. Physiol.* 12:622615.
5. Saraga-Babić, M., Mardešić, S., Kostić, S., Sapunar, D. Embriologija i histologija čovjeka. Sveučilište u Splitu, Sveučilišni odjel zdravstvenih studija, Split, 2014.
6. Jakić-Razumović, J., Šarčević, B., Seiwerth, S. Patologija. Zdravstveno veleučilište, Naklada Slap, Zagreb, 2009.
7. Kos A. DOBROĆUDNI INTRAKRANIJALNI TUMORI [Diplomski rad]. Rijeka: Sveučilište u Rijeci, Medicinski fakultet; 2020.
8. Louis DN, Perry A, Reifenberger G, von Deimling A, Figarella-Branger D, Cavenee WK, Ohgaki H, Wiestler OD, Kleihues P, Ellison DW. The 2016 World Health Organization Classification of Tumors of the Central Nervous System: a summary. *Acta Neuropathol.* 2016 Jun;131(6):803-20.
9. Pažanin L. Histopatologija glijalnih tumora mozga. *Medicina Fluminensis* [Internet]. 2011 ,47(2):157-166.
10. Buerki RA, Horbinski CM, Kruser T, Horowitz PM, James CD, Lukas RV. An overview of meningiomas. *Future Oncol.* 2018 Sep;14(21):2161-2177.
11. Perkins A, Liu G. Primary Brain Tumors in Adults: Diagnosis and Treatment. *Am Fam Physician.* 2016 Feb 1;93(3):211-7. PMID: 26926614.
12. Goldbrunner R, Stavrinou P, Jenkinson MD, Sahm F, Mawrin C, Weber DC, Preusser M, Minniti G, Lund-Johansen M, Lefranc F, Houdart E, Sallabanda K, Le Rhun E, Nieuwenhuizen D, Tabatabai G, Soffietti R, Weller M. EANO guideline on the diagnosis and management of meningiomas. *Neuro Oncol.* 2021 Nov 2;23(11):1821-1834.

13. Counsell CE, Grant R. Incidence studies of primary and secondary intracranial tumors: a systematic review of their methodology and results. *J Neurooncol.* 1998 May;37(3):241-50. doi: 10.1023/a:1005861024679. PMID: 9524082.
14. Porter KR, McCarthy BJ, Freels S, Kim Y, Davis FG. Prevalence estimates for primary brain tumors in the United States by age, gender, behavior, and histology. *Neuro Oncol.* 2010 Jun;12(6):520-7.
15. Blažević A. Neurokirurški pristup u liječenju gliomskih tumora niskog stupnja malignosti [Diplomski rad]. Zagreb: Sveučilište u Zagrebu, Medicinski fakultet; 2019.
16. Korent, V. Život s tumorom mozga. Čakovec, 2013.
17. Obermeier B, Daneman R, Ransohoff RM. Development, maintenance and disruption of the blood-brain barrier. *Nat Med.* 2013 Dec;19(12):1584-96. doi: 10.1038/nm.3407. Epub 2013 Dec 5. PMID: 24309662; PMCID: PMC4080800.
18. Cindirć, M. Biomodulacija propusnosti krvno-mozgovne barijere 4-hidroksinonenalom in vitro, 2014., doktorska disertacija, Sveučilišni poslijediplomski interdisciplinarni doktorski studij Molekularne bioznanosti, Osijek, Dubrovnik, Zagreb.
19. Escartin C, Galea E, Lakatos A, Reactive astrocyte nomenclature, definitions, and future directions. *Nat Neurosci.* 2021 Mar;24(3):312-325. doi: 10.1038/s41593-020-00783-4. Epub 2021 Feb 15. PMID: 33589835; PMCID: PMC8007081.
20. Ahir BK, Engelhard HH, Lakka SS. Tumor Development and Angiogenesis in Adult Brain Tumor: Glioblastoma. *Mol Neurobiol.* 2020 May;57(5):2461-2478. doi: 10.1007/s12035-020-01892-8. Epub 2020 Mar 9. PMID: 32152825; PMCID: PMC7170819.
21. Jiang X, Wang J, Deng X, Xiong F, Zhang S, Gong Z, Li X, Cao K, Deng H, He Y, Liao Q, Xiang B, Zhou M, Guo C, Zeng Z, Li G, Li X, Xiong W. The role of microenvironment in tumor angiogenesis. *J Exp Clin Cancer Res.* 2020 Sep 30;39(1):204. doi: 10.1186/s13046-020-01709-5. PMID: 32993787; PMCID: PMC7526376.
22. Lugano R, Ramachandran M, Dimberg A. Tumor angiogenesis: causes, consequences, challenges and opportunities. *Cell Mol Life Sci.* 2020

- May;77(9):1745-1770. doi: 10.1007/s00018-019-03351-7. Epub 2019 Nov 6. PMID: 31690961; PMCID: PMC7190605.
23. Lešin J, Zlopaša G, Plavec A, Aleksandrova-Stanojević A, Vujić G. Angiogeneza u malignih tumora. *Medicus [Internet]*. 2008;17(1_Nutricionizam):143-148.
 24. Weidner N, Semple JP, Welch WR, Folkman J. Tumor angiogenesis and metastasis-correlation in invasive breast carcinoma. *N Engl J Med*. 1991 Jan 3;324(1):1-8. doi: 10.1056/NEJM199101033240101. PMID: 1701519.
 25. Cao Y. Tumor angiogenesis and molecular targets for therapy. *Front Biosci (Landmark Ed)*. 2009 Jan 1;14(10):3962-73. doi: 10.2741/3504. PMID: 19273326.
 26. MIHIĆ J, ROTIM K, VUČIĆ M, NOVAK-BILIĆ G, LUGOVIĆ-MIHIĆ L. ZNAČENJE ANGIOGENEZE I EKSPRESIJE CD44 U GLIOBLASTOMU. *Acta medica Croatica*. 2017;71(3):201-207.
 27. Cui X, Morales RT, Qian W, Wang H, Gagner JP, Dolgalev I, Placantonakis D, Zagzag D, Cimmino L, Snuderl M, Lam RHW, Chen W. Hacking macrophage-associated immunosuppression for regulating glioblastoma angiogenesis. *Biomaterials*. 2018 Apr;161:164-178. doi: 10.1016/j.biomaterials.2018.01.053. Epub 2018 Feb 3. Erratum in: *Biomaterials*. 2022 Jul 4;287:121667. PMID: 29421553; PMCID: PMC8059366.
 28. Mihanović, F., Janković, S., *Radiološki uređaji i oprema u radiologiji, radioterapiji i nuklearnoj medicini*. Split: Sveučilište u Splitu, Sveučilišni odjel zdravstvenih studija; 2015.
 29. Ghekiere O, Salgado R, Buls N, Leiner T, Mancini I, Vanhoenacker P, Dendale P, Nchimi A. Image quality in coronary CT angiography: challenges and technical solutions. *Br J Radiol*. 2017 Apr;90(1072):20160567. doi: 10.1259/bjr.20160567. Epub 2017 Mar 7. PMID: 28055253; PMCID: PMC5605061.
 30. Hrabak, M., Padovan R. *CT-angiografija i MR-angiografija-neinvazivne radiološke metode prikaza patoloških promjena krvnih žila*. Klinički zavod za dijagnostičku i intervencijsku radiologiju, Klinički bolnički centar Zagreb, Rebro Medicinski fakultet Sveučilišta u Zagrebu, 2009.
 31. Muše E. *Uloga MSCT I MR angiografije u dijagnostici bolesti glave i vrata [Završni rad]*. Split: Sveučilište u Splitu, Sveučilišni odjel zdravstvenih studija; 2018

32. Sawicki M, Bohatyrewicz R, Walecka A, Sołek-Pastuszka J, Rowiński O, Walecki J. CT Angiography in the Diagnosis of Brain Death. *Pol J Radiol*. 2014 Nov 15;79:417-21. doi: 10.12659/PJR.891114. PMID: 25419255; PMCID: PMC4237071.
33. Suzuki K, Abe K, Maruyama T, Nitta M, Amano K, Yamaguchi K, Kawamata T, Sakai S. The role of 4D CT angiography for preoperative screening in patients with intracranial tumors. *Neuroradiol J*. 2016 Jun;29(3):168-73. doi: 10.1177/1971400916638353. Epub 2016 Mar 11. PMID: 26969195; PMCID: PMC4977916.
34. Lenck S, Bresson D, Bernat AL, Saint-Maurice JP, Labeyrie MA, Froelich S, Houdart E. 3D digital subtracted CT angiography to evaluate the venous anatomy in extra-axial tumors invading the major dural venous sinuses. *Interv Neuroradiol*. 2017 Aug;23(4):346-349.
35. Radović, D. PET/CT dijagnostika. Sveučilišni odjel zdravstvenih studija. 2023.
36. Doruyter AGG, Parkes J, Carr J, Warwick JM. PET-CT in brain disorders: The South African context. *SA J Radiol*. 2021 Nov 10;25(1):2201. doi: 10.4102/sajr.v25i1.2201. PMID: 34858659; PMCID: PMC8603194.
37. Pietrzak A, Marszałek A, Piotrowski T, Pietrasz K, Medak A, Wojtowicz J, Szweda H, Matuszewski K, Cholewiński W. The utility of ¹⁸F-FDG PET/CT in brain tumours diagnosis. *Rep Pract Oncol Radiother*. 2022 May 19;27(2):235-240. doi: 10.5603/RPOR.a2022.0021. PMID: 36299374; PMCID: PMC9591030.
38. Gilardi L, Airò Farulla LS, Demirci E, Clerici I, Omodeo Salè E, Ceci F. Imaging Cancer-Associated Fibroblasts (CAFs) with FAPi PET. *Biomedicines*. 2022 Feb 23;10(3):523. doi: 10.3390/biomedicines10030523. PMID: 35327325; PMCID: PMC8945705.
39. Pietrzak A, Marszałek A, Kunikowska J, Piotrowski T, Medak A, Pietrasz K, Wojtowicz J, Cholewiński W. Detection of clinically silent brain lesions in [18F]FDG PET/CT study in oncological patients: analysis of over 10,000 studies. *Sci Rep*. 2021 Sep 14;11(1):18293. doi: 10.1038/s41598-021-98004-w. PMID: 34521979; PMCID: PMC8440628.
40. Villanueva-Meyer JE, Mabray MC, Cha S. Current Clinical Brain Tumor Imaging. *Neurosurgery*. 2017 Sep 1;81(3):397-415. doi: 10.1093/neuros/nyx103. PMID: 28486641; PMCID: PMC5581219.

41. Nikam RM, Yue X, Kaur G, Kandula V, Khair A, Kecskemethy HH, Averill LW, Langhans SA. Advanced Neuroimaging Approaches to Pediatric Brain Tumors. *Cancers (Basel)*. 2022 Jul 13;14(14):3401. doi: 10.3390/cancers14143401. PMID: 35884462; PMCID: PMC9318188.
42. Skinner S. MRI brain imaging. *Aust Fam Physician*. 2013 Nov;42(11):794-7. PMID: 24217100.
43. Perkins A, Liu G. Primary Brain Tumors in Adults: Diagnosis and Treatment. *Am Fam Physician*. 2016 Feb 1;93(3):211-7. PMID: 26926614.
44. Shukla G, Alexander GS, Bakas S, Nikam R, Talekar K, Palmer JD, Shi W. Advanced magnetic resonance imaging in glioblastoma: a review. *Chin Clin Oncol*. 2017 Aug;6(4):40. doi: 10.21037/cco.2017.06.28. PMID: 28841802.
45. Fink JR, Muzi M, Peck M, Krohn KA. Multimodality Brain Tumor Imaging: MR Imaging, PET, and PET/MR Imaging. *J Nucl Med*. 2015 Oct;56(10):1554-61. doi: 10.2967/jnumed.113.131516. Epub 2015 Aug 20. PMID: 26294301; PMCID: PMC4592410.
46. Gao H, Jiang X. Progress on the diagnosis and evaluation of brain tumors. *Cancer Imaging*. 2013 Dec 11;13(4):466-81. doi: 10.1102/1470-7330.2013.0039. PMID: 24334439; PMCID: PMC3864167.
47. Derks SHAE, van der Veldt AAM, Smits M. Brain metastases: the role of clinical imaging. *Br J Radiol*. 2022 Feb 1;95(1130):20210944. doi: 10.1259/bjr.20210944. Epub 2021 Dec 14. PMID: 34808072; PMCID: PMC8822566.

6. ŽIVOTOPIS

OSOBNİ PODATCI

Ime i prezime: Martina Katić

Datum i mjesto rođenja: 12.4.2001., Split

E-mail: katic.marti@gmail.com

OBRAZOVANJE:

2007.-2015. god. OŠ Mertojak

2015.-2019. god. SŠ 2. gimnazija, Split (smjer: jezična gimnazija)

2020. god. Sveučilište u Splitu, Sveučilišni odjel zdravstvenih studija (smjer: radiološka tehnologija)

OSOBNE VJEŠTINE I KOMPETENCIJE:

Materinji jezik: hrvatski

Ostali jezici: engleski, talijanski, njemački

Računalne vještine: MS Office