

# TEHNOLOŠKA USPOREDBA MAGNETNE REZONANCIJE 3T I 7T U OSLIKAVANJU MOZGA

---

**Martinović, Jelena**

**Undergraduate thesis / Završni rad**

**2023**

*Degree Grantor / Ustanova koja je dodijelila akademski / stručni stupanj:* **University of Split / Sveučilište u Splitu**

*Permanent link / Trajna poveznica:* <https://um.nsk.hr/um:nbn:hr:176:195521>

*Rights / Prava:* [In copyright](#) / [Zaštićeno autorskim pravom.](#)

*Download date / Datum preuzimanja:* **2024-08-18**

*Repository / Repozitorij:*



Sveučilišni odjel zdravstvenih studija  
SVEUČILIŠTE U SPLITU

[Repository of the University Department for Health Studies, University of Split](#)



UNIVERSITY OF SPLIT



SVEUČILIŠTE U SPLITU  
Podružnica  
SVEUČILIŠNI ODJEL ZDRAVSTVENIH STUDIJA  
PRIJEDIPLOMSKI SVEUČILIŠNI STUDIJ  
RADIOLOŠKA TEHNOLOGIJA

**Jelena Martinović**

**TEHNOLOŠKA USPOREDBA MAGNETNE  
REZONANCIJE 3T I 7T U OSLIKAVANJU MOZGA**

**Završni rad**

Split, 2023.

SVEUČILIŠTE U SPLITU  
Podružnica  
SVEUČILIŠNI ODJEL ZDRAVSTVENIH STUDIJA  
PRIJEDIPLOMSKI SVEUČILIŠNI STUDIJ  
RADIOLOŠKA TEHNOLOGIJA

**Jelena Martinović**

**TEHNOLOŠKA USPOREDBA MAGNETNE  
REZONANCIJE 3T I 7T U OSLIKAVANJU MOZGA**

**TECHNOLOGICAL COMPARISON OF MAGNETIC  
RESONANCE 3T AND 7T IN BRAIN IMAGING**

**Završni rad/Bachelor's thesis**

Mentor:

**Tatjana Matijaš, mag. rad. techn., v. pred.**

Split, 2023.

## **ZAHVALA**

Zahvaljujem svojoj mentorici Tatjani Matijaš, mag. rad. techn., v.pred na beskrajnoj podršci i strpljenju prilikom pisanja završnog rada, ali i na inspiraciji za marljivi rad i smjernicama koje je velikodušno pružala tijekom svih triju godina prijediplomskog studija.

Najveću zahvalnost dugujem svojoj obitelji i prijateljima koji su svojom bezuvjetnom potporom, ljubavlju i motivacijom zaslužni za sva moja postignuća.

## TEMELJNA DOKUMENTACIJSKA KARTICA

ZAVRŠNI RAD

Sveučilište u Splitu  
Sveučilišni odjel zdravstvenih studija  
Radiološka tehnologija

**Znanstveno područje:** Biomedicina i zdravstvo  
**Znanstveno polje:** Kliničke medicinske znanosti

**Mentor:** Tatjana Matijaš, mag. rad. techn., v. pred.

### TEHNOLOŠKA USPOREDBA MAGNETNE REZONANCIJE 3T I 7T U OSLIKAVANJU MOZGA Jelena Martinović, 611167

**Uvod:** MR je uvelike unaprijedila dijagnostičku medicinu u posljednjim desetljećima. Stalnim mijenjanjem i unaprjeđivanjem tehnoloških aspekata, MR postaje sve sofisticiranija i finija metoda. Stalnom težnjom da se povećava korišteno magnetno polje, zbog povećanja SNR-a povećava se prostorna rezolucija i kontrastnost. Ti faktori omogućuju detaljan i jasan prikaz ranije nevidljivih patologija, naročito patologija u mozgu.

**Cilj rada:** Cilj ovog rada je usporediti važnost tehnoloških značajki 3T i 7T MR-a u oslikavanju mozga te izdvojiti njihove prednosti i nedostatke.

**Rasprava:** MR 3T se koristi u svakodnevnoj kliničkoj primjeni diljem svijeta. Jedno od osnovnih pitanja kojim se znanstvenici bave u većini istraživanja je značajnost 7T u odnosu na 3T pri prikazu različitih patologija mozga. Utvrđeno je da poboljšane tehnološke karakteristike uređaja većeg magnetnog polja utječu na bolji prikaz epileptogenih lezija i lezija koje su specifične za multiplu sklerozu. Osim toga dobiva se i bolji prikaz unutarnje strukture tumora, bolji prikaz aneurizmi i mikrokrvarenja te promjena koje su karakteristične za neurodegenerativne bolesti kao što su Alzheimerova bolest i Parkinsonova bolest. Bilo je od velike važnosti utvrditi postoji li superiornost 7T kod ovih patologija da bi se utvrdile sve dostupne mogućnosti, prednosti i nedostaci jer su to bolesti koje imaju sve veću prevalenciju u populaciji. Na MR-u 7T susreću se i tehnološki problemi koji mogu dovesti do loše kvalitete snimke, za njih se predlažu i istražuju različita rješenja.

**Zaključak:** Pregledom brojnih istraživanja, utvrđeno je da je 3T MR kvalitetan uređaj za trenutnu primjenu, ali 7T ima mogućnost prikaza detalja i može pružiti kvalitetniju snimku i veću dijagnostičku preciznost te može biti od velikog značaja, posebice kod određenih pacijenata gdje 3T nije dovoljno detaljan. Treba uzeti u obzir da se 7T MR još uvijek treba istraživati, ali sigurna je za upotrebu na čovjeku i predstavlja budućnost dijagnostičke medicine.

**Ključne riječi:** magnetno polje, mozak, 3T MR, 7T MR

**Rad sadrži:** 46 stranica, 23 slike, 0 tablica, 0 priloga, 67 literaturnih referenci

**Jezik izvornika:** hrvatski

## BASIC DOCUMENTATION CARD

BACHELOR THESIS

**University of Split**  
**University Department for Health Studies**  
**Radiological Technology**

**Scientific area:** Biomedicine and health care  
**Scientific field:** Clinical medical sciences

**Supervisor:** Tatjana Matijaš, mag. rad. techn., v. pred.

### **TECHNOLOGICAL COMPARISON OF MAGNETIC RESONANCE 3T AND 7T IN BRAIN IMAGING** Jelena Martinović, 611167

**Introduction:** MR has greatly improved diagnostic medicine in recent decades. By constantly changing and improving technological aspects, MR is becoming an increasingly sophisticated and refined method. By constantly tending to increase the used magnetic field, the spatial resolution and contrast increase due to the increase in SNR. These factors enable a detailed and clear presentation of previously invisible pathologies, especially pathologies in the brain

**The aim of the work:** The aim of this work is to compare the importance of the technological features of 3T and 7T MR in brain imaging and to distinguish their advantages and disadvantages.

**Discussion:** MR 3T is used in daily clinical practice worldwide. One of the basic questions that scientists deal with in most research is the importance of 7T compared to 3T in the presentation of various brain pathologies. It was found that the improved technological characteristics of the device with a higher magnetic field affect the better representation of epileptogenic lesions and lesions that are specific for multiple sclerosis. In addition, a better representation of the internal structure of the tumor, a better representation of aneurysms and microbleeds and changes that are characteristic of neurodegenerative diseases such as Alzheimer's disease and Parkinson's disease is obtained. It was of great importance to determine whether there is superiority of 7T in these pathologies to determine all the available possibilities, advantages and disadvantages because these are diseases that have an increasing prevalence in the population. On the MR 7T, there are also technological problems that can lead to poor recording quality, for which various solutions are proposed and investigated.

**Conclusion:** After reviewing numerous studies, it was determined that 3T MR is a quality device for current use, but 7T has the ability to display details and can provide a higher quality image and greater diagnostic precision and can be of great importance, especially in certain patients where 3T is not detailed enough. It should be noted that 7T MR still needs to be researched, but it is safe for human use and represents the future of diagnostic medicine.

**Keywords:** brain, magnetic field, 3T MR, 7T MR

**Thesis contains:** 46 pages, 23 figures, 0 tables, 0 supplements, 67 references

**Original in:** Croatian

# SADRŽAJ

Sažetak .....	I
Summary.....	II
SADRŽAJ .....	III
1. UVOD.....	1
1.1. ANATOMIJA MOZGA.....	1
1.2. UPOTREBA MR-a PRI OSLIKAVANJU MOZGA.....	3
1.3. POVIJESNI RAZVOJ MR-a .....	3
1.4. PRINCIP RADA I DIJELOVI UREĐAJA ZA MR .....	4
1.5. VREMENA RELAKSACIJE T1 I T2 .....	6
1.6. OSNOVNE PULSNE SEKVENCE.....	8
1.7. MR SPEKTROSKOPIJA I FUNKCIONALNI MR .....	10
1.8. MR 7T.....	11
1.9. TEHNOLOŠKE KARAKTERISTIKE MR-a 3T I 7T.....	12
2. CILJ RADA.....	14
3. RASPRAVA .....	15
3.1. RUTINSKO OSLIKAVANJE MOZGA NA MR-u 3T I 7T .....	15
3.2. PRIMJENA MR-a 3T I 7T KOD EPILEPSIJE .....	16
3.3. PRIMJENA MR-a 3T I 7T KOD MULTIPLE SKLEROZE .....	20
3.4. PRIMJENA MR-a 3T I 7T KOD TUMORA MOZGA .....	24
3.4.1. Prikaz tumora mozga MR spektroskopijom .....	27
3.5. PRIMJENA MR-a 3T I 7T KOD MOŽDANOG UDARA.....	29
3.5.1. Upotreba 7T MR-angiografije kod dijagnostike moždanog udara .....	30
3.6. NEURODEGENERATIVNE BOLESTI NA MR-u 3T I 7T.....	32
3.6.1. Alzheimerova bolest.....	32
3.6.2. Parkinsonova bolest .....	33
3.7. NEDOSTACI I PROCJENA SIGURNOSTI MR-a 7T .....	34
4. ZAKLJUČAK.....	37
5. LITERATURA .....	38
6. ŽIVOTOPIS.....	46

# 1. UVOD

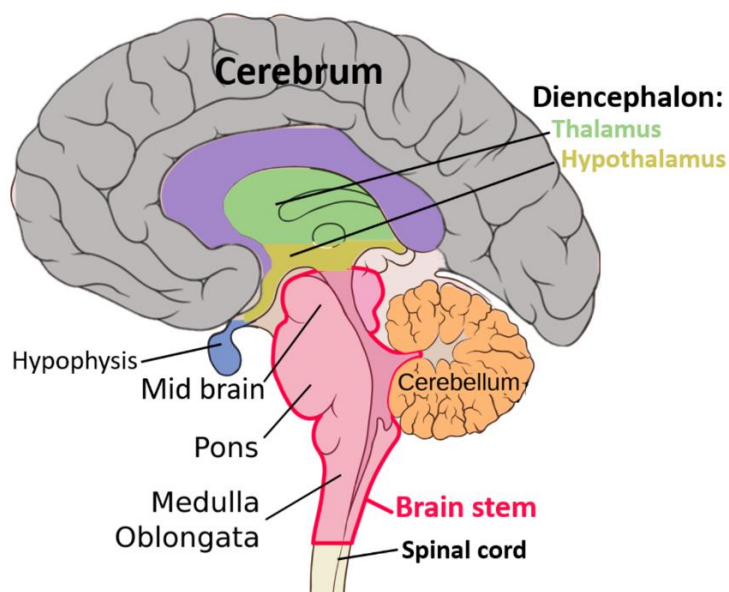
Radiologija je znanost bez koje je danas nemoguće zamisliti suvremenu medicinu. Omogućuje ranu dijagnostiku, ponekad i terapiju, teško bolesnih pacijenata. Svakodnevna upotreba radioloških modaliteta omogućuje liječnicima bržu i točniju dijagnostiku, a sveukupno pomaže poboljšanju kvalitete života bolesnika. Razvoj radiologije kao znanosti počinje krajem 19. stoljeća. Wilhelm Conrad Roentgen nakon eksperimentiranja s katodnim cijevima, 22.12.1895. godine uspijeva snimiti ruku svoje supruge Berte, na kojoj se jasno vide kosti šake i prstenje koje je nosila. Nakon otkrića rendgenskih zraka, radiologija doživljava procvat i cijelo 20. stoljeće znanstvenici dolaze do novih saznanja i razvoja modaliteta koje danas poznajemo [1, 2]. Magnetna rezonancija, MR (MR, *engl. magnetic resonance*) ili MRI (*engl. magnetic resonance imaging*) nerijetko se naziva najvećim napretkom u dijagnostičkoj medicini još od otkrića rendgenskih zraka 1895. MR je postao jedan od najviše korištenih alata u radiologiji koji se može primjenjivati na bilo koji dio tijela. Ljudsko tijelo se na MR-u prikazuje u sve tri ravnine: sagitalnoj, koronarnoj i transverzalnoj. Metoda kojom po principu tomografije, dobijamo presjeke ljudskog tijela visoke rezolucije [1,2]. MR pronalazi svoju upotrebu pri oslikavanju mnogih organskih sustava, a još od samog razvitka značajna je pri oslikavanju mozga.

## 1.1. ANATOMIJA MOZGA

Mozak zajedno s kralježničnom moždinom čini središnji živčani sustav. Mozak se morfološki sastoji od velikog i malog mozga te moždanog debla. Veliki mozak izgrađuju telencefalon ili krajnji mozak i diencefalon ili međumozak. Produljena moždina, most i srednji mozak čine cjelinu koja se naziva moždano deblo. Područje malog mozga, koji se dijeli na dvije jednake polutke, je stražnja lubanjska jama. Na površini malog mozga razlikuju se usporedne i uske brazde i vijuge. Mali mozak sudjeluje u reguliranju ravnoteže, ujednačavanju mišićnog elasticiteta i fine motorike [3]. Jedan od dijelova velikog mozga, diencefalon ili međumozak, sastoji se od talamusa, subtalumusa,



epitalamusa, metotalamusa i hipotalamusa. Krajnji mozak ili telencefalon sastoji se od središnjeg telencefalona i dviju hemisfera mozga. U mozgu se nalaze siva i bijela tvar, siva tvar čini površinski sloj, a bijela unutrašnji. Dvije jednake hemisfere čine mozak, a svaka hemisfera ima pet režnjeva i svaka hemisfera je prožeta svojim brazdama i vijugama [3]. Režnjevi su: čeonni ili frontalni režanj, tjemeni ili parijetalni režanj, sljepoočni ili temporalni režanj, zatiljni ili okcipitalni režanj te otok ili insula [3]. Čeonni režanj odijeljen je od tjemennog središnjom brazdom ispred koje se nalazi precentralna vijuga. Ta vijuga je primarno motorno područje iz kojeg polaze impulsi zaslužni za kontrakciju mišića. Tjemenni režanj se nalazi iza središnje brazde i tu se može pronaći primarno osjetno područje u kojem se obavlja prva analiza svih osjetnih podražaja. Sljepoočni režanj smješten je ispod lateralne brazde i u tom režnju se nalazi primarno slušno područje i njemu pripadajuće asocijativno područje. Zatiljni režanj je iza tjemennog i sljepoočnog režnja i u njemu je smješteno primarno vidno područje. Otok je peti režanj, dio kore mozga, kojeg prekrivaju čeonni, sljepoočni i tjemenni režanj. Mozak je zaštićen od djelovanja vanjskih sila koštanim stijenjkama lubanjske šupljine [3].



Slika 1. Prikaz dijelova mozga

Izvor:

[https://upload.wikimedia.org/wikipedia/commons/thumb/c/cc/Basic\\_structures\\_of\\_the\\_brain\\_highlighted.png/1280px-Basic\\_structures\\_of\\_the\\_brain\\_highlighted.png](https://upload.wikimedia.org/wikipedia/commons/thumb/c/cc/Basic_structures_of_the_brain_highlighted.png/1280px-Basic_structures_of_the_brain_highlighted.png)

## **1.2. UPOTREBA MR-a PRI OSLIKAVANJU MOZGA**

Jedna od pretraga koje se izvode svakodnevno diljem svijeta u velikom broju je upravo MR mozga. MR se bira kao modalitet za snimanje mozga jer nema ionizirajućeg zračenja, a ima sposobnost detaljnog prikaza struktura unutar mozga. Trenutno se smatra najosjetljivijom metodom za prikaz središnjeg živčanog sustava. Na MR-u mozga prikazat će se cijeli mozak, krvne žile, lubanja i kosti lica, živci te vrlo fine strukture unutarnjeg uha i oka. Osim toga, mogu se promatrati i meka tkiva te mišići koji okružuju lubanju. Neurolozi i liječnici drugih specijalizacija koji imaju ovlasti zatražiti izvođenje MR pretrage to čine zbog raznih indikacija. Samo neke od indikacija su ugrušci, krvarenja, aneurizme, tumori, infekcije. MR se može koristiti za dijagnostiku bolesti kao što je epilepsija ili multipla skleroza, ali također može služiti i kao modalitet kojim će liječnik pratiti napredovanje i djelovanje terapije kod takvih i sličnih patoloških stanja [4].

## **1.3. POVIJESNI RAZVOJ MR-a**

Nova i digitalna tehnologija, kao što je MR, svoj razvoj započinje izlaskom prvog mikroprocesora na tržište 1971. godine. Jednom od najvećih kvaliteta MR-a smatra se neionizirajuće zračenje. To omogućuje upravo niska energija valova MR-a koji se u elektromagnetskom spektru nalaze u frekvencijskom rasponu od  $3 \times 10^4$  Hz, znatno manje od frekvencije X-zraka koja iznosi  $3 \times 10^{18}$  Hz [5].

Sir Joseph Larmor smatra se utemeljiteljem osnova MR-a jer je uspio dokazati da je jačina magnetnog polja izravno povezana s frekvencijom impulsa vrtnje atomskih jezgara. Formula koja mu je pomogla pri dokazivanju naziva se po njemu „Larmorova formula“. Tijekom 20. stoljeća mnogi znanstvenici svojim istraživanjima pridonose razvoju MR-a. 1920. godine Wolfgang Pauli postavlja teoriju da atomske jezgre posjeduju osobine spina, a iznos frekvencije tog spina ovisi o jezgri atoma [5]. Austrijanac Isidor Rabi 1937. godine otkriva da jezgre atoma vrše apsorpciju energije, a frekvencija te energije se poklapa s rezonantnom frekvencijom jezgre ili frekvencijom spina. Za

otkriće nuklearne magnetne rezonancije, NMR (NMR, *engl. Nuclear Magnetic Resonance*) zaslužni su Felix Bloch i Edward M. Purcell. Otkrili su magnetna svojstva određenih jezgara u periodnom sustavu elemenata i to bez da su međusobno bili upoznati s istraživanjima. In vivo NMR se počinje koristiti 1950-ih godina. Raymond Damadian, 1971. godine, svojim istraživanjima otkriva vremena relaksacije, otkriva da sva tkiva imaju drugačije vrijeme relaksacije, a tumori kod štakora, na kojima je vršio istraživanje, imaju osjetno duže vrijeme opuštanja od normalnih tkiva. Prva MR snimka, in vivo prikaz čovjekove anatomije, učinjena je 1977. godine i prikazivala je presjek kroz prst [6].

Krajem 80-ih i početkom 90-ih godina MR se aktivno počinje koristiti u kliničkoj upotrebi. Sami počeci snimanja su bili iznimno izazovni jer su zahtijevali veliki utrošak vremena, a često nisu davali zadovoljavajuće rezultate. Danas kad je MR dio rutinske kliničke upotrebe, često se ne cijeni i nema na umu trud koji se kroz povijest uložio da bismo danas imali tako kvalitetne prikaze [6].

#### **1.4. PRINCIP RADA I DIJELOVI UREĐAJA ZA MR**

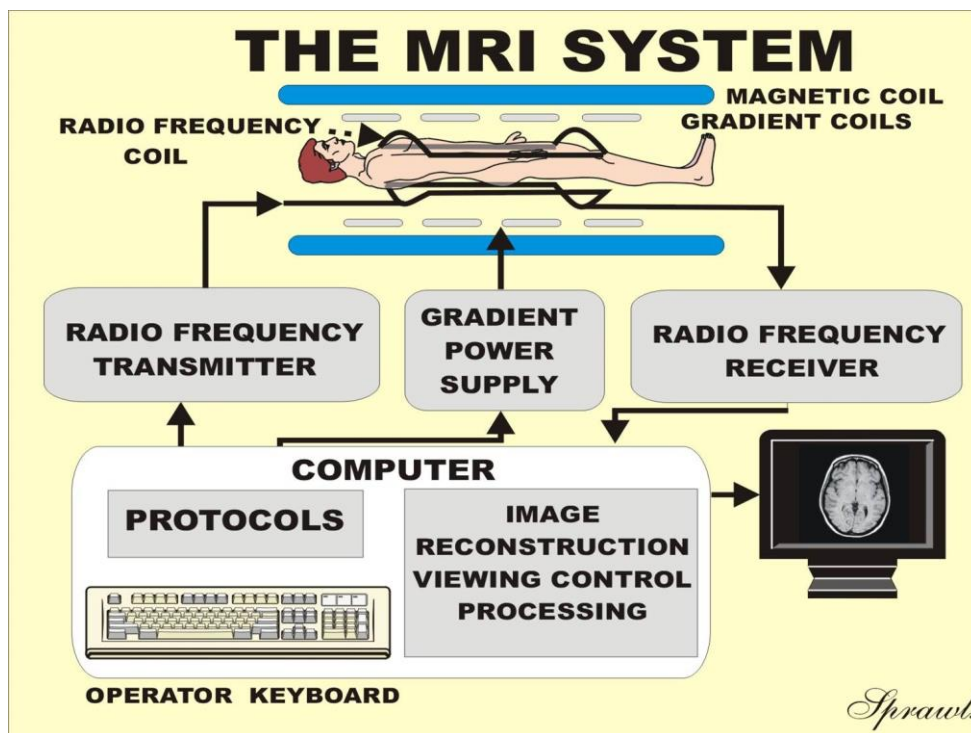
Da bismo na MR-u uspješno dobili sliku, nužno je magnetno polje velike uniformnosti i stabilnosti koje je i sposobno magnetizirati ono što želimo snimati. Također, temeljnim principima MR-a smatraju se i magnetni gradijenti, koji su neophodni, a nalaze se u dužini X, Y i Z osi, zavojnice koje prenose i prihvaćaju signal, kao i računalo za procesiranje dobivenih podataka. Uređaj za MR čine svi ovi sustavi povezani zajedno [7]. Magnete možemo podijeliti po građi i po jakosti magnetnog polja. Po građi se dijele na: permanentne magnete, rezistivne, hibridne i supravodljive. U današnjoj upotrebi je većinom supravodljivi magnet koji je izgrađen od namotaja žice određenih metala uronjenih u helij, supravodljivost se događa pri  $-273^{\circ}\text{C}$ . Prema jakosti magnetnog polja, uređaji za MR se dijele na uređaje niskih (0,1 – 0,3T), srednjih (0,5 – 1T) i visokih (1,5 – 9T) jakosti [1].

Temeljem MR-a smatra se međusobno djelovanje, unutar magnetnog polja koje je stalno, magnetnih svojstava određenih atomskih jezgara, ili određenih tkiva koje snimamo, i radiofrekventnog pulsa, odnosno elektromagnetnog vala [2]. Prijemnike i

odašiljače tog radiofrekventnog pulsa zovemo radiofrekventne antene. Uređaji za MR mogu koristiti dvije takve antene koje će ona služiti kao odašiljač i prijemnik energije. Antena koja služi kao odašiljač elektromagnetskih valova, u pobuđeno stanje dovodi samo vodikove protone, ali ovisno o dijelu tijela koji želimo prikazati u sloju ne selektira te protone. Kako bi se određeni sloj selektivno pobudio, mora biti jednaka precesijska frekvencija protona vodika samo tog sloja. Antene koje služe za prijem signala bilježe one signale koji su došli iz tkiva. Takve antene se međusobno razlikuju po veličini, postoje velike za cijelo tijelo i male površinske zavojnice. Što se prijemna antena nalazi bliže snimanom dijelu tijela, povoljniji je odnos signala i šuma. Odabir zavojnice koja će se koristiti ovisi o dijelu tijela koji se snima, ali i o udaljenosti površine i snimanog objekta [7]. Selekciju određenog sloja omogućuju gradijentne zavojnice. Samo protoni vodika jednog sloja, određenog gradijentnom zavojnicom, imaju istu precesijsku frekvenciju i tako je sloj selektivno pobuđen. Kako bi se uopće mogla dobiti slika na MR-u, nužna je upotreba gradijentnih zavojnica. Gradijentne zavojnice građene su od rezistivnih materijala i imaju ulogu stvaranja linearnog gradijenta. Također, služe za određivanje smjera snimanja kod MR-a i omogućuju, u volumenu koji se snima, odrediti pojedini sloj. Gradijentne zavojnice smatraju se jednim od najvažnijih dijelova MR uređaja, zaslužne se za kvalitetu slike, a njihov učinak je najveći pri jačini od 10 i više mT/m [1,7].

Kada se pacijent postavi u kućište magneta, biva izložen jakom magnetnom polju. Svi protoni se tada nalaze u smjeru magnetnog polja i precesiraju u smjeru tog polja, odnosno rotiraju se oko smjera magnetnog polja. Vrijednost frekvencija precesiranja protona (Larmorova frekvencija) proporcionalna je jakosti magnetnog polja. Pacijentovo tijelo dobiva sposobnost magnetizacije koja ovisi o broju protona koji se pronalaze u volumenu tkiva. Magnetizacija tako velike snage onda može inducirati električnu struju zavojnica smještenih oko dijelova tijela koje se želi snimiti. Nakon izlaganja snažnom magnetnom polju, prema pacijentu se usmjeravaju i naknadno proizvedeni radiofrekventni valovi, to se elektromagnetski valovi, koji odmiču protone. Protoni koji su ranije bili usmjereni u smjeru magnetnog polja sada se odmiču od glavne ravnine i kreću se rotirati. Frekvencija naknadno proizvedenih radiofrekventnih valova treba biti jednaka frekvenciji koju posjeduju protoni u precesiji. Na takav način dolazi do magnetne rezonancije. Kvaliteta i jasnoća slike se povećava s jakošću magnetnog polja. Sva tkiva posjeduju različitu magnetizaciju, jak signal i svijetla slika podrazumijevaju jaku

magnetizaciju, dok tamna slika znači slabiju magnetizaciju. Zato u kasnijim analizama dobivenih slika kontrastna rezolucija, koja nastaje zahvaljujući različitim jačinama magnetizacija, omogućuje bolje razlikovanje tkiva [2].



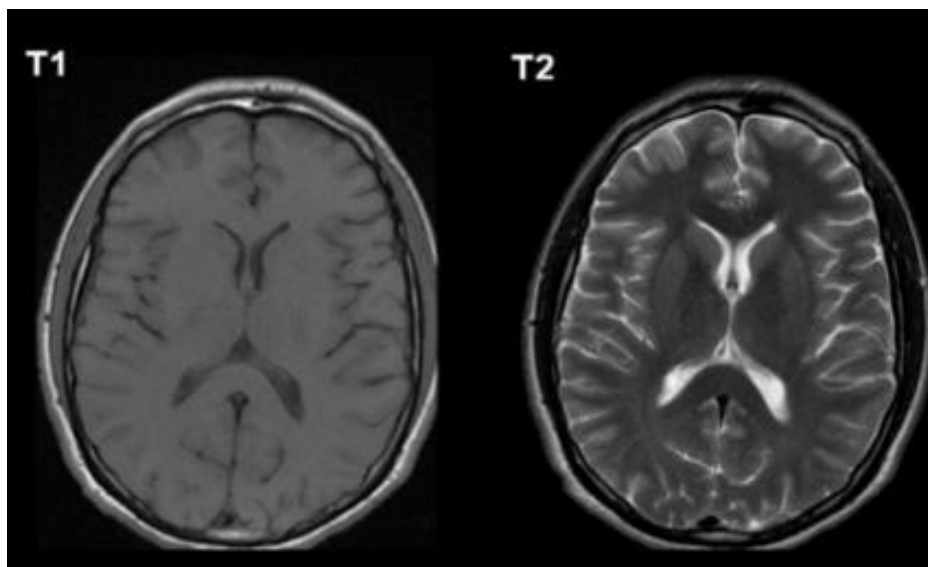
Slika 2. Osnovni dijelovi uređaja za magnetnu rezonanciju

Izvor: <http://www.sprawls.org/mripmt/MRI02/MRI%202-1.jpg>

## 1.5. VREMENA RELAKSACIJE T1 I T2

Vrijeme koje longitudinalna magnetizacija treba da se vrati na svoje originalne vrijednosti naziva se longitudinalna relaksacija ili T1. To nije ukupno vrijeme koje je potrebno, nego vremenska konstanta koja služi da bi opisala kojom brzinom se proces događa. Longitudinalna relaksacija ima veze s razmjenom energije i to toplinske energije koja je emitirana od strane protona u okolnu rešetku jer se pokušavaju vratiti u stanje niže energije. T1 relaksacija se zapravo može definirati i kao vrijeme koje je potrebno da se oporavi 63% vrijednosti magnetizacije. Istovremeno s oporavljanjem longitudinalne magnetizacije dolazi do nestanka transverzalne magnetizacije koja je zapravo tek nastala.

Transverzalna relaksacija ili T2 relaksacija je brzina kojom nestaje transverzalna magnetizacija. Isto kao što je slučaj kod longitudinalne magnetizacije, T2 se ne može definirati kao vrijeme potpunog nestanka magnetizacije, ali smatra se da je to pad na 37% ukupne vrijednosti transverzalne magnetizacije [7, 8]. T1 je duži od T2 i ovisan je o jakosti magnetnog polja, tako da je u jačem magnetnom polju T1 dulji. Voda ima dug T1, a mast ima kratak T1. T2 je duži kod vode, a kraći kod tekućina koje sadrže velike molekule. Ako se koristi više od jednog RF pulsa, niz RF pulseva, to nazivamo pulsnom sekvencom. Mogu se koristiti različiti impulsi, kao što su impulsi od 90° ili 180°, a vremenski intervali između tih uzastopnih impulsa mogu biti različiti, zato postoji više različitih pulsnih sekvenci. Najčešće upotrebljavanje sekvence na magnetnoj rezonanciji su T1 weighted i T2 weighted (opterećenje, *engl. Weighted*). T1 weighted nastaje korištenjem kratkog vremena ponavljanja TR, (*TR, engl. Time repetition*) i vremena odjeka TE, (*TE, engl. Time to echo*). Promjenom slijeda RF impulsa koji su primijenjeni i onih koji su zabilježeni stvaraju se različite vrste slika. TR je vrijeme između uzastopnih pulsnih sekvenci koje su primijenjene na isti sloj, a TE je vrijeme proteklo između isporučenog RF impulsa i primljenog signala odjeka [7, 8]. Vrijeme relaksacije T1 ovisno je o molekularnoj okolini tkiva i kod svakog tkiva je posebno. T2 weighted snimke nastaju upotrebom dužih TR i TE nego što je kod T1. Vremena relaksacije podložna su promjenama ako je snimano tkivo promijenjeno zbog posljedica bolesti. Tijekom T1-weighted snimanja pacijentu se po potrebi intravenski daje gadolinij, paramagnetsko netoksično kontrastno sredstvo. Gadolinij skraćuje T1 i na takav način mijenja intenzitet signala te se na snimkama T1-weighted prikazuje iznimno svijetao. Patološko i zdravo tkivo se može jasno razlikovati na slikama jer vremena relaksacije utječu na radiofrekventni signal, točnije na njegovu jakost i trajanje. Pulsne sekvence se temeljno mogu podijeliti na spin-echo (SE) i gradient-echo (GRE) tehnike snimanja [7,8].



Slika 3. Transverzalni presjek mozga u vremenima relaksacije T1 i T2

Izvor: <https://lirp.cdn-website.com/27ee385d/dms3rep/multi/opt/Screen+Shot+2020-12-21+at+00.22.32-1920w.png>

## 1.6. OSNOVNE PULSNE SEKVENCE

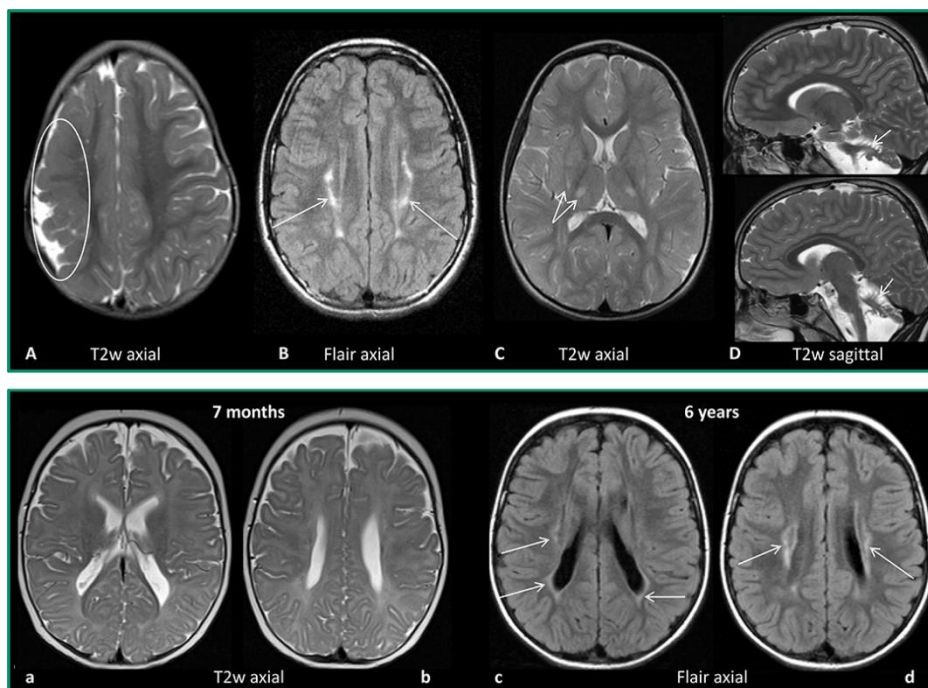
Postoje dvije osnovne skupine u koje se svrstavaju pulsne sekvence ovisno o vrsti odjeka, a to su spin-echo (SE) i gradient-echo (GRE). SE sekvenca nastaje bilježenjem odjeka koji se stvorio nakon što je ekscitirano tkivo RF pulsom od  $90^\circ$  te pulsom od  $180^\circ$  koji refokusira transverzalnu magnetizaciju. Kod SE sekvenci od važnosti su parametri TR i TE. TR predstavlja vrijeme između dva impulsa od  $90^\circ$  koji su uzastopni, što je TR duži potpuniji je oporavak longitudinalne magnetizacije. TE je vrijeme između emitiranja RF pulsa od  $90^\circ$  i sredine nastalog signala u tkivu. Promjenom parametara TR i TE može se utjecati na dobivenu snimku i to konkretno na kontrast jer su upravo ovi parametri u SE sekvencama odgovorni za kontrastnost snimke. Najčešće upotrebljavana vrsta pulsne sekvence je upravo SE. Postoji više varijanti SE sekvenci, kao što su fast spin echo, FSE i turbo spin echo, TSE te FLAIR (*engl. Fluid attenuation inverse recovery*) i STIR (*engl. short taut inverse recovery*) sekvence.

FSE i TSE su inačice SE sekvenci koje su ubrzane. U ovim sekvencama signal nastaje tako da se tkivo ekscitira pulsom od  $90^\circ$  te zatim serijom brzih ponavljanja pulseva koji su refazirajući od  $180^\circ$ . tako nastaje serija odjeka, (odjeci u slijedu, engl. Echo train) zbog kojih se ove sekvence svrstavaju u echo train sekvence. FSE ili fast SE je sekvenca koja ima znatno kraće vrijeme skeniranja i najčešće se koristi za T2 sekvencu, T2 FSE.

Inverzijske sekvence, IR (IR, engl. *Inversion recovery*) pulsne sekvence su posebna skupina SE sekvenci, a posebno su značajne zbog opcije da se suprimiraju bilo koje tkivo na temelju T1 relaksacije. U ovim sekvencama najbitniji parametar je vrijeme inverzije, TI (TI, engl. *Time to invert*), određuje vrijeme između sredine emitiranja inverznog pulsa i sredine RF pulsa. IR sekvenca je SE sekvenca kojoj je prethodio invertni puls od  $180^\circ$ . STIR sekvenca na MR snimkama služi za suprimiranje masti, a to se postiže korištenjem vremena inverzije koje je jednako vremenu relaksacije potrebnom da mast dosegne nulu. FLAIR sekvenca je na MR snimkama značajna jer suprimira vodu, često je to upravo likvor, i to na način da koristi vrijeme inverzije jednako vremenu relaksacije koje je potrebno da voda dosegne nulu. Upravo je FLAIR sekvenca od velikog značaja u oslikavanju mozga jer čini likvor hipointenzivnim te na takav način osigurava lakše uočavanje patologije.

GRE sekvence su vrste pulsnih sekvenci u kojima se detektira signal koji je nastao nakon ekscitacije tkiva pulsom od  $90^\circ$  te upotrebom niza gradijentnih pulseva. Kod GRE sekvenci nema refazirajućeg pulsa od  $180^\circ$  koji je prisutan kod SE sekvenci, ovdje se to postiže gradijentima. Bitan parametar je kut, FA (FA, engl. *Flip angle*) to je kut između osi glavnog magnetnog polja i magnetizacijskog vektora nakon što se aplicirao RF puls. U GRE sekvencama kontrast na dobivenim snimkama određen je parametrima FA i TE. Danas su GRE sekvence iznimno značajne u kliničkoj primjeni, a tome u prilog govori i činjenica da je lokalizator ili topogram koji se obavezno izvodi prije svake pretrage upravo brza GRE sekvenca [9-12].





Slika 4. Primjer različitih sekvenci u oslikavanju mozga

Izvor: [https://www.frontiersin.org/files/Articles/628075/fneur-11-628075-HTML/image\\_m/fneur-11-628075-g001.jpg](https://www.frontiersin.org/files/Articles/628075/fneur-11-628075-HTML/image_m/fneur-11-628075-g001.jpg)

## 1.7. MR SPEKTROSKOPIJA I FUNKCIONALNI MR

MR spektroskopija i funkcionalni MR su posebne metode koje se u današnje vrijeme sve više koriste. Spektroskopija je metoda koja pomoću magnetnih polja i radiofrekventne energije otkriva i analizira kemijske elemente u promatranom tkivu. To omogućuje otkrivanje određenih vrsta tumora, raznih metaboličkih bolesti, uočavanje upala i bolesti uzrokovanih ishemijom. Spektroskopija je druga najvažnija metoda u ranom otkrivanju promjena nakon biopsije. Najčešće se koristi za analizu jezgara vodika i fosfora. Funkcionalni MR, fMRI (fMRI, *engl. Functional magnetic resonance imaging*) od iznimne je važnosti i sve se više upotrebljava kod oslikavanja mozga. Omogućuje dijagnostiku metaboličkih promjena koje su vrlo komplicirane za promatranje, a nalaze se u aktivnim dijelovima mozga. Vrlo kvalitetno pokazuje razlike između zdravog moždanog tkiva i onoga koje je oštećeno traumatski ili nekim drugim promjenama kao

što su tumori ili upale. Dijelovi mozga se ovom metodom mapiraju, (*engl. mapping*) što znači da se točno mogu odrediti dijelovi koji su važni za pokret, osjete ili dijelove kojima mozak razmišlja i zaključuje. Temelj ove metode je uočavanje rasta metaboličkih aktivnosti tkiva, a to uključuje krvne žile koje se umnožavaju, oksigenacijske promjene ili neke druge kemijske promjene [7].

## 1.8. MR 7T

Od početka razvoja MR-a i upotrebe u svakodnevnoj kliničkoj primjeni, teži se unaprjeđivanju uređaja i poboljšanju kvalitete slike. Iako je MR jakosti magnetnog polja 3T u većini zemalja svijeta, uključujući i Hrvatsku, u aktivnoj kliničkoj upotrebi novi i moderniji modaliteti se istražuju i pokušava im se pronaći primjena u kliničkoj praksi. MR 7T je, zbog veće jakosti magnetnog polja i skraćenog vremena skeniranja, od velikog značaja pri oslikavanju mozga jer omogućuje kvalitetniji i detaljniji prikaz lezija, kao što su lezije tipične za multiplu sklerozu, i unutarnju strukturu tumora mozga, kao što je glioblastom [13]. FDA (*engl. Food and Drug Administration*) 12. listopada 2017. godine odobrava kliničku upotrebu prve MR 7T navodeći kako je dokazano veća kvaliteta slike zbog jakog magnetnog polja i snažno polje omogućuje bolju i detaljnu vizualizaciju patologija koje mogu pomoći u ranoj dijagnostici i na takav način poboljšati ishode liječenja. Prvi odobreni 7T uređaj bio je tvrtke Siemens Medical Solutions Inc. pod nazivom Magnetom Terra, a FDA-u su dostavili podatke iz istraživanja u kojem su na 35 zdravih ispitanika snimili MR 3T i 7T. Liječnici radiolozi su se složili da su 7T snimke bile veće dijagnostičke kvalitete. MR 7T dozvoljeno je snimati na glavi i ekstremitetima [14]. MR 7T još nije dobio dozvolu za kliničku upotrebu u Europi, ali neovisno o tome znanstvenici se u raznim istraživačkim centrima diljem Europe koriste MR-om 7T u istraživačke svrhe i samo je pitanje vremena kada će i Europa dobiti zeleno svjetlo. Samo neki od gradova u kojima se nalaze instalirani 7T uređaji su: Amsterdam, Frankfurt, Trondheim (Norveška), Helsinki, London, Beč [15-20]. Osim stalnih istraživanja na 7T, razvoj MR-a tu ne prestaje i u institucijama u Njemačkoj i Sjedinjenim Američkim Država u istraživačke svrhe koristi se MR jakosti magnetnog polja 9.4T [21,22]. U Južnoj

Koreji u istraživačke svrhe se koristi čak i MR jakosti 11.7T što predstavlja, prema dostupnim informacijama, najsnažnije magnetno polje [23].

## 1.9. TEHNOLOŠKE KARAKTERISTIKE MR-a 3T I 7T

Od samog razvoja i početka istraživanja MR-a čije je magnetno polje toliko velike jakosti kao 7T, nastoji se dokazati da postoje mnoge prednosti naspram 3T. Najveća razlika i prednost MR-a 7T je udvostručeni omjer signala i šuma, SNR (SNR, *engl. Signal to noise ratio*). SNR se supralinearno povećava s jakošću magnetnog polja i njegovo povećanje podrazumijeva veću prostornu rezoluciju. Veća prostorna rezolucija i kontrastnost koju mogu pružiti uređaji 7T znači i bolji prikaz lezija, mikrokrvarenja i malih patoloških promjena koje nisu bile vidljive na MR-u slabijih magnetnih polja. Zbog smanjene veličine voxela u odnosu na 3T, povećane prostorne i kontrastne rezolucije liječnici su bili sigurniji pri dijagnosticiranju snimki učinjenih na 7T nego na 3T. Jakost magnetnog polja utječe i na relaksaciju u tkivima pa je tako T1 vrijednost u tkivima povećana. Prividna vrijednost T2 se skraćuje s jakosti magnetnog polja, ali je to ovisno o vrsti tkiva. Jedan od problema koji se javlja kod 7T MR-a je nehomogenost B1 polja koja može stvarati artefakte na snimkama, ali za nju postoje predložena rješenja. Jedno od rješenja je prilagoditi dizajn radiofrekventnih impulsa i stvoriti poseban slijed tih impulsa. Noviji dizajn MR-a 7T pokušava riješiti sve uočene probleme, pa se zato pokušava smanjiti težina uređaja kako bi bio lakši za montažu. Na minimum je svedena i akustična glasnoća koju proizvodi MR uređaj 7T i to zbog jakih gradijentnih zavojnica i Lorentzove sile. Trenutno je od FDA dozvoljena razina buke 99 dB uz zaštitu za uši. MR 7T susreće se i s problemom taloženja radiofrekventne energije u tijelo pacijenta, stoga je nužno pomno pratiti te parametre i ne dozvoliti da prijeđu dozvoljena ograničenja koja je raspisao FDA. MR uređaji 3T već se svakodnevno koriste u kliničkoj primjeni u cijelom svijetu i trenutno pružaju snimke dobre kvalitete. MR 7T može pružiti veću prostornu rezoluciju i samim time lakše zabilježavanje patologije koja bi inače prošla neuočeno, ali također postoje i problemi koji se nastoje riješiti svakodnevnom primjenom u istraživačke svrhe i razvojem novih tehnologija da se može uvjerljivo reći da je učinjeno sve da se osigura bolja zdravstvena skrb pacijenata. U Sjedinjenim Američkim Državama od kraja

2017. godine 7T osigurava liječnicima lakše praćenje i liječenje bolesnika koji imaju patologije za koje je značajna što bolja prostorna rezolucija kao što su: multipla skleroza, epilepsija koja je otporna na lijekove, Parkinsonova i Alzheimerova bolest, moždani udar te tumori mozga [24-26].

## **2. CILJ RADA**

Cilj ovog rada je usporedba magnetne rezonancije jakosti magnetnog polja 3T i 7T u oslikavanju mozga. Pregledom radova koji se bave različitim patologijama mozga, utvrđuju se sličnosti i razlike između 3T i 7T te se ističu prednosti i nedostaci različitih jakosti polja.

### **3. RASPRAVA**

#### **3.1. RUTINSKO OSLIKAVANJE MOZGA NA MR-u 3T I 7T**

U svijetu sve više raste broj MR 7T uređaja. Već je utvrđeno da su snimke veće prostorne rezolucije i kontrastnosti na MR-u 7T u usporedbi s 3T, zbog udvostručenja SNR-a. MR 3T se u svakodnevnoj kliničkoj upotrebi koristi još od 2000. godine i danas predstavlja rutinu u snimanju mozga. Pitanje na koje se traži odgovor je postoji li značajna razlika, odnosno povećanje kvalitete snimki na 7T da bi u budućnosti predstavljalo rutinsku kliničku upotrebu. Springer E. i suradnici u svom istraživanju uspoređuju nekoliko parametara: omjer signala i šuma, kontrasta i šuma te dijagnostičku preciznost [24]. Dobrovoljce su skenirali u sekvencama koje se mogu uspoređivati na 3T i 7T te su koristili jednaka vremena snimanja kako bi usporedba bila relevantnija. Skenirali su deset dobrovoljaca i 40 pacijenata. Promatrali su 10 učinjenih sekvenci, ali neki parametri su morali biti izmijenjeni zbog različitih jakosti magnetnog polja. Slika 5. prikazuje 6 od 10 napravljenih sekvenci i njihove parametre. Jednostavno je uočiti da ovisno o sekvenci, i o tome je li ista učinjena na 3T ili 7T, neki se parametri mijenjaju. Veličina voxela i veličina matrice se mijenjaju ovisno o sekvenci, a kontinuirano se može primijetiti i korištenje tanjeg sloja snimanja na uređaju 7T. Mogu se očitati i vrijednosti TE, TR i TA, a TI je prisutan kod FLAIR TSE 2D sekvence. Sve snimke učinjene na 3T i 7T očitavala su dva liječnika i to neovisno jedan o drugome. Od njih se očekivalo da daju svoje mišljenje o SNR-u, kontrastu i dijagnostičkoj preciznosti te da utvrde ako postoji prednost jednog nad drugim uređajem. Rezultati su pokazali da je SNR, koji je bio prilagođen omjerom veličine voksel na 3T i 7T, bio veći na 7T u svim sekvencama osim u sekvenci T1 MP2RAGE 3D, a to su podaci koji se iz prikazanog mogu jednostavno očitati. Kod usporedbe kontrasta utvrđeno je da je on veći na 3T kod sekvence T1 MP2RAGE 3D, a veći je na 7T kod sekvenci T2 SPACE 3D i FLAIR TSE 2D. Dijagnostička točnost i pouzdanost dvaju liječnika koji su očitavali snimke bila je značajno veća na 7T. Liječnici su dali isto mišljenje o snimkama učinjenim na 3T kod 69,7% snimki dok je kod snimki koje su učinjene na 7T isto mišljenje bilo prisutno u čak 93,3% snimki. Rezultati ukazuju i na to da nema značajne razlike u kvalitetama snimki na 3T i 7T. Kvaliteta se ocjenjuje

po tome je li bilo prisutnih artefakata micanja ili nekih drugih artefakata koji bi značajno utjecali na dijagnostička očitavanja. Kod pacijenata nije bilo nuspojava ili problema tijekom snimanja, osim 14 ispitanika koji su nakon 7T snimanja osjećali vrtoglavicu, ali su ti simptomi ubrzo prestali. Nakon analize rezultata dolazi se do zaključka da 7T snimke pružaju veću dijagnostičku preciznost u najčešćim neurološkim poremećajima u usporedbi s 3T. Povećan je SNR, kao i kontrast u nekim sekvencama, što se treba iskoristiti za prostornu rezoluciju koja će u budućnosti omogućavati još sigurniju dijagnostiku bolesti mozga [24].

	T1 MP2RAGE 3D		T2 TSE 2D		FLAIR TSE 2D		T2* GRE		FLAIR SPACE 3D		DWI Single Shot	
	3T	7T	3T	7T	3T	7T	3T	7T	3T	7T	3T	7T
Voxel dimensions	0.9 × 0.9	0.8 × 0.8	0.5 × 0.5	0.4 × 0.4	0.7 × 0.7	0.7 × 0.7	0.7 × 0.7	0.3 × 0.3	1.1 × 1.0	0.7 × 0.7	1 × 1	1 × 1
Matrix size	228 × 256	300 × 320	345 × 448	388 × 528	240 × 320	240 × 320	240 × 320	520 × 640	194 × 256	320 × 320	222 × 222	222 × 222
No. slices	160	192	23	34	23	34	72	96	160	144	23	34
Field of view, mm <sup>2</sup>	208 × 230	225 × 240	173 × 230	169 × 230	173 × 230	173 × 230	173 × 230	169 × 208	211 × 250	230 × 230	230 × 230	230 × 230
Slice thickness, mm	0.9	0.8	5	3	5	3	45108	44958	1	1	5	3
TE, ms	5	41365	111	69	127	123	20	15	298	467	90	56
TI, ms					2500	2600						
TR, ms	5000	5000	4560	7000	8500	9000	28	27	7000	9000	4200	4500
TA, min:s	0,334722	0,334722	0,15	0,152083	0,166667	0,163889	0,225	0,219444	0,301389	0,301389	0,086806	0,1
GRAPPA factor	2	3		2	2	3	2	3	3	3	3	4
RB/pixel, Hz/pixel	170	180	169	287	150	244	120	140	300	460	1186	1186
FA, degree	4	4	180	180	180	180	15	15	15	15	180	180
Fat saturation					Yes				Yes			

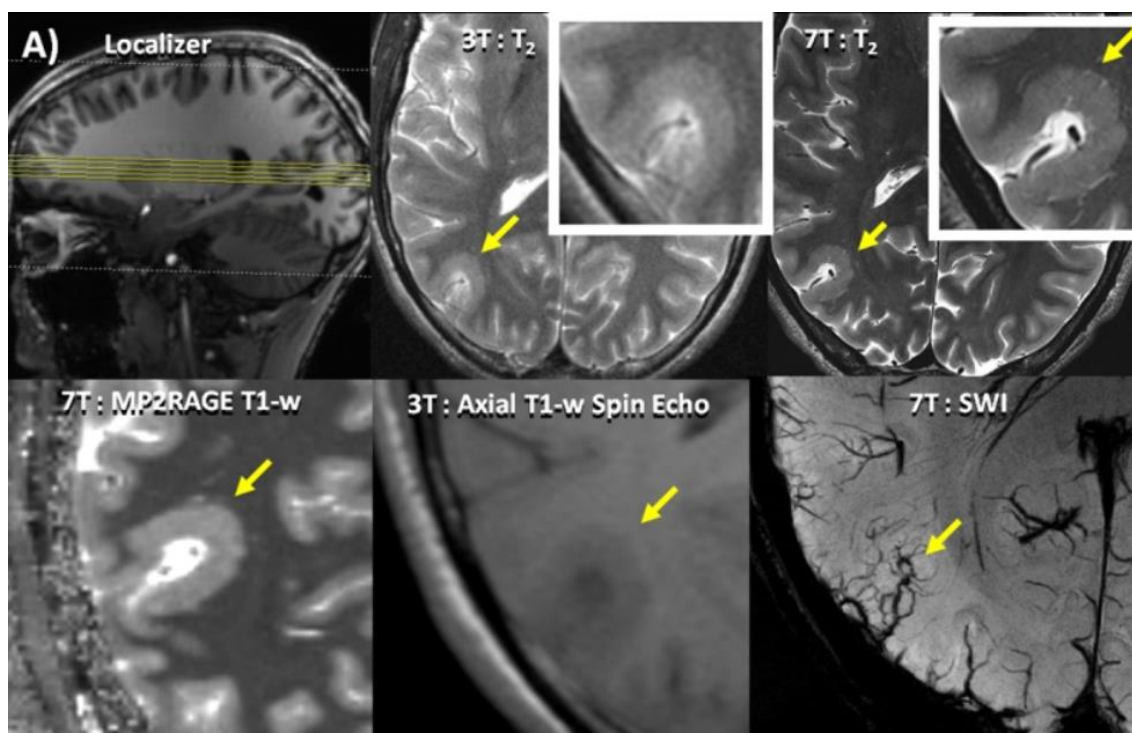
Slika 5. Sekvence korištene na 3T i 7T te njihovi parametri

Izvor: <https://www.ncbi.nlm.nih.gov/pmc/articles/PMC5704893/table/T1/?report=objectonly>

### 3.2. PRIMJENA MR-a 3T I 7T KOD EPILEPSIJE

Epilepsija je jedan od ozbiljnih moždanih poremećaja koji se može javiti u različitim životnim dobima. Epilepsija ima različite simptome i uzroke, a samo jedan od uzroka je genetika. Trenutno na razvijene lijekove reagira tek 60-70% bolesnika, a za oboljele od refraktorne žarišne epilepsije rješenje se vidi u kirurškom zahvatu. MR snimke učinjene na takvim bolesnicima, svojom visokom prostornom rezolucijom, mogu omogućiti bolju prije kiruršku obradu [27]. Kod pacijenata koji boluju od fokalne epilepsije u 20 do 30% slučajeva MR snimke budu negativne. Kod određenih bolesnika koji su prije operacije imali MR nalaz koji nije pokazivao značajne lezije, nakon operacije je histopatološkom analizom utvrđeno postojanje lezije. Čak i MR uređaji 3T nisu

pokazivali jasno lezije pa se poseže za jačim magnetnim poljem 7T vjerujući da će veća prostorna rezolucija pomoći pri identificiranju, a onda i kirurškom liječenju pacijenata. Feldman RE. i suradnici vrše istraživanje nad pacijentima koji imaju nalaze koji ne pokazuju znakove lezija na 1,5T i 3T MR-u te ih podvrgavaju snimanju na uređaju 7T. Na svakom pacijentu je izvršeno 6 sekvenci i to 4 sekvence u koronarnoj ravnini (MPRAGE, MP2RAGE, T2 TSE i FLAIR) te dvije u aksijalnoj ravnini (SWI i T2 TSE). Rezultati pokazuju da je utvrđena promjena koja ukazuje na epileptogenu leziju kod ukupno 25 pacijenata, a koja prije 7T MR snimke nije bila vidljiva kod drugih dijagnostičkih postupaka. Kod pacijenta broj 7 prikazanog na Slici 6., mogu se uočiti suptilne promjene na snimkama 3T T2, ali to je vidljivo tek nakon što je učinjena snimka na 7T. Žutom strelicom je na istoj slici označena polimikrogirija koja je vidljiva na 7T T2 TSE, a MP2RAGE na 7T pokazuje abnormalno zadebljanje korteksa uzrokovano polimikrogirijom koje je manje uočljivo na 3T T1 spin-echo sekvenci [28].



Slika 6. Prikaz snimki pacijenta sedam na 3T I 7T

Izvor: <https://www.ncbi.nlm.nih.gov/pmc/articles/PMC6424456/figure/pone.0213642.g002/>

MR 7T je pokazao epileptogene promjene, epileptogene lezije, kod gotovo 70% pacijenata koji boluju od fokalne epilepsije, a MR manje jakosti magnetnog polja se

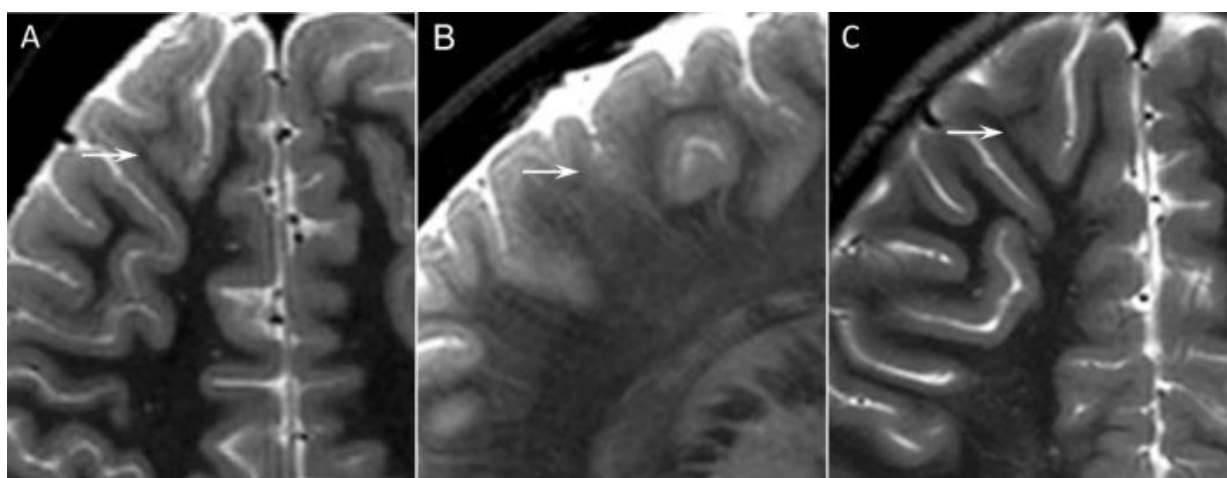


pokazao bez takvih lezija. Može se utvrditi da je 7T zbog svoje prostorne rezolucije i kontrasta, parametara koji su služili u ovoj analizi, pokazao veliki potencijal pri uočavanju epileptogenih lezija [28].

Wang I. i suradnici istražili su kolika je vrijednost MR 7T u kliničkoj obradi pacijenata kako bi se mogle dokazati epileptogene lezije uzrokovane epilepsijom otpornom na lijekove koje na prethodnom MR-u 3T nisu bile vidljive. Svi ispitanici podvrgnuti su procjeni prije operacije, nužna je kvalitetna i detaljna obrada jer kod epilepsije otporne na lijekove kirurški zahvat je jedini oblik liječenja. U istraživanju je sudjelovalo 67 pacijenata koji su imali MR 3T nalaz koji nije davao znakove lezija. Snimke su uspoređene sa snimkama 50 zdravih volontera. Koristio se standardni protokol na 7T koji je bio usporediv s obavljenim 3T. Rezultati su pokazali da je 7T od velikog značaja kod epilepsije otporne na lijekove jer je u gotovo 50% slučajeva pokazao promjene koje nisu prethodno bile vidljive. Kod 19 pacijenata pojavila se sumnjiva lezija i na 3T nakon što je veća rezolucija na 7T ukazala u kojem području se treba detaljnije analizirati [29]. Studije provedene u 2021. došle su do istih rezultata kao i Wang I. i suradnici sa zaključkom da je 7T od velikog značaja u usporedbi s 3T jer se lezije kod pacijenata s epilepsijom otpornom na lijekove mogu potvrditi i bolje okarakterizirati [30, 31].

Veersema TJ i sur. bavili su se najčešćom patogenezom koja se javlja u 42% epileptičnih bolesnika, a to je žarišna kortikalna displazija. Istražili su hoće li u kliničkoj obradi MR 7T pomoći prikazati žarišne kortikalne displazije koje prethodno nisu bile vidljive. Na 7T su učinjene sekvence TA, T2, T2\* i FLAIR. Jedan od ispitanika koji je prethodno imao obavljen MR 3T, dječak star 7 godina, pati od poremećaja svijesti za koje se sumnja da su uzrokovani žarišnom kortikalnom displazijom. Kao što je vidljivo na slici 7. na 7T u transverzalnom i sagitalnom prikazu T2 (A i B) vidi se zamućenje bijele i sive tvari koje je na transverzalnom T2 3T (C) vidljivo tek retrospektivnim promatranjem. MR 7T je u 23% ispitanika pomogao pri otkrivanju lezije i pacijenti su poslani na daljnju obradu. 7T, također, nije uočio lezije u određenim dijelovima mozga. Može se reći da su te lezije i vidljive, ali se zbog manjeg iskustva liječnika pri iščitavanju nalaza na 7T i velikog broja snimki koje je potrebno obraditi može dogoditi da neka lezija ostane neuočena [32]. S ovom teorijom se slažu i znanstvenici koji su, u svom nedavnom istraživanju iz 2022., rekli kako neiskustvo liječnika u iščitavanju nalaza na 7T može

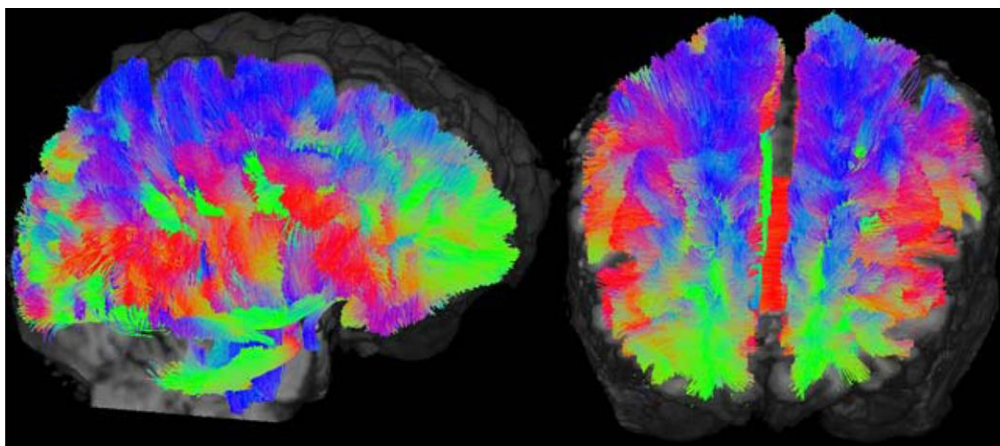
predstavljati problem zbog artefakata koji se na nižim jakostima polja ne pojavljuju. Ti artefakti mogu navesti liječnike da pomisle da je riječ o leziji što dovodi do lažno pozitivnog nalaza pa predlažu nekoliko pilot skeniranja na 7T kako bi se liječnici s tim iskustvom prilagodili promjenama koje dolaze s većim magnetnim poljem, a koje prije nisu bile prisutne [33]. Ipak, 7T MR ispunio je očekivanja u ovom istraživanju i pomogao je pri uočavanju žarišnih kortikalnih displazija [32]. Druga slična istraživanja dolaze do istih zaključaka, 7T MR je kvalitetniji u prikazu žarišne kortikalne displazije i od velikog je značaja [31, 34].



Slika 7. Dječak, 7 godina, MR 7T (A i B) i MR 3T (C)

Izvor: <https://www.ncbi.nlm.nih.gov/pmc/articles/PMC5719847/bin/EPI4-2-162-g001.jpg>

DTI, (DTI, *engl. Diffusion tensor imaging*) je difuzijsko snimanje koje se odvija uzduž vlakana neurona pa daje korisne podatke o toku snopova u mozgu. DTI se može, pomoću različitih algoritama, koristiti za traktografiju koja ima sposobnost prikazati epileptogene lezije koje nisu bile vidljive na prethodnim snimkama. Na Slici 8. prikazana je traktografija mozga na 7T, pacijenta koji boluje od epilepsije. Usmjerenost vlakana lijevo desno, anteriorno-posteriorno i superiorno-inferiorno prikazana je kao crveno, zeleno i plavo područje [35].



Slika 8. Sagitalni (lijevo) i koronarni kosi (desno) presjek traktografije mozga na 7T

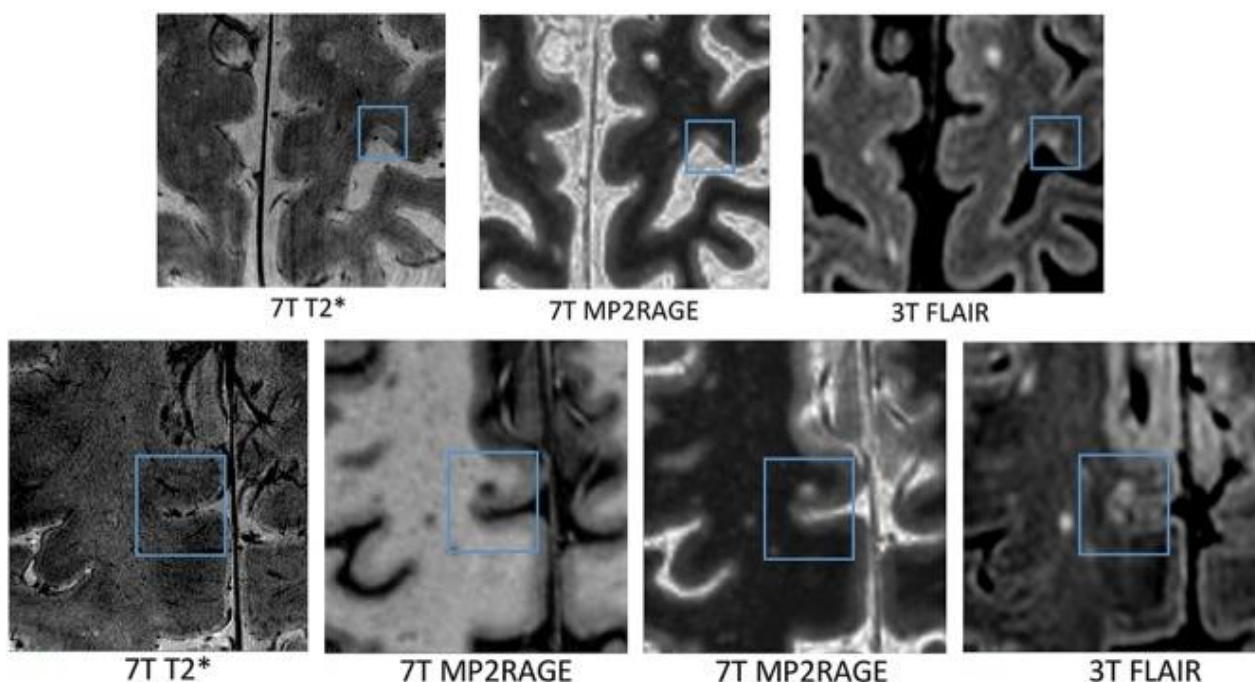
Izvor: [https://www.ncbi.nlm.nih.gov/core/lw/2.0/html/tileshop\\_pmc/tileshop\\_pmc\\_inline.html?title=Click%20on%20image%20to%20zoom&p=PMC3&id=8794037\\_nihms-1644794-f0002.jpg](https://www.ncbi.nlm.nih.gov/core/lw/2.0/html/tileshop_pmc/tileshop_pmc_inline.html?title=Click%20on%20image%20to%20zoom&p=PMC3&id=8794037_nihms-1644794-f0002.jpg)

### 3.3. PRIMJENA MR-a 3T I 7T KOD MULTIPLE SKLEROZE

Multipla skleroza (MS, *engl. Multiple Sclerosis*) je upalni i demijelinizirajući poremećaj mozga koji ima izravan utjecaj na bijelu i sivu tvar mozga, a karakteriziraju je specifične lezije [36]. MS lezije se mogu podijeliti u 4 tipa. Za lezije tipa 1 karakteristično je da se protežu kroz bijelu i sivu tvar. Uobičajeno se ne šire na površinu mozga, a središte im se nalazi u bijeloj tvari, još se nazivaju leukokortikalne, LC lezije. Lezije tipa 2 se nalaze u korteksu mozga, ali se ne šire na površinu ili na sivu i bijelu tvar, još se nazivaju intrakortikalne, IC. Lezije tipa 3 zahvaćaju najveće kortikalno područje, to su subprijalne lezije, SP. Tip 4 lezija karakterizira uzdužnu obuhvaćenost moždane kore, isto spadaju u SP lezije [37].

Maranzano J. i suradnici u svom istraživanju uspoređivali su multi kontrastna snimanja na 3T i 7T, odnosno sposobnost uređaja u otkrivanju kortikalnih lezija. U istraživanju je sudjelovalo 20 ispitanika koji boluju od MS-a i obavljena su im skeniranja na 3T i 7T. Sekvence izvedene na 3T bile su 3D MP2RAGE, 3D FLAIR, 2D dual echo i 3D FLASH. Na 7T koristili su sekvence MP2RAGE i 2D-FLASH T2\* WI. Na slici 9. prikazane su neke od sekvenci izvedene na 3T i 7T. u gornjem redu su prikazane

uobičajene subpijalne lezije otkrivene na 3T i 7T, a u donjem redu prikazani su negativni nalazi leukokortikalnih lezija na 7T [38].



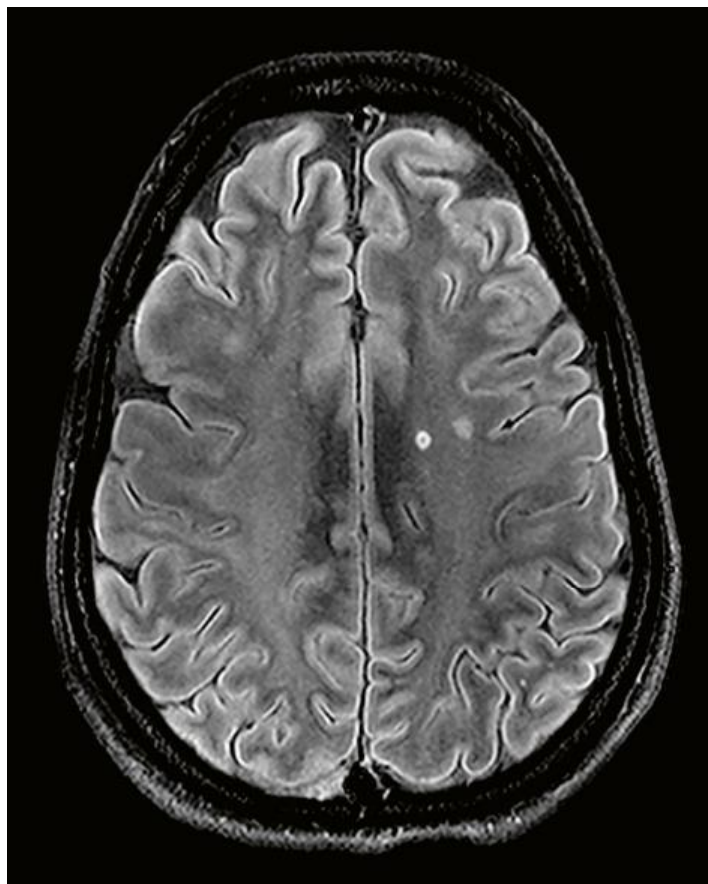
Slika 9. Prikaz kortikalnih lezija otkrivenih snimanjima na 3T i 7T MR-u

Izvor: <https://www.ncbi.nlm.nih.gov/pmc/articles/PMC7048547/bin/zj40071960990003.jpg>

Rezultati ovog istraživanja pokazali su da je gotovo jednaka vrijednost MR-a 3T i 7T pri uočavanju leukokortikalnih lezija, ali vrijednost MR-a 7T je od velikog značaja pri detekciji lezija tipa 2, 3 i 4. Zaključak je da je 3T protokol na MR-u prikladan, ali da u kliničkoj primjeni 7T može biti značajan [38]. Brojne druge studije koje su se bavile istim ili sličnim kliničkim pitanjima [24, 39-42] dolaze do zaključaka da je povećanje prostorne rezolucije, kao posljedica većeg omjera signala i šuma, te povećanje kontrastnosti koje uređaj 7T pruža u usporedbi s 3T, značajan u otkrivanju kortikalnih lezija.

Znanstvenici su istraživali i razliku prikaza kortikalnih lezija ovisno o sekvencama i vremenu skeniranja na 3T i 7T. Coccozza S. i suradnici dolaze do rezultata da se kortikalne lezije u cijelom mozgu mogu prikazati najbolje na 3D T1 WI sekvenci na MR-u 7T [43]. Istraživanje koje se bavilo sličnim pitanjem, kao najadekvatniju sekvencu,

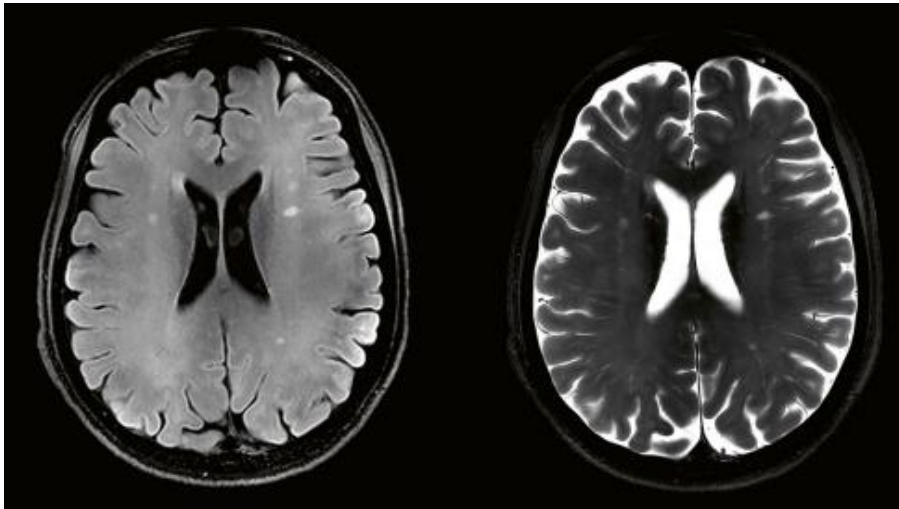
odnosnu onu koja je otkrila najviše lezija na 7T, izdvaja MP2RAGE u kombinaciji s T2\* WI [44]. Na slici 10. nalazi se prikaz hiperintenzivne kortikalne lezije sa hipointenzivnim središtem, to je prikaz transverzalnog presjeka DARK FLUID TSE sekvence. Slike 11. i 12. također prikazuju kortikalne lezije u različitim sekvencama na 7T, i to s lijeve strane u sekvenci DARK FLUID, a s desne strane u sekvenci T2 [45].



Slika 10. 7T MR pacijenta koji boluje od MS-a

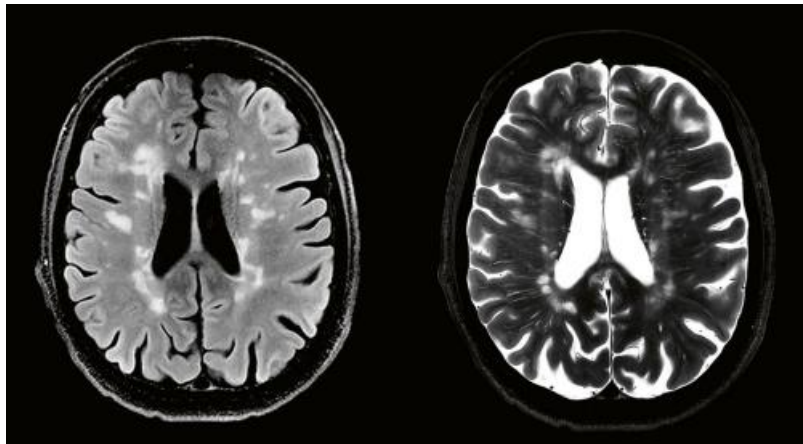
izvor: [https://marketing.webassets.siemens-healthineers.com/527b4491ed39c3cc/f5cb6ea28399/2021\\_03\\_MAGNETOM\\_Terra\\_product\\_brochure.pdf](https://marketing.webassets.siemens-healthineers.com/527b4491ed39c3cc/f5cb6ea28399/2021_03_MAGNETOM_Terra_product_brochure.pdf)

f



Slika 11. Prikaz manjeg broja kortikalnih lezija u mozgu na 7T

Izvor: [https://marketing.webassets.siemenshealthineers.com/527b4491ed39c3cc/f5cb6ea28399/2021\\_03\\_MAGNETOM\\_Terra\\_product\\_brochure.pdf](https://marketing.webassets.siemenshealthineers.com/527b4491ed39c3cc/f5cb6ea28399/2021_03_MAGNETOM_Terra_product_brochure.pdf)

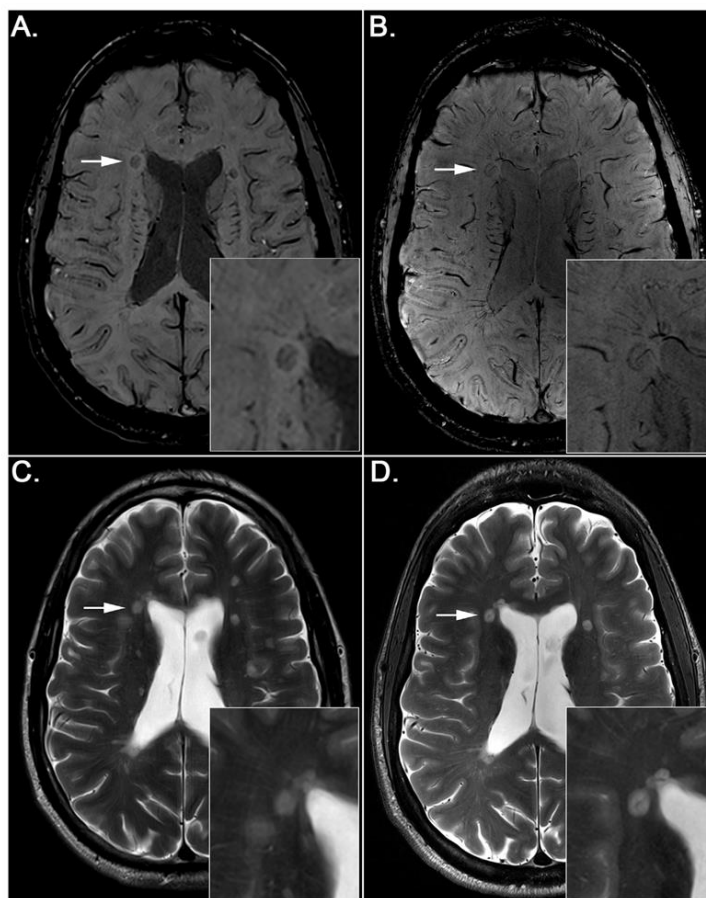


Slika 12. Prikaz većeg broja kortikalnih lezija u mozgu na 7T

Izvor: [https://marketing.webassets.siemenshealthineers.com/527b4491ed39c3cc/f5cb6ea28399/2021\\_03\\_MAGNETOM\\_Terra\\_product\\_brochure.pdf](https://marketing.webassets.siemenshealthineers.com/527b4491ed39c3cc/f5cb6ea28399/2021_03_MAGNETOM_Terra_product_brochure.pdf)

Još jedan dokaz da je vrlo važno odabrati pravilne sekvence pri protokolu snimanja su i središnje venule. Središnje venule u lezijama kod MS-a smatraju se jednim od obilježja bolesti. Na slici 13. jasno je označeno bijelim strelicama da se središnje venule

prikazuju u sekvenci SWI (*engl. Susceptibility-weighted imaging*) i na 3T (A) i na 7T (B). Istu patologiju je teško zamijetiti na odgovarajućoj T2-WI snimci na 3T (C) i 7T (D) [46].



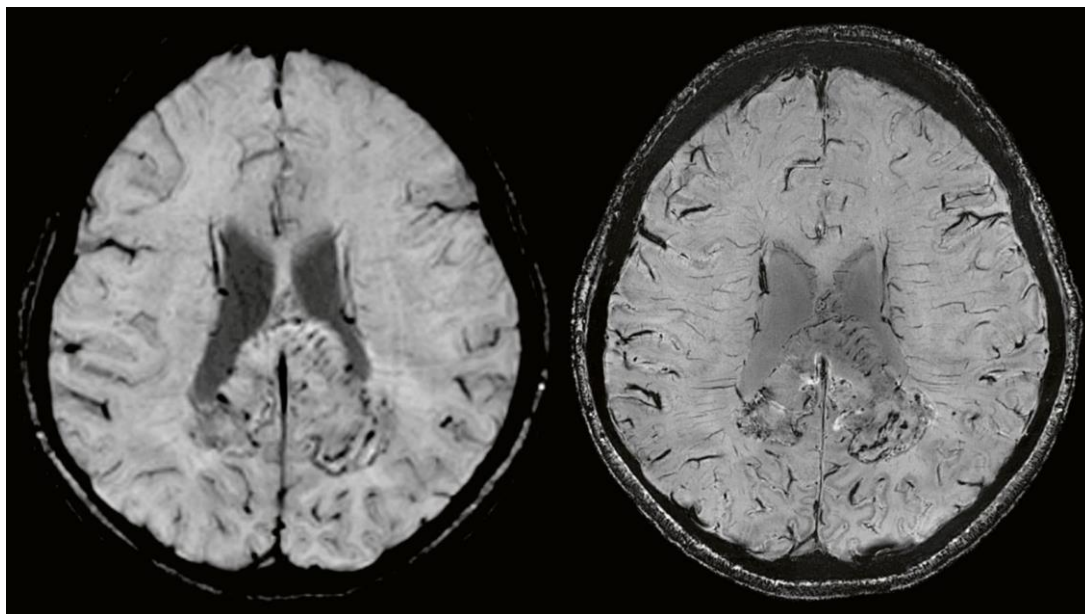
Slika 13. MR 3T (A i C) i 7T (B i D) pacijenta koji boluje od MS-a

Izvor: <https://www.ncbi.nlm.nih.gov/pmc/articles/PMC5832016/bin/emss-72899-f002.jpg>

### 3.4. PRIMJENA MR-a 3T I 7T KOD TUMORA MOZGA

Rutinske sekvence na 3T svakodnevno se koriste u oslikavanju mozga pa dovode do otkrivanja tumora ili se pak koriste za praćenje tumora koji je prethodno detektiran. Povećana prostorna rezolucija, kontrast i mogućnost kvalitetnije snimke u tanjim slojevima su značajke 7T MR-a koji se pokazao korisnim u oslikavanju tumora, posebice glioma, i prikazu njihove unutarnje strukture, odnosno mikrovaskulature [24].

U nedavno objavljenom istraživanju, veljači 2023., znanstvenici su istraživali dijagnostičku vrijednost MR-a 7T i značaj tog uređaja u oslikavanju mozga u usporedbi sa standardnim 3T. Najvažniji cilj njihovog istraživanja bio je doći do zaključka postoji li dovoljan broj prednosti uređaja 7T u odnosu na 3T za kliničku upotrebu. U istraživanju su sudjelovali pacijenti koji su bolovali od glioma, meningeoma, limfoma, pinealnog germinoma ili su imali metastaze. Rezultati su pokazali da su, na istoj sekvenci CE-MP2RAGE, kvaliteta slike, prikaz unutarnje strukture tumora i arterija koja ga hrani bili značajno veći na MR-u 7T. U kliničkoj praksi je važna vizualizacija unutarnjih struktura i liječnici su zbog istog razloga veću dijagnostičku točnost imali na 7T. Njihova sigurnost u dijagnosticiranju tumora na 7T bila je veća što su bili iskusniji. MR snimke na 3T u sekvenci CE-MP2RAGE su bile kvalitetne i prikladne su za upotrebu u kliničkoj praksi, ali prednosti na 7T mogu biti od velike koristi u budućnosti [47]. Na slici 14. nalazi se pacijent koji boluje od glioblastoma te se jasno može primijetiti razlika u prikazu sitnih detalja koji su jasniji na 7T zbog veće prostorne rezolucije [45].



Slika 14. Prikaz pacijenta s glioblastomom na 3T (lijevo) i 7T (desno)

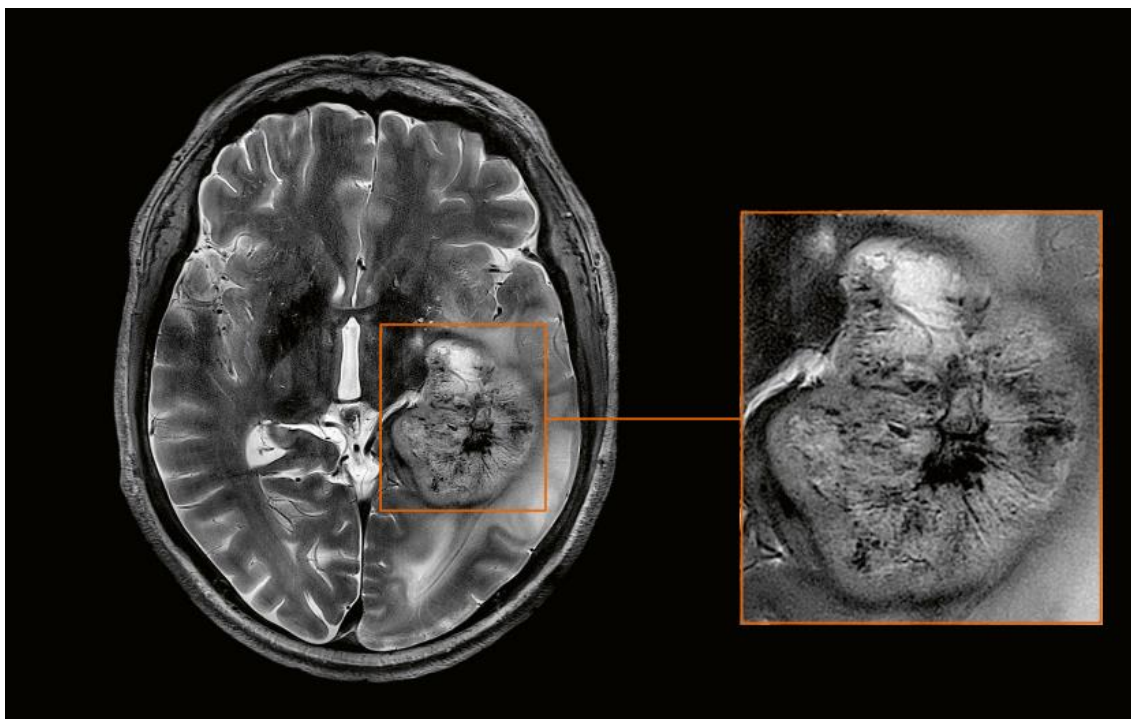
Izvor: [https://marketing.webassets.siemens-](https://marketing.webassets.siemens-healthineers.com/527b4491ed39c3cc/f5cb6ea28399/2021_03_MAGNETOM_Terra_product_brochure.pdf)

[healthineers.com/527b4491ed39c3cc/f5cb6ea28399/2021\\_03\\_MAGNETOM\\_Terra\\_product\\_brochure.pdf](https://marketing.webassets.siemens-healthineers.com/527b4491ed39c3cc/f5cb6ea28399/2021_03_MAGNETOM_Terra_product_brochure.pdf)

f



Određene studije [48,49] istraživale su sposobnost MR-a 7T da prikaže prokrvljenost unutar tumora koja je od iznimnog značaja jer je jedan od znakova malignosti. U obje studije sekvenca SWI na MR-u 7T pokazala se kvalitetnom u prikazu vaskularizacije i može se smatrati prednošću uređaja. Na slici 15. prikazana je iznimno kvalitetna snimka na 7T koja je dokaz koliko povećani omjer signala i šuma znači pri prikazu vaskularizacije i to glioblastoma od kojeg pacijent na snimci boluje [45].



Slika 15. Prikaz vaskularizacije glioblastoma na MR-u 7T

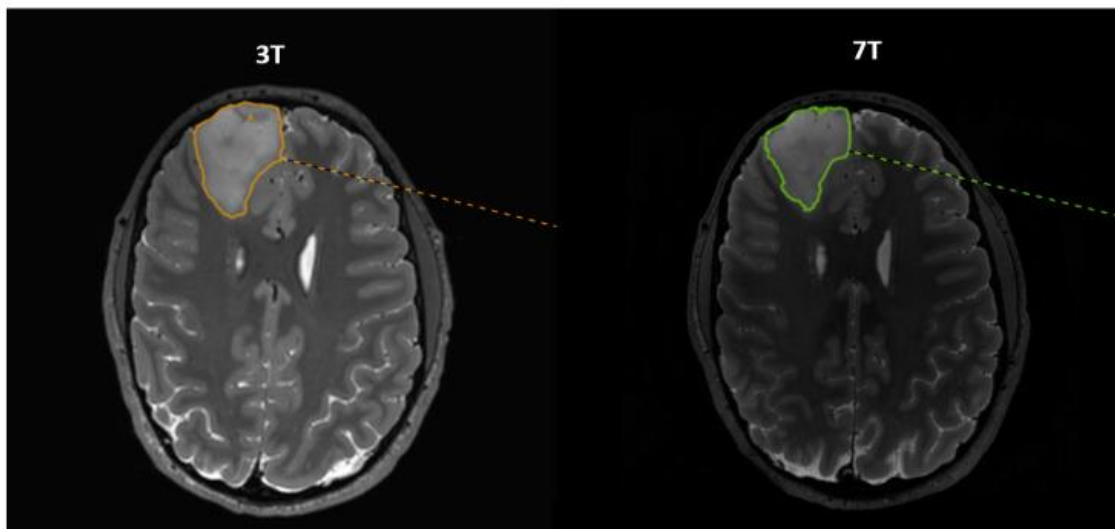
Izvor: [https://marketing.webassets.siemens-](https://marketing.webassets.siemens-healthineers.com/527b4491ed39c3cc/f5cb6ea28399/2021_03_MAGNETOM_Terra_product_brochure.pdf)

[healthineers.com/527b4491ed39c3cc/f5cb6ea28399/2021\\_03\\_MAGNETOM\\_Terra\\_product\\_brochure.pdf](https://marketing.webassets.siemens-healthineers.com/527b4491ed39c3cc/f5cb6ea28399/2021_03_MAGNETOM_Terra_product_brochure.pdf)

f

Jedna od najnovijih studija objavljena je u travnju 2023., a znanstvenici su istraživali prednosti 7T u razgraničavanju glioma različitih stupnjeva u odnosu na MR 3T. Razgraničenje granica tumora je iznimno važno kod kirurških zahvata kojima se obično pacijenti izlažu i istražili su može li MR u tom području biti od veće koristi. Nakon što su na pacijentima obavljena snimanja na 3T i na 7T došlo se do rezultata da, iako je 7T na nekim sekvencama pokazivao manju površinu tumora nego 3T, ukupna sposobnost MR-a 3T i 7T u razgraničenju je bila slična i cjelokupni zaključak je da se oba uređaja

moгу koristiti. Na slici 16. je prikaz 35-godišnjeg pacijenta koji je sudjelovao u istraživanju, a dijagnosticiran mu je gliom u desnom frontalnom režnju, prikazane su sekvence 3D T2 na 3T i 7T MR-u [50].



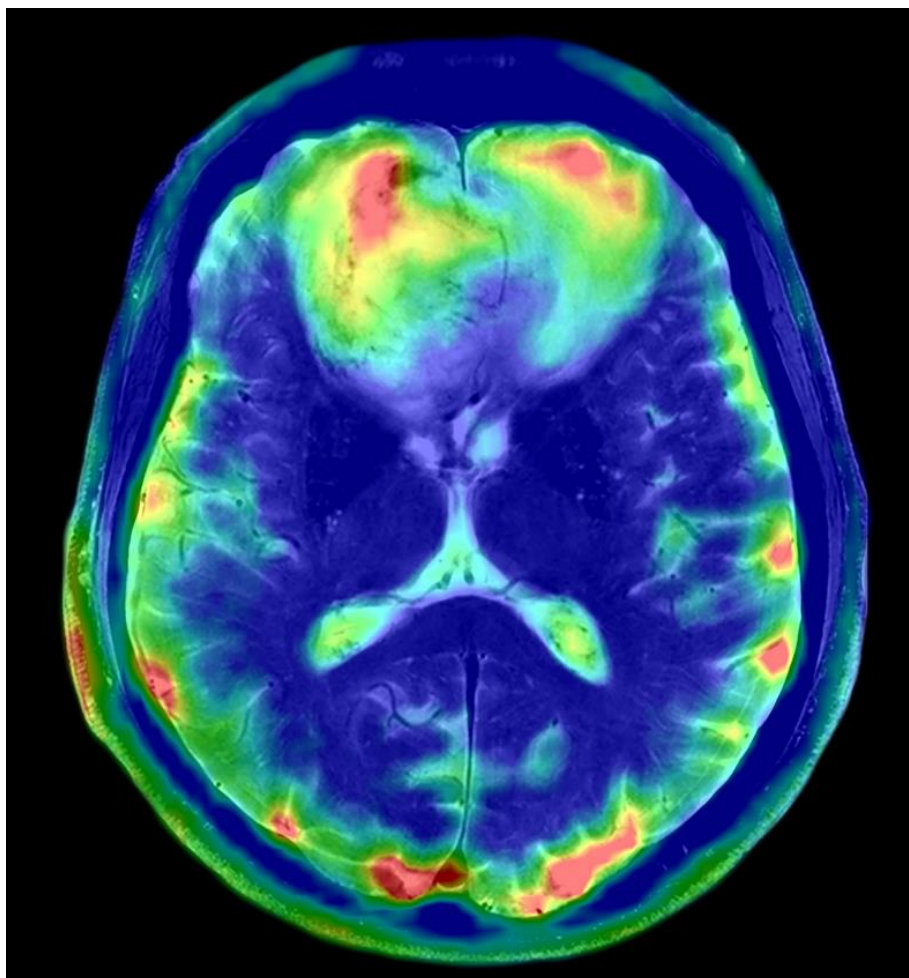
Slika 16. Prikaz razgraničenja glioma u frontalnom režnju na MR-u 3T i 7T

Izvor: <https://www.ncbi.nlm.nih.gov/pmc/articles/PMC10137409/bin/diagnostics-13-01365-g001.jpg>

### 3.4.1. Prikaz tumora mozga MR spektroskopijom

Sve atomske jezgre koje imaju magnetni moment mogu se koristiti pri spektroskopiji MR-om. Različita istraživanja se vrše na različitim jezgrama. Biomolekularne promjene nerijetko se vežu za tumore, a spektroskopija može biti od koristi u njihovom otkrivanju. Visoka prostorna rezolucija i veliki SNR koje posjeduje uređaj 7T pri spektroskopskim snimanjima mogu dovesti do lakše dijagnoze, bolje procjene raširenosti bolesti i reagira li tumor na terapiju. Pri spektroskopiji koristi se u različitim slučajevima vodik, kisik, fosfor, klor ili natrij. Različiti elementi korisni su u određenim promjenama, tako  $^{17}\text{O}$  prikazuje koliko se kisika troši u usporedbi s metabolizmom mozga što je karakteristično za glioblastome, pomoću  $^{31}\text{P}$  može se prikazati ATP<sup>1</sup> i pH,  $^{35}\text{Cl}$  i  $^{23}\text{Na}$  omogućuju vizualizirati elektrokemijsko provođenje prikazom aktivnosti ionske pumpe i ionskih kanala [51].

Paech D. i suradnici proveli su istraživanje u kojem su promatrali kakav je  $^{23}\text{Na}$  na 7T u predviđanju odgovora tumora na terapiju. U istraživanju je sudjelovalo 20 pacijenta koji su skenirani na 7T MR-u  $^{23}\text{Na}$  prije liječenja, odmah nakon liječenja i šest tjedana nakon što su liječeni kombinacijom radioterapije i kemoterapije. Rezultati su pokazali da je koncentracija natrija u glioblastomu bila promijenjena nakon kemoradioterapije i zaključili su da bi se u budućnosti trebalo istražiti može li snimanje pomoću natrija predvidjeti kakva će biti stopa preživljenja pacijenata ovisno o koncentraciji natrija unutar tumorskog tkiva [52]. Na slici 17. nalazi se prikaz pacijenta koji boluje od tumora mozga, a dodatne metaboličke informacije pruža  $^{23}\text{Na}$  sa ultrakratkim TE spojen sa sekvencom T2 TSE snimljeno na MR-u 7T [45].



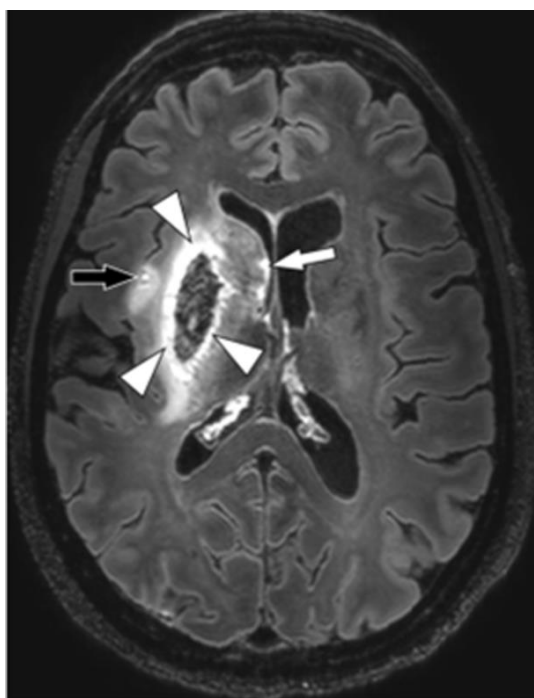
Slika 17. 7T MR tumora mozga s dodatnim metaboličkim informacijama pomoću  $^{23}\text{Na}$

Izvor: [https://marketing.webassets.siemens-](https://marketing.webassets.siemens-healthineers.com/527b4491ed39c3cc/f5cb6ea28399/2021_03_MAGNETOM_Terra_product_brochure.pdf)

[healthineers.com/527b4491ed39c3cc/f5cb6ea28399/2021\\_03\\_MAGNETOM\\_Terra\\_product\\_brochure.pdf](https://marketing.webassets.siemens-healthineers.com/527b4491ed39c3cc/f5cb6ea28399/2021_03_MAGNETOM_Terra_product_brochure.pdf)

### 3.5. PRIMJENA MR-a 3T I 7T KOD MOŽDANOG UDARA

Moždani udar jedan je od najčešćih uzroka smrti i invaliditeta u svijetu. MR smatra se najboljim modalitetom za praćenje i detekciju moždanih udara. Trenutno je klinička praksa koristiti 1,5 T i 3 T MR kod protokola za moždani udar, ali MR ultra visokog polja kao što je 7 T može biti od velikog značaja zbog povećane prostorne rezolucije i kontrasta što igra veliku ulogu u detekciji milimetarskih promjena. Razlikuje se više vrsta moždanih udara, a najčešći su ishemijski koji čine oko 80% svih moždanih udara te oni hemoragijski kojih je oko 20% [53]. Na slici 18. nalazi se 7T MR 50-godišnje žene koja je nedavno pretrpjela desni ishemijski moždani udar s hemoragijskom transformacijom. Prikazana je aksijalna kontrastna 3D-FLAIR sekvenca, a na snimci označeno strelicama, zbog visoke rezolucije, jasno se vidi da hiperintenzivna granica okružuje putamen i globus pallidus (vrhovi strelica), koja se čini hipointenzivnom zbog krvnih sastojaka. Manji infarkt također se vidi u otočnoj regiji (crna strelica), a više hiperintenzivnih točkica također se vidi duž ventrikularne granice (bijela strelica) [53].



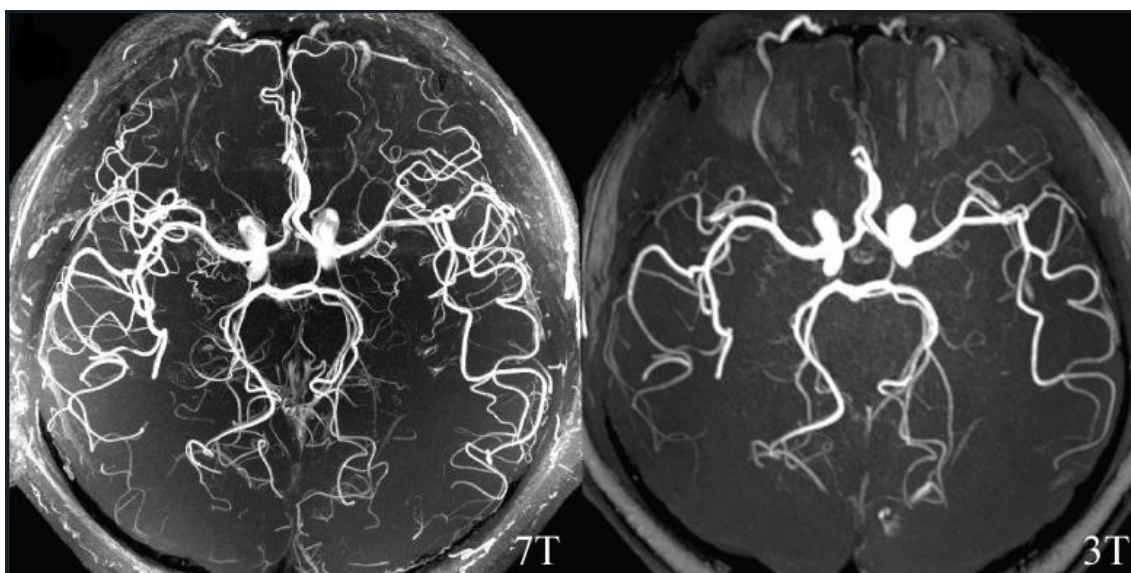
Slika 18. Prikaz ishemijskog moždanog udara na 7T

Izvor: <https://www.ncbi.nlm.nih.gov/pmc/articles/PMC5862656/figure/f0005/>

7T MR pokazao je superiornost u prikazu cerebralnih aneurizmi, mikrokrvarenja i vaskularnih malformacija. To su sve patologije koje su izravno povezane s moždanim udarom, a njihova detaljna analiza i rana dijagnoza mogu pomoći pri ishodu i odabiru načina liječenja. Bolji prikaz tih patologija i kvalitetniju snimku omogućuje veća prostorna rezolucija zbog veće jakosti magnetnog polja [24, 54].

### 3.5.1. Upotreba 7T MR-angiografije kod dijagnostike moždanog udara

Već je poznato da se povećanjem snage magnetnog polja povećava vrijednost T1 u tkivima. Ta povećana vrijednost, zajedno s visokim omjerom signala i šuma omogućuje povećanu tkivnu supresiju statičnog pozadinskog signala u TOF angiografiji (*engl. Time of flight*) što povećava ukupni kontrast i poboljšanu vizualizaciju sitnih arterija na snimkama [26]. Na slici 19. nalazi se snimka muškarca koji je zaprimljen zbog slabosti u desnom ekstremitetu. Pretrpio je višestruke akutne infarkte u lijevoj srednjoj cerebralnoj arteriji. Uočljivo je da MR 7T pruža bolju kvalitetu prikaza i detalje patološke promjene u usporedbi s uređajem 3T [55].

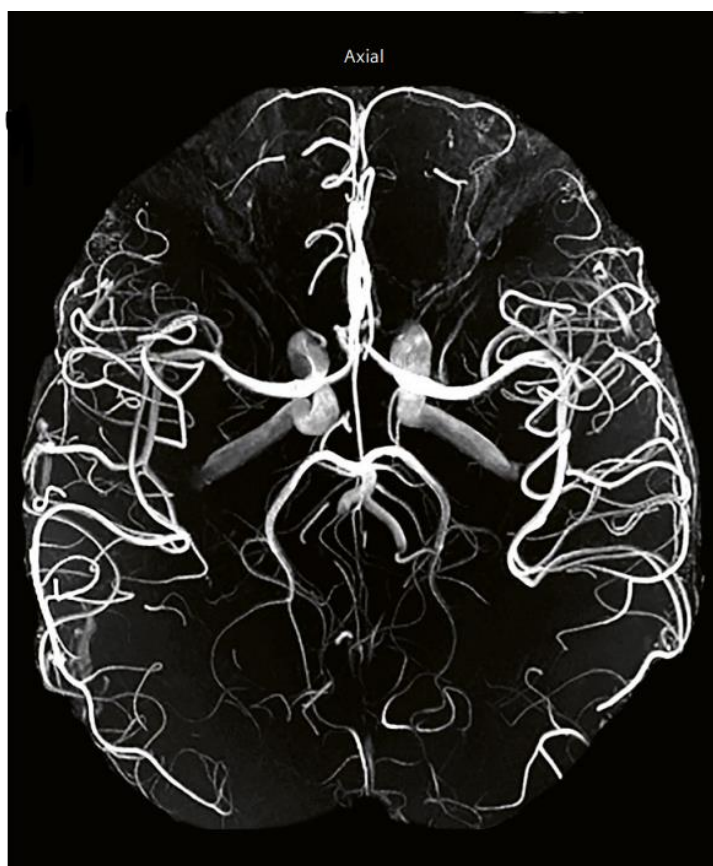

Slika 19. MR angiografija na MR-u 3T i 7T

Izvor:

[https://www.ncbi.nlm.nih.gov/core/lw/2.0/html/tileshop\\_pmc/tileshop\\_pmc\\_inline.html?title=Click%20o%20image%20to%20zoom&p=PMC3&id=9811570\\_svn-2022-001557f01.jpg](https://www.ncbi.nlm.nih.gov/core/lw/2.0/html/tileshop_pmc/tileshop_pmc_inline.html?title=Click%20o%20image%20to%20zoom&p=PMC3&id=9811570_svn-2022-001557f01.jpg)

Brojna istraživanja [55-58] donose zaključke da MR angiografija na MR-u 7T može biti od velikog značaja. Zabilježen je značajno veći kontrast krvnih žila u odnosu na 3T što može biti iznimno korisno u uočavanju sitnih patoloških promjena kao što su aneurizme. U budućnosti se, nakon još provedenih istraživanja, očekuje primjena ove tehnike u patologijama koje su značajne i za moždani udar jer se smatra prikladnom neinvazivnom metodom koja pruža kvalitetne informacije. Na slici 20. prikazana je TOF MR angiografija na 7T na kojoj je vidljivo koliko dobar i detaljan prikaz najmanjih intracerebralnih krvnih žila pruža ovaj modalitet [45].



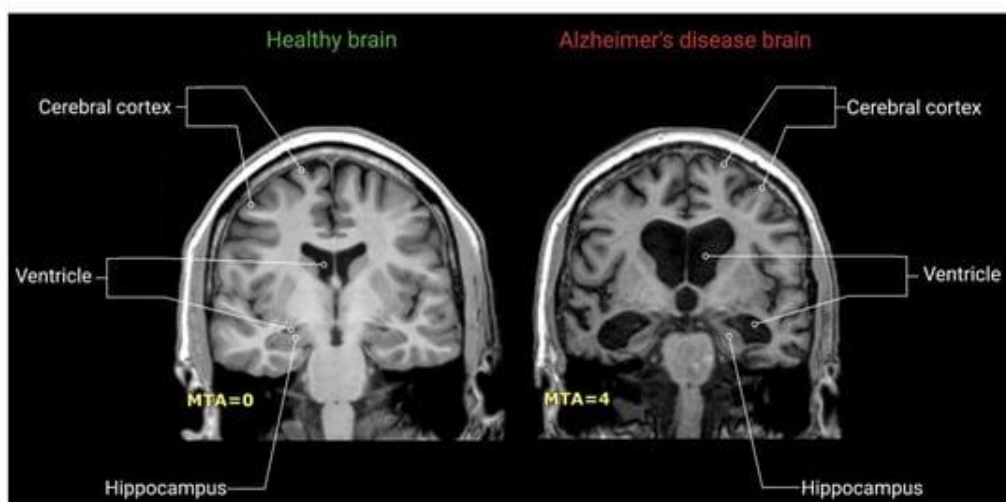Slika 20. TOF MR angiografija na MR-u 7T

Izvor: [https://marketing.webassets.siemens-healthineers.com/527b4491ed39c3cc/f5cb6ea28399/2021\\_03\\_MAGNETOM\\_Terra\\_product\\_brochure.pdf](https://marketing.webassets.siemens-healthineers.com/527b4491ed39c3cc/f5cb6ea28399/2021_03_MAGNETOM_Terra_product_brochure.pdf)

## 3.6. NEURODEGENERATIVNE BOLESTI NA MR-u 3T I 7T

### 3.6.1. Alzheimerova bolest

Alzheimerova bolest jedan je od oblika demencije koji u današnje vrijeme zahvaća sve više ljudi. Iako se često vezuje za stariju dob, može se pojaviti i kod mlađe populacije. Ova bolest se, između ostalog, očituje kognitivnim oštećenjem koji može biti drugačiji kod različitih pacijenta. Promjene koje se događaju kod razvoja ove bolesti mogu se prikazati na MR-u. Kako bi se istaknule promjene koje se javljaju na korteksu mozga, koristi se 7T MR koji ima sposobnost visoke razlučivosti. Sekvenca T2 WI na 7T pokazala se korisnom pri isticanju promjena na korteksu koje su vjerojatno uzrokovane različitim nakupljanjem željeza [59]. Također, jedan od ranih znakova Alzheimerove bolesti je gubljenje neurona u određenim dijelovima hipokampusa, MR 7T može prikazati hipokampus detaljno zbog već spomenute povećane prostorne rezolucije pa ima prednost ispred ostalih modaliteta [26]. Može se zaključiti da 7T ima prednosti u dijagnosticiranju promjena koje nastaju u mozgu uslijed Alzheimerove bolesti, uređaj može detektirati kortikalne promjene i visoko je osjetljiv [60]. Na slici 21. nalazi se prikaz mozga zdravog volontera i pacijenta koji boluje od Alzheimerove bolesti kako bi se prikazala promjena koja nastaje na hipokampusu [61].

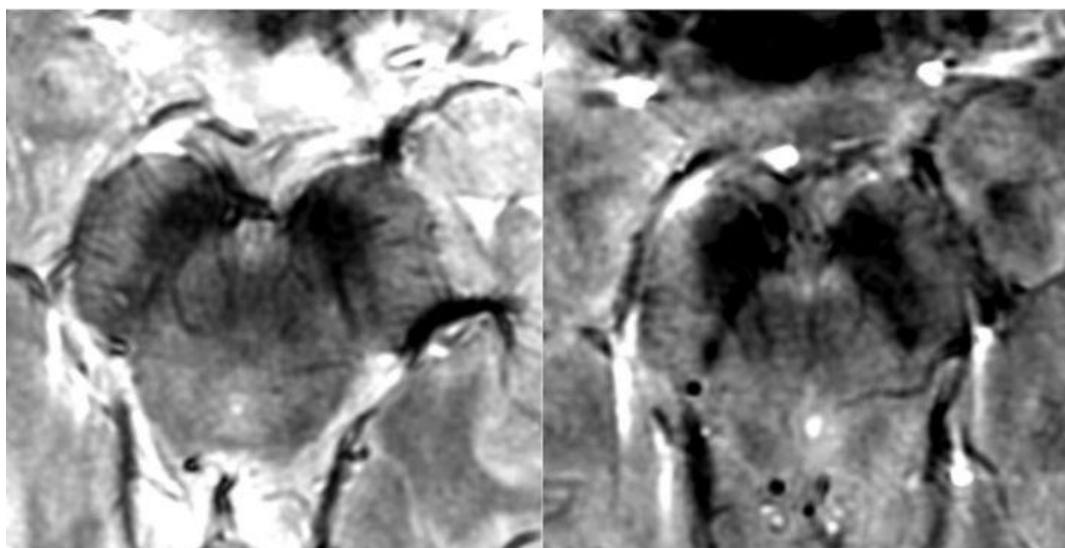


Slika 21. Prikaz MR-a zdravog mozga i mozga zahvaćenog Alzheimerovom bolesti

Izvor: [https://www.mdpi.com/ijms/ijms-22-02110/article\\_deploy/html/images/ijms-22-02110-g007-550.jpg](https://www.mdpi.com/ijms/ijms-22-02110/article_deploy/html/images/ijms-22-02110-g007-550.jpg)

### 3.6.2. Parkinsonova bolest

Parkinsonova bolest je jedna od neurodegenerativnih bolesti koja može dovesti do invaliditeta, klinički je karakteriziraju motorički i nemotorički simptomi, a patološki je karakterizirana inkluzijama unutar stanica i stvaranjem Lewyevih tjelešaca [62]. Ako dođe do progresije bolesti, pacijent gubi dopaminergične neurone, događa se nakupljanje željeza u crnoj tvari, substantia nigra (SN). Kod pojedinih pacijenata, modaliteti koji su trenutno u upotrebi, ne pružaju anatomske prikaze SN-a i zbog toga imaju ograničenu ulogu u dijagnostici Parkinsonove bolesti [63]. Zbog povećanog SNR-a na većem magnetnom polju, što onda dovodi i do bolje prostorne rezolucije, na MR-u 7T SN se može prikazati [62]. Visoka rezolucija i kontrast koje pruža 7T značajni su i za prikaz nigrosomskih formacija u SN-u, to je područje bogato dopaminergičnim neuronima u SN-u koje biva najviše zahvaćeno kod Parkinsonove bolesti. Na slici 22. je prikaz zdravog volontera snimljenog na 3T i 7T te je vidljivo da se uočava formiranje nigrosoma na 7T, a na 3T se to isto područje interpretira kao gubitak signala [64].



Slika 22. MR 3T (desno) i 7T (lijevo) srednjeg mozga kod zdravog volontera

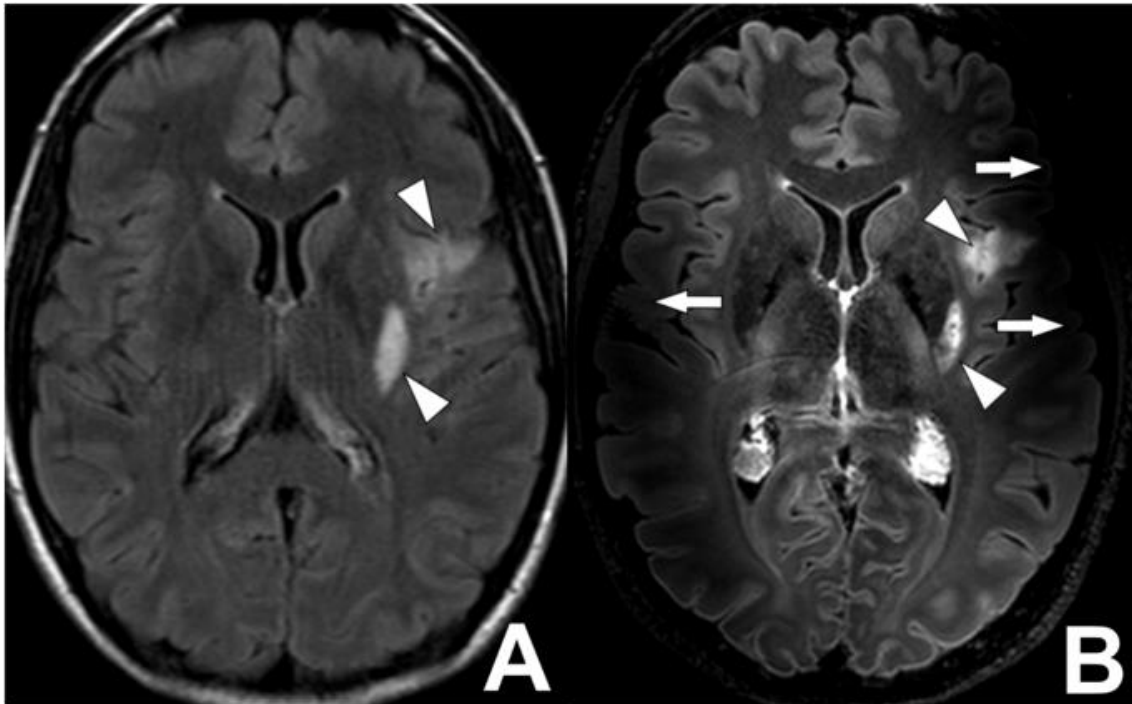
Izvor:

[https://www.ncbi.nlm.nih.gov/core/lw/2.0/html/tileshop\\_pmc/tileshop\\_pmc\\_inline.html?title=Click%20o%20image%20to%20zoom&p=PMC3&id=8013050\\_zj40031541580002.jpg](https://www.ncbi.nlm.nih.gov/core/lw/2.0/html/tileshop_pmc/tileshop_pmc_inline.html?title=Click%20o%20image%20to%20zoom&p=PMC3&id=8013050_zj40031541580002.jpg)



### 3.7. NEDOSTACI I PROCJENA SIGURNOSTI MR-a 7T

U istraživanjima koja su provodili, znanstvenici su zapažali i probleme koji se događaju pri snimanju MR-om 7T. Jedan od glavnih tehničkih nedostataka MR uređaja 7T bio je što nije mogao pokazati sve dijelove mozga u svim studijama. U regijama mozga kao što su baza lubanje, orbitofrontalni i inferiorni temporalni dijelovi javljalo se smanjenje signala i izobličenje snimki [25]. S ovim promjenama povezuju se tehnički problemi: inhomogenost glavnog magnetnog polja ( $B_0$ ), inhomogenost radiofrekvencijskog (RF) polja ( $B_1$ ) koji se primijenio, povećana specifična doza apsorpcije, SAR (SAR, *engl. Specific absorption rate*) i povećana osjetljivost za artefakte koji nastaju pri pokretima pacijenata [65]. Inhomogenost glavnog magnetnog polja ( $B_0$ ) može se povezati s različitom osjetljivošću magneta između šupljina zraka koje se nalaze u lubanji i onih koje se nalaze u moždanom tkivu. Te se promjene povećavaju s jakošću magnetnog polja. Pokušavaju se razviti sekvence koje će riješiti ovaj problem, predlaže se korištenje simultane višeslojne 2D gradient-echo sekvence koja bi mogla biti alternativa. Jedan od najvećih problema koji se javljaju na MR-u 7T je inhomogenost  $B_1$  polja. Porastom jakosti  $B_0$ , dolazi do smanjenja snage  $B_1$  na perifernim dijelovima mozga u usporedbi s izocentrom. To dovodi do gubitka signala i promjena u kontrastu. Da bi se homogenost  $B_1$  polja popravila, mogu se koristiti jastučići koji su dielektrični i imaju visoku permitivnost, a stavljaju se na stražnji dio ili bočne dijelove glave. Znanstvenici predlažu različite promjene u primjeni RF pulseva kako bi se pokušalo postići jednoličnije polje da bi se na taj način prisutna inhomogenost  $B_1$  polja smanjila, ali to se još uvijek treba istraživati [25, 26, 65]. Jedan od problema koji se također susreće je povećanje SAR-a koje se povećava s većim  $B_0$ . SAR zapravo predstavlja količinu energije koju je primilo tkivo nakon primjene RF pulsa s njihovim naknadnim zagrijavanjem. Metode koje pomažu sniziti visoki SAR uključuju korištenje tehnika paralelnog snimanja i podešavanje parametara snimanja kao što je smanjenje FA i produžetak TR [65]. Na slici 23. vidimo MR mozga na 3T (A) i 7T (B). Prikazane su 3D-FLAIR sekvence, a na 7T je vidljiv artefakt koji je nastao zbog inhomogenosti  $B_1$ , najprimjetnije promjene nalaze se u temporalnim režnjevima i označene su bijelim strelicama [53].



Slika 23. Prikaz MR-a mozga na 3T (A) i 7T (B) s prikazom artefakata na 7T

Izvor:

[https://www.ncbi.nlm.nih.gov/core/lw/2.0/html/tileshop\\_pmc/tileshop\\_pmc\\_inline.html?title=Click%20on%20image%20to%20zoom&p=PMC3&id=5862656\\_gr7.jpg](https://www.ncbi.nlm.nih.gov/core/lw/2.0/html/tileshop_pmc/tileshop_pmc_inline.html?title=Click%20on%20image%20to%20zoom&p=PMC3&id=5862656_gr7.jpg)

Neosporno povećanje kvalitete slike, povećanje prostorne rezolucije i kontrasta na 7T dolazi i s brigom za sigurnost pri primjeni tako visokih snaga magnetnog polja. Kako bi se pregledale studije o sigurnosnim aspektima i istražilo gdje postoji nedostatak znanja i informacija za razvoj daljnjih istraživanja, razvija se Međunarodno društvo za Magnetnu rezonanciju u medicini, ISMRM (ISMRM, *engl. International Society for Magnetic Resonance in Medicine*). Glavni cilj osnivanja je bio pružiti dovoljan broj informacija radiološkim tehnolozima, fizičarima i radiolozima kako bi mogli donositi ispravne odluke koje se prvenstveno odnose na sigurnost na MR-u 7T u njihovoj ustanovi. Radiološki tehnolozi, fizičari i radiolozi trebali bi biti detaljno upoznati s načinom na koji primijenjeni RF puls može utjecati na implantate koje pacijent može imati te kako promjene u parametrima snimanja i različite tehnike mogu utjecati na kvalitetu slike [66]. Znanstvenici su dali svoje mišljenje o korištenju 7T MR-a kod implantata koji nisu dozvoljeni na 7T, ali koji su sigurni i odobreni za korištenje na 3T. Smatraju da je glavni faktor za odluku o snimanju udaljenost od RF zavojnice, navode da je to zbog

nepostojanja RF zavojnice za cijelo tijelo na MR-u 7T. Kada se koristi odašiljačko-prijemna RF antena za glavu na 7T i implantat je udaljen više od 30 cm, može obaviti skeniranje na 7T. U ovom slučaju interakcija RF polja i implantata može biti zanemarena ako sila koja privlači i zagrijanost inducirana gradijentom ne dovedu do zabrinutosti za sigurnost [67]. Može se reći da je 7T MR sigurna za upotrebu na ljudima, ali stručno osoblje koje radi s uređajima jakosti magnetnog polja 7T moraju uzeti u obzir kompliciraniju interakciju RF pulseva s tkivima i implantatima i biti svjesni da postoje određena ograničenja uređaja na koje treba posebno obraćati pažnju. Radiološki tehnolozi moraju biti pažljivi pri snimanju pacijenata koji imaju implantate ili nakit koji nije moguće ukloniti, također tetovaže ili trajna šminka koja se ne može ukloniti mogu predstavljati sigurnosni rizik jer je prisutno jače zagrijavanje [66, 67].

## 4. ZAKLJUČAK

MR se od svog razvitka koristi u oslikavanju mozga. U mnogim provedenim istraživanjima želi se utvrditi postoji li superiornost MR-a 7T u usporedbi s MR-om 3T. U velikom broju zemalja svijeta, uključujući i Hrvatsku, MR 3T koristi se rutinski u kliničkoj upotrebi. U gotovo svim patološkim stanjima mozga koje imaju veliku prevalenciju u populaciji, MR 3T pruža snimke dobre kvalitete. Međutim, zbog povećanog SNR-a, koji se povećava s većom jakosti magnetnog polja, MR 7T pruža snimke veće prostorne rezolucije i boljeg kontrasta što se pokazuje značajnim u prikazu epileptogenih lezija, lezija specifičnih za multiplu sklerozu, detaljnog prikaza unutrašnje strukture tumora mozga, malih krvarenja i aneurizmi značajnih za moždani udar te promjena u mozgu koje se javljaju kod neurodegenerativnih bolesti kao što su Alzheimerova i Parkinsonova bolest. Velika većina patoloških promjena može se uočiti na 3T, ali bolji prikaz detalja i prostorna rezolucija koja čini snimku kvalitetnijom značajno doprinose povećanju dijagnostičke točnosti na 7T. MR 7T još se mora istraživati, osobito u područjima koja limitiraju različite studije kao što su inhomogenosti glavnog magnetnog polja i primijenjenog RF polja ili povećana specifična apsorpcijska doza. Veliku ulogu ima i radiološki tehnolog koji pri obradi pacijenata na 7T mora uzeti u obzir razne parametre ovog uređaja i biti svjestan eventualne opasnosti od većeg zagrijavanja predmeta koje pacijent može posjedovati. Za kliničku upotrebu MR 7T koristi se u Sjedinjenim Američkim Državama i znanstvenici se slažu da je siguran za primjenu na pacijentima i da će u budućnosti koristiti u kliničkoj upotrebi i u ostalim dijelovima svijeta, u međuvremenu nastavlja se istraživanje na MR-u 7T, ali i drugim MR uređajima visoke jakosti polja koji imaju potencijal u budućnosti pružati visoko kvalitetnu zdravstvenu skrb i na takav način pridonijeti razvoju medicine kakva se danas poznaje.

## 5. LITERATURA

1. Janković S, Mihanović F. Uvod u radiologiju. Split: Sveučilište u Splitu;2014.
2. Ray Hashman Hashemi, William G. Bradley, Christopher J. Lisanti MRI: The Basics, Lipincot, 2003.
3. Bajek, Bobinac, Jerković, Malnar, Marić Sustavna anatomija čovjeka. Rijeka; 2007
4. Brain MRI. Cleveland Clinic. [Internet] [Pristupljeno: 26.5.2023.] Dostupno na: <https://my.clevelandclinic.org/health/diagnostics/22966-brain-mri>
5. Fučkan I. Magnetska rezonancija: Priprema i planiranje pregleda. Zagreb;2012.
6. Rinck A.P. A short history of magnetic resonance imaging EMRF Foundatio, 2008;20(1):7-9
7. Janković S, Mihanović F, Punda A, Radović D, Barić A, Hrepić D. Radiološki uređaji i oprema u radiologiji, radioterapiji i nuklearnoj medicini. Split: Sveučilište u Splitu;2015.
8. Schild HH. MRI made easy, Berlex Laboratories 1992
9. Gibby WA. Basic principles of magnetic resonance imaging. Neurosurg Clin N Am. 2005 Jan;16(1):1-64. doi: 10.1016/j.nec.2004.08.017.
10. Elster. Questions and answers in magnetic resonance imaging. [Internet] [Pristupljeno: 27.05.2023.] Dostupno na: <https://www.mriquestions.com/index.html>
11. Bitar R, Leung G, Perng R, Tadros S, Moody AR, Sarrazin J, McGregor C, Christakis M, Symons S, Nelson A, Roberts TP. MR pulse sequences: what every radiologist wants to know but is afraid to ask. Radiographics. 2006 Mar-Apr;26(2):513-37. doi: 10.1148/rg.262055063.
12. Štula I. Osnovne vrste pulsnih sekvenci. Sveučilišni odjel zdravstvenih studija. Split, 2023. Nastavni materijali, Power Point prezentacija.
13. MAGNETOM Terra 7T, Siemens [Internet] [Pristupljeno: 27.05.2023.] Dostupno na: <https://www.siemens-healthineers.com/magnetic-resonance-imaging/7t-mri-scanner/magnetom-terra>
14. FDA clears first 7T magnetic resonance imaging device, FDA [Internet] [Pristupljeno: 27.05.2023.]

- Dostupno na: <https://www.fda.gov/news-events/press-announcements/fda-clears-first-7t-magnetic-resonance-imaging-device>
15. Spinoza centre for neuroimaging, Philips 7T Achieva [Internet] [Pristupljeno: 27.05.2023.]  
Dostupno na: <https://www.spinozacentre.nl/resources/7t-mri/>
  16. Max Planck Institute for human cognitive and brain science, 7T Magnetic Resonance Scanner MAGNETOM Terra [Internet] [Pristupljeno: 27.05.2023.]  
Dostupno na: <https://www.cbs.mpg.de/institute/technical-facilities>
  17. Norwegian 7T MRI Centre, NTNU [Internet] [Pristupljeno: 27.05.2023]  
Dostupno na: <https://www.ntnu.edu/mh/7tmr>
  18. Ultra--High Field MRI: Transition to Human 7T in Finland, Aalto University [Internet] [Pristupljeno: 27.05.2023.]  
Dostupno na: <https://www.aalto.fi/en/aalto-neuroimaging-ani-infrastructure/ultra-high-field-mri-transition-to-human-7t-in-finland>
  19. State of the Art 7 Telsa MRI scanner installed at the Wellcome Centre for Human Neuroimaging, University College London [Internet] [Pristupljeno: 27.05.2023.]  
Dostupno na: <https://www.ucl.ac.uk/brain-sciences/news/2019/jun/state-art-7-telsa-mri-scanner-installed-wellcome-centre-human-neuroimaging>
  20. 7-Tesla increasingly important for therapy monitoring, Medical University of Vienna [Internet] [Pristupljeno: 27.05.2023.]  
Dostupno na :  
<https://www.meduniwien.ac.at/web/en/aboutus/news/detailsite/2018/news-im-dezember-2018/ten-years-7-tesla-and-15-years-high-field-mri-at-meduni-vienna-and-vienna-general-hospital/>
  21. Imaging Core Facility (ICF), Forschungszentrum Jülich GmbH [Internet] [Pristupljeno: 27.05.2023.]  
Dostupno na: <https://www.fz-juelich.de/en/infrastructure/imaging-core-facility-icf>
  22. Center for Magnetic Resonance Research, Department of Radiology, University of Minnesota [Internet] [Pristupljeno: 27.05.2023.]  
Dostupno na: <https://www.cmrr.umn.edu/magnets/94t65.shtml>

23. Gil Hospital "Successful on-site performance evaluation of 11.74T MRI core parts" [Internet] [Pristupljeno: 27.05.2023.]  
Dostupno na: <https://news.zum.com/articles/74702320>
24. Springer E, Dymerska B, Cardoso PL, Robinson SD, Weisstanner C, Wiest R, Schmitt B, Trattnig S. Comparison of Routine Brain Imaging at 3 T and 7 T. *Invest Radiol.* 2016 Aug;51(8):469-82. doi: 10.1097/RLI.0000000000000256.
25. Okada T, Fujimoto K, Fushimi Y, Akasaka T, Thuy DHD, Shima A, Sawamoto N, Oishi N, Zhang Z, Funaki T, Nakamoto Y, Murai T, Miyamoto S, Takahashi R, Isa T. Neuroimaging at 7 Tesla: a pictorial narrative review. *Quant Imaging Med Surg.* 2022 Jun;12(6):3406-3435. doi: 10.21037/qims-21-969.
26. Balchandani P, Naidich TP. Ultra-High-Field MR Neuroimaging. *AJNR Am J Neuroradiol.* 2015 Jul;36(7):1204-15. doi: 10.3174/ajnr.A4180. Epub 2014 Dec 18.
27. Duncan JS, Sander JW, Sisodiya SM, Walker MC. Adult epilepsy. *Lancet.* 2006 Apr 1;367(9516):1087-1100. doi: 10.1016/S0140-6736(06)68477-8.
28. Feldman RE, Delman BN, Pawha PS, Dyvorne H, Rutland JW, Yoo J, Fields MC, Marcuse LV, Balchandani P. 7T MRI in epilepsy patients with previously normal clinical MRI exams compared against healthy controls. *PLoS One.* 2019 Mar 19;14(3):e0213642. doi: 10.1371/journal.pone.0213642.
29. Wang I, Oh S, Blümcke I, Coras R, Krishnan B, Kim S, McBride A, Grinenko O, Lin Y, Overmyer M, Aung TT, Lowe M, Larvie M, Alexopoulos AV, Bingaman W, Gonzalez-Martinez JA, Najm I, Jones SE. Value of 7T MRI and post-processing in patients with nonlesional 3T MRI undergoing epilepsy presurgical evaluation. *Epilepsia.* 2020 Nov;61(11):2509-2520. doi: 10.1111/epi.16682. Epub 2020 Sep 19.
30. Bublick EJ, Gholipour T, Hibert M, Cosgrove GR, Stufflebeam SM, Young GS. 7T versus 3T MRI in the presurgical evaluation of patients with drug-resistant epilepsy. *J Neuroimaging.* 2022 Mar;32(2):292-299. doi: 10.1111/jon.12958. Epub 2021 Dec 29.
31. Chen C, Xie JJ, Ding F, Jiang YS, Jin B, Wang S, Ding Y, Li H, Jiang B, Zhu JM, Ding MP, Chen Z, Wu ZY, Zhang BR, Hsu YC, Lai HY, Wang S. 7T MRI with post-processing for the presurgical evaluation of pharmacoresistant focal

- epilepsy. *Ther Adv Neurol Disord*. 2021 Jun 8;14:17562864211021181. doi: 10.1177/17562864211021181.
32. Veersema TJ, Ferrier CH, van Eijsden P, Gosselaar PH, Aronica E, Visser F, Zwanenburg JM, de Kort GAP, Hendrikse J, Luijten PR, Braun KPJ. Seven tesla MRI improves detection of focal cortical dysplasia in patients with refractory focal epilepsy. *Epilepsia Open*. 2017 Feb 10;2(2):162-171. doi: 10.1002/epi4.12041.
33. van Lanen RHGJ, Wiggins CJ, Colon AJ, Backes WH, Jansen JFA, Uher D, Drenthen GS, Roebroek A, Ivanov D, Poser BA, Hoeberigs MC, van Kuijk SMJ, Hoogland G, Rijkers K, Wagner GL, Beckervordersandforth J, Delev D, Clusmann H, Wolking S, Klinkenberg S, Rouhl RPW, Hofman PAM, Schijns OEMG. Value of ultra-high field MRI in patients with suspected focal epilepsy and negative 3 T MRI (EpiUltraStudy): protocol for a prospective, longitudinal therapeutic study. *Neuroradiology*. 2022 Apr;64(4):753-764. doi: 10.1007/s00234-021-02884-8. Epub 2022 Jan 5.
34. Rondinoni C, Magnun C, Vallota da Silva A, Heinsen HM, Amaro E Jr. Epilepsy under the scope of ultra-high field MRI. *Epilepsy Behav*. 2021 Aug;121(Pt B):106366. doi: 10.1016/j.yebeh.2019.06.010. Epub 2019 Jul 10.
35. Verma G, Delman BN, Balchandani P. UltraHigh Field MR Imaging in Epilepsy. *Magn Reson Imaging Clin N Am*. 2021 Feb;29(1):41-52. doi: 10.1016/j.mric.2020.09.006.
36. Compston A, Coles A. Multiple sclerosis. *Lancet*. 2008 Oct 25;372(9648):1502-17.
37. Bø L, Vedeler CA, Nyland HI, Trapp BD, Mørk SJ. Subpial demyelination in the cerebral cortex of multiple sclerosis patients. *J Neuropathol Exp Neurol*. 2003 Jul;62(7):723-32. doi: 10.1093/jnen/62.7.723.
38. Maranzano J, Dadar M, Rudko DA, De Nigris D, Elliott C, Gati JS, Morrow SA, Menon RS, Collins DL, Arnold DL, Narayanan S. Comparison of Multiple Sclerosis Cortical Lesion Types Detected by Multicontrast 3T and 7T MRI. *AJNR Am J Neuroradiol*. 2019 Jul;40(7):1162-1169. doi: 10.3174/ajnr.A6099. Epub 2019 Jun 20.



39. Madsen MAJ, Wiggermann V, Bramow S, Christensen JR, Sellebjerg F, Siebner HR. Imaging cortical multiple sclerosis lesions with ultra-high field MRI. *Neuroimage Clin.* 2021;32:102847. doi: 10.1016/j.nicl.2021.102847. Epub 2021 Oct 6.
40. Tallantyre EC, Morgan PS, Dixon JE, Al-Radaideh A, Brookes MJ, Morris PG, Evangelou N. 3 Tesla and 7 Tesla MRI of multiple sclerosis cortical lesions. *J Magn Reson Imaging.* 2010 Oct;32(4):971-7. doi: 10.1002/jmri.22115. PMID: 20882628.
41. van Munster CE, Jonkman LE, Weinstein HC, Uitdehaag BM, Geurts JJ. Gray matter damage in multiple sclerosis: Impact on clinical symptoms. *Neuroscience.* 2015 Sep 10;303:446-61. doi: 10.1016/j.neuroscience.2015.07.006. Epub 2015 Jul 8.
42. Mainero C, Benner T, Radding A, van der Kouwe A, Jensen R, Rosen BR, Kinkel RP. In vivo imaging of cortical pathology in multiple sclerosis using ultra-high field MRI. *Neurology.* 2009 Sep 22;73(12):941-8. doi: 10.1212/WNL.0b013e3181b64bf7. Epub 2009 Jul 29.
43. Coccozza S, Cosottini M, Signori A, Fleysher L, El Mendili MM, Lublin F, Inglese M, Roccatagliata L. A clinically feasible 7-Tesla protocol for the identification of cortical lesions in Multiple Sclerosis. *Eur Radiol.* 2020 Aug;30(8):4586-4594. doi: 10.1007/s00330-020-06803-y. Epub 2020 Mar 24.
44. Beck ES, Sati P, Sethi V, Kober T, Dewey B, Bhargava P, Nair G, Cortese IC, Reich DS. Improved Visualization of Cortical Lesions in Multiple Sclerosis Using 7T MP2RAGE. *AJNR Am J Neuroradiol.* 2018 Mar;39(3):459-466. doi: 10.3174/ajnr.A5534. Epub 2018 Feb 8.
45. MAGNETOM Terra Translate 7T research power into clinical care, Siemens Healthineers [Internet] [Pristupljeno: 03.06.2023.]  
Dostupno na: [https://marketing.webassets.siemens-healthineers.com/527b4491ed39c3cc/f5cb6ea28399/2021\\_03\\_MAGNETOM\\_era\\_product\\_brochure.pdf](https://marketing.webassets.siemens-healthineers.com/527b4491ed39c3cc/f5cb6ea28399/2021_03_MAGNETOM_era_product_brochure.pdf)
46. Trattnig S, Springer E, Bogner W, Hangel G, Strasser B, Dymerska B, Cardoso PL, Robinson SD. Key clinical benefits of neuroimaging at 7T. *Neuroimage.*

- 2018 Mar;168:477-489. doi: 10.1016/j.neuroimage.2016.11.031. Epub 2016 Nov 13.
47. Cheng K, Duan Q, Hu J, Li C, Ma X, Bian X, Duan C, Xiong Y, Lin J, Lu H, Deng L, Li Z, Wei M, Lyu J, Chen L, Lou X. Evaluation of postcontrast images of intracranial tumors at 7T and 3T MRI: An intra-individual comparison study. *CNS Neurosci Ther.* 2023 Feb;29(2):559-565. doi: 10.1111/cns.14036. Epub 2022 Dec 5.
48. Di Ieva A, Matula C, Grizzi F, Grabner G, Trattnig S, Tschabitscher M. Fractal analysis of the susceptibility weighted imaging patterns in malignant brain tumors during antiangiogenic treatment: technical report on four cases serially imaged by 7 T magnetic resonance during a period of four weeks. *World Neurosurg.* 2012 May-Jun;77(5-6):785.e11-21. doi: 10.1016/j.wneu.2011.09.006. Epub 2011 Nov 7.
49. Grabner G, Nöbauer I, Elandt K, Kronnerwetter C, Woehrer A, Marosi C, Prayer D, Trattnig S, Preusser M. Longitudinal brain imaging of five malignant glioma patients treated with bevacizumab using susceptibility-weighted magnetic resonance imaging at 7 T. *Magn Reson Imaging.* 2012 Jan;30(1):139-47. doi: 10.1016/j.mri.2011.08.004. Epub 2011 Oct 6.
50. Prener M, Opheim G, Simonsen HJ, Engelmann CM, Ziebell M, Carlsen J, Paulson OB. Delineation of Grade II and III Gliomas Investigated by 7T MRI: An Inter-Observer Pilot Study. *Diagnostics (Basel).* 2023 Apr 7;13(8):1365. doi: 10.3390/diagnostics13081365.
51. Shaffer A, Kwok SS, Naik A, Anderson AT, Lam F, Wszalek T, Arnold PM, Hassaneen W. Ultra-High-Field MRI in the Diagnosis and Management of Gliomas: A Systematic Review. *Front Neurol.* 2022 Apr 5;13:857825. doi: 10.3389/fneur.2022.857825.
52. Paech D, Regnery S, Platt T, Behl NGR, Weckesser N, Windisch P, Deike-Hofmann K, Wick W, Bendszus M, Rieken S, König L, Ladd ME, Schlemmer HP, Debus J, Adeberg S. Assessment of Sodium MRI at 7 Tesla as Predictor of Therapy Response and Survival in Glioblastoma Patients. *Front Neurosci.* 2021 Dec 1;15:782516. doi: 10.3389/fnins.2021.782516.

53. De Cocker LJ, Lindenholz A, Zwanenburg JJ, van der Kolk AG, Zwartbol M, Luijten PR, Hendrikse J. Clinical vascular imaging in the brain at 7T. *Neuroimage*. 2018 Mar;168:452-458. doi: 10.1016/j.neuroimage.2016.11.044. Epub 2016 Nov 18.
54. Wrede KH, Matsushige T, Goericke SL, Chen B, Umutlu L, Quick HH, Ladd ME, Johst S, Forsting M, Sure U, Schlamann M. Non-enhanced magnetic resonance imaging of unruptured intracranial aneurysms at 7 Tesla: Comparison with digital subtraction angiography. *Eur Radiol*. 2017 Jan;27(1):354-364. doi: 10.1007/s00330-016-4323-5. Epub 2016 Mar 18.
55. Xie X, Zhang Z, Kong Q, Qu H, Jing J. M2 middle cerebral artery dissection on 7T MRI. *Stroke Vasc Neurol*. 2022 Dec;7(6):550. doi: 10.1136/svn-2022-001557. Epub 2022 Jul 14.
56. Kraff O, Fischer A, Nagel AM, Mönninghoff C, Ladd ME. MRI at 7 Tesla and above: demonstrated and potential capabilities. *J Magn Reson Imaging*. 2015 Jan;41(1):13-33. doi: 10.1002/jmri.24573. Epub 2014 Jan 30.
57. von Morze C, Xu D, Purcell DD, Hess CP, Mukherjee P, Saloner D, Kelley DA, Vigneron DB. Intracranial time-of-flight MR angiography at 7T with comparison to 3T. *J Magn Reson Imaging*. 2007 Oct;26(4):900-4. doi: 10.1002/jmri.21097.
58. Kang CK, Park CW, Han JY, Kim SH, Park CA, Kim KN, Hong SM, Kim YB, Lee KH, Cho ZH. Imaging and analysis of lenticulostriate arteries using 7.0-Tesla magnetic resonance angiography. *Magn Reson Med*. 2009 Jan;61(1):136-44. doi: 10.1002/mrm.21786.
59. van Rooden S, Doan NT, Versluis MJ, Goos JD, Webb AG, Oleksik AM, van der Flier WM, Scheltens P, Barkhof F, Weverling-Rynsburger AW, Blauw GJ, Reiber JH, van Buchem MA, Milles J, van der Grond J. 7T T<sub>2</sub>\*-weighted magnetic resonance imaging reveals cortical phase differences between early- and late-onset Alzheimer's disease. *Neurobiol Aging*. 2015 Jan;36(1):20-6. doi: 10.1016/j.neurobiolaging.2014.07.006. Epub 2014 Jul 15.
60. van Rooden S, Versluis MJ, Liem MK, Milles J, Maier AB, Oleksik AM, Webb AG, van Buchem MA, van der Grond J. Cortical phase changes in Alzheimer's

- disease at 7T MRI: a novel imaging marker. *Alzheimers Dement.* 2014 Jan;10(1):e19-26. doi: 10.1016/j.jalz.2013.02.002. Epub 2013 May 25.
61. van Oostveen WM, de Lange ECM. Imaging Techniques in Alzheimer's Disease: A Review of Applications in Early Diagnosis and Longitudinal Monitoring. *International Journal of Molecular Sciences* [Internet] 2021;22(4):2110. Dostupno na: <http://dx.doi.org/10.3390/ijms22042110>
  62. Düzel E, Costagli M, Donatelli G, Speck O, Cosottini M. Studying Alzheimer disease, Parkinson disease, and amyotrophic lateral sclerosis with 7-T magnetic resonance. *Eur Radiol Exp.* 2021 Aug 26;5(1):36. doi: 10.1186/s41747-021-00221-5
  63. Lehericy S, Sharman MA, Dos Santos CL, Paquin R, Gallea C. Magnetic resonance imaging of the substantia nigra in Parkinson's disease. *Mov Disord.* 2012 Jun;27(7):822-30. doi: 10.1002/mds.25015. Epub 2012 May 30. PMID: 22649063.
  64. Cosottini M, Frosini D, Pesaresi I, Donatelli G, Cecchi P, Costagli M, Biagi L, Ceravolo R, Bonuccelli U, Tosetti M. Comparison of 3T and 7T susceptibility-weighted angiography of the substantia nigra in diagnosing Parkinson disease. *AJNR Am J Neuroradiol.* 2015 Mar;36(3):461-6. doi: 10.3174/ajnr.A4158. Epub 2014 Nov 6.
  65. Barisano G, Seppehrband F, Ma S, Jann K, Cabeen R, Wang DJ, Toga AW, Law M. Clinical 7 T MRI: Are we there yet? A review about magnetic resonance imaging at ultra-high field. *Br J Radiol.* 2019 Feb;92(1094):20180492. doi: 10.1259/bjr.20180492. Epub 2018 Nov 1.
  66. Fagan AJ, Bitz AK, Björkman-Burtscher IM, Collins CM, Kimbrell V, Raaijmakers AJE; ISMRM Safety Committee. 7T MR Safety. *J Magn Reson Imaging.* 2021 Feb;53(2):333-346. doi: 10.1002/jmri.27319. Epub 2020 Aug 24.
  67. Okada T, Akasaka T, Thuy DH, Isa T. Safety for Human MR Scanners at 7T. *Magn Reson Med Sci.* 2022 Oct 1;21(4):531-537. doi: 10.2463/mrms.rev.2021-0063. Epub 2021 Aug 6.

## **6. ŽIVOTOPIS**

### **OSOBNI PODACI**

Ime i prezime: Jelena Martinović

Datum i mjesto rođenja: 18.02.2002., Sinj

E-mail: [martinovicjelena210@gmail.com](mailto:martinovicjelena210@gmail.com)

### **OBRAZOVANJE**

Osnovna škola Marka Marulića, Sinj, 2008.-2016.

Opća gimnazija Dinka Šimumovića u Sinju, 2016.-2020.

Sveučilište u Splitu, Sveučilišni odjel zdravstvenih studija: Radiološka tehnologija, 2020.-2023.

### **STUDENTSKE AKTIVNOSTI**

Aktivno sudjelovanje na 1. Konferenciji radioloških tehnologija s međunarodnim učešćem – CORT, 12. studenog 2022. u Sarajevu, s temom „Stavovi studenata o edukaciji radioloških tehnologa na Sveučilišnom odjelu zdravstvenih studija u Splitu” (Petra Kujundžić, Petra Mimica, Tatjana Matijaš)