

Primjena umjetne inteligencije kod magnetne rezonancije koljena

Kujundžić, Petra

Undergraduate thesis / Završni rad

2023

Degree Grantor / Ustanova koja je dodijelila akademski / stručni stupanj: **University of Split / Sveučilište u Splitu**

Permanent link / Trajna poveznica: <https://um.nsk.hr/um:nbn:hr:176:234021>

Rights / Prava: [In copyright](#) / [Zaštićeno autorskim pravom.](#)

Download date / Datum preuzimanja: **2024-11-05**

Repository / Repozitorij:



Sveučilišni odjel zdravstvenih studija
SVEUČILIŠTE U SPLITU

[Repository of the University Department for Health Studies, University of Split](#)



UNIVERSITY OF SPLIT



SVEUČILIŠTE U SPLITU

Podružnica

PRIJEDIPLOMSKI SVEUČILIŠNI STUDIJ
SVEUČILIŠNI ODJEL ZDRAVSTVENIH STUDIJA
RADIOLOŠKA TEHNOLOGIJA

Petra Kujundžić

**PRIMJENA UMJETNE INTELIGENCIJE KOD
MAGNETNE REZONANCIJE KOLJENA**

Završni rad

Split, 2023.

SVEUČILIŠTE U SPLITU

Podružnica

SVEUČILIŠNI ODJEL ZDRAVSTVENIH STUDIJA

PRIJEDIPLOMSKI SVEUČILIŠNI STUDIJ

RADIOLOŠKA TEHNOLOGIJA

Petra Kujundžić

**PRIMJENA UMJETNE INTELIGENCIJE KOD
MAGNETNE REZONANCIJE KOLJENA**

**APPLICATION OF ARTIFICIAL INTELLIGENCE IN
MAGNETIC RESONANCE IMAGING OF THE KNEE**

Završni rad/Bachelor's Thesis

Mentor:

Tatjana Matijaš, mag. rad. techn., v. pred.

Split, 2023.

Sveučilište u Splitu

Sveučilišni odjel zdravstvenih studija

Radiološka tehnologija

Znanstveno područje: Biomedicina i zdravstvo

Znanstveno polje: Kliničke medicinske znanosti

Mentor: Tatjana Matijaš, mag. rad. techn., v. pred.

PRIMJENA UMJETNE INTELIGENCIJE KOD MAGNETNE REZONANCIJE KOLJENA

Petra Kujundžić

Sažetak:

Uvod: Tehnološki napredak potaknuo je sve veće korištenje radioloških snimanja, a povećanjem njihovog broja dolazi do povećanog radnog opterećenja radiologa. Stoga se pokretačem primjene AI u radiologiji smatra upravo smanjenje radnog opterećenja radiologa i potreba za sve većom preciznošću i učinkovitošću.

Cilj rada: Cilj ovog rada je približiti čitatelju samu AI i njenu primjenu u radiologiji, a posebno kod modaliteta MRI te na koji način algoritmi dubokog učenja pospješuju rekonstrukciju slike te dovode do brzih i preciznijih rezultata.

Rasprava: Brojna su istraživanja potvrdila značaj implementacije strojnog učenja, podskupa umjetne inteligencija, u radiološki sustav. U ovom preglednom radu izdvojena su brojna istraživanja primjene dubokog učenja kod magnetne rezonancije, a naglasak je na modelima za automatsku segmentaciju. Automatska segmentacija pokazala je izvrsne rezultate kod ranog otkrivanja osteoartritisa, zatim kod puknuća prednjeg križnog ligamenta i meniskusa, najčešćih ozljeda koljena, a također se u novije vrijeme model dubokog učenja istaknuo i kod automatske procjene koštane dobi. Automatskom segmentacijom postigla se, prije svega visoka točnost i preciznost, objektivnost i iznimna ušteda vremena.

Zaključak: Dosadašnja istraživanja već su istaknula značajnu prednost primjene strojnog učenja u radiologiji te iznimnu kompatibilnost u radu radiologa i strojnog učenja, čime se postižu precizne i brze dijagnoze. Sve je to veliki poticaj za daljnja istraživanja, a tehnološki napredak zasigurno će ubrzati njegovu integraciju u kliničku praksu.

Ključne riječi: automatizirana segmentacija; duboko učenje; MRI; umjetna inteligencija

Rad sadrži: 41 stranica, 13 slika, 0 tablica, 0 priloga, 72 literaturnih referenci

Jezik izvornika: hrvatski

BASIC DOCUMENTATION CARD

BACHELOR THESIS

University of Split
University Department of Health Studies
Radiology Technology

Scientific area: Biomedicine and health care

Scientific field: Clinical medical sciences

Supervisor: Tatjana Matijaš, mag. rad. techn., senior lecturer

APPLICATION OF ARTIFICIAL INTELLIGENCE IN MAGNETIC RESONANCE IMAGING OF THE KNEE

Petra Kujundžić

Summary:

Introduction: Technological progress has encouraged the increasing use of radiological imaging, and the increase in their number leads to an increased workload for radiologists. Therefore, the driver of the application of artificial intelligence in radiology is considered to be precisely the reduction of the workload of radiologists and the need for ever greater precision and efficiency.

Aim: The aim of this paper is to bring the reader closer to artificial intelligence itself and its application in radiology, especially in magnetic resonance modalities, and how deep learning algorithms accelerate image reconstruction and lead to faster and more accurate results.

Discussion: Numerous studies have confirmed the importance of implementing machine learning, a subset of artificial intelligence, in the radiology system. In this review paper, numerous researches on the application of deep learning in magnetic resonance imaging are highlighted, and the emphasis is on models for automatic segmentation. Automatic segmentation has shown excellent results in the early detection of osteoarthritis, then in anterior cruciate ligament and meniscus tears, the most common knee injuries, and also more recently, the deep learning model has excelled in automatic bone age estimation. Automatic segmentation achieved, above all, high accuracy and precision, objectivity and exceptional time saving.

Conclusion: Previous research has already highlighted the significant advantage of using machine learning in radiology and the exceptional compatibility between the work of radiologists and machine learning, which achieves precise and quick diagnoses. All this is a great incentive for further research, and technological progress will certainly speed up its integration into clinical practice.

Keywords: artificial intelligence; automated segmentation; deep learning; MRI

Thesis contains: 41 pages, 13 figures, 0 tables, 0 supplements, 72 references

Original in: Croatian

SADRŽAJ

1.	UVOD	1
1.1.	ANATOMIJA KOLJENA	1
1.2.	MAGNETNA REZONANCIJA	3
1.2.1.	Povijesni pregled magnetne rezonancije	3
1.2.2.	Osnovni dijelovi uređaja za magnetnu rezonanciju	4
1.2.3.	Princip rada uređaja za magnetnu rezonanciju	6
1.3.	UMJETNA INTELIGENCIJA	8
1.3.1.	Strojno učenje	9
1.3.2.	Duboko učenje	11
2.	CILJ RADA	14
3.	RASPRAVA	15
3.1.	PRIMJENA UMJETNA INTELIGENCIJE KOD MAGNETNE REZONANCIJE	15
3.1.1.	Umjetna inteligencija kod magnetne rezonancije koljena	16
3.2.	PRIMJENA UMJETNE INTELIGENCIJE KOD OSTEOARTRITISA	17
3.3.	PRIMJENA UMJETNE INTELIGENCIJE KOD DIJAGNOSTIKE OZLJEDE KOLJENA	20
3.4.	PRIMJENA UMJETNE INTELIGENCIJE KOD PROCJENE DOBI ...	25
4.	ZAKLJUČAK	31
5.	LITERATURA	32
6.	ŽIVOTOPIS	41

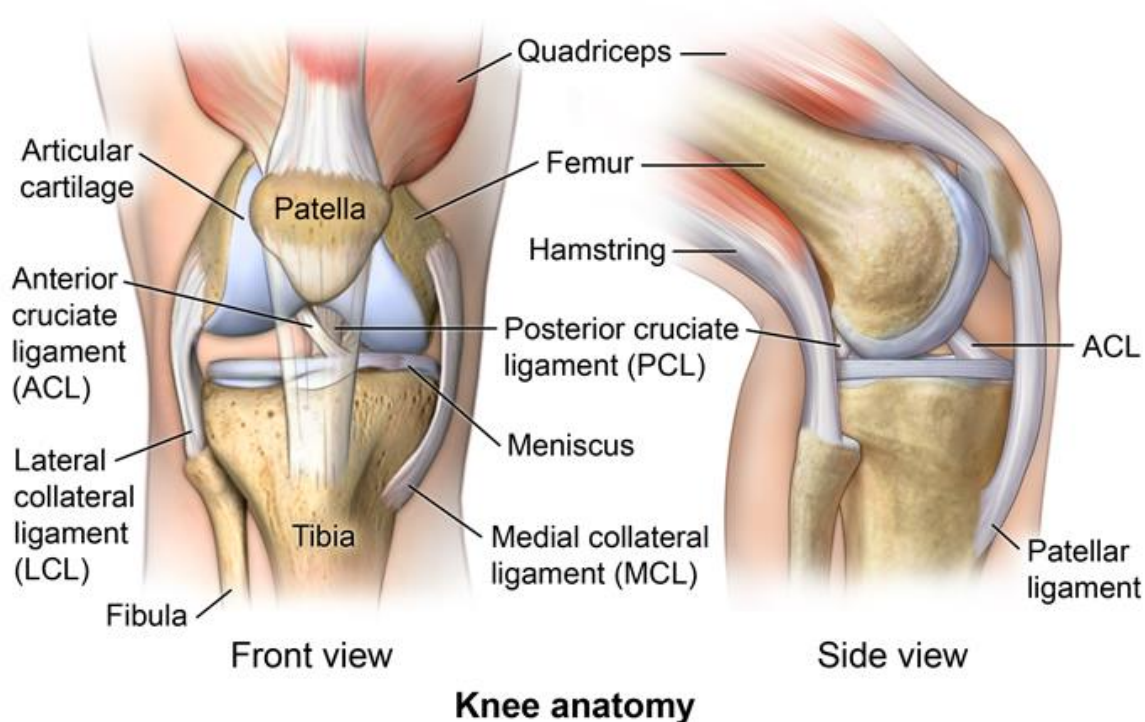
1. UVOD

Radiologija je grana medicinske znanosti koja pomoću tehnologije snimanja i zračenja postavlja dijagnoze te dovodi do liječenja bolesti. U proteklih desetljeća razvijeni su različiti modaliteti u području dijagnostičke radiologije, a danas su u širokoj primjeni radiografija, fluoroskopija, kompjutorizirana tomografija, CT (*engl. Computed Tomography*), magnetna rezonancija, MRI (*engl. Magnetic Resonance Imaging*) te kombinirana tehnika pozitronske emisijske tomografije i kompjutorizirane tomografije, PET/CT (*engl. Positron Emission Tomography and Computed Tomography*). Tehnološki napredak potaknuo je sve veće korištenje snimanja, a dobivene slike su bolje razlučivosti, što omogućuje prikaz manjih anatomskih struktura i abnormalnosti. Povećanjem broja radioloških snimanja dolazi do povećanog radnog opterećenja radiologa koji su zaduženi za analizu i interpretaciju snimljenih slika. Stoga, pokretač primjene umjetne inteligencije, AI (*engl. Artificial Intelligence*) u radiologiji je upravo smanjenje opterećenja radiologa, kao i potreba za sve većom preciznošću i učinkovitošću kako u dijagnostici, tako i u terapiji [1].

1.1. ANATOMIJA KOLJENA

Koljeno (*lat. articulatio genus*) je složeni zglob koji se sastoji od distalnog dijela bedrene kosti (*lat. femur*), proksimalnog dijela goljenične kosti (*lat. tibia*) te ivera, odnosno patele (*lat. patella*) međusobno sastavljenih u zajedničkoj zglobnoj čahuri (Slika 1) [2]. Koljeno čine tri zglobova, a to su patelofemoralni zglob koji povezuje patelu i femur, femorotibijalni zglob između femura i tibiae te tibiofibularni zglob koji se nalazi između tibiae i fibulae. Tibiofibularni zglob ne sudjeluje u pokretu koljena kao ova druga dva, ali doprinosi lateralnoj stabilnosti koljena [3]. Koljeni zglob je trohoginglimus, odnosno sastavljen je od kutnog i trohoidnog, tj. obrtnog zgloba. U ovom zglobu moguće su kretne fleksije i ekstenzije, a uz fleksiju moguća je i unutrašnja ili vanjska rotacija potkoljenice. S obzirom da je konkavitet zglobnih ploha tibiae slabije izražen od konveksne plohe femura, između njih se nalaze zglobni polumjesečasti menisci, medijalni i lateralni (*lat. meniscus medialis* i *meniscus lateralis*). Medijalni menisk je poput otvorenijeg slova „C“ dok je lateralni menisk zatvoreniji, a njihova je uloga povećanje kontaktne površine u zglobu, prijenos i pravilno raspoređenje opterećenja na zglob te bolje raspršenje

sinovijalne tekućine. Za stabilnost i čvrstoću zgloba zaslužni su ligamenti koji mogu pojačavati zglobnu čahuru, mogu se nalaziti udaljenije od čahure ili unutar samog zgloba. Budući da je sprijeda i pobočno čahura tanka, s prednje je strane pojačana svezom koja se proteže od patele do tuberozitas tibiae, tzv. patelarni ligament (lat. *lig. patellae*). Kolateralni ligamenti nalaze se s bočne strane zglobne čahure, na medijalnom i lateralnom dijelu (lat. *lig. collaterale tibiale* i *lig. collaterale fibulare*). Oni onemogućavaju prekomjernu abdukciju, odnosno adukciju te osiguravaju zglob u uspravnom položaju [2]. U dubini zgloba smješteni su prednji i stražnji križni ligament (lat. *lig. cruciatum anterius* i *lig. cruciatum posterius*) čija je uloga onemogućiti klizanje i aksijalnu rotaciju tibiae [3]. Koljeni zglob okružuju sinovijalne vrećice, burze koje su ispunjene sinovijalnom tekućinom. Njihova uloga je smanjiti moguće trenje između tetive i kosti i olakšati same pokrete [4].



Slika 1. Prikaz anatomije koljena

Izvor: <https://comportho.com/anatomy/anatomy-of-the-knee/>

1.2. MAGNETNA REZONANCIJA

MRI slikovna je metoda dobivanja tomografskih presjeka ljudskog tijela u transverzalnoj, sagitalnoj i koronalnoj ravnini [5]. Temelji se na principima nuklearne magnetne rezonancije, NMR (*engl. Nuclear Magnetic Resonance*), spektroskopske metode koja koristi magnetna polja i radiofrekventnu energiju za otkrivanje i analizu mikroskopskih podataka o kemijskim i fizikalnim svojstvima molekula [6]. Termin nuklearna naknadno je izbačen iz naziva dijagnostičke metode kako se ista ne bi dovodila u vezu s ionizirajućim zračenjem [7].

1.2.1. Povijesni pregled magnetne rezonancije

Povijest ove neinvazivne metode započinje značajnim otkrićem jednog od najvećih hrvatskih znanstvenika, Nikole Tesle, u Budimpešti 1882. godine. Otkrio je primjenu rotirajućeg magnetnog polja u električnom motoru, a u čast njegovom radu i doprinosu u području elektromagnetizma 1956. godine Međunarodna elektrotehnička radna komisija u Münchenu dala je ime tesla (T) mjernoj jedinici za jakost magnetskog polja. Zatim, Isidor Rabi, ugledni američki znanstvenik i profesor sa Sveučilišta Columbia, prvi je prepoznao kvantni fenomen 1937. godine koji je kasnije nazvan nuklearnom magnetnom rezonancijom (NMR). U svom otkriću došao je do spoznaje da jezgre atoma apsorbiraju energiju čija je frekvencija jednaka rezonantnoj frekvenciji jezgre, odnosno frekvenciji spina, a ona je pak ovisna o jakosti statičkog magnetskog polja u kojem se jezgra nalazi. Za svoje otkriće dobio je Nobelovu nagradu za fiziku 1944. godine. Iako se Isidor Rabi smatra začetnikom NMR-a, on je svoje otkriće postigao koristeći molekularni snop u vakuumu gdje su jezgre bile izolirane i jedna od druge i od okoline. S druge strane, znanstvenici Felix Bloch i Edward Purcell, neovisno jedan o drugome proširili su Rabijevu metodu koristeći vodu u magnetskom polju i čvrstu tvar, parafinski vosak. Došli su do otkrića da jezgre atoma, kada se nađu u magnetskom polju, mogu primiti energiju vanjskog radiofrekventnog izvora, mijenjajući pri tome svoj položaj unutar magnetskog polja, odnosno mogu tu energiju ponovno predati, vraćajući se pritom u svoj prvobitni položaj. Ova pojava nazvana je NMR jer se jezgra atoma i radiofrekventni izvor trebaju slagati u frekvenciji, odnosno trebaju rezonirati. Za ovo postignuće znanstvenici su 1952. godine dobili Nobelovu nagradu [8, 9].

Počeci praktične primjene MRI u medicini vežu se uz Raymonda Damadiana, koji je 1971. godine došao do otkrića da svako tkivo ima različito vrijeme relaksacije te da je signal vodikovih iona kod tumorskih tkiva duži u usporedbi sa zdravim tkivom zbog veće količine vode u tumorskim tkivima, a samim time i veće količine samih vodika. Uz to otkriće, Damadian je uz pomoć svojih studenata konstruirao prvi MRI uređaj 1977. godine, te je proveo prvo skeniranje ljudskog tijela. Još jedno značajno otkriće za razvoj MRI bilo je američkog kemičara Paula Lauterbura koji je 1973. godine otkrio mogućnost dobivanja dvodimenzionalne slike uvođenjem gradijenata u magnetsko polje [8], a njegovo otkriće produbio je fizičar Peter Mansfield koji je izumio revolucionarni koncept kojim je omogućeno snimanje slojeva specifične debljine i položaja u traženom volumenu tkiva uporabom gradijenata [10]. Uz to, uveo je matematičku metodu za analizu informacija u signalu i iznimno brzo dobivanje slike, te je otkrio efikasan način prikupljanja podataka koristeći tehniku zvanu Echo Planar Imaging (EPI), a koja se danas koristi za funkcionalnu magnetnu rezonanciju, fMRI (*engl. Functional Magnetic Resonance Imaging*). Oba znanstvenika dobila su Nobelovu nagradu za medicinu 2003. godine [10, 11].

1.2.2. Osnovni dijelovi uređaja za magnetnu rezonanciju

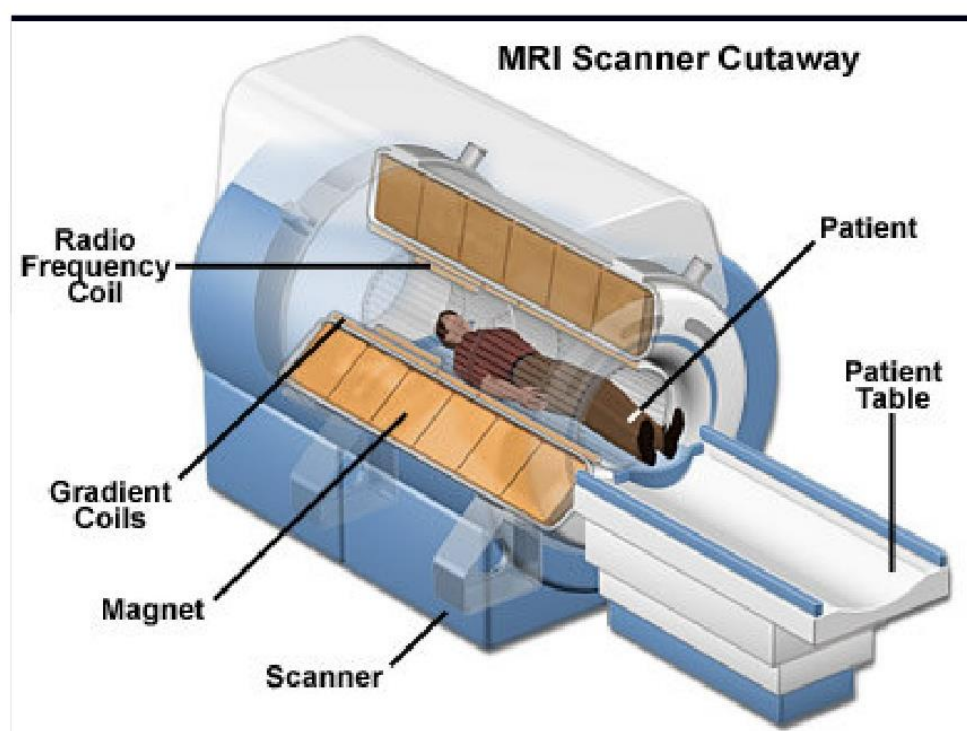
Svaki MRI uređaj smješten je u posebno izgrađenoj prostoriji, tzv. Faradejev kavez radi zaštite od neželjenih vanjskih utjecaja. Osnovni dio uređaja je magnetski tunel, tzv. bore magneta oko kojeg su gusto namotani cilindrični supravodljivi navoji kroz koje protječe jaka električna struja koja stvara homogeno magnetsko polje unutar tunela. Glavni dio MRI uređaja je sam magnet čija je funkcija osigurati stabilnost, uniformnost i jačinu magnetskog polja. Snaga magnetskog polja izražava se u jedinici tesla (T), a prema snazi koju razvijaju, MRI uređaji dijele se na uređaje niske snage (0,1-0,3 T), srednje snage (0,5-1 T) te visoke snage (1,5-4 T). S obzirom na način konstrukcije i tehničke osobine samoga magneta, MRI uređaji dijele se na permanente, rezistivne i supravodljive [5, 6]. Permanentni je magnet najjednostavniji način za stvaranje magnetskog polja čija je prednost relativno niska cijena s obzirom da ovi uređaji ne koriste helij za hlađenje zavojnice niti im je potrebna električna struja za proizvodnju magnetskog polja i također, otvorenost samog sustava što je pogodno za intervencijske i operativne zahvate koji se izvode pod kontrolom MRI, a svoju primjenu pronalazi i u ortopediji te kod pacijenata s

klaustrofobijom. Osnovni nedostatak ovog tipa magneta je ograničena snaga njegovog magnetskog polja koja najviše doseže do 0,35 T te velika težina samog magneta [7].

Što se tiče rezistivnog magneta, on stvara magnetsko polje jačine do 0,2 T za što mu je potrebna velika količina električne energije uz stvaranje velike količine topline, što zahtjeva dodatno hlađenje vodom. To nas dovodi do nedostataka u primjeni ovog magneta, a to su veliki troškovi upotrebe i održavanja, kao i mala homogenost magnetskog polja koja je posljedica upravo promjene temperature i ograničenja snage električne energije. Prednost je u jednostavnoj izradi i relativno niskoj cijeni samog uređaja, međutim njegova je primjena izrazito mala, uglavnom za standardne i funkcionalne preglede lokomotornog sustava [6]. Danas je većinom u upotrebi supravodljivi magnet kod kojeg snažno, stalno i homogeno magnetsko polje nastaje prolaskom struje kroz guste namotaje supravodljive slitine ugrađene u bakrenu jezgru. Fenomen supravodljivosti postiže se na temperaturi blizu apsolutne nule kada nema otpora tijeku struj kroz slitine. Kako bi se postigla apsolutna nula, namotaji žice metala ili slitina uronjeni su u tekući helij koji je u sklopu kriostata, a kod novijih generacija uređaja napravljen je sustav za ponovno ukapljivanje helija, čime su znatno smanjeni troškovi održavanja. Jedna od najznačajnijih prednosti ovog magneta je što on jedini može stvoriti magnetsko polje jakosti iznad 1 T, najčešće od 0,5 do 7 T [6, 7].

Uz magnet, u neophodne komponente MRI uređaja ubrajaju se i gradijentne zavojnice, radiofrekventne zavojnice te računalo za procesiranje dobivenih podataka (Slika 2). Gradijentne zavojnice smještene su u boreu magneta linearno u tri glavne ravnine (X,Y,Z), a sjecište svih triju ravnina predstavlja izocentar magneta koji zadržava uvijek istu snagu magnetskog polja. Građene su od rezistivnog materijala te zajedno s gradijentnim pojačalima oblikuju vremenski izmjenjiva gradijentna magnetska polja, koja su nužna za izbor ravnine snimanja, debljine sloja te za prostorno lociranje izvora signala unutar samog sloja. Jedan su od najvažnijih elemenata MRI uređaja i odgovorne su za kvalitetu slike, a najučinkovitije su one zavojnice jačine od 10 i više mT/m [6, 7]. Radiofrekventne zavojnice imaju ulogu i odašiljača i prijemnika radiofrekventnoga pulsa. Odašiljačke zavojnice odašilju elektromagnetne valove frekvencije koja će pobuditi samo vodikove protone, dok prijemne zavojnice mjere signal koji je došao iz tkiva. Zavojnica se oblikuje prema snimanom dijelu tijela, a time se postiže bolji prijem malih količina signala. Što je zavojnica bliže snimanom dijelu domet je manji ali se postiže bolji odnos

signala i šuma, o čemu izravno ovisi kvaliteta prikaza, a upravo različite veličine radiofrekventnih zavojnica određuju širinu polja snimanog dijela. Signal koji primi radiofrekventna zavojnica provodi se do radiofrekventnog pretpojačala, zatim ide na daljnju obradu u analogno-digitalni pretvarač te se elektronski modificira u signal za digitalnu sliku. Prilikom rada koriste se minimalno dva računala od kojih jedno služi za kontroliranje sekvenci snimanja, a drugo za procesuiranje podataka i ,u konačnici, prikaz rezultata [6].



Slika 2. Prikaz osnovnih dijelova uređaja za magnetnu rezonanciju

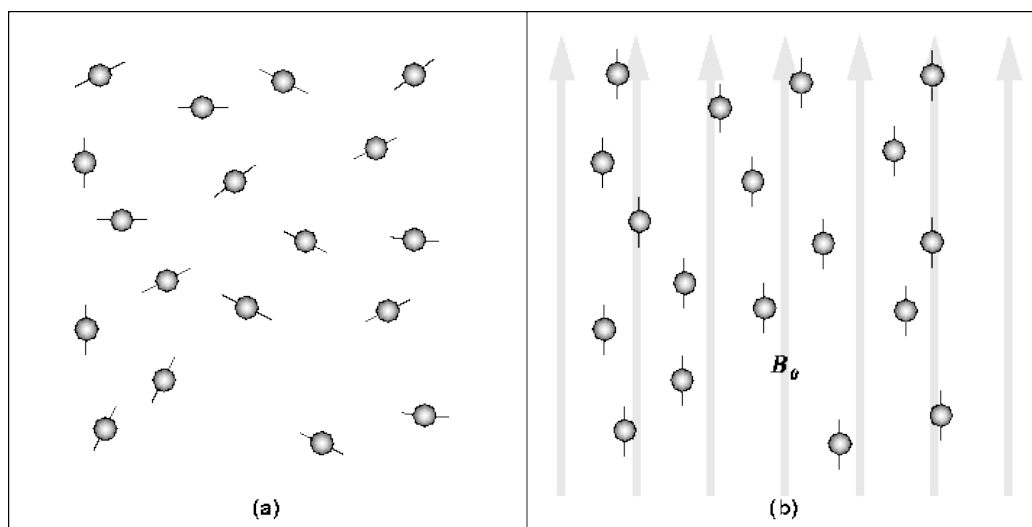
Izvor: https://www.analogictips.com/wp-content/uploads/2019/03/WHTH_FAQ_MRI_Pt1_Fig4.png

1.2.3. Princip rada uređaja za magnetnu rezonanciju

Kao što je već prethodno spomenuto, MRI se zasniva na principima nuklearne magnetne rezonancije, spektroskopske tehnike, a radi se o apsorpciji i emisiji energije radiofrekventnih valova elektromagnetskoga spektra. Tvari u ljudskom organizmu

građene su od atoma, a atom jednog elementa razlikuje se od atoma drugoga elementa upravo po svojoj unutrašnjoj strukturi. Ta različita struktura, odnosno različit sastav atomske jezgre i broja elektrona u elektronskom omotaču uvjetuju različita fizikalna ili magnetska svojstva. MRI signal nastaje upravo djelovanjem radiovalova, elektromagnetskih valova vrlo niske energije ali visoke frekvencije, na atomsku jezgru. Ljudsko je tijelo u velikom postotku sačinjeno od vode čiji je sastavni dio vodik. Upravo zbog njegove velike zastupljenosti u tijelu njegova se svojstva koriste za dobivanje MRI slike. Naime, vodikov ion pozitivno je nabijen i ima veliki magnetski spin, jedno od osnovnih svojstava svih atoma u prirodi koje je definirano kao vrtnja oko vlastite osi, a MRI upravo koristi tu osobinu magnetskog spina vodikovih protona za dobivanje slike. S obzirom na to da jezgra vodika sadrži jedan pozitivno nabijeni proton i da se kontinuirano giba, ona stvara magnetsko polje i predstavlja tzv. mali magnet, međutim naše tijelo ne djeluje kao magnet zbog nasumičnog položaja protona vodika u tijelu koji se međusobno poništavaju i na taj način eliminiraju sav magnetizam. Da bi se protoni vodika magnetizirali, potrebno je dovesti jako magnetsko polje izvana koje će ih poredati u smjeru u kojem djeluje to magnetsko polje (Slika 3). Više od polovice protona postavi se paralelno, u smjeru magnetskog polja, dok se druga polovina postavi u smjeru suprotnom od smjera magnetskoga polja, antiparalelno. Potom se većina protona poništi, a mali broj protona koji ostaje postavljen u smjeru vanjskog magnetskog polja dovoljan je da stvori magnetsko polje, pri čemu nastaje magnetizacijski vektor koji ovisi o jakosti vanjskog magnetskog polja i o temperaturi. Međutim, da bi taj magnetizacijski moment bio mjerljiv, mora primiti vanjsku energiju kako bi se pomaknuo iz paralelnog usmjerenja, a to se postiže djelovanjem radiofrekventnog vala. On mijenja magnetizaciju protona vodika na način da otklanja protone vodika iz longitudinalne ravnine u transverzalnu i pri tome ih dovodi na višu energijsku razinu, a da bi to uopće bilo izvedivo, radiofrekventni valovi i vodikove jezgre moraju imati istu frekvenciju, odnosno moraju rezonirati. Uz to što djeluje na pomak magnetizacijskog vektora, radiofrekventni val postavlja magnetizacijske vektore svih vodikovih jezgara na isto mjesto puta vrtnje. Nakon prestanka djelovanja radiofrekventnog vala, magnetizacijski vektor se vraća iz transverzalne u longitudinalnu ravninu, pri čemu se oslobađa energija od prethodno pobuđenih protona, koji tu energiju moraju predati svome okruženju. Tu pojavu nazivamo oporavak longitudinalne magnetizacije, odnosno T1 relaksacija. U isto vrijeme dolazi i

do gubitka vrtnje magnetizacijskih vektora vodikovih jezgara u istoj fazi, odnosno dolazi do tzv. defaziranja, raspadanja transverzalne magnetizacije ili T2 relaksacije. Dakle, T1 relaksacija je vrijeme potrebno da se 63% protona vodika vrati u prvobitno stanje longitudinalne magnetizacije uz predaju viška energije okolini, dok je T2 relaksacija vrijeme u kojem dolazi do gubitka 63% transverzalne magnetizacije [6,7,12].



Slika 3. Prikaz položaja vodikovih protona prije (a) i nakon (b) djelovanja jakog vanjskog magnetskog polja

Izvor: https://www.cs.sfu.ca/~stella/papers/blairthesis/main/4056_figure87.gif

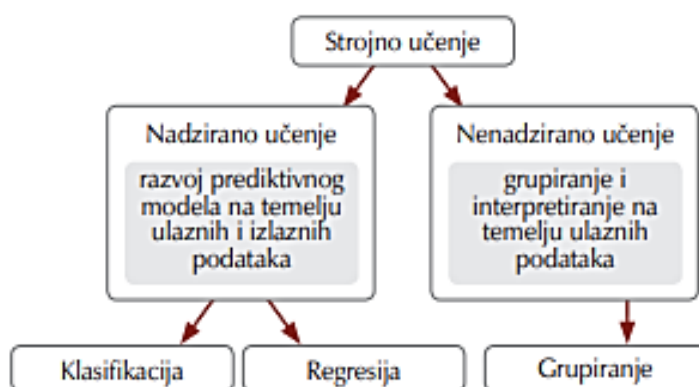1.3. UMJETNA INTELIGENCIJA

AI definirana je kao skup računalnih algoritama koji imaju sposobnost obavljanja određenih kompleksnih zadataka koji zahtijevaju primjenu ljudske inteligencije za obavljanje istih [13]. Ona se temelji na prikupljanju, pohrani i obradi podataka, nakon čega slijedi obuka strojeva i učenje iz dostavljenih podataka za uspješno izvođenje zadataka [14]. AI svoju primjenu u medicini započinje još 1950-ih godina, a tehnološki napredak doprinio je njoj sve većoj implementaciji [15]. Radiologija se smatra najpoželjnijom granom medicine kada je riječ o primjeni AI [16]. Zbog sve veće važnosti radioloških snimanja u njezi pacijenata dolazi i do sve većeg radnog opterećenja radiologa

koji interpretiraju slike, a upravo je rasterećenje radiologa i pomaganje u uspostavi što preciznije i brže dijagnoze jedan od glavnih pokretača primjene AI u radiologiji [1]. Još jedna značajna prednost uslijed primjene AI u radiologiji je napredak radiologije od subjektivno određene percepcijske vještine ka objektivno i znanstveno vođenoj obradi podataka te pruža sve veću multidisciplinarnost u timu i uspješnost u liječenju pacijenata tako što upravo integrirani AI sustavi omogućavaju prepoznavanje minimalnih abnormalnosti i patologija, ljudskom oku gotovo nevidljivih [14].

1.3.1. Strojno učenje

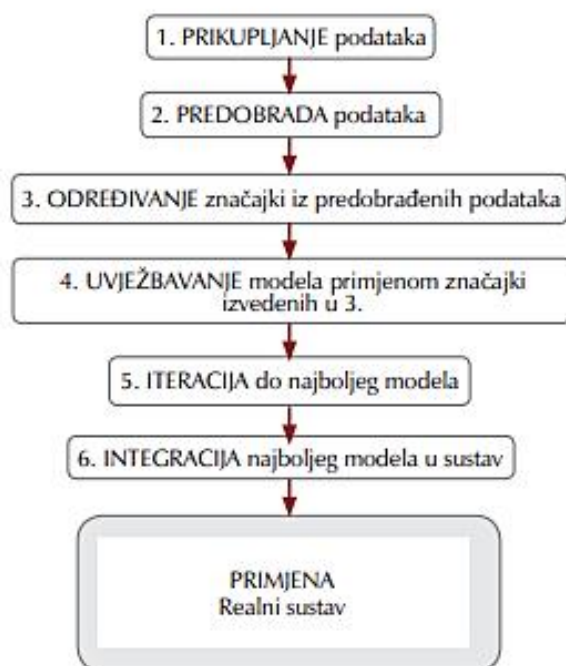
Strojno učenje, ML (engl. *Machine Learning*) glavna je komponenta AI koja se definira kao podskup algoritama AI [13] koji omogućuju strojevima učenje iz dostavljenih podataka koji nisu izričito programirani, a ovu definiciju postavio je Arthur Samuel 1959. godine [14]. Osnovni zadatak ML-a je pronalaženje prirodnih obrazaca i odnosa u podacima, potom izvođenje uvida na temelju istih i ,u konačnici, predviđanje i donošenje odluka [17]. Na temelju različitih principa, algoritme ML-a moguće je organizirati u različite kategorije, a najčešća podjela je na nadzirano i nenadzirano učenje (Slika 4) [1].



Slika 4. Podjela strojnog učenja

Izvor: <https://hrcak.srce.hr/file/382926>

Kod nadziranog učenja (engl. *Supervised Learning*), modeli su obučeni poznatim skupom ulaznih i izlaznih podataka koji funkcioniraju predviđanjem izlaza na temelju dostupnih ulaza [17]. Kao što sam naziv kaže, proces učenja se nadzire tako što nam je izlazna varijabla već poznata, a radi optimizacije rezultata algoritam se ispravlja nakon svakog predviđanja. Ova vrsta učenja svoju primjenu pronalazi u postupcima klasifikacije, razvrstavanja ulaznih podataka u kategorije, i regresije, predviđanja numeričkih vrijednosti [18]. S druge strane, kod nenadziranog učenja (engl. *Unsupervised Learning*) cilj je pronaći latentne uzorke u poznatim ulaznim varijablama bez poznavanja izlaza te algoritam sam mora doći do spoznaje što prikazuje, s obzirom da ne postoje ciljne varijable koje bi usmjeravale proces učenja [19]. Proces rada sa ML-om sastoji se od sedam koraka (Slika 5). Prvo dolazi do prikupljanja podataka iz stvarnih sustava koji se često nalaze u različitim oblicima, stoga predobrada iziskuje specijalne alate. Potom slijedi određivanje značajki i treniranje modela, zatim ponavljanje dok se ne postigne najbolji model i u konačnici primjena modela u realnom sustavu [17].



Slika 5. Prikaz sedam koraka procesa strojnog učenja

Izvor: <https://hrcak.srce.hr/file/382926>

1.3.2. Duboko učenje

Duboko učenje, DL (engl. *Deep Learning*) podskup je ML-a koji se temelji na umjetnim neuronskim mrežama, ANN (engl. *Artificial Neural Network*), konfiguriranim na principu rada bioloških neuronskih mreža u ljudskom mozgu [20]. Neuron funkcionira na principu množenja svakog ulaza s njegovom težinom, potom zbrajanja svih dobivenih umnožaka te, uz primjenu određenih matematičkih funkcija, proizvodi izlaznu vrijednost. ANN sastavljen je od međusobno povezanih neurona, a kada je riječ o tradicionalnom ML-u koje je uglavnom primijenjeno u praksi, sastoje se od 2 do 3 sloja neurona koji svojom međusobnom povezanosti omogućuju izvođenje kompleksnih zadataka [21]. U evaluaciji medicinskih slika najuspješnije su duboke konvolucijske neuronske mreže, CNN (engl. *Convolutional Neural Network*), koje karakterizira automatsko identificiranje uzoraka u složenim skupovima podataka koje je moguće kombinacijom odabira značajki

i klasifikacije u jedan algoritam, bez potrebe za dodatnom ljudskom intervencijom tijekom obuke [22]. Svoje zadatke obavljaju pomoću procesa učenja koje se sastoji od promjene težine pojedinačnih neurona kao odgovora na dostavljene ulazne podatke, a najpopularniji proces učenja je nadzirano učenje [21], koje se odnosi na tehnike u kojima model ML-a uči preslikavati ulaz u izlaz treniranjem na velikom skupu zadanih parova ulaza i izlaza [23]. DL pronalazi svoju primjenu i u radiologiji, a prema zadacima koje obavljaju algoritmi podijeljen je na klasifikaciju, segmentaciju i detekciju. Za klasifikaciju je značajna uporaba CNN-a te dodjeljivanje objekta već određenoj klasi, a koristi se kod klasifikacije same slike, određivanje prisutnosti i vrste abnormalnosti i, također, za predviđanje. Kod metode segmentacije slika se dijeli na različite regije radi odvajanja određenih segmenata, a danas je najčešće u primjeni metoda klasifikacije pojedinih voksela. S obzirom na određenu problematiku koja ovu metodu ograničava i čini računalno neučinkovito, došlo je do razvoja novog pristupa, tzv. potpune konvolucijske neuronske mreže, fCNN (engl. *Fully Convolutional Neural Network*) čija se prednost manifestira u izbjegavanju ponovljenih zavoja analizom slike u širem kontekstu i označavanju segmenata svih voksela istovremeno [23]. Segmentacija se može podijeliti na ručnu, poluautomatsku i automatsku. Sam naziv ručna segmentacija ukazuje na to da se regije od interesa označavaju manualno od strane radiologa, što je dugotrajan proces koji zahtijeva preciznost. Kako bi se skratila duljina tog procesa, uvedena je poluautomatska segmentacija koja se sastoji od segmentiranja određenih regija pomoću softvera, koji radi na temelju podataka koji su prvobitno dobiveni iz ručne segmentacije. Uočena je velika sličnost između ručne i poluautomatske segmentacije kada je riječ o vremenu koje je potrebno za sami proces segmentacije. Značajni iskorak je kod automatske segmentacije koja proces segmentiranja obavlja potpuno automatizirano uporabom softvera, bez prethodne ručne segmentacije što je dovelo do iznimne uštede na vremenu [24]. Naposljetku, DL je primijenjen i kod detekcije čiji je zadatak lokaliziranje i preciziranje objekta na slici, a ovaj je korak značajan kod identifikacije abnormalnosti. Najčešće se primjenjuje dvofazni proces koji obučava dva modela. Prva faza se sastoji od prepoznavanja svih suspektnih područja, a u drugoj fazi dolazi do razvrstavanja pod-slika izvučenih iz prethodne faze [21].

Kada je riječ o radiološkom snimanju sve više uočavamo razliku između tradicionalnog ML-a i DL-a. Kod tradicionalnog ML-a koriste se unaprijed izračunati i

programirani podatci za izradu prediktivnog modela kod dijagnostičkih postupaka, dok ,s druge strane, kod DL-a integrirani su procesi izdvajanja značajki i donošenja odluka te se mogu samostalno učiti, a sama mreža u procesu treniranja donosi odluke o izdvajanju značajki [21].

2. CILJ RADA

Cilj rada je opisati čitatelju samu AI i njenu primjenu u radiologiji, a posebno kod modaliteta MRI. U ovom preglednom radu obrađeni su osnovni koncepti o tome kako algoritmi DL-a pospješuju rekonstrukciju slike te dovode do bržih i preciznijih rezultata, kako kod bolesti i ozljeda koljena, tako i kod procjene koštane dobi.

3. RASPRAVA

3.1. PRIMJENA UMJETNA INTELIGENCIJE KOD MAGNETNE REZONANCIJE

MRI se smatra jednom od najučinkovitijih radioloških metoda za uspostavu medicinske dijagnoze prvenstveno zbog mogućnosti pružanja bogatih anatomskih i funkcionalnih podataka bez uporabe ionizirajućeg zračenja [25]. Povećanjem jakosti magnetskog polja, povećava se omjer signala i šuma, čime se poboljšava prostorna rezolucija slike, a također se i ubrzava sam proces dobivanja slike. Ispitivanjem i uspoređivanjem jakosti magnetskog polja kod snimanja MRI abdomena došlo se do rezultata koji su pokazali da, u usporedbi s magnetom jakosti 1,5 T koji se još uvijek smatra svjetskim kliničkim standardom, magnet jakosti 3 T omogućuje prikaz u višoj prostornoj rezoluciji, a očekivano povećanje artefakata nije dovelo do pogoršanja kvalitete slike. Unatoč poboljšanoj prostornoj rezoluciji, sama kvaliteta slike bila je relativno usporediva kod 1,5 T i 3 T. S druge strane, povećanjem jakosti na 7 T postignuta je značajno visoka prostorna rezolucija s najvišim vrijednostima omjera kontrasta, međutim njegova uporaba nailazi na ograničenje prvenstveno zbog nehomogenosti pobuđenog polja [26]. Iako se u kliničkoj praksi najčešće koriste magneti jakosti 1,5 T i 3 T, Američka agencija za hranu i lijekove, FDA (engl. *Food and Drug Administration*) odobrila je u Sjedinjenim Američkim Državama 2017. godine uporabu magneta jakosti 7 T u kliničkoj praksi [27]. Rekonstrukcija slike nalazi se u središtu rada MRI te je od samog početka primjene MRI značajno područje istraživanja. DL je pronašao svoju primjenu prvenstveno u rekonstrukciji ali i u naknadnoj obradi slike za poboljšanje kvalitete rekonstruirane slike, čime se postiglo smanjenje artefakata, kako zbog tehničkih aspekata tako i zbog pokreta pacijenata, i uklanjanje šuma na slikama [23]. MRI svoje ograničenje u uporabi temelji na dugom trajanju snimanja. Konkretno kod snimanja mišićno-koštanog sustava, uz velike zahtjeve za dobrom prostornom rezolucijom i oštrinom slike, duljina trajanja pojedinih sekvenci i samog snimanja predstavlja veliki problem prvenstveno zbog rizika nastanka artefakata pokreta pacijenata koji ne mogu dugo boraviti u položaju potrebnom za izvođenje snimanja [23]. Stoga je primjenom DL-

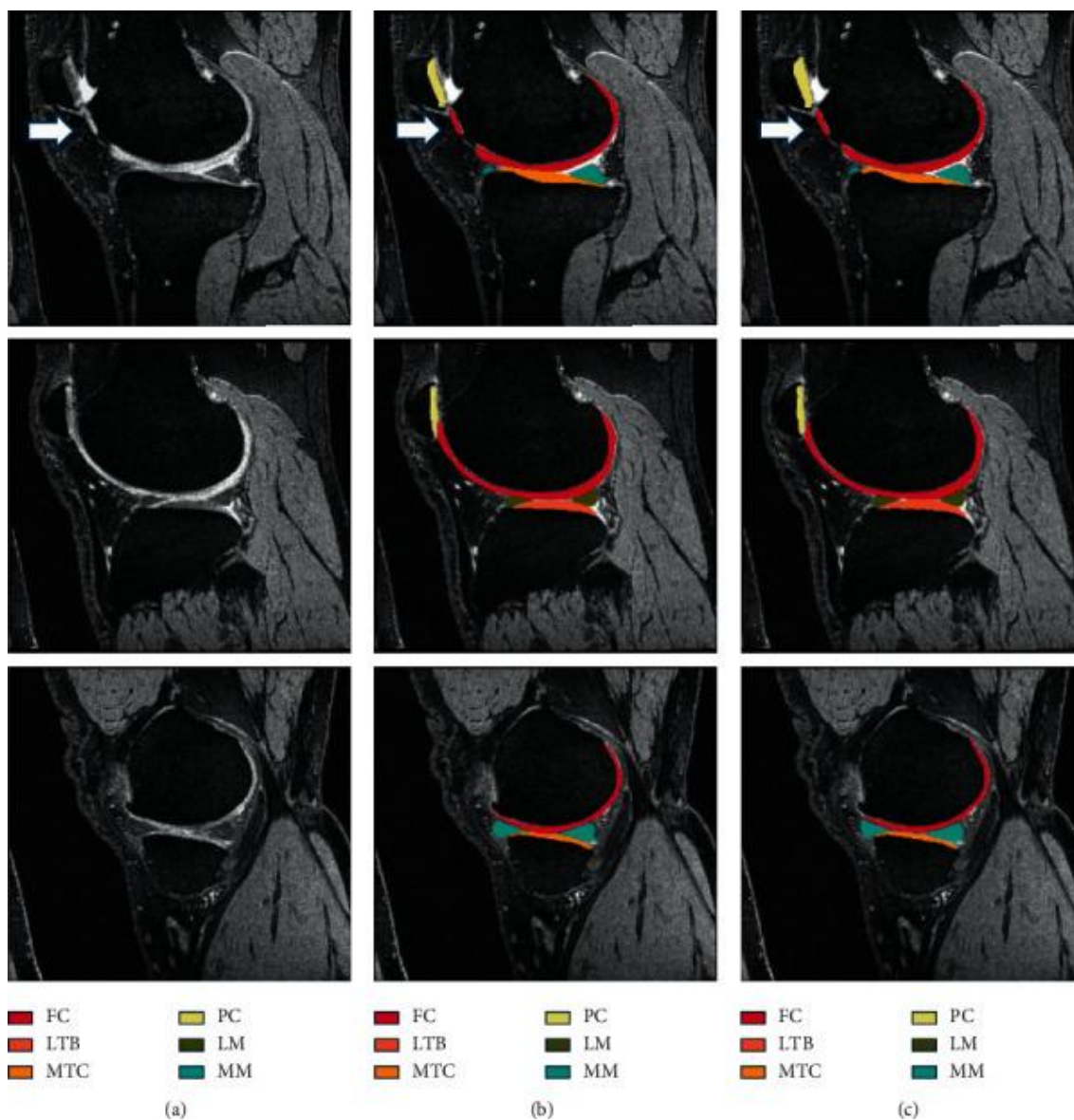
a došlo do razvoja ubrzanih akvizicija, a najučinkovitijom se pokazala varijacijska mreža, VN (engl. *Variational Network*) temeljena na više zavojnica, koja je primijenjena kod snimanja MRI koljena [28].

3.1.1. Umjetna inteligencija kod magnetne rezonancije koljena

MRI koljena pokazala se vrlo učinkovitom zbog dobre vizualizacije mekog tkiva i izvrsnog kontrasta. MRI je postala zlatni standard kada je riječ o otkrivanju ozljeda koljena, među kojima su ozljede meniskusa i puknuće prednjeg križnog ligamenta svrstane u najčešće ozljede, potom dijagnosticiranju i prevenciji bolesti koljena, uglavnom osteoartritisu te procjeni dobi pomoću MRI koja je najpogodnija metoda za prikaz hrskavice i promjena na njoj. AI je pronašla svoju primjenu kod izrade različitih modela za segmentaciju koljena i na taj način doprinijela bržem, preciznijem i pouzdanijem dijagnosticiranju i otkrivanju bolesti, ozljeda i drugih informacija od interesa. Osim kod uspostave dijagnoze određene bolesti ili ozljede koljena, AI je primjenu našla i kod same vizualizacije anatomije koljena te njenog segmentiranja. Segmentacija zapravo znači pojedinačno označavanje piksela ili vokselu u pojedine regije. Kada govorimo o segmentaciji radioloških slika, njena važnost je u tome što daje mogućnost za trodimenzionalni prikaz te izvrsno dijagnostičko tumačenje. Segmentacijom više različitih tkiva postiže se detaljniji anatomski prikaz te se na taj način omogućuje prikaz koljena u sve tri dimenzije, što je važno ne samo za sami anatomski prikaz već i za otkrivanje moguće patologije. U početku se provodilo ručno označavanje svake pojedine MRI slike i podataka o sivoj skali. Ručno označavanje pokazalo se nepraktičnim zbog dugotrajnog i prilično nepreciznog rada pa je u primjenu puštena poluautomatska segmentacija, no ni ona nije doprinijela puno po pitanju dugotrajnosti procesa i skupoće. Stoga, tehnološki napredak dovodi do primjene potpuno automatske segmentacije temeljene na CNN-u koja se posebno u radiologiji pokazala kao izvrstan algoritam koji je, uz segmentaciju, pogodan i za ostale zadatke kao što su, između ostalog, klasifikacija i detekcija [29].

3.2. PRIMJENA UMJETNE INTELIGENCIJE KOD OSTEOARTRITISA

Osteoarthritis, OA (eng. *osteoarthritis*) predstavlja progresivnu degenerativnu bolest zglobova, a osim zglobova može zahvatiti i meniskus kao i ligament [30]. Koljeno je najčešće zahvaćeni zglob kojeg karakterizira ireverzibilna degeneracija zglobne hrskavice. S obzirom da je riječ o ireverzibilnom oštećenju, rano dijagnosticiranje ove bolesti ključno je za zaustavljanje širenja i odgađanje totalne zamjene koljena, koja se smatra jedinim konačnim liječenjem [31]. Kod klasične radiografije još uvijek se zlatnim standardom za klasifikaciju bolesti smatra Kellgren–Lawrenceova radiografska ljestvica. Podijeljena je u pet stupnjeva, a OA se počinje smatrati već od drugog stupnja kojeg karakterizira prisutnost osteofita i potencijalno suženje zglobnog prostora [32]. S obzirom da se kod klasične radiografije koštane promjene mogu uočiti tek kod uznapredovalih stanja, najučinkovitijim neinvazivnim modalitetom se smatra MRI pružajući veći potencijal u ranom dijagnosticiranju OA zbog boljeg prikaza hrskavice i odličnog kontrasta mekoga tkiva [33]. Uz dobru vizualizaciju, MRI također pruža i kvantitavnu analizu biomarkera OA, kao što su obujam, debljina te biokemijske promjene nastale u hrskavici. AI, točnije metode temeljene na DL-u doživljavaju sve veći napredak u razvoju i samoj primjeni upravo zbog svoje preciznosti i točnosti te mogućnosti ispravka mogućih ljudskih pogrešaka [31]. Jedan od najvažnijih dijelova dijagnostičke medicinske slike je proces segmentacije koji omogućava razlučivanje patologije od zdravog tkiva [34]. Segmentacijom se slika dijeli na smislene dijelove, a čini ju klasifikacija svakog piksela slike u određene klase [35]. U početku se primjenjivala ručna segmentacija, no njeni nedostaci kao što su dugotrajnost procesa i ovisnost o procjeni samog kliničara vremenom su je izbacili iz primjene te je došlo do razvoja poluautomatske segmentacije karakterizirane kao međusobna interakcija liječnika i računala i, u konačnici, automatske segmentacije koja je pronašla široku primjenu u dijagnostici upravo zbog svoje brzine i činjenice da ne ovisi o intervenciji liječnika nego se isključivo oslanja na računalo, što je čini preciznim i točnim pristupom (Slika 6) [31].

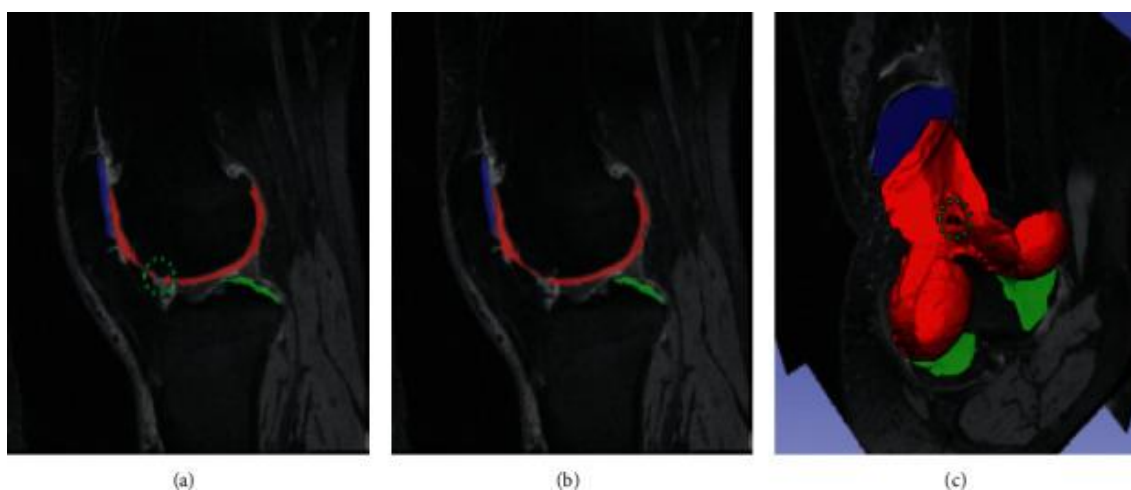


Slika 6. Prikaz izvorne MRI slike (a) hrskavice koljena, te komparacija ručne (b) i automatizirane segmentacije (c)

Izvor: <https://www.ncbi.nlm.nih.gov/pmc/articles/PMC8598325/bin/CIN2021-4931437.003.jpg>

Segmentacija koljena u početku se temeljila na primjeni 2D DL-a, kada je riječ o procjeni OA koljena, a većinom se segmentacija CNN-a temeljila na U-net arhitekturi sastavljenoj od kodera i dekodera [36,37]. U-net arhitektura, sastavljena od CNN-a, široko je primijenjena i prihvaćena upravo zbog sposobnosti rada s malom skupinom podataka i proizvodnje snažnih rezultata segmentacije. Na temelju ovog pristupa,

znanstvenici su predložili model koji je zapravo modifikacija U-net arhitekture, a njegova se prednost pokazala u tome što u svom radu ne zahtijeva nikakvu vrstu pomoći od strane liječnika već sve obavlja automatski i, ono što je još značajnije, prilikom detekcije i segmentacije uzima cijelu kost koljena, a ne pojedine dijelove kosti [38]. Daljnjim tehnološkim napretkom prvo je došlo do primjene potpune automatizirane segmentacije kombiniranjem 2D i 3D modeliranja koji se pokazuju učinkovitijima u odnosu na uobičajenu U-net arhitekturu [39], a potom dolazi i do razvoja segmentacije temeljene samo na 3D modelu, među kojima se prvi razvio “ μ - Net” ,inspiriran prethodnom U-net arhitekturom, za višeklasno segmentiranje hrskavice (Slika 7) i meniskusa [31].



Slika 7. Prikaz 3D vizualizacije segmenata hrskavica na sagitalnom presjeku (a,b) i prikaz segmentacije hrskavice (c)

Izvor: <https://www.ncbi.nlm.nih.gov/pmc/articles/PMC8598325/bin/CIN2021-4931437.007.jpg>

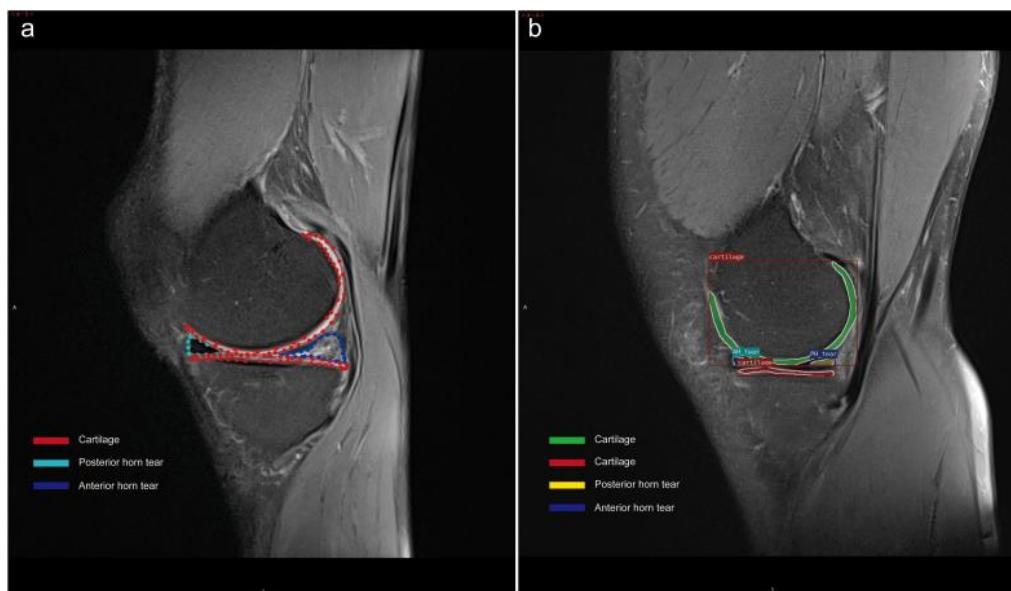
DL je omogućio razvoj algoritma super razlučivosti za obradu MRI slika koji ima sposobnost rekonstrukcije iz slika niske rezolucije u slike visoke rezolucije, čime se šum i artefakti na slici svode na minimum te se poboljšava sama kvaliteta slike [40]. S obzirom da je riječ o ireverzibilnom oštećenju, primjena AI privukla je značajnu pozornost znanstvenika u otkrivanju OA kod presimptomatskih zdravih osoba [41]. Pristup koji se opisao i primijenio kod nekoliko studija je trodimenzionalna morfometrija temeljena na transportu, TBM (engl. *Transport-Based Morphometry*) koji se temelji na kombinaciji optimalnog prijenosa mase i statističkog prepoznavanja uzoraka za direktno

kvantificiranje prijenosa mase potrebnog hrskavici za transformaciju iz jedne u drugu morfologiju [42-45]. Pokazao se pogodnim za dijagnostičku primjenu i za pretkliničko otkrivanje bolesti dok je još u reverzibilnoj fazi zbog toga što omogućuje izravan prikaz ranih biokemijskih deformacija u teksturi same hrskavice, a ispitivanje je pokazalo da je u stanju identificirati rizik od razvijanja bolesti čak tri godine prije uspostave dijagnoze [46]. Ograničavajući čimbenik kod primjene CNN-a je potreba za velikom memorijom, što je dovelo do kreiranja adekvatne zamjene, a to je tzv. holistički ugniježđena mreža, HNN (engl. *Holistically Nested Networks*) koji je zapravo pojednostavljena verzija arhitekture CNN, čija je veličina memorije umanjena za pola. Uz to, riječ je o tehnici koja potpuno automatski provodi segmentaciju, bez ikakve prethodne ručne intervencije zbog čega se uspješno uvrstila u primjenu [47]. Budući da je kod OA riječ o oštećenju hrskavice, analiza njenih strukturnih promjena od velikog je značaja za otkrivanje i praćenje ove bolesti, kao i za samu prevenciju. Na temelju jedne velike studije od 2481 sudionika predstavljen je model temeljen na DL-u za automatiziranu segmentaciju proveden na MRI uređaju jakosti 3 T, pomoću kojeg se izračunala vrijednost debljine hrskavice kod čak 14 zasebnih regija od interesa u koljenom zglobu te se uspješno postepeno mjeriti mijenjanje strukture same hrskavice i na taj način zapravo odrediti proces razvoja same bolesti. Rezultati su pokazali kako se debljina hrskavice troši proporcionalno sa starenjem te se pokazala izraženija kod muškaraca nego kod žena u bilo kojoj dobnoj skupini [48], a automatska segmentacija temeljena na DL-u pokazala se itekako učinkovitom kada je riječ o primjeni na velikoj populaciji ljudi [49].

3.3. PRIMJENA UMJETNE INTELIGENCIJE KOD DIJAGNOSTIKE OZLJEDE KOLJENA

Među najčešće ozljede koljena svrstavaju se ozljede meniskusa i puknuće prednjeg križnog ligamenta [50]. Meniskus je hrskavična struktura u obliku slova „C“ koja se nalazi unutar koljenog zgloba i služi za stabilizaciju koljena prilikom kretanja. Do njegovog oštećenja uglavnom dolazi uslijed naglih pokreta pod određenim naporom, a ruptura meniskusa manifestira se kroz bol i otekline. Liječenje je većinom kirurško, stoga je pravovremena i precizna dijagnoza od velikog značaja [51]. Prednji križni ligament, kao i meniskus, jedan je od stabilizatora koljena odgovornih za sprječavanje prekomjernih

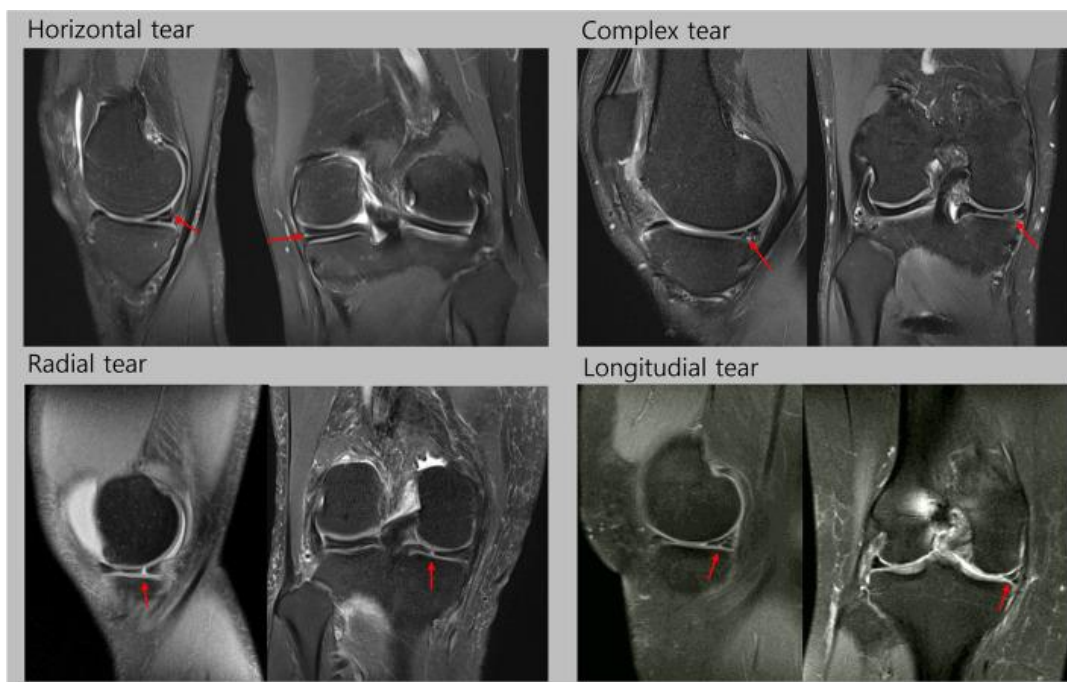
i naglih pokreta. Njegovo puknuće najčešće se pojavljuje kod sportaša, a može biti djelomično i potpuno koje zahtijeva kirurško liječenje [52]. Zbog svoje osjetljivosti i specifičnosti, MRI se smatra najpogodnijom metodom kada je riječ o dijagnosticiranju ozljeda koljena, posebno ozljedama meniskusa i prednjeg križnog ligamenta [50]. Do sada se uglavnom primjenjivala ručna segmentacija koja je karakterizirana lošom preciznošću i dugotrajnošću zbog složenosti same strukture koljena [53]. S obzirom da je riječ o vremenski zahtjevnoj pretrazi i ovisnosti same interpretacije slika o promatraču, odnosno liječniku u ovom slučaju, razvijeni su automatizirani modeli za interpretaciju MRI slika koljena temeljeni CNN-u. Jedan od njih je MRNet, čija se korisnost temelji na brzini uspostave dijagnoze, odnosno potrebno je svega nekoliko minuta da se provedu sve klasifikacije u odnosu na tumačenje od strane liječnika koje može potrajati i do nekoliko sati [50]. Specifično za dijagnozu ozljede meniskusa, razvijena je i metoda Mask R-CNN temeljena na DL-u. Metoda se pokazala učinkovitom zbog poboljšane obrade podataka i smanjene mogućnosti pogreške jer nije potrebno nikakvo ručno označavanje značajki (Slika 8) [51].



Slika 8. Prikaz vizualizacije skupa podataka MRI meniska. Slika (a) prikazuje označavanje objekata, a slika (b) izvedena je iz modela dubokog učenja

Izvor: <https://www.ncbi.nlm.nih.gov/pmc/articles/PMC9253363/bin/gr1.jpg>

Uz ovu metodu, svojim rezultatima se istaknuo i model CNN-a koji služi i za detekciju pukotine meniskusa i za određivanje vrste same pukotine. Kod detekcije pukotine korišteni su koronarni i sagitalni presjeci, a CNN model za izdvajanje značajki iz tih presjeka sadržava pet konvolucijskih slojeva, a kod određivanja vrste pukotine služio je najviše koronarni presjek uz istoimeni model CNN-a (Slika 9) [54].



Slika 9. Prikaz MRI slika svih vrsta puknuća meniskusa

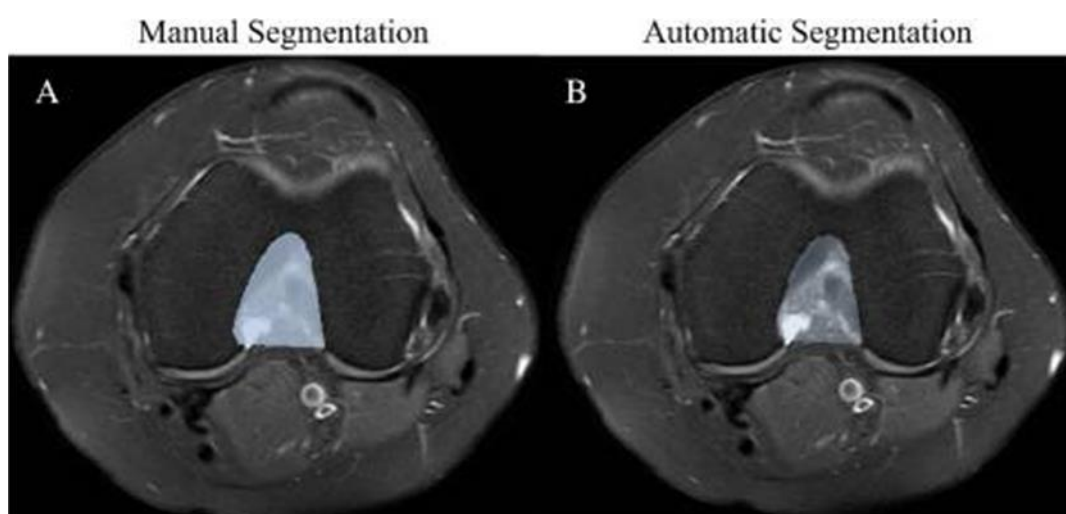
Izvor:

https://www.ncbi.nlm.nih.gov/pmc/articles/PMC9150332/bin/12891_2022_5468_Fig1_HTML.jpg

Također, s obzirom da je dokazana povezanost između određenih patoloških stanja meniskusa i nastanka osteoartritisa, sve veće je zanimanje za rano otkrivanje patologija meniskusa kako bi se pospješilo dijagnosticiranje i praćenje osteoartritisa, a MRI najznačajnija je zbog mogućnosti prikaza potpune anatomije koljena i pružanja kvantitativnih informacija morfologije. Kada je riječ o konvencionalnim sekvencama, menisci imaju kratak T2 i nizak signal, što nije pogodno za kvantitativnu procjenu podataka, stoga se u tu svrhu primjenjuju sekvence ultrakratkog vremena odjeka pogodne za prikaz tkiva s kratkim T2. Model temeljen na DL-u predložen za automatsku

segmentaciju meniskusa pokazao je uspješne rezultate u predloženoj sekvenci unatoč ne tako kvalitetnoj rezoluciji slike, u usporedbi s rezultatima dva radiologa koji su ručno odredili područja interesa i provodili ručnu segmentaciju. Na taj način se predloženi model pokazao relevantnim za prikaz kvantitativnih podataka meniskusa značajnih u dijagnosticiranju i praćenju osteoartritisa [55]. Budući da je MRI jedna od najznačajnijih metoda u dijagnostici ozljeda koljena, provode se brojna istraživanja modela potpuno automatizirane segmentacije temeljene na DL-u. Tako je za klasifikaciju puknuća prednjeg križnog ligamenta, uz prethodno navedeni model, predstavljen tzv. Inception-v3 DTL model koji svoj princip rada temelji također na CNN-u, a sastoji se od četiri faze. Prva je faza predobrade podataka, potom slijedi izvođenje značajki slike i isporuka istih za obuku, a kao završni korak slijedi testiranje modela. Ovaj model je, u usporedbi s prethodno korištenim modelima, postigao veću točnost obuke za 3,1% i testiranja za 9,9% , međutim to se odnosi samo na detekciju puknuća prednjeg križnog ligamenta, ne i ostalih abnormalnosti istoga [52]. Važnost klasifikacije puknuća prednjeg križnog ligamenta je i u sprječavanju nastanka osteoartritisa. S obzirom da je riječ o ireverzibilnom oštećenju, od velike je važnosti pravovremeno otkrivanje uzročnika koje može biti i puknuće prednjeg križnog ligamenta te je od iznimnog značaja spriječiti njegovu potpunu rupturu ako je ikako moguće. Predložena metoda DL-a istaknula se svojom točnošću, specifičnošću i preciznošću te je značajno poboljšala klasifikaciju puknuća, a važnost joj je i u tome što, uz detekciju rupture, ima mogućnost dijagnosticiranja i ostalih ozljeđenja ligamenata u koljenu [56]. Kod segmentacije prednjeg križnog ligamenta važna je semantička segmentacija, koja predstavlja grupiranje svakog pojedinog piksela, na temelju koje se razvio pristup DL-a U-net arhitekture koji je namijenjen za automatsku segmentaciju prednjeg križnog ligamenta bez ikakve ljudske intervencije te je pokazao obećavajuće rezultate u komparaciji sa drugim najsuvremenijim modelima [35]. Kako bi se lakše implementirala metoda segmentacije temeljena na CNN-u u kliničku primjenu, predložena je klasifikacija na temelju samo jedne MRI slike koja zahtijeva kraću obuku, a pruža također rezultate velike točnosti i specifičnosti i pomoć liječnicima u dijagnosticiranju rupture sa smanjenom stopom pogreške [57]. U jednom istraživanju dokazana je povezanost između prednjeg križnog ligamenta i femoralne intrakondilarne jame te se pokazalo kako oni pacijenti podvrgnuti ispitivanju koji imaju niži volumen femoralne intrakondilarne jame imaju veći rizik od

puknuća prednjeg križnog ligamenta. Za rekonstrukciju prednjeg križnog ligamenta predložena je tzv. notchplastika koja omogućava povećanje intrakondilarne jame te se na taj način sprječava kontakt između transplantiranog ligamenta i jame i povećava se sama kvaliteta transplantata u obavljanju zadataka. Međutim, kako bi se izbjeglo učestalo obavljanje ovog zahvata uvodi se preoperativna primjena MRI za prikaz struktura koljenog zgloba. S obzirom da je ručna segmentacija neprecizna i dugotrajna, došlo je do primjene automatske segmentacije bazirane na DL-u zbog svoje izvrsne mogućnosti samostalnog učenja iz ponuđenih podataka (Slika 10). Ovaj model Res-UNet je postigao brzinu segmentacije od 3 do 5 sekundi, što je vrlo korisno u usporedbi s ručnom segmentacijom kojoj je bilo potrebno 10 minuta do postizanja istih rezultata te se ovaj model pokazao korisnim u kliničkoj primjeni kao pomoć liječnicima u predviđanju puknuća prednjeg križnog ligamenta i određivanju važnosti primjene notchplastike prije same rekonstrukcije [58].



Slika 10. Komparacija ručne segmentacije volumena femoralnog intrakondilarnog zareza (a) i automatske segmentacije Res-UNet modelom

Izvor:

https://www.ncbi.nlm.nih.gov/pmc/articles/PMC9074347/bin/12891_2022_5378_Fig5_HTML.jpg

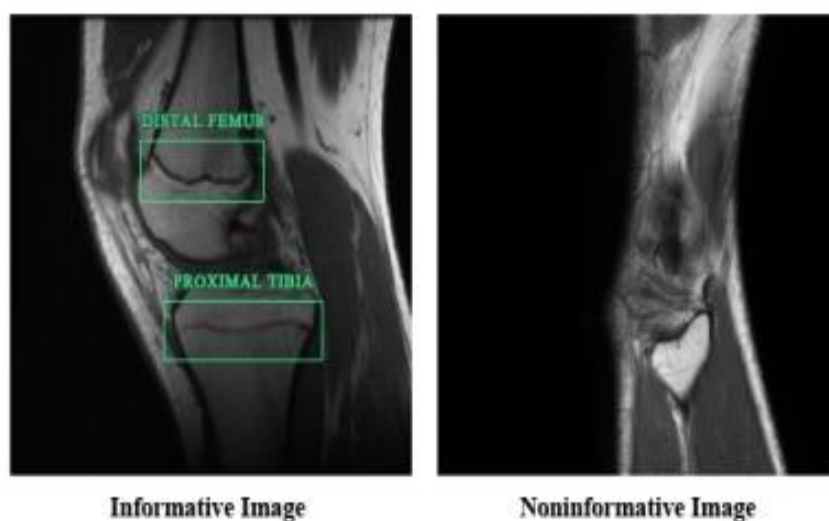
Kod ozljeda koljena, bilo da se radi o ozljedi meniskusa ili prednjeg križnog ligamenta, ali i kod osteoartritisa liječnici se često susreću sa benignim cistama koje se najbolje otkrivaju MRI-om. Radiolozima je potrebno mnogo vremena da bi se prije svega upoznali sa njihovim karakteristikama za točnu i preciznu dijagnozu što je motiviralo razvoj automatske detekcije i klasifikacije cisti temeljene na DL-u, a ovaj model se također pokazao korisnim i u razlikovanju ciste od izljeva u koljenu. Značaj ovog istraživanja je što je ovaj model zapravo prvi predloženi model za automatsko otkrivanje benignih cisti [59], dok su se prethodni radovi većinom fokusirali na modele dubokog učenja kod segmentiranja cisti [60] i procjeni lezija [61].

3.4. PRIMJENA UMJETNE INTELIGENCIJE KOD PROCJENE DOBI

Procjena dobi kostiju ima važnu ulogu prvenstveno u pedijatriji pri čemu se koštana dob uspoređuje s kronološkom dobi pojedinca za dijagnosticiranje određenih bolesti povezanih s rastom djece te za određivanje učinkovitosti samog liječenja [62, 63]. Osim za pomoć pri dijagnostici neke bolesti, važnost koštane dobi očituje se i kod neidentificiranih pojedinaca za određivanje maloljetnosti, što se često javlja kod imigracija i pravnih postupaka [64]. U početku su se za procjenu dobi koristile tradicionalne metode pri čemu se starost kostiju određivala pomoću kostiju zapešća i šake [62]. Te su se metode temeljile na pojavi ploča rasta analizirajući pritom dijafizu, koja je primarni centar tvorbe koštanog tkiva, i epifizu, sekundarni centar osifikacije pri čemu se prati proces razvoja kosti karakteriziran postupnim prelaskom hrskavičnog tkiva u koštano [65]. Razvoj kostiju se prikazivao standardnim rendgenskim snimkama, a najpogodnijom se pokazala posteriorno-anteriorna snimka (PA). Projekcija se izvodila tako da se rame abduciralo za 90 stupnjeva, a lakat flektirao na 90 stupnjeva s pronacijom podlaktice. Ovaj položaj je omogućavao neutralni položaj zgloba za prikaz međukarpalnih odnosa i duljine kosti [66]. U uporabi su najčešće bile dvije metode, Greulich Pyle (GP) i Tanner-Whitehouse 2 (TW2) koje su koristile radiografsku snimku lijeve šake i zapešća. Kod GP metode koštana dob se određuje usporedbom snimke pacijenta s najbližom referentnom slikom u atlasu, a atlas sadržava relevantne snimke šake i zapešća do 19 godina za muškarce i 18 godina za žene uz dodatne opise promjena

vezanih za pojedinu dob uz svaku sliku. S druge strane, TW2 je metoda koja se temelji na sustavu bodovanja. Stupanj koštane zrelosti se kategorizira u stupnjeve od A do I, a nakon toga se svaka faza zamjenjuje brojevnim rezultatom i njihov zbroj daje ukupnu ocjenu koštane zrelosti. Ova metoda se pokazala objektivnijom s obzirom da su u pitanju brojčani rezultati, a samim tim i reproduktivnijom od GP metode, ali ipak vremenski zahtjevnijom [63]. Uz radiografiju šake, koja se najčešće koristila u kliničkoj praksi za procjenu koštane dobi, pogodnom se pokazala i radiografija koljena zbog mogućnosti prikaza epifiza čak triju kostiju istovremeno i lakog snimanja bez superponiranja ostalih struktura uz malu dozu zračenja [67]. Zbog dugotrajnosti i nepreciznosti tradicionalnih metoda, prvo je uvedena automatska procjena dobi koja se temelji na radiografiji šake, a model je baziran na DL-u. Time se doprinijelo standardizaciji ali i smanjenju vremenskog napora [68]. Radiografske snimke dobivaju se pomoću digitalne radiografije i prolaze kroz nekoliko etapa. Za početak se provodi predobrada kod koje se slika pretvara u sive tonove radi lakšeg izdvajanja određenih segmenata slike, uklanjaju se ostale strukture u pozadini i korigira se orijentacija same slike. Potom dolazi do segmentacije kojom se željene strukture odvajaju od okoline i, konačno, slika se analizira tako da se izdvojene regije od interesa koriste za procjenu koštane dobi pomoću dviju najčešće korištenih, prethodno spomenutih tradicionalnih metoda [62]. Sustav koji se najviše istaknuo u automatskoj analizi radiografije šake na temelju GP i TW2 metode je BoneXpert, koji je potvrđen za primjenu kod različitih etničkih skupina, ali s nedostatkom pokrivenosti raspona dobne granice od 2. do 17. godine [62, 69]. Nakon što se automatizacija procjene dobi na temelju radiografije šake pokazala uspješnom, predstavljen je i model DL-a automatske procjene dobi na temelju radiografije koljena koji se istaknuo visokom točnošću i odličnom izvedbom ali pokazalo se da ipak nije primjenjiv u forenzičke svrhe s obzirom da je u forenzici potreban AUC od najmanje 0,99, a ovaj model je postigao AUC od 0,94 za dobnu skupinu od 18 godina i 0,97 za skupinu od 14 godina [67]. Iako se model DL-a nije pokazao primjenjivim u forenzici kod procjene dobi, radiografija koljena i algoritam temeljen na DL-u iskazali su se kod procjene spola, što je i primarni korak kod identifikacije u forenzici [70]. Primarni nedostatak tradicionalnih metoda je u tome što je riječ o ručnom segmentiranju koje ovisi o procjeni samog radiologa i iziskuje puno vremena, a s obzirom da se kod tradicionalnih metoda upotrebljavaju radiografske snimke, pojedince se izlaže ionizirajućem zračenju što je posebno opasno za maloljetne

pacijente. Sve to potaknulo je prvenstveno zamjenu radiografskih snimki MRI-om, modalitetom koji se ne koristi ionizirajućim zračenjem, a ističe se i svojom kvalitetom prikaza te mogućnošću naknadne obrade slike, a ovisnost o promatraču, odnosno radiologu i dugotrajnost potaknuli su na primjenu automatske segmentacije [64]. Nasuprot radiografiji, MRI se iskazao u tome što puno ranije može detektirati određene promjene kod okoštavanja hrskavice [71]. Model automatske segmentacije temelji se na vrsti ML-a, DL-u, koja se u usporedbi s drugim tehnikama ističe po svojoj sposobnosti samostalnog učenja, što je od posebnog značaja kada je riječ o medicinskim slikama. Automatska segmentacija počela se primjenjivati kod MRI koljena zbog spoznaje o intenzitetu signala hrskavice u koljenu koji se u muškaraca prikazuje i do 30 godina starosti, a kod žena 29 godina te zbog uravnoteženog sazrijevanja centara okoštavanja kod oba spola. Za treniranje modela DL-a upotrijebljene su informativne i neinformativne slike. Slika s vidljivim zonama rasta iz pojedine MRI sekvence označena je kao informativna, a slika na kojoj nisu jasno prikazane zone rasta odabrana je kao neinformativna (Slika 11).

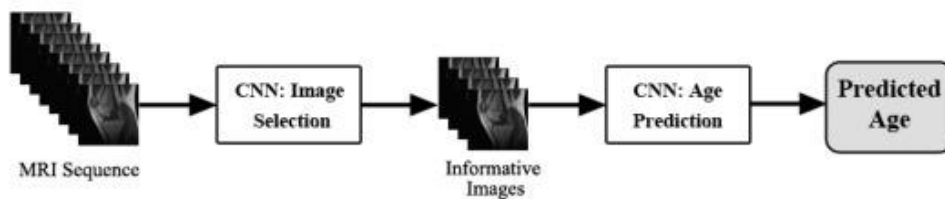

Slika 11. Primjeri informativnih (uzetih) i neinformativnih (izbačenih) slika za segmentaciju

Izvor:

https://www.ncbi.nlm.nih.gov/pmc/articles/PMC6923761/bin/medinform_v7i4e16291_fig2.jpg

Regije od interesa kod koljena su ploča rasta, epifiza i metafiza koji čine najinformativniji dio slike, a model DL-a primijenjen u ovom istraživanju obučen je tako da klasificira upravo te dijelove iz sekvenci MRI (Slika 12). Važnost modela u ovoj studiji je zapravo njegova sposobnost određivanja i kronološke dobi uz koštanu kao i visoki postotak točnosti kod klasifikacije maloljetnika kod oba spola [64].

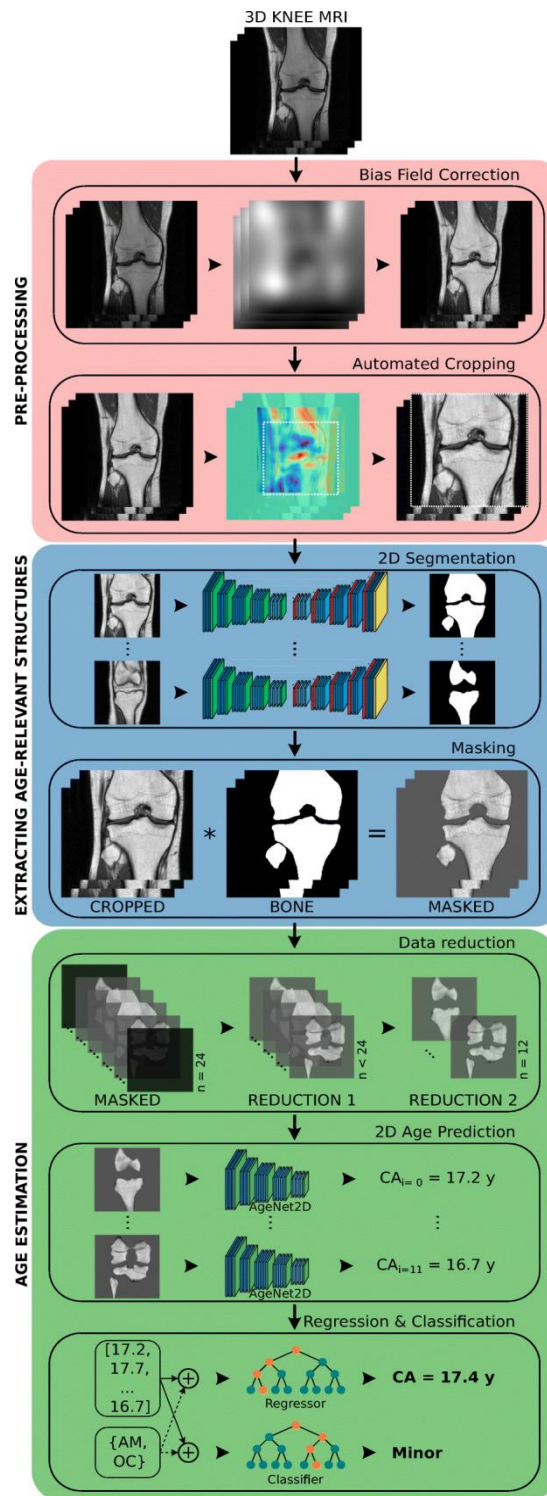


Slika 12. Prikaz predloženog modela CNN-a za automatsku procjenu dobi

Izvor:

https://www.ncbi.nlm.nih.gov/pmc/articles/PMC6923761/bin/medinform_v7i4e16291_fig1.jpg

MRI ima poseban značaj kod djece i adolescenata jer ih ne izlaže štetnom ionizirajućem zračenju, stoga se u novije vrijeme pokazala kao primarnom metodom izbora kod procjene dobi neidentificiranih mladih ljudi. Kod MRI u ovu svrhu najviše se koriste koronarni i sagitalni presjeci, a predloženi model automatske segmentacije sastoji se od tri dijela. Prva etapa predobrade sastoji se od korekcije nejednakog signala koji je posljedica nehomogenog magnetskog polja, a prethodno su sve MRI slike dobivene prilikom jednog snimanja različitim sekvencama svedene na istu rezoluciju. Također, provodi se i automatsko obrezivanje kako bi se odredio volumen od interesa, a sam pristup je baziran na podudaranju predložaka. Potom slijedi izdvajanje struktura relevantnih za dob gdje se model temeljen na CNN-u trenira za procjenu dobi na temelju same kosti i ploče rasta i, na kraju, slijedi procjena dobi na temelju obrađenih slika i podataka. Ovakav princip automatizirane segmentacije pokazao je izvrsne rezultate kako kod dobre regresije, koristeći pritom najviše koronarne presjeke, tako i kod same klasifikacije čija se važnost najviše ističe u forenzičkoj procjeni dobi pojedinca (Slika 13) [72].



Slika 13. Prijedlog modela za automatsku procjenu dobi

Izvor:

https://www.ncbi.nlm.nih.gov/pmc/articles/PMC7870623/bin/414_2020_2465_Fig2_H

[TML.jpg](#)

Nedostatkom primjene MRI-a smatra se upravo dugotrajnost snimanja, što može biti problematično naročito kod mlađe djece zbog pokreta tijela koji su kod njih neizbježni, čime nastaju artefakti i samim time se smanjuje kvaliteta prikaza [63]. Automatska procjena koštane dobi pomoću MR-a jedna je od novijih i atraktivnijih tema istraživanja koja još uvijek nije klinički primijenjena, ali obećavajući rezultati u navedenim studijima [64, 72] zasigurno će doprinijeti sve većem i detaljnijem broju ispitivanja na što većem broju ispitanika i, u konačnici, implementaciji u kliničku praksu.

4. ZAKLJUČAK

Tehnološki napredak koji se odvija posljednjih desetljeća itekako se manifestirao u radiologiji prije svega razvojem različitih modaliteta zbog sve opsežnije i veće potrebe za snimanjem ali i različitih razloga detekcije. Samim time, s porastom vrsta modaliteta, raste i broj nastalih snimaka i podataka što dovodi do povećanog opterećenja radiologa. AI se pokazala učinkovitom kod automatske analize i uspostave dijagnoze kod medicinskih slika, a u radiološkoj se praksi najznačajnijim iskazao ML, koji se brzo implementiralo u radiološki sustav. MRI je modalitet koji se ističe izvrsnim kontrastom mekog tkiva bez uporabe ionizirajućeg zračenja, a ML je svoju primjenu pronašao kod izrade različitih modela za automatiziranu segmentaciju koljena i na taj način doprinijela bržem, točnijem i pouzdanijem dijagnosticiranju bolesti ili ozljeda koljena ali i kod procjene dobi. S obzirom da je AI još uvijek prilično apstraktna, mnogi je smatraju prijetnjom radiolozima, međutim ona neće moći u potpunosti zamijeniti radiologe, budući da se njihov posao ne svodi samo na interpretaciju slike, već uključuje kontakt s pacijentom, njihovu medicinsku prosudbu, intervencijske postupke i brojne druge zadatke koje ne može zamijeniti samo računalo. Nasuprot tome, tehnološki napredak i samu integraciju AI u radiologiju, ali i druge grane medicinske znanosti, treba gledati optimistično, kao pomoć i rasterećenje prije svega radiologa pri obradi velike količine podataka s kojima se susreću. Mnoga istraživanja su već pokazala kompatibilnost u radu radiologa i ML-a, pri čemu ML postiže točnije i brže rezultate dijagnostike slike, a time omogućava radiolozima manju brigu zbog velikog broja pretraga i veću posvećenost i usredotočenost na pacijente i interakciju s njima, ali i s članovima svog tima. S obzirom na to da je ova primjena tek u nastajanju, nailazit će na mnoge prepreke i izazove u svojoj realizaciji u praksi, ali s obzirom na svoje prednosti koje su znanstveno potkrijepljene, zasigurno će sve više biti predmet brojnih istraživanja kako bi se sve više primjenjivala u praksi.

5. LITERATURA

1. Wang S, Summers RM. Machine learning and radiology. *Med Image Anal.* 2012 Jul;16(5):933-51. doi: 10.1016/j.media.2012.02.005. Epub 2012 Feb 23. PMID: 22465077; PMCID: PMC3372692.
2. Bajek, Snježana; Bobinac, Dragica; Jerković, Romana; Malnar, Danijela; Marić, Ivana *Sustavna anatomija čovjeka*, 2007
3. Malagelada F, Vega J, Golanó P, Beynon B, Ertem F. *Knee Anatomy and Biomechanics of the Knee*. U: Miller MD, Thompson SR, ur. DeLee & Drez's *Orthopaedic Sports Medicine* [Internet]. 4. izd. Philadelphia: Elsevier Inc; 2015. str. 1047–1072.e4.
4. Su S, Murphy A, Feger J, et al. Knee bursae. Reference article, Radiopaedia.org (Pristupljeno 25.06.2023.) <https://doi.org/10.53347/rID-32169>
5. Janković, S., Mihanović, F. *Uvod u radiologiju*, Split: Sveučilište u Splitu, 2014.
6. Janković, S., Mihanović F. *Radiološki uređaji i oprema u radiologiji, radioterapiji i nuklearnoj medicini*, Split: Sveučilište u Splitu, 2015.
7. Miletić, D. *Tehnike slojevnog snimanja*. Medicinski fakultet Rijeka. Sveučilište u Rijeci 2012; 53-57.
8. (Pristupljeno 16.06.2023.)
Dostupno na:
<https://two-views.com/mri-imaging/history.html#sthash.K8hb7k0A.dpbs>
9. (Pristupljeno 16.06.2023)
Dostupno na: <https://mriquestions.com/who-discovered-nmr.html>
10. Murphy A, Bell D, Banerjee D, et al. Peter Mansfield. Reference article, Radiopaedia.org <https://doi.org/10.53347/rID-60906>
11. Britannica, The Editors of Encyclopaedia. "Sir Peter Mansfield". *Encyclopedia Britannica*, 4 Feb. 2023, <https://www.britannica.com/biography/Peter-Mansfield> .
12. (Pristupljeno 19.06.2023.)
Dostupno na: <https://teachmeanatomy.info/the-basics/imaging/magnetic-resonance-imaging-mri/>

13. Erickson BJ, Korfiatis P, Akkus Z, Kline TL. Machine Learning for Medical Imaging. *Radiographics*. 2017 Mar-Apr;37(2):505-515. doi: 10.1148/rg.2017160130. Epub 2017 Feb 17. PMID: 28212054; PMCID: PMC5375621.
14. Pesapane F, Codari M, Sardanelli F. Artificial intelligence in medical imaging: threat or opportunity? Radiologists again at the forefront of innovation in medicine. *Eur Radiol Exp*. 2018 Oct 24;2(1):35. doi: 10.1186/s41747-018-0061-6. PMID: 30353365; PMCID: PMC6199205.
15. Shortliffe EH. Artificial Intelligence in Medicine: Weighing the Accomplishments, Hype, and Promise. *Yearb Med Inform*. 2019 Aug;28(1):257-262. doi: 10.1055/s-0039-1677891. Epub 2019 Apr 25. PMID: 31022745; PMCID: PMC6697517.
16. Amisha, Malik P, Pathania M, Rathaur VK. Overview of artificial intelligence in medicine. *J Family Med Prim Care*. 2019 Jul;8(7):2328-2331. doi: 10.4103/jfmpc.jfmpc_440_19. PMID: 31463251; PMCID: PMC6691444.
17. Bolf N, Bolf (ur.) N. Osvježimo znanje:Strojno učenje. *Kemija u industriji* [Internet]. 2021 [pristupljeno 20.06.2023.];70(9-10):591-593.
18. (Pristupljeno 20.06.2023.)
Dostupno na: <https://www.mygreatlearning.com/blog/what-is-machine-learning/>
19. (Pristupljeno 20.06.2023.)
Dostupno na: https://www.sas.com/en_us/insights/analytics/machine-learning.html
20. IBM Cloud Learn Hub – Deep Learning (Pristupljeno 20.06.2023.)
Dostupno na:
<https://www.ibm.com/cloud/learn/deep-learning#toc-how-deep-1-vLJwLmX4>
21. Mazurowski MA, Buda M, Saha A, Bashir MR. Deep learning in radiology: An overview of the concepts and a survey of the state of the art with focus on MRI. *J Magn Reson Imaging*. 2019 Apr;49(4):939-954. doi: 10.1002/jmri.26534. Epub 2018 Dec 21. PMID: 30575178; PMCID: PMC6483404.
22. Soun JE, Chow DS, Nagamine M, Takhtawala RS, Filippi CG, Yu W, Chang PD. Artificial Intelligence and Acute Stroke Imaging. *AJNR Am J Neuroradiol*. 2021 Jan;42(1):2-11. doi: 10.3174/ajnr.A6883. Epub 2020 Nov 26. PMID: 33243898; PMCID: PMC7814792.
23. Lin DJ, Johnson PM, Knoll F, Lui YW. Artificial Intelligence for MR Image Reconstruction: An Overview for Clinicians. *J Magn Reson Imaging*. 2021

- Apr;53(4):1015-1028. doi: 10.1002/jmri.27078. Epub 2020 Feb 12. PMID: 32048372; PMCID: PMC7423636.
24. Dionisio FCF, Oliveira LS, Hernandez MA, Engel EE, de Azevedo-Marques PM, Nogueira-Barbosa MH. Manual versus semiautomatic segmentation of soft-tissue sarcomas on magnetic resonance imaging: evaluation of similarity and comparison of segmentation times. *Radiol Bras.* 2021 May-Jun;54(3):155-164. doi: 10.1590/0100-3984.2020.0028. PMID: 34108762; PMCID: PMC8177681.
 25. Wang S, Su Z, Ying L, Peng X, Zhu S, Liang F, Feng D, Liang D. ACCELERATING MAGNETIC RESONANCE IMAGING VIA DEEP LEARNING. *Proc IEEE Int Symp Biomed Imaging.* 2016 Apr;2016:514-517. doi: 10.1109/ISBI.2016.7493320. Epub 2016 Jun 16. PMID: 31709031; PMCID: PMC6839781.
 26. Laader A, Beiderwellen K, Kraff O, Maderwald S, Wrede K, Ladd ME, Lauenstein TC, Forsting M, Quick HH, Nassenstein K, Umutlu L. 1.5 versus 3 versus 7 Tesla in abdominal MRI: A comparative study. *PLoS One.* 2017 Nov 10;12(11):e0187528. doi: 10.1371/journal.pone.0187528. PMID: 29125850; PMCID: PMC5695282.
 27. (Pristupljeno 22.06.2023.)
Dostupno na: <https://www.fda.gov/news-events/press-announcements/fda-clears-first-7t-magnetic-resonance-imaging-device>
 28. Hammernik K, Klatzer T, Kobler E, Recht MP, Sodickson DK, Pock T, Knoll F. Learning a variational network for reconstruction of accelerated MRI data. *Magn Reson Med.* 2018 Jun;79(6):3055-3071. doi: 10.1002/mrm.26977. Epub 2017 Nov 8. PMID: 29115689; PMCID: PMC5902683.
 29. Kulseng CPS, Nainamalai V, Grøvik E, Geitung JT, Årøen A, Gjesdal KI. Automatic segmentation of human knee anatomy by a convolutional neural network applying a 3D MRI protocol. *BMC Musculoskelet Disord.* 2023 Jan 18;24(1):41. doi: 10.1186/s12891-023-06153-y. PMID: 36650496; PMCID: PMC9847207.
 30. Allen K. D., Bongiorno D., Caves K., et al. STEpped exercise program for patients with knee OsteoArthritis (STEP-KOA): protocol for a randomized controlled trial. *BMC Musculoskeletal Disorders.* 2019;20(1):p. 254. doi: 10.1186/s12891-019-2627-8.
 31. Yeoh PSQ, Lai KW, Goh SL, Hasikin K, Hum YC, Tee YK, Dhanalakshmi S. Emergence of Deep Learning in Knee Osteoarthritis Diagnosis. *Comput Intell*

- Neurosci. 2021 Nov 10;2021:4931437. doi: 10.1155/2021/4931437. PMID: 34804143; PMCID: PMC8598325.
32. Pai V, Knipe H, Rock P, et al. Kellgren and Lawrence system for classification of osteoarthritis. Reference article, Radiopaedia.org (Accessed on 12 Jun 2023) <https://doi.org/10.53347/rID-27111>
33. Zheng Z, He R, Lin C, Huang C. Multimodal Magnetic Resonance Imaging to Diagnose Knee Osteoarthritis under Artificial Intelligence. *Comput Intell Neurosci*. 2022 Jun 23;2022:6488889. doi: 10.1155/2022/6488889. PMID: 35785062; PMCID: PMC9246643.
34. Ahn C, Bui TD, Lee YW, Shin J, Park H. Fully automated, level set-based segmentation for knee MRIs using an adaptive force function and template: data from the osteoarthritis initiative. *Biomed Eng Online*. 2016 Aug 24;15(1):99. doi: 10.1186/s12938-016-0225-7. PMID: 27558127; PMCID: PMC4997678.
35. Awan MJ, Rahim MSM, Salim N, Rehman A, Garcia-Zapirain B. Automated Knee MR Images Segmentation of Anterior Cruciate Ligament Tears. *Sensors (Basel)*. 2022 Feb 17;22(4):1552. doi: 10.3390/s22041552. PMID: 35214451; PMCID: PMC8876207.
36. Padoa V., Norman B., Mehany S. N., Bucknor M. D., Link T. M., Majumdar S. 3D convolutional neural networks for detection and severity staging of meniscus and PFJ cartilage morphological degenerative changes in osteoarthritis and anterior cruciate ligament subjects. *Journal of Magnetic Resonance Imaging* . 2019;49(2):400–410. doi: 10.1002/jmri.26246.
37. Cheng R., Alexandridi N. A., Smith R. M., et al. Fully automated patellofemoral MRI segmentation using holistically nested networks: implications for evaluating patellofemoral osteoarthritis, pain, injury, pathology, and adolescent development. *Magnetic Resonance in Medicine* . 2020;83(1):139–153. doi: 10.1002/mrm.27920.
38. Almajalid R, Zhang M, Shan J. Fully Automatic Knee Bone Detection and Segmentation on Three-Dimensional MRI. *Diagnostics (Basel)*. 2022 Jan 6;12(1):123. doi: 10.3390/diagnostics12010123. PMID: 35054290; PMCID: PMC8774512.
39. Liu F., Zhou Z., Jang H., Samsonov A., Zhao G., Kijowski R. Deep convolutional neural network and 3D deformable approach for tissue segmentation in

- musculoskeletal magnetic resonance imaging. *Magnetic Resonance in Medicine* . 2018;79(4):2379–2391. doi: 10.1002/mrm.26841.
40. Hu Y, Tang J, Zhao S, Li Y. Deep Learning-Based Multimodal 3 T MRI for the Diagnosis of Knee Osteoarthritis. *Comput Math Methods Med*. 2022 Apr 29;2022:7643487. doi: 10.1155/2022/7643487. PMID: 35529263; PMCID: PMC9076302.
41. Kundu S, Ashinsky BG, Bouhrara M, Dam EB, Demehri S, Shifat-E-Rabbi M, Spencer RG, Urish KL, Rohde GK. Enabling early detection of osteoarthritis from presymptomatic cartilage texture maps via transport-based learning. *Proc Natl Acad Sci U S A*. 2020 Oct 6;117(40):24709-24719. doi: 10.1073/pnas.1917405117. Epub 2020 Sep 21. PMID: 32958644; PMCID: PMC7547154.
42. Basu S, Kolouri S, Rohde GK. Detecting and visualizing cell phenotype differences from microscopy images using transport-based morphometry. *Proc Natl Acad Sci U S A*. 2014 Mar 4;111(9):3448-53. doi: 10.1073/pnas.1319779111. Epub 2014 Feb 18. PMID: 24550445; PMCID: PMC3948221.
43. Kundu S, Kolouri S, Erickson KI, Kramer AF, McAuley E, Rohde GK. Discovery and visualization of structural biomarkers from MRI using transport-based morphometry. *Neuroimage*. 2018 Feb 15;167:256-275. doi: 10.1016/j.neuroimage.2017.11.006. Epub 2017 Nov 5. PMID: 29117580; PMCID: PMC5912801.
44. Wang W, Slepčev D, Basu S, Ozolek JA, Rohde GK. A linear optimal transportation framework for quantifying and visualizing variations in sets of images. *Int J Comput Vis*. 2013 Jan 1;101(2):254-269. doi: 10.1007/s11263-012-0566-z. PMID: 23729991; PMCID: PMC3667970.
45. Kolouri S, Tosun AB, Ozolek JA, Rohde GK. A continuous linear optimal transport approach for pattern analysis in image datasets. *Pattern Recognit*. 2016 Mar 1;51:453-462. doi: 10.1016/j.patcog.2015.09.019. PMID: 26858466; PMCID: PMC4742369.
46. Kundu S, Ashinsky BG, Bouhrara M, Dam EB, Demehri S, Shifat-E-Rabbi M, Spencer RG, Urish KL, Rohde GK. Enabling early detection of osteoarthritis from presymptomatic cartilage texture maps via transport-based learning. *Proc Natl Acad Sci U S A*. 2020 Oct 6;117(40):24709-24719. doi: 10.1073/pnas.1917405117. Epub 2020 Sep 21. PMID: 32958644; PMCID: PMC7547154.

47. Cheng R, Alexandridi NA, Smith RM, Shen A, Gandler W, McCreedy E, McAuliffe MJ, Sheehan FT. Fully automated patellofemoral MRI segmentation using holistically nested networks: Implications for evaluating patellofemoral osteoarthritis, pain, injury, pathology, and adolescent development. *Magn Reson Med*. 2020 Jan;83(1):139-153. doi: 10.1002/mrm.27920. Epub 2019 Aug 11. PMID: 31402520; PMCID: PMC6778709.
48. Si L, Xuan K, Zhong J, Huo J, Xing Y, Geng J, Hu Y, Zhang H, Wang Q, Yao W. Knee Cartilage Thickness Differs Alongside Ages: A 3-T Magnetic Resonance Research Upon 2,481 Subjects via Deep Learning. *Front Med (Lausanne)*. 2021 Feb 9;7:600049. doi: 10.3389/fmed.2020.600049. PMID: 33634142; PMCID: PMC7900571.
49. Shah RF, Martinez AM, Padoia V, Majumdar S, Vail TP, Bini SA. Variation in the Thickness of Knee Cartilage. The Use of a Novel Machine Learning Algorithm for Cartilage Segmentation of Magnetic Resonance Images. *J Arthroplasty*. 2019 Oct;34(10):2210-2215. doi: 10.1016/j.arth.2019.07.022. Epub 2019 Jul 24. PMID: 31445869; PMCID: PMC7251923.
50. Bien N, Rajpurkar P, Ball RL, Irvin J, Park A, Jones E, Bereket M, Patel BN, Yeom KW, Shpanskaya K, Halabi S. Deep-learning-assisted diagnosis for knee magnetic resonance imaging: development and retrospective validation of MRNet. *PLoS medicine*. 2018 Nov 27;15(11):e1002699.
51. Li J, Qian K, Liu J, Huang Z, Zhang Y, Zhao G, Wang H, Li M, Liang X, Zhou F, Yu X, Li L, Wang X, Yang X, Jiang Q. Identification and diagnosis of meniscus tear by magnetic resonance imaging using a deep learning model. *J Orthop Translat*. 2022 Jun 26;34:91-101. doi: 10.1016/j.jot.2022.05.006. PMID: 35847603; PMCID: PMC9253363.
52. Sridhar S, Amutharaj J, Valsalan P, Arthi B, Ramkumar S, Mathupriya S, Rajendran T, Waji YA. A Torn ACL Mapping in Knee MRI Images Using Deep Convolution Neural Network with Inception-v3. *J Healthc Eng*. 2022 Feb 8;2022:7872500. doi: 10.1155/2022/7872500. PMID: 35178233; PMCID: PMC8846973.
53. Xue M, Liu Y, Cai X. Automated Detection Model Based on Deep Learning for Knee Joint Motion Injury due to Martial Arts. *Comput Math Methods Med*. 2022 May

- 17;2022:3647152. doi: 10.1155/2022/3647152. PMID: 35620201; PMCID: PMC9129942.
54. Shin H, Choi GS, Shon OJ, Kim GB, Chang MC. Development of convolutional neural network model for diagnosing meniscus tear using magnetic resonance image. *BMC Musculoskelet Disord*. 2022 May 30;23(1):510. doi: 10.1186/s12891-022-05468-6. PMID: 35637451; PMCID: PMC9150332.
55. Byra M, Wu M, Zhang X, Jang H, Ma YJ, Chang EY, Shah S, Du J. Knee menisci segmentation and relaxometry of 3D ultrashort echo time cones MR imaging using attention U-Net with transfer learning. *Magn Reson Med*. 2020 Mar;83(3):1109-1122. doi: 10.1002/mrm.27969. Epub 2019 Sep 19. PMID: 31535731; PMCID: PMC6879791.
56. Awan MJ, Rahim MSM, Salim N, Rehman A, Nobanee H, Shabir H. Improved Deep Convolutional Neural Network to Classify Osteoarthritis from Anterior Cruciate Ligament Tear Using Magnetic Resonance Imaging. *J Pers Med*. 2021 Nov 9;11(11):1163. doi: 10.3390/jpm11111163. PMID: 34834515; PMCID: PMC8617867.
57. Minamoto Y, Akagi R, Maki S, Shiko Y, Tozawa R, Kimura S, Yamaguchi S, Kawasaki Y, Ohtori S, Sasho T. Automated detection of anterior cruciate ligament tears using a deep convolutional neural network. *BMC Musculoskelet Disord*. 2022 Jun 15;23(1):577. doi: 10.1186/s12891-022-05524-1. PMID: 35705930; PMCID: PMC9199233.
58. Li M, Bai H, Zhang F, Zhou Y, Lin Q, Zhou Q, Feng Q, Zhang L. Automatic segmentation model of intercondylar fossa based on deep learning: a novel and effective assessment method for the notch volume. *BMC Musculoskelet Disord*. 2022 May 6;23(1):426. doi: 10.1186/s12891-022-05378-7. PMID: 35524293; PMCID: PMC9074347.
59. Xiongfeng T, Yingzhi L, Xianyue S, Meng H, Bo C, Deming G, Yanguo Q. Automated detection of knee cystic lesions on magnetic resonance imaging using deep learning. *Front Med (Lausanne)*. 2022 Aug 9;9:928642. doi: 10.3389/fmed.2022.928642. PMID: 36016997; PMCID: PMC9397605.
60. Zhou Z, Zhao G, Kijowski R, Liu F. Deep convolutional neural network for segmentation of knee joint anatomy. *Magn Reson Med*. 2018 Dec;80(6):2759-2770.

- doi: 10.1002/mrm.27229. Epub 2018 May 17. PMID: 29774599; PMCID: PMC6342268.
61. Raman S, Gold GE, Rosen MS, Sveinsson B. Automatic estimation of knee effusion from limited MRI data. *Sci Rep.* 2022 Feb 24;12(1):3155. doi: 10.1038/s41598-022-07092-9. PMID: 35210490; PMCID: PMC8873489.
 62. Manzoor Mughal A, Hassan N, Ahmed A. Bone age assessment methods: a critical review. *Pakistan Journal of Medical Sciences.* 2014 Jan;30(1):211-215. DOI: 10.12669/pjms.301.4295. PMID: 24639863; PMCID: PMC3955574.
 63. Satoh M. Bone age: assessment methods and clinical applications. *Clinical Pediatric Endocrinology : Case Reports and Clinical Investigations : Official Journal of the Japanese Society for Pediatric Endocrinology.* 2015 Oct;24(4):143-152. DOI: 10.1297/cpe.24.143. PMID: 26568655; PMCID: PMC4628949.
 64. Dallora A, Berglund J, Brogren M, Kvist O, Diaz Ruiz S, Dübbel A, Anderberg P. Age Assessment of Youth and Young Adults Using Magnetic Resonance Imaging of the Knee: A Deep Learning Approach. *JMIR Med Inform* 2019;7(4):e16291 URL: <https://medinform.jmir.org/2019/4/e16291> DOI: 10.2196/16291
 65. Gilsanz V, Ratib O. -. *Hand Bone Age: A Digital Atlas Of Skeletal Maturity.* Springer Science & Business Media; 2005
 66. Bhat AK, Kumar B, Acharya A. Radiographic imaging of the wrist. *Indian Journal of Plastic Surgery : Official Publication of the Association of Plastic Surgeons of India.* 2011 May;44(2):186-196. DOI: 10.4103/0970-0358.85339. PMID: 22022028; PMCID: PMC3193630.
 67. Demircioğlu A, Quinsten AS, Forsting M, Umutlu L, Nassenstein K. Pediatric age estimation from radiographs of the knee using deep learning. *Eur Radiol.* 2022 Jul;32(7):4813-4822. doi: 10.1007/s00330-022-08582-0. Epub 2022 Mar 1. PMID: 35233665; PMCID: PMC9213267.
 68. Halabi SS, Prevedello LM, Kalpathy-Cramer J, Mamonov AB, Bilbily A, Cicero M, Pan I, Pereira LA, Sousa RT, Abdala N, Kitamura FC, Thodberg HH, Chen L, Shih G, Andriole K, Kohli MD, Erickson BJ, Flanders AE. The RSNA Pediatric Bone Age Machine Learning Challenge. *Radiology.* 2019 Feb;290(2):498-503. doi: 10.1148/radiol.2018180736. Epub 2018 Nov 27. PMID: 30480490; PMCID: PMC6358027.

69. Dallora AL, Kvist O, Berglund JS, Ruiz SD, Boldt M, Flodmark CE, Anderberg P. Chronological Age Assessment in Young Individuals Using Bone Age Assessment Staging and Nonradiological Aspects: Machine Learning Multifactorial Approach. *JMIR Med Inform.* 2020 Sep 21;8(9):e18846. doi: 10.2196/18846. PMID: 32955457; PMCID: PMC7536601.
70. Oura P, Junno JA, Hunt D, Lehenkari P, Tuukkanen J, Maijanen H. Deep learning in sex estimation from knee radiographs - A proof-of-concept study utilizing the Terry Anatomical Collection. *Leg Med (Tokyo).* 2023 Mar;61:102211. doi: 10.1016/j.legalmed.2023.102211. Epub 2023 Jan 31. PMID: 36738551.
71. Hao HX, Wang YH, Zhou ZL, Liu TA, Chen J, He YH, Wan L, Xia WT. Research Progress of Age Estimation in the Living by Knee Joint MRI. *Fa Yi Xue Za Zhi.* 2023 Feb 25;39(1):66-71. English, Chinese. doi: 10.12116/j.issn.1004-5619.2022.220503. PMID: 37038858.
72. Mauer MA, Well EJ, Herrmann J, Groth M, Morlock MM, Maas R, Säring D. Automated age estimation of young individuals based on 3D knee MRI using deep learning. *Int J Legal Med.* 2021 Mar;135(2):649-663. doi: 10.1007/s00414-020-02465-z. Epub 2020 Dec 17. PMID: 33331995; PMCID: PMC7870623.

6. ŽIVOTOPIS

OPĆI PODATCI:

IME I PREZIME: Petra Kujundžić

DATUM I MJESTO ROĐENJA: 09.08.2000., Split

E-MAIL: petrakujundzic2@gmail.com

OBRAZOVANJE:

OSNOVNA ŠKOLA: Osnovna škola Ravne njive – Neslanovac Split (2007. – 2015.)

SREDNJA ŠKOLA: IV. gimnazija Marko Marulić Split, opća gimnazija (2015. – 2019.)

FAKULTET: Sveučilište u Splitu, Sveučilišni odjel zdravstvenih studija, Radiološka tehnologija (2020. – 2023.)

DODATNA ISKUSTVA STEČENA NA STUDIJU:

CORT (Conference of Radiologic Technologies), Sarajevo, 12.11.2022.

CPR tečaj