

# Radiofarmaci kod PET-a

---

**Derek, Ivana**

**Undergraduate thesis / Završni rad**

**2023**

*Degree Grantor / Ustanova koja je dodijelila akademski / stručni stupanj:* **University of Split / Sveučilište u Splitu**

*Permanent link / Trajna poveznica:* <https://um.nsk.hr/um:nbn:hr:176:534627>

*Rights / Prava:* [In copyright](#)/[Zaštićeno autorskim pravom.](#)

*Download date / Datum preuzimanja:* **2024-07-18**



Sveučilišni odjel zdravstvenih studija  
SVEUČILIŠTE U SPLITU

*Repository / Repozitorij:*

[Repository of the University Department for Health Studies, University of Split](#)



zir.nsk.hr



UNIVERSITY OF SPLIT



DIGITALNI AKADEMSKI ARHIVI I REPOZITORIJI

SVEUČILIŠTE U SPLITU  
Podružnica  
SVEUČILIŠNI ODJEL ZDRAVSTVENIH STUDIJA  
RADIOLOŠKA TEHNOLOGIJA

**Ivana Đerek**

**RADIOFARMACI KOD PET-A**

**Završni rad**

Split, 2023.

SVEUČILIŠTE U SPLITU

Podružnica

SVEUČILIŠNI ODJEL ZDRAVSTVENIH STUDIJA

PRIJEDIPLOMSKI SVEUČILIŠNI STUDIJ

RADIOLOŠKA TEHNOLOGIJA

**Ivana Đerek**

**RADIOFARMACI KOD PET-A**

**RADIOTRACERS IN PET**

**Završni rad/Bachelor's Thesis**

Mentor:

**Doc. dr. sc. Ljiljana Marčić**

Split, 2023.

## TEMELJNA DOKUMENTACIJSKA KARTICA

ZAVRŠNI RAD

Sveučilište u Splitu  
Sveučilišni odjel zdravstvenih studija  
Radiološka tehnologija

**Znanstveno područje:** Biomedicina i zdravstvo  
**Znanstveno polje:** Kliničke medicinske znanosti

**Mentor:** Doc.dr.sc. Ljiljana Marčić

### RADIOFARMACI KOD PET-A

Ivana Đerek

**Sažetak:** U nuklearno-medicinskoj dijagnostici, kod PET/CT-a, za dobivanje podataka o metaboličkim promjenama unutar organa, koriste se radiofarmaci, radioaktivno obilježeni spojevi sastavljeni od radioaktivnog izotopa i molekule nosača čime je omogućena vizualizacija morfoloških i funkcionalnih promjena organa i tkiva. PET/CT je suvremeni dijagnostički uređaj koji se sastoji od cirkularnog niza PET detektora i klasičnog CT uređaja, čime je postignuta detekcija anihilacijom nastalih parova fotona i njihova anatomsko lokalizacija. Budući da su radioaktivni izotopi, kao dijelovi PET radiofarmaka, pozitronski emiteri, njihova proizvodnja traži upotrebu ciklotrona što može biti ograničavajući faktor u njihovoj dostupnosti. Postupnim napretkom kroz povijest, različite metode morfološkog prikaza postale su nedostatne za dijagnostiku pojedinih bolesti te su zato otkriveni i razvijani različiti radiofarmaci koji se danas koriste u mnogim granama medicine, prvenstveno u onkologiji, neurologiji i kardiologiji. Najčešće upotrebljavan radiofarmak kod većine indikacija je  $^{18}\text{F}$ -FDG, no razvijen je široki spektar i drugih radiofarmaka koji pokazuju veći stupanj specifičnosti za pojedine metaboličke procese. Time je u onkologiji omogućena precizna detekcija i evaluacija malignih tvorbi i metastaza, određivanje stupnja bolesti, procjena odgovora na terapiju i ostalo. Osim toga, indiciranjem PET/CT-a kod neuroloških bolesnika, uz upotrebu radiofarmaka moguće je otkriti i analizirati mnoge neurološke promjene uzrokovane Alzheimerovom ili Parkinsonovom bolešću i epilepsijom. Također, PET radiofarmaci imaju klinički značaj i u kardiologiji, kod procjene vijabilnosti i perfuzije srčanog mišića, ali i u detekciji različitih upalnih stanja.

**Ključne riječi:**  $^{18}\text{F}$ -fluorodeoksiglukoza, PET/CT, radiofarmaci

**Rad sadrži:** 37 stranica, 16 slika, 2 tablice, 0 priloga, 53 literaturne reference

**Jezik izvornika:** hrvatski

## BASIC DOCUMENTATION CARD

## BACHELOR THESIS

**University of Split**  
**University Department for Health Studies**  
**Radiology Technology**

**Scientific area:** Biomedicine and health care

**Scientific field:** Clinical medical sciences

**Supervisor:** Doc.dr.sc. Ljiljana Marčić

### RADIOTRACERS IN PET

Ivana Đerek

**Summary:** In nuclear medicine diagnostic procedures, specifically in PET/CT, in order to obtain information on metabolic changes within organs, radioactively labelled compounds composed of radioactive isotopes and carrier molecules called radiotracers are used, which enables the visualization of morphological and functional changes in organs and tissues. PET/CT is a modern diagnostic modality consisting of circular array of PET detectors and a classic CT scanner, which enables detection of annihilation produced photon pairs and their anatomical localization. Since radioactive isotopes, as parts of PET radiotracers, are positron emitters, their production requires the use of cyclotron, which can be limiting factor in their availability. With gradual progress throughout history, different methods of morphological imaging became insufficient for the diagnosis of certain diseases and that is why various radiotracers were discovered and developed, which are today used in many medical fields, primarily in oncology, neurology and cardiology. The most commonly used radiotracer for most indications is  $^{18}\text{F}$ -FDG, but a wide spectrum of other radiotracers, that show higher specificity for certain metabolic processes has been developed. In oncology, this enables precise detection and evaluation of malignant formations and metastases, staging, assessment of response to therapy etc. In addition, by indicating PET/CT in neurological patients, with the use of radiotracers, it is possible to detect and analyse many neurological changes caused by Alzheimer's or Parkinson's disease and epilepsy. Also, PET radiotracers have clinical significance in cardiology, when assessing the viability and perfusion of the cardiac muscle, but also in the detection of various inflammatory conditions.

**Keywords:**  $^{18}\text{F}$ -fluorodeoxyglucose, PET/CT, radiotracers

**Thesis contains:** 37 pages, 16 figures, 2 tables, 0 supplements, 53 references

**Original in:** Croatian

## SADRŽAJ

1. UVOD .....	1
2. CILJ RADA .....	2
3. RASPRAVA .....	3
3.1. OSNOVE PET-A.....	3
3.1.1. Princip rada.....	5
3.1.2. Korekcija atenuacije i fuzija slike .....	7
3.1.3. Protokol snimanja.....	9
3.2. RADIOFARMACI .....	9
3.2.1. Povijest .....	11
3.2.2. Proizvodnja .....	12
3.2.3. Radiofarmaci u onkologiji .....	13
3.2.3.1. <sup>18</sup> F-fluorodeoksiglukoza ( <sup>18</sup> F-FDG) .....	14
3.2.3.2. <sup>18</sup> F-kolin (FCH) .....	18
3.2.3.3. <sup>18</sup> F-natrijev fluorid ( <sup>18</sup> F-NaF).....	20
3.2.3.4. <sup>18</sup> F-fluortimidin (FLT) .....	21
3.2.3.5. Ostali .....	21
3.2.4. Radiofarmaci u neurologiji.....	23
3.2.4.1. <sup>18</sup> F-fluorodeoksiglukoza ( <sup>18</sup> F-FDG).....	23
3.2.4.2. <sup>18</sup> F-DOPA.....	24
3.2.4.3. <sup>11</sup> C-Pittsburgh Compound-B ( <sup>11</sup> C-PIB).....	25
3.2.4.4. Ostali .....	26
3.2.5. Radiofarmaci u kardiologiji.....	26
3.2.5.1. <sup>18</sup> F-fluorodeoksiglukoza ( <sup>18</sup> F-FDG) .....	27
3.2.5.2. <sup>13</sup> N-amonijak .....	28
3.2.6. Radiofarmaci kod upala.....	29
3.2.6.1. <sup>18</sup> F-fluorodeoksiglukoza ( <sup>18</sup> F-FDG) .....	29
4. ZAKLJUČAK.....	31
5. LITERATURA .....	32
6. ŽIVOTOPIS.....	37

## 1. UVOD

Pozitronska emisijska tomografija, PET (engl. *Positron Emission Tomography*) suvremena je i neinvazivna nuklearno-medicinska metoda koja, u kombinaciji s kompjutoriziranom tomografijom, CT-om (eng. *Computed Tomography*) omogućava prikaz metaboličke aktivnosti organa i tkiva, odnosno istovremeni prikaz funkcije i izgleda organa (1). Ova se metoda koristi kod različitih bolesti, prvenstveno u onkologiji, a uz pomoć intravenski apliciranog radiofarmaka može prikazati funkcionalne promjene pojedinih područja, prije nego li uopće dođe do manifestacije morfoloških promjena koje su vidljive uz pomoć konvencionalnih radioloških metoda (2). Osim u onkologiji, PET se danas koristi i u neurologiji, kardiologiji te kod mnogih upalnih bolesti, a u te svrhe razvijeni su različiti PET radiofarmaci od kojih se samo nekoliko njih, ovisno o indikaciji, koristi u kliničkoj praksi (3). Radiofarmaci su spojevi sastavljeni od radioaktivnog izotopa (odabir ovisi o modalitetu snimanja) i od aktivne tvari karakteristične za metabolički proces koji se ispituje. Različitim kombinacijama radiofarmaka omogućena je detekcija i analiziranje različitih procesa u organizmu (4). Specifičnost radiofarmaka kod PET-a je činjenica da su sastavljeni od radioaktivnih izotopa koji su pozitronski emiteri i kao takvi ne postoje u prirodi, već se proizvode u ciklotronima (3). Radioaktivni izotopi korišteni u medicinske svrhe većinom su izotopi elemenata koji su sastavni dio gotovo svih biološki važnih molekula te je upravo to i razlog njihove široke upotrebe u oslikavanju različitih bolesti i stanja (5). U razvoju radiofarmaka kod PET-a, zbog praktičnih razloga glavni je interes uglavnom usmjeren na upotrebu radiofarmaka obilježenih s  $^{18}\text{F}$ , zato što ima povoljnije karakteristike od drugih pozitronskih emitera. Budući da radiofarmaci kod PET-a imaju ključnu ulogu u dijagnostici i dobivanju prikaza metaboličkih procesa u tijelu, važno je poznavati njihova svojstva poput kemijske strukture, vremena poluraspada ( $T_{1/2}$ ), distribucije i slično, te tako osigurati sigurnu i učinkovitu primjenu u kliničkoj praksi (6).

## **2. CILJ RADA**

Cilj je ovog rada objasniti i pobliže opisati neke od radiofarmaka koji se koriste kod PET/CT snimanja, s naglaskom na njihova svojstva, distribuciju i područje primjene.

Također, u radu će biti opisani i glavni principi PET/CT uređaja, sastavni dijelovi, proces nastanka slike i važnost u kliničkoj praksi.



### 3. RASPRAVA

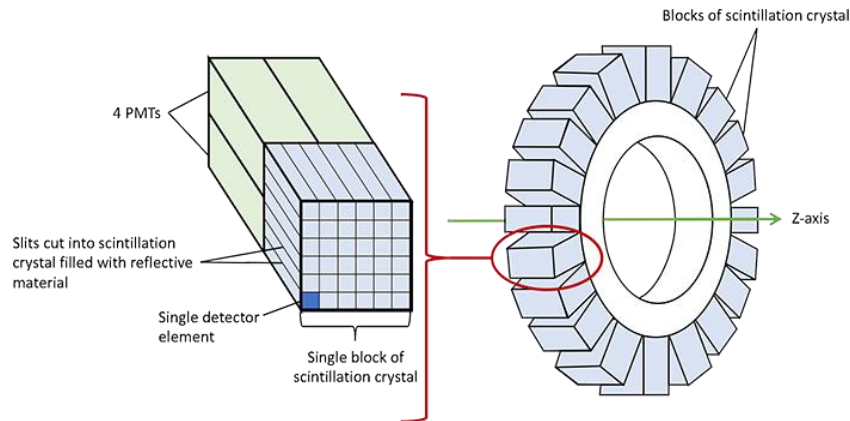
#### 3.1. OSNOVE PET-A

Za razliku od klasičnog principa nuklearno-medicinske dijagnostike, u svrhu promatranja metaboličkih procesa u organizmu, PET koristi pozitronske emitere koji, obilježavanjem određenog radiofarmaka, omogućavaju prikaz distribucije tog radiofarmaka u tijelu pacijenta uz pomoć cirkularnog niza detektora (4). Ti se detektori razlikuju od onih u konvencionalnim gama kamerama; naime, zbog puno veće energije fotona i izostanka kolimatora kod PET-a, niska gustoća kristala natrij-jodida s dodatkom talij-jodida čini ga neadekvatnim za uporabu kod PET-a. Zbog toga, zahtjevi za detektore su veći te trebaju ispuniti određene kriterije; potrebni su kristali od gustih materijala s visokim atomskim brojem koji daju veće valne duljine svjetla, imaju kraće vrijeme trajanja pojedinačne scintilacije, bolju energetska razlučivost, a iz praktičnih razloga poželjno je da nisu higroskopni (7).

Upravo zato, koriste se kristali drugih materijala, a jedan od prvih u uporabi bio je bizmutov germanat, BGO (engl. *Bismuth Germanium Oxide*) koji je zbog veće gustoće i atomskog broja omogućio bolju i učinkovitiju detekciju upadnih fotona (8).

Uvođenjem novijih kristala, kao što su gadolinij ortosilikat, GSO (engl. *Gadolinium oxyorthosilicate*) i lutecij ortosilikat, LSO (engl. *Lutetium oxyorthosilicate*) dodatno je povećana efikasnost detekcije fotona zbog kraćeg vremena raspada, a samim time i smanjenog ukupnog mrtvog vremena (8). Glavni problem kod izrade kristala GSO je činjenica da su lako lomljivi pa su potrebne posebne tehnike kako bi se izbjeglo pucanje pojedinih dijelova te je tako kristal LSO-a, zbog svojih svojstava koji zadovoljavaju potrebne zahtjeve, najpogodniji za upotrebu u praksi (9).

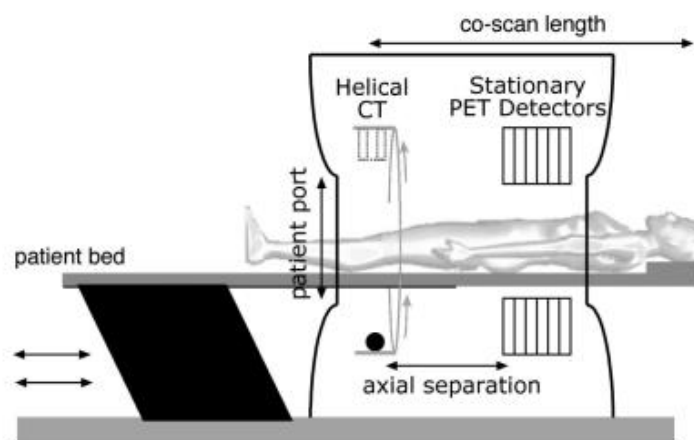
Detektori u PET kamerama postavljeni su u obliku prstenova u jednom ili više redova kako bi se povećala efikasnost očitavanja, a tome dodatno pridonosi i izostanak upotrebe kolimatora. Danas, korištenjem „blok kristala” otvorena je mogućnost korištenja vrlo sitnih pojedinačnih kristala koji pridonose većoj prostornoj rezoluciji (Slika 1.) (4).



Slika 1. Struktura blok kristala i smještaj unutar detektorskog prstena

Izvor: <https://www.radiologycafe.com/frcr-physics-notes/molecular-imaging/pet-imaging/>

Budući da samostalne PET kamere nemaju mogućnost precizne anatomske lokalizacije, praktično se više i ne proizvode, a umjesto toga, sve se više koriste PET/CT sustavi koji su sastavljeni od dva modaliteta, PET-a i višeslojnog CT uređaja (Slika 2.) (4).



Slika 2. PET/CT uređaj

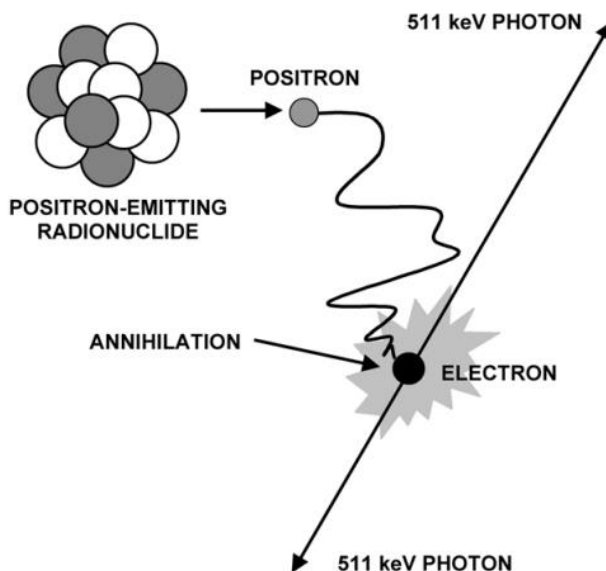
Izvor: <https://www.semanticscholar.org/paper/The-Physics-of-PET-CT-scanners-Schmitz-Alessio/0dfac4fe22a290c5a036b5cf67d732d227ed701f/figure/12>

### 3.1.1. Princip rada

Radioaktivni izotopi ili radionuklidi atomi su čija je jezgra nestabilna te spontanom raspadom i emitiranjem zračenja dolaze u stabilno, energetski povoljnije stanje (10).

Beta plus ili pozitronski raspad karakterističan je za jezgre koje su nestabilne zbog manjka neutrona (3).  $\beta^+$  raspadom radionuklida, jedan proton u jezgri transformira se u neutron koji se zadržava u jezgri, a iz jezgre se emitira pozitron,  $\beta^+$  čestica s jednakom masom i nabojem kao i elektron, no pozitivnog predznaka (10).

Budući da emitirani pozitroni ne mogu postojati u prirodi u tom obliku, prolaskom kroz tkivo usporavaju i postupno gube kinetičku energiju sudarajući se s okolnim elektronima. Zbog njihovog vrlo kratkog dometa u tkivu, dolazi do potpunog zaustavljanja pozitrona u blizini elektrona, a zatim i do njihovog spajanja što rezultira procesom anihilacije odnosno nestajanjem pozitrona i elektrona uz emitiranje energije ekvivalentne njihovoj masi. U ovom slučaju, ta se energija emitira u obliku dva visokoenergetska fotona (energije 511 keV) koji od mjesta anihilacije odlaze u suprotnim smjerovima, pod kutom od  $180^\circ$  (Slika 3.) (3).



Slika 3. Proces anihilacije

Izvor: <http://eknygos.lsmuni.lt/springer/360/1-117.pdf>

Koincidentnom detekcijom odnosno istovremenim (unutar 6-12 nanosekundi) detektiranjem para fotona u dva nasuprotna detektora na jednoj liniji odgovora, dolazi do nastanka PET slike tj. do prikaza distribucije i nakupljanja radiofarmaka u organizmu (3).

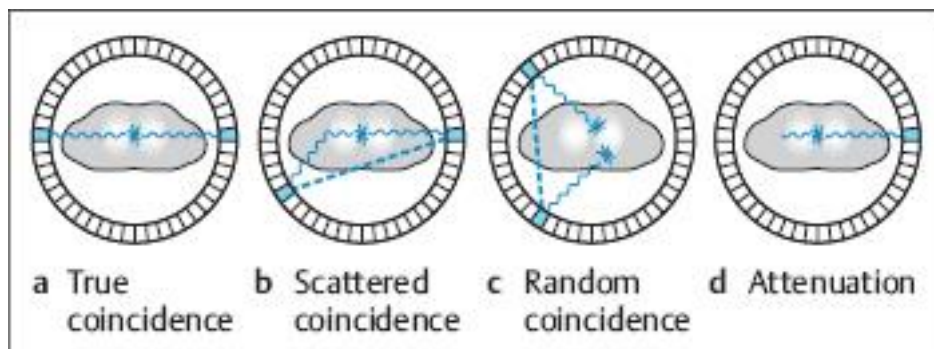
S ciljem povećanja učinkovitosti, koristi se cirkularni niz scintilacijskih detektora postavljen oko regije od interesa kako bi se omogućio povećan broj ko incidencija između detektora iz različitih prstenova. Na temelju dvaju detektora koji su registrirali fotone, formira se linija odgovora, LOR (engl. *Line Of Response*) na kojoj se dogodio proces anihilacije (4).

U idealnom slučaju, detektori bi trebali registrirati isključivo događaje koji su rezultat procesa anihilacije dvaju fotona na liniji odgovora, što se naziva pravom ko incidencijom (11). Budući da je broj raspada u jedinici vremena izuzetno velik, stvara se veliki broj parova fotona od kojih neće svi biti registrirani (4).

Na slici 4. prikazani su mogući događaji; interakcijom fotona i tkiva može doći do raspršenja fotona i posljedično tome skretanja u tijelu pacijenta uz gubitak energije. Ukoliko fotoni imaju dovoljnu količinu energije za ulazak u energetski prozor detektora, oni se neće nalaziti u liniji odgovora i kao rezultat toga bit će detektirani kao da dolaze iz različitih dijelova tijela. Ova pojava uzrok je značajne degradacije slike, a naziva se frakcija rasapa (engl. *Scatter coincidence*) (3).

Također, u slučaju kada dva fotona, po jedan iz dva različita anihilacijska para, dođu na dva nasuprotno postavljena detektora unutar određenog vremenskog prozora, a preostali foton iz svakog para se apsorbira ili rasprši u tijelu pacijenta, dolazi do slučajne ko incidencije (eng. *Random coincidence*) koja ne daje korisne informacije već lažni signal (11).

Detekcijom samo jednog fotona ne dolazi do stvaranja signala što rezultira smanjenjem efikasnosti sustava te povećanjem mrtvog vremena (4).



Slika 4. Mogući događaji s parom fotona

Izvor: <https://radiologykey.com/basic-principles-2/>

Kako bi se smanjila mogućnost rasapa i slučajne koincidencije, potrebni su detektorski sustavi s bržom detekcijom upadnih fotona, što posljedično dovodi do užih vremenskih i energetske prozora (3).

Nakon što detektor zabilježi upadni foton, na kristalu se energija fotona pretvara u svjetlosni foton. Nastali se svjetlosni foton prolaskom kroz fotomultiplikatorsku cijev pretvara u fotoelektron, koji se pomoću dinoda umnaža kako bi se generirao električni impuls (4).

Osim toga, PET sustav pruža mogućnost rada u 2D načinu, u kojem se koriste kolimatori kako bi se omogućila detekcija samo onih parova upadnih fotona koji dolaze okomito na kristal. Također, sustav može raditi i u 3D načinu uz izostanak uporabe kolimatora, gdje se jedan kristal nalazi u koincidentnom odnosu sa svim ravninama (3).

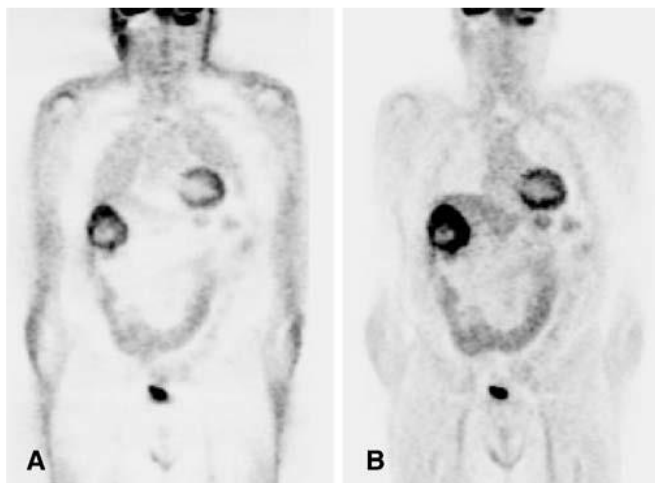
Budući da se registriraju samo događaji na jednoj liniji odgovora, PET ne koristi klasičnu kolimaciju, već elektronsku (odabir događaja na jednoj liniji odgovora) što je i razlog visoke osjetljivosti i učinkovitosti (4).

### 3.1.2. Korekcija atenuacije i fuzija slike

Nakupljanje radiofarmaka ovisi o funkciji ispitivanog organa ili tkiva, a jedan od preduvjeta za dobivanje kvalitetne slike je da se jednaka koncentracija radiofarmaka na dva različita mjesta prikazuje istim intenzitetom (4).

Problem koji se tu javlja je činjenica da se fotoni iz dubljih slojeva i oni koji prolaze kroz tkiva veće gustoće (npr. kosti) više atenuiraju od površno smještenih fotona i onih koji prolaze kroz strukture manje gustoće (npr. pluća) što rezultira time da se jednaka aktivnost prikazuje različitim intenzitetom (4).

Kako bi se izbjegao nehomogeni prikaz zbog razlika u atenuaciji fotona, koriste se korektivne atenuacijske mape uz pomoć vanjskih izotopa ili rendgenskog zračenja iz CT uređaja (Slika 5.) (3).



Slika 5. (A) Snimka bez korekcije atenuacije  
(B) Snimka s korekcijom atenuacije

Izvor: <https://pubmed.ncbi.nlm.nih.gov/12961037/>

Naime, korekciju atenuacije kod PET-a moguće je stvoriti korištenjem ugrađenog radioaktivnog izvora slične energije kao i izotop koji se koristi, najčešće izotopa germanija,  $^{68}\text{Ge}$ , koji kruženjem oko pacijenta stvara „transmisijski sken” (12).

Budući da je korištenje izotopa u svrhu korekcije atenuacije značilo produljeno vrijeme pretrage, stvaranjem atenuacijske mape uz pomoć CT-a skraćeno je vrijeme, a osim korekcije atenuacije, fuzijom PET i CT slika prikaže se detaljna anatomsko struktura područja od interesa (12). Usporedbe radi, vrijeme potrebno za stvaranje transmisijskog skena uz pomoć  $^{68}\text{Ge}$  iznosi 18-35 minuta, a za stvaranje atenuacijske mape kod CT-a, ovisno o uređaju, traje oko 35 sekundi, uz veću prostornu rezoluciju i manji šum (13).

Kao što je navedeno, premda PET daje dijagnostički vrlo vrijedne informacije kada su u pitanju procesi na staničnoj i molekularnoj razini, nemogućnost anatomskog prikaza ipak zahtjeva upotrebu u kombinaciji s drugim dijagnostičkim modalitetima, ponajprije s CT-om koji samostalno nema mogućnost prikaza metaboličke aktivnosti (14). Kombinacijom PET i CT uređaja generiraju se fuzirane slike kojima je omogućen morfološki prikaz i precizno lociranje mjesta povećane akumulacije radiofarmaka.

Rezultat ovakvog, hibridnog oslikavanja su značajno bolje dijagnostičke informacije s preciznijom detekcijom i lokalizacijom patoloških promjena, lakšim razlikovanjem fiziološkog od patološkog nakupljanja i slično (3).

### **3.1.3. Protokol snimanja**

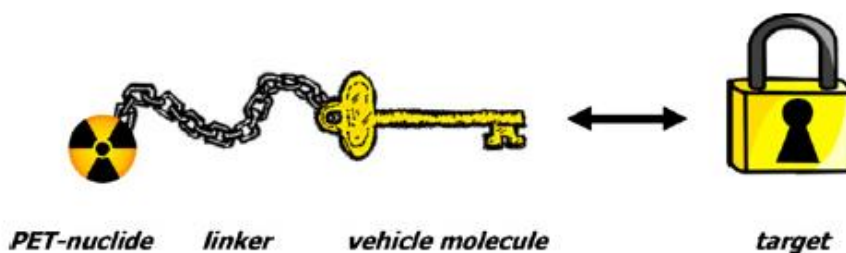
Protokol za PET snimanje razlikuje se s obzirom na indikacije, pa se tako u obzir uzimaju i faktori poput regije od interesa (npr. mozak, srce) i apliciranog radiofarmaka. Dolaskom na pretragu, obavlja se prijem pacijenta, uzimanje anamnestičkih podataka i nalaza s prethodnih dijagnostičkih postupaka te se uspostavlja intravenski put zbog apliciranja radiofarmaka (4).

Nakon apliciranja radiofarmaka i određenog vremena akumulacije, pacijent se postavlja na stol te se snima topogram kako bi se točno definirao raspon skeniranja (15). Taj raspon određuje nadležni liječnik na temelju regije od interesa odnosno indikacije za ispitivanje, a većinom postoje standardizirani protokoli kao npr. kod onkoloških bolesti, koji uključuje skeniranje od glave do sredine natkoljenica, a ovisno o lokalizaciji, ponekad i do stopala (4, 15).

Nakon odabranog raspona snimanja, pacijentu se prvo radi niskoenergetski (engl. *low dose*) CT, a u slučaju potrebe dodatno se može napraviti i dijagnostički CT s intravenskom primjenom kontrasta. Kako bi snimke bile što bolje, ako je moguće, pacijentu se daju upute za zadržavanje daha u određenim periodima snimanja. Po završetku CT skeniranja, stol s pacijentom se pomiče prema PET-u gdje se prikupljaju podatci o metaboličkoj aktivnosti područja od interesa. Nakon završetka snimanja, dobivene se snimke rekonstruiraju i analiziraju (16).

## **3.2. RADIOFARMACI**

Radiofarmaci su radioaktivno obilježeni kemijski spojevi koji se sastoje od radioaktivnog izotopa ili radionuklida (pozitronskog emitera) odgovornog za dobivanje vizualnog prikaza nakupljanja i od molekule nosača (ligand) koja ima visoki stupanj specifičnosti za proces koji se ispituje (Slika 6.) (17).



Slika 6. Struktura radiofarmaka

Izvor: <https://www.researchgate.net/profile/Wolfgang-Wadsak/publication/41561755/figure/fig2/AS:588476877656068@1517315229881/Schematic-design-of-a-PET-radiopharmaceutical-and-its-interaction-with-the-target-site.png>

Budući da radioaktivni izotop pojedinog kemijskog elementa djeluje jednako kao i njegov stabilni izotop, odnosno unošenjem u organizam prati jednake fiziološke putove, radiofarmaci su pogodni za *in vivo* aplikaciju i vizualizaciju metaboličkih procesa u organizmu (5).

Najčešći radioaktivni izotopi, fluor-18,  $^{18}\text{F}$  ( $T_{1/2} = 109.8$  min), ugljik-11,  $^{11}\text{C}$  ( $T_{1/2} = 20.4$  min), dušik-13,  $^{13}\text{N}$  ( $T_{1/2} = 9.98$  min) i kisik-15,  $^{15}\text{O}$  ( $T_{1/2} = 2.03$  min), pozitronski su emiteri koji ne postoje u prirodi, već se proizvode u ciklotronima zbog čega su zato jako kratkog vijeka i ograničene dostupnosti (Tablica 1.) (17). Unatoč tome, to su radionuklidi elemenata prisutnih u gotovo svim organskim molekulama te je upravo zato njihova upotreba danas iznimno proširena (5).

Budući da su vremena poluraspada kod većine navedenih radionuklida iznimno kratka, njihova se proizvodnja mora odvijati u unutar ili u blizini PET centra kako bi uopće bili upotrebljivi u kliničkoj primjeni. Iznimka je  $^{18}\text{F}$  koji se zbog povoljnih svojstava pokazao najidealnijim; naime, vrijeme poluraspada od skoro 110 minuta omogućuje fleksibilnost u vremenu transporta do PET centra, a osim toga, ima dovoljno dug vijek za obavljanje pretrage bez nepotrebnog ozračivanja okoline (18).

Stoga, pri odabiru radionuklida važno je uzeti u obzir faktore poput dostupnosti kako bi se osigurao nesmetan kontinuitet rada, a osim toga važne su i fizikalne karakteristike, ponajprije vrijeme poluraspada koje mora biti dovoljno dugo za kliničku primjenu (17).



Tablica 1. Najčešći radionuklidi i vremena poluraspada (3).

<b>Radionuklid</b>	<b>Vrijeme poluraspada (<math>T_{1/2}</math>)</b>
F-18	109.8 min
C-11	20.4 min
N-13	9.98 min
O-15	2.03 min
Ga-68	68 min
Rb-82	1.3 min

### 3.2.1. Povijest

Razvoj PET uređaja, a samim time i potrebnih radiofarmaka, od same ideje pa sve do danas, prošao je kroz više faza tijekom više desetljeća zbog potrebe za usavršavanjem nekoliko komponenti koje su bile ključne kako bi se dobio današnji modalitet snimanja (19).

Prvi PET uređaj koji je koristio tehniku pravocrtnog skeniranja, 1953. godine osmislili su Brownell i suradnici u Općoj bolnici Massachusetts (19). Sustav je napravljen za lokalizaciju tumora mozga uz pomoć pozitronskih emitera, bakra-64 i arsena-75 (20). Postupnim napretkom, 1974. godine, Phelps i Hoffman konstruirali su prvi PET uređaj za kliničku primjenu na ljudima, koji se sastojao od 48 NaI(Tl) detektora postavljenih u obliku šesterokuta, s kombinacijom linearnog kretanja detektora i rotacijom kućišta za 60 stupnjeva. Sustav je imao vlastite kompjutore za kontrolu pokreta detektora, kućišta i stola za pacijenta, a uz to i za rekonstrukciju i prikaz slike (21).

S idejom korištenja radionuklida u medicinske svrhe, 1955. godine izrađen je prvi medicinski ciklotron postavljen u bolnici Hammersmith u Londonu (20).

Jedni od najčešće korištenih radionuklida kod PET-a,  $^{11}\text{C}$  i  $^{18}\text{F}$  otkriveni su prije više od 60 godina, a  $^{11}\text{C}$  je postao prvi radionuklid korišten u istraživanjima (19). 1977. godine, nakon desetljeća razvoja, Sokoloff i suradnici opisali su metodu mjerenja cerebralnog nakupljanja glukoze uz pomoć  $^{14}\text{C}$ -deoksiglukoze (20). Osim toga, krajem 70-ih godina, dr. Wolf i suradnici uspješno su sintetizirali i primijenili  $^{18}\text{F}$ -fluorodeoksiglukoze što je značilo dodatan napredak u metaboličkom oslikavanju i početak široke kliničke primjene (19).

### 3.2.2. Proizvodnja

Proizvodnja većine radionuklida ( $^{18}\text{F}$ ,  $^{11}\text{C}$ ,  $^{13}\text{N}$  i  $^{15}\text{O}$ ) korištenih kod PET-a vrši se uz pomoć ciklotrona, akceleratora koji služi za ubrzavanje nabijenih čestica do visokih energija (22).

Postoje različite vrste ciklotrona, ovisno o veličini odnosno maksimalnoj energiji (MeV). Najmanja vrsta ciklotrona (do 3,7 MeV) koja ubrzava samo deuterone, koristi se većinom u bolnicama za proizvodnju  $^{15}\text{O}$ . Veći ciklotroni, do 12 odnosno 20 MeV imaju najširu primjenu, a prednost je što mogu ubrzavati i protone i deuterone (23).

Prije svega, potrebno je razumjeti fenomene zbog kojih dolazi do samog ubrzanja čestica. Čestica koja ima naboj u blizini električnog polja osjetit će silu koja će uzrokovati njeno ubrzanje u smjeru polja, no ako je to ubrzanje u smjeru prema kojem već putuje, čestica će dobiti energiju. Kada dolazi u blizinu magnetskog polja, čestica detektira silu koja je okomita na njen smjer gibanja te posljedično dolazi do promjene smjera, ali ne i brzine čestice. To zapravo znači da će se pod utjecajem te sile čestica gibati po kružnoj putanji (22).

Ciklotron se sastoji od dvije strukture polukružnog oblika, duanate (engl. *Dee*) izrađene od vodljivih materijala postavljenih između dva magneta sa suprotnim polovima okrenutim jedan prema drugome, tako da se stvara magnetsko polje u koje čestice ulaze gibajući se kružnom putanjom. Kada se na obje duanate dovede napon jednake frekvencije, čestice ulaze u prostor između njih, a izmjenično električno polje između tih dviju duanata uzrokuje njihovo ubrzanje i povećanje energije, što posljedično dovodi do povećanja polumjera njihovog kružnog gibanja. To se događa tako da proton uđe u jednu duanatu, savija mu se putanja zbog djelovanja magnetskog polja, a zbog promjene smjera napona poveća mu se brzina nakon čega proton uđe u drugu duanatu i opet dolazi do savijanja putanje do većeg promjera zbog utjecaja magnetskog polja. Ovaj se proces ponavlja sve dok se čestica ne ubrza dovoljno da izađe iz ciklotrona. Kada čestice izađu iz ciklotrona, bombardiranjem mete protonskim snopom, nastaje radioaktivni izotop (22).

$^{18}\text{F}$  nastaje tako da se ioni vodika ubrzavaju do energije od 18 MeV, nakon čega prolaze kroz ugljikovu foliju, oduzima im se elektronski omotač te se u obliku protona usmjeravaju na metu u obliku „obogaćene vode“ ( $\text{H}_2^{18}\text{O}$ ). Proton dolazi u interakciju s  $^{18}\text{O}$  te proizvodi neutron i  $^{18}\text{F}$  (23).

Od ostalih radionuklida,  $^{15}\text{O}$  nastaje bombardiranjem dušika deuteronima nakon čega deutron dolazi u interakciju s  $^{14}\text{N}$  i proizvodi  $^{15}\text{O}$ .

Do nastanka  $^{11}\text{C}$  dolazi bombardiranjem dušika protonima, nakon čega protoni stupaju u interakciju s  $^{14}\text{N}$  te nastaje neutron i  $^{11}\text{C}$ .

$^{13}\text{N}$  proizvodi se bombardiranjem destilirane vode, naime, proton dolazi u interakciju s  $^{16}\text{O}$  i proizvodi alfa česticu i  $^{13}\text{N}$  (22).

### 3.2.3. Radiofarmaci u onkologiji

PET/CT predstavlja jedno od najbrže rastućih područja medicinskog oslikavanja današnjice, s najčešćom primjenom kod onkoloških bolesti odnosno karcinoma. Premda se koriste i druge radiološke metode u onkološke svrhe, kao što je CT, anatomski i morfološki prikaz često je nedostatan te je potreban viši stupanj osjetljivosti za ranu dijagnozu i detekciju neoplazmi (24). Danas se PET/CT u onkologiji koristi za široki spektar indikacija:

1. Procjena uznapredovalosti i proširenosti bolesti
2. Određivanje stupnja bolesti - *staging*
3. Lokalizacija primarnog tumora kod bolesnika s metastazama i nepoznatim primarnim tumorom
4. Otkrivanje recidiva i udaljenih metastaza
5. Procjena odgovora na provedenu terapiju
6. Precizno planiranje radioterapije (3).

U te svrhe, koriste se različiti radiofarmaci, no ipak se većina pretraga obavlja koristeći zlatni standard,  $^{18}\text{F}$ -FDG (25). Budući da je glavni nedostatak kod  $^{18}\text{F}$ -FDG-a činjenica da nije specifični onkološki radiofarmak, jer se neke maligne bolesti ne mogu adekvatno procijeniti samo uz  $^{18}\text{F}$ -FDG (npr. karcinom prostate, hepatocelularni karcinom), dugo godina su razvijani novi, specifični radiofarmaci koji imaju mogućnost pružanja detaljnih informacija (Tablica 2.) (26). Mnogi takvi radiofarmaci ispitani su u pretkliničkim i kliničkim istraživanjima, a iako su neki od njih označeni s  $^{11}\text{C}$ , kratko vrijeme poluraspada ograničilo je njegovu upotrebu na klinike u blizini ili s vlastitim ciklotronom te se zato često pribjegava korištenju  $^{18}\text{F}$  ili ukoliko je moguće,  $^{68}\text{Ga}$  (25).

Tablica 2. Ostali radiofarmaci u onkologiji (25).

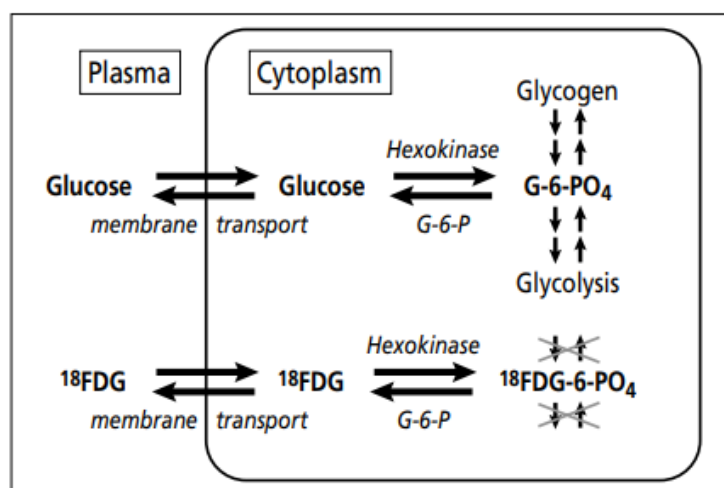
<b>Radiofarmak</b>	<b>Metabolički proces</b>	<b>Primjena</b>
$^{18}\text{F}$ -NaF	Metaboličke promjene kostiju	Koštane metastaze
$^{11}\text{C}$ -kolin, $^{18}\text{F}$ -kolin (FCH)	Metabolizam membranskih lipida	Karcinom prostate
$^{11}\text{C}$ -metionin	Transport aminokiselina i sinteza proteina	Tumori mozga
$^{18}\text{F}$ -DOPA	Transport aminokiselina i sinteza proteina	Neuroendokrini tumori Feokromocitom Medularni karcinom štitnjače
$^{68}\text{Ga}$ -DOTA-peptidi	Somatostatinski receptori	Neuroendokrini tumori
$^{18}\text{F}$ -Fluortimidin (FLT)	Proliferacija tumorskih stanica	Procjena odgovora na terapiju
$^{18}\text{F}$ fluor-estradiol (FES)	Estrogenski receptori	Karcinom dojki
$^{18}\text{F}$ fluor-misonidazole (FMISO)	Hipoksija	Karcinom pluća, glave i vrata

### 3.2.3.1. $^{18}\text{F}$ -fluorodeoksiglukoza ( $^{18}\text{F}$ -FDG)

[ $^{18}\text{F}$ ]-fluoro-2-deoksi-D-glukoza ili  $^{18}\text{F}$ -FDG najpoznatiji je i najčešće korišten radiofarmak kod PET-a, posebno za onkološke bolesti, a sposobnost prikaza tumora povezana je s povećanom glikolitičkom aktivnošću većine tumorskih stanica (25).

Dr. Otto Warburg, 1931. godine proučavao je metabolizam u tkivima zahvaćenima karcinomom i primijetio je povećanu stopu glikolize u malignim stanicama, unatoč aerobnim uvjetima te tako shvatio da tumorsko tkivo povećano troši glukozu i tako akumulira veliku količinu laktata u nehipoksičnim uvjetima, umjesto oslanjanja na učinkovitiji proces oksidativne fosforilacije. Ta se pojava naziva aerobna glikoliza ili Warburgov efekt te predstavlja osnovnu karakteristiku tumora prilikom PET dijagnostike (27).

$^{18}\text{F}$ -FDG je zapravo spoj analogan D-glukozi, u kojem se hidroksilna skupina na 2-ugljiku molekule glukoze supstituira radioaktivnim  $^{18}\text{F}$  (28). Na površini tumorskih stanica nalazi se veći broj transportnih molekula (Glut-1 do Glut-4), uz pomoć kojih  $^{18}\text{F}$ -FDG ulazi u stanicu, a ekspresija inzulinske neovisnih molekula, Glut-1 i Glut-3 je dominantna kod tumora (29). Nakon ulaska u stanicu, heksokinaza ga fosforilira u  $^{18}\text{F}$ -FDG-6-fosfat koji, za razliku od glukoza-6-fosfataze, ne ulazi u daljnji proces glikolize već u tom obliku ostaje zarobljen unutar stanice (Slika 7.) (30). Također, može doći do defosforiliranja  $^{18}\text{F}$ -FDG-6-fosfata natrag u  $^{18}\text{F}$ -FDG uz pomoć glukoza-6-fosfataze, no ova se reakcija odvija jako sporo, osobito u stanicama tumora. Osim izražene ekspresije transportnih molekula, maligne stanice imaju nižu razinu glukoza-6-fosfataze koja razgrađuje  $^{18}\text{F}$ -FDG-6-fosfat, a istovremeno povišene razine heksokinaze što posljedično dovodi do ubrzanog mehanizma fosforilacije (31). Iz navedenog se može zaključiti da distribucija  $^{18}\text{F}$ -FDG odražava raspodjelu glukoze u organizmu (3).



Slika 7. Metabolizam glukoze i  $^{18}\text{F}$ -FDG-a

Izvor: <https://www.ncbi.nlm.nih.gov/pmc/articles/PMC1255942/bin/bumc0018-0321-f01.jpg>

$^{18}\text{F}$ -FDG se aplicira intravenski, a uobičajena doza iznosi između 185 i 370 MBq. Prije pretrage, potrebno je da bolesnik bude dobro hidriran, natašte minimalno 4 sata prije te da izmjerena razina glukoze u krvi bude manja od 10 mmol/L, budući da dolazi do kompeticije  $^{18}\text{F}$ -FDG-a s glukozom za receptore. Nakon apliciranja, pacijent boravi u odvojenoj prostoriji (engl. *uptake room*) 45 do 60 minuta kako bi se  $^{18}\text{F}$ -FDG akumulirao, nakon čega slijedi snimanje. Tijekom tog vremena, potrebno je izbjegavati bilo koju vrstu

mišićne aktivnosti kako ne bi došlo do nakupljanja  $^{18}\text{F}$ -FDG-a u mišićima, a kod snimanja mozga potrebno je boraviti u zatamnjenoj i mirnoj prostoriji zatvorenih očiju da bi se izbjegla stimulacija nakupljanja radiofarmaka (3).  $^{18}\text{F}$ -FDG eliminira se iz organizma filtracijom uz malu razinu resorpcije u proksimalnim tubulima, a kod normalne funkcije bubrega, 16% apliciranog  $^{18}\text{F}$ -FDG-a eliminira se unutar 60 minuta, a 50% unutar 135 minuta (29).

Parametar koji se često koristi za mjerenje akumulacije radiofarmaka, SUV (engl. *Standardized uptake value*) predstavlja semi-kvantitativnu metodu koja prikazuje srednju aktivnost  $^{18}\text{F}$ -FDG-a u regiji od interesa, ROI (engl. *Region of interest*). Računa se kao omjer aktivnosti u regiji od interesa i aplicirane doze po kilogramu tjelesne težine pacijenta. Vrijednost SUV-a veća od 2,5 suspektna je na postojanje maligne tvorevine. Na tu vrijednost utječu različiti čimbenici poput visoke razine glukoze u krvi, dijabetes, težina pacijenta, pokreti tijekom perioda akumulacije, parametri snimanja i rekonstrukcije te netočan unos traženih vrijednosti. (32).

Kako bi se smanjila mogućnost lažno pozitivnih nalaza, važno je poznavati mjesta fiziološkog nakupljanja  $^{18}\text{F}$ -FDG-a u manjoj ili većoj mjeri. Budući da je glukoza glavni izvor energije za mozak, akumulacija  $^{18}\text{F}$ -FDG-a prilično je visoka, posebno u cerebralnom korteksu, talamusu i nucleusu caudatusu te kod normalnog prikaza, akumulacija bi trebala biti simetrična s obje strane. Ovisno o vanjskim podražajima kojima je pacijent bio izložen tijekom vremena akumulacije nakon apliciranja, može doći do stimulacije nakupljanja u pojedinim dijelovima, npr. ukoliko pacijent ne drži oči zatvorene, može doći do povećanog nakupljanja u vizualnom korteksu (26).

Akumulacija  $^{18}\text{F}$ -FDG-a u miokardu ovisi o glikemiji; naime, u gladovanju kada su razine glukoze u krvi niske, miokard koristi slobodne masne kiseline kao izvor energije, te je tada akumulacija u miokardu niska ili je nema. Kod snimanja u onkološke svrhe, preporučeno je gladovanje, budući da je tako smanjena razina glukoze u krvi, a samim time dolazi do prijelaza srčanog mišića s glikolitičkog metabolizma na metabolizam masnih kiselina odnosno do smanjene akumulacije u miokardu, čime se smanjuje mogućnost lažno negativnih nalaza u medijastinumu (26).

Akumulacija  $^{18}\text{F}$ -FDG-a u jetri veća je od akumulacije u slezeni, iako može biti smanjena kod nekih bolesti poput ciroze i masne infiltracije jetre. Kod slezene,

akumulacija je homogena i niskog intenziteta, iako može biti povećana kod anemičnih bolesnika ili nakon kemoterapije (26).

Želučana stijenka prikazuje se zbog peristaltike, a jednak se u normalnim uvjetima ne vidi. Akumulacija u tankom i debelom crijevu razlikuje se kod pacijenata, a može biti povezana s peristaltikom, no svako žarište intenzivne akumulacije bi trebalo biti predmet sumnje da se radi o patološkom procesu (26).

Nakupljanje  $^{18}\text{F}$ -FDG-a u mišićima može se vidjeti u slučajevima kada pacijenti nakon apliciranja  $^{18}\text{F}$ -FDG-a nisu bili mirni zbog čega je došlo do mišićne aktivnosti i pojačanog nakupljanja, najčešće u području vrata i donjih ekstremiteta. Osim toga, preporuča se izbjegavati intenzivnu fizičku aktivnost barem 24 sata prije odlaska na pretragu. Niska do umjerena razina nakupljanja može se vidjeti u zglobovima, poput koljena, ramena i kukova (26).

Budući da se  $^{18}\text{F}$ -FDG izlučuje putem bubrega, povećana se aktivnost može vidjeti u mokraćnom sustavu, posebno u mokraćnom mjehuru. Upravo zbog toga, važno je da pacijent bude dobro hidriran kako bi se pospješila diureza, a neposredno prije snimanja, pacijent se treba pomokriti (26).

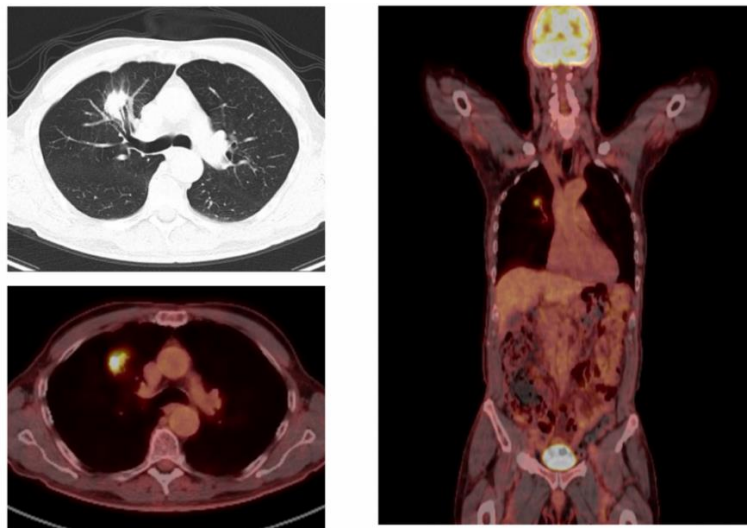
Umjereno nakupljanje u maternici može se vidjeti tijekom perioda ovulacije, menstruacije i u razdoblju nakon porođaja. U testisima se može vidjeti umjerena i simetrična akumulacija  $^{18}\text{F}$ -FDG-a (26). Također, važno je napomenuti da limfni čvorovi fiziološki ne akumuliraju  $^{18}\text{F}$ -FDG (3).

Smeđe masno tkivo, BAT (engl. *Brown adipose tissue*) može akumulirati  $^{18}\text{F}$ -FDG, najčešće u cervikalnom i supraklavikularnom području, a učestalije se javlja po hladnom vremenu i kod mlađe populacije, posebno kod žena (26).

Osim u slučajevima fiziološkog nakupljanja, kod onkoloških bolesnika često se mogu naći lažno pozitivni nalazi zbog akumulacije  $^{18}\text{F}$ -FDG-a uslijed različitih upalnih procesa (postoperativni, postiradijacijski, granulomi, ezofagitis, tiroiditis i slično), kod postojanja benignih tumora (adenom hipofize, nadbubrežne žlijezde ili jajnika, polipi u kolonu) te kod hiperplazija (koštana srž nakon kemoterapije) (3).

Lažno negativni nalazi pojavljuju se zbog male veličine (<1 cm) ili nekroze tumora, hiperglikemije ili hiperinzulinemije, kod visoko diferenciranih neuroendokrinih tumora, osteoplastičnih koštanih metastaza i kod nekih tipova tumora koji nemaju visok afinitet za glukozu (3, 6).

Danas se  $^{18}\text{F}$ -FDG koristi za široki spektar indikacija u onkologiji, u procjeni proširenosti bolesti, metastaza, recidiva itd. kod karcinoma dojke, rektuma, jednjaka, karcinoma glave i vrata, limfoma, melanoma, nemikrocelularnog karcinoma pluća, detekcije primarnog tumora i ostalo (Slika 8.) (26).



Slika 8. Pojačano nakupljanje  $^{18}\text{F}$ -FDG-a – nemikrocelularni karcinom pluća,  
SUV = 7.4

Izvor: <https://www.charterradiology.com/pet-ct/pet-ct-for-non-small-cell-lung-cancer-detection-and-staging/>

### 3.2.3.2. $^{18}\text{F}$ -kolin (FCH)

Naime, sve stanice u organizmu iskorištavaju kolin, važni prirodni spoj u organizmu koji služi za sintetiziranje fosfolipida koji su sastavni dio staničnih membrana. Nakon ulaska u tumorsku stanicu, kolin se brzo akumulira nakon čega dolazi do fosforilacije kolin kinazom te nastaje fosforkolin. Daljnjim metaboličkim procesima nastaje lecitin, glavni fosfolipid u svim staničnim membranama (26).

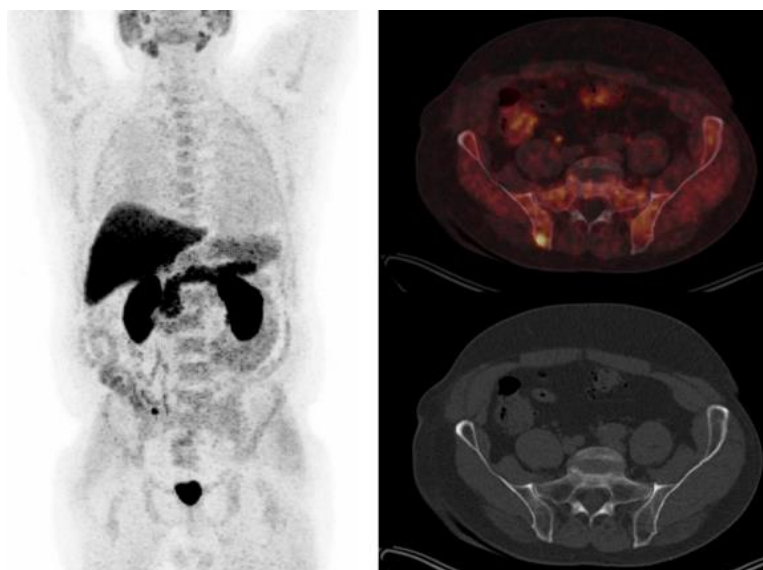
$^{18}\text{F}$ -fluorokolin, kao prekursor za sintezu fosfolipida stanične membrane, specifični je PET radiofarmak koji iskorištava činjenicu da tumorske stanice imaju prekomjernu potrošnju kolina. Njegov analogni spoj,  $^{11}\text{C}$ -kolin, također se koristi te između ta dva radiofarmaka nema značajne razlike u dijagnostičkoj učinkovitosti i biodistribuciji, osim što je za dobivanje  $^{11}\text{C}$ -kolina potreban ciklotron u blizini (25).  $^{18}\text{F}$ -kolin se aplicira intravenski te se snimanje obavlja otprilike 30 minuta nakon apliciranja radiofarmaka (33).



Glavna indikacija za upotrebu  $^{18}\text{F}$ -kolina u kliničkoj primjeni je procjena proširenosti karcinoma prostate, odnosno vizualizacija udaljenih metastaza i metastatskih limfnih čvorova, obično kod pacijenata koji su prethodno liječeni (radikalna prostatektomija ili radioterapija), a kod kojih postoji sumnja na recidiv bolesti ili metastaze zbog povišenih vrijednosti prostata specifičnog antigena, PSA (engl. *Prostate-specific antigen*) (Slika 9.) (3).

Osim karcinoma prostate, proučavana je uloga  $^{18}\text{F}$ -kolina i kod drugih malignih bolesti, kao što su rak mokraćnog mjehura, tumor mozga i multipli mijelom, no čini se da ipak nije utvrđen značajan napredak u dijagnostičkoj točnosti u odnosu na druge PET radiofarmake (25).

$^{18}\text{F}$ -kolin se fiziološki ne nakuplja u mozgu, budući da ne prelazi krvno-moždanu barijeru (3). Intenzivno fiziološko nakupljanje može se vidjeti u suznim žlijezdama i žlijezdama slinovnicama, kao i u jetri, slezeni i gušterači pa se patološki procesi u tim područjima teško mogu razlučiti (33).



Slika 9. Metabolički aktivna lezija u desnoj ilijačnoj kosti kod bolesnika s recidivom karcinoma prostate

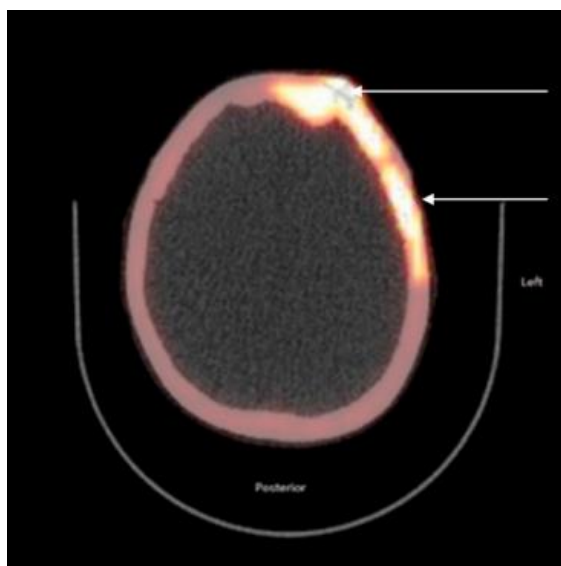
Izvor: <https://repozitorij.mef.unizg.hr/islandora/object/mef:3561>

### 3.2.3.3. $^{18}\text{F}$ -natrijev fluorid ( $^{18}\text{F}$ -NaF)

$^{18}\text{F}$ -natrijev fluorid, nakon  $^{18}\text{F}$ -FDG-a, najstariji je PET radiofarmak koji ima ulogu indikatora metaboličkih promjena u kostima, posebno metastaza (3, 26). Upravo zato, u dijagnostičke se svrhe  $^{18}\text{F}$ -NaF koristi kod otkrivanja koštanih lezija metastatskih karcinoma poput karcinoma dojke, pluća i prostate (Slika 10.) (34).

Mehanizam djelovanja  $^{18}\text{F}$ -NaF-a sličan je kao kod  $^{99\text{m}}\text{Tc}$ -metilen-difosfonata,  $^{99\text{m}}\text{Tc}$ -MDP, radiofarmaka koji se koristi kod scintigrafije kostiju, ali s kraćim trajanjem pretrage, bržim klirensom i većom akumulacijom u kostima (34). Nakon što se aplicira intravenskim putem, do vezanja  $^{18}\text{F}$ -NaF-a u kostima dolazi tako što se  $^{18}\text{F}$  ioni izmjenjuju s hidroksilnim ionima ( $\text{OH}^-$ ) na površini hidroksiapatita te nastaje fluoroapatit (35). Nakupljanje  $^{18}\text{F}$ -NaF-a odražava metaboličku aktivnost te je tako akumulacija proporcionalna povećanoj perfuziji i koštanoj pregradnji (3).  $^{18}\text{F}$ -NaF se ne veže za proteine u plazmi i ima veću kapilarnu permeabilnost, što dovodi do toga da postoji veća razina akumulacije u kostima i dobar prikaz i osteoklastičnih i osteoblastičnih lezija (3).

Tijekom pripreme pacijenta za pretragu, nije potrebno pridržavati se dijeta 4 sata prije, no vrlo je važna dobra hidracija pacijenta s ciljem povećanja bubrežnog izlučivanja  $^{18}\text{F}$ -NaF-a. Snimanje se provodi otprilike do 60 minuta nakon apliciranja radiofarmaka, uz prethodno pražnjenje mokraćnog mjehura (33).



Slika 10. Koštane metastaze na  $^{18}\text{F}$ -NaF PET/CT-u

Izvor: <https://pubmed.ncbi.nlm.nih.gov/27634981/>

#### 3.2.3.4. <sup>18</sup>F-fluortimidin (FLT)

Jedna od glavnih karakteristika tumora je pojačana mitozna i proliferacijska stanica odnosno nekontrolirani rast tumorskih stanica (3). <sup>18</sup>F-Fluortimidin ili [<sup>18</sup>F]3'-deoksi-3'-fluortimidin (FLT) predstavlja spoj analogan timidinu, jednom od četiriju nukleotida (adenin, gvanin, timidin i citozin) potrebnih za sintezu DNA čija se distribucija može usporediti s primjerom <sup>18</sup>F-FDG/glukoza (33, 36). Naime, ulaskom <sup>18</sup>F-Fluortimidina u stanicu, uz pomoć enzima timidin kinaze 1 (TK1) dolazi do njegove fosforilacije, te umjesto ugradnje u DNA i sudjelovanja u njezinoj sintezi poput timidina, <sup>18</sup>F-Fluortimidin ostaje zarobljen u stanici. To znači da je akumulirana aktivnost u stanicama proporcionalna aktivnosti TK1 i staničnoj proliferaciji (33).

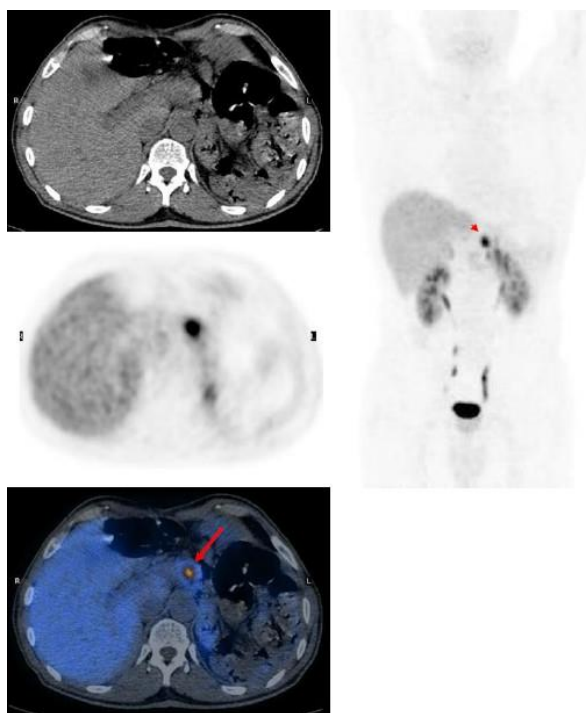
<sup>18</sup>F-Fluortimidin specifičniji je onkološki radiofarmak od <sup>18</sup>F-FDG-a, stoga se danas koristi kao indikator proliferacije stanica i često kod procjene odgovora tumora na terapiju (kemoterapija, radioterapija) (3, 25).

#### 3.2.3.5. Ostali

Osim navedenih, za onkološke se indikacije upotrebljavaju i drugi brojni radiofarmaci. Između ostalog, koristi se <sup>11</sup>C-metionin, radiofarmak koji izravno odražava transport aminokiselina i metabolizam proteina, procesa koji su značajno uvećani u tumorskim stanicama kao posljedica nekontrolirane proliferacije stanica. Za razliku od <sup>18</sup>F-FDG-a, <sup>11</sup>C-metionin se fiziološki ne akumulira u zdravom tkivu u mozgu, a kod nekih benignih stanja poput fibroze i edema koji obično smanjuju specifičnost <sup>18</sup>F-FDG-a, <sup>11</sup>C-metionin pokazuje nizak stupanj akumulacije te je to razlog zbog kojeg se ovaj radiofarmak upotrebljava s ciljem detekcije i analize tumora mozga, posebno glioma (25).

U PET/CT dijagnostici neuroendokrinih tumora najčešće se koriste radiofarmaci sastavljeni od <sup>68</sup>Ga, radionuklida s vremenom raspada od 68.3 minute koji se, za razliku od većine drugih radionuklida, proizvodi u generatoru. Budući da neuroendokrine tumore karakterizira povećana ekspresija somatostatinskih receptora, SSTR (engl. *Somatostatin receptors*) posebno tipova SSTR2, SSTR3 i SSTR5, razvijeni su radioaktivno obilježeni analozi somatostatina koji se vežu za somatostatinske receptore na staničnoj membrani tumora i tako omogućavaju detekciju tumora (25). Jedni od najčešće korištenih, <sup>68</sup>Ga-DOTA-TOC, <sup>68</sup>Ga-DOTA-TATE i <sup>68</sup>Ga-DOTA-NOC, imaju ulogu u lokalizaciji primarnog sjajla tumora, detekciji metastaza, praćenju tijeka bolesti s ciljem otkrivanja

rezidualne bolesti, recidiva i progresije kod tumora koji pokazuju vrlo visoku razinu ekspresije somatostatinskih receptora (Slika 11.) (26, 37). Većina radiofarmaka u dijagnostici neuroendokrinih tumora ima afinitet za SSTR2 ili SSTR 5, dok  $^{68}\text{Ga}$ -DOTA-NOC ima visok afinitet vezanja i za SSTR3 (25). Apliciranjem navedenih radiofarmaka, fiziološko se nakupljanje može vidjeti u hipofizi, suznim žlijezdama i žlijezdama slinovnicama, jetri, slezeni i nadbubrežnim žlijezdama (33).



Slika 11. Nakupljanje  $^{68}\text{Ga}$ -DOTA-NOC-a kod bolesnika s recidivom neuroendokrino  
tumora

Izvor:

[https://www.ncbi.nlm.nih.gov/pmc/articles/instance/3288873/bin/13244\\_2010\\_40\\_Fig5\\_HTML.jpg](https://www.ncbi.nlm.nih.gov/pmc/articles/instance/3288873/bin/13244_2010_40_Fig5_HTML.jpg)

Također, budući da širenje tumora nije uvijek popraćeno dovoljnom opskrbom kisika, može doći do usporenog rasta, ali i do adaptacije tumorskih stanica na hipoksične uvjete (3). Hipoksija je jedna od karakteristika koja se nerijetko javlja kod solidnih tumora i koja je blisko vezana s lošijom prognozom bolesti i otpornošću na radioterapiju i kemoterapiju. Najčešće korišteni radiofarmak koji sudjeluje u vizualizaciji tumora vezanjem za hipoksične tumorske stanice u tijelu je  $^{18}\text{F}$ Fluor-misonidazole (FMISO) (38). Naime, nakon ulaska FMISO-a u stanicu, nitro skupina se reducira; ukoliko se nalazi u nehipoksičnim uvjetima, reducirana se molekula može ponovno oksidirati i difundirati

van, no u uvjetima bez kisika ne može se dogoditi ponovna oksidacija te dolazi do nakupljanja FMISO-a u hipoksičnim stanicama (26). Stoga, FMISO se u kliničkoj primjeni koristi u svrhu detekcije hipoksičnih stanica kod tumora pluća, mozga te karcinoma glave i vrata (3).

### **3.2.4. Radiofarmaci u neurologiji**

PET/CT dijagnostika, zbog mogućnosti funkcionalne procjene i analize raznih patoloških cerebralnih promjena, danas predstavlja vrlo važan alat u detekciji različitih neuroloških bolesti i oštećenja. Time je omogućena vizualizacija metabolizma glukoze, aminokiselina i dopaminskih receptora te nakupina amiloida i tau proteina u mozgu (39). Upotrebom PET/CT-a, moguća je detekcija i evaluacija različitih patoloških promjena koje se javljaju u mozgu:

1. Razlikovanje frontotemporalne demencije i Alzheimerove bolesti
2. Diferenciranje i procjena težine bolesti kod raznih neurodegenerativnih stanja
3. Evaluacija Parkinsonove bolesti
4. Evaluacija žarišta epilepsije
5. Detekcija encefalitisa
6. Detekcija i evaluacija malignih tvorbi (39).

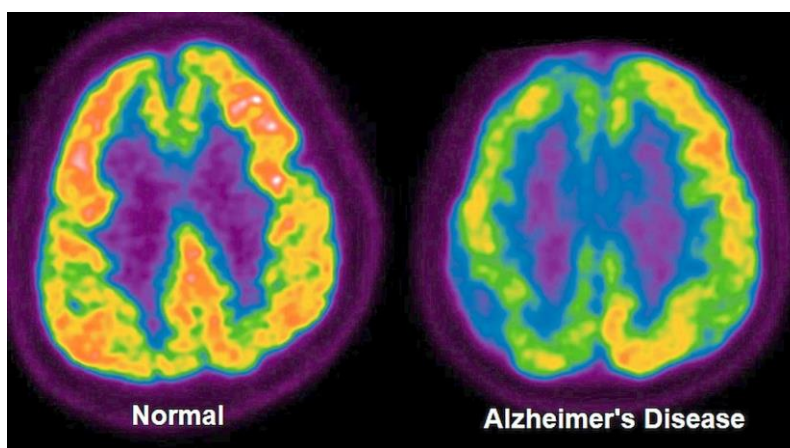
Iako je  $^{18}\text{F}$ -FDG i dalje glavni i najčešće korišteni radiofarmak u kliničkoj primjeni, raspon patoloških stanja koja se mogu evaluirati raste s razvojem novih radioaktivno obilježenih molekula koje bi potencijalno mogle naći svoju primjenu u oslikavanju neuroloških bolesti (39, 40).

#### *3.2.4.1. $^{18}\text{F}$ -fluorodeoksiglukoz (18F-FDG)*

$^{18}\text{F}$ -FDG se u neurologiji koristi u evaluaciji različitih neuroloških poremećaja, a priprema pacijenta je uvijek ista. Pacijent ne konzumira hranu barem 4 sata prije pretrage budući da dolazi do kompeticije između glukoze i  $^{18}\text{F}$ -FDG-a za receptore, a u ovom slučaju je potrebno i izbjegavati lijekove koji mogu utjecati na cerebralni metabolizam glukoze kao što su sedativi, antipsihotici, antiepileptici i kortikosteroidi. Osim toga, pacijenti ne bi trebali govoriti, čitati ili općenito obavljati bilo kakvu aktivnost kako bi se smanjila razina fiziološkog nakupljanja u pojedinim regijama relevantnim za proces koji se ispituje (41).

PET/CT uz pomoć  $^{18}\text{F}$ -FDG-a ima važnu ulogu u preoperativnoj evaluaciji kod pacijenata s farmakorezistentnom epilepsijom, gdje se na dobivenim snimkama vidi područje hipometabolizma u samom epileptogenom žarištu (39).

Osim toga, u dijagnostici Alzheimerove bolesti, na dobivenim se snimkama vidi hipometabolizam u temporoparijetalnim režnjevima i očuvani metabolizam glukoze u malom mozgu, bazalnim ganglijima te motornom i vizualnom korteksu (Slika 12.) (3).



Slika 12. Nakupljanje  $^{18}\text{F}$ -FDG-a u mozgu zdravog pacijenta i kod Alzheimerove bolesti

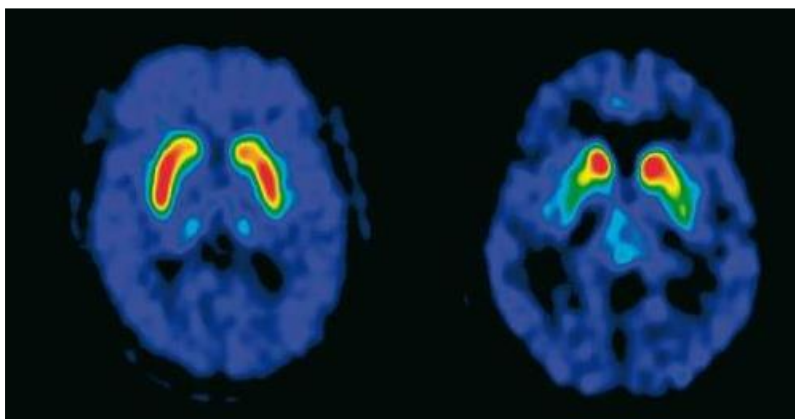
Izvor: <https://www.thestar.com.my/lifestyle/health/2022/01/25/using-radiotracers-and-pet-scans-to-diagnose-dementia>

#### 3.2.4.2. $^{18}\text{F}$ -DOPA

U PET/CT dijagnostici i evaluaciji Parkinsonove bolesti najčešće se koristi L-6-[ $^{18}\text{F}$ ]fluoro-3,4-dihidroksifenilalanin ili  $^{18}\text{F}$ -DOPA, radiofarmak koji nastaje spajanjem aminokiseline L-DOPA-e, koja je zapravo prekursor katekolamina (dopamina, adrenalina i noradrenalina), i  $^{18}\text{F}$  te ima ulogu prikaza presinaptičkog integriteta dopaminergičkih neurona (3, 42, 43).  $^{18}\text{F}$ -DOPA procjenjuje sintezu dopamina, koja se odvija u presinaptičkim dopaminergičnim neuronima gdje se  $^{18}\text{F}$ -DOPA metabolizira jednako kao i dopamin, te se tako uz pomoć dekarboksilaze L-aromatskih aminokiselina, AADC (engl. *Aromatic L-amino acid decarboxylase*) pretvara u  $^{18}\text{F}$ -dopamin i zadržava u striatumu (42).

Prilikom dijagnostike Parkinsonove bolesti, koju karakterizira progresivni gubitak dopaminergičkih neurona u striatumu, a samim time i smanjeno nakupljanje  $^{18}\text{F}$ -DOPA-

e u tom području, preporuča se gladovanje 4 sata prije i također izbjegavanje lijekova koji bi mogli utjecati na akumulaciju radiofarmaka (Slika 13.). Osim toga, kod ove se pretrage može pacijentu dati premedikacija u obliku karbidope, inhibitora AADC-a koji poboljšava akumulaciju u striatumu inhibiranjem pretvaranja  $^{18}\text{F}$ -DOPA-e u  $^{18}\text{F}$ -dopamin u drugim tkivima, izvan mozga zbog čega dolazi do povećanja koncentracije  $^{18}\text{F}$ -DOPA-e u plazmi i smanjenja izlučivanja putem bubrega (42).



Slika 13. Usporedba  $^{18}\text{F}$ -DOPA PET/CT-a u zdravog i pacijenta oboljelog od Parkinsonove bolesti

Izvor: <https://repozitorij.mef.unizg.hr/islandora/object/mef:1264>

#### 3.2.4.3. $^{11}\text{C}$ -Pittsburgh Compound-B ( $^{11}\text{C}$ -PIB)

Glavno obilježje Alzheimerove bolesti je zapravo nakupljanje proteina beta amiloida izvan stanice u obliku senilnih plakova i unutarstanično nakupljanje proteina tau u obliku snopića što dovodi do smrti neurona i sinapsi s posljedičnom atrofijom mozga (44). Upravo zato, razvijeni su različiti radiofarmaci, čiji se ligandi vežu za amiloidne plakove te tako omogućuju evaluaciju nakupljanja u mozgu (45).

Jedan od takvih radiofarmaka je  $^{11}\text{C}$ -Pittsburgh Compound-B ( $^{11}\text{C}$ -PIB), analog tioflavina koji se visokim afinitetom veže na plakove beta amiloida (45). Ovaj radiofarmak ključan je u dijagnostici Alzheimerove bolesti, procjeni posljedičnih kognitivnih oštećenja te razlikovanju Alzheimerove bolesti od drugih tipova demencija sa sličnim simptomima (46).

Korištenjem  $^{11}\text{C}$ -PIB-a otkriveno je da se u mozgu pacijenata s Alzheimerovom bolešću vidi značajno nakupljanje u područjima korteksa za koja se zna da nakupljaju veću količinu amiloida. Konkretno, nakupljanje  $^{11}\text{C}$ -PIB-a bilo je najintenzivnije u

frontalnom korteksu, kao i u striatumu te temporalnom, parijetalnom i okcipitalnom korteksu, dok se u područjima manjeg nakupljanja amiloida nije vidjela značajna akumulacija  $^{11}\text{C}$ -PIB-a (47).

Zbog kratkog vremena poluraspada, njegova je široka klinička primjena ograničena (47).

#### 3.2.4.4. *Ostali*

Osim  $^{11}\text{C}$ -PIB-a, koriste se i  $^{18}\text{F}$  obilježeni radiofarmaci kao što su  $^{18}\text{F}$ -florbetapir i  $^{18}\text{F}$ -flutemetamol.  $^{18}\text{F}$ -florbetapir pokazuje visok afinitet vezanja za amiloidne plakove koji su prisutni kod Alzheimerove bolesti, a osim dužeg vremena poluraspada, dobiveni rezultati usporedivi su s onima dobivenima s  $^{11}\text{C}$ -PIB-om. Nakupljanje se moglo uočiti u frontalnom i temporalnom korteksu te u prekuneusu, gdje je količina beta amiloida veća (42, 47).

$^{18}\text{F}$ -flutemetamol predstavlja analog  $^{11}\text{C}$ -PIB-a, koji se zbog boljih karakteristika i iz praktičnih razloga koristi kao učinkovitija alternativa  $^{11}\text{C}$ -PIB-a. Kod ovih je radiofarmaka utvrđena korelacija između dobivenih nalaza te je također utvrđen veći stupanj retencije  $^{18}\text{F}$ -flutemetamola u bijeloj tvari od  $^{11}\text{C}$ -PIB-a (42).

U svrhu preoperativne evaluacije, također se može koristiti i  $^{11}\text{C}$ -flumazenil koji se veže na benzodiazepinske receptore i tako omogućava dobru vizualizaciju epileptogenog žarišta (3).

#### 3.2.5. **Radiofarmaci u kardiologiji**

PET/CT dijagnostika se danas koristi u raznim područjima kao što su onkologija i neurologija, a uz upotrebu različitih radiofarmaka, klinički je značajna i kod nekih indikacija u kardiologiji. Neke od najčešćih indikacija uključuju analizu vijabilnosti miokarda kod bolesnika s ishemijskim zatajenjem srca i smanjenom funkcijom lijeve klijetke te procjenu protoka krvi odnosno perfuzije srčanog mišića (6). S ciljem vizualizacije tih promjena, koriste se radiofarmaci kao što su  $^{18}\text{F}$ -FDG i  $^{13}\text{N}$ -amonijak (3).

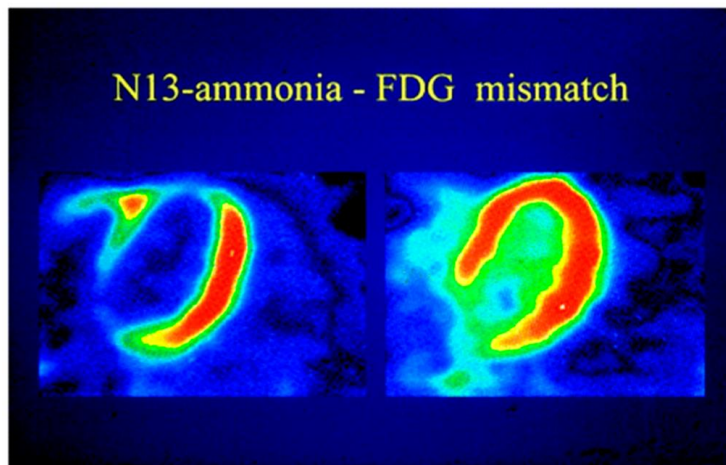


### 3.2.5.1. $^{18}\text{F}$ -fluorodeoksiglukoza ( $^{18}\text{F}$ -FDG)

$^{18}\text{F}$ -FDG se u kardiologiji najčešće upotrebljava kod procjene i analize vijabilnosti srčanog mišića, a za razliku od drugih pretraga koje se izvode uz upotrebu  $^{18}\text{F}$ -FDG-a, kod kardioloških se indikacija ne preporuča gladovanje 4 sata prije. Naime, budući da u stanju gladovanja miokard umjesto glukoze koristi slobodne masne kiseline kao izvor energije, akumulacija  $^{18}\text{F}$ -FDG-a u srčanom mišiću je vrlo niska. Kako bi se aktivirao metabolizam glukoze odnosno kako bi došlo do nakupljanja  $^{18}\text{F}$ -FDG-a u miokardu, pacijentu se prije pretrage oralnim putem daje otprilike 50 mg šećera što posljedično dovodi do ponovne upotrebe glukoze kao izvora energije, odnosno do smanjenja količine slobodnih masnih kiselina i akumulacije  $^{18}\text{F}$ -FDG-a u srčanom mišiću (3).

U stanju kronične ishemije, zbog smanjenog protoka krvi u nekim dijelovima miokarda, dolazi do adaptacije stanica kako bi se smanjila razlika između potrebe miokarda i stvarnog dotoka kisika, a time i spriječilo ireverzibilno oštećenje pojedinih dijelova miokarda. Ukoliko se revaskularizacija tih dijelova dogodi unutar određenog vremena, oni ponovno postaju funkcionalni te se radi o hibernaciji miokarda. To se očituje kao smanjeni protok krvi uz urednu akumulaciju  $^{18}\text{F}$ -FDG-a u određenom dijelu miokarda, gdje je miokard komprimiran ishemijom, no i dalje vijabilan (3). Za procjenu protoka krvi najčešće se koristi  $^{13}\text{N}$ -amonijak, a četiri su dobivene mogućnosti:

1. Normalan miokard, s normalnom perfuzijom i akumulacijom  $^{18}\text{F}$ -FDG-a
2. *Mismatch* – smanjena perfuzija s očuvanom akumulacijom  $^{18}\text{F}$ -FDG-a (hibernacija miokarda) (Slika 14.)
3. *Matched pattern* - odsutna ili smanjena perfuzija sa smanjenom akumulacijom  $^{18}\text{F}$ -FDG-a
4. *Reversed mismatch pattern* - normalna perfuzija miokarda sa smanjenom akumulacijom  $^{18}\text{F}$ -FDG-a (48).



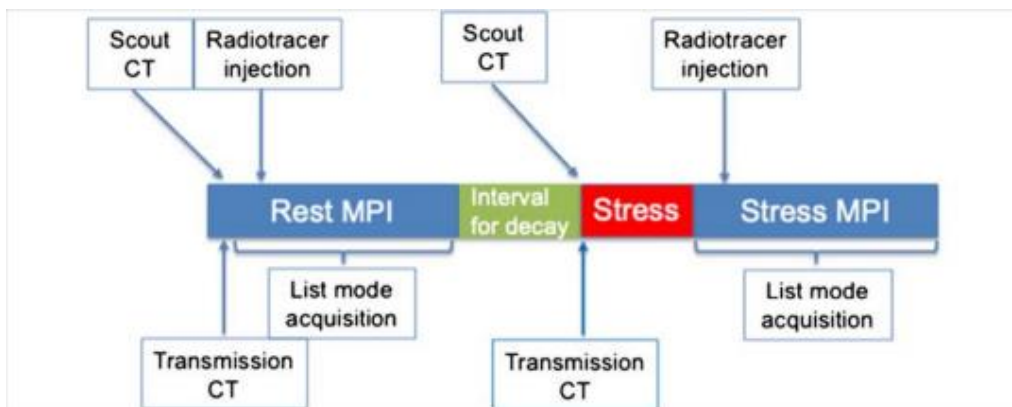
Slika 14. Hibernacija miokarda na PET/CT-u

Izvor: <https://pubmed.ncbi.nlm.nih.gov/17574986/>

### 3.2.5.2. $^{13}\text{N}$ -amonijak

$^{13}\text{N}$ -amonijak jedan je od PET/CT radiofarmaka s vremenom poluraspada od 9.96 minuta koji se koristi kod procjene i analize perfuzije miokarda. Procjena perfuzije miokarda na PET/CT-u temelji se na pretpostavci da je distribucija  $^{13}\text{N}$ -amonijaka izravno proporcionalna protoku krvi kroz miokard. Nakon intravenske aplikacije,  $^{13}\text{N}$ -amonijak ulazi u miocite gdje se uz pomoć glutamin sintetaze pretvara u  $^{13}\text{N}$ -glutamin i tu ostaje zarobljen. Osim u miokardu,  $^{13}\text{N}$ -amonijak se u malim količinama nakuplja i u mozgu, jetri i bubrezima (49).

Protokol za procjenu perfuzije miokarda uključuje dva testa, *rest* i *stress*, odnosno snimanje u mirovanju i nakon opterećenja pacijenta. Oslikavanje perfuzije miokarda započinje snimanjem topograma kako bi se odredilo područje od interesa, a zatim slijedi CT skeniranje za korekciju atenuacije. Nakon toga, aplicira se radiofarmak,  $^{13}\text{N}$ -amonijak i snima se perfuzija miokarda u mirovanju (50). Nakon određenog vremena, a preporuča se barem 5 vremena poluraspada (50 minuta), provodi se farmakološko opterećenje pacijenta uz pomoć vazodilatatora dipiridamola ili adenozina, zbog čega je važno barem 4 sata prije pretrage gladovati, izbjegavati pušenje i konzumiranje kave. Budući da je došlo do pomicanja pacijenta između dvaju testova, slijedi ponovno CT skeniranje, a zatim i apliciranje  $^{13}\text{N}$ -amonijaka te PET snimanje perfuzije nakon opterećenja (Slika 15.) (51).



Slika 15. Protokol za PET/CT miokarda uz upotrebu  $^{13}\text{N}$ -amonijaka

Izvor: <https://link.springer.com/article/10.1007/s00259-020-05046-9#citeas>

### 3.2.6. Radiofarmaci kod upala

S obzirom na sve veći napredak i sve širu upotrebu PET/CT modaliteta, osim u detekciji i evaluaciji onkoloških, neuroloških i kardioloških bolesti, primjena PET/CT-a ima značajnu korist i u detekciji različitih upalnih stanja. Najčešće upotrebljavani radiofarmak u ove svrhe je  $^{18}\text{F}$ -FDG, pomoću kojeg je omogućena identifikacija izvora upale prije nego li su vidljive morfološke promjene na drugim radiološkim metodama, a osim toga, moguće je procijeniti opseg i težinu upale te utvrditi kakav je odgovor na provedenu terapiju (52).

#### 3.2.6.1. $^{18}\text{F}$ -fluorodeoksiglukoza ( $^{18}\text{F}$ -FDG)

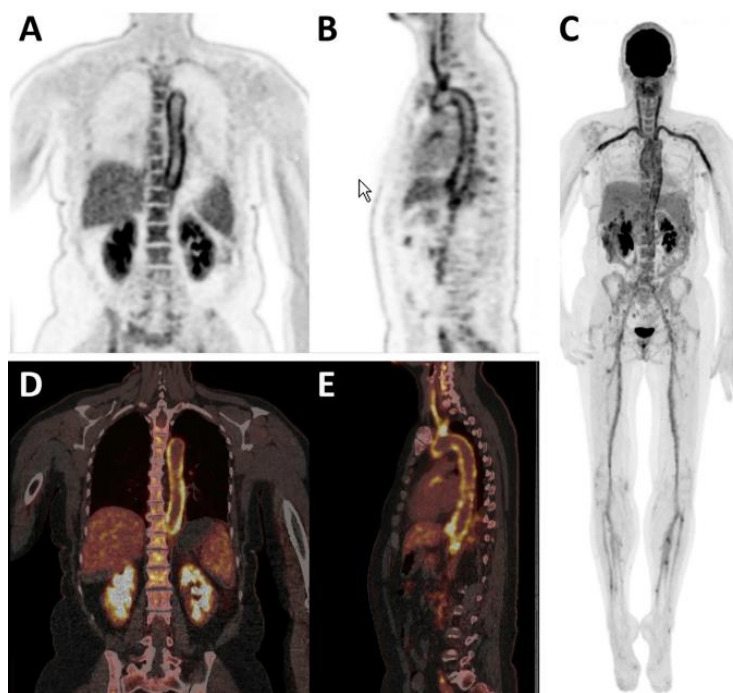
Slično kao i kod malignih stanica, tijekom upalnih procesa oslobađa se velika količina citokina, s pojačanom ekspresijom transportnih molekula Glut-1 i Glut-3 te isto tako s povećanom aktivnošću heksokinaze što posljedično dovodi do povećane akumulacije  $^{18}\text{F}$ -FDG-a u upalnim stanicama (52).

U kliničkoj primjeni, najčešće indikacije za PET/CT s primjenom  $^{18}\text{F}$ -FDG-a kod upalnih stanja uključuju lokalizaciju primarnog žarišta kod bolesnika s vrućicom nepoznate etiologije, FUO (engl. *Fever of unknown origin*), gdje se, zbog pojačanog nakupljanja  $^{18}\text{F}$ -FDG-a mogu otkriti razni akutni i kronični upalni procesi, infekcije i široki spektar malignih bolesti koji mogu predstavljati izvor vrućice (Slika 16.) (52, 53).

Osim toga, korištenje  $^{18}\text{F}$ -FDG-a može imati koristi i kod infekcija povezanih s ugradnjom vaskularnog grafta ili elektrostimulatora koje se mogu javiti nakon

intervencije, a patološka akumulacija se vidi u obliku žarišnih i heterogenih nakupina uz same rubove grafta (52).

Također,  $^{18}\text{F}$ -FDG može imati ključnu ulogu u prepoznavanju i dijagnostici vaskulitisa, osteomijelitisa, različitih upala nastalih nakon ugradnje endoproteza i ostalo (3, 52).



Slika 16. Kod pacijentice s vrućicom nepoznate etiologije nakon PET/CT-a uz upotrebu  $^{18}\text{F}$ -FDG-a dijagnosticiran vaskulitis

Izvor: <https://www.sciencedirect.com/science/article/pii/S0001299817301101?via%3Dihub>

## 4. ZAKLJUČAK

Sa sigurnošću se može reći da PET/CT, zbog kombinacije morfološkog i funkcionalnog oslikavanja, danas predstavlja neizostavan alat u dijagnostici i praćenju raznih bolesti. Razlog sve šire upotrebe ovog modaliteta je upravo mogućnost praćenja metaboličke aktivnosti u pojedinim organima, odnosno upotreba radiofarmaka, koji kombinacijom radioaktivnog izotopa i aktivne tvari specifične za proces koji se ispituje omogućuju neinvazivnu vizualizaciju različitih metaboličkih procesa u organizmu. To uključuje široki spektar indikacija u mnogim granama medicine, a posebno u dijagnostici i analizi raznih malignih tvorbi, neuroloških bolesti, praćenju i detekciji procesa u miokardu, određivanju stadija bolesti, procjeni odgovora na terapiju i ostalo. Zbog povoljnijih se karakteristika češće koriste radiofarmaci obilježeni s  $^{18}\text{F}$ , posebice  $^{18}\text{F}$ -FDG koji prati jednake fiziološke putove kao i glukoza te time omogućava vizualizaciju mnogih promjena u organizmu, dok se ostali radiofarmaci koriste ovisno o potrebama, uvjetima i mogućnostima. Važno je napomenuti da unatoč brojnim prednostima i mogućnostima PET/CT dijagnostike i upotrebe radiofarmaka, ipak postoje određeni rizici i izazovi koje je potrebno osvijestiti kako bi se omogućila sigurna i pravilna upotreba. Osim opasnosti od ionizirajućeg zračenja, korištenje radiofarmaka uključuje i složen proces sinteze, ograničeno vrijeme poluraspada, visoke troškove i ograničenu dostupnost. Unatoč tome, primjenom radiofarmaka kod PET/CT-a omogućeno je dobivanje vrlo vrijednih informacija koje imaju ključnu ulogu u dijagnostici i liječenju mnogih bolesti i stanja te je upravo to povod za istraživanja i razvoj novih radiofarmaka čime bi se dodatno proširile mogućnosti primjene ovog modaliteta u kliničkoj praksi.

## 5. LITERATURA

1. Ghosh KK, Padmanabhan P, Yang CT, Mishra S, Halldin C, Gulyás B. Dealing with PET radiometabolites. *EJNMMI Res.* 2020 Sep 23;10(1):109. doi: 10.1186/s13550-020-00692-4
2. Lococo F, Muoio B, Chiappetta M, Nachira D, Petracca Ciavarella L, Margaritora S, Treglia G. Diagnostic Performance of PET or PET/CT with Different Radiotracers in Patients with Suspicious Lung Cancer or Pleural Tumours according to Published Meta-Analyses. *Contrast Media Mol Imaging.* 2020 Apr 25;2020:5282698. doi: 10.1155/2020/5282698.
3. Marković V, Punda A, Eterović D. Pozitronska emisijska tomografija (skripta). Medicinski fakultet Sveučilišta u Splitu, Katedra za nuklearnu medicinu.
4. Janković S, Mihanović F i sur. Radiološki uređaji i oprema u radiologiji, radioterapiji i nuklearnoj medicini. Split: Sveučilište u Splitu, 2015.
5. Janković S, Eterović D. Fizikalne osnove i klinički aspekti medicinske dijagnostike. Zagreb: Medicinska naklada, 2002.
6. Kitson SL, Cuccurullo V, Ciarmiello A, Salvo D, Mansi L. Clinical Applications of Positron Emission Tomography (PET) Imaging in Medicine: Oncology, Brain Diseases and Cardiology, *Current Radiopharmaceuticals* 2009; 2(4). doi: 10.2174/187447101090240224
7. Melcher CL. Scintillation crystals for PET. *J Nucl Med.* 2000 Jun;41(6):1051-5.
8. Townsend DW. Physical principles and technology of clinical PET imaging. *Ann Acad Med Singap.* 2004 Mar;33(2):133-45.
9. Melcher CL, Schweitzer JS. Cerium-doped lutetium oxyorthosilicate: a fast, efficient new scintillator. *IEEE Trans NuclSci.* 1992;NS39:502-505.
10. Schmitz R, Alessio A, Kinahan P. The Physics of PET/CT scanners. What Makes PET Useful? University of Washington. 2013.
11. Shukla AK, Kumar U. Positron emission tomography: An overview. *J Med Phys.* 2006 Jan;31(1):13-21. doi: 10.4103/0971-6203.25665.
12. Schöder H, Erdi YE, Larson SM, Yeung HW. PET/CT: a new imaging technology in nuclear medicine. *Eur J Nucl Med Mol Imaging.* 2003 Oct;30(10):1419-37. doi: 10.1007/s00259-003-1299-6.

13. Nakamoto Y, Osman M, Cohade C, Marshall LT, Links JM, Kohlmyer S, Wahl RL. PET/CT: comparison of quantitative tracer uptake between germanium and CT transmission attenuation-corrected images. *J Nucl Med.* 2002 Sep;43(9):1137-43.
14. Topolovac H. PET/CT u Hrvatskoj. *Radiološki vjesnik.* 2008; 38(2):5-7.
15. Townsend DW, Beyer T, Blodgett TM. PET/CT scanners: a hardware approach to image fusion. *Semin Nucl Med.* 2003 Jul;33(3):193-204. doi: 10.1053/snuc.2003.127314.
16. Beyer T, Antoch G, Müller S, Egelhof T, Freudenberg LS, Debatin J, Bockisch A. Acquisition protocol considerations for combined PET/CT imaging. *J Nucl Med.* 2004 Jan;45 Suppl 1:25S-35S.
17. Wadsak W, Mitterhauser M. Basics and principles of radiopharmaceuticals for PET/CT. *Eur J Radiol.* 2010 Mar;73(3):461-9. doi: 10.1016/j.ejrad.2009.12.022. Epub 2010 Feb 24.
18. Jurić R. Tjelesna konstitucija pacijenta kao čimbenik izračuna aplikacijske doze 18 F-FDG-a u PET/CT dijagnostici [Završni rad]. Split: Sveučilište u Splitu, Sveučilišni odjel zdravstvenih studija; 2014 [pristupljeno 25.05.2023.] Dostupno na: <https://urn.nsk.hr/urn:nbn:hr:176:936543>
19. Schlyer DJ. PET tracers and radiochemistry. *Ann Acad Med Singap.* 2004. Mar;33(2):146
20. Wagner HN. A brief history of positron emission tomography (PET). *Seminars in Nuclear Medicine.* 1998 Jul 1;28(3):213–20.
21. Nutt R. The History of Positron Emission Tomography. *Molecular Imaging & Biology* 4. 2002. 11–26.
22. Prpić H, Švarc A, Bagarić R. Ciklotron: proizvodnja radiofarmaceutika za potrebe zdravstva – procjena apsorbirane doze radnika. *Arh Hig Rada Toksikol.* [Internet]. 2010 [pristupljeno 26.05.2023.];61(Supplement):123-128. Dostupno na: <https://hrcak.srce.hr/60304>
23. Vallabhajosula S. (18)F-labeled positron emission tomographic radiopharmaceuticals in oncology: an overview of radiochemistry and mechanisms of tumor localization. *Semin Nucl Med.* 2007 Nov;37(6):400-19. doi: 10.1053/j.semnuclmed.2007.08.004.

24. Lau J, Rousseau E, Kwon D, Lin KS, Bénard F, Chen X. Insight into the Development of PET Radiopharmaceuticals for Oncology. *Cancers* (Basel). 2020 May 21;12(5):1312. doi: 10.3390/cancers12051312.
25. Lopci E, Nanni C, Castellucci P, Montini GC, Allegri V, Rubello D, Chierichetti F, Ambrosini V, Fanti S. Imaging with non-FDG PET tracers: outlook for current clinical applications. *Insights Imaging*. 2010 Nov;1(5-6):373-385. doi: 10.1007/s13244-010-0040-9. Epub 2010 Sep 23.
26. International Atomic Energy Agency. Standard Operating Procedures for PET/CT: A Practical Approach for Use in Adult Oncology. IAEA Human Health Series No. 26. Vienna, 2013.
27. Križnik B. Warburg efekt: metabolizam stanica raka [Završni rad]. Zagreb: Sveučilište u Zagrebu, Prirodoslovno-matematički fakultet; 2011 [pristupljeno 30.05.2023.] Dostupno na: <https://urn.nsk.hr/urn:nbn:hr:217:134758>
28. Yu S. Review of F-FDG Synthesis and Quality Control. *Biomed Imaging Interv J*. 2006 Oct;2(4):e57. doi: 10.2349/bijj.2.4.e57. Epub 2006 Oct 1.
29. Bar-Shalom R, Valdivia AY, Blafox MD. PET imaging in oncology. *Semin Nucl Med*. 2000 Jul;30(3):150-85. doi: 10.1053/snuc.2000.7439.
30. Zhu A, Lee D, Shim H. Metabolic positron emission tomography imaging in cancer detection and therapy response. *Semin Oncol*. 2011 Feb;38(1):55-69. doi: 10.1053/j.seminoncol.2010.11.012.
31. Griffeth LK. Use of PET/CT scanning in cancer patients: technical and practical considerations. *Proc (Bayl Univ Med Cent)*. 2005 Oct;18(4):321-30. doi: 10.1080/08998280.2005.11928089.
32. Sarikaya I, Sarikaya A. Assessing PET Parameters in Oncologic <sup>18</sup>F-FDG Studies. *J Nucl Med Technol*. 2020 Sep;48(3):278-282. doi: 10.2967/jnmt.119.236109. Epub 2019 Dec 6.
33. International Atomic Energy Agency. Atlas of Non-FDG PET–CT in Diagnostic Oncology. IAEA Human Health Series No. 38. Vienna, 2021.
34. Ahuja K, Sotoudeh H, Galgano SJ, Singh R, Gupta N, Gaddamanugu S, Choudhary G. <sup>18</sup>F-Sodium Fluoride PET: History, Technical Feasibility, Mechanism of Action, Normal Biodistribution, and Diagnostic Performance in Bone Metastasis Detection



- Compared with Other Imaging Modalities. *J Nucl Med Technol*. 2020 Mar;48(1):9-16. doi: 10.2967/jnmt.119.234336. Epub 2019 Dec 6.
35. Kulshrestha RK, Vinjamuri S, England A, Nightingale J, Hogg P. The Role of 18F-Sodium Fluoride PET/CT Bone Scans in the Diagnosis of Metastatic Bone Disease from Breast and Prostate Cancer. *J Nucl Med Technol*. 2016 Dec;44(4):217-222. doi: 10.2967/jnmt.116.176859. Epub 2016 Sep 15.
36. Coenen HH, Elsinga PH, Iwata R, Kilbourn MR, Pillai MR, Rajan MG, Wagner HN Jr, Zakhun JJ. Fluorine-18 radiopharmaceuticals beyond [18F] FDG for use in oncology and neurosciences. *Nucl Med Biol*. 2010 Oct;37(7):727-40. doi: 10.1016/j.nucmedbio.2010.04.185.
37. Virgolini I, Ambrosini V, Bomanji JB, Baum RP, Fanti S, Gabriel M, Papathanasiou ND, Pepe G, Oyen W, De Cristoforo C, Chiti A. Procedure guidelines for PET/CT tumour imaging with 68Ga-DOTA-conjugated peptides: 68Ga-DOTA-TOC, 68Ga-DOTA-NOC, 68Ga-DOTA-TATE. *Eur J Nucl Med Mol Imaging*. 2010 Oct;37(10):2004-10. doi: 10.1007/s00259-010-1512-3.
38. Xu Z, Li XF, Zou H, Sun X, Shen B. <sup>18</sup>F-Fluoromisonidazole in tumor hypoxia imaging. *Oncotarget*. 2017 Oct 7;8(55):94969-94979. doi: 10.18632/oncotarget.21662.
39. Djekidel M, M Das J. Nuclear Medicine Neuro PET Assessment, Protocols, And Interpretation. 2022 Jul 11. In: StatPearls [Internet]. Treasure Island (FL): StatPearls Publishing; 2023 Jan.
40. Singhal T. Positron emission tomography applications in clinical neurology. *Semin Neurol*. 2012 Sep;32(4):421-31. doi: 10.1055/s-0032-1331813. Epub 2013 Jan 29.
41. Lotan E, Friedman KP, Davidson T, Shepherd TM. Brain 18F-FDG-PET: Utility in the Diagnosis of Dementia and Epilepsy. *Isr Med Assoc J*. 2020 Mar;22(3):178-184.
42. Vlašiček I. Pozitronska emisijska tomografija u neurologiji [Diplomski rad]. Zagreb: Sveučilište u Zagrebu, Medicinski fakultet; 2016 [pristupljeno 03.06.2023.] Dostupno na: <https://urn.nsk.hr/urn:nbn:hr:105:902416>
43. Chondrogiannis S, Marzola MC, Al-Nahhas A, Venkatanarayana TD, Mazza A, Opocher G, Rubello D. Normal biodistribution pattern and physiologic variants of 18F-DOPA PET imaging. *Nucl Med Commun*. 2013 Dec;34(12):1141-9. doi: 10.1097/MNM.0000000000000008.

44. Perl DP. Neuropathology of Alzheimer's disease. *Mt Sinai J Med.* 2010 Jan-Feb;77(1):32-42. doi: 10.1002/msj.20157.
45. George N, Gean E, Nandi A, Brašić JR, Wong DF. Radiotracers used to image the brains of patients with Alzheimer's disease. In: Seeman P, Madras B, editors. *Imaging of the Human Brain in Health and Disease.* San Diego: Elsevier; 2014. p. 407–16.
46. Chanisa C, Monchaya N, Anchisa K, Chetsadaporn P, Attapon J. Analysis of amyloid and tau deposition in Alzheimer's disease using <sup>11</sup>C-Pittsburgh compound B and <sup>18</sup>F-THK 5351 positron emission tomography imaging. *World J Nucl Med.* 2020 Oct 8;20(1):61-72. doi: 10.4103/wjnm.WJNM\_50\_20.
47. Richards D, Sabbagh MN. Florbetaben for PET Imaging of Beta-Amyloid Plaques in the Brain. *Neurol Ther.* 2014 Nov 27;3(2):79-88. doi: 10.1007/s40120-014-0022-9.
48. Khalaf S, Al-Mallah MH. Fluorodeoxyglucose Applications in Cardiac PET: Viability, Inflammation, Infection, and Beyond. *Methodist Debaque Cardiovasc J.* 2020 Apr-Jun;16(2):122-129. doi: 10.14797/mdcj-16-2-122.
49. Ziessman HA, O'Malley JP, Thrall JH, editors. *Cardiac System.* In: *Nuclear Medicine.* Toronto, ON, Canada: Elsevier; 2014. 378–423.
50. Anagnostopoulos C, Georgakopoulos A, Pianou N, Nekolla SG. Assessment of myocardial perfusion and viability by positron emission tomography. *Int J Cardiol.* 2013 Sep 1;167(5):1737-49. doi: 10.1016/j.ijcard.2012.12.009. Epub 2013 Jan 11.
51. Carvajal-Juarez I, Monroy-Gonzalez A, Espinola-Zavaleta N, Meave-Gonzalez A, Alexanderson-Rosas E. PET/CT with <sup>13</sup>N-ammonia: Characteristics and Utility in Coronary Artery Disease. *Ann Nucl Cardiol.* 2019;5(1):63–8.
52. Vaidyanathan S, Patel CN, Scarsbrook AF, Chowdhury FU. FDG PET/CT in infection and inflammation--current and emerging clinical applications. *Clin Radiol.* 2015 Jul;70(7):787-800. doi: 10.1016/j.crad.2015.03.010. Epub 2015 Apr 25.
53. Arnon-Sheleg E, Israel O, Keidar Z. PET/CT Imaging in Soft Tissue Infection and Inflammation-An Update. *Semin Nucl Med.* 2020 Jan;50(1):35-49. doi: 10.1053/j.semnuclmed.2019.07.005. Epub 2019 Aug 12.

## **6. ŽIVOTOPIS**

### **OPĆI PODATCI**

IME I PREZIME: Ivana Đerek

DATUM I MJESTO ROĐENJA: 05.01.2002., Split

E-MAIL: [ivanaderek55@gmail.com](mailto:ivanaderek55@gmail.com)

### **OBRAZOVANJE:**

2008.-2016. Osnovna škola „Sućidar“, Split

2016.-2020. Nadbiskupijska klasična gimnazija „Don Frane Bulić“, Split

2020.-2023. Sveučilišni odjel zdravstvenih studija: Radiološka tehnologija, Sveučilište u Splitu