

Uloga radioloških slikovnih metoda u dijagnostici akutnog apendicitisa

Barišić, Eli

Undergraduate thesis / Završni rad

2023

Degree Grantor / Ustanova koja je dodijelila akademski / stručni stupanj: **University of Split / Sveučilište u Splitu**

Permanent link / Trajna poveznica: <https://um.nsk.hr/um:nbn:hr:176:954165>

Rights / Prava: [In copyright](#) / [Zaštićeno autorskim pravom.](#)

Download date / Datum preuzimanja: **2025-01-27**



Sveučilišni odjel zdravstvenih studija
SVEUČILIŠTE U SPLITU

Repository / Repozitorij:

[Repository of the University Department for Health Studies, University of Split](#)



UNIVERSITY OF SPLIT



SVEUČILIŠTE U SPLITU

Podružnica

SVEUČILIŠNI ODJEL ZDRAVSTVENIH STUDIJA

PRIJEDIPLOMSKI SVEUČILIŠNI STUDIJ

RADIOLOŠKA TEHNOLOGIJA

Eli Barišić

**ULOGA RADIOLOŠKIH SLIKOVNIH METODA U
DIJAGNOSTICI AKUTNOG APENDICITISA**

Završni rad

Split, 2023.

SVEUČILIŠTE U SPLITU

Podružnica

SVEUČILUŠNI ODJEL ZDRAVSTVENIH STUDIJA

PRIJEDIPLOMSKI SVEUČILIŠNI STUDIJ

RADIOLOŠKA TEHNOLOGIJA

Eli Barišić

**ULOGA RADIOLOŠKIH SLIKOVNIH METODA U
DIJAGNOSTICI AKUTNOG APENDICITISA**

**THE ROLE OF RADIOLOGICAL IMAGING METHODS IN
THE DIAGNOSIS OF ACUTE APPENDICITIS**

Završni rad/Bachelor Thesis

Mentor:

Dr. sc. Danijela Budimir Mršić, dr. med.

Split, 2023.

ZAHVALA

Zahvaljujem se svojoj mentorici, dr. sc. Danijeli Budimir Mršić, na dobroj volji, ugodnoj suradnji, posvećenom vremenu, profesionalnim savjetima i stručnom vođenju tijekom pisanja ovog završnog rada.

Veliko hvala i mojim najbližima, posebno mojoj obitelji koja mi je bila oslonac i podrška tijekom cijelog studija.

TEMELJNA DOKUMENTACIJSKA KARTICA

ZAVRŠNI RAD

Sveučilište u Splitu

Sveučilišni odjel zdravstvenih studija

Radiološka tehnologija

Znanstveno područje: Biomedicina i zdravstvo

Znanstveno polje: Kliničke medicinske znanosti

Mentor: Dr. sc. Danijela Budimir Mršić, dr. med.

ULOGA RADIOLOŠKIH METODA U DIJAGNOSTICI AKUTNOG APENDICITISA

Eli Barišić

Sažetak: Akutni apendicitis je upala crvuljka. Vrlo je često stanje u općoj radiološkoj praksi i jedan je od glavnih razloga za hitnu operaciju u mlađih pacijenata. Dijagnozu je važno postaviti na vrijeme kako bi se izbjegle po život opasne komplikacije. Radiološke slikovne metode igraju ključnu ulogu u dijagnozi akutnog apendicitisa budući da povećavaju dijagnostičku točnost i doprinose diferencijalnoj dijagnozi, procjeni komplikacija te preoperativnom planiranju. Najčešće korišteni modaliteti su ultrazvuk, kompjuterizirana tomografija i magnetna rezonancija. Ta tri modaliteta daju detaljan prikaz anatomije crvuljka, ukazuju na zadebljanje stijenke i znakove upale, prikazuju vaskularizaciju crijeva te daju uvid u razvoj mogućih komplikacija. Prva metoda izbora je ultrazvuk zbog svoje sigurnosti i dostupnosti. Akutni apendicitis se na UZV-u prikazuje kao aperistaltična tubularna struktura promjera većeg od 6mm. CT ima veću osjetljivost i specifičnost od ultrazvuka, ali se ne preporučuje kao prva metoda izbora zbog korištenja ionizirajućeg zračenja. Magnetna rezonancija je dobra zamjena za kompjuteriziranu tomografiju s obzirom na sličnu osjetljivost i specifičnost. MRI ne koristi ionizirajuće zračenje, međutim može produžiti vrijeme postavljanja dijagnoze i nije lako dostupna metoda te se uglavnom rabi za postavljanje dijagnoze akutnog apendicitisa u trudnoći.

Ključne riječi: Akutni apendicitis; ultrazvuk; kompjuterizirana tomografija; magnetna rezonancija

Rad sadrži: 34 stranice, 16 slika, 1 tablicu, 0 priloga, 30 literaturnih referenci

Jezik izvornika: hrvatski

BASIC DOCUMENTATION CARD

BACHELOR THESIS

University of Split

University Department for Health Studies

Radiologic technology

Scientific area: Biomedicine and healthcare

Scientific field: Clinical medical sciences

Supervisor: Dr. sc. Danijela Budimir Mršić, dr. med.

The role of radiological imaging methods in the diagnosis of acute appendicitis

Eli Barišić

Summary: Acute appendicitis is inflammation of the appendix. It is a very common condition in general radiological practice and is one of the main reasons for emergency surgery in younger patients. It is important to make the diagnosis in time to avoid life-threatening complications. Radiological imaging methods play a key role in the diagnosis of acute appendicitis since they increase diagnostic accuracy and contribute to differential diagnosis, assessment of complications and preoperative planning. The most commonly used modalities are ultrasound, computed tomography and magnetic resonance. These three modalities provide a detailed view of the anatomy of the worm, indicate thickening of the wall and signs of inflammation, show the vascularization of the intestine and provide insight into the development of possible complications. The first method of choice is ultrasound due to its safety and availability. Acute appendicitis appears on US as an aperistaltic tubular structure with a diameter greater than 6 mm. CT has greater sensitivity and specificity than ultrasound, but is not recommended as the first method of choice due to the use of ionizing radiation. Magnetic resonance imaging is a good substitute for computed tomography due to similar sensitivity and specificity. MRI does not use ionizing radiation, however, it can increase the time of diagnosis and is not an easily available method and is mainly used to diagnose acute appendicitis in pregnancy.

Keywords: Acute appendicitis; ultrasound; computed tomography; magnetic resonance imaging

Thesis contains: 34 pages, 16 figures, 1 table, 0 supplements, 30 references

Original in: Croatian

SADRŽAJ

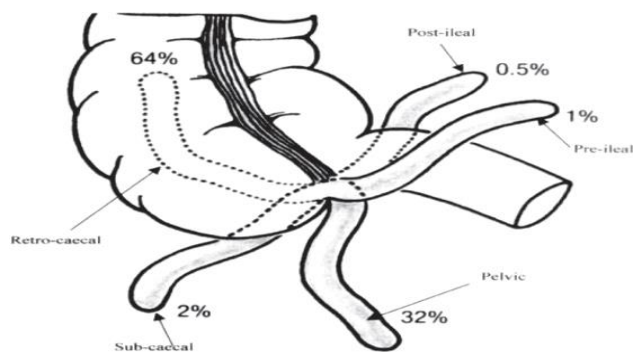
Table of Contents

1. UVOD	1
1.1. ANATOMIJA CRVULJKA	1
1.2. FIZIOLOGIJA CRVULJKA	1
1.3 AKUTNI APENDICITS	2
1.3.1 Epidemiologija	2
1.3.2 Etiologija	2
1.3.3. Komplikacije	3
1.3.4 Klinička slika	4
1.3.5. Dijagnoza	4
1.3.6. Liječenje	5
2. CILJ RADA	6
3. RADIOLOŠKA DIJAGNOSTIKA AKUTNOG APENDICITISA	7
3.1. ULTRAZVUK	7
3.1.1. Dijelovi ultrazvučnog uređaja	7
3.1.2. Ultrazvučni prikazi	8
3.1.3. Ultrazvučna dijagnostika akutnog apendicitisa	11
3.1.4. Tehnika ultrazvučnog pregleda	12
3.1.5. Prikaz akutnog apendicitisa na ultrazvuku	12
3.2. KOMPJUTERIZIRANA TOMOGRAFIJA	15
3.2.1. Dijelovi CT uređaja	15
3.2.2. Rekonstrukcija slike	18
3.2.3. Zračenje CT uređaja	18
3.2.4. CT Akutnog apendicitisa	19
3.2.5. Tehnika izvođenja kompjuterizirane tomografije	20
3.3. MAGNETSKA REZONANCIJA	23
3.3.1. Vrste magneta	24
3.3.2. Tehnika MRI pregleda akutnog apendicitisa	25
3.3.3. Prikaz akutnog apendicitisa na MRI-u	26
4. ZAKLJUČAK	30
5. LITERATURA	32

1.UVOD

1.1. ANATOMIJA CRVULJKA

Slijepo crijevo ili cekum (*lat. Caecum*) smješteno je na početku debelog crijeva, u desnoj ilijačnoj jami. Na slijepo crijevo se nastavlja crvuljak odnosno vermiformni nastavak (*engl. Appendix vermiformis*). Crvuljak je uska cijev duljine 5-10cm, najčešćeg promjera oko 6mm. Oblikom podsjeća na lijevak jer počinje širokim otvorom na dnu caekuma te mu se od tu lumen postepeno sužava (1). Položaj crvuljka je sklon anatomskim varijacijama. Neki od najčešćih položaja su silazni pelvični položaj, retrocekalni i paracekalni položaj, a najčešća polazišta su s donjeg pola cekuma te s dorzo-medijalne i dorzo-lateralne strane istog (Slika 1) (2). Crvuljak ima kliničku projekciju u Lanzovoj i McBurneyevoj točki. Te dvije točke daju uvid u projekciju crvuljka na anteriornoj trbušnoj stijenci. McBurneyeva točka označava početak crvuljka, a pozicionirana je na sredini linije koja povezuje prednju gornju ilijačnu spinu i pupak. Lanzova točka je mjesto gdje se crvuljak odvaja od cekuma, a pozicionirana je neposredno ispod McBurneyjeve točke (3). Za krvnu opskrbu crvuljka su zaslužne a. appendicularis i v. ileocolica, a za inervaciju n. vagus (4).



Slika 1. Varijacije položaja vermiformnog nastavka

Izvor: Uttam Kumar P. et al. *Position of Vermiform Appendix: A Postmortem Study*. Bangladesh Journal of Anatomy 7. 2009. 34-36.

1.2. FIZIOLOGIJA CRVULJKA

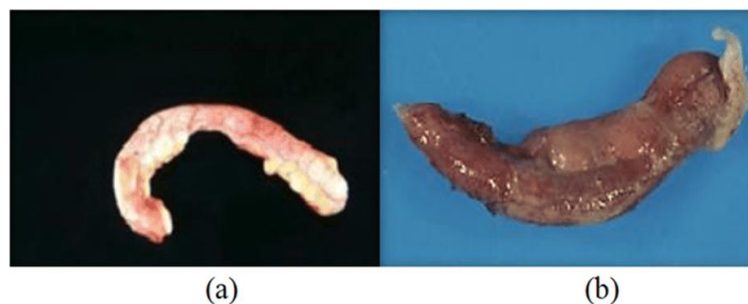
Crvuljak se još naziva i crijevnom tonzilom zbog velikog broja limfnih čvorova (1). Ipak je tijekom evolucije uvelike izgubio svoju funkciju zbog promjene u načinu hranjenja, pa njegovo odstranjivanje, apendektomija, nije štetno za ljudski život. Međutim novija istraživanja su pokazala veću učestalost infekcije *Clostridium difficile* nakon izvođenja

apendektomije (4). Razlogom se smatra dokazano nakupljanje dobrih bakterija u slijepom crijevu i njihovo izlučivanje u slučaju neke bolesti. Crvuljak ima biofilm koji sprječava prolazak patogena kroz crijevnu barijeru te pridonosi očuvanju crijevnog imunološkog sustava. Smatra se da je ova funkcija specifična za crvuljak jer njegov biofilm ostane netaknut prilikom dijareje. Inače, za vrijeme dijareje dolazi do odbacivanja biofilma u ostatku debelog crijeva zbog ubrzane izmjene enterocita (5).

1.3 AKUTNI APENDICITIS

1.3.1 Epidemiologija

Akutni apendicitis je upala crvuljka i najčešći je uzrok akutne boli na području abdomena (Slika 2). Bolest se može pojaviti u svakoj životnoj dobi, međutim najčešće se javlja između 5. i 30. godine života. Najugroženijom skupinom se smatraju djevojke između 12. i 16. godine života. Smatra se da su muškarci i žene izloženi podjednakom riziku od nastanka bolesti. Neka istraživanja su pak pokazala da je rizik od oboljenja češći kod muškaraca nego kod žena, ali i da su žene češće podvrgnute apendektomiji (6). U razvijenijim zapadnim zemljama procijenjeni rizik da će osoba tijekom života razviti upalu appendixa je 7% te je incidencija bolesti relativno stabilna. S druge strane, u zemljama nižeg socio-ekonomskog statusa je zabilježen rastući broj slučajeva upale crvuljka (7).



Slika 2. a) normalan apendiks, b) upaljen apendiks

Izvor: *A diagnostic testing for people with appendicitis using machine learning techniques - Scientific Figure on ResearchGate. Available from: https://www.researchgate.net/figure/a-Normal-appendix-b-Appendix-inflammation_fig1_358088069*

1.3.2 Etiologija

Najčešći čimbenik koji uzrokuje upalu crvuljka je njegova opstrukcija, odnosno začepljenje. Opstrukcija crvuljka se dešava kada se otvor začepi fekalitom, uvećanim limfnim čvorom ili nekim drugim stranim tijelom. Tada se u crvuljku počnu nakupljati štetne bakterije te dolazi do infekcije. Posljedica infekcije je povećana vaskularizacija crvuljka. Inače, crvuljak ima vrlo ograničenu cirkulaciju krvi pa manjak krvi u vrijeme opstrukcije vodi manjoj imunološkoj reakciji. Zbog toga se tijelo puno teže bori s nastalom infekcijom i zahtjeva veću opskrbu krvlju. Zastoj crijevnog sadržaja dovodi do kemijskih i mehaničkih oštećenja sluznice te posljedičnog prodora bakterija u dubinu crvuljka (1). Nastanku upale također pogoduje bakterijska, virusna ili parazitska infekcija probavne cijevi i okolnih struktura. Ozljeda abdomena i tumori se također povezuju s povećanim rizikom od nastanka akutnog apendicitisa (8).

1.3.3. Komplikacije

Akutni apendicitis je važno otkriti na vrijeme, jer se na taj način mogu izbjeći komplikacije koje mogu biti opasne po život. Upalu je važno klasificirati prije početka liječenja, kako bi se ustanovila najbolja metoda liječenja za određeni stadij. Apendicitis se može klasificirati kao komplicirani i nekomplicirani. Kod nekompliciranog apendicitisa nema pojave celulitisa, gangrene i gnojne tekućine. Komplicirani apendicitis praćen je periapendikalnim celulitisom, slobodnom tekućinom, učestalom perforacijom, gangrenom ili lokaliziranim apscesom (6).

Prilikom upale crvuljak natekne te se ispuni gnojem zbog začepljenja već suženog otvora. Ako se ne liječi, povećani pritisak unutar slijepog crijeva može uzrokovati pucanje, odnosno perforaciju stijenke. Nakon perforacije, sadržaj, uključujući bakterije i gnoj, se izljeva u trbušnu šupljinu, uzrokujući po život opasnu infekciju- peritonitis. Česta posljedica difuznog peritonitisa je paralitički ileus. U najgorem slučaju, infekcija se može proširiti cijelim tijelom dovodeći do sepse. Također, u abdomenu se nakon upale crvuljka mogu početi formirati priraslice koje potencijalno uzrokuju uvrtnje ili začepljenje tankoga crijeva, odnosno mehanički ileus (1).

U nekim slučajevima, imunološki odgovor tijela može spriječiti daljnje širenje infekcije, stvarajući lokaliziranu nakupinu gnoja- periapendikularni apsces. Apsces se može razviti oko perforiranog crvuljka ili u drugim dijelovima abdomena, a odstranjuje se drenažom.

Pileflebitis je septični tromboflebitis portalne vene. Pileflebitis nastaje kada se inficirani

tromb transportira u portalnu venu i uzrokuje pojavu apscesa u jetri. To je izrazito rijetka i često po život opasna komplikacija koja se liječi dreniranjem gnojnog sadržaja i primanjem velikih doza antibiotika (1).

1.3.4 Klinička slika

Prvi simptom akutnog apendicitisa je bol koja se javlja oko pupka, te se širi na donji desni dio abdomena koji postane bolan na opip i natečen. Početna bol predstavlja upozorenje koje je posljedica inervacije visceralnog sloja srednjeg crijeva, a lokalizirana bol uzrokovana je zahvaćanjem parijetalnog peritoneuma nakon progresije upalnog procesa. Na to se nadovezuju manjak apetita, mučnina i povraćanje. Povraćanje može biti posljedica generaliziranog peritonitisa koji se javlja nakon perforacije crijeva. Kod dosta pacijenata se javlja povećana tjelesna temperatura kao posljedica upale, a temperatura iznad 38.5°C može biti znak perforacije crijeva. Također može doći do promjene u pražnjenju debelog crijeva odnosno dijareje ili konstipacije (9).

1.3.5. Dijagnoza

Dijagnoza akutnog apendicitisa započinje detaljnom anamnezom i kliničkim pregledom. Fizikalnim pregledom liječnik palpira bolno mjesto na abdomenu, počevši od mjesta najmanje boli, odnosno lijevog kvadranta. Zatim se palpacija nastavlja u smjeru najveće boli, prema desnom donjem kvadrantu gdje se nalazi McBurneyjeva točka. Bol se često pojačava u trenutku kad se pacijent nakašlje, što se zove Dunphyjev znak. Rovsingov znak se također povezuje s akutnim abdomenom, a primjetan je kada se za vrijeme palpacije lijevog dijela abdomena pojavi bol u desnom dijelu abdomena. U pacijenata s upalom crvuljka, bol može biti izražena i povlačenjem desnog testisa inferiorno (Hornov znak) ili pritiskom ileocekalne regije dok je pacijentu desna noga dignuta i ispružena (Krugerov znak) (3).

U određenog broja pacijenata klinički simptomi upale mogu izostati pa je zbog sigurnijeg postavljanja dijagnoze potrebno napraviti laboratorijske nalaze iz krvi i urina. Vrijednosti leukocita su iznad normalnih u slučaju upale, a vrijednosti iznad $14 \times 10^9 /L$ mogu biti znak peritonitisa. Vrijednosti prokalcitonina i C-reaktivnog proteina (CRP) su također iznad granica normale, a kao najbolji pokazatelj akutnog apendicitisa su se pokazale povišene vrijednosti polimorfonuklearnih leukocita i interleukina-6 (IL-6). Nažalost, većina upalnih procesa u tijelu se manifestira povećanim brojem leukocita, kao i povišenim CRP-om i IL-6 pa se ne

može sa sigurnošću otkriti radi li se u akutnom apendicitisu ili nekoj drugoj upali na području abdomena (7).

Radiološke slikovne metode se često koriste za potvrđivanje ili postavljanje dijagnoze. Uz povećanu dijagnostičku točnost, slikovne metode doprinose diferencijalnoj dijagnozi, procjeni komplikacija i preoperativnom planiranju. Radiološka dijagnostika je najprikladnija metoda u pacijenata kod kojih se dijagnoza nije mogla postaviti kliničkim pregledom i laboratorijskim pretragama, kao i u onih pacijenata koji imaju povišeni rizik od apendektomije i opće anestezije (7).

1.3.6. Liječenje

Ovisno o stupnju napredovanja, čimbenicima rizika i kliničkom stanju pacijenta, akutni apendicitis se može liječiti hitnim kirurškim putem ili konzervativno. Apendektomija je kirurško odstranjivanje crvuljka, a može se izvesti otvoreno ili laparoskopski. Otvorena apendektomija se izvodi preko incizije duge 5-10cm na donjoj desnoj strani abdomena. Nakon odvajanja mišića, crvuljak se veže šavovima i odstranjuje. U slučaju perforacije crijeva, trbušna stijenka se ispire fiziološkom otopinom, a u rez se stavlja cjevčica za izvlačenje tekućine (dren). Laparoskopska apendektomija je manje invazivna metoda u odnosu na otvorenu apendektomiju jer se izvodi kroz 1-3 sitna reza. Kroz jedan od tih rezova se uvodi laparoskop- dugačka stanjena cijev koja sadrži malenu video kameru. Liječnik gledanjem na TV monitor vodi alate i pronalazi crvuljak koji se potom veže šavovima i uklanja kroz jedan od otvora (10). Laparoskopska apendektomija je relativno nova i sve češće korištena metoda, a povezana je sa smanjenjem intenziteta boli, rjeđom infekcijom rana te kraćim i lakšim postoperativnim oporavkom (11).

Konzervativan pristup liječenju uključuje antibiotike i/ili postavljanje drena. Primarno konzervativno liječenje i laparoskopija kao alternativa je izbor liječenja kod apcesa i celulitisa. Postoji sve više dokaza o prednostima konzervativnog liječenja naspram kirurškog. Kao parametri se navode niske stope komplikacija, intraabdominalne retencije i infekcije rana u usporedbi s kirurškim zahvatom. Najnovija istraživanja razmatraju korištenje samo konzervativnog liječenja, bez hitne operacije, u slučajevima nekomplikiranog apendicitisa. Međutim nema dovoljno dokaza o sigurnostima takvog liječenja pa apendektomija ostaje zlatni standard i prva metoda liječenja akutnog apendicitisa (6).

2. CILJ RADA

Cilj ovog rada je opisati stanje akutnog apendicitisa te usporediti slikovne radiološke metode koje se koriste za postavljanje dijagnoze. Rad uspoređuje ultrazvuk, kompjuteriziranu tomografiju i magnetnu rezonanciju. Navedeni su principi rada svakog uređaja te tehnika izvođenja pregleda i opis slikovnih prikaza akutnog apendicitisa.

3. RADIOLOŠKA DIJAGNOSTIKA AKUTNOG APENDICITISA

3.1. ULTRAZVUK

Dijagnostički ultrazvuk (UZV) je modalitet prikaza mekih tkiva koji koristi ultrazvučnu energiju i akustična svojstva ljudskog tijela za stvaranje slike. To se postiže korištenjem sonde koja odašilje ultrazvučne impulse u tjelesno tkivo i registrira skup amplituda odjeka koji se tijekom vremena vraćaju u prijammnik. Medicinski dijagnostički ultrazvuk koristi zvučne elektromagnetske valove visokih frekvencija, 1-15MHz. Ultrazvučni uređaj radi na temelju piezoelektričnog i inverznog piezoelektričnog efekta. Piezoelektrični efekt je karakteristika određenih kristala da pod utjecajem vanjske sile polariziraju, pri čemu je jedna strana pozitivno, a druga negativno nabijena. Kad je vanjsko električno polje izmjenično, kristal će titrati frekvencijom polja. Ako je ta frekvencija dovoljno velika, vibracije će biti izvor ultrazvučnog vala. Nastaje ultrazvučni val koji će pobuditi kristal na titranje pa će se generirati promjenjivo električno polje iste frekvencije- inverzni piezoelektrični efekt (12).

3.1.1. Dijelovi ultrazvučnog uređaja

Ultrazvučna sonda je dio ultrazvučnog uređaja u kojem se nalazi piezoelektrični kristal koji proizvodi piezoelektrični i inverzni piezoelektrični efekt. Na temelju toga jedna sonda može istovremeno biti i primatelj i pošiljatelj signala. Kristal u sondi je obično debljine nekoliko desetinki milimetara, a najčešće je građen od kvarca, turmalina ili olova. Na nasuprotnim plohama kristala su priljubljeni namazi srebrnih elektroda. Jedna elektroda je preko piezoelektrične membrane u kontaktu s pacijentom, a druga koaksijalnim kabelom spojena na izvor napona. Iza poleđine sonde se nalazi prigušivački materijal koji uguši titranje kristala nakon pobude. Razlog tomu je što se za bolje razlučivanje koriste visoke frekvencije vrlo kratkih pulseva, koje je potrebno što brže ugasiti. Ultrazvučne sonde po konstituciji mogu biti mogu biti sektorske, konveksne, linearne, endokavitarne, endoluminalne i dr. (12).

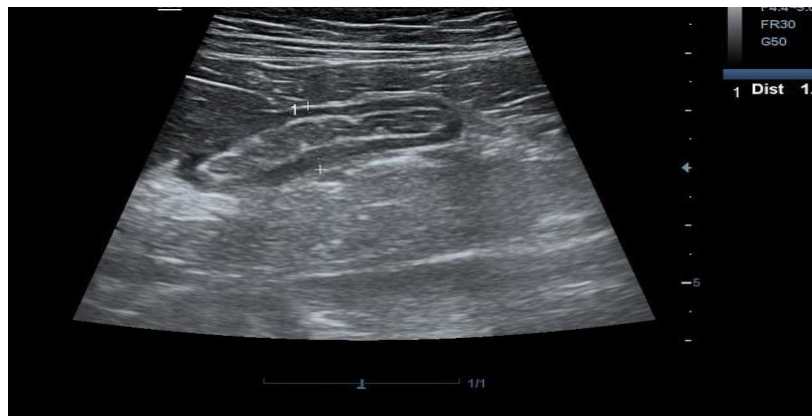
Pulsni generator je dio ultrazvučnog uređaja zaslužen za proizvodnju električnih impulsa koji pobuđuju sondu na pretvaranje električnih impulsa u ultrazvučne valove. Nastali ultrazvučni valovi šalju kratke impulse u tijelo, a tijelo potom vraća niz reflektiranih pulseva

manjih intenziteta na sondu koja u tom trenutku služi kao detektor. Reflektirani pulsevi se očitavaju kao naponi i prenose se u prijemnik gdje se pojačavaju pomoću pojačala dosega. Pojačalo dosega aktivira sinkronizator, koji istovremeno aktivira i generator vremena. Generator vremenske baze daje vremenske informacije na temelju kojih pojačalo dosega pojačava dublje napone više od onih površinskih. Pojačani naponi se zatim prenose na sustav za vertikalni otklon katodnog osciloskopa te se prikazuju kao niz impulsa na monitoru (12).

3.1.2. Ultrazvučni prikazi

A-mod prikaz (*engl. Amplitude modulated*) je jednodimenzionalni prikaz. Radi na principu mjerenja vremena potrebnog ultrazvučnom valu da dođe do određene granice u tijelu te se jednakim putem vrati natrag. Primljeni odjeci iz tkiva se predstavljaju na grafu kao dubine snimanih struktura i amplitude odnosno snage odjeka. Na taj način A-mod daje informacije o dubini, reflektivnosti, strukturi i konzistenciji ispitivanog tkiva. Međutim, A-mod ne daje detaljne prostorne informacije kao npr. B-mod i M-mod. Obično se koristi u oftalmologiji, kardiologiji i neurologiji, a pomaže i u složenijim prikazima gdje su potrebna precizna mjerenja dubine (12,13).

B-mod (*engl. Brightness modulated*) je dvodimenzionalan način dobivanja slike koji prikazuje amplitude reflektiranog pulsa kao niz točaka i piksela na monitoru. Udaljenost piksela na monitoru predstavlja udaljenost između reflektirajućih površina u tkivu, a veća amplituda prikazuje sjajniju točku (13). B-mod je najkorišteniji ultrazvučni prikaz, a koristi se za prikaz zdjelice i abdomena, površinskih struktura, za praćenje trudnoće i novorođenčadi i dr. (Slika 3) (12).



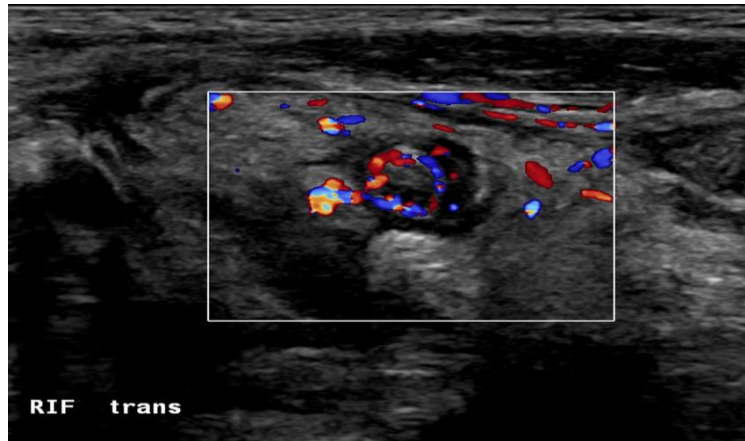
Slika 3. B-mode prikaz crvuljka, „Abominalni pregled s linearnom sondom otkriva proširenu nekompresibilnu cjevastu strukturu od 10 mm, hiperehogena stijenka bez peristaltike“

Izvor: Khan F Acute appendicitis. Case study, Radiopaedia.org. 2018. <https://doi.org/10.53347/rID-65152>

M-mod (*engl. Motion mode*) je kombinacija A i B-moda. Prikazuje kretanje promatranog tkiva u vremenu. Sonda se postavlja iznad ciljne točke kako bi se dobila jednodimenzionalna slika koja prikazuje kretanje struktura nekoliko redova sporije od kretnji u stvarnom vremenu. Ovom se metodom dobije kvantitativan prikaz gibanja, a najčešće se koristi u kardiovaskularnoj dijagnostici (12, 13).

3D, trodimenzionalan prikaz dobiva se multiplim presjecima iz tri dimenzije (koronarna, transverzalna i sagitalna). Struktura koja se želi vidjeti se prvo locira se u jednoj dimenziji, a zatim se prikupljaju informacije iz druga dva presjeka. Kompjutor generira 3D sliku koja se u roku 10sekundi prikaže na ekranu. 3D prikaz se koristi u ginekologiji za prikaz fetusa, a poboljšava vizualizaciju tumora prostate i dojke, srca te krvnih žila (12).

CD (*engl. Color doppler*) prikaz za nastajanje slike koristi princip Doppler efekta. To je fokusiranje UZV vala prema reflektoru te odbijanje istog. Za to vrijeme se mjeri razlika između emitirane i reflektirane frekvencije- Doplerov pomak. Izmjerena razlika je proporcionalna brzini gibanja reflektora. Glavni reflektor ultrazvuka su eritrociti koji se gibaju unutar krvnih žila. Frekvencija emitiranog impulsa je manja od frekvencije reflektiranog impulsa prilikom kretanja eritrocita prema UZV sondi, a veća kada se eritrociti kreću u obrnutom smjeru od sonde. Kvantificiranje doplerskih nalaza se temelji na spektralnoj frekvencijskoj analizi . Kada se izvor svjetlosti i promatrač kreću jedan prema drugome, svjetlosni valovi postaju komprimirani, što rezultira većom percipiranom frekvencijom ili "plavim pomakom". Nasuprot tome, ako se udaljavaju jedan od drugog, svjetlosni valovi postaju rastegnuti, što dovodi do niže percipirane frekvencije ili "crvenog pomaka" (Slika 4) (12).

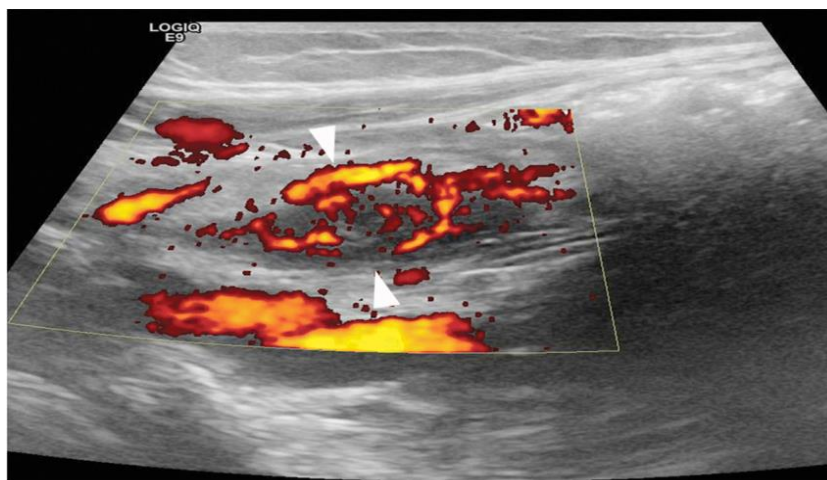


Slika 4. Collor Doppler prikaz crvuljka, Transverzalna slika upaljenog crvuljka

Izvor:

https://www.researchgate.net/publication/291389252_Ultrasound_of_paediatric_appendicitis_and_its_secondary_sonographic_signs_providing_a_more_meaningful_finding#pf4

PD (*engl. Power doppler*) prikazuje informacije o snazi, prisutnosti i intenzitetu protoka krvi, ali ne i o smjeru i brzini kretanja. Drugim riječima fokus je na otkrivanju i prikazivanju snage Doppler signala, pa se može vizualizirati snaga protoka krvi kroz krvnu žilu. Jačina signala prikazuje se pomoću karte u boji ili skale sivih tonova, gdje svjetlije boje označavaju područja s jačim protokom krvi (Slika 5). PD ima široki dinamički raspon, a samim time visoku osjetljivost za otkrivanje sporog gibanja eritrocita u malim krvnim žilama (12).



Slika 5. Power doppler prikaz crvuljka, Longitudinalni prikaz hiperemije stijenke i okolnog ehogenog masnog tkiva

Izvor: https://www.researchgate.net/figure/Acute-appendicitis-in-an-18-year-old-woman-Longitudinal-power-Doppler-ultrasound-image_fig5_351928484

3.1.3. Ultrazvučna dijagnostika akutnog apendicitisa

Ultrazvuk je prva metoda izbora u slikovnoj dijagnostici akutnog apendicitisa. UZV je relativno brza i lako dostupna slikovna metoda koja ne izlaže pacijenta ionizirajućem zračenju. Velike prednosti ultrazvučnog aparata su fleksibilnost i mobilnost. Može se raditi na odjelu hitne pomoći i u operacijskoj sali, odjelima za intenzivnu i dr. Danas su u uporabi i male ručne jedinice koje se napajaju pomoću baterija, pa je ultrazvučni pregled moguće napraviti bilo gdje (14). Korištenje UZV-a na odjelu hitne medicine je doprinjelo bržem dijagnosticiranju hitnih stanja. Jedan od uvjeta za završavanje specijalizacije hitne medicine je i kompetencija u bolničkom UZV-u. Naime, propuštena dijagnoza akutnog apendicitisa je jedna od najčešćih pravnih tužbi koje se upućuju zdravstvenim ustanovama. Studije su pokazale veću specifičnost izvođenja ultrazvučnog pregleda crvuljka kod liječnika hitne pomoći i abdominalnog kirurga, u usporedbi s UZV-om koji izvodi radiolog (15). Međutim, nalaz ultrazvuka ovisi o profesionalnim sposobnostima samo jednog doktora budući da se pretraga izvodi u stvarnom vremenu. Potrebno je dobro osposobljavanje liječnika za izvođenje ove pretrage, kako bi se lažno negativni nalazi i potreba za ponavljanjem pregleda sveli na minimum (14). U iskusnim rukama, UZV je pokazao osjetljivost od 75%–90%, specifičnost od 86%–95%, točnost od 87%–96%, pozitivne prediktivne vrijednosti od 91%–94% i negativne prediktivnim vrijednosti 89%–97% za dijagnozu akutnog apendicitisa (16) Još jedna prednost UZV-a je interaktivnost pacijenta i liječnika za vrijeme pregleda. Izravan način komunikacije s pacijentom povećava specifičnost nalaza. Kroz pregled je moguće povezati nalaze UZV-a i informacije koje daje pacijent s rezultatima kliničkog pregleda i laboratorijskih pretraga. U pretilih pacijenata je teško vizualizirati crvuljak jer je najčešće smješten retrocekalno i na velikoj udaljenosti od sonde. Uz to, potreba za jačom kompresijom sonde može izazvati veliku bol kod pacijenata. UZV se smatra negativnim samo ako se crvuljak ne može identificirati u cijelosti (17). Tada je preporučeno ponoviti detaljan klinički pregled i napraviti komplementarnu slikovnu obradu. U većini slučajeva se poseže za slikovnim metodama veće osjetljivosti- magnetnom rezonancijom ili kompjuteriziranom tomografijom (18).

Nedavna meta-analiza je pokazala veću isplativost postavljanja dijagnoze kada je UZV prva metoda izbora u odnosu na kompjuteriziranu tomografiju. Razlog tomu je što ultrazvuk ima dovoljno veliku specifičnost i osjetljivost pa se često dijagnoza uspješno postavlja iz prvog pokušaja, te će se potreba za uporabom CT-a minimalizirati. Pacijent odlazi na CT tek kad je nalaz UZV negativan, a sumnja na akutni apendicitis još uvijek postoji. CT je znatno skuplja metoda koja izlaže pacijenta ionizirajućem zračenju. Upravo je zbog toga isplativije koristiti UZV kao prvu metodu izbora, iako postoji kasniji rizik od ponavljanja pregleda CT-om, nego korištenje samog CT-a kao prve metode izbora (19).

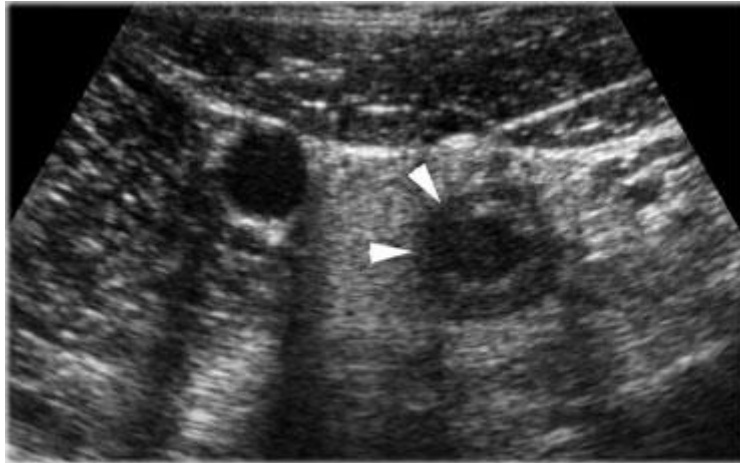
3.1.4. Tehnika ultrazvučnog pregleda

Ultrazvučni pregled akutnog apendicitisa započinje pregledom cijelog abdomena konveksnom sondom frekvencije 3,5 Mhz, kako bi se isključilo postojanje drugih uzročnika akutnog abdomena. Normalan apendiks teško je vidljiv na UZV-u, a pronalazi se obično na bazi slijepog crijeva, ispunjen fluidom ili zrakom. Power Doppler kod normalnog apendiksa prikazuje oskudan ili nepostojeći vaskularni signal, bez hiperehogene masnoće oko lumena crijeva. U pacijenata kod kojih postoji sumnja na akutni apendicitis, ultrazvučni pregled se nastavlja tehnikom stupnjevite/dozirane kompresije sa linearnom sondom frekvencije 5-15Mhz (20). Pomicanje sonde kreće od mjesta najmanje boli prema mjestu najveće boli. Dozirana kompresija osigurava pomicanje ili stiskanje crijeva i sala. Time se smanjuje udaljenost crvuljka od sonde i eliminira se zrak u crijevima koji ometa interpretaciju nalaza. Stupnjevita kompresija također daje uvid o stupnju krutosti promatranog tkiva procjenjujući njegovu reaktivnost na samu kompresiju (14).

3.1.5. Prikaz akutnog apendicitisa na ultrazvuku

Nalazi koji upućuju na stanje akutnog apendicitisa su: nekompresibilnost, apendiks minimalnog transverzalnog dijametra većeg od 6 mm, debljinom stijenke iznad 3 mm, promjene u slojevima stijenke, prisutnost apendikolitisa, bol prilikom palpacije, periapendikalno hiperehogeno masno tkivo, ileus i povećan protok krvi u stijenci crvuljka. UZV bez ovih nalaza se očitava kao negativan ili ne sugerirajući na stanje akutnog apendicitisa (17).

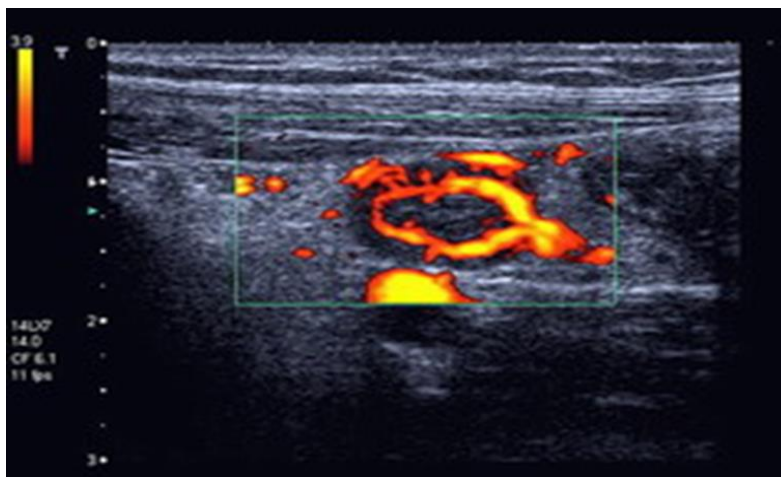
Asimetrična kontura nepravilnog oblika i nedostatak slojne strukture crvuljka ukazuju na postojeću ili moguću perforaciju. U takvim situacijama, upaljeno masno tkivo koje okružuje slijepo crijevo vjerojatno će zatvoriti prijeteću perforaciju (Slika 6) (14).



Slika 6. B-mode, “Upaljeni crvuljak pokazuje lokalni poremećaj strukture slojeva koji ukazuje na lokalnu transmuralnu progresiju infekcije.“

Izvor: <https://radiologyassistant.nl/assets/acute-abdomen-role-of-ultrasound/a50979779b88ee> Fig.-13.jpg

Prokrvljenost stijenke apendiksa kod akutnog apendicitisa je ili izrazito povećana ili odsutna zbog visokog intraluminalnog tlaka s popratnom ishemijskom nekrozom (Slika 7). Važno je napomenuti da je povećana vaskularizacija u okolnom masnom tkivu uvijek prisutna (14).

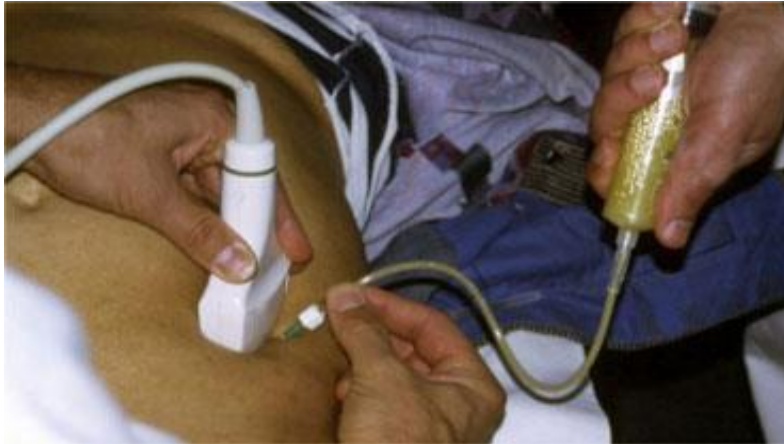

Slika 7. Power Doppler, „Izražena prokrvljenost stijenke crvuljka.“

Izvor: [Upala slijepog crijeva - crvuljka | Ultrazvuk slijepog crijeva | Bolovi u trbuhu | Proljev i povraćanje | \(ultrazvuk-tarle.hr\)](#)

Slobodna intraperitonealna tekućina u malim količinama nije specifična. Može ukazivati na perforirani apendicitis, ali i na brojna druga stanja. Velike količine intraperitonealne

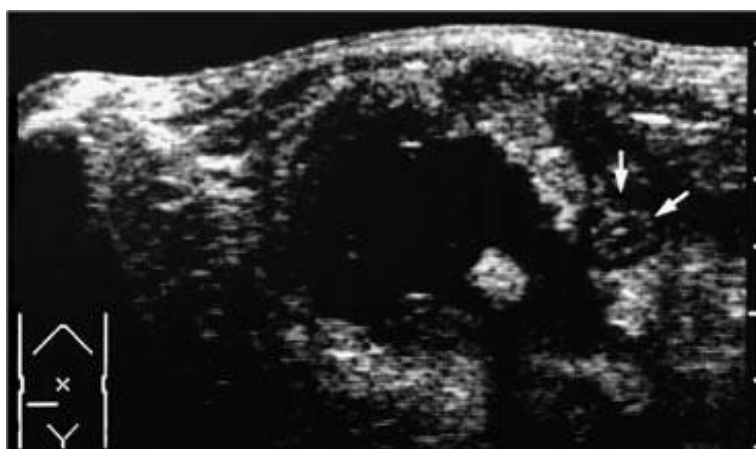tekućine mogu ukazivati na gnoj zbog perforiranog apendicitisa, želučani sadržaj perforiranog peptičkog ulkusa, krv povezanu s ginekološkim stanjima, žuč, enzim amilazu i dr. UZV-om vođena punkcija se pokazala kao brz i siguran način za utvrđivanje sastava nakupljene intraperitonealne tekućine (Slika 8) (14).



Slika 8. Ultrazvukom vođena punkcija

Izvor: https://radiologyassistant.nl/assets/acute-abdomen-role-of-ultrasound/a50979779ad583_Fig.-09.jpg

Lokalizirana nakupina tekućine pored upaljenog crvuljka je znak apscesa. U nakupini je često prisutan zrak, a okružuje je upaljeno nekompresibilno hiperehogeno tkivo. To tkivo predstavlja duplikaturu viscelarnog lista, omentum, koji pokušava izolirati apsces od peritonealne šupljine. Unutar apscesne šupljine se nerjetko može naći fekolit (Slika 9) (14).



Slika 9. B-mode, „Apsces koji sadrži fekolite pored upaljenog crvuljka (strelice).“

3.2. KOMPJUTERIZIRANA TOMOGRAFIJA

Kompjutorizirana tomografija, CT (*engl. Computed Tomography*), je digitalna, slikovna radiološka metoda. Za rad koristi izvor ionizirajućeg zračenja, rendgensku cijev, koja je postavljena vertikalno na uzdužnu os snimanog dijela tijela. Rtg cijev i niz detektora se rotiraju oko pacijenta pri čemu detektori mjere količinu apsorbiranog zračenja u tijelu. Računalo rekonstruira podatke dobivene kolimiranim snopom rendgenskih zraka, a rezultat su aksijalni presjeci odabranog sloja. Vrijednost apsorpcije relativne gustoće tkiva se izražava Hounsfieldovom jedinicom (HU, CT-broj). Jedan CT-broj predstavlja postotak atenuiranog rendgenskog zračenja koje prolazi kroz jedan kubik vode pri temperaturi od 37° C. Voda ima vrijednost CT-broja 0, a vrijednosti CT-brojeva ostalih tkiva se računaju u odnosu prema vodi (Tablica 1). Kompjuter CT uređaja arhivira veliki broj Hounsfieldovih jedinica iz snimanog sloja tijela. Te Hounsfieldove jedinice čine matriks i prikazane su u različitim nijansama sive skale na ekranu (12).

Tablica 1. Vrijednosti CT-broja za pojedino tkivo

TKIVO	CT-BROJ
Zrak	-1000
Pluća	-250 do -850
Mast	-100
Cista	-5 do +25
Tumor	+25 do +100
Krv	+10 do +75
Mozak	+20 do +40
Mišić	+35 do +50
Kost	+800 do +3000

3.2.1. Dijelovi CT uređaja

Kućište (*engl. Gantry*) je veliki dio CT uređaja u obliku prstena s unutrašnjim otvorom od 50- 70 cm kroz koji se pacijent uvlači zajedno sa stolom. Unutar kućišta se nalazi rendgenska

cijev te niz detektora, kolimatora, filtera i transformatora. Rendgenska cijev i detektori se rotiraju pomoću električnog ili linearnog motora. Ova rotacija omogućuje višestruke rendgenske projekcije iz različitih kutova, koje se zatim koriste za rekonstrukciju slika presjeka tijela (12).

Rendgenska (rtg) cijev služi kao generator ionizirajućeg zračenja potrebnog za nastanak CT slike. Današnji CT uređaji koriste moderne rotirajuće rtg cijevi, snage 20- 60W i maksimalnog napona od 140kV. Rtg Rendgenska cijev CT uređaja sastoji se od katode i anode. Katoda rendgenske cijevi je građena od niti volframa ili molibdena. Katoda emitira fokusirani elektronski snop, koji se ubrzava prema anodi. Kada tako ubrzani elektroni udare u anodu, dolazi do njihovog kočenja i posljedičnog emitiranja X-zraka. Anoda rtg cijevi je građena od molibdena koji se nalazi na podebljem grafitnom sloju Iako anoda rtg cijevi ima visoki toplinski kapacitet, rendgenska cijev mora izdržati velika toplinska opterećenja zbog brzog dobivanja više slika. Kako bi raspršila tu toplinu, rendgenska cijev obično je opremljena sustavom za hlađenje u kojem se anoda hladi uljem ili kombinacijom ulja i vode. Najnoviji CT uređaji imaju rtg cijevi koje podnose i 4 do 5 milijuna toplinskih jedinica (12).

Detektori CT uređaja primaju atenuirane rendgenske zrake i pretvaraju ih u električne impulse koje kompjuter digitalizira i pretvara u sliku. Detektorski sustav CT uređaja se nalazi nasuprot rendgenske cijevi. Razlikujemo scintilacijske i plinske detektore. Scintilacijski detektori koriste materijal koji emitira svjetlost kada je izložen X-zrakama. Emitirana svjetlost je razmjerna količini apsorbiranog zračenja. Scintilacijski kristal najčešće je građen od natrijevog ili cezijeovog jodida, a nalazi se spojen na fotodetektor. Scintilacijski detektori imaju visoku osjetljivost na rendgensko zračenje pa ne zahtjevaju visoki napon što rezultira manjom dozom zračenja. Nedostatci ovih detektora su velika osjetljivost na temperaturne amplitude i visoka cijena. Plinski detektori se temelje na ionizaciji plemenitih plinova. Imaju manju osjetljivost na ionizirajuće zračenje pa im je za rad potreban visoki napon koji rezultira visokom dozom ionizirajućeg zračenja. Plinski detektori ne zahtjevaju kalibraciju i imaju nižu cijenu od scintilacijskih detektora (12). Detektorski kanali, osim za mjerenje energije ionizirajućeg zračenja, imaju važnu ulogu u povezivanju dijelova CT uređaja. Uz detektore se tako nalazi i predpojačalo impulsa i integrator, analogni filter te analogno-digitalni konverter. Moderni CT uređaji koriste Multislice detektorski sustav koji sadrži 4 do 320 redova detektora. Veći broj detektora omogućava akviziciju više slojeva tkiva tijekom jedne rotacije.

Moderni sustavi detektora apsorbiraju preko 90% atenuiranog rtg zračenja, ali imaju efikasnost od 45% zbog potrebnog razmaka između detektora (12).

Kolimatori i filteri su sastavni dio svakog CT uređaja. Kolimatori služe za kontroliranje veličine i oblika snopa, koji može biti monokromatski ili lepezasti. Najčešće su građeni od olovnih ili volframovih lamela koje se mogu pomicati prema potrebama pretrage. Kolimatore u CT uređajima obično kontrolira automatski softver na temelju specifičnog protokola snimanja koji je odabrao radiološki tehnolog. Sužavajući snop, kolimator pomaže poboljšati rezoluciju slike smanjujući količinu raspršenog zračenja koje dopire do detektora. Filteri također igraju važnu ulogu u smanjenju količine raspršenog zračenja jer apsorbiraju rendgenske zrake malih energija koje su bespotrebne u procesu nastanka slike. Kolimatori i filteri se najčešće nalaze na prozoru rendgenske cijevi u cilju zaštite pacijenata od raspršenog ionizirajućeg zračenja. U nekim uređajima, dio kolimatora i filtera se nalazi neposredno iza tijela pacijenta, a ispred detektorskih sustava. Takvo pozicioniranje služi prvenstveno za smanjivanje artefakata slike uzrokovanih visokoenergetskim rendgenskim zrakama koje prodiru u pacijenta i zatim se raspršuju unutar tijela (12).

Visokonaponski generator pretvara električnu energiju iz izvora napajanja u visokonaponsku, visokofrekventnu izmjeničnu struju od 5-20 kHz potrebnu za pokretanje rendgenske cijevi. Generator uključuje pojačani transformator koji povećava napon iz izvora napajanja do potrebnog visokog napona. Transformator radi na principu elektromagnetske indukcije i povećava napon uz smanjenje struje. Ispravljač zatim pretvara izmjeničan napon od 380 V u istosmjerni napon od 250- 400 V, uz minimalni pad napona ispod 1%. Koriste se diode ili drugi poluvodički uređaji koji rendgenskoj cijevi osiguravaju kontinuirani tok struje u jednom smjeru. Osim kontinuiranog napona, prednosti visokonaponskog generatora su i broj impulsa neovisan o frekvenciji mrežnog napona, brze ekspozicije od svega nekoliko milisekundi te male dimenzije aparata (21).

Ostali dijelovi CT uređaja su:

1. Stol za pacijenta
2. Upravljački stol s kompjuterom (mjesto operatera) i radna stanica s kompjuterom (evaluacijska konzola) za rekonstrukciju podataka
3. Uređaj za arhiviranje slika (multispot kamera, laser kamera, suha laser kamera, PACS) (21).

3.2.2. Rekonstrukcija slike

Rekonstrukcija slike CT-a je proces pretvaranja neobrađenih podataka dobivenih prilikom CT skeniranja, u vizualni prikaz unutarnjih struktura pacijenta. Ovaj proces koristi matematičke algoritme za pretvaranje prikupljenih mjerenja u 2D ili 3D sliku koju mogu analizirati medicinski stručnjaci. Rekonstrukcija započinje prikupljanjem podataka dobivenih na detektorskim sustavima nakon prolaženja ionizirajućeg zračenja pod različitim kutevima kroz tijelo pacijenta. Neobrađeni podaci dobiveni od detektora obično se podvrgavaju kroz nekoliko koraka predobrade. To može uključivati ispravljanje artefakata, smanjenje šuma i kalibraciju, kako bi se uzele u obzir karakteristike sustava. Jedna od uobičajenih tehnika rekonstrukcije je filtrirana stražnja projekcija. U ovoj se metodi prikupljeni podaci prvo transformiraju u frekvencijsku domenu pomoću matematičke operacije koja se naziva Fourierova transformacija. Zatim se na transformirane podatke primjenjuje filter kako bi se uklonile neželjene frekvencije. Filtrirani podaci se zatim transformiraju natrag u prostornu domenu pomoću inverzne Fourierove transformacije, što rezultira 2D ili 3D slikom. Drugi pristup je iterativna rekonstrukcija, koja uključuje iterativni proces optimizacije za pročišćavanje slike na temelju matematičkog modela procesa prikupljanja podataka. Ova metoda obično zahtijeva više računalne snage, ali potencijalno može proizvesti kvalitetnije slike sa smanjenim šumom i artefaktima. Postprocesing uključuje naknadnu obradu podataka poslije rekonstrukcije. Dodatni koraci služe za poboljšavanje kvalitete slike. To može uključivati tehnike kao što su smanjenje šuma, poboljšanje kontrasta, poboljšanje rubova i filtriranje slike (12).

3.2.3. Zračenje CT uređaja

„Doza zračenja koju primi bolesnik ovisi o: volumenu i gustoći snimanog dijela tijela, broju slojeva koji će se skenirati, vrsti i kvaliteti uređaja i mjerama zaštite.“ (22) Količina zračenja se mjeri apsorbiranom, ekvivalentnom i ekeftivnom dozom. Apsorbirana doza prezentira količinu zračenja koju je određeno tkivo apsorbiralo, ali ne uzima u obzir utjecaj zračenja na pojedini organ. Mjerna jedinica apsorbirane doze je Gray, a jedan Gray označava jedan apsorbirani Joul po kilogramu tvari. Ekvivalentna doza prezentira štetni biološki učinak zračenja na pojedino tkivo. Svako zračenje je različite energije pa tako ima drugačiju prodornost i djelovanje na tkivo. Ova doza se definira kao umnožak težinskog faktora zračenja (*engl. Radiobiologic effectiveness, RBE*) i apsorbirane doze. RBE prezentira štetni biološki učinak zračenja na tijelo, a za rtg zračenje iznosi 1. Mjerna jedinica ekvivalentne

doze je 1 Sievert (Sv). Sievert označava jedan apsorbirani Joul po kilogramu tvari, a 1Sv je jednak 1Gy. Efektivna doza uzima u obzir vrstu zračenja, apsorbiranu dozu u različitim tkivima te podložnost tih tkiva na oštećenja izazvana zračenjem. Izražava se kao zbroj ekvivalentnih doza u pojedinim tkivima pomnoženih s težinskim faktorom pojedinog tkiva. Mjerna jedinica za efektivnu dozu je Sievert (22).

Doza zračenja koju primi bolesnik tijekom CT pregleda veća je od klasičnih rendgenskih snimki, a manja od zračenja pacijenta prilikom dijaskopije. Sukladno tome, zračenje bi se trebalo smanjiti što je više moguće, pazeći na mogući negativni ishod niže doze zračenja na kvalitetu slike (ALARA princip, *engl. „As low as reasonably achievable“*). Efektivna doza CT snimke abdomena iznosi 10mSv što je jednako 500 snimki pluća na klasičnom rendgenu (23). CT abdomena može dosegnuti dozu do čak 30mSv ovisno o potrebi za korištenjem kontrastnog sredstva. Takva situacija je ekvivalentna 10 godina kozmičkog zračenja (22). Napredovanjem tehnologije CT uređaja, danas se često koristi CT nižih doza, gdje je efektivna doza svedena na 2–4 mSV. Iako su nastale slike lošije rezolucije, istraživanja su pokazala da to ne utječe na uspješnost postavljanja dijagnoze (7).

3.2.4. CT Akutnog apendicitisa

Korištenje multidetektorskog CT-a u procjeni stanja akutnog apendicitisa je odavno potvrđena metoda zbog visoke dijagnostičke točnosti, posebice pretilih osoba gdje je teško vizualizirati apendiks. CT se smatra zlatnim standardom u dijagnostici akutnog apendicitisa s obzirom na prosječnu specifičnost od 98% i osjetljivost od 83%. Multidetektorski CT se koristi u kliničkoj praksi od 2006. godine te je dobro ispitan kao korisno sredstvo u evaluaciji akutnih abdominalnih stanja. Indikacije za CT pregled akutnog apendicitisa su nejasna anamneza, fizikalni pregled i laboratorijski nalazi te nejasan ili nesugerirajući UZV. CT akutnog apendicitisa je osobito preporučen u pacijenata s atipičnim znakovima upale i sa sumnjom na perforaciju. Atipični znakovi akutnog apendicitisa su prisutni u oko 1/3 svih bolesnika. CT se ne bi smio koristiti kao prva metoda izbora u djece, adolescenata i trudnica. Iako CT nije apsolutno kontraindiciran u trudnoći, on bi trebao biti zadnja metoda izbora, odnosno opravdan je u slučajevima kad ultrazvuk i MR nisu dostupni (24).

Jedan od kriterija dijagnoze akutnog apendicitisa je povećanje promjera stijenke slijepog crijeva iznad 6 milimetara. Međutim, taj kriterij je tema mnogih rasprava budući da se povećanje promjera od 6mm smatra premalim s obzirom da mnogi odrasli pacijenti imaju

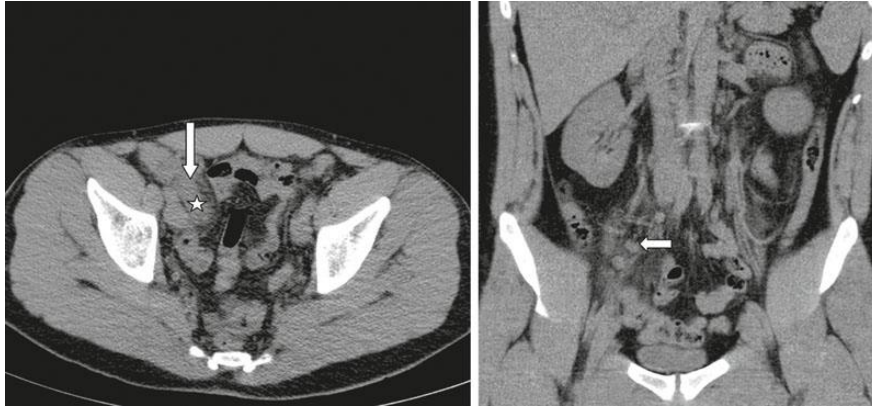
normalne promjene između 6 i 7mm. Mnogi znanstveni članci navode da je granica od 6 milimetara prikladna za pedijatrijsku populaciju, dok se kriterij za odrasle bolesnike treba podići do iznad 7 do 9 mm kako bi se smanjila stopa negativnih apendektomija. Pozitivan nalaz na akutni apendicitis daje i nalaz zadebljanja stijenke preko 2 ili 3 mm, prisutnost opstrukcije uzrokovane stranim tijelom te prikaz okolne upale periapendikalnog masnog tkiva ili slobodne tekućine (24).

3.2.5. Tehnika izvođenja kompjuterizirane tomografije

3.2.5.1. Nativna snimka

Ova metoda ne koristi oralno ili intravensko kontrastno sredstvo. Prvi korak je izvođenje topograma abdomena u cilju ograničavanja polja pregleda, pri čemu je važno pomaknuti pacijentove ruke iz polja snimanja te osigurati da topogram nije kraći od traženog polja pregleda. Nakon početnog topograma, izvodi se CT za vrijeme inspirija od dijafragme do glave femura. Iz skupova podataka se rekonstruiraju aksijalne snimke s debljinom presjeka od 5 milimetara i bez preklapanja. 3D multiplanarne rekonstrukcije nastaju preklapajućim slikama s debljinom sloja od 3 milimetara i uvećanjem od 1 milimetar. Na nativnoj snimci se mogu uočiti slijedeće promjene (Slika 10) (25):

1. Promjer apendiksa iznad 6mm ili više
2. Debljina stijenke veća od 2mm
3. Upalna kompresija okolnog masnog tkiva
4. Formiranje apscesa
5. Prisutnost stranog tijela (fekalit, kalcificirani apendikolit i dr.) (25).

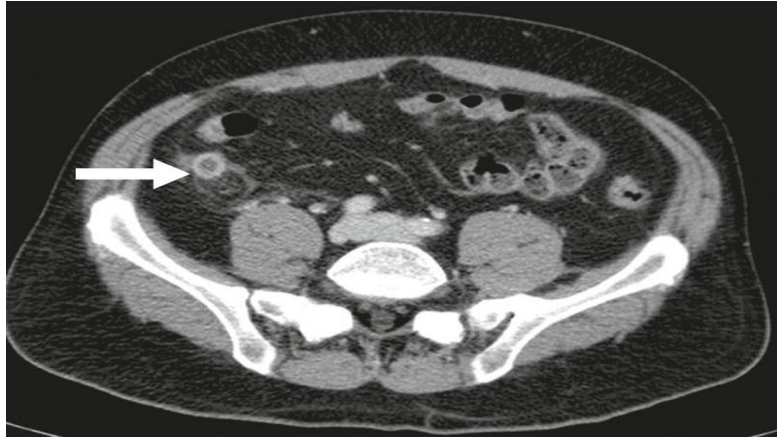

Slika 10. „Nativni CT skenovi niske doze u 26-godišnjeg pacijenta s akutnom upalom crvuljka (zvjezdica). Na aksijalnoj snimci vidi se zadebljanje stijenke (strelica) i susjedne upalne promjene, a na koronarnoj snimci reaktivno uvećanje limfnih čvorova u mezenteriju u desnom donjem kvadrantu (strelica).“

Izvor: https://www.thieme-connect.de/media/roefo/201406/roefo-2229en_10-1055-s-0034-1366074-i2.jpg

3.2.5.2. CT s kontrastom

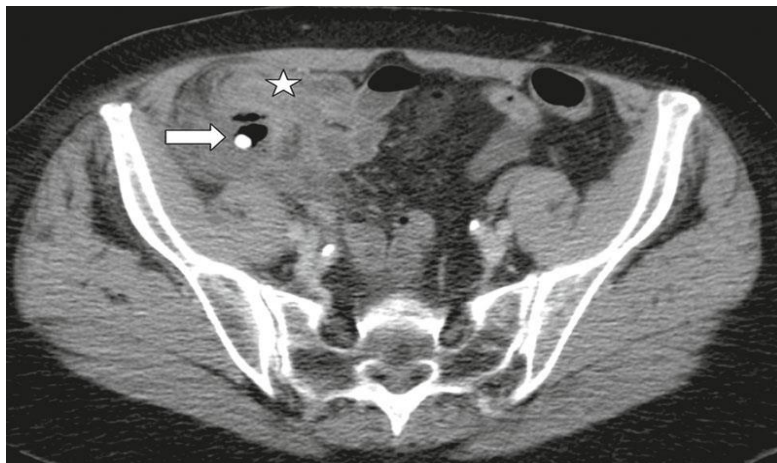Kod dijagnoze akutnog apendicitisa, najčešće se provodi venska faza kontrastnog sredstva. Oralno i rektalno kontrastno sredstvo se nisu pokazali od velikog značaja u postavljanju dijagnoze akutnog apendicitisa, pa se kontrastno sredstvo u većini slučajeva aplicira samo intravenskim putem. Intravenski se aplicira oko 130 ml (ovisno o konstituciji pacijenta) jodnog kontrastnog sredstva, nakon čega se postavi automatska odgoda od 110 s. Kontrastno sredstvo treba koristiti u skladu s preporukama ESUR-a (Europsko društvo za urogenitalnu radiologiju). Temeljne kontraindikacije za intravensku primjenu kontrastnog sredstva su alergija na kontrastno sredstvo, bubrežna insuficijencija, neliječena hipertireoza i multipli mijelom. U ovoj fazi se najbolje procjenjuju znakovi akutnog apendicitisa. Uz prethodno navedene kriterije, CT s kontrastom prikazuje zadebljanje stijenke i prstenasto pojačanje kontrasta specifično za ovu bolest (Slika 11) (25).



Slika 11. „CT nakon aplikacije intravenskog kontrasta u 35-godišnjeg pacijenta s flegmonoznim apendicitisom. Aksijalni presjek pokazuje zadebljanje stijenke s prstenastim pojačanjem kontrasta i susjedne upalne promjene (strelica).“

Izvor: https://www.thieme-connect.de/media/roefo/201406/roefo-2229en_10-1055-s-0034-1366074-i3.jpg

Velika prednost intravenske primjene kontrastnog sredstva je detaljna vizualizacija komplikacija. Za primjer je uzet slučaj perforacije crvuljka, gdje je dobro vidljiv inkapsulirani, parijetalni apsces u desnom donjem dijelu abdomena (Slika 12) (25).



Slika 12. „75-godišnji pacijent s perforiranim apendicitisom zbog kalcificiranog apendikolita (strelica), što je rezultiralo stvaranjem apscesa (zvjezdica).“

Izvor: https://www.thieme-connect.de/media/roefo/201406/roefo-2229en_10-1055-s-0034-1366074-i4.jpg

3.3. MAGNETSKA REZONANCIJA

Magnetska rezonancija (*engl. Magnetic resonance imaging, MRI*) je digitalna, slikovna radiološka metoda prikaza slojeva tijela u transverzalnom, frontalnom i sagitalnom presjeku. Tijekom pretrage, tijelo pacijenta je pozicionirano u magnetskom polju velike jakosti pri čemu dolazi do interakcije radiovalova s pojedinim atomima tijela. Radiovalovi titraju frekvencijom koja je razmjerna jačini magnetskog polja. Nakon prekida djelovanja radiovalova, tijelo pacijenta otpušta višak višak energije dobivene emisijom radiovalova u obliku impulsa. Slika nastaje digitalnom rekonstrukcijom dobivenih impulsa. Sliku tvori niz piksela, najmanjih grafičkih jedinica slike, koji predstavljaju jačinu impulsa magnetne rezonancije pojedinog volumena tkiva (26).

Jačina impulsa MRI-a određena je gustoćom rezonirajućih jezgara i vremenom relaksacije. Vrijeme relaksacije se odnosi na vrijeme koje je potrebno protonima u tjelesnim tkivima da se vrate u svoje prvobitno stanje nakon što ih je poremetilo magnetsko polje. Postoje dvije glavne vrste vremena relaksacije: T1 (vrijeme relaksacije spin-rešetke) i T2 (vrijeme relaksacije spin-spin) (26).

T1 vrijeme relaksacije je vrijeme koje je potrebno protonima da ponovno zauzmu svoje izvorno poravnanje s magnetskim poljem nakon što su odbačeni od njega. Pruža informacije o oporavku uzdužne magnetizacije. Različita tkiva imaju različita vremena relaksacije T1, koja mogu varirati ovisno o njihovom molekularnom sastavu, strukturi i fiziološkim svojstvima. Manipuliranjem vremena radiofrekvencijskih impulsa tijekom MRI skeniranja, mogu se generirati T1-ponderirane slike, koje su korisne za anatomske oslikavanje i razlikovanje različitih vrsta tkiva (26).

T2 vrijeme relaksacije označava vrijeme potrebno protonima da se defaziraju i izgube međusobnu faznu koherenciju. Odražava opadanje transverzalne magnetizacije i pruža informacije o interakciji između protona u tkivu. T2 faza može varirati ovisno o sadržaju vode u tkivu, pokretljivosti i drugim čimbenicima. T2-ponderirane slike u MRI vrijedne su za otkrivanje struktura ispunjenih tekućinom, edema, upala i patologija povezanih s određenim bolestima (26).

DWI (*engl. Diffusion-weighted imaging*) je specijalizirana tehnika snimanja koja se koristi u magnetskoj rezonanciji za procjenu kretanja molekula vode u tkivima. DWI djeluje

tako da senzibilizira MRI sekvencu na nasumično Brownovo gibanje molekula vode. Obično se molekule vode slobodno kreću u tkivima, ali kada postoje prepreke ili ograničenja za njihovo kretanje, kao što su stanične membrane ili strukture, njihova difuzija postaje ograničena. DWI može otkriti ove suptilne promjene u uzorcima difuzije i pružiti uvid u mikrostrukturu tkiva. Tijekom DWI skeniranja, par gradijentnih impulsa primjenjuje se prije i poslije radiofrekvencijskog impulsa. Prvi gradijentni puls senzibilizira sekvencu na difuziju, dok drugi gradijentni puls pomaže u mjerenju opsega difuzije koja se dogodila tijekom vremenskog intervala između dva pulsa. Rezultirajuća slika se naziva karta prividnog koeficijenta difuzije, a predstavlja karakteristike difuzije tkiva (27).

3.3.1. Vrste magneta

Magnet je najvažniji dio uređaja za magnetnu rezonanciju. Magnet osigurava potrebnu jačinu, stabilnost i uniformnost magnetskog polja. MR uređaji se razlikuju prema jačini magnetskog polja, pa tako imamo MR uređaje niske snage (0,1– 0,3 T), MR uređaje srednje snage (0,5– 1 T) te MR uređaje visoke snage (1,5– 4 T). MRI uređaji jakosti do 3T se koriste u dijagnostičke svrhe, a oni kojima je jačina iznad 4 T se upotrebljavaju samo u istraživačke svrhe. Neki od najkorištenijih magneta u medicinskoj dijagnostici su : gradijentni, supravodljivi i permanentni magnet (26).

Gradijentni magneti odgovorni su za stvaranje gradijenata magnetskog polja, što su varijacije u jakosti magnetskog polja u različitim smjerovima. Primarna svrha gradijentnih magneta u MRI je prostorno kodiranje signala koje emitiraju tjelesna tkiva. Električni vodiči koji provode struju se mogu konstruirati na način da direktno proizvedu homogeno magnetsko polje ne oslanjajući se na željeznu jezgru. Količina proizvedene energije ovisi o kvadratu provedene struje pa je prilikom udvostručenja istih, potrebna četverostruka energija za pokretanje MRI uređaja odgovarajuće jačine magnetskog polja. Ovi magneti se obično sastoje od skupova gradijentnih zavojnica izgrađenih od vodljivih žica. Te su zavojnice raspoređene oko glavnog otvora MRI uređaja i stvaraju magnetska polja okomita na glavno statičko magnetsko polje. Promjenom jačine i vremena struja koje prolaze kroz te zavojnice, MRI sustav može proizvesti precizno prostorno kodiranje te proizvesti sliku visoke rezolucije (26).

Supervodljivi magneti koriste supravodljive materijale za stvaranje magnetskih polja velike jakosti bez rasipanja energije. su magneta koji koristi supravodljive materijale za

stvaranje jakih magnetskih polja bez rasipanja energije. Glavna komponenta supravodljivog magneta je zavojnica ili niz zavojnica izrađenih od supravodljivog materijala, obično spoja niobij-titan (NbTi) ili niobij-kositar (Nb₃Sn). Ovi materijali pokazuju supravodljivost na niskim temperaturama, obično ispod nekoliko Kelvina (-270 do -240 stupnjeva Celzijusa). Zavojnice se namotaju u određenu konfiguraciju, a zatim se pomoću tekućeg helija ili kriohladnjaka hlade do supravodljivog stanja. Supravodljivost je fenomen koji pokazuju određeni materijali kada se ohlade ispod kritične temperature, nakon čega provode električnu struju bez ikakvog električnog otpora. Supravodljivi magneti iskorištavaju ovo svojstvo za stvaranje iznimno jakih i stabilnih magnetskih polja. Glavna prednost supravodljivih magneta je njihova velika jakost i stabilnost magnetskog polja. Odsutnost električnog otpora znači da magneti mogu održavati generirano polje dulje vrijeme bez značajnih gubitaka energije. Ova stabilnost je ključna u primjenama kao što je MRI, gdje je za točnu sliku potrebno konstantno i jednolično magnetsko polje. Nedostatak supravodljivog magneta su sofisticirani sustavi za održavanje niskih temperatura. Većinom se koriste sustavi za hlađenje na bazi tekućeg helija, koji je vrlo skup. Također, zahtjevaju složeni sustav protiv gašenja, jer iznenadni prekid supravodljivosti može rezultirati još većim troškovima (28).

Permanentni magneti predstavljaju najjednostavniji način stvaranja magnetskog polja. Međutim, ovi magneti imaju nedostatak zbog male jačine magnetskog polja (0,02 do 0.2 T). Vrlo su jeftini za korištenje budući da im za rad ne treba sustav za hlađenje koji radi na principu tekućeg helija, kao ni električna struja potrebna za rad ostalih vrsta magneta. Nije im potreban veliki prostor s obzirom na malu veličinu, a imaju i mogućnost otvorenog pristupa udobnijeg za klaustrofobične pacijente (26).

3.3.2. Tehnika MRI pregleda akutnog apendicitisa

Glavni protokoli snimanja MR-a kod sumnje na akutni apendicitis su:

1. T1-ponderirane snimke u aksijalnoj ravnini
2. T2-ponderirane snimke s brzim spin ehoom u aksijalnom i koronarnom presjeku
3. T2-ponderirane snimke sa supresijom masti u aksijalnoj ravnini
4. Difuzijski ponderirano snimanje (DWI) u aksijalnom presjeku (izborna)

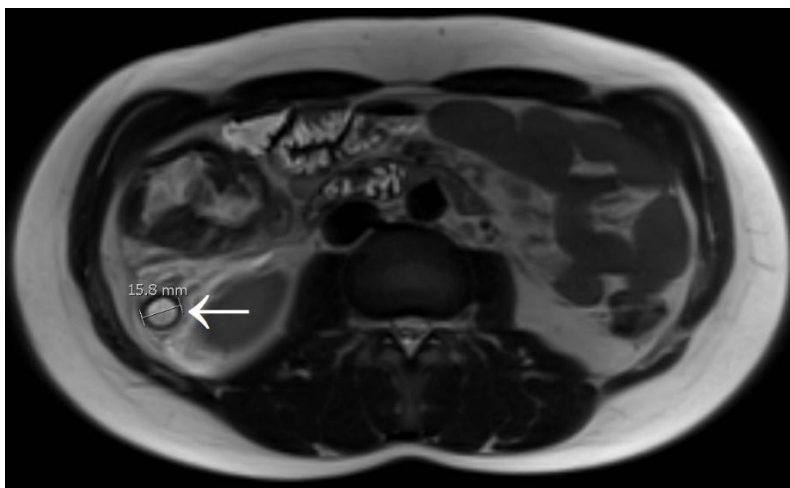
5. T1-ponderirane snimke u aksijalnom presjeku nakon primjene iv. kontrastnog sredstva (izborno) (29).

Najbolji prikaz nalaza za dijagnozu akutnog apendicitisa se dobiva na magnetima jakosti 1-3 T. Nativna MRI snimka abdomena ima visoki kontrast mekotkivnih struktura pa se slijepo crijevo može dobro vizualizirati. Nalazi se obično isčitavaju iz transverzalnih i koronarnih skevenci, a u nekim slučajevima se preporučuj i dodatne sagitalne sekvence. Za optimalnu vizualizaciju crvuljka i okolne peritonealne masti, potrebne su T1-ponderirane sekvence (hipointenzivna stijenka crvuljka) i T2-ponderirane sekvence sa saturacijom masti (hiperintenzivna stijenka crvuljka). Saturacija masti omogućuje izvrsnu vizualizaciju intramuralnog edema i periapendikalne upale (24). Ako se dijagnoza ne može uspješno postaviti na nativnoj snici, indicirana je intravenska primjena kontrastnog sredstva. Intravenska primjena butilskopolamin bromida smanjuje peristaltiku crijeva i na taj način poboljšava kvalitetu slike. Intravenski aplicirano gadolinijsko kontrastno sredstvo uzrokuje značajno pojačanje impulsa u stijenci crvuljka, kao i u periapendikalnom tkivu. Postkontrastne T1 sekvence najbolje identificiraju abnormalno povećanje stijenke apscesa i crvuljka. Moguće kontraindikacije primjene kontrastnog sredstva su trudnoća, ubrzan ili nepravilan rad srca, retencija urina, mehaničke stenozе GI trakta, miastenija gravis i dr. DWI sekvence prikazuju ograničenu difuziju lumena i stijenke crvuljka, kao i žarišno nakupljanje tekućine (24, 29).

Glavni kriteriji za postavljanje dijagnoze akutnog apendicitisa na MRI-u su: povećanje promjera stijenke crvuljka iznad 7mm, zadebljanje stijenke iznad 2mm, luminalni sadržaj visokog signala na T2-ponderiranim sekvencama, periapendikularne upalne promjene (hiperintenzivno nakupljanje tekućine, masnog tkiva, apsces, celulitis), prikaz hipointenzivnog apendikolita, ograničena difuzija stijenke slijepog crijeva i lokalno nakupljene tekućine, abnormalno povećanje stijenke crvuljka nakon primjene iv. kontrasta (29).

3.3.3. Prikaz akutnog apendicitisa na MRI-u

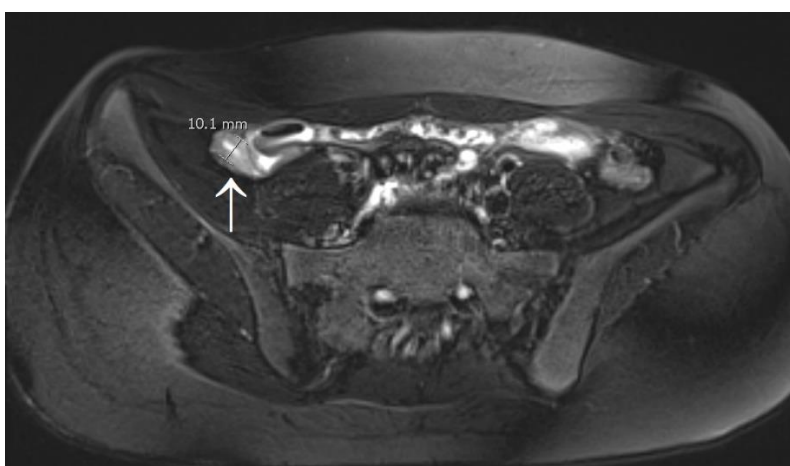Uvećani crvuljak promjera iznad 7 milimetara ukazuje na akutni apendicitis (Slika 13). Dijagnoza je nejasna kada je promjer crvuljka graničan (6-7mm) i u takvim situacijama treba obratiti pažnju na periapendikularne patološke promjene u okolnom tkivu. Infektivni procesi koji zahvaćaju ileum se mogu proširiti na crvuljak uzrokujući povećan promjer i zadebljanje stijenke te pojačanu vaskularizaciju (29).



Slika 13. „Akutni apendicitis u 17-godišnjeg muškarca. T2 ponderirana slika u aksijalnoj ravni prikazuje upaljen, uvećan i tekućinom ispunjen crvuljak (strelica) promjera od gotovo 16 mm; vidi se i periapendikalno zahvaćenje masnog tkiva.“

Izvor: <https://epos.myesr.org/posterimage/esr/ecr2018/143780/media/765636.jpg>

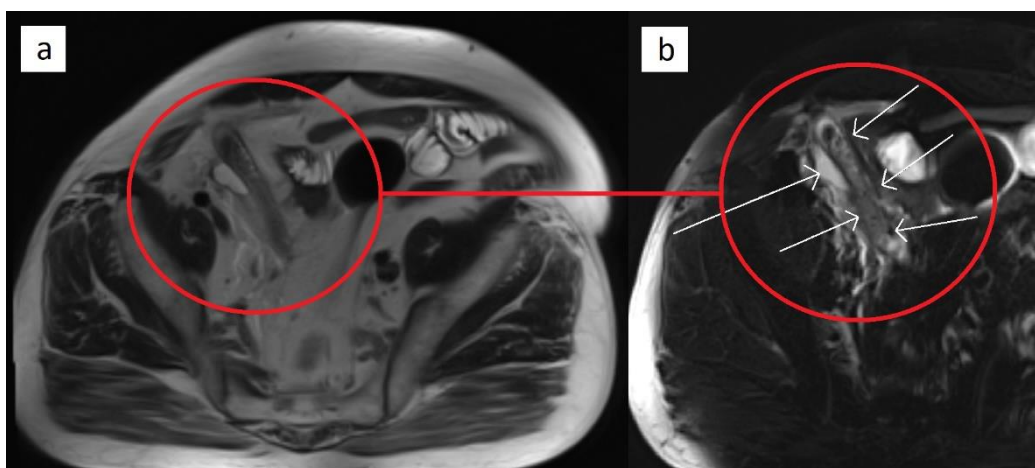
Stijenka crvuljka deblja od 2mm predstavlja znak upale. Stupanj zadebljanja može varirati, ovisno o povećanoj vaskularizaciji i edemu. Ove upalne promjene uzrokuju razlikovanje intenziteta signala akutnog apendicitisa u usporedbi sa signalom normalnog apendiksa. Na T1-ponderiranim sekvencama, stijenka će biti hipointenzivnog signala (tamnija od normalne stijenke), a na T2-ponderiranim sekvencama hiperintenzivnog signala, ukazujući na edem (Slika 14) (29).



Slika 14. „Na T2-ponderiranoj snimci sa supresijom masti se vidi upaljen i uvećan crvuljak (strelica) promjera većeg od 10 mm. Hiperintenzivna stijenka crvuljka je zadebljana (više od 3mm), što predstavlja edem.“

Izvor: <https://epos.myesr.org/posterimage/esr/ecr2018/143780/media/765638.jpg>

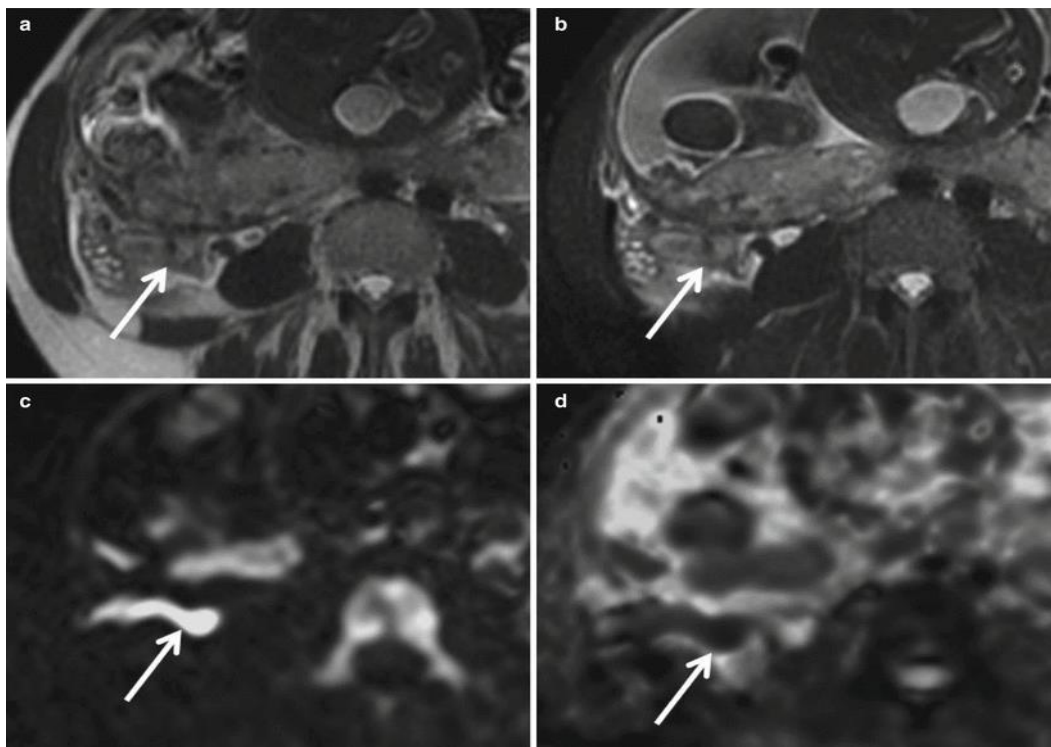
Periapendikularne upalne promjene posljedica su reaktivne upale okolnog masnog tkiva i nakupljanja tekućine te stvaranja celulitisa i apscesa. Prikazuju se hiperintenzivnim signalom na T2-ponderiranim sekvencama sa supresijom masti . Stvaranje apscesa se najbolje prikazuje na DWI sekvencama i T1-ponderiranim sekvencama nakon aplikacije intravenskog kontrasta. Na DWI će biti prisutna ograničena difuzija u području apscesa. Postkontrastne T1-ponderirane sekvence prikazuju zadebljanje okolne stijenke apscesa ukazujući na nekrotično područje (Slika 15) (29).



Slika 15. „Akutni apendicitis s periapendikalnim upalnim promjenama u 64-godišnjeg muškarca (kružići). T2-ponderirane slike bez (a) i sa supresijom masti (b) pokazuju povećan i upaljen crvuljak (kratke strelice), periapendikalnu upalu masnog tkiva i malu kolekciju tekućine (duga strelica). Opseg upalnih promjena bolje se uočava supresijom masti (b).“

Izvor: <https://epos.myesr.org/posterimage/esr/ecr2018/143780/media/765640.jpg>

Periapendikalne upalne promjene mogu izazvati perforaciju crvuljka. Kod trudnica, perforacija se najčešće vidi u zadnja tri mjeseca trudnoće. Vidljivost mikroperforacije je i dalje jako loša na MRI-u. Dijagnoza perforacije se može postaviti kada se identificira ekstaluminalni plin ili prisutnost periapendikularne slobodne tekućine. DWI tehnika se pokazala najboljom u prospektivnoj dijagnozi perforacije kada nedostaju ovi konačni nalazi. Pokazalo se da je stupanj restrikcije difuzije paralelan s rastućom upalom, kod perforiranog crvuljka se bilježe značajno niže vrijednosti ADC ($0,79 \text{ mm}^2/\text{s}$) u usporedbi s nalazom bez upale ($1,85 \text{ mm}^2/\text{s}$) (Slika 16) (30).



Slika 16. „Aksijalne pojedinačne snimke FSE T2 ponderirane slike (a) bez i (b) sa supresijom masnog tkiva kod 32-godišnje žene u 30. tjednu trudnoće pokazuju proširen crvuljak s lumenom ispunjenim tekućinom, zadebljanje stijenke, edem i periapendikularnu upalu (strelica). Odgovarajuća aksijalna (c) DWI ($b = 800 \text{ s/mm}^2$) i (d) ADC mapa pokazuju hiperintenzivan signal u cijelom crvuljku na DWI i hipointenzitet na ADC s najvećim ograničenjem difuzije na vrhu cekuma ($\text{ADC} = 7,2 \text{ mm}^2/\text{s}$) (strelica). Kirurški je potvrđen akutni apendicitis s mikroperforacijom.“

Izvor: https://radiologykey.com/wp-content/uploads/2016/10/A330004_1_En_23_Fig8_HTML.jpg

4.ZAKLJUČAK

Akutni apendicitis je upala crvuljka, najčešći uzročnik akutnog abdomena i hitno medicinsko stanje. Bolest se javlja u svakoj životnoj dobi, najčešće između 5. i 30. godine života. Uzroci akutnog apendicitisa su: opstrukcija izazvana stranim tijelom ili povećanim limfnim čvorom, ileus crijeva, bakterijske, parazitske i virusne infekcije probavne cijevi i okolnog tkiva, ozljede abdomena i dr. Komplikacije uključuju pojavu celulitisa, gnojne tekućine, lokaliziranog apscesa, perforacije, mehaničkog i paralitičkog ileusa, gangerene te pileflebitisa. Komplikacije koje akutni apendicitis uzrokuje su opasne po život pa je bolest potrebno dijagnosticirati i liječiti što ranije. Na bolest treba posumnjati kod pojave boli u desnom donjem dijelu abdomena, uz što se obično javlja i manjak apetita, povišena temperatura, gastroezofagealni refluks i dr. Prvi korak u postavljanju dijagnoze je detaljna anamneza i klinički pregled gdje se nažalost neka druga stanja mogu pogrešno opisati kao akutni apendicitis i obratno. Laboratorijski parametri nisu mjerodavni za postavljanje dijagnoze jer se većina upalnih stanja u tijelu manifestira povećanjem istih. Slikovne radiološke metode se koriste kada se dijagnoza ne može postaviti na temelju anamneze, kliničkog pregleda i laboratorijskih pretraga, a koriste se i za potvrđivanje dijagnoze. Velik doprinos imaju i u diferencijalnoj dijagnozi akutnog abdomena, kao i u procjeni komplikacija odnosno stupnja napredovanja bolesti. Slikovne radiološke metode također pomažu kirurzima u planiranju apendektomije koja se pokazala kao prvi tretman izbora u liječenju. Najčešće korišteni modaliteti slikovnog prikaza u dijagnostici akutnog apendicitisa su: ultrazvuk, kompjuterizirana tomografija i magnetna rezonancija.

Ultrazvuk je neinvazivna slikovna metoda koja koristi zvučne valove za stvaranje slika unutarnjih struktura, pa se pacijenta ne izlaže ionizirajućem zračenju. Široko je dostupan u većini zdravstvenih ustanova, uključujući hitne službe, što ga čini lako dostupnim za brzo dijagnosticiranje akutnog apendicitisa. Ultrazvuk u prosjeku ima osjetljivost od 75%-90% i specifičnost od 86%-95%, te tako pokazuje veliku sposobnost vizualizacije crvuljka i identifikacije upale. Apendicitis se na ultrazvuku prikazuje u B-modu, te Collor i Power Dopplerom. B-mode je dvodimenzionalan slikovni prikaz putem kojeg se mogu detektirati upalne promjene kao što su zadebljanje stijenke, prisutnost apscesa, gnojne tekućine, stranih tijela i dr. Color Doppler se koristi za prikaz smjera i brzine kretanja eritrocita, dok je Power Doppler fokusiran na otkrivanje jačine protoka krvi kroz krvnu žilu. Na taj način, ultrazvuk vrlo dobro prikazuje vaskularizaciju crvuljka, bez potrebe za davanjem kontrastnog sredstva.

Ultrazvuk omogućuje snimanje u stvarnom vremenu, što znači da liječnik može promatrati crijevo i okolne strukture u pokretu, dobivajući korisne informacije o osjetljivosti i peristaltici. Nedostatak ultrazvuka je ovisnost nalaza o vještinama liječnika, kao i nemogućnost vizualizacije apendiksa u pacijenata s visokim indeksom tjelesne mase jer je kod njih apendiks smješten retocekalno i/ili duboko u tkivu. Tada se pacijenta šalje na pregled kompjuteriziranom tomografijom ili magnetnom rezonancijom. Kompjuterizirana tomografija je zlatni standard u dijagnostici akutnog apendicitisa zbog visoke osjetljivosti i specifičnosti pretrage, pogotovo kod pretilih pacijenata, ali se ne koristi kao prva metoda izbora zbog emitiranja ionizirajućeg zračenja. Nalazi se očitavaju pregledom nativnih i postkontrastnih CT snimki, nakon primjene jodnog iv. kontrasta. Nativne snimke daju važne informacije o anatomiji crvuljka, prisutnosti stranih tijela i upalnoj kompresiji okolnog masnog tkiva. Na postkontrastnim snimkama je vidljiva prstenasta postkontrastna imbibicija specifična za akutni apendicitis, a primjena intravenskog kontrasta najbolje prikazuje nastale komplikacije upale kao što su perforacija crvuljka i formiranje apscesa. Magnetna rezonancija ima sličnu osjetljivost i specifičnost kao i kompjuterizirana tomografija, te se iz tog razloga koristi kao zamjena CT-u kod pacijenata osjetljivih na ionizirajuće zračenje (pedijatrijski pacijenti, adolescenti, trudnice i dr.). Nedostatak ove pretrage je visoka cijena, teška dostupnost i produženo vrijeme postavljanja dijagnoze s obzirom na dugo trajanje izvođenja pretrage. MRI snimke se dobivaju korištenjem T1 i T2 sekvenci. T1-ponderirane snimke daju odličan prikaz anatomije crvuljka i dobro razlikovanje vrsta tkiva. T2-ponderirane snimke odlično prikazuju strukture ispunjene tekućinom, te prisutnost edema, upale i druge patologije. DWI tehnika procjenjuje kretanje molekula vode kroz tkiva, pa se npr. u području apscesa prikaže ograničena difuzija. DWI tehnika se pokazala najboljom metodom u procjeni mikroperforacije budući da dobro detektira prisutnost periapendikalne tekućine.

Nedvojbeno je da su slikovne radiološke metode napravile revolucionaran pomak u dijagnostičkoj točnosti akutnog apendicitisa, kao i u procjeni komplikacija istog. Indikaciju za određeni pregled i uporabu kontrastnog sredstva postavlja liječnik uzimajući u obzir individualno kliničko stanje, dob i spol pacijenta, moguće štetne posljedice pojedine pretrage te lokalnu dostupnost resursa.

5. LITERATURA

- (1) Lolić T. Akutni apendicitis [Završni rad]. Pula: Sveučilište Jurja Dobrile u Puli; 2020 [pristupljeno 08.06.2023.] Dostupno na: <https://urn.nsk.hr/urn:nbn:hr:137:605238>
- (2) Delić J, Savković A, Isaković E. Varijacije u položaju i mjestu nastanka appendix vermiformis. *Med Arh.* 2002;56(1):5-8.
- (3) Žagar S. Duljina hospitalizacije pacijenata podvrgnutih laparoskopskoj apendektomiji. [Diplomski rad]. Osijek: Sveučilište Josipa Jurja Strossmayera u Osijeku, Medicinski fakultet Osijek; 2020 [pristupljeno 08.06.2023.] Dostupno na: <https://urn.nsk.hr/urn:nbn:hr:152:164388>
- (4) Dahdalek FS, Heidt D, Turaga KK, The appendix. U: Brunicaardi FC, Andersen DK, Billiar TR, Dunn DL, Hunter JG, ur. *Schwartz's principles of surgery.* 11. izdanje. New York: McGraw-Hill Education. 2019. str. 1331–40.
- (5) Kooij IA, Sahami S, Meijer SL, Buskens CJ, Te Velde AA. The immunology of the vermiform appendix: a review of the literature. *Clin Exp Immunol.* 2016 Oct;186(1):1-9. doi: 10.1111/cei.12821. Epub 2016 Jul 19. PMID: 27271818; PMCID: PMC5011360.
- (6) Téoule P, Laffolie J, Rolle U, Reissfelder C. Acute Appendicitis in Childhood and Adulthood. *Dtsch Arztebl Int.* 2020 Nov 6;117(45):764-774. doi: 10.3238/arztebl.2020.0764. PMID: 33533331; PMCID: PMC7898047.
- (7) Žuvela T. (2022). *Incidencija kompliciranih oblika akutnog apendicitisa u djece tijekom pandemije COVID-19 : sustavni pregled literature i meta-analiza* (Diplomski rad). Split: Sveučilište u Splitu, Medicinski fakultet. Preuzeto s <https://urn.nsk.hr/urn:nbn:hr:171:594005>
- (8) Larner AJ. The aetiology of appendicitis. *British journal of hospital medicine.* 1988;39(6): 540–542.
- (9) Humes DJ, Simpson J. Acute appendicitis. *BMJ.* 2006 Sep 9;333(7567): 530–4. Doi: 10.1136/bmj.38940.664363.AE. PMID: 16960208; PMCID: PMC1562475
- (10) hopkinsmedicine.org [Internet]. Maryland: The Johns Hopkins University; c 2023 [cited 2023 Jun 9] Dostupno na: [Appendectomy | Johns Hopkins Medicine](https://www.hopkinsmedicine.org/health/treatment-tests-and-procedures/appendectomy)

- (11) Temple LK, Litwin DE, McLeod RS. A meta-analysis of laparoscopic versus open appendectomy in patients suspected of having acute appendicitis. *Canadian journal of surgery. Journal canadien de chirurgie*. 1999 Oct;42(5):377-83. PMID: 10526524; PMCID: PMC3788905.
- (12) Frković M, Višković K. *Radiološka oprema*. Zagreb, Zdravstveno veleučilište Zagreb. 2013.
- (13) Ivek A. *Dijagnostički ultrazvuk : fizikalne osnove i interakcije s tkivom* (Diplomski rad). Zagreb: Sveučilište u Zagrebu, Medicinski fakultet. 2014. Preuzeto s <https://urn.nsk.hr/urn:nbn:hr:105:171444>
- (14) radiologyassistant.nl [Internet] Amsterdam: Haaglanden Medical Centre in the Hague and Academic Medical Center; c 2020 [cited 2023 Jun 11] Dostupno na: <https://radiologyassistant.nl/abdomen/acute-abdomen/appendicitis-us-findings>
- (15) Matthew Fields J, Davis J, Alsup C, Bates A, Adhikari S, Farrell I. Accuracy of Point-of-care Ultrasonography for Diagnosing Acute Appendicitis: A Systematic Review and Meta-analysis. *Academic emergency medicine : official journal of the Society for Academic Emergency Medicine*. 2017 Sep;24(9):1124-1136. doi: 10.1111/acem.13212. Epub 2017 Aug 21. PMID: 28464459.
- (16) Petroianu A. Diagnosis of acute appendicitis. *International Journal of Surgery*. 2012.
- (17) van Breda Vriesman AC, Kole BJ, Puylaert JB. Effect of ultrasonography and optional computed tomography on the outcome of appendectomy. *Eur Radiol*. 2003 Oct;13(10):2278-82. doi: 10.1007/s00330-003-1939-z. Epub 2003 Jul 5. PMID: 12845461.
- (18) Mostbeck G, Adam EJ, Nielsen MB, Claudon M, Clevert D, Nicolau C, Nyhsen C, Owens CM. How to diagnose acute appendicitis: ultrasound first. *Insights into imaging*. 2016 Apr;7(2):255-63. doi: 10.1007/s13244-016-0469-6. Epub 2016 Feb 16. PMID: 26883138; PMCID: PMC4805616.
- (19) Parker L, Nazarian LN, Gingold EL, Palit CD, Hoey CJ, Frangos AJ. Cost and radiation savings of partial substitution of ultrasound for CT in appendicitis evaluation: a national projection. *Am J Roentgenol*. 2014 Jan;202(1):124-35. doi: 10.2214/AJR.12.9642. PMID: 24370137.

- (20) Bajić I. Primjena transabdominalnog ultrazvuka u detekciji akutnog apendicitisa [Završni specijalistički]. Zagreb: Sveučilište u Zagrebu, Medicinski fakultet; 2018 [pristupljeno 08.06.2023.] Dostupno na: <https://urn.nsk.hr/urn:nbn:hr:105:068982>
- (21) Terze Ž. CT-MSCT tehnološke sličnosti i razlike [Završni rad]. Split: Sveučilište u Splitu, Sveučilišni odjel zdravstvenih studija; 2017 [pristupljeno 08.06.2023.] Dostupno na: <https://urn.nsk.hr/urn:nbn:hr:176:657374>
- (22) Grubić EJ. Kontrola kvalitete kompjutorizirane tomografije [Završni rad]. Split: Sveučilište u Splitu, Sveučilišni odjel zdravstvenih studija; 2019 [pristupljeno 07.06.2023.] Dostupno na: <https://urn.nsk.hr/urn:nbn:hr:176:118930>
- (23) Open database
civilna-zastita.gov.hr [Internet] Zagreb: Državni zavod za radiološku i nuklearnu sigurnost. [cited 2023 Jun 6] Dostupno na: [Izlaganje rendgenskom zračenju.pdf \(gov.hr\)](Izlaganje_rendgenskom_zračenju.pdf(gov.hr))
- (24) Wonski S, Ranzenberger LR, Carter KR. Appendix Imaging. [Updated 2023 Apr 17]. In: StatPearls [Internet]. Treasure Island (FL): StatPearls Publishing; 2023 Jan-. Available from: <https://www.ncbi.nlm.nih.gov/books/NBK549903/>
- (25) Karul M, Berliner C, Keller S, Tsui TY, Yamamura J. Imaging of appendicitis in adults. Rofo. 2014 Jun;186(6):551-8. doi: 10.1055/s-0034-1366074. Epub 2014 Apr 23. PMID: 24760428
- (26) Janković S, Mašković J. Skripta radiologijska aparatura. Sveučilište u mostaru. 2003.
- (27) Baliyan V, Das CJ, Sharma R, Gupta AK. Diffusion weighted imaging: Technique and applications. World J Radiol. 2016 Sep 28;8(9):785-798. doi: 10.4329/wjr.v8.i9.785. PMID: 27721941; PMCID: PMC5039674
- (28) Mrkonja L. Osnovne karakteristike i primjena supravodljivosti [Specijalistički diplomski stručni]. Karlovac: Veleučilište u Karlovcu; 2020 [pristupljeno 07.06.2023.] Dostupno na: <https://urn.nsk.hr/urn:nbn:hr:128:497347>
- (29) Požar I, Vidmar Kocijancic K; Ljubljana/SI. Uloga MR slikovnog prikaza u dijagnozi akutnog apendicitisa. ECR . 2018. Dostupno na: <https://dx.doi.org/10.1594/ecr2018/c-2741>
- (30) radiologykey.com [Internet] Radiology Key. c 2016 [cited 2023 Jun 9] Dostupno na: <MRI of Appendicitis and Bowel Diseases in Pregnancy | Radiology Key>

