

Sestrinska skrb u djeteta sa suprakondilarnim prijelomom nadlaktične kosti - prikaz slučaja

Jurić, Ivica

Undergraduate thesis / Završni rad

2023

Degree Grantor / Ustanova koja je dodijelila akademski / stručni stupanj: **University of Split / Sveučilište u Splitu**

Permanent link / Trajna poveznica: <https://um.nsk.hr/um:nbn:hr:176:671577>

Rights / Prava: [In copyright](#) / [Zaštićeno autorskim pravom.](#)

Download date / Datum preuzimanja: **2024-07-24**

Repository / Repozitorij:



Sveučilišni odjel zdravstvenih studija
SVEUČILIŠTE U SPLITU

[Repository of the University Department for Health Studies, University of Split](#)



UNIVERSITY OF SPLIT



SVEUČILIŠTE U SPLITU
Podružnica
SVEUČILIŠNI ODJEL ZDRAVSTVENIH STUDIJA
PREDDIPLOMSKI SVEUČILIŠNI STUDIJ
SESTRINSTVO

Ivica Jurić

**SESTRINSKA SKRB U DJETETA SA
SUPRAKONDILARNIM PRIJELOMOM NADLAKTIČNE
KOSTI – PRIKAZ SLUČAJA**

Završni rad

Split, 2023.

SVEUČILIŠTE U SPLITU
Podružnica
SVEUČILIŠNI ODJEL ZDRAVSTVENIH STUDIJA
PREDDIPLOMSKI SVEUČILIŠNI STUDIJ
SESTRINSTVO

Ivica Jurić

**SESTRINSKA SKRB U DJETETA SA
SUPRAKONDILARNIM PRIJELOMOM NADLAKTIČNE
KOSTI – PRIKAZ SLUČAJA**

**NURSING CARE OF A CHILD WITH
A SUPRACONDYLAR FRACTURE OF THE
HUMERUS - CASE REPORT**

Završni rad / Bachelor's Thesis

Mentor:

Izv. prof. dr. sc. Zenon Pogorelić, dr. med.

Split, 2023.

TEMELJNA DOKUMENTACIJSKA KARTICA

ZAVRŠNI RAD

Sveučilište u Splitu
Sveučilišni odjel zdravstvenih studija
Preddiplomski sveučilišni studij sestrinstvo

Znanstveno područje: biomedicina i zdravstvo
Znanstveno polje: kliničke medicinske znanosti

Mentor: Izv. prof. dr. sc. Zenon Pogorelić, dr. med.

SESTRINSKA SKRB U DJETETA SA SUPRAKONDILARNIM PRIJELOMOM NADLAKTIČNE KOSTI – PRIKAZ SLUČAJA

Ivica Jurić, 44450

SAŽETAK

Medicinske sestre pomažu u lakšem prihvaćanju bolesti. Njihov individualizirani pristup i adekvatna psihološka priprema djece i roditelja čine hospitalizaciju manje stresnom te samim time sprječavaju hospitalizam i utječu na brži oporavak djeteta. Takav pristup je naročito dobro došao u slučajevima prijeloma zbog osjećaja bola i neophodne hospitalizacije radi saniranja ozljede. Najčešća vrsta prijeloma u djece su suprakondilarni prijelomi. U radu je dan prikaz slučaja sestrinske skrbi jedne šestogodišnje djevojčice sa suprakondilarnim prijelomom koja je morala biti podvrgnuta operacijskom zahvatu. Rad pokazuje iznimno značajnu sestrinsku ulogu u anamnezi, procjeni, intervenciji te konačno evaluaciji zdravstvene skrbi djevojčice. Među najvažnijim prioritetima pokazale su se emocionalne potrebe djeteta. Istraživanje je pokazalo da medicinske sestre, pored same uloge kao zdravstvenog djelatnika stručnog tima, imaju zadatak zagovarati i osigurati najbolje interese djeteta smanjenjem stresa i reakcija straha koje bi se mogle pojaviti u djece i roditelja.

Ključne riječi: sestrinska skrb; dijete; suprakondilarni prijelom; nadlaktična kost

Rad sadrži: 40 stranica, 10 slika, 5 tablica, 46 literaturnih referenci

Jezik izvornika: hrvatski

BASIC DOCUMENTATION CARD

BACHELOR THESIS

University of Split
University Department for Health Studies
Bachelor of Nursing

Scientific area: biomedicine and health care
Scientific field: clinical medical sciences

Supervisor: Izv. prof. dr. sc. Zenon Pogorelić, dr. med.

NURSING CARE OF A CHILD WITH A SUPRACONDYLAR FRACTURE OF THE HUMERUS - CASE REPORT

Ivica Jurić, 44450

SUMMARY

Nurses help to make it easier to accept the disease. Their individualized approach and adequate psychological preparation of children and parents make hospitalization less stressful, thus preventing hospitalization and influencing the child's faster recovery. Such an approach is especially useful in cases of fractures due to pain and necessary hospitalization to repair the injury. The most common type of fracture in children is a supracondylar fracture. The paper presents the case of nursing care of a six-year-old girl with a supracondylar fracture who had to undergo surgery. The work shows the extremely important nursing role in the anamnesis, assessment, intervention, and finally evaluation of the girl's health care. Among the most important priorities were the emotional needs of the child. The research showed that nurses, in addition to their role as health workers of the professional team, have the task of advocating and ensuring the child's best interests by reducing stress and fear reactions that could appear in children and parents.

Keywords: nursing care; child; supracondylar fracture; humerus bone

Thesis contains: 40 pages, 10 figures, 5 tables, 46 references

Original in: Croatian

Zahvala

Neizmjerno sam zahvalan svom dragom mentoru Izv. prof. dr. sc. Zenonu Pogoreliću, koji mi je puno pomogao, kako pri pisanju završnog rada, tako i tijekom moga školovanja.

Zahvaljujem i svojoj obitelji, supruzi, sinu i majci na razumijevanju i prihvaćanju moga čestog izbivanja iz kuće bez čije potpore ne bih studiranje priveo kraju.

Hvala svim mojim prijateljima i radnim kolegama.

„Ja zapravo nisam uopće čovjek od nauke, niti posmatrač, niti eksperimentator, niti mislilac. Ja sam po temperamentu ništa drugo nego osvajač – avanturista, sa svom znatiželjom, odvažnošću i upornošću čovjeka ove vrste“

Sigmund Freud

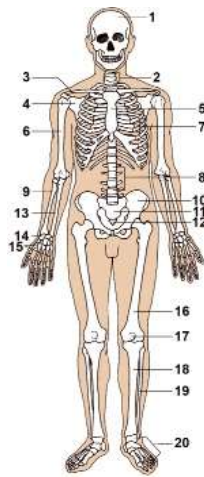
SADRŽAJ

SADRŽAJ	IV
1. UVOD.....	1
1.1. Anatomija koštanog sustava	1
1.2. Prijelomi nadlaktične kosti u djece	4
1.2.1. Prijelomi proksimalne trećine nadlaktične kosti	5
1.2.2. Prijelomi srednje trećine nadlaktične kosti.....	6
1.2.3. Prijelomi donje trećine nadlaktične kosti – suprakondilarni prijelomi	8
1.3. Temeljne značajke sestrinske skrbi u djece s prijelomom nadlaktične kosti	12
1.3.1. Temeljna načela sestrinske skrbi.....	12
1.3.2. Ciljevi i uloga sestrinske skrbi	14
1.3.3. Sestrinska procjena i dijagnoza	16
1.3.4. Sestrinske intervencije i radnje kod hospitalizacije bolesnog djeteta	18
1.4. Pregled dosadašnjih empirijskih istraživanja	20
2. CILJ RADA	25
3. METODE I ISPITANICI	26
4. RASPRAVA.....	27
4.1. Sestrinska anamneza i diskurs.....	27
4.2. Sestrinska dijagnoza glavnih problema u prije i poslije operacijskom razdoblju ...	32
4.3. Sestrinske intervencije i evaluacija	33
5. ZAKLJUČAK	35
6. LITERATURA	36
7. ŽIVOTOPIS	40

1. UVOD

1.1. Anatomija koštanog sustava

Ljudski kostur služi kao potpora cijelom tijelu, a čine ga povezane ili pojedinačne kosti učvršćene ligamentima, mišićima, tetivama i hrskavicama. Kako se čovjek razvija i stari tako se mijenja i kostur tijela. Zanimljivo je da starenje zapravo smanjuje broj kostiju jer je većina kostiju u tijelu novorođenčeta i djece samo hrskavica koja kasnije sraste kroz proces okoštavanja koji obično traje do dvadesete godine života kada se formiraju sve kosti. Ljudski kostur čine središnji ili osovinski kostur i vanjski kostur. Prvi se sastoji od 80 kostiju u koje se ubrajaju: kosti glave, prsne kosti, rebra i kralježnica. Drugi, vanjski kostur, ima 126 kostiju i čine ga udovi i potporne kosti (1). Na Slici 1 поближе je vidljiv koštani sustav ljudskog tijela: 1. lubanja, 2. vratni kralješci, 3. ključna kost, 4. lopatica, 5. prsna kost, 6. nadlaktična kost, 7. rebra, 8. slabinski kralješci, 9. palčana kost, 10. zdjelična kost, 11. križna kost, 12. trtična kost, 13. lakatna kost, 14. zapešće, 15. kosti šake, 16. bedrena kost, 17. iver, 18. goljenica, 19. lisna kost, 20. kosti stopala (2).



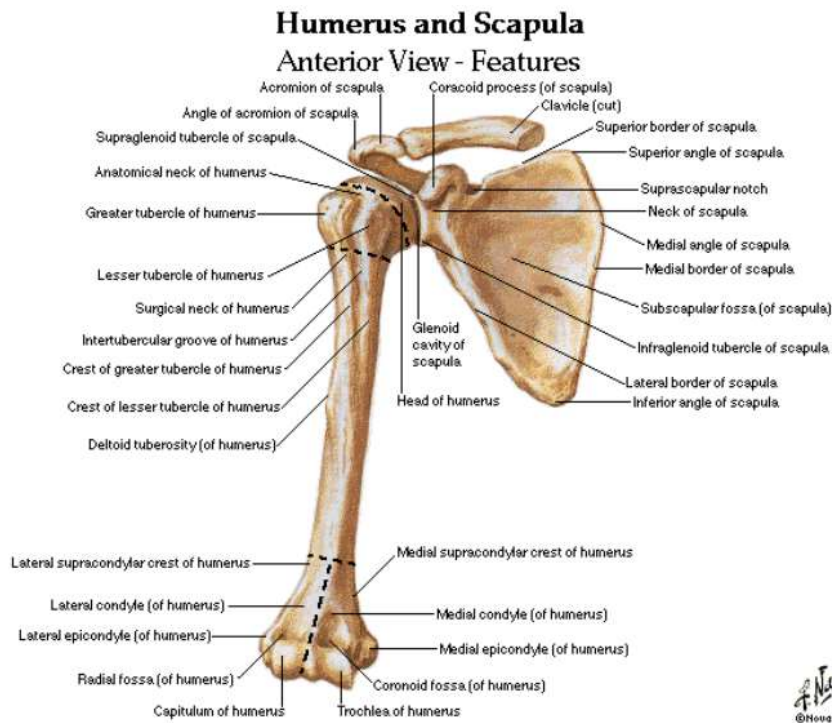
Slika 1. Koštani sustav ljudskog tijela

Izvor: Proleksis enciklopedija. Koštani sustav (mrežna stranica) 22. lipnja 2012. (citirano 25. svibnja 2023.). Dostupno na: <https://proleksis.lzmk.hr/32484/>

S obzirom na to da je predmet teme ovoga rada nadlaktična kost (lat. *humerus*) u nastavku se posebna pažnja posvećuje građi navedene kosti, te se u ovom radu neće posebno opisivati anatomija ostalih kosti. Naime, nadlaktična kost je ujedno i najveća kost u gornjem dijelu ljudskog tijela i to treća po veličini. Spojena je sa zglobom lopatice u ramenu i s palčanom i lakatnom kosti u predjelu lakatnog zgloba. Zavijena je oko svoje uzdužne osi, te se svrstava u skupinu dugih, cjevastih kostiju ljudskog tijela (3).

Na Slici 2 prikazana je detaljno anatomija nadlaktične kosti. Mogu se vidjeti tri glavna dijela ove kosti: proksimalni kraj, distalni kraj i trup. Glava (lat. *caput humeri*) proksimalnog kraja nadlaktične kosti usmjerena je medijalno i prema gore, a odmah ispod nje nalazi se anatomski vrat (lat. *collum anatomicum*). Ispod vrata su smještene dvije koštane izbočine. Ona koja je usmjerena više prema naprijed naziva se mala izbočina (lat. *tuberculum minor*). Nasuprot tome, postrance stoji velika izbočina (lat. *tuberculum majus*). Također, može se primijetiti i okomiti koštani greben koji se proteže od svake kvržice prema trupu, a radi se o *crista tuberculi minoris* i *crista tuberculi majoris*. Između navedenih grebena, kao i malog i velikog tuberkula, nalazi se žlijeb *sulcus intertubercularis*. Ispod oba tuberkula u smjeru prema trupu smješten je kirurški vrat (lat. *collum chirurgicum*). Što se tiče trupa, kao takav ima strane i rubove, pri čemu su strane: prednja lateralna (lat. *facies anterior lateralis*), prednja medijalna (lat. *facies anterior medialis*) i stražnja (lat. *facies posterior*) (3–5).

Na prednjem postraničnom dijelu nadlaktične kosti može se primijetiti hrapavost (lat. *tuberositas deltoidea*). Na zadnjoj strani nalazi se žlijeb radijalnog živca (lat. *sulcus nervi radialis*). Rubovi ove kosti su medijalni (ispod glave humerusa sa završetkom na medijalnom epikondilu) i postranični (ispod velikog tuberkula sa završetkom na lateralnom epikondilu). U donjem dijelu nadlaktične kosti nalaze se: kondil (središnji dio distalnog kraja nadlaktične kosti: zglobni valjak, medijalni dio i lateralni dio - glavica), dva epikondila (postranični (lat. *epicondylus lateralis*) i medijalni (lat. *epicondylus medialis*)), dvije udubine (udubina za koronoidni nastavak ulne (lat. *fossa coronoidea*) i udubina za glavu radijusa (lat. *fossa olecrani*)), koronoidna, radijalna i udubina za olekranon. Pozadi medijalnog epikondila smješten je koštani žlijeb ulnarnog živca (lat. *sulcus nervi ulnaris*) (4, 5).



Slika 2. Anatomija nadlaktične kosti (lat. *humerus*)

Izvor: Netter, F. H. Interactive Atlas of Human Anatomy. 6. izdanje, USA: Novartis; 2014.

Ovdje je nadalje poželjno objasniti i određene specifičnosti u odnosu na kosti djece. Naime, već je ranije u ovom poglavlju spomenuto da dječje kosti nisu potpuno okoštale jer se još uvijek razvijaju. U tom pogledu epifizna hrskavična ploča i periost imaju značajnu ulogu. Epifizna hrskavična ploča utječe na uzdužni rast, a periost na poprečni rast kosti. Ako na epifiznu ploču djeluju sile tlaka ona će usporiti uzdužni rast kosti. Nasuprot tome, pod utjecajem sila vlakna ubrzava navedeni proces. Jednako tako razna strana tijela, prijelomi, infekcije i tome slično, mogu dovesti do ubrzanja rasta. Cijelu epifizu nadlaktične kosti u novorođenčadi zapravo čini hrskavica koja s vremenom okoštava tako što se stvara nova koštana tvar iz posrednih centara osifikacije. Dijafiza nadlaktične kosti se okoštava tijekom osmog tjedna embrionalnog razvoja. U gornjem dijelu sastoji se od tri jezgre smještene jedna u glavi i jedna u svakoj kvržici. U donjem dijelu jezgre smješteni su trohleji i epikondili. U djece se tek od druge ili treće godine života javlja kapitulum i lateralni dio trohleje, medijalni

epikondil u petoj godini, a ostali dijelovi trohleje otprilike u 10. godini života, osim lateralnog epikondila koji se javlja malo kasnije, obično oko 12. godine života. S vremenom epifize srastu s dijafizom, najprije distalna, a zatim i proksimalna i to obično do 25. godine života čovjeka (6, 7).

1.2. Prijelomi nadlaktične kosti u djece

Zbog svoje razigranosti i hiperaktivnosti djeca su vrlo često podložna ozljedama nadlaktične kosti. Prijelomi čak i nakon operacijskog zahvata i liječenja mogu izazvati trajne posljedice. Prijelomi u dječjoj dobi nastaju kada sila djelovanja nadjača elasticitet kosti uzrokujući porast energije mirovanja zbog čega se povećavaju amplitude titranja čestica, prekidaju se kemijske veze i dolazi do prijeloma. Dosadašnja istraživanja pokazala su kako su prijelomi u dječjoj dobi češći u muške djece u dobi između 12 i 13 godina života, dok su u odrasloj dobi po učestalosti jednaki kod oba spola. U djece su najčešće tzv. „engl. *green stick*“ prijelomi kod kojih dolazi do pucanja isključivo kortikalnog dijela. Prijelomi u djece su specifični i po samoj činjenici da cijele brže nego u odraslih, a osim toga i sami pomaci ulomaka tijekom daljnjeg razvoja se remodeliraju kroz sam proces rasta. Većina prijeloma u djece može se stoga liječiti i bez operacije. Nešto posebniji su artikularni i periartikularni prijelomi jer mogu zahvatiti epifizne hrskavične ploče i komplikacije (8–10).

Učestalost prijeloma ovisi o dobi djeteta. Tako su prijelomi dijafize rjeđi od epifiznih i metafiznih prijeloma. Epifizni se javljaju oko desete godine života djeteta, a metafizni obično između treće i desete godine života. U adolescentskoj dobi najbrojniji su dijafizarni prijelomi koji nastaju zbog neposrednog djelovanja snažne mehaničke sile (8–10).

U literaturi se mogu pronaći različite podjele prijeloma nadlaktične kosti. Neki autori ih dijele prema brzini i načinu srastanja. Mogu se naći podjele na potpuni, nepotpuni i avulzijski prijelom. S obzirom na broj ulomaka, prijelomi mogu biti jednostavni i kominutivni, a ovisno o očuvanosti kontinuiteta kože otvoreni i zatvoreni prijelomi. Također, poznata je i Pollenova podjela iz 1973. godine na tri vrste prijeloma: prijelomi proksimalnog

okrajka, prijelomi dijafize i prijelomi distalnog okrajka (6, 8, 11). Međutim, za jednostavnije pojašnjenje u nastavku će se opisati mogući prijelomi nadlaktične kosti u djece s obzirom na proksimalnu, srednju i donju trećinu nadlaktične kosti, a posebno potpoglavlje posvetiti će se specifičnostima suprakondilarnih prijeloma donje trećine nadlaktične kosti. Za svaku vrstu prijeloma će se opisati mehanizam, klasifikacija, klinička slika, dijagnostika, načini liječenja i kompilacije.

1.2.1. Prijelomi proksimalne trećine nadlaktične kosti

Prijelomi proksimalne trećine nadlaktične kosti, odnosno gornjeg dijela humerusa vrlo su rijetki u djece. Najviše su pogođeni novorođenčad i adolescenti, dok su djeca u dobi između pete i dvanaeste godine života većinom zahvaćena prijelomima u metafizi, a ostala djeca prijelomima u području epifize. Za ovu vrstu prijeloma specifično je da imaju visoki potencijal remodeliranja (12).

U Tablici 1 prikazane su neke najvažnije značajke ove vrste prijeloma nadlaktične kosti s obzirom na mehanizam, klasifikaciju, kliničku sliku i dijagnostiku. Kod ove vrste prijeloma postoje dva glavna načina liječenja: konzervativno i operacijsko liječenje (13). U djece u dobi od 12 godina ozljede s maksimalnih 60° varus pomaka imobiliziraju se Desaultovim zavojem na vremensko razdoblje kroz tri tjedna. Ako je u pitanju veći pomak ulomaka, provodi se repozicija u općoj anesteziji. Zatim se radi torakobrahijalna imobilizacija u abdukciji ramena također u vremenskom razdoblju kroz tri tjedna (14). Potrebne su i RTG kontrole položaja i nakon skidanja sadrene imobilizacije. Zatim slijedi fizikalna terapija (15). U djece u dobi iznad 12 godina mogu se ostaviti neispravljenim primarni ili sekundarni deformitet u koronarnoj i sagitalnoj ravnini do 30° ili 40°. Konačna stabilizacija prijeloma u ovoj dobi može se postići procesom perkutane insercije jedne ili dvije Kirschnerove žice ili fiksacijom s dva dinamička intramedularna čavla kroz lateralni epikondil (16). Nakon prijeloma su moguće komplikacije, premda su one rijetke. U nekim slučajevima može se dogoditi značajnija ozljeda živčanih struktura ili skraćenje nadlaktice, iako je to češći slučaj u starijih bolesnika. Načelno su takve komplikacije više kozmetičkog značaja u bolesnika (17–21).

Tablica 1. Mehanizam, klasifikacija i klinička slika prijeloma proksimalne trećine nadlaktične kosti

PRIJELOMI PROKSIMALNE TREĆINE NADLAKTIČNE KOSTI			
MEHANIZAM	KLASIFIKACIJE	KLINIČKA SLIKA	DIJAGNOSTIKA
- najčešći uzrok: pad unatrag prema aduciranom gornjem ud, trakcija gornjeg uda kod otežanog poroda, koštana cista, koštane zloćudne novotvorine (13–16).	- dva oblika prijeloma: metafizarni prijelom i epifizna separacija (17). - vrste separacije s obzirom na stupanj koštanog sazrijevanja (13): <ul style="list-style-type: none"> • Salter – Harris tip 1 (najčešći u adolescenat) • Salter – Harris tip 2 (rjeđi, ali pogađa sve dobne skupine) - poznata i Neer – Horowitz klasifikacija iz 1965. godine s obzirom na težinu pomaka koštanih ulomaka (17): <ul style="list-style-type: none"> • 1. stupanj: minimalni pomak (<5 mm) • 2. stupanj: pomak do 1/3 presjeka kosti • 3. stupanj: pomak do 2/3 presjeka kosti • 4. stupanj: pomak preko 2/3 presjeka kosti. 	Specifičnosti kliničke slike (19): - u novorođenčadi: slika pseudoparalize (ruka je ispružena uz tijelo i nemogućnost pokreta) - starija djeca ozlijeđeni gornji ud pridržavaju zdravim. - kretanje ramenog zgloba: reducirane ili ih nema + otok + u pojedinim slučajevima ekhimoze	Načini dijagnostike (14): <ul style="list-style-type: none"> • Rengenske snimke (djeca starija od 6 mj.) • Ultrazvuk (novorođenčad) • kao dopune: tomografija (CT) i magnetska rezonanca (MR)

1.2.2. Prijelomi srednje trećine nadlaktične kosti

Prijelomi srednje trećine (dijafiza i metafiza) nadlaktične kosti su nakon rođenja djeteta potpuno okoštene. Za proksimalnu metafizu je specifično da ima tanak kortikalni i bogatu spongioznu kost. U smjeru prema distalno proksimalna metafiza se sužava i zatim prelazi u cilindrično tijelo (dijafizu) - kortikalna kost. Jednako tako se i distalno ponovno spljoštava. Debeo periost sprječava značajnija pomicanja i osnova je cijeljenja i remodeliranja (22). Prijelomi ove vrste su u djece dosta rijetki, a prema istraživanjima

predstavljaju 0,6% svih prijeloma. Prijelomi su pretežno kosi i poprečni (12). Kao i u ranijem poglavlju, u Tablici 2 prikazane su neke najvažnije značajke ove vrste prijeloma nadlaktične kosti s obzirom na mehanizam, klasifikaciju, kliničku sliku i dijagnostiku.

Tablica 2. Mehanizam, klasifikacija, klinička slika i dijagnostika prijeloma srednje trećine nadlaktične kosti

PRIJELOMI SREDNJE TREĆINE NADLAKTIČNE KOSTI			
MEHANIZAM	KLASIFIKACIJE	KLINIČKA SLIKA	DIJAGNOSTIKA
- najčešći uzrok (19): trauma (u novorođenčadi posljedica hiperekstenzije ili rotacije gornjeg uda zbog poteškoća prilikom poroda majke), jaka direktna sila u nadlaktici.	- AO podjela (njem. <i>Arbeitsgemeinschaft für Osteosynthesefragen</i> / hrv. Radna skupina za pitanja osteosinteze) (10): <ul style="list-style-type: none"> • jednostavni prijelomi (spiralni, kosi, poprečni) • prijelomi sa središnjim trokutastim ulomkom (spiralni, kod savijanja, središnji ulomak je fragmentiran) • složeni prijelomi (spiralni, etažni, kominucijski). 	Specifičnosti kliničke slike (22): <ul style="list-style-type: none"> - kod novorođenčeta: pseudoparalizam, otok i krvni podljev - kod starije djece: iskazivanje boli, otok, deformacija, slaba pokretljivost povrijeđenog dijela 	Načini dijagnostike (23): <ul style="list-style-type: none"> - rentgenogrami u antero – posteriornoj i lateralnoj projekciji

U odnosu na liječenje ove vrste prijeloma, ovdje je specifično što se uglavnom koriste neoperacijske metode. Bolesnik prvenstveno prima terapiju lijekovima protiv bolova, učini se repozicija aksijalnom trakcijom i nakon toga slijedi imobilizacija (Desaultova ili Velpeaunova). Nakon šest dana od ozljede imobilizacija se skida te se postavlja Sarmiento potpora, te bolesnik nakon toga mobilizira lakat i rame. Protekom 8 do 10 dana od ozljede obavlja se kontrola radiogramom nadlaktice. U tom slučaju, ako je pozicija ulomaka prihvatljiva, potpora će se ostaviti sve do konačnog cijeljenja ozljede. Ovakvi prijelomi mogu se liječiti i operacijski ako su nereponibilni i ako je uočena ozljeda radijalnog ili brahijalnog

živca. U takvim slučajevima koristi se intramedularna osteosinteza, a kod otvorenih prijeloma liječenje vanjskim fiksatorom (12).

Moguć je nastanak i komplikacija, kao na primjer slučaj indicirane eksploracije živca ako se ne oporavi funkcija živca, premda je u praksi to rijetko. Može se dogoditi i slučaj deformacije tijela nadlaktične kosti koja nije tako često uzrok funkcionalnog deficita, kao i ozljede krvnih žila (20).

1.2.3. Prijelomi donje trećine nadlaktične kosti – suprakondilarni prijelomi

S obzirom na to da su predmet ovoga rada upravo suprakondilarni prijelomi nadlaktične kosti, oni će se u nastavku objasniti i prikazati detaljnije od prethodne dvije skupine. Osim toga, uz ovu vrstu prijeloma može se javiti puno više komplikacija zbog čega zahtijevaju puno veću pažnju.

Prvenstveno treba napomenuti da su prijelomi u području lakta obično intraartikularni i nestabilni prijelomi koji se sami po sebi poprilično teško reponiraju (10). Najčešći su upravo suprakondilarni koji se javljaju u čak 60% slučajeva, u djece od pete do sedme godine života. Rjeđi su prijelomi kondila i epikondila koji se javljaju u 27% slučajeva, a u ostalih 13% slučajeva su prijelomi vrata radijusa i olekranona. Prijelomi ekstenzijskog tipa javljaju se u čak 99% slučajeva. Kod ove vrste prijeloma izuzetno je važno dobro poznavati anatomiju nadlaktične kosti u djece. Kod njih se mogu naći šest osifikacijskih centara u koje spadaju: kapitulum, radijus, medijalni epikondil, trohlea, olekranon, lateralni epikondil (22).

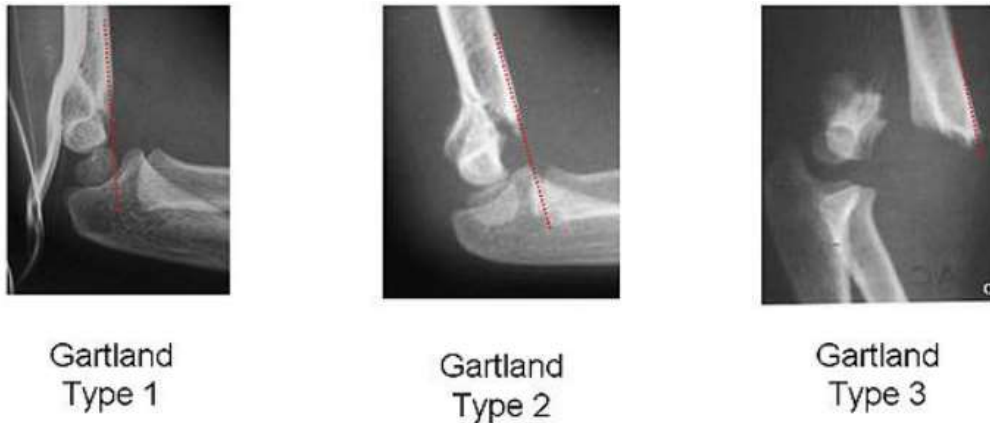Kod najčešće vrste prijeloma, suprakondilarnog prijeloma, humerus je tanak i spljošten, a kod kortikulusa se može uočiti lomljivost. U slučajevima kada je ozljeđen i periost, prijelom će biti nestabilan. Mogući su i pomaci te otežana retencija ulomaka. S obzirom na to da su u tom dijelu krvožilno – živčani elementi i kosti neposredno bliski, ovakve ozljede često su popraćene i daljnjim ozljedama krvnih žila i živaca (24, 25). Te ozljede mogu nastati odmah prilikom ozljede ili naknadno razvojem edema i hematoma (26, 27). U Tablici 3 navedeni su mehanizmi, klasifikacija, klinička slika i dijagnostika ove vrste prijeloma, dok se ispod tablice nalazi nešto detaljnije pojašnjenje sa slikovnim prikazima.

Tablica 3. Mehanizam, klasifikacija, klinička slika i dijagnostika suprakondilarnog prijeloma nadlaktične kosti

SUPRAKONDILARNI PRIJELOM NADLAKTIČNE KOSTI			
MEHANIZAM	KLASIFIKACIJE	KLINIČKA SLIKA	DIJAGNOSTIKA
- najčešći uzrok (19, 22): pad na ispruženu ruku s laktom u potpunoj ekstenziji	Gartlandova klasifikacija (28): <ul style="list-style-type: none"> • 1. stupanj - prijelomi bez pomaka ulomaka • 2. stupanj – djelomičan pomak (anteroposteriorno ili <i>ad latus</i>) • 3. stupanj - nema kontakta među ulomcima 	Specifičnosti kliničke slike: <ul style="list-style-type: none"> - nemogućnost izvođenja pokreta u laktu, bol, oteklina, krvni podljevi i sl. 	Za dijagnosticiranje prijeloma dovoljni su: <ul style="list-style-type: none"> - lateralni radiogrami i - antero-posteriorni radiogrami + neizravni znakovi (prednja linija humerusa, Baumannov kut, znak jedra)

U Tablici 3 vidljivo je da je najčešći uzrok suprakondilarnog prijeloma pad na ispruženu ruku dok je lakat u potpunoj ekstenziji. Ovdje treba još napomenuti i da suprakondilarni prijelomi mogu biti ekstenzijski i fleksijski, premda je ekstenzijski tip učestaliji (97% do 99% slučajeva) (19, 22).

Nadalje, iz Tablice 3. mogu se vidjeti tri vrste suprakondilarnog prijeloma nadlaktične kosti. Radi se o Gartlandovoj klasifikaciji na tri stupnja prijeloma. U prvom stupnju nema pomaka ulomaka, dok je kod drugog stupnja pomak djelomičan anteroposteriorno ili *ad latus*. U trećem stupnju nema nikakvog kontakta među ulomcima (28). Sva tri stupnja mogu se vidjeti na Slici 3. Što se tiče kliničke slike ove ozljede, djeca se obično žale na bolove u ruci, nemogućnost pomicanja u laktu, a može se uočiti i deformacija, oteklina i krvni podljevi. U takvim slučajevima izuzetno je važno provjeriti neurovaskularnu sliku koja može biti oštećena. Potrebno je utvrditi kakvo je stanje motorne i senzorne komponente i to za svaki živac. Nakon što se ispita stanje cjelokupnog gornjeg ekstremiteta, pregledava se i ostatak tijela koje također može biti ozlijeđeno uslijed pada (22).



Slika 3. Gartland klasifikacija suprakondilarnog prijeloma nadlaktične kosti

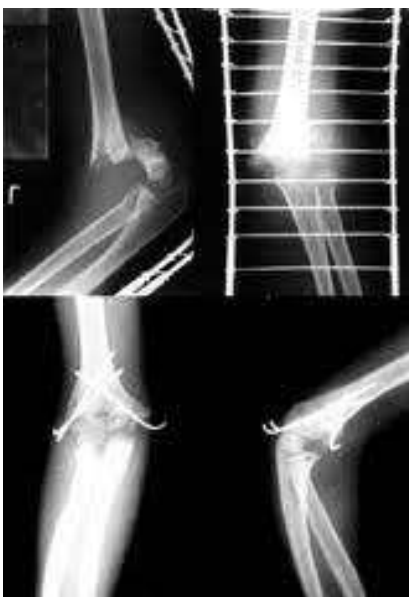Izvor: Gartland J. J. Management of supracondylar fractures of the humerus in children. Surg Gynecol Obstet. 1959; 109: str. 145-149.

Kada je u pitanju dijagnostika, ovdje je nešto složenije stanje nego li u prijeloma proksimalne i srednje trećine nadlaktične kosti. Za dijagnosticiranje prijeloma u većini slučajeva biti će dovoljni lateralni i antero-posteriorni (AP) radiogrami. Međutim, na radiogramima neće uvijek biti moguće uočiti frakturu liniju, slijedom čega se preporučuje koristiti trima glavnim neizravnim znakovima (29):

1. Prednja linija humerusa – linija koja je na lateralnim radiogramima povučena prednjim rubom nadlaktične kosti normalno presijeca srednju trećinu kapituluma.
2. Baumannov kut – predstavlja kut na antero – posteriornim radiogramima kojeg zatvaraju vertikalna linija povučena na uzdužnu osovinu nadlaktične kost i linija povučena kroz ploču rasta lateralnog epikondila (poželjna vrijednost kuta 85-89°, iako varira od djeteta do djeteta). Preporuka je da se kut ozlijeđene strane uspoređi sa kutom neozlijeđene ruke kako bi se dobila bolja slika stanja.
3. Znak jedra – prozirni trokut koji može biti anteriorni i posteriorni, a posljedica je premještanja masnog jastučića oko zgloba lakta.

Načini liječenja suprakondilarnih prijeloma ovise o dislokaciji ulomka, ali i tipu prijeloma. Drugim riječima potrebno je najprije utvrditi radi li se o fleksacijskom ili

ekstenzijskom tipu prijeloma, koji su već ranije spomenuti. I kod jednog i kod drugog potrebno je žurno imobilizirati ozlijeđenu ruku i bolesnika uputiti na daljnje liječenje, odnosno kliničku obradu radi dijagnostike i terapijskih postupaka. Postoje razne tehnike liječenja. Na primjer, pored već poznate imobilizacije sadrenim zavojem može se koristiti repozicija i perkutana fiksacija ulomaka. Potonje dvije se indiciraju tzv. Kirschnerovim žicama (Slika 4) kada je u pitanju otvoreni prijelom, ireduktibilni prijelom ili u slučajevima motoričkog ili senzornog deficita koji perzistira (11, 30, 31).



Slika 4. Fiksacija Kirschnerovim žicama

Izvor: I. Bumči i sur. Ozljede, 10 godišnje iskustvo... Paediatr Croat 2007; 51 (Supl 1): 203-211

Komplikacije suprakondilarnih prijeloma mogu biti rane i kasne. Prve predstavljaju ozljede krvnih žila i živčanih struktura, a mogu biti posljedica same traume. Manji broj slučajeva pokazuje nemogućnost povratka normalnih funkcija – motornih i senzornih, odnosno neurovaskularnog ispada. Druge, kasne komplikacije, produžavaju vrijeme oporavka i poprilično su teške. Jedna od takvih komplikacija je *cubitus varus* koja se može pojaviti posttraumatski, a izravna je posljedica loše repozicije ulomaka. Ako se ponovljenim pokušajima nastoji reponirati fraktura, isto može uzrokovati *Myositis ossificans*. Radi se o

bolesti koja nastaje zbog loših multiplih pokušaja manualne repozicije dislociranih ulomaka. Na isti način može nastati i Volkmannova ishemična kontraktura (11, 30-33).

1.3. Temeljne značajke sestrinske skrbi u djece s prijelomom nadlaktične kosti

Prvenstveno treba napomenuti da je glavna karakteristika dječjeg organizma konstantno mijenjanje fizioloških, psiholoških i anatomskih osobina. U odraslog čovjeka te su osobine, za razliku od djece, više manje konstantne (34). Ipak, velike su razlike u psihičkim reakcijama na hospitalizaciju i takve reakcije mogu ovisiti o dobi, spolu, vrsti liječenja, bolničkom okolišu, odnosu zdravstvenog osoblja prema bolesniku i drugim okolnostima. Mala djeca zapravo najteže podnose hospitalizaciju jer pored neugode, nakon iste mogu imati velike poteškoće, pa stoga navedena problematika zahtijeva posebnu pozornost. Istraživanja su pokazala da su najosjetljivija djeca u dobi od šest mjeseci do četvrte godine života kada je u pitanju odvajanje od majke (35).

Zbog potonje navedene znanstveno dokazane činjenice medicinska sestra ima veliku ulogu u skrbi za dijete prilikom hospitalizacije, a upravo je medicinska sestra među prvim osobama s kojom dijete dolazi u kontakt nakon prijema u bolnicu zbog ozljede. Od medicinske sestre zahtijeva se stoga poznavanje faza razvoja djeteta kako bi i sama pravovremeno i pravilno uočila njegove potrebe i probleme te ih uključila u svoj plan sestrinske skrbi. Slijedom navedenoga, u nastavku će se prikazati koja su to temeljna načela sestrinske skrbi i koji su ciljevi takve vrste zdravstvene njege. Također, opisat će se sestrinska procjena i dijagnoza, te sestrinske intervencije i radnje kada je u pitanju skrb u djeteta s prijelomom kosti.

1.3.1. Temeljna načela sestrinske skrbi

Iznimno je važno poznavati osnove zdravstvene skrbi da bi se uopće moglo govoriti o pravilima zdravstvene procjene i intervencije kod bolesnika. Prva i osnovna zadaća medicinske sestre je na vrijeme prepoznati problem s ciljem pružanja pomoći bolesniku. Ne

treba ovdje preusko tumačiti zdravstvenu pomoć medicinske sestre, jer ona ne podrazumijeva samo pomoć u kontekstu ublažavanja boli, saniranja ozljede i tome slično, već puno više od toga. Zdravstvena skrb ovdje podrazumijeva i edukaciju bolesnika, promicanje zdravlja i općenito čuvanje dostojanstva bolesnika.

Nekoliko je temeljnih načela od kojih treba polaziti kada je u pitanju zdravstvena njega djeteta. Prvenstveno je važno da se svakoj bolesti ozbiljno pristupi i s takvim ozbiljnim pristupom uložiti maksimalno znanje u njezino liječenje i njegu bolesnika. Također, bez iznimke je potrebno težiti prevenciji intrahospitalne infekcije. Intrahospitalne infekcije nisu rijetki slučajevi na dječjim odjelima. Opasne su jer mogu zahvatiti i respiratorni i probavni sustav. Njihova učestalost ovisi o dobi, ali i bolesti zbog koje je dijete hospitalizirao. Također, česti uzročnici navedene infekcije su i loša sanitarna i zdravstvena kultura bolnice ili odjela u kojemu je dijete smješteno, ali i zaposlenika, odnosno bolničkog osoblja. Međutim, radi se o okolnostima koje je zapravo vrlo lako moguće prevenirati. Tako na primjer, pravilno korištenje rukavica, pravilna higijena ruku i dezinfekcija mogu uvelike doprinijeti prevenciji intrahospitalnih infekcija. To su ujedno i glavne mjere kojom medicinske sestre mogu doprinijeti u prevenciji takvih i sličnih infekcija u bolnici. Osim toga, medicinska sestra mora osigurati djecu od ozljeda jer su djeca upravo zbog svoje dobi i hiperaktivnosti sklonija ozljedama nego odrasli. Važno je i nastojanje da se spriječi hospitalizacija posebno kada su u pitanju mala djeca kojima bi bilo idealno da majka s njima boravi u bolnici, premda to nije uvijek moguće jer nemaju sve bolnice uvjete koji bi to omogućavali (34).

Pored dobi djeteta, postoje i drugi čimbenici koji mogu uzrokovati psihičke poteškoće djetetu koje boravi u bolnici. Dosadašnje studije pokazale su kako su muška djeca osjetljivija od ženske djece. Većina ih prolazi kroz tri razdoblja prilagodbe za vrijeme dok borave u bolnici: protest, očaj i prividna prilagodba. Protest pretežito traje samo nekoliko dana neposredno po dolasku u bolnicu što djeca obično izražavaju plačom, vrištanjem, obijanjem nove sredine i sl. Kada su očajni motorički se smiruju i u tom razdoblju dijete se zapravo prilagođava. U razdoblju prividne prilagodbe dijete sve više počinje pokazivati interes za

okolinom, više ne plače kada majka odlazi, premda se nakon povratka kući mogu uočiti negativne posljedice njegovog ranijeg privremenog odvajanja od majke za vrijeme hospitalizacije (35). Ključno je naglasiti da u svim ovim razdobljima medicinska sestra mora poznavati kompetencije psiholoških reakcija djeteta kako bi se na odgovarajući način moglo provesti liječenje uz što manje stresa za dijete koje vrlo često nije niti svjesno svog stanja i bolesti. U tom kontekstu od medicinske sestre zahtijeva se i pružanje utjehe djetetu, jer naposljetku i to je dio zdravstvene skrbi.

1.3.2. Ciljevi i uloga sestrinske skrbi

U travnju ove godine na web stranici Nurseslabs.com, namijenjenoj za obrazovanje medicinskih sestara i pomoć studentima sestrinstva i registriranih medicinskih sestara u njihovoj karijeri, objavljen je plan sestrinske skrbi za njegu bolesnika s prijelomima u kojemu je, između ostaloga, u 19 točaka opisano koji su ciljevi sestrinske skrbi, odnosno zdravstvene njege koju pružaju medicinske sestre. Radi se o sljedećih 19 ciljeva, ujedno i očekivanih rezultata zdravstvene njege u bolesnika s prijelomima kosti (33):

1. „Bolesnik će održavati stabilnost i retenciju prijeloma.
2. Bolesnik će dokazati stvaranje kalusa ili početno srastanje na mjestu prijeloma, gdje je primjenjivo.
3. Bolesnik će koristiti mehaniku tijela koja povećava stabilnost na mjestu prijeloma.
4. Bolesnik će verbalizirati olakšanje od boli i nelagode.
5. Bolesnik će pokazati sposobnost sudjelovanja u aktivnostima uz minimalnu nelagodu.
6. Bolesnik će vježbati vještine opuštanja i aktivnosti za diverziju prilagođene njihovoj individualnoj situaciji.
7. Bolesnik će očuvati perfuziju tkiva , kao što pokazuju palpabilni pulsevi, toplu/suhu kožu, normalan osjet, stabilni vitalni znakovi, odgovarajuća količina mokraće i uobičajeni senzorijski.

8. Bolesnik će održavati odgovarajuću respiratornu funkciju, bez znakova dispneje ili cijanoze, normalnu brzinu disanja i razinu plinova u arterijskoj krvi .
9. Bolesnik će postići ili održati mobilnost na najvećoj mogućoj razini.
10. Bolesnik će zadržati poziciju funkcije.
11. Bolesnik će povećati snagu i funkciju zahvaćenih i kompenzacijskih dijelova tijela.
12. Bolesnik će demonstrirati tehnike koje olakšavaju nastavak aktivnosti.
13. Bolesnik će pokazati ponašanje i tehnike za sprječavanje oštećenja kože i olakšavanje zacjeljivanja.
14. Bolesnik će osigurati pravovremeno zacjeljivanje rane, ostati bez gnojne drenaže ili eritema i ostati afebrilan.
15. Bolesnik će verbalizirati razumijevanje stanja, prognoze i mogućih komplikacija.
16. Bolesnik će ispravno izvršiti potrebne postupke i objasniti razloge za radnje.
17. Bolesnik će pokazati optimalno izvršavanje svakodnevnih životnih aktivnosti.
18. Bolesnik će verbalizirati razumijevanje metoda za održavanje normalne eliminacije crijeva.
19. Bolesnik će održavati normalne obrasce eliminacije crijeva.“.

Ulogu medicinske sestre jako dobro opisuje poznata američka medicinska sestra Virginia Handerson (1987.-1996.) prema kojoj je temeljna uloga medicinske sestre pomoći bolesnom ili zdravom pojedincu u aktivnostima koje doprinose zdravlju ili oporavku, a koje bi sam obavljao kada bi imao dovoljno potrebnog znanja, snage i volje (36). Medicinska sestra je zapravo višestruki aktivni sudionik u zdravstvenoj skrbi, jer osim što provodi zdravstvenu njegu, ona koordinira čitavi proces zdravstvene skrbi jer planira, provodi i evaulira zdravstvenu njegu, a isto tako ne samo da prati stanje bolesnika, već i obitelji te surađuje sa cijelim timom. Njezina je uloga i educirati obitelj, posebno kada su u pitanju djeca koja su zbog svoje dobi osjetljiva i koje treba mnogo više educirati nego odrasle.

Medicinska sestra bi trebala promicati kvalitetu života što je više i profesionalnije moguće u odnosu na dijete i njegovu obitelj. U cijelom tom kontekstu odnosa sestra – dijete (bolesnik) je važno postizanje povjerenja i brižnost prema djetetu. Stoga u provedbi intervencije medicinska sestra mora neprestano sudjelovati sa svim potrebnim akterima kako bi se uspješno ublažili ili riješili problemi (37).

1.3.3. Sestrinska procjena i dijagnoza

Sestrinska procjena, posebno u odnosu na bol nakon operacije, te u ostalim slučajevima iznimno je važan korak u oporavku bolesnika. Ona se prvenstveno temelji na dobrom poznavanju stanja bolesnika i općenito pravilnom planiranju zdravstvene njege. Adekvatni i konstantni monitoring bolesnika, pravilna dijagnoza i upotreba propisanih anelgetika su od velike važnosti, te se pred medicinsku sestru stoga postavljaju određeni zahtjevi u zdravstvenoj njezi bolesnika.

Sestrinska procjena trebala bi uključivati ocjenu subjektivnih i objektivnih podataka. Koji su to podaci ističe se u nastavku (33):

1. Vidljiva deformacija ili oteklina na mjestu prijeloma
2. Bol ili osjetljivost na mjestu prijeloma, koja se može pogoršati pokretom ili pritiskom
3. Gubitak funkcije ili smanjen raspon pokreta u zahvaćenom području
4. Utrnulost ili trnci u zahvaćenom udru ili ekstremitetu
5. Prisutnost otvorene rane ili izložene kosti
6. Edem u okolnom području
7. Ekhimoza (modrice) ili stvaranje hematoma
8. Krepitus ili abnormalno kretanje na mjestu prijeloma
9. Smanjeni osjet, oslabljeni puls ili cijanoza
10. Procijeniti čimbenike povezane s uzrokom prijeloma
11. Gubitak cjelovitosti skeleta (prijelomi)/pomicanje fragmenata kostiju
12. Slabost
13. Ustajanje bez pomoći

14. Grčenje mišića
15. Pomicanje fragmenata kostiju, edem i ozljeda mekog tkiva
16. Nepokretnost
17. Stres i/ili tjeskoba
18. Smanjenje/prekid protoka krvi
19. Izravna vaskularna ozljeda, trauma tkiva, prekomjerni edem, stvaranje tromba
20. Hipovolemija
21. Promijenjen protok krvi; krvne/masne embolije
22. Promjene alveolarne/kapilarne membrane: intersticijski, plućni edem, kongestija
23. Neuromuskularno oštećenje skeleta; bol/nelagoda; restriktivne terapije (imobilizacija ekstremiteta)
24. Nepoznavanje uporabe pomagala za imobilizaciju
25. Psihološka nepokretnost
26. Probodna ozljeda; složeni prijelom; kirurški popravak; umetanje trakcijskih klinova, žica, vijaka
27. Promijenjeni osjet, cirkulacija; nakupljanje izlučevina/sekreta
28. Fizička imobilizacija.

U odnosu na sestrinsku dijagnozu najvažnije je istaknuti da ona omogućuje standardiziranu metodu za prepoznavanje, određivanje prioriteta i rješavanje specifičnih potreba klijenata i odgovora u vezi s prijelomima, uključujući i stvarne i visokorizične probleme. Oni obuhvaćaju identifikaciju trenutnih ili potencijalnih zdravstvenih problema koji se mogu učinkovito spriječiti ili riješiti neovisnim sestrinskim intervencijama. Formuliranje sestrinskih dijagnoza postaje ključno nakon provedbe temeljite procjene kako bi se učinkovito odgovorilo na trenutne i potencijalne zdravstvene brige bolesnika povezane s prijelomima. Ove dijagnoze služe kao okvir za razvoj i provedbu personaliziranih sestrinskih intervencija, a sve s ciljem optimizacije skrbi za bolesnika (33).

1.3.4. Sestrinske intervencije i radnje kod hospitalizacije bolesnog djeteta

Sestrinske intervencije predstavljaju sve one radnje koje medicinska sestra izvodi kako bi pomogla bolesnicima da postignu očekivane rezultate poput pružanja tjelesnih tretmana, emocionalne podrške i edukacija bolesnika. Medicinske sestre obično provode ove radnje kao dio procesa zdravstvene njege kako bi pratile i poboljšale udobnost i zdravlje svojih bolesnika (38).

Medicinske sestre provode intervencije na različite načine. Neki postupci mogu se provoditi sami, dok neki zahtijevaju upute liječnika. Jedna medicinska sestra može raditi s bolesnikom od početka ili u timskom radu. Za primjer će se odabrati tri vrste najčešće očekivanih sestrinskih intervencija koje se mogu očekivati od registrirane medicinske sestre (38):

1. Samostalne sestrinske intervencije - mogu djelovati samostalno kada je to dopušteno, a radi se o svakim aktivnostima koje medicinska sestra može izvesti sama, bez ikakvog nadzora liječnika ili druge discipline (npr. njega za udobnost bolesnika, mjerenje temperature i sl.).
2. Zavisne sestrinske intervencije - neke intervencije zahtijevaju liječnički nalog ili upute drugih zdravstvenih radnika prije nego što ih može izvesti medicinska sestra. Te su radnje poznate kao ovisne sestrinske intervencije ili intervencije koje pokreće liječnik (npr. davanje lijekova ili cijepljenje bez upute liječnika).
3. Međuovisne/suradničke sestrinske intervencije - zahtijevaju zajednički rad tima medicinskih stručnjaka za njegu i potpuni oporavak bolesnika. Provode se obično pod vodstvom različitih disciplina i osiguravaju komunikaciju skrbi za bolesnika između svih strana.

U duhu teme ovoga rada u nastavku će se nadalje opisati sestrinske aktivnosti u kontekstu zdravstvene skrbi djeteta u tri slučaja, kod prijema u bolnicu bolesnog djeteta, njegovog promatranja i otpuštanja iz bolnice.

Naime, neovisno o tome iz kojih je razloga dijete primljeno u bolnicu, ona kao ustanova sama po sebi pobuđuje nelagodu i može izazvati zabrinutost i strah bolesnika. Djeca se obično upućuju pedijatru, odnosno liječniku obiteljske medicine, a u hitnim slučajevima, liječniku hitne medicine. Ipak, sestra je prva s kojom dijete i njegovi roditelji dolaze u kontakt. Sve postupke oko prijema i administrativnog odjela provodi medicinska sestra. Taj prvi prijem zapravo uključuje rutinske postupke koje obavljaju medicinske sestre. Najvažnije je da u tom prvom kontaktu, pa dakako i kasnije, budu ljubazne u odnosu s djecom. Djeca su zbog svog uzrasta ranjiva, te svaki drugačiji pristup može ih uplašiti i učini ozljedu ili bolest kompliciranijom. U tom kontekstu medicinska sestra bi trebala imati toplu i brižnu komunikaciju, pa tek s takvim pristupom nadalje obaviti potrebne intervencije. One uključuju najprije anamnezu uz pomoć intervjua i medicinske dokumentacije poput liječničkih nalaza, povijesti bolesti i sl. Status se konačno utvrđuje promatranjem i mjerenjem. Također, medicinska sestra bi trebala uključiti i roditelje, pa tako ispitati određene fiziološke i socijalne potrebe djeteta poput sna, navika, prehrane i sl. Kada provodi intervju medicinska sestra bi trebala prilagoditi pitanja u skladu s dobi djeteta. Odgovori koje dobije mogu joj uvelike pomoći u individualizaciji plana zdravstvene njege. Također, u slučaju hospitalizacije djeteta poželjno je da odjelna medicinska sestra informira roditelje o vremenu i načinu posjeta, kućnom redu, da im pokaže sobu u kojoj će dijete boraviti i sl. Jednako tako sestra mora objasniti roditeljima i djetetu na njima razumljiv način sve postupke. Nadalje, sam prijem uključuje i postupke poput sanitarne obrade, tjelesnih mjerenja, utvrđivanja vitalnih znakova, te općenito organizaciju rutinskih pregleda. Pri tome je nužno da se svakom djetetu pristupi individualno (34, 39).

Promatranje bolesnog djeteta je zapravo najvažniji dio pravilne i uspješne sestrinske skrbi, a zahtijeva sljedeće aktivnosti (34):

- Pravovremeno postavljanje dijagnoze
- Usmjeravanje zdravstvene skrbi
- Pomoć drugim članovima zdravstvenog tima.

Opservacija u djece je posebno važna. Naime, može se dogoditi da dijete ne zna ili ne može samo objasniti bol koju osjeća ili mjesto na kojemu osjeća bol, pa se u takvim situacijama od medicinske sestre zahtijeva da pozorno prati i dokumentira djetetov izraz lica, položaj tijela, ponašanje djeteta, simptome, njegovu okolinu, prehranu, san, odmor, izlučevine i sl. Pored takvog vizualnog promatranja, moraju se promatrati i vitalni znakovi poput pulsa, krvnog tlaka, temperature, disanja, stanja svijesti i sl. Posebnu pozornost zahtijeva naročito dijete nakon operacije, kao i ono kod kojeg je terapija u tijeku. Najčešće medicinska sestra prva opazi određene promjene na djetetu, te je o tome dužna obavijestiti djetetovog liječnika (34).

Sestrinska intervencija nadalje zahtijeva i određene aktivnosti kada se dijete otpušta iz bolnice. U takvim slučajevima liječnik obično izdaje otpusno pismo s dijagnozom, opisom terapijskih i dijagnostičkih postupaka koji su provedeni u bolnici, preporukama o terapiji, kao i potrebi daljnjeg postupanja i kontrolama kod liječnika obiteljske medicine. Sestrinsko pismo s druge strane obično sadržava sestrinske postupke, planove te intervencije zdravstvene skrbi koje su se provodile u bolnici. Također, medicinska sestra daje i daljnje preporuke za postupanje kod kuće. Ovo je posebno važno i u djece nakon operacijskog zahvata prijeloma, kada ozljeda zahtijeva pravilno zarastanje kosti, te eventualne fizioterapijske vježbe. Ponekada će biti potrebno i roditeljima pokazati određene postupke u vezi s njegovom djeteta. Također, medicinska sestra ima zadatak kontrolirati jesu li roditelji dobili svu potrebnu dokumentaciju, a isto tako ih ljubazno i uz najljepše želje otpratiti zajedno s djetetom iz bolnice (34).

1.4. Pregled dosadašnjih empirijskih istraživanja

U nastavku se citiraju rezultati nekoliko izabranih istraživanja o suprakondilarnim i ostalim vrstama prijeloma prijeloma nadlaktične kosti. Većinom su to istraživanja o mehanizmu nastanka ozljede, preporukama liječenja, kao i specifičnostima dobnih skupina djece s obzirom na vrstu ozljede.

U jednom istraživanju iz 2011. godine, koje je uključivalo i prikaz slučaja djevojčice s poviješću višestrukih prijeloma, došlo se do zaključka da prijelomi krhkosti u djece mogu biti posljedica niza genetskih, medicinskih ili prehrambenih poremećaja. Utvrđeno je kako se odluke o provođenju terapije i pravilna dijagnoza osteoporoze mora postaviti u vezi s kliničkom poviješću, a ne oslanjati se samo na koštanu denzitometriju. Dana je preporuka da bi primarni korak u liječenju trebao uključivati liječenje temeljnih stanja kao i konzervativne mjere uključujući nadoknadu vitamina D i kalcija te tjelesnu aktivnost s težinom (40).

Istraživanje koje su proveli Vedran Farkaš i sur. tijekom 2012. pokazalo je da su (41): „suprakondilarni prijelomi humerusa jedni su od najučestalijih prijeloma u djece. Čine čak 60-70% prijeloma u području lakta, odnosno 12,5% svih prijeloma u dječjoj dobi. Ovim prijelomima treba posvetiti veću pozornost zbog njihovih različitih oblika, nestabilnosti pojedinih tipova prijeloma nakon repozicije, pitanja dužine imobilizacije i što ranije mobilizacije lakta. Da bi se izbjegle komplikacije neophodno je što prije uputiti dijete na liječenje te izabrati adekvatnu metodu liječenja, koja se u većini slučajeva sastoji od repozicije i imobilizacije.“.

Rezultati istraživanja koje su proveli Anko Antabak i sur. 2016. godine pokazuju da su ozljede nadlaktične kosti najčešće u djece predškolske i rane školske dobi. Evo i nekoliko komentara navedenih autora na osnovi rezultata (42):

„Najčešće su posljedica nesretnih slučajeva kod sportskih aktivnosti na sportskim terenima ili rekreacijskim mjestima. Dječaci su više zastupljeni od djevojčica u ukupnom broju ozlijeđenih (56%). Najveća učestalost prijeloma nadlaktične kosti pojavljuje se u dobi od 5 do 9 godina. Do sedme je godine pojavnost prijeloma gotovo podjednaka u djevojčica i dječaka, a zatim pojavnost u dječaka naglo raste i doseže vrhunac u dobi od 8 godina, dok se vrh incidencije prijeloma nadlaktične kosti u djevojčica uočava već oko 6. godine života. Kako do prijeloma najčešće dolazi u distalnome dijelu nadlaktice te zbog toga što je u velikoj većini slučajeva riječ o nestabilnim prijelomima, najveći je broj djece trebao bolničko liječenje (78%). Prema uzrocima nastanka prijeloma znatno su učestaliji padovi nego izravni udarci u ruku. Najčešće su to bili padovi u razini, s bicikla, kod kuće, s visine te padovi u

parku. Što se tiče izravnih udaraca u ruku, koji su jako rijetki uzroci ovakvih prijeloma, spominjemo udarac automobila u prometu te udarce u ruku za vrijeme treninga, natezanja te tučnjave. Sportske ozljede nadlaktične kosti jako su česte. Od pojedinih sportova prema broju prijeloma dominira nogomet, a izuzetno su rijetke ozljede nastale na rukometu, skijanju i borilačkim sportovima. Mlađa se djeca uglavnom ozljeđuju na nogometu, što je posljedica popularnosti ovoga sporta u našem području te bavljenja njime profesionalno ili rekreativno već od prvih dječjih koraka. Nadalje valja spomenuti da bi nas trebale zabrinjavati ozljede nastale na dječjim igralištima, točnije padovi s dječjih naprava kao što su tobogani, ljuljačke, vrtuljci, penjalice i mnoge druge, jer smo u istraživanju imali 18 takvih slučajeva. Biciklističkih ozljeda bilo je 9, a uzrok je bio pad s bicikla, dok je troje djece ozljeđeno padom prilikom koturaljkanja.“.

Anko Antabak i sur. godine 2021. proveli su istraživanje na temu mehanizma nastanka prijeloma nadlaktične kosti u zagrebačke djece. Rezultati istraživanja su sljedeći (43): „Od 2015. do 2019. godine u KBC-u Zagreb zbog prijeloma nadlaktične kosti liječeno je 301 dijete, a u radu je analizirano 243 djece. Bilo je 143 dječaka (58,8%) i 100 djevojčica (41,2%). Prosječna starost bila je 7,5 godina, dječaka 7,9, a djevojčica 7,0 godina. Najviše djece, njih 147 (60,5%) bilo je u dobi od 5 do 9 godina. Češće je lomljena lijeva ruka (62%). Od 243 djece, njih 22 (9%) zadobilo je prijelom gornjeg, petero (2%) srednjeg i 216 (88%) donjeg dijela nadlaktične kosti. Bolnički je liječeno 223 (91,8%) djece s prijelomom humerusa. Druge teške ozljede imalo je 29 (12%) djece (6% ozljeda ulnarnog i po 3% medinusa i radijalnog živca). Uzrok prijeloma u 224 (92,2%) djece bio je pad, prometne nesreće u 5 (2,1%), a u 3 (1,2%) djece prijelom je nastao zbog direktnog udarca. Od svih prijeloma padom u razini, njih 22,4% su padovi s bicikla i 13% u igri nogometa. Kod padova s bicikla najčešća su djeca dobne skupine 5–9 godina (60%). Kod padova s male visine najčešći su pad s ljuljačke, s tobogana i trampolina (60%). S tobogana i trampolina padaju djeca predškolske dobi, a s ljuljačke u svim dobnim skupinama. Kod kuće nastaje četvrtina svih prijeloma (26,7%), na rekreacijskim terenima 28,8%, u školi 14,4%, a u prometu 14%. U zagrebačke djece najčešći mehanizmi ozljede su pad u istoj razini (kod vožnje bicikla i u igri nogometa) te padovi s male visine (trampolin, tobogan, ljuljačka).“.

Arin E. Kim i sur. također su 2021. godine proveli istraživanje na temu prijeloma proksimalnog humerusa u pedijatrijskoj populaciji. Zaključili su sljedeće (44):

„Prijelomi proksimalnog humerusa u djece obično se javljaju nakon traumatskog pada. Razumijevanje anatomije proksimalnog humerusa ključno je za razumijevanje pomaka prijeloma i implikacija na remodeliranje prijeloma. Dijagnoza ovih ozljeda postavlja se na temelju anamneze, fizičkog pregleda i radiografske procjene. U odabranim slučajevima, CT može biti od pomoći za procjenu uzorka prijeloma ili dislokacije zgloba. Liječenje se temelji na dobi bolesnika, pomaku prijeloma i sposobnosti remodeliranja. Neoperacijsko liječenje je uspješno u mlađih bolesnika ili manje pomaknutih prijeloma, a operacijsko liječenje se obično razmatra u starijih bolesnika s više pomaknutim prijelomima. Općenito, većina bolesnika ima dobre rezultate operacijskog i neoperacijskog liječenja prijeloma proksimalnog humerusa.“

Gian Mario Micheloni i sur. 2021. godine proveli su istraživanje na temu liječenja suprakondilarnih prijeloma u djece. Došli su do sljedećih zaključaka (45):

„Konzervativno liječenje se preporučuje za Gartland prijelome tipa I i prijelome bez pomaka tipa II. Zatvorena redukcija i perkutano učvršćivanje (s dva ili tri bočna klina) su preferirane opcije liječenja za većinu pomaknutih suprakondilarnih prijeloma. Pozicioniranje medijalne igle je obavezno u određenim obrascima prijeloma, a operacijske tehnike opisane su kako bi se izbjegle ozljede živaca. Korištenje odgovarajućih kriterija mudro je u liječenju ovih prijeloma; treba objasniti prognozu u slučaju komplikacija ili moguće komplikacije.“

Prema jednom istraživanju iz 2018. godine na temu izazova zdravstvene njege pedijatrijskog kirurškog bolesnika ukazuje se kako je njega djece prilično izazovna. Istraživanje je na koncu zaključeno sa preporukom (46):

„Pri otpustu se savjetuje roditelje i bolesnike o potrebi rezerviranja i održavanja kontrolnog pregleda, nastavka uravnotežene prehrane, upotrebe lijekova koji se mogu ponijeti kući. Sestrinstvo se bavi iskustvom bolesti jer ona utječe na bolesnika i obitelj. Stoga se vješta njega smatra nezamjenjivim alatima u rješavanju izazova povezanih sa sve većim brojem

roditelja čije su bebe "pobijedile izgled", kao i posvećenosti unaprjeđenju granica skrbi za djecu s kirurškim stanjima.“

2. CILJ RADA

Cilj ovog rada je prikazati sestrinsku intervenciju prilikom prijema, planiranja, provođenja i evaluiranja sestrinske skrbi u djeteta sa suprakondilarnim prijelomom nadlaktične kosti. S obzirom na to da struka, dosadašnja istraživanja i studije naglašavaju medicinsku sestru kao jednog od članova tima zdravstvenih djelatnika koja svojim znanjem i sposobnostima znatno pomaže djetetu i njegovim roditeljima, cilj je ovog rada pokazati važnost metoda i postupaka u planiranju i provođenju sestrinske skrbi u djece koja dožive ne samo suprakondilarni prijelom nadlaktične kosti već i općenito u svim vrstama prijeloma, pa i drugih bolesti jer na koncu načela sestrinske skrbi vrijede jednako za sve slučajeve. Ovaj rad u načelu pokazuje i svojevrstan izazov za medicinsku sestru jer u stvarnosti uvijek postoji mjesta za daljnjim usavršavanjem u vidu bolje profesionalnosti i dobrobiti sestrinske skrbi u odnosu na djecu.

3. METODE I ISPITANICI

Istraživanje za potrebe pisanja ovog rada je provedeno u Klinici za dječju kirurgiju u Kliničkom bolničkom centru (KBC) Split, uz suglasnost mentora i uz odobrenje Etičkog povjerenstva KBC-a Split (Klasa: 500-03/23-01/81; Ur. Broj: 2181-147/01/06/LJ.Z.-23-02, u Splitu, datuma 04.05.2023. god.)

Ovaj rad je prema ustroju prikaz slučaj šestogodišnjeg djeteta (ženskog spola) koja je primljeno u Kliniku za dječju kirurgiju u KBC-a Split zbog suprakondilarnog prijeloma nadlaktične kosti. Temeljem medicinsko sestrinske dokumentacije za potrebe prikaza slučaja prikupljeni su podaci za ovo retrospektivno istraživanje. Navedena medicinska dokumentacija uključuje sve specijalističke i druge nalaze, sestrinsku dokumentaciju, RTG snimke i drugu dokumentaciju o tijeku liječenja djeteta.

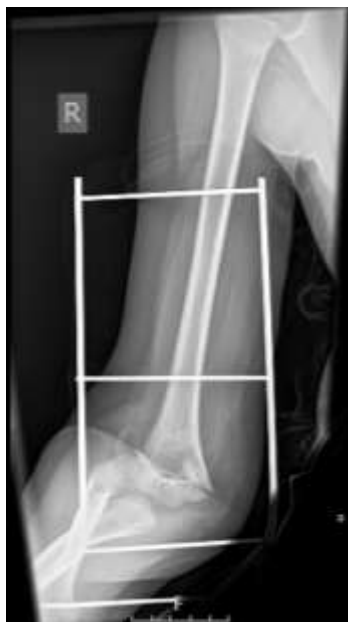Analiza podatak biti će izvršena kvalitativnom obradom slučaja poštujući osnovna načela privatnosti i zaštite osobnih podataka u ovom radu te se neće iznositi identitet djeteta ni drugi podaci na temelju kojih bi se mogao otkriti identitet djeteta.

Nakon prikupljenih podataka, odnosno dokumentacije, za prikaz slučaja i analizu pojedinih činjenica u ovom istraživanju i zaključivanje korištena je induktivno-deduktivna metoda i metoda analize. Predmetne metode primijeniti će u radu tako što će se sačiniti dubinska analiza sestrinske procjene i intervencije, odnosno sestrinske skrbi u djeteta sa suprakondilarnim prijelomom nadlaktične kosti s ciljem stvaranja jasnije perspektive o sestrinskom postupanju u ovakvim i sličnim slučajevima te će se na osnovu toga izvesti zaključci.

4. RASPRAVA

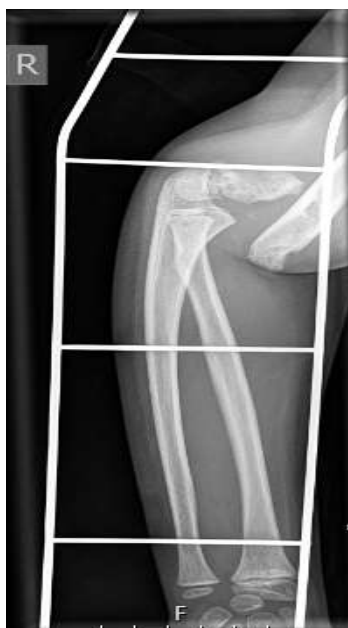4.1. Sestrinska anamneza i diskurs

Djevojčica P. M., rođena 10. srpnja 2016. (dob: 6 godina i 4 mjeseca). Dana 14. studenog 2022., u pratnji roditelja javlja se u hitnu službu te je nakon primarne obrade hitno primljena u Kliniku za dječju kirurgiju, Odjel za dječju kirurgiju i traumatologiju s intenzivnom njegom u KBC-a Split. Razlog prijema bio je suprakondilarni prijelom desne nadlaktične kosti (Slike 5 a i 5 b). Djevojčica je ozljedu zadobila prilikom pada u razini. Nakon pada nastao je otok, bolnost i nemogućnost izvođenja aktivnih pokreta.



Slika 5 a. AP snimka lakta nakon pada

Izvor: Arhiva Klinike za dječju kirurgiju, KBC Split



Slika 5b. Profilna snimka lakta nakon pada

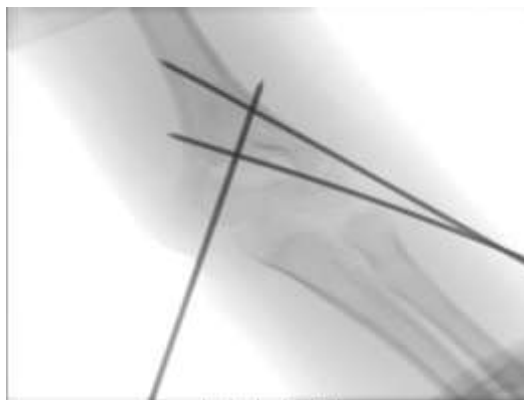Izvor: Arhiva Klinike za dječju kirurgiju, KBC Split

Pri dolasku je utvrđen sljedeći status djevojčice:

- lokalni status ozljede: desni lakat deformiran, otečen, bolan s izraženim otokom i hematomom, nemogućnost izvođenja aktivnih pokreta. Pulzacije brahijalne arterije oslabljene. Vidljiva punktiformna rana na mjestu prijeloma (otvoreni prijelom – I. stupanj prema Anderson – Gustillo klasifikaciji)
- uredno stanje svijesti
- orijentirana, kontaktibilna, afebrilna, eupnoična, anikterična
- koža i vidljive sluznice uredne prokrvljenosti
- glava: izvana b.o.
- prsni koš: normalno sveden, respiratorno jednoliko pomičan
- pluća: auskultacijski obostrano normalan šum disanja
- srce: akcija ritmična, tonovi jasni, šumovi se ne čuju
- trbuh mekane stijenke, bezbolan na palpaciju, ne nalaze se organomegalije, peristaltika čujna, mjesta mogućih kilnih otvora slobodna
- udovi: simetrični, bez edema, pulzacije perifernih arterija uredne.

S obzirom na to da je djevojčica došla u pratnji roditelja, uz pomoć roditelja i povijesti dosadašnje bolesti sačinjena je osobna anamneza djevojčice. Utvrđeno je da je djevojčica ranije uglavnom bila zdrava. U intervjuu s roditeljima i uključenom djevojčicom u konverzaciju te temeljem zdravstvene povijesti utvrđeno je da nije bilo ranijih kroničnih bolesti u djevojčice niti ranijih operacija. Njezine funkcije i navike su bile uredne. Alergije na hranu i lijekove ranije nije manifestirala.

Nakon utvrđene ozljede i pregledane medicinske dokumentacije utvrđeno je da nema kontraindikacije za operacijski zahvat, nakon čega je djevojčica zajedno s roditeljima upućena na Centralni prijem radi upisa, a nakon toga s otvorenom povijesti bolesti djeteta i majke upućena je radi smještaja u bolesničku sobu Klinike za dječju kirurgiju radi pripreme za operacijski zahvat. Tamo ih je dočekala ljubazno medicinska sestra koja je u kontaktu s roditeljima i upozna je ih s kućnim redom Klinike i daljnjom procedurom operacije. Prilikom prijema na djevojčici se mogao opaziti strah, a samim time razdražljivost i nervoza, ali su roditelji i medicinska sestra te ostalo osoblje ljubazno, nježno i strpljivo pristupili djevojčici smirujući ju. Prije operacijskog zahvata anesteziolog je još jednom pregledao djevojčicu te dao konačnu suglasnost za operacijski zahvat u kojemu su sudjelovali operater, anesteziolog, anesteziolog tehničar i medicinska sestra, instrumentarka. Nakon pripreme operacijskog polja manualno su reponirani koštani ulomci pod kontrolom RTG uređaja. Učinjena je osteosinteza humerusa pomoću tri perkutano uvedene Kirschnerove žice (Slike 6 a i 6 b). S obzirom na to da je kontrolni RTG snimak pokazao zadovoljavajući položaj ulomaka nakon osteosinteze, medicinska sestra je učinila prevoj te je postavljena nadlaktična sadrena imobilizacija.



Slika 6 a. AP snimka lakta, perkutano uvedene Kirschnerove žice

Izvor: Arhiva Klinike za dječju kirurgiju, KBC Split



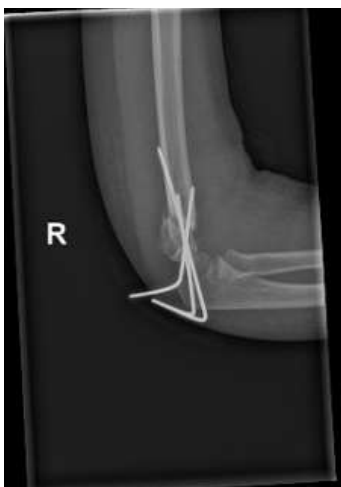Slika 6 b. Profilna snimka lakta, perkutano uvedene Kirschnerove žice

Izvor: Arhiva Klinike za dječju kirurgiju, KBC Split

Nakon operacijskog zahvata, postoperacijska skrb djevojčice provodila se u Klinici, uz ordinirane infuzije kristaloidnih otopina i određene analgetike po uputi liječnika. Medicinska sestra tijekom boravka u Klinici redovito prati stanje djeteta. Kroz vrijeme boravka dijete je dobrog općeg stanja, aferbilna. Medicinska sestra redovito prati stanje djevojčice i to uredno dokumentira. Djevojčici su za vrijeme boravka redovito dolazili roditelji kojima je medicinska sestra predočavala stanje djeteta i odgovarala na njihove upite. Tijekom boravka u bolnici dijete uredno prima svoje obroke i vrlo rijetko je boli nešto, a utvrđeno je da joj je stolica uredna.

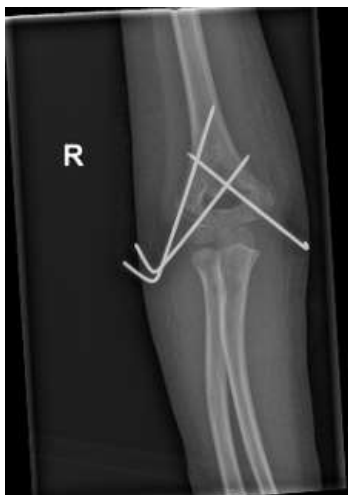Drugi dan nakon operacijskog zahvata, konkretnije 16. studenog 2022., djevojčica je otpuštena na kućnu njegu. Medicinska sestra tom prilikom upozna je roditelje s danom skrbi uz preporuku mirovanja, te ih upozna je s fizioterapeutskim aktivnostima od kuće. Nakon razgovora s liječnikom, roditeljima djevojčice predano je liječničko i sestrinsko otpusno pismo u kojemu je detaljno opisan tijek sestrinskih postupaka tijekom boravka u bolnici i preporuke za daljnju dobrobit djeteta. U otpusnom listu određena je kontrola u Ambulanti za dječju kirurgiju za dan 23. studenog 2022. s priloženom uputnicom, te su roditelji upoznati da je u slučaju pogoršanja općeg stanja ili pojave novih simptoma potrebno dovesti u hitnu službu.

Nakon otpuštanja iz Klinike kontrolni pregled je obavljen najprije 23. studenog 2022. kada je utvrđeno da je poslijeoperacijski tijek uredan. U odnosu na status same kosti utvrđeno je: otok lakta, mjesta insercija Kirschnerovih žica uredna, napravljena korekcija sadrene nadlaktične imobilizacije s uputom (Slike 7 a i 7 b), te je određena kontrola nakon toga za 7 dana.



Slika 7 a. Profilna snimka lakta, prvi kontrolni pregled nakon operacije

Izvor: Arhiva Klinike za dječju kirurgiju, KBC Split



Slika 7 b. AP snimka lakta, prvi kontrolni pregled nakon operacije

Izvor: Arhiva Klinike za dječju kirurgiju, KBC Split

Dana 30. studenog 2022. obavljen je drugi kontrolni pregled kada je također utvrđen uredan tijek liječenja, te je djevojčici za dan 07. prosinca 2022. određena ekstrakcija osteosintetskog materijala. Djevojčica je navedenog dana primljena u Poliklinici i dnevnoj bolnici klinike za dječju kirurgiju u KBC-a Split, gdje je ljubazno dočekan od strane medicinske sestre i upućena u sobu radi pripreme za operaciju gdje je djevojčici kao i ranijim postupcima uredno odstranjen osteosintetski materijal iz desne nadlaktične kosti u cijelosti. Medicinska sestra obavila je prevoj te je istog dana utvrđeno da djevojčica može na kućnu njegu s obzirom na to da je sve proteklo uredno bez komplikacija. Nakon toga roditeljima je uručeno otpusno pismo kao i ranije sa svim detaljima tijeka operacije. Medicinska sestra detaljno ih je upozнала s mogućnostima fizikalne terapije te potrebom kontrole kod operatera protekom tri tjedna. Nakon toga djevojčica je ljubazno s roditeljima ispraćena s odjela.

4.2. Sestrinska dijagnoza glavnih problema u prije i poslije operacijskom razdoblju

U prijeoperacijskom razdoblju u djevojčice i njezinih roditelja glavni je problem bio strah. Djevojčica i roditelji bili su u strahu vezano za hospitalizaciju i operacijski zahvat. Međutim, strah je razumljiv kako s obzirom na dijete tako i s obzirom na roditelje koji se

boje za svoje dijete, da li će podnijeti operaciju s obzirom da je još jako malo. Prema tome cilj sestrinske skrbi i njege u konkretnom je slučaju bio umanjiti njihov strah u vezi operacijskog zahvata i hospitalizacije.

U poslijeoperacijskom razdoblju glavni problem predstavlja akutna bol. Međutim, medicinska sestra upravo radi ublažavanja boli procjenjuje istu i naposljetku se uz dogovor s ostalim zdravstvenim timom, napose liječnikom, određuju lijekovi protiv boli. Jednako tako nužno je tijekom ovog razdoblja paziti na moguće znakove krvarenja i infekcije rane. Kao i prije operacije, strah roditelja je prisutan i u postoperacijskog tijeka djetetova operacijskog zahvata, zbog čega je ključno da ih se upozna sa samim tijekom operacije i procesom oporavka djeteta nakon operacije kako bi se umanjio njihov strah. U ovom slučaju dijete je bilo vrlo kratko vremena odvojeno od roditelja, obzirom se radilo od trodnevnoj hospitalizaciji. Dijete nije razvilo hospitalizam za vrijeme hospitalizacije.

4.3. Sestrinske intervencije i evaluacija

U Tablici 4 i 5 navode se glavne sestrinske intervencije i konkretna evaluacija s obzirom na pojedine probleme koji su se pojavili u ovom konkretnom slučaju.

Tablica 4. Sestrinske intervencije i evaluacija zdravstvene skrbi s obzirom na infekcije i razvoj hospitalizma

PROBLEM	INFEKCIJA	RAZVOJ HOSPITALIZMA
SESTRINSKA INTERVENCIJA	<ol style="list-style-type: none"> 1. Pristupiti djetetu s dostatnom pažnjom i u skladu s njegovom dobi 2. Previjati ranu po pravilima asepse 3. Mjeriti vitalne znakove djeteta 	<ol style="list-style-type: none"> 1. Omogućiti roditeljima posjećivanje djeteta 2. Pristupiti djetetu s dostatnom pažnjom, sukladno njegovoj dobi 3. Ostvariti empatijske odnose 4. Pružiti psihološku podršku 5. Pružanje edukacije 6. Omogućiti djetetu pristup igrački koju voli
EVALUACIJA	Ciljevi su ostvareni. U djeteta nisu utvrđeni simptomi infekcije.	Ciljevi su ostvareni. Nije se razvio hospitalizam.

Tablica 5. Sestrinske intervencije i evaluacija zdravstvene skrbi
s obzirom na strah, bol i krvarenje

PROBLEM	STRAH	BOL	KRVARENJE
SESTRINSKA INTERVENCIJA	<ol style="list-style-type: none"> 1. Razgovor s djetetom i roditeljima 2. Stvoriti osjećaj sigurnosti i povjerenja roditelja 4. Objasniti razloge i tijek operacijskog zahvata 5. Pružiti psihološku podršku 6. Dopustiti roditeljima boravak uz dijete 7. Stvoriti odnos suosjećajnosti 8. Educirati roditelje 	<ol style="list-style-type: none"> 1. Procijeniti bol 2. Obavijestiti liječnika o razini boli 3. Primjena adekvatne terapije sukladno uputi liječnika 4. Pružiti djetetu igračku (posebno ako ima neku posebnu koju voli imati često uz sebe) 	<ol style="list-style-type: none"> 1. Provjeravati zavoje 2. Mjeriti vitalne znakove 3. Promatrati boju kože i stanje svijesti 4. Provjeriti pretrage i nalaze 5. Obavijestiti liječnika o promjenama na djetetu
EVALUACIJA	Ciljevi su ostvareni. Roditelji su shvatili važnost hospitalizacije. Strah je ublažen.	Ciljevi su ostvareni. Procjena boli djeteta sukladno uputi liječnika.	Ciljevi su ostvareni. Tijekom hospitalizacije nije došlo do krvarenja.

5. ZAKLJUČAK

Ovaj rad je pokazao da je sestrinska skrb iznimno važna u liječenju bolesnog djeteta. U djece s prijelomima javlja se bol, a neki prijelomi, kao što je u konkretnom slučaju bio suprakondilarni prijelom nadlaktične kosti, zahtijevaju i operacijske zahvate. Medicinske sestre nose veliku odgovornost za brigu ne samo o ovoj ranjivoj, vrlo raznolikoj populaciji s kompliciranim i isprepletenim medicinskim potrebama, već i za razumijevanje važnosti njihovih emocionalnih potreba jer prvi problem koji se može javiti u situacijama kao što je bila u ovom slučaju je strah djeteta. Njegove emocionalne potrebe trebale bi stoga biti glavni prioritet. Medicinske sestre imaju zadatak zagovarati i osigurati najbolje interese djece. To postižu, kao što je bilo i vidljivo u ovom radu, smanjenjem stresa i reakcija straha koje bi se mogle pojaviti u djece i roditelja. Premda se očekuje regresija u hospitalizirane djece svih dobi, odgovornost je medicinske sestre poticati rast i privikavanje unutar zdravstvenog okruženja. Glavni principi su uključivanje obitelji u njihovu skrb kao osnova za stvaranje čvrstog odnosa s djetetom i omogućavanje uspjeha u njihovom liječenju. S druge strane sporedni princip u djece je da se pomogne da postanu svjesni onoga što osjećaju prije nego što se od njih zatraži da kontroliraju svoje ponašanje. Treba znati da neka djeca možda i nisu spremna ili sposobna za izražavanje svojih osjećaja, a što ovisi naravno i o njihovoj dobi. Neka djeca nemaju vokabular da izraze svoje strahove, ljutnju, sreću i druge osjećaje. Stoga je zadaća sestrinske skrbi da ih usmjeri kako da takve osjećaje izraze i to ako ne riječima onda određenim aktivnostima jer će u protivnom ti osjećaji vrlo vjerojatno rezultirati negativnim ponašanjem.

6. LITERATURA

1. Keros P. i Matković B. Anatomija i fiziologija, Zagreb: Naklada Ljevak; 2014.
2. Proleksis enciklopedija. Koštani sustav (mrežna stranica) 22. lipnja 2012. (citirano 25. svibnja 2023.). Dostupno na: <https://proleksis.lzmk.hr/32484/>
3. Bobinac D. i Dujmović M. Osnove anatomije. 2. nadopunjeno izdanje. Rijeka: Glosa d.o.o.; 2007.
4. Netter, F. H. Interactive Atlas of Human Anatomy. 6. izdanje, USA: Novartis; 2014.
5. Jelšovec D. Sustavna i topografska anatomija čovjeka. Zagreb: Školska knjiga; 2005.
6. Antabak A. Prijelomi i iščašenja u dječjoj dobi. U: Šoša T., Sutlić Ž., Stanec Z. i Tonković I., ur.. Kirurgija. Zagreb: Naklada ljevak; 2007. str. 1063–1067.
7. Krmpotić-Nemanić J. i Marušić A. Anatomija čovjeka. 2. izdanje. Zagreb: Medicinska naklada; 2007.
8. Mardešić D. i sur. Pedijatrija. 7. dopunjeno izdanje. Zagreb: Školska knjiga d.d.; 2003.
9. Prpić I. i sur. Kirurgija za medicinare. 3. nepromijenjeno izdanje. Zagreb: Školska knjiga d.d.; 2005.
10. Šoša T. i sur. Kirurgija. Zagreb: Naklada Ljevak d.o.o.; 2007.
11. Vučkov Š. i Kvesić A. Izabrana poglavlja iz dječje kirurgije. Rijeka: Sveučiliste u Rijeci; 2005.
12. Lutz V. L. Pediatric fractures and dislocations. Leipzig; Thieme: 2004.
13. Ortiz E. J., Isler M. H., Navia J. E. i Canosa R. Pathologic fractures in children. Clin Orthop Relat Res. 2005;432:116–126.
14. Sherr-Lurie N., Bialik G. M., Ganel A., Schindler A. i Givon U. Fractures of the humerus in the neonatal period. Isr Med Assoc Journal. 2011;13:363–365.
15. Fassier A. Fractures de l'enfant avant 18 mois. Conférences d'enseignement de la SOFTCOT. 2012;101:185–199.
16. Neer C. S. i Horowitz B. S. Fractures of the proximal humeral epiphyseal plate. Orthopedics. 1965;41:24–31.

17. Carson W. G. i Gasser S. I. Little leaguer's shoulder. A report of 23 cases Am J Sports Med. 1998;26:575–580.
18. Kohler R. i Trillaud J. M. Fracture and fracture separation of the proximal humerus in children: report of 136 cases. J Pediatr Orthop. 1983;3:326–332.
19. Frankle, M. A. Proximal Humerus Fractures Clinical Presentation. Medscape (mrežna stranica) 04. svibnja 2023. (citirano 25. svibnja 2023.). Dostupno na: <https://emedicine.medscape.com/article/1261320-clinical>
20. Rochet S. i sur. Proximal ulna comminuted fractures: Fixation using a double-plating technique. EM Consulte (mrežna stranica) 25. listopada 2010 (citirano 26. svibnja 2023.). Dostupno na: <https://www.em-consulte.com/article/269777/proximal-ulna-comminuted-fractures-fixation-using->
21. Bumči I. i sur. Ozljede, 10 godišnje iskustvo referentnog Centra za dječju traumatologiju Ministarstva zdravstva i socijalne skrvi. Paediatr Croat; 2007;51:203–211.
22. Kumar B. S. i sur. Treatment of middle third humeral shaft fractures with anteromedial plate osteosynthesis through an anterolateral approach. Malays Orthop J. 2016;10:38–43.
23. Bounds E. J., Frane N., Jajou L. i Kok S. J. Humeral Shaft Fractures. National Library of medicine (mrežna stranica) 01. ožujka 2023. (citirano 26. svibnja 2023.). Dostupno na: <https://www.ncbi.nlm.nih.gov/books/NBK448074/>
24. Kasser J. H., Beaty J. H. Supracondylar fractures of the distal humerus. U: Beaty J. H, Kasser J. H., ur. Rockwood and Wilkins fractures in children, 5 izd. Philadelphia: Lippincot and Wilkins; 2001: str. 577–624.
25. Houshian S., Mehdi B., Larsen M. S. The epidemiology of elbow fracture in children: Analysis of 355 fractures, with special reference to supracondylar humerus fractures. J Orthop Sci. 2001;6:312–535.
26. Louahem D. M, Nebunescu A., Canavese F. i Dimeglio A. Neurovascular complications and severe displacement in supracondylar humerus fractures in children: defensive od offensive surgery?. J Pediatr Orthop. 2006;15:51–57.

27. Luria A. i sur. Vascular complications of supracondylar humeral fractures in children. *J Pediatr Orthop B*. 2007;16:133–143.
28. Gartland J. J. Management of supracondylar fractures of the humerus in children. *Surg Gynecol Obstet*. 1959;109:145–149.
29. Radiopaedia.org. Cases (mrežna stranica) 01. svibnja 2014. (citirano 26. svibnja 2023.). Dostupno na: <https://radiopaedia.org/cases?lang=us>
30. Nand S. Management of supracondylar fracture of the humerus in children. *Int Surg*. 1972;57:893–898.
31. Saarinen A. J. i Helenius I. Paediatric supracondylar humeral fractures: the effect of the surgical specialty on the outcomes. *J Child Orthop*. 2018;13:40–46.
32. Bukvić N., Lovrić Z. i Trninić Z. Traumatologija (citirano 30. svibnja 2023.). Dostupno na: https://bib.irb.hr/datoteka/848253.Trauma_final-1.pdf
33. Matt, V. Fracture Nursing Care Plans (citirano 30. svibnja 2023.). Dostupno na: <https://nurseslabs.com/fracture-nursing-care-plans/>
34. Malčić I., Stopić Z. i Ilić R. Pedijatrija za medicinske škole. Zagreb: Školska knjiga; 1995.
35. Havelka M. Zdravstvena psihologija. Zagreb: Medicinski fakultet Sveučilišta u Zagrebu; 1990.
36. Fučkar G. Proces zdravstvene njege. Zagreb: Medicinski fakultet; 1995.
37. Žeželj V. Teorije procesa zdravstvene njege. Završni rad. Varaždin: Sveučilište Sjever; 2017.
38. University of St. Augustine for health sciences. Nursing Interventions – Implementing Your Patient Care Plans (mrežna stranica) 24. travnja 2021. (30. svibnja 2023.) Dostupno na: <https://www.usa.edu/blog/nursing-interventions/>
39. Lučanin D. i Despot Lučanin J. Komunikacijske vještine u zdravstvu. Zagreb: Zdravstveno veleučilište Zagreb, Naklada Slap; 2010.
40. Boyce A. i Gafni R. I. Approach to the Child with Fractures. *J Clin Endocrinol Metab*. 2011;96:1943–1952.
41. Farkaš, V. i sur. Prijelomi distalnog okrajka nadlaktične kosti kod djece. *Acta Chirurgica Croatica*. 2012;9:45–47.

42. Antabak, A. i sur. Prijelomi nadlaktične kosti u djece – okolnosti i uzroci nastanka. *Liječnički vjesnik*. 2016;138:74–78.
43. Antabak, A. i sur. Mehanizam nastanka prijeloma nadlaktične kosti zagrebačke djece. *Liječnički vjesnik*. 2021;143:174–180.
44. Kim, A. E., Chi H. i Swarup I. Proximal humerus fractures in the pediatric population. *Curr Rev Musculoskelet Med*. 2021;14:413–420.
45. Micheloni G. M., Novi M., Leigheb M., Giorgini A., Porcellini G., Tarallo L. Supracondylar fractures in children: management and treatment. *Acta Biomed*. 2021;92:e2021015.
46. Okpara, P. N. Challenges of nursing care of the paediatric surgical patient. *Afr J Paediatr Surg*. 2018;15:154–157.

7. ŽIVOTOPIS

Ime i prezime: Ivica Jurić

Datum rođenja: 01.12.1980., u Splitu

Obrazovanje:

- 1987-1995. Osnovna škola „Sučidar“, u Splitu
- 1995-1999. Zdravstvena škola Split, medicinska sestra/tehničar, opći smjer, u Splitu
- 2019 –2023. Sveučilišni odjel zdravstvenih studija, preddiplomski studij sestrinstva, u Splitu

Obitelj: oženjen, otac jednog djeteta

Radno iskustvo:

- 1999. – 2000. pripravnički staž, KBC Split
- 2003. – 2023. KBC Split, Klinika za kirurgiju, Hitni kirurški prijem
- 2023. –KBC Split, Klinika za kirurgiju, Poliklinika Klinike za kirurgiju

Znanje i vještine:

- Aktivno poznavanje engleskog jezika
- Vozačka dozvola B kategorije
- Poznavanje rada na računalu, Microsoft Office

Ostalo:

- Dopredsjednik „Društva medicinskih tehničara gipsara“ pri HUMS-u
- Suradnik u izradi udžbenika za peti razred srednjih medicinskih škola „Vještine medicinske sestre/tehničara u gipsaonici“

Kontakt: ivicajuric80@gmail.com