

Scintigrafija somatostatinskih receptora u obradi neuroendokrinih tumora

Kapitanović, Klara

Undergraduate thesis / Završni rad

2023

Degree Grantor / Ustanova koja je dodijelila akademski / stručni stupanj: **University of Split / Sveučilište u Splitu**

Permanent link / Trajna poveznica: <https://um.nsk.hr/um:nbn:hr:176:418475>

Rights / Prava: [In copyright](#) / [Zaštićeno autorskim pravom.](#)

Download date / Datum preuzimanja: **2024-07-16**

Repository / Repozitorij:



Sveučilišni odjel zdravstvenih studija
SVEUČILIŠTE U SPLITU

[Repository of the University Department for Health Studies, University of Split](#)



UNIVERSITY OF SPLIT



SVEUČILIŠTE U SPLITU
Podružnica
SVEUČILIŠNI ODJEL ZDRAVSTVENIH STUDIJA
RADIOLOŠKA TEHNOLOGIJA

Klara Kapitanović

**SCINTIGRAFIJA SOMATOSTATINSKIH RECEPTORA U
OBRADI NEUROENDOKRINIH TUMORA**

Završni rad

Split, 2023.

SVEUČILIŠTE U SPLITU
Podružnica
SVEUČILIŠNI ODJEL ZDRAVSTVENIH STUDIJA
PRIJEDIPLOMSKI SVEUČILIŠNI STUDIJ
RADIOLOŠKA TEHNOLOGIJA

Klara Kapitanović

**SCINTIGRAFIJA SOMATOSTATINSKIH RECEPTORA U
OBRADI NEUROENDOKRINIH TUMORA
SOMATOSTATIN RECEPTOR SCINTIGRAPHY IN
DIAGNOSIS OF NEUROENDOCRINE TUMORS**

Završni rad/Bachelor's Thesis

Mentor:

Doc. dr. sc. Ana Barić Žižić

Split, 2023.

ZAHVALA

Veliku zahvalnost dugujem mentorici doc. dr. sc. Ani Barić Žižić za neizmjernu podršku i strpljenje koje je pružila tijekom pisanja ovog završnog rada. Njena nesebična pomoć i stručnost omogućili su mi da se suočim s izazovima i prevladam prepreke tijekom istraživanja i pisanja ovog rada. Zahvalna sam što je prepoznala i istaknula moje potencijale te me potaknula da istražujem, razmišljam kritički i radim na razvijanju svojih vještina. Također, njeno razumijevanje i podrška tijekom cijelog procesa dali su mi potrebnu motivaciju i samopouzdanje da nastavim napredovati i ostvarim svoje ciljeve.

Najveću zahvalnost dugujem svojoj obitelji i prijateljima koji su svojom bezuvjetnom potporom, ljubavlju i motivacijom zaslužni za sva moja postignuća.

TEMELJNA DOKUMENTACIJSKA KARTICA

ZAVRŠNI RAD

Sveučilište u Splitu
Sveučilišni odjel zdravstvenih studija
Radiološka tehnologija

Znanstveno područje: Biomedicina i zdravstvo
Znanstveno polje: Kliničke medicinske znanosti

Mentor: Doc. dr. sc. Ana Barić Žižić

SCINTIGRAFIJA SOMATOSTATINSKIH RECEPTORA U OBRADI NEUROENDOKRINIH TUMORA

Klara Kapitanović

Sažetak: U ovom radu detaljno se obrađuje tema neuroendokrinih tumora i primjena scintigrafije somatostatinskih receptora kao ključne slikovne dijagnostičke metode za njihovu dijagnostiku i praćenje. Neuroendokrini tumori rijetki su tipovi tumora, međutim njihova incidencija u svijetu je u stalnom i značajnom porastu. To su tumori koji mogu nastati u različitim dijelovima tijela, a koji sadrže velike koncentracije somatostatinskih receptora. Zahvaljujući scintigrafiji somatostatinskih receptora, danas je moguće otkriti neuroendokrine tumore koji nisu bili vidljivi nekim drugim dijagnostičkim metodama, a s obzirom na vrlo visoku osjetljivost postala je jedna od najčešćih nuklearno-medicinskih metoda u otkrivanju i detekciji neuroendokrinih tumora.

Cilj ovoga rada bio je istražiti ulogu scintigrafije somatostatinskih receptora u obradi neuroendokrinih tumora u Kliničkom bolničkom centru Split. Provedeno je istraživanje u kojem je sudjelovalo ukupno 73 bolesnika, a svi podaci prikupljeni su na Kliničkom zavodu za nuklearnu medicinu Kliničkog bolničkog centra Split. U obzir su se uzimali parametri o spolu i dobi bolesnika, izmjerenoj vrijednosti kromogranina A i prisutnosti patološkog nakupljanja radiofarmaka. U svrhu analize, prikupljeni podaci o bolesnicima statistički su obrađeni i prikazani kroz tablice i slike. U istraživanju je sudjelovalo znatno više žena (60%) nego muškaraca (40), a prosječna starost iznosila je 63.58 godina.

Rezultati istraživanja otkrivaju značajne statističke razlike u vrijednostima patološkog nakupljanja radiofarmaka, ovisno o spolu i dobi bolesnika, ali i u vrijednostima kromogranina A u odnosu na dobnu skupinu bolesnika. Ovo istraživanje donosi spoznaje o važnosti korištenih parametara pri dijagnostici neuroendokrinih tumora, te potvrđuje ključnu ulogu scintigrafije somatostatinskih receptora u pravodobnoj identifikaciji i praćenju ovih tumora.

Ključne riječi: neuroendokrini tumori, scintigrafija, somatostatinski receptori

Rad sadrži: 41 stranica, 14 slika, 7 tablica, 0 priloga, 41 literaturna referenca

Jezik izvornika: hrvatski

BASIC DOCUMENTATION CARD

BACHELOR THESIS

University of Split
University Department for Health Studies
Radiologic technology

Scientific area: Biomedicine and health
Scientific field: Clinical medical sciences

Supervisor: Doc. dr. sc. Ana Barić Žižić

SOMATOSTATIN RECEPTOR SCINTIGRAPHY IN DIAGNOSIS OF NEUROENDOCRINE TUMORS

Klara Kapitanović

Summary: This paper extensively discusses the topic of neuroendocrine tumors and the application of somatostatin receptor scintigraphy as a key imaging diagnostic method for their diagnosis and monitoring. Neuroendocrine tumors are rare types of tumors, but their incidence is steadily increasing worldwide. These tumors can develop in various parts of the body and contain significant concentrations of somatostatin receptors. Thanks to somatostatin receptor scintigraphy, it is now possible to detect neuroendocrine tumors that may not have been visible using other diagnostic methods, and due to its high sensitivity, it has become one of the most common nuclear medicine methods for detecting and diagnosing neuroendocrine tumors.

The aim of this study was to investigate the role of somatostatin receptor scintigraphy in the evaluation of neuroendocrine tumors at the Clinical Hospital Center Split. The study included a total of 73 patients, and all data were collected at the Department of Nuclear Medicine of the Clinical Hospital Center Split. Parameters such as gender, age of patients, measured chromogranin A levels, and the presence of pathological accumulation of radiotracer were considered. For the purpose of analysis, the collected patient data were statistically processed and presented through tables and figures. The study involved a significantly higher number of females (60%) than males (40%), with an average age of 63.58 years.

The research results reveal significant statistical differences in the values of pathological radiopharmaceutical accumulation based on gender and age of the patients, as well as in the values of chromogranin A concerning the patients' age group. This study provides valuable insights into the importance of the used parameters in diagnosing neuroendocrine tumors and confirms the crucial role of somatostatin receptor scintigraphy in timely identification and monitoring of these tumors.

Keywords: neuroendocrine tumors, scintigraphy, somatostatin receptors

Thesis contains: 41 pages, 14 figures, 7 tables, 0 supplements, 41 references

Original in: Croatian

SADRŽAJ

1. UVOD	1
1.1. NEUROENDOKRINI TUMORI	2
1.1.1. Etiologija	2
1.1.2. Klasifikacija	3
1.1.3. Epidemiologija	4
1.1.4. Klinička slika	5
1.1.5. Liječenje	5
1.2. DIJAGNOSTIKA NEUROENDOKRINIH TUMORA	7
1.2.1. Kompjutorizirana tomografija	8
1.2.2. Magnetna rezonancija.....	9
1.2.3. Ultrazvuk	11
1.2.4. PET/CT.....	12
1.2.5. Scintigrafija.....	14
1.2.5.1. Scintigrafija somatostatinskih receptora	17
1.2.6. Kromogranin A	20
2. CILJ RADA	22
3. MATERIJALI I METODE	23
3.1. ISPITANICI I MATERIJALI	23
3.2. MJESTO STUDIJE	24
3.3. METODE PRIKUPLJANJA I OBRADE PODATAKA.....	24
3.4. OPIS ISTRAŽIVANJA	25
4. REZULTATI	26
5. RASPRAVA	32
6. ZAKLJUČAK.....	35
7. LITERATURA.....	36
8. ŽIVOTOPIS.....	41

1. UVOD

Neuroendokrini tumori, NET (engl. *Neuroendocrine Tumors*) su heterogena skupina tumora s raznolikom histologijom (1). To su tumori koji nastaju nekontroliranim rastom neuroendokrinih stanica smještenih u različitim dijelovima tijela, pretežno zahvaćajući gastrointestinalni i respiratorni sustav (2). Obično se klasificiraju na temelju njihove funkcionalnosti, kategorizirajući ih kao funkcionalne ili nefunkcionalne tumore, ovisno o njihovoj korelaciji s hipersekrecijom hormona (3). Za otkrivanje i detekciju neuroendokrinih tumora mogu se koristiti različite dijagnostičke metode poput kompjutorizirane tomografije, CT (engl. *Computed Tomography*), magnetne rezonancije, MR (engl. *Magnetic Resonance*) i ultrazvuka, US (engl. *Ultrasound*), ali danas je scintigrafija somatostatinskih receptora najčešće korištena metoda u te svrhe (4). CT je najčešće prva metoda izbora s obzirom da ima vrlo visoku osjetljivost i omogućava jako dobar prikaz anatomskih detalja, dok MR, za razliku od CT-a, nije u mogućnosti detektirati sve vrste neuroendokrinih tumora. S druge strane, ultrazvuk je metoda koja se najmanje koristi za otkrivanje neuroendokrinih tumora s obzirom da je osjetljivost ove metode ograničena u usporedbi s drugim dijagnostičkim metodama (4). Ipak, scintigrafija somatostatinskih receptora pokazala se kao najbolja metoda s obzirom na raširenost somatostatinskih receptora u gotovo svim neuroendokrinim tumorima. Somatostatin je peptid građen od lanca nekoliko aminokiselina i obzirom na vrlo kratko poluvrijeme života u kliničkoj primjeni je zastupljen njegov sintetički analog oktreotid. Vrlo veliki afinitet oktreotida prema somatostatinskim receptorima otvorio je mogućnost za daljnji razvoj i primjenu radioaktivnih izotopa u svrhu vizualizacije tumora (5). S obzirom na sposobnost precizne lokalizacije primarnog tumora, procjene širenja bolesti i praćenja terapijskog učinka, scintigrafija je danas široko prihvaćena kao sveobuhvatna slikovna metoda za mnoge neuroendokrine tumore (6).

1.1. NEUROENDOKRINI TUMORI

Neuroendokrini tumori obuhvaćaju raznolik niz neoplazmi koje potječu iz neuroendokrinih stanica raspoređenih u različitim regijama tijela, uključujući središnji živčani sustav, respiratorni, gastrointestinalni i urogenitalni sustav te štitnjaču, kožu i dojke (1,2). Iako su neuroendokrine stanice široko rasprostranjene, one su uglavnom koncentrirane u endokrinim žlijezdama, kao i u gastrointestinalnom i dišnom sustavu (2). Neuroendokrini tumori, iako se razlikuju po svom podrijetlu, dijele neke zajedničke značajke poput izgleda, brzine rasta i ekspresije neuroendokrinih markera. Također, karakteristično za ove tumore, unatoč njihovoj heterogenosti, je proizvodnja amina i neuropeptidnih hormona (7). Međutim, unatoč tome što se ovi tumori smatraju iznimno rijetkima, njihova stvarna učestalost je ipak podcijenjena zbog značajnog broja neotkrivenih tumora, posebno kada su mali i ne dovode do pojave kliničkih simptoma (3).

1.1.1. Etiologija

Neuroendokrini tumori nastaju iz dvije vrste stanica, iz epitelnih i neuroektodermalnih. Poznato je da neuroektodermalne stanice imaju tendenciju nakupljanja u njušnoj membrani i paraganglijima, dok se s druge strane, stanice koje pokazuju epitelna svojstva prvenstveno nakupljaju u sluznicama gastrointestinalnog i respiratornog sustava, štitnjači, paratiroidnim žlijezdama i Langerhasovim otočićima. Također, lokalne pluripotentne matične stanice koje su prisutne u žljezdanim i mukoznim tkivima mogući su izvor epitelnih neuroendokrinih stanica (8).

Neuroendokrine stanice imaju sposobnost različite raspodjele u tijelu. Mogu se raspodijeliti pojedinačno unutar mukoznih membrana, posebno u probavnom sustavu, ili se mogu organizirati u organe i stanične nakupine s endokrinom funkcijom. Primjeri takvih organa uključuju hipofizu, paratiroidne žlijezde, Langerhasove otočice i paraganglije (9).

Unatoč ekspresiji općih neuroendokrinih markera kao što su sinaptofizin i kromogranin A, CgA (engl. *Chromogranin A*), neuroendokrini tumori pokazuju različitosti u pogledu specifičnih histoloških karakteristika, brzine proliferacije, proizvodnje hormona, molekularnog profila i kliničkog ponašanja (8).

1.1.2. Klasifikacija

Budući da neuroendokrini tumori potječu iz neuroendokrinih stanica različitih dijelova tijela mogu se klasificirati prema njihovom anatomskom položaju. Na taj način, moguće je podijeliti ove tumore na temelju specifičnih zahvaćenih organa i njihovih preciznih anatomskih položaja. Kao što je već spomenuto, oni najčešće nastaju u endokrinim žlijezdama, gastrointestinalnom i respiratornom sustavu, ali i drugim anatomskim područjima (2). S druge strane, iako većina neuroendokrinih tumora nije nasljedna tj. javljaju se sporadično, određeni dio navedenih tumora ipak je povezan s nekim genetskim sindromima kao što su multipla endokrina neoplazija tip 1 i tip 2, neurofibromatoza tip 1, sindromi paraganglioma te von Hippel-Lindauov sindrom (2).

Neuroendokrini tumori mogu se klasificirati ne samo prema njihovoj anatomskoj lokaciji, već i prema kliničkoj slici, histologiji i proliferaciji. Ova klasifikacija obuhvaća indolentne tumore niskog stupnja kao i agresivne karcinome visokog stupnja (10). Indolentne tumore karakterizira nizak rizik od udaljenih metastaza, te imaju dobru prognozu čak i bez liječenja. S druge strane, agresivni karcinomi visokog stupnja povezani su s izrazito brzim progresijom, a njihova dugoročna prognoza jako je loša (11).

Ipak, jedna od najjednostavnijih podjela neuroendokrinih tumora uključuje njihovu klasifikaciju kao funkcionalne ili nefunkcionalne tumore na temelju njihove povezanosti s hipersekrecijom hormona i razvojem specifičnih sindroma koji proizlaze iz proizvodnje određenih hormona (12). Najčešći u skupini funkcionalnih tumora su inzulinomi i gastrinomi, dok se nefunkcionalni tumori često odlikuju nedostatkom simptoma i obično se slučajno otkrivaju tek kada dosegnu dovoljnu veličinu s obzirom da dolazi do utjecaja na okolne strukture (13,14).

Osim toga, Svjetska zdravstvena organizacija, WHO (engl. *World Health Organization*) razvila je klasifikaciju neuroendokrinih tumora prema specifičnim kriterijima. Tako se, prema njihovoj klasifikaciji, tumori dijele na dobro, umjereno i slabo diferencirane, a važni faktori za tu podjelu su indeks proliferacije i broj mitozna (15) kao što je prikazano u tablici 1.

Tablica 1. Podjela neuroendokrinih tumora prema Svjetskoj zdravstvenoj organizaciji (15)

	Dobro diferenciran tumor	Umjereno diferenciran tumor	Slabo diferenciran karcinom
Stadij tumora	G1	G2	G3
Ki-67 indeks (%)	<3	3-20	>20
Broj mitozâ/10 HPF	<2	2-20	>20

1.1.3. Epidemiologija

Neuroendokrini tumori, iako rijetki, bilježe značajan porast incidencije te čine otprilike 0,5% od svih novootkrivenih zloćudnih bolesti. Poznato je da kod ove bolesti prevladava ženska populacija s omjerom od 2.5:1 u odnosu na muškarce. Također, učestalost gastrointestinalnih neuroendokrinih tumora veća je kod Afroamerikanaca u usporedbi s bijelcima, dok s druge strane, bronhijalni karcinoidi uglavnom pogađaju bijelu populaciju (16).

Gastrointestinalni sustav (62-67%) i pluća (22-27%) primarna su mjesta s najvećom učestalošću neuroendokrinih tumora, pri čemu se otprilike 12-22% pacijenata već nalazi u metastatskom stadiju pri postavljanju dijagnoze (16). Metastatsko širenje bolesti najčešće zahvaća nadbubrežne žlijezde, kosti, jetru te okolne limfne čvorove (17).

Preživljenje obično ovisi o stadiju same bolesti pa tako petogodišnje preživljenje za lokalizirane bolesti iznosi čak 93%, odnosno 74% kod regionalno proširene bolesti. Naravno, postotak petogodišnjeg preživljenja smanjuje se s metastatskim širenjem bolesti na svega 19%. Unatoč većinskom sporadičnom pojavljivanju, kako je već spomenuto, neuroendokrini tumori mogu biti povezani i s određenim genetskim sindromima. Među čimbenicima rizika koji mogu dovesti do razvoja neuroendokrinih tumora spominju se konzumiranje duhana i alkohola (16).

Porast incidencije u posljednja dva desetljeća uvelike se može pripisati korištenju osjetljivih dijagnostičkih metoda te sve većoj svjesnosti među liječnicima i populacijom o postojanju ovih tumora (18).

1.1.4. Klinička slika

Klinička slika neuroendokrinih tumora razlikuje se ovisno o mjestu primarnog tumora i njegovom funkcionalnom statusu, određujući pokazuju li tumori funkcionalnost ili ne, pridonoseći tako njihovim različitim kliničkim profilima. Funkcionalni tumori, koji luče hormone koji uzrokuju simptome, povezani su sa specifičnim kliničkim sindromima. S druge strane, nefunkcionalni tumori, koji su češći, često se otkrivaju u kasnoj fazi sa simptomima koji mogu biti posljedica udaljenih metastaza, obično u jetri. Ipak, pojedinačni simptomi ovih tumora često su blagi ili se ne prepoznaju kao dio kompleksnog stanja. To dovodi do zakašnjelog postavljanja dijagnoze, što naravno povećava vjerojatnost metastatske bolesti (19).

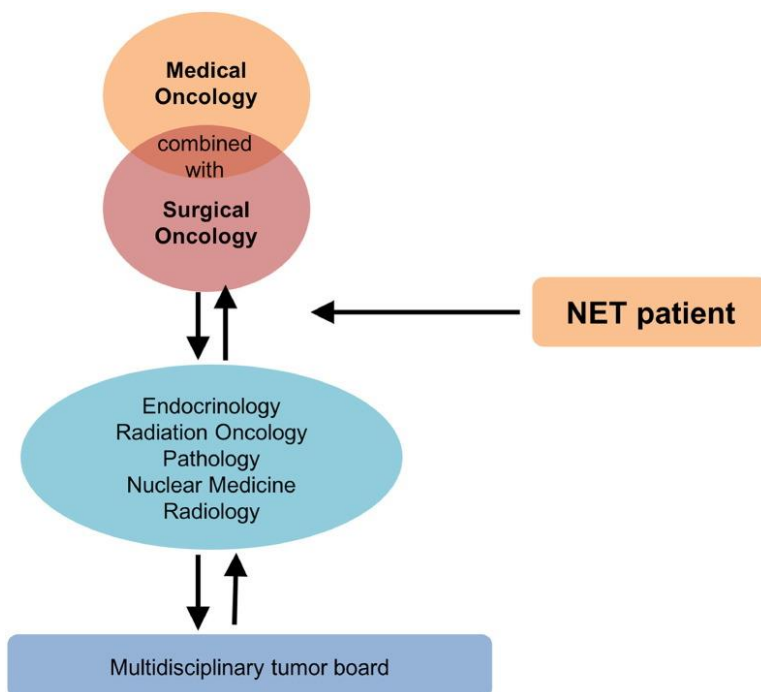
Najčešći simptomi koji su povezani s hormonskom hipersekrecijom u neuroendokrinih tumorima uključuju proljev i epizode izraženog crvenila kože. Ovisno o specifičnoj vrsti tumora, simptomi se mogu razlikovati, a neki pacijenti mogu doživjeti povremene bolove u trbuhu ili razviti hipertenziju. Također, kod određenih pacijenata mogu se pojaviti simptomi koji su uzrokovani izlučivanjem određenih peptida kao što su inzulin, glukagon i gastrin (20). S druge strane, kod nekih bolesnika mogu se pojaviti i nespecifični simptomi poput općeg osjećaja slabosti i umora, prekomjernog znojenja ili neobjašnjivog gubitka tjelesne težine. Ovi simptomi su često karakteristični za nefunkcionalne tumore, a njihova prisutnost može značajno otežati postavljanje dijagnoze (21).

Ipak, pojava karcinoidnog sindroma ističe se kao jedan od najraširenijih i najizrazitiji simptoma. Karcinoidni sindrom obuhvaća prethodno spomenuto crvenilo kože i proljev, te dodatne manifestacije poput bronhospazma, srčanih palpitacija i srčanog zatajenja. Uz razvoj karcinoidnog sindroma, postoji i mogućnost razvoja karcinoidne krize koja predstavlja najozbiljniju komplikaciju s potencijalnom opasnošću po život bolesnika. Njezin nastanak povezan je s masovnim oslobađanjem bioaktivnih tvari iz tumora, a sama kriza najčešće nastaje spontano bez prethodno izazovnih faktora (21).

1.1.5. Liječenje

Neuroendokrine tumore karakterizira heterogenost i složenost te je upravo zbog toga njihovo liječenje temeljito i zahtijeva sudjelovanje multidisciplinarnog tima. Stručnjaci koji

čine multidisciplinarni tim i sudjeluju u donošenju odluka o liječenju uključuju radiologe, specijaliste nuklearne medicine, kirurge, patologe, endokrinologe te interventne radiologe, a u nekim slučajevima timu se mogu pridružiti i pulmolozi i gastroenterolozi (Slika 1.) (1).



Slika 1. Multidisciplinarni tim za liječenje neuroendokrinih tumora

Izvor: <https://www.ncbi.nlm.nih.gov/pmc/articles/instance/5678742/bin/gr2.gif>

Primarni cilj liječenja bolesnika s neuroendokrinim lezijama je kirurško uklanjanje tumora, budući da svaki neuroendokrini tumor nosi potencijal za malignitet. Primarni cilj kirurškog liječenja, kad god je to moguće, uključuje uklanjanje ili smanjenje primarnog tumora odnosno metastaza. U slučajevima kada je tumor ograničen, a njegova veličina manja od 2 cm, kirurški zahvat može dovesti do potpunog izlječenja (21).

Isto tako, bitno je naglasiti dopunske ciljeve u liječenju neuroendokrinih tumora, koji obuhvaćaju ublažavanje simptoma i inhibiciju progresije tumora. Među najučinkovitijim i široko prihvaćenim metodama u kontroli simptoma su analozi somatostatina, uključujući lanreotid i oktreotid, koji imaju produljeno djelovanje. Osim postizanja značajnog ublažavanja simptoma, ovi lijekovi također rezultiraju smanjenjem razine biokemijskih

tumorskih markera u krvi i potiču regresiju tumora, što dovodi do stabilizacije njegove veličine (22).

Nadalje, osim navedenih pristupa liječenju, mogu se primijeniti i citotoksična kemoterapija i klasična radioterapija, metode koje su rijetko u primjeni. Dakle, citotoksična kemoterapija najčešće se primjenjuje kod bolesnika s dijagnozom slabo diferenciranog neuroendokrinog tumora, dok se klasična radioterapija koristi kada nijedan od prethodno spomenutih načina liječenja nije izvediv (22). U novije vrijeme se primjenjuje i radionuklidna terapija različitim terapijskim izotopima kao što je npr. Lutecij-177 (23).

1.2. DIJAGNOSTIKA NEUROENDOKRINIH TUMORA

Dijagnosticiranje neuroendokrinih tumora predstavlja izazov s obzirom na njihovu raznolikost histologiju i različite vrste tumora. Iako se primjenjuju različite dijagnostičke metode, dokazivanje prisutnosti ovih tumora često nije jednostavno. Za otkrivanje neuroendokrinih tumora obično se koriste dijagnostičke metode snimanja poput kompjutorizirane tomografije, magnetne rezonancije i ultrazvuka (24). Međutim, ove metode često imaju nedovoljnu osjetljivost za određivanje stadija tumora, s obzirom na njegovu veličinu i višestruka žarišta bolesti koja karakteriziraju ovu skupinu tumora (25).

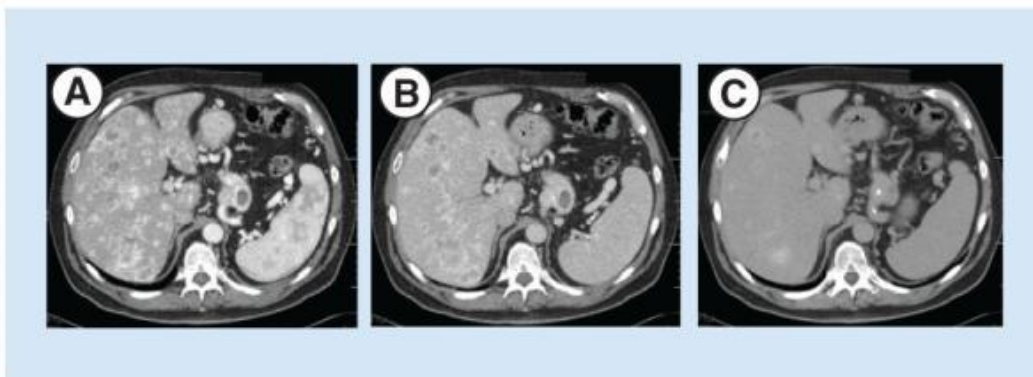
S druge strane, funkcionalno oslikavanje koje se temelji na receptorskom vezanju radioaktivno obilježenih peptida pokazalo se kao vrlo osjetljiva i specifična metoda. Upravo funkcionalne metode omogućuju cjelovito oslikavanje tijela te se koriste za procjenu aktivnosti bolesti i praćenje odgovora na terapiju (25). Najčešće korištene metode uključuju pozitronsku emisijsku tomografiju kombiniranu s kompjutoriziranom tomografijom, PET/CT (engl. *Positron Emission Tomography/Computed Tomography*), jednofotonsku emisijsku kompjutoriziranu tomografiju, SPECT (engl. *Single-photon Emission Computed Tomography*) i planarnu scintigrafiju. Upravo je scintigrafija somatostatinskih receptora postala jedna od najčešće korištenih metoda nuklearne medicine u suvremenoj praksi (24).

1.2.1. Kompjutorizirana tomografija

Kompjutorizirana tomografija napredna je tehnika slikovnog prikaza koja predstavlja najveći napredak u radiologiji, a koristi digitalnu tehnologiju za dobivanje detaljnih slika unutrašnjih struktura tijela. Princip rada temelji se na sposobnosti atenuacije odnosno slabljenja rendgenskih zraka prolaskom kroz različite vrste tkiva u tijelu što omogućava jasno razlikovanje patoloških promjena od normalnog tkiva (26). Napretkom u tehnologiji te razvojem CT uređaja s više redova detektora, omogućeno je znatno brže vrijeme skeniranja, smanjenje artefakata uzrokovanih pokretom, precizno praćenje bolusa kontrastnog sredstva te mogućnost naknadne obrade i postprocesinga slike (27).

Kada postoji sumnja na neuroendokrini tumor, CT je obično početna metoda i za lokalizaciju i za potvrdu dijagnoze, budući da daje vrlo detaljan prikaz anatomskih karakteristika tumora i okolnog tkiva. Obzirom na detaljan prikaz anatomskih struktura moguće je precizno odrediti stadij tumora što dalje omogućava i olakšava planiranje kirurškog zahvata (4).

Slično dijagnostičkom pristupu za druge bolesti, CT snimanje neuroendokrinih tumora može se provoditi različitim protokolima, kao što je nativni CT (bez primjene kontrastnog sredstva) ili CT s primjenom kontrastnog sredstva. Ovi protokoli nude sveobuhvatnu procjenu različitih karakteristika tumora, zajedno s detaljnom procjenom susjednog tkiva. Za postizanje optimalne točnosti u dijagnosticiranju neuroendokrinih tumora, potrebno je napraviti snimanje u više faza. Ova kombinacija omogućuje detaljniji uvid u područje interesa i pomaže u boljoj dijagnostici tumora. Nativni CT ima manju osjetljivost i specifičnost kada je riječ o detekciji primarnih tumora, ali i metastaza. Većina neuroendokrinih tumora tipično pokazuje pojačanu prokrvljenost lezije tijekom snimanja u arterijskoj fazi kada se koristi intravenski injicirano kontrastno sredstvo, a ova karakteristika prisutna je kako i kod primarnog tumora, tako i kod većine metastaza (Slika 2.) (28).



Slika 2. CT s primjenom kontrastnog sredstva. A – arterijska faza; B – venska faza; C – odgođena faza: prikaz jetrenih metastaza neuroendokrinog tumora

Izvor: <https://www.ncbi.nlm.nih.gov/pmc/articles/PMC4526141/bin/nihms-692685-f0001.jpg>

CT je vrlo vrijedna dijagnostička metoda koja se ističe iznimnom osjetljivošću u otkrivanju neuroendokrinih tumora. Ipak, vrijedno je napomenuti da se njegova osjetljivost blago smanjuje za tumore manje od 4 mm. Unatoč tome, CT pruža značajne prednosti i često se koristi kao pouzdana metoda za otkrivanje i procjenu neuroendokrinih tumora (22). Također, CT je iznimno korisna dijagnostička metoda za otkrivanje tumora kada je njihova primarna lokalizacija nepoznata, ali pokazuje i visoku učinkovitost u otkrivanju metastaza. Zbog toga se CT često smatra metodom prvog izbora u dijagnostici neuroendokrinih tumora (4).

1.2.2. Magnetna rezonancija

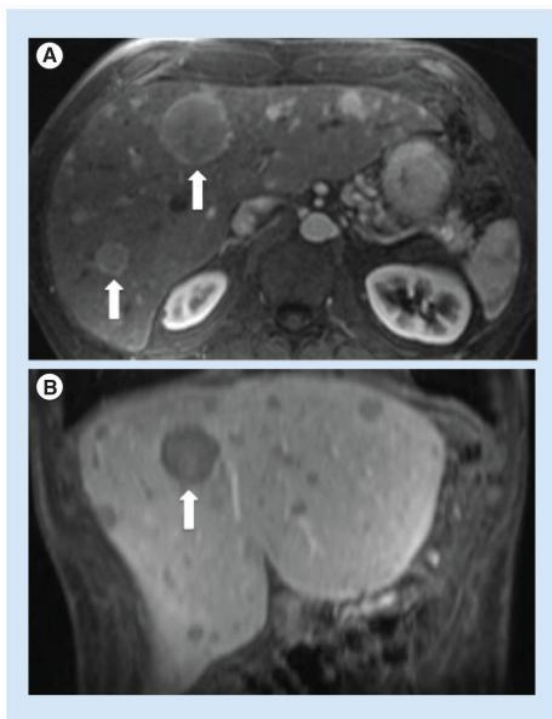
Magnetna rezonancija, kao dijagnostička slikovna metoda, zahtijeva jako uniformno i stabilno magnetno polje kako bi se uspješno magnetizirao uzorak i stvorila slika snimanog objekta. Za rad MR uređaja, potrebni su magnetni gradijenti uzduž tri osi (X, Y i Z), zavojnice za prijenos i prihvaćanje signala te naravno, računalo za obradu podataka. Ipak, glavna komponentna MR uređaja je magnet koji igra ključnu ulogu u osiguravanju odgovarajuće jakosti magnetnog polja, uniformnosti polja u području snimanog uzorka te na poslijetku, stabilnosti tijekom postupka snimanja (26).

U detekciji neuroendokrinih tumora, magnetna rezonancija se često koristi kao komplementarna metoda uz CT. To je metoda koja se može koristiti za potvrdu nalaza već

dobivenih CT-om ili za lokalizaciju lezija koje su sumnjive, ali nisu jasno vidljive na CT slikama (27). MR pruža bolji kontrast mekog tkiva u usporedbi s CT-om te postaje sve dostupnija metoda. Danas se često koristi u dijagnostici i praćenju terapije kod mladih bolesnika osobito zbog izbjegavanja izloženosti ionizirajućem zračenju u mlađoj populaciji, obzirom da MR ne koristi ionizirajuće zračenje u svom postupku (24). U MR postupcima uobičajeno se koristi magnet sa snagom od 1,5 Tesla, no sve više postaje dostupan i MR uređaj s magnetom jakosti od 3 Tesla. Povećanjem snaga ovih magneta moguće je postići povećanje prostorne rezolucije ili smanjenje trajanja MR snimanja, a u određenim slučajevima može se postići kombinacija obiju prednosti (24).

Intravenska primjena kontrastnog sredstva na bazi gadolinija u magnetnoj rezonanciji ima usporedivu ulogu kao i kontrastno sredstvo koje se koristi u CT-u, olakšavajući otkrivanje primarnih tumora i identifikaciju potencijalnih lokalnih ili udaljenih metastaza (24, 28). Za procjenu i otkrivanje lezija, važno je napraviti snimanje u T1 i T2 sekvencama, a zbog karakteristika tumora koji pokazuju otežanu difuziju i čvrsto zbijene stanice, često se koriste i difuzijski mjerene tehnike, DWI (engl. *Diffusion Weighted Imaging*) koje pružaju izvrsnu procjenu i detekciju takvih lezija (29).

Magnetna rezonancija pokazala se korisnom i učinkovitom dijagnostičkom metodom za otkrivanje neuroendokrinih tumora. Iako može imati relativno nižu osjetljivost u otkrivanju primarnih lezija tankog crijeva, MR se ipak pokazala kao superiorna metoda za identificiranje primarnih jetrenih neuroendokrinih tumora i njegovih metastaza (Slika 3.) (4). Nadalje, MR je pokazao svoju učinkovitost u razlikovanju benignih i malignih neuroendokrinih tumora jetre, naglašavajući važnost primjene precizne, pravilne i točne tehnike za postizanje maksimalne osjetljivosti (22, 27).



Slika 3. Magnetna rezonancija. A – aksijalni presjek, rana arterijska faza; B – koronarni presjek, postalna venska faza: prikaz jetrenih metastaza neuroendokrinog tumora

Izvor: <https://www.ncbi.nlm.nih.gov/pmc/articles/PMC4526141/bin/nihms-692685-f0002.jpg>

1.2.3. Ultrazvuk

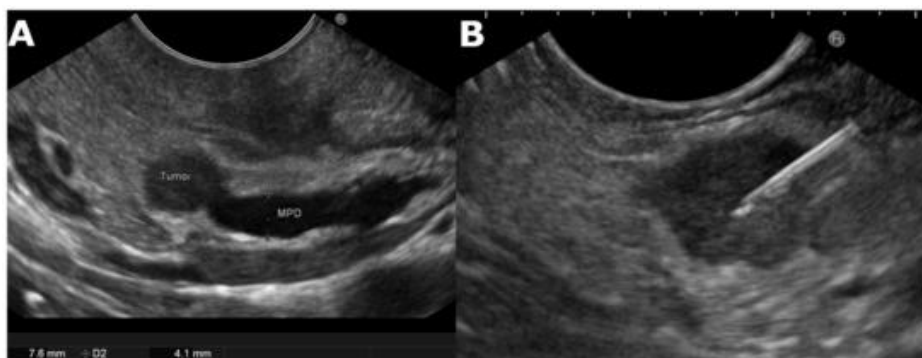
Ultrazvuk je vrlo zastupljena dijagnostička metoda u kliničkoj praksi, prvenstveno zbog dostupnosti, ekonomičnosti i jednostavnosti postupka. Ultrazvučni valovi se stvaraju pomoću piezoelektričnog kristala koji se nalazi unutar ultrazvučne sonde, a ujedno je i detektor ultrazvučnih valova koji se prolaskom kroz različita tkiva reflektiraju natrag u sondu (26).

Poput MR-a, ultrazvuk je dijagnostička metoda koja ne izlaže bolesnika ionizirajućem zračenju, što je izuzetno povoljno i korisno za pregled mladih osoba (24).

Iako se ultrazvuk koristi kao dijagnostička metoda, ipak ima relativno nisku osjetljivost u otkrivanju primarnih tumora. Unatoč tome, s povećanjem veličine lezije, ultrazvuk pokazuje poboljšanu osjetljivost (27). U kontekstu neuroendokrinih tumora, ultrazvuk ima ključnu ulogu u otkrivanju metastaza u jetri, međutim važno je napomenuti da je osjetljivost ultrazvuka relativno ograničena u usporedbi s CT i MR snimanjem. U novije

vrijeme, u primjeni ultrazvuka sve više se koristi intravensko kontrastno sredstvo s mikromjehurićima, što značajno povećava osjetljivost ove metode. Ova tehnika također pruža vrijedne informacije za prethodnu procjenu dvosmislenih lezija identificiranih na CT-u i MR-u (4, 24).

U suvremenoj medicini, posebno za otkrivanje neuroendokrinih tumora, sve više se koristi endoskopski ultrazvuk, EUS (engl. *Endoscopic Ultrasound*). Ova metoda pokazuje izuzetno visoku osjetljivost i specifičnost, a smatra se najosjetljivijom metodom za dijagnostiku neuroendokrinih tumora gušterače. Iznimna korist ove metode je sposobnost izvođenja biopsije s upotrebom igle pod nadzorom endoskopskog ultrazvuka, što značajno poboljšava pouzdanost dijagnostike (Slika 4.) (21, 22). Nadalje, endoskopski ultrazvuk pruža mogućnost uzimanja dijagnostičkog materijala za postavljanje konačne patohistološke dijagnoze, kao i procjenu proširenosti bolesti u susjedno tkivo i limfne čvorove (21).



Slika 4. EUS. A – Hipohogena lezija u glavi gušterače; B – Endoskopska aspiracija tankom iglom vođena ultrazvukom – potvrda dijagnoze neuroendokrinoog tumora

Izvor: <https://pubmed.ncbi.nlm.nih.gov/34203922/>

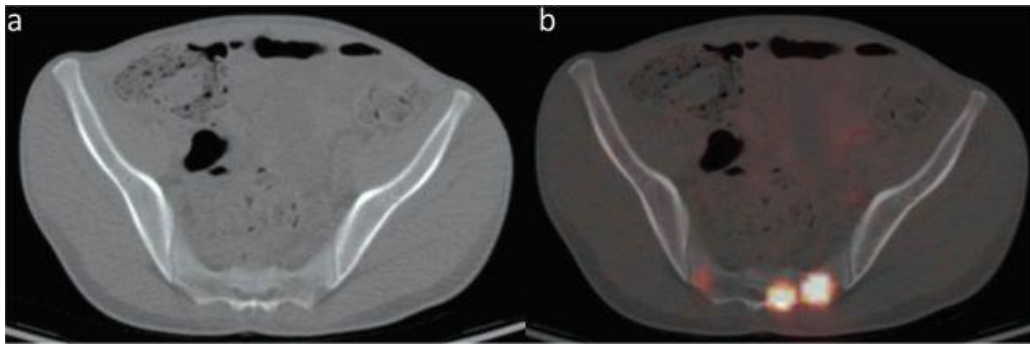
1.2.4. PET/CT

Pozitronska emisijska tomografija je nuklearno-medicinska metoda koja koristi radionuklide, specifično pozitronske emitere. Pozitroni nastaju raspadom beta čestica i tijekom svog kratkog postojanja stupaju u interakciju s elektronima u materiji, što dovodi do međusobnog uništenja objiju čestica. Ovaj proces anihilacije proizvodi par gama zraka s energijom od po 511 keV-a, koje se emitiraju u suprotnim smjerovima duž zajedničke osi. (26).

Zbog svoje sposobnosti oslikavanja metaboličkih procesa, PET pruža funkcionalne informacije, dok CT omogućuje detaljno prikazivanje anatomskih i morfoloških karakteristika (26). Kombinacija ove dvije metode u obliku PET/CT snimanja daje bolju prostornu rezoluciju i precizniju anatomsku lokalizaciju. Ova jedinstvena tehnika koristi se u dijagnostici i praćenju različitih tumora, uključujući i neuroendokrine tumore. PET/CT olakšava identifikaciju sitnih lezija i kombinira funkcionalne podatke dobivene iz PET-a s anatomskim informacijama iz CT-a, čime se povećava preciznost lokalizacije tumora i usavršava planiranje liječenja (25).

Fluor-18 fluorodeoksiglukoza, 18F-FDG (engl. *Fluorine-18 Fluorodeoxyglucose*) je prvi radiofarmak korišten u PET snimanju za detekciju neuroendokrinih tumora. To je radiofarmak koji se selektivno nakuplja u lezijama s visokom metaboličkom aktivnošću i iskorištavanjem glukoze. Dijagnostička učinkovitost 18F-FDG-a je ograničena je na tipove neuroendokrinih tumora koje karakterizira nediferencirano i agresivno ponašanje, dok je njegova osjetljivost relativno niska za dobro diferencirane, manje agresivne tumore (25).

Osjetljivost i specifičnost PET/CT-a za oslikavanje neuroendokrinih tumora značajno je unaprijeđena uvođenjem novih radiofarmaka kao što su peptidi obilježeni galijem-68 (Slika 5.). Ovaj su napredak omogućila dva ključna čimbenika, razvoj Ge/Ga generatora i uvođenje novih peptida, agonista somatostatina, s iznimno visokim afinitetom za somatostatinske receptore. Razni peptidi obilježeni s galijem-68 brzo su uključeni u kliničku upotrebu te su pokazali usporedivnu učinkovitost. Također, ovi peptidi pokazuju iznimnu jasnoću slike te visoku osjetljivost i specifičnost u identificiranju neuroendokrinih tumora. Rezultati postignuti u oslikavanju receptora pomoću radioaktivno obilježenih peptida otvorili su nove mogućnosti za daljnji napredak i razvoj u području radionuklidne dijagnostike (25).



Slika 5. Ga-68 PET/CT. A – CT prikaz zdjelčnih kostiju; B – PET/CT s galijem-68 prikaz metastaza neuroendokrinog tumora

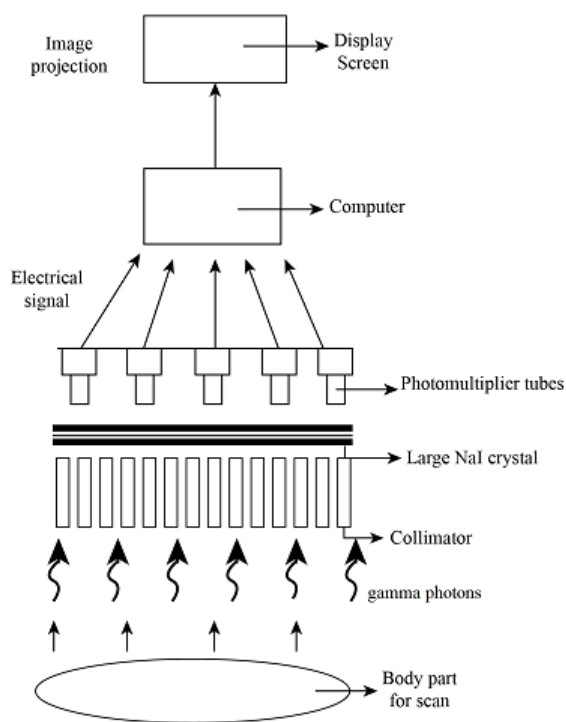
Izvor: <https://www.ncbi.nlm.nih.gov/pmc/articles/PMC4952131/bin/377fig3.jpg>

1.2.5. Scintigrafija

Scintigrafija je nuklearno-medicinska dijagnostička metoda koja omogućava vizualizaciju funkcionalnih procesa u organima, a slike dobivene ovom metodom nazivaju se scintigrami. Sam naziv „scintigrafija“ potječe od pojave nazvane scintilacija (svjetlucanje), koja se događa kada apsorbirana energija potiče atome u absorbirajućem sredstvu da prelaze u viša energetska stanja, a zatim emitiraju vidljivu svjetlost. Ta emisija svjetlosti naziva se luminiscencija, dok su bljeskovi emitirane svjetlosti poznati kao scintilacije. Za razliku od morfoloških slika dobivenih pomoću rendgenskih zraka emitiranih iz vanjskog izvora koje prolaze kroz tijelo, scintigrami se formiraju korištenjem radionuklida koji se akumuliraju u specifičnim organima. Kako se ti radionuklidi raspadaju, stvaraju se gama zrake koje izlaze iz tijela, a zatim ih detektiraju kristali gama kamere (26).

Konstrukcija gama kamere predstavlja značajan napredak u području nuklearno-medicinske dijagnostike. Gama kamera se sastoji od detektora kojeg čini kristal natrijevog jodida s dodatkom talija, obično veličine oko 60x40 cm. Ispred kristala se nalazi kolimator, najčešće paralelni koji se sastoji od olovne ploče debljine nekoliko centimetara s tisućama uskih kanalića koji su postavljeni okomito na površinu kristala. Ova konfiguracija omogućava da gama zrake koje se apsorbiraju u određenom dijelu kristala potječu izravno od izvora koji se nalazi ispod tog dijela. Za precizno lociranje pojedinih scintilacija koristi se tehnika pojačavanja, budući da je intenzitet i trajanje pojedinačne scintilacije suviše slabo za rutinsku detekciju. Za tu svrhu koriste se fotomultiplikatorske cijevi koje služe kao

pojačivači. Pojedinačna scintilacija može osvijetliti više fotokatoda, ali najviše one koje su najbliže. Elektronički se određuje mjesto scintilacije putem analize raspodjele izlaznih signala s pojedinih fotomultiplikatorskih cijevi (Slika 6.) (26).



Slika 6. Komponentne gama kamere

Izvor: <https://homework.study.com/explanation/describe-the-process-of-producing-a-gamma-camera-images-including-the-preparation-of-the-patient-and-how-the-gamma-camera-works-you-will-need-to-include-a-fully-labelled-diagram-of-a-gamma-camera-and-refer-to-it-in-your-answer.html>

Prednost scintigrafije u odnosu na druge dijagnostičke metode je u pogledu funkcionalnog aspekta, obzirom da detekcija nakupljanja radioobilježivača ovisi o funkciji organa, kao i u pogledu kvantitativne analize (26).

Obzirom na visoku gustoću somatostatinskih receptora u neuroendokrinim tumorima, scintigrafija je postala važna metoda za vizualizaciju tih tumora korištenjem radioaktivno obilježenih analoga somatostatina. Prije nešto više od 20 godina, u kliničkoj praksi je uvedena primjena analoga somatostatina obilježenih Indijem-111 (In-111- DTPA-pentretoid,

OctreoScan, Mallinckrodt). In-111 pentreotid se vrlo visokom specifičnošću veže za podtip 1 i 5 somatostatinskih receptora, SSTR (engl. *Somatostatin Receptor* SSTR1, SSTR5), manjim afinitetom za podtip receptora 3, a ne veže se za podtip 1 i 4 (30). Indij-111 je gama emiter nepovoljnih fizikalnih karakteristika u dijagnostičkom smislu, relativno dugog poluvremena raspada (67,2 sata) i gama energije 245.35 KeV te 171,3 KeV. Navedene karakteristike dovode do većeg radijacijskog opterećenja bolesnika te nešto slabije kvalitete scintigrama. Radiofarmak se injicira intravenski, scintigrafija se snima nakon 4 h i 24 h od injiciranja, a po potrebi i kasnije. Danas u kliničkoj praksi ova metoda ima određena ograničenja u pogledu dostupnosti i visoke cijene. S ciljem prevladavanja tih ograničenja, razvijeni su analozi somatostatina koji su obilježeni Tehnecijem-99m (Tc-99m-EDDA/HYNIC-Tyr3-octreotide, Tektrotyd, Polatom) a primjena ovih analoga somatostatina rezultirala je visokim omjerom između tumora i pozadine, uz optimizirano vrijeme snimanja. Tehnecij-99m je gotovo idealan gama emiter u dijagnostičkoj primjeni, kratko vrijeme poluraspada (6,04 h) i gama energija od 140 KeV dovode do manjeg radijacijskog opterećenja za bolesnika. Ovaj radiofarmak se također injicira intravenski, a snimanje se provodi nakon 2 h i 4 h od injiciranja, dakle u jednom danu. Ovo poboljšanje dovelo je do veće dostupnosti, smanjenja troškova i unaprijeđenja kvalitete slike u scintigrafiji neuroendokrinih tumora (31).

Također, značajan napredak u dijagnosticiranju neuroendokrinih tumora bilježi se primjenom novih PET/CT radiofarmaka kao što je Galij-68-DOTA peptid koji se pokazao izuzetno korisnim za prikazivanje neuroendokrinih tumora, uključujući vizualizaciju, određivanje stadija bolesti te otkrivanje recidiva. Međutim, važno je napomenuti da je dostupnost ove dijagnostičke metode još uvijek ograničena, što predstavlja izazov u širokoj primjeni (31).

1.2.5.1. Scintigrafija somatostatinskih receptora

Somatostatin je prirodni ciklički neuropeptid koji se sastoji od 14 aminokiselina. Ovaj inhibicijski peptid djeluje u nekoliko organskih sustava te ima sposobnost inhibicije različitih fizioloških funkcija (5). Somatostatinski receptori su receptori vezani za membranu, a prisutni su, ne samo u neuroendokrinim organima, već i u ne-neuroendokrinim stanicama. Ipak, tumori koji proizlaze iz neuroendokrinih stanica imaju znatno veću gustoću ovih receptora (31).

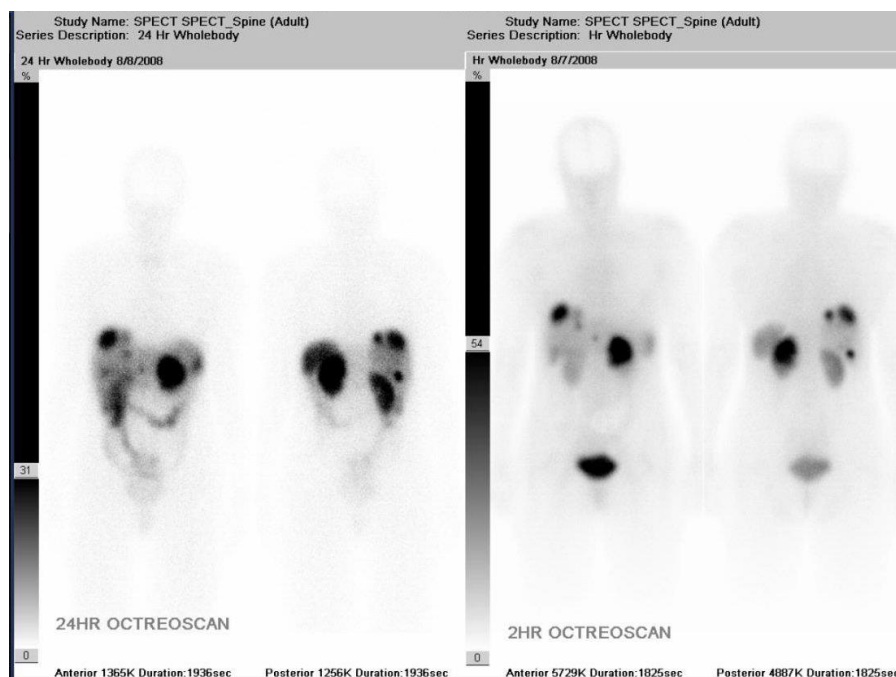
Somatostatin je poznat po svojoj sposobnosti inhibicije lučenja različitih hormona i ima terapijski potencijal u ublažavanju simptoma, međutim njegovo kratko vrijeme poluživota, koje je manje od 3 minute, predstavlja ograničenja i otežava njegovu terapijsku primjenu. Posljedično tome, kako bi se riješila ta ograničenja i očuvali povoljni farmakološki učinci somatostatina, uloženi su napor da se razviju analozi ovog peptida (5).

Oktreotid, prvi razvijeni analog somatostatina, sintetiziran je s ciljem selektivne blokade somatostatinskih receptora na tumorima kako bi se spriječilo prekomjerno lučenje hormona. Također, njegova velika prednost u kliničkoj primjeni je vrijeme poluraspada, otprilike 2 sata, ali i to što je zaštićen od enzimske razgradnje (5). Postoji pet različitih somatostatinskih receptora poznatih kao SSTR1, SSTR2, SSTR3, SSTR4 i SSTR5, analozi somatostatina imaju različiti afinitet vezanja za pojedine od njih. Oktreotid pokazuje izrazito jak afinitet za SSTR2, dok je njegov afinitet vezanja za SSTR3 i SSTR5 relativno niži. S druge strane, oktreotid se za SSTR1 i SSTR4 uopće ne veže. Zbog poboljšane stabilnosti oktreotid je postao dominantan za scintigrafiju somatostatinskih receptora, kao i u terapijskoj primjeni (32).

Napredak i razvoj oktreotida i njegov afinitet vezanja za receptore somatostatina otvorio je mogućnosti za stvaranje radioaktivnih obilježivača s ciljem vizualizacije tumora koji pokazuju visoku koncentraciju ovih receptora. Prvi takav obilježivač bio je oktreotid obilježen radioaktivnim I-123, međutim njegovi nedostaci ipak su prevladali u odnosu na prednosti te je izostavljen iz kliničke prakse (5).

U cilju prevladavanja navedenih nedostataka, brzo je došlo do razvoja OctreoScana, odnosno oktreotida obilježenog Indijem-111-DTPA (Slika 7.). Jedna od njegovih ključnih karakteristika je izlučivanje putem bubrega, što ujedno omogućuje i bolju vizualizaciju

abdominalnih tumora s minimalnom pozadinskom aktivnošću. Zahvaljujući svojim brojnim prednostima, OctreoScan postao je vrlo uspješan u otkrivanju i praćenju tumora koji posjeduju somatostatinske receptore (5).



Slika 7. OctreoScan – scintigrafija somatostatinskih receptora u bolesnika s neuroendokrinim tumorom gušterače

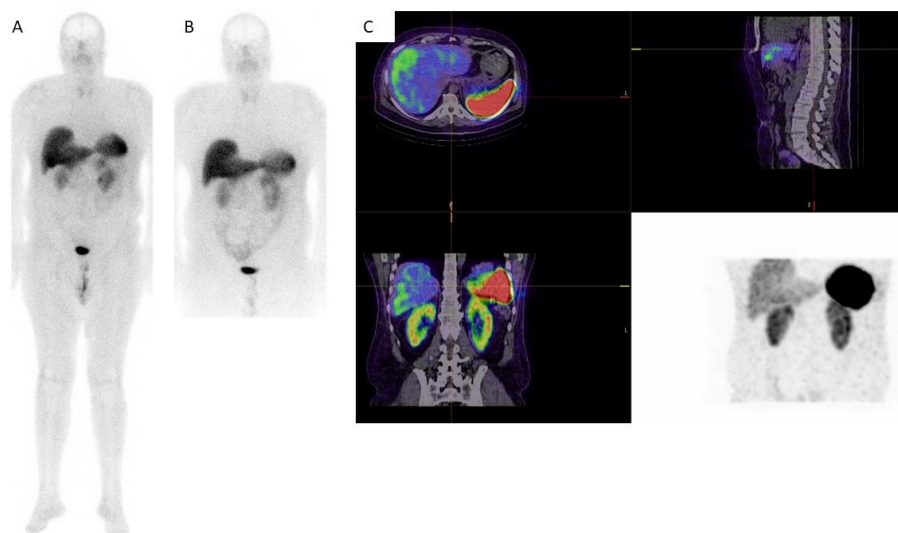
Izvor: <https://www.cancertherapyadvisor.com/home/decision-support-in-medicine/hospital-medicine/neuroendocrine-tumors/>

U posljednje vrijeme u kliničkoj primjeni je zastupljeniji oktreetid obilježen Tc-99m, a u dijagnostičkom pogledu ima nekoliko prednosti u odnosu na In-111-pentreetid. Neke od njih su veća dostupnost, niži troškovi i poboljšana kvaliteta slike. Također, obzirom na povoljnije fizikalne karakteristike Tc-99m dovodi do manje izloženosti zračenju kako bolesnika tako i osoblja nuklearne medicine (29).

Budući da neuroendokrini tumori pokazuju visoku koncentraciju somatostatinskih receptora, scintigrafija je postala ključna metoda za njihovu detekciju. Ova tehnika, osim što omogućuje lokalizaciju primarnog tumora i procjenu proširenosti bolesti, također pruža i

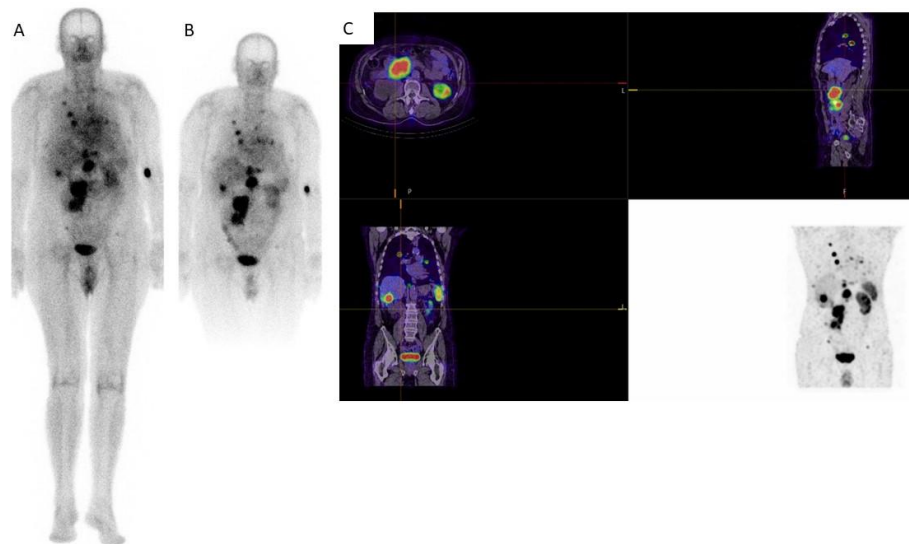
moćnost praćenja terapije, a upravo to ovu tehniku čini nezamjenjivom u otkrivanju neuroendokrinih tumora (6).

Tehnecij-99m-oktreotid se injicira intravenski, preporučena aktivnost je oko 740 MBq, prilagođena tjelesnoj masi pacijenta, što predstavlja efektivnu dozu ozračenja za bolesnika od 3,8 mSv. Snimanje se vrši u dva navrata, nakon 2 h i 4 h od injiciranja, a uključuje planarne scintigrame cijelog tijela u dvije projekcije (AP, PA), te tomografiju određene regije interesa (SPECT/CT, uz niskodozni način rada), najčešće abdomena no i dodatnih regija prema potrebi (Slika 8., Slika 9.). Prilikom dogovaranja pretrage vrlo je važno pacijentu objasniti protokol snimanja te dati pisane upute za pripremu kako bi se osigurala maksimalna dijagnostička vrijednost ove pretrage. Preporuka je dijetalna, laganija ishrana dva dana prije pretrage, uz redovito pražnjenje crijeva te obilniju hidraciju, uključivo i određeno vrijeme nakon snimanja. Također, preporučljivo je isključiti terapiju analozima sandostatina prije izvođenja pretrage, u slučaju dugodjelujućih analoga nekoliko tjedana (lantreotid 3 tjedna, oktreotid 5 tjedana), a za kratkodjelujuće analoge dovoljno je 2 dana (33).



Slika 8. Scintigrafija somatostatinskih receptora, Tektrotyd. Uredan nalaz. Planarni scintigram cijelog tijela 2h (A) i 4h (B) nakon injiciranja. C) SPECT/CT abdomena

Izvor: Arhiva Kliničkog zavoda za nuklearnu medicinu, KBC Split



Slika 9. Scintigrafija somatostatinskih receptora, Tektrotyd. Multipli fokusi patološkog nakupljanja radiofarmaka u području toraksa i abdomena. Planarni scintigrami cijelog tijela 2h (A) i 4h (B) nakon injiciranja. C) SPECT/CT toraksa, abdomena i zdjelice.

Izvor: Arhiva Kliničkog zavoda za nuklearnu medicinu, KBC Split.

1.2.6. Kromogranin A

Kromogranin A (KgA) je polipeptid iz skupine granina, molekularne mase 49 (34), široko zastupljen u neuroendokrinim stanicama kao jedan od glavnih sastavnica sekretornih granula. Otpušta se egzocitozom i fiziološki može biti mjerljiv u serumu, a povišene vrijednosti prisutne su kod neuroendokrinih tumora zbog čega se u kliničkoj praksi ovaj polipeptid smatra tumorskim markerom, uz specifičnost i osjetljivost od 27% do 81%. Brojna klinička stanja mogu dovesti do povišene razine KgA, čime se ograničava specifičnost ovog markera te je vrlo važno razjasniti značenje povišene razine kako bi se izbjegli nepotrebni dijagnostički postupci. Povišena razina KgA povezuje se sa raznim ne-neuroendokrinim bolestima, kao što su kronični atrofični gastritis, bubrežna i jetrena insuficijencija te reumatološke bolesti. Također, inhibitori protonske pumpe dovode do povišene razine KgA i u tom slučaju preporučljivo je prekinuti uzimanje navedene terapije nekoliko tjedana prije kontrole KgA (35). Iako je prema preporuci vodećeg europskog društva za neuroendokrine

tumore, ENETS (engl. *European Neuroendocrine Tumor Society*) mjerenje razine K_gA indicirano tijekom praćenja bolesnika liječenih zbog neuroendokrinih tumora (36), u kliničkoj praksi je vrlo često povišena razina K_gA indikacija za scintigrafiju somatostatinskih receptora.

2. CILJ RADA

Cilj ovog rada je istražiti ulogu scintigrafije somatostatinskih receptora u bolesnika kod kojih je postavljena sumnja na postojanje neuroendokrinog tumora na temelju povišene vrijednosti razine kromogranina A, te ispitati:

- postoji li razlika u vrijednostima kromogranina A u odnosu na spol i dob bolesnika;
- postoji li razlika u nalazu scintigrafije u odnosu na spol i dob bolesnika (prisutnost/odsutnost patološkog nakupljanja radiofarmaka);
- postoji li razlika u vrijednostima kromogranina A u odnosu na nalaz scintigrafije (prisutnost/odsutnost patološkog nakupljanja radiofarmaka).

3. MATERIJALI I METODE

3.1. ISPITANICI I MATERIJALI

Ispitanici su bolesnici kojima je u razdoblju od veljače 2022. do lipnja 2023. (1 godina i 5 mjeseci) učinjena scintigrafija somatostatinskih receptora na Kliničkom zavodu za nuklearnu medicinu KBC-a Split, na temelju povišenih vrijednosti kromogranina A.

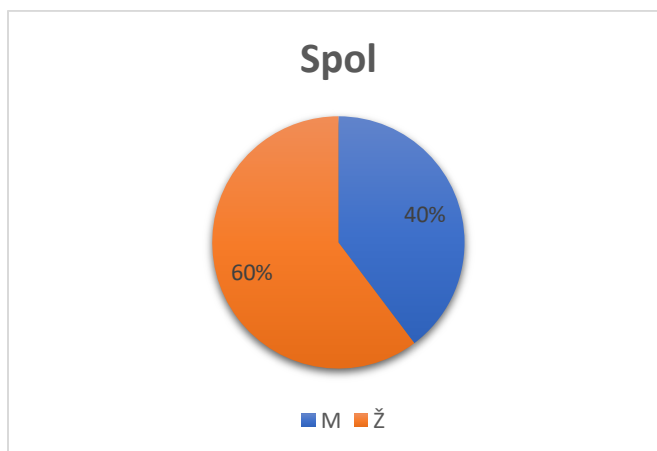
Kriteriji uključenja:

- bolesnici oba spola u dobi od 18 godina na više
- indicirana dijagnostička pretraga na temelju povišene razine kromogranina A
- jasno napisan nalaz scintigrafije (zaključak nalaza: prisutnost/odsutnost patološkog nakupljanja radiofarmaka).

Kriteriji isključenja:

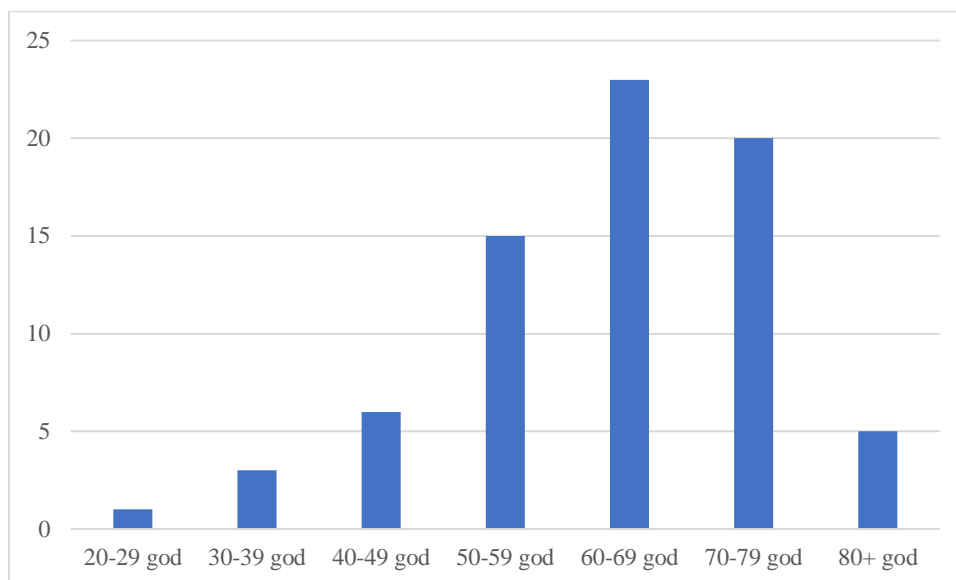
- nepotpuna dokumentacija

- Ukupno: 73 ispitanika
- Spol: M 29 (40%) i Ž 44 (60%) (Slika 10).
- Najmlađi bolesnik: 26.11 godina
- Najstariji bolesnik: 84.24 godina



Slika 10. Spol bolesnika

Slika 11. prikazuje omjer bolesnika po spolu i iz nje je vidljivo da je najveći broj bolesnika bio starosti od 60 do 69 godina (23 bolesnika).



Slika 11. Broj bolesnika po dobnim skupinama

- Prosječna starost bolesnika: 63.58 godina.

3.2. MJESTO STUDIJE

Istraživanje je provedeno na Kliničkom zavodu za nuklearnu medicinu Kliničkog bolničkog centra Split.

3.3. METODE PRIKUPLJANJA I OBRADJE PODATAKA

Podatci su prikupljeni pretraživanjem pismohrane i elektronske baze podataka (BIS, Bolnički informacijski sustav) te digitalne slikovne arhive (Sectra sustav) rezultata pretrage scintigrafije somatostatinskih receptora na Kliničkom zavodu za nuklearnu medicinu Kliničkog bolničkog centra Split. Pristup tim podacima odobren je od strane Etičkog povjerenstva KBC-a Split.

Podatci koji su se prikupili su: spol bolesnika, dob bolesnika, vrijednost kromogranina A i prisutnost/odsutnost patološkog nakupljanja radiofarmaka. Vrijednosti

kromogranina A koje su bile izmjerene kao >900 (ng/mL) u statističkim testovima su korišteni kao vrijednost 900 (ng/mL). Nalaz kromogranina A koji smo koristili u radu učinjen je unutar 6 mjeseci u odnosu na scintigrafiju somatostatinskih receptora, uz raspon referentnih vrijednosti do 100 ng/mL. Za četiri bolesnika podatak o izmjerenoj vrijednosti kromogranina A i za jednog bolesnika podatak o prisutnosti patološkog nakupljanja nije postojao tako da su oni isključeni iz statističkih testova koji su isti koristili kao varijablu, ali su u ostale testove uključeni.

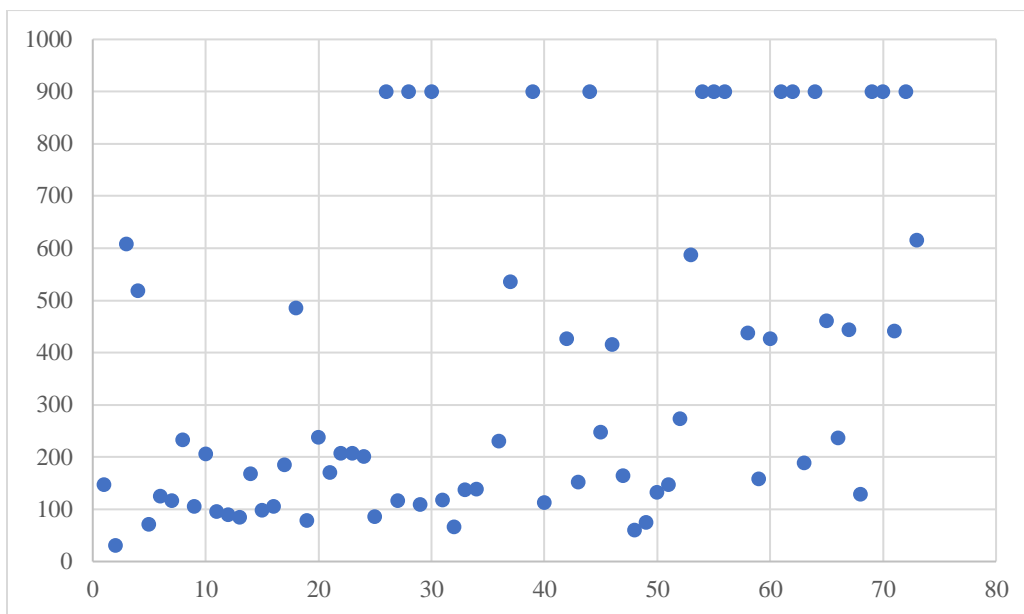
Prikupljeni podatci uneseni su u Microsoft Excel. Statističke analize provedene su pomoću statističkih paketa IBM SPSS statistics za Windows verzija 26.0. (IBM SPSS statistics software, New York, SAD. Statistička značajnost postavljena je kao $P < 0,05$).

3.4. OPIS ISTRAŽIVANJA

Retrospektivna studija.

4. REZULTATI

Istraživanje je obuhvatilo 73 bolesnika čime smo dobili podatke o vrijednosti kromogranina A i postojanju patološkog nakupljanja radiofarmaka. Najniža vrijednost kromogranina A bila je 30.7 (ng/mL) u ženske osobe stare 35.39 godina, dok je najviša vrijednost bila >900 (ng/mL) i izmjerena je u 13 bolesnika čija je prosječna starost bila 72.04 godina. Na Slici 12. nalazi se prikaz svih vrijednosti kromogranina A (N=69).



Slika 12. Vrijednosti kromogranina A (ng/mL)

Kromogranin A:

- srednja vrijednost: 362.91 (ng/mL)
- najniža izmjerena vrijednost: 30.7 (ng/mL)
- najviša izmjerena vrijednost: >900 (ng/mL)
- median: 206.6 (ng/mL)

Tablica 2. prikazuje vrijednosti kromogranina A u odnosu na spol te je vidljivo da ne postoji statistički značajna razlika u izmjerenim vrijednosti kromogranina A u odnosu na spol bolesnika.

Tablica 2. Vrijednosti kromogranina A u odnosu na spol

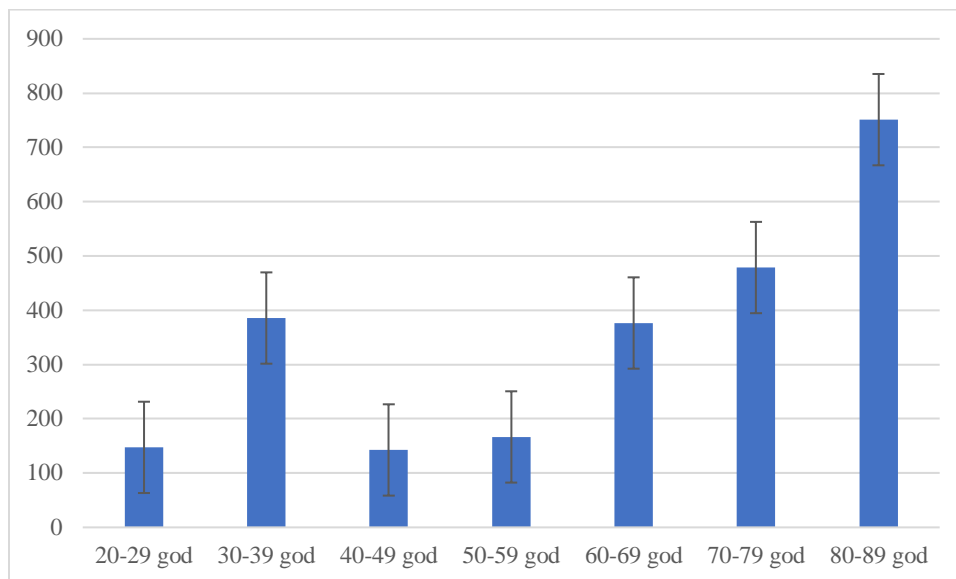
		Kromogranin A			p
		Srednja vrijednost (ng/mL)	Minimum (ng/mL)	Maksimum (ng/mL)	
Spol (N)	Muškarci (26)	399.22	60.3	>900	0.451
	Žene (43)	340.95	30.7	>900	

U tablici 3. vidimo srednju vrijednost kromogranina A kod bolesnika koji su imali pozitivan i negativan nalaz patološkog nakupljanja radiofarmaka. Srednja vrijednost kromogranina A u skupini koja je imala pozitivan nalaz patološkog nakupljanja radiofarmaka bila je 381.13 (ng/mL), a u skupini čiji je nalaz bio negativan 362.95 (ng/mL). Vidljivo je da ne postoji statistički značajna razlika između dvije skupine.

Tablica 3. Srednja vrijednost kromogranina A u skupinama s pozitivnim i negativnim nalazom nakupljanja radiofarmaka

		Kromogranin A srednja vrijednost (ng/mL)	p
Patološko nakupljanje (N)	Pozitivno (14)	381.13	0.846
	Negativno (54)	362.95	

Slika 13. prikazuje srednju vrijednost kromogranina i standardnu pogrešku u odnosu na dobne skupine bolesnika.



Slika 13. Srednja vrijednost kromogranina A po dobnim skupinama

Tablica 4. Srednja vrijednost kromogranina A po dobnim skupinama

Dobne skupine (god)	Srednja vrijednost kromogranina A (ng/mL)	p
20-29	147,40	<0.001
30-39	385,67	
40-49	142,63	
50-59	166,59	
60-69	376,50	
70-79	478,73	
80-89	751,16	

Daljnje statističke analize nisu mogle u obzir uzeti dobnu skupinu bolesnika u dvadesetim godinama života obzirom da je uključivala samo jednog bolesnika. Tablica 4. pokazuje srednje vrijednosti kromogranina A po dobnim skupinama i vidljivo je da postoji statistički značajna razlika između skupina. Točnije, ANOVA Post hoc Tukey HSD test (Tablica 5.) pokazao je da postoji statistički značajna razlika u vrijednosti kromogranina A između

bolesnika u četrdesetim (40-49) i onima u osamdesetim (80-89) godinama života, između bolesnika u pedesetima (50-59) i sedamdesetim godinama (70-79), kao i između bolesnika u pedesetim (50-59) i osamdesetim (80-89) godinama života. Između ostalih dobnih skupina bolesnika nije postojala statistički značajna razlika.

Tablica 5. Razlika vrijednosti kromogranina A po dobnim skupinama

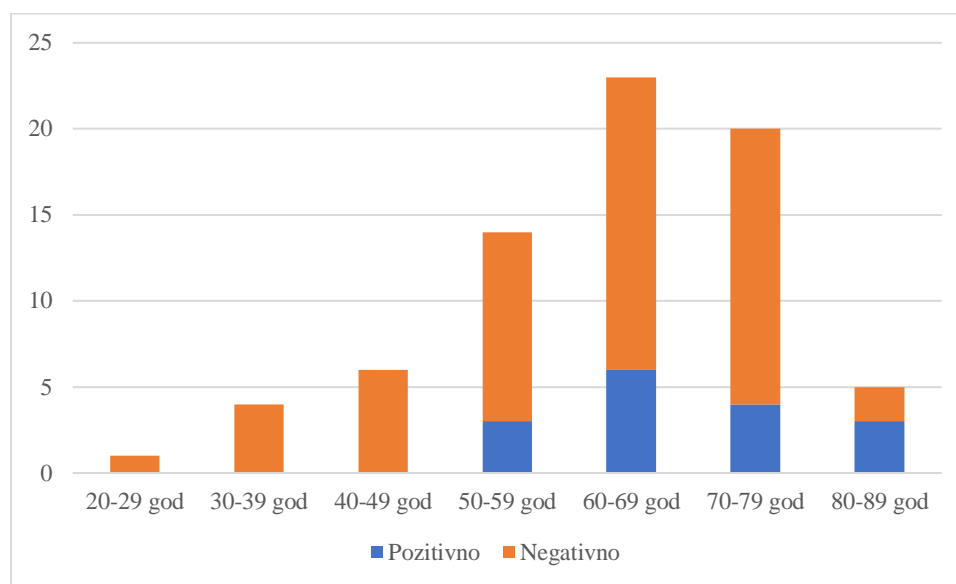
Dobna skupina (god)	Dobna skupina (god)	Razlika srednje vrijednosti kromogranina A (ng/mL)	p
30-39	40-49	243,03	0,80
	50-59	219,08	0,79
	60-69	9,17	1,00
	70-79	-93,06	0,99
	80-89	-365,49	0,44
40-49	50-59	-23,95	1,00
	60-69	-233,87	0,44
	70-79	-336,1	0,1
	80-89	-608,53	0,006
50-59	60-69	-209,91	0,22
	70-79	-312,14	0,017
	80-89	-584,57	0,001
60-69	70-79	-102,23	0,85
	80-89	-374,66	0,08
70-79	80-89	-272,43	0,35

Iz tablice 6. vidljivo je koliko je bilo pozitivnih, a koliko negativnih nalaza patološkog nakupljanja u odnosu na spol bolesnika. Kod muškaraca je pozitivan nalaz zabilježen u 11 odnosno 37.9% ispitanika, dok je kod žena pozitivan nalaz zabilježen kod 5 bolesnica odnosno njih 11.6%. Također možemo vidjeti da postoji statistički značajna razlika u testiranim varijablama.

Tablica 6. Nalaz patološkog nakupljanja u odnosu na spol bolesnika

		Patološko nakupljanje		p
		Pozitivno (%)	Negativno (%)	
Spol (N)	Muškarci (29)	11 (37.9)	18 (62.1)	0.008
	Žene (43)	5 (11.6)	38 (88.4)	

Slika 14. prikazuje koliki je bio udio pozitivnog, a koliko negativnog nalaza patološkog nakupljanja u dobnim skupinama. Iz slike je vidljivo da patološkog nakupljanja nije bilo kod bolesnika u dvadesetim, tridesetim i četrdesetim godinama života.



Slika 14. Udio pozitivnog i negativnog nalaza nakupljanja radiofarmaka po dobnim skupinama

Daljnje statističke analize nisu mogle u obzir uzeti dobnu skupinu bolesnika u dvadesetim godinama života obzirom da je uključivala samo jednog bolesnika. Statistički testovi pokazali su da postoji statistički značajna razlika u patološkom nakupljanju radiofarmaka između dobnih skupina. Točnije ANOVA Post hoc Tukey HSD test pokazao je da ne postoji statistički značajna razlika između bolesnika u osamdesetim godinama života u odnosu na bolesnike u pedesetim godinama života, ali da postoji statistički značajna razlika u odnosu na sve ostale dobne skupine. Također postoji statistički značajna razlika između nalaza bolesnika u

pedesetim i sedamdesetim godinama života. Između ostalih dobnih skupina bolesnika nije postojala statistički značajna razlika (Tablica 7.).

Tablica 7. Razlika nalaza nakupljanja radiofarmaka po dobnim skupinama

Dobna skupina (god)	Dobna skupina (god)	p
30-39	40-49	1,000
	50-59	0,298
	60-69	0,965
	70-79	1,000
	80-89	0,005
40-49	50-59	0,078
	60-69	0,887
	70-79	1,000
	80-89	0,001
50-59	60-69	0,134
	70-79	0,011
	80-89	0,088
60-69	70-79	0,856
	80-89	0,001
70-79	80-89	<0,001

5. RASPRAVA

U provedenom istraživanju prikupljeni su podaci o pacijentima koji su obrađivani zbog povišenih vrijednosti KgA te im je učinjena scintigrafija somatostatinskih receptora na Kliničkom zavodu za nuklearnu medicinu Kliničkog bolničkog centra Split, u razdoblju od veljače 2022. do lipnja 2023. godine. Svi zabilježeni podaci pažljivo su pohranjeni i obrađivani u digitalnom formatu, uz strogo poštivanje propisa koji osiguravaju zaštitu osobnih podataka. Svim pacijentima učinjena je scintigrafija somatostinskih receptora s Tehnecij-99m obilježenim analogom somatostatinskih receptora (Tektrotyd), a ukupno je u retrospektivnoj studiji sudjelovalo 73 pacijenta. U obzir su uzeti podaci o spolu i dobi bolesnika, vrijednosti kromogranina A i prisutnosti patološkog nakupljanja radiofarmaka. Od ukupnog broja bolesnika, četiri bolesnika nisu imala podatak o vrijednosti kromogranina A, ali su svi ostali traženi podaci bili zadovoljeni. S druge strane, jedan bolesnik nije imao podatak o pristunosti patološkog nakupljanja. S obzirom na spol, u istraživanju je sudjelovalo znatno više žena (60%) nego muškaraca (40%), dok je prosječna starost bolesnika iznosila 63.58 godina. U usporedbi s dobivenim rezultatima, u drugim istraživanjima vezanim za neuroendokrine tumore pak ne postoji statistički značajna razlika po spolu odnosno ta podjela je gotovo pa ravnomjerna (37, 38). Ta vidljiva razlika u odnosu na naš istraživački uzorak može se objasniti većim brojem bolesnika u prethodno spomenutim studijima. S druge strane, u našem istraživanju najveći broj pacijenata bio je u dobi od 60 do 69 godina, a takav je rezultat i u već spomenutoj studiji (38). Takav rezultat možemo prepisati tome što se rizik od razvoja neuroendokrinog tumora obično povećava sa starošću, a iako mogu utjecati na ljude svih dobnih skupina, češće se dijagnosticiraju kod starijih nego kod mlađih osoba.

U okviru ovog istraživanja koje je uključilo 73 pacijenta, vrijednosti kromogranina A bile su važan faktor praćenja. Među tim bolesnicima, četiri nisu imali dostupne podatke o vrijednosti kromogranina A, pa su ti slučajevi isključeni iz analize u vezi s tom varijablom. Kod ostalih bolesnika, vrijednosti kromogranina su zabilježene i analizirane. Najmanja izmjerena vrijednost kromogranina iznosila je 30.7 (ng/mL). S druge strane, najviša izmjerena vrijednost kromogranina bila je >900 (ng/mL) i zabilježena je kod 13 bolesnika. Važno je istaknuti da je srednja vrijednost kromogranina iznosila 362.91 (ng/mL) među ukupno 69 ispitanika, te da ovi podaci imaju poseban značaj zbog činjenice da kromogranin

A može biti izlučen od strane brojnih neuroendokrinih tumora. Ovi rezultati mogu biti ključni u razumijevanju i praćenju stanja pacijenata s neuroendokrinim tumorima te pružiti vrijedne smjernice u daljnjem liječenju i istraživanju ovih medicinskih stanja. Osjetljivost kromogranina A u detekciji neuroendokrinih tumora je ograničena, obzirom da razne neuroendokrine bolesti, kao i uzimanje IPP, mogu dovesti do povišene razine KgA, kako je to potvrđeno u brojnim studijama do sada (34, 35, 36). U provedenom istraživanju nismo zabilježili statistički značajne razlike u vrijednostima kromogranina ovisno o spolu bolesnika. Stoga, možemo zaključiti da spol bolesnika nije relevantan čimbenik koji bi značajno utjecao na varijabilnost kromogranina A u okviru ovog istraživanja. Isto tako, u okviru ovog rada proveli smo usporedbu vrijednosti kromogranina A kod bolesnika s pozitivnim i negativnim patološkim nakupljanjem radiofarmaka. Analizom srednjih vrijednosti kromogranina A primijetili smo da vrijednosti KgA nisu pokazale statistički relevantne razlike kod bolesnika s pozitivnim i negativnim nalazom patološkog nakupljanja radiofarmaka. Ova usporedba je bitna jer pomaže razumijeti povezanost između kromogranina A i patološkog nakupljanja radiofarmaka. Identificiranje sličnih srednjih vrijednosti KgA u obje skupine može ukazivati na to da sam kromogranin A možda nije adekvatan biomarker za razlikovanje prisutnosti ili odsutnosti patološkog nakupljanja radiofarmaka. Ovi rezultati naglašavaju potrebu za daljnjim istraživanjem i identifikacijom drugih potencijalnih biomarkera kako bi se poboljšala dijagnostika i praćenje neuroendokrinih tumora, te kako bi se osigurala primjena odgovarajućih terapijskih pristupa za bolesnike. Nadalje, uočena je i statistički značajna razlika u vrijednosti kromogranina A između bolesnika u četrdesetim i osamdesetim godinama života, između bolesnika u pedesetim i sedamdesetim godinama života, ali i između bolesnika u pedesetim i osamdesetim godinama života. S obzirom da nisu pronađena istraživanja s ovakvim tipom podataka, ne možemo usporediti povezanost vrijednosti kromogranina A s varijablama spola, dobi i patološkog nakupljanja u KBC-u Splitu u odnosu na druge medicinske centre. Povišene vrijednosti KgA u starijoj skupini ispitanika unutar našeg istraživanja može se objasniti povećanjem incidencije komorbiditeta koji dovode do porasta razine kromogranina A, kao što su srčano i bubrežno zatajenje, te reumatološke bolesti, u skladu s rezultatima prethodno publiciranih studija (39, 40).

Isto tako provedena je statistička analiza o povezanosti patološkog nakupljanja radiofarmaka s dobi i spolom bolesnika. U našem istraživanju, 21% nalaza je pozitivno, odnosno s pristunošću patološkog nakupljanja, dok je 79% nalaza bilo negativno. Rezultati našeg istraživanja pokazuju značajno manji udio pozitivnih nalaza u odnosu na pronađenu studiju za usporedbu u kojoj taj postotak iznosi 58% (39). Ova razlika u omjeru pozitivnih i negativnih nalaza može biti povezana s ukupnim brojem ispitanika, ali i može ukazivati na različite karakteristike populacija koje su bile obuhvaćene u oba istraživanja, kao i na moguće varijacije u dijagnostičkim postupcima ili kriterijima za određivanje pozitivnih nalaza. Rezultati našeg istraživanja pokazuju da je postojala statistički značajna razlika u nalazima patološkog nakupljanja između muškaraca i žena. Kod muškaraca, 37.9% ispitanika je imalo pozitivan nalaz patološkog nakupljanja, dok je kod žena samo 11.6% imalo pozitivan nalaz. To ukazuje na činjenicu da su muškarci značajno više pogođeni patološkim nakupljanjem u usporedbi sa ženama. Također, primijećeno je odsustvo patološkog nakupljanja kod bolesnika u dobi dvadesetih, tridesetih i četrdesetih godina života. Ovo otkriće može ukazivati na potencijalno različite patološke mehanizme u različitim dobnim skupinama te može biti korisno za razumijevanje specifičnih rizika i potreba bolesnika u svakoj dobnj skupini.

Daljnje statističke analize nisu obuhvatile dobnju skupinu bolesnika u dvadesetim godinama, jer je uključen samo jedan bolesnik. Specifično, nema statistički značajne razlike u patološkom nakupljanju između bolesnika u osamdesetim i pedesetim godinama života. Međutim, postoji statistički značajna razlika u odnosu na sve ostale dobnje skupine. Također, uočena je statistički značajna razlika u nalazima između bolesnika u pedesetim i sedamdesetim godinama života. Između ostalih dobnih skupina bolesnika nije pronađena statistički značajna razlika.

6. ZAKLJUČAK

Na temelju provedenog istraživanja možemo donijeti sljedeće zaključke:

1. Ne postoji statistički značajna razlika u vrijednostima kromogranina A u odnosu na spol bolesnika.
2. Postoji statistički značajna razlika u vrijednostima kromogranina A između bolesnika u četrdesetim i pedesetim u odnosu na pacijente u osamdesetim godinama života, kao i između bolesnika u pedesetim i sedamdesetim godinama života.
3. Postoji statistički značajna razlika u nalazu patološkog nakupljanja radiofarmaka u odnosu na spol bolesnika.
4. Postoji statistički značajna razlika u nalazu patološkog nakupljanja radiofarmaka između bolesnika u osamdesetim u odnosu na bolesnike u tridesetim, četrdesetim, šezdesetim i sedamdesetim godinama života, kao i između bolesnika u pedesetim i sedamdesetim godinama života.
5. Ne postoji statistički značajna razlika u vrijednostima kromogranina A u odnosu na nalaz patološkog nakupljanja radiofarmaka.

7. LITERATURA

1. Oronsky B, Ma PC, Morgensztern D, Carter CA. Nothing But NET: A Review of Neuroendocrine Tumors and Carcinomas. *Neoplasia*. 2017 Dec;19(12):991-1002. doi: 10.1016/j.neo.2017.09.002. Epub 2017 Nov 5.
2. Opalińska M, Hubalewska-Dydejczyk A, Sowa-Staszczak A, Stefańska A. NEN - the role of somatostatin receptor scintigraphy in clinical setting. *Nucl Med Rev Cent East Eur*. 2016;19(2):118-25. doi: 10.5603/NMR.2016.0023.
3. Schillaci O. Somatostatin receptor imaging in patients with neuroendocrine tumors: not only SPECT? *J Nucl Med*. 2007 Apr;48(4):498-500. doi: 10.2967/jnumed.106.038653.
4. Maxwell JE, Howe JR. Imaging in neuroendocrine tumors: an update for the clinician. *Int J Endocr Oncol*. 2015;2(2):159-168. doi: 10.2217/ije.14.40.
5. Michael W. Hanson, MD Scintigraphic Evaluation of Neuroendocrine Tumors *Appl Radiol* 30(6):11-17, 2001
6. Shah S, Purandare N, Agrawal A, Rangarajan V. A pictorial review on somatostatin receptor scintigraphy in neuroendocrine tumors: The role of multimodality imaging with SRS and GLUT receptor imaging with FDG PET-CT. *Indian J Radiol Imaging*. 2012 Oct;22(4):267-75. doi: 10.4103/0971-3026.111478.
7. Hauso O, Gustafsson BI, Kidd M, Waldum HL, Drozdov I, Chan AK, Modlin IM. Neuroendocrine tumor epidemiology: contrasting Norway and North America. *Cancer*. 2008 Nov 15;113(10):2655-64.
8. Klöppel G. Neuroendocrine Neoplasms: Dichotomy, Origin and Classifications. *Visc Med*. 2017 Oct;33(5):324-330. doi: 10.1159/000481390. Epub 2017 Oct 16.
9. Schimmack S, Svejda B, Lawrence B, Kidd M, Modlin IM. The diversity and commonalities of gastroenteropancreatic neuroendocrine tumors. *Langenbecks Arch Surg*. 2011 Mar;396(3):273-98. doi: 10.1007/s00423-011-0739-1. Epub 2011 Jan 28.
10. Bosman FT, Carneiro F, Hruban RH, and Theise ND (2010). World Health Organization (WHO) Classification of Tumours of the Digestive System. 4th ed. Geneva, Switzerland: WHO Press; 2010.

11. Asamura H, Kameya T, Matsuno Y, Noguchi M, Tada H, Ishikawa Y, Yokose T, Jiang SX, Inoue T, Nakagawa K, Tajima K, Nagai K. Neuroendocrine neoplasms of the lung: a prognostic spectrum. *J Clin Oncol.* 2006 Jan 1;24(1):70-6. doi: 10.1200/JCO.2005.04.1202.
12. Gibril F, Jensen RT. Diagnostic uses of radiolabelled somatostatin receptor analogues in gastroenteropancreatic endocrine tumours. *Dig Liver Dis.* 2004 Feb;36 Suppl 1:S106-20. doi: 10.1016/j.dld.2003.11.024.
13. Zjačić-Rotkvić V, Vrbanec D, Cigrovski Berković M, Rotkvić L. Smjernice za dijagnostiku i liječenje neuroendokrinih tumora probavog sustava i gušterače. Zagreb: Klinika za unutarnje bolesti, 2009.
14. Modlin IM, Lye KD, Kidd M. A 5-decade analysis of 13,715 carcinoid tumors. *Cancer.* 2003 Feb 15;97(4):934-59. doi: 10.1002/cncr.11105.
15. Klimstra DS, Modlin IR, Coppola D, Lloyd RV, Suster S. The pathologic classification of neuroendocrine tumors: a review of nomenclature, grading, and staging systems. *Pancreas.* 2010 Aug;39(6):707-12. doi: 10.1097/MPA.0b013e3181ec124e.
16. Taal BG, Visser O. Epidemiology of neuroendocrine tumours. *Neuroendocrinology.* 2004;80 Suppl 1:3-7. doi: 10.1159/000080731.
17. Cigrovski Berković, M. Uloga citokina i čimbenika rasta u nastanku i napredovanju gastroenteropankreatičnih neuroendokrinih tumora (GEP-NET) [disertacija]. Zagreb: Sveučilište u Zagrebu, Medicinski fakultet; 2009.
18. Oberg K. Neuroendocrine tumors (NETs): historical overview and epidemiology. *Tumori.* 2010 Sep-Oct;96(5):797-801. doi: 10.1177/030089161009600530.
19. Modlin IM, Oberg K, Chung DC, Jensen RT, de Herder WW, Thakker RV, Caplin M, Delle Fave G, Kaltsas GA, Krenning EP, Moss SF, Nilsson O, Rindi G, Salazar R, Ruzniewski P, Sundin A. Gastroenteropancreatic neuroendocrine tumours. *Lancet Oncol.* 2008 Jan;9(1):61-72. doi: 10.1016/S1470-2045(07)70410-2.
20. Kulke MH, Benson AB 3rd, Bergsland E, Berlin JD, Blaszczowsky LS, Choti MA, Clark OH, Doherty GM, Eason J, Emerson L, Engstrom PF, Goldner WS, Heslin MJ, Kandeel F, Kunz PL, Kuvshinoff BW 2nd, Moley JF, Pillarisetty VG, Saltz L, Schteingart DE, Shah MH, Shibata S, Strosberg JR, Vauthey JN, White R, Yao JC,

- Freedman-Cass DA, Dwyer MA; National Comprehensive Cancer Networks. Neuroendocrine tumors. *J Natl Compr Canc Netw*. 2012 Jun 1;10(6):724-64. doi: 10.6004/jnccn.2012.0075.
21. Pihać M. Neuroendokrini tumori – dijagnostičko terapijske mogućnosti [Internet]. Zagreb: Sveučilište u Zagrebu, Medicinski fakultet; 2014 [pristupljeno 24.05.2023.] Dostupno na: <https://urn.nsk.hr/urn:nbn:hr:105:648086>
22. Trogrlić, M. Scintigrafija somatostatinskih receptora pomoću oktreotida obilježenog Tehnecijem-99m u bolesnika s neuroendokrinim tumorima [disertacija]. Zagreb: Sveučilište u Zagrebu, Medicinski fakultet; 2017.
23. Ambrosini V, Kunikowska J, Baudin E, Bodei L, Bouvier C, Capdevila J, Cremonesi M, de Herder WW, Dromain C, Falconi M, Fani M, Fanti S, Hicks RJ, Kabasakal L, Kaltsas G, Lewington V, Minozzi S, Cinquini M, Öberg K, Oyen WJG, O'Toole D, Pavel M, Ruszniewski P, Scarpa A, Strosberg J, Sundin A, Taïeb D, Virgolini I, Wild D, Herrmann K, Yao J. Consensus on molecular imaging and theranostics in neuroendocrine neoplasms. *Eur J Cancer*. 2021 Mar;146:56-73. doi: 10.1016/j.ejca.2021.01.008. Epub 2021 Feb 12.
24. Sundin A. Radiological and nuclear medicine imaging of gastroenteropancreatic neuroendocrine tumours. *Best Pract Res Clin Gastroenterol*. 2012 Dec;26(6):803-18. doi: 10.1016/j.bpg.2012.12.004.
25. Al-Nahhas A. Nuclear medicine imaging of neuroendocrine tumours. *Clin Med (Lond)*. 2012 Aug;12(4):377-80. doi: 10.7861/clinmedicine.12-4-377.
26. Janković S, Eterović D. Fizikalne osnove i klinički aspekti medicinske dijagnostike. Zagreb: Medicinska naklada, 2002.
27. Rockall AG, Reznik RH. Imaging of neuroendocrine tumours (CT/MR/US). *Best Pract Res Clin Endocrinol Metab*. 2007 Mar;21(1):43-68. doi: 10.1016/j.beem.2007.01.003.
28. Bushnell DL, Baum RP. Standard imaging techniques for neuroendocrine tumors. *Endocrinol Metab Clin North Am*. 2011 Mar;40(1):153-62, ix. doi: 10.1016/j.ecl.2010.12.002.

29. Albiin N. MRI of Focal Liver Lesions. *Curr Med Imaging Rev.* 2012 May;8(2):107-116. doi: 10.2174/157340512800672216.
30. Bombardieri E, Ambrosini V, Aktolun C, Baum RP, Bishof-Delaloye A, Del Vecchio S, Maffioli L, Mortelmans L, Oyen W, Pepe G, Chiti A; Oncology Committee of the EANM. ¹¹¹In-pentetreotide scintigraphy: procedure guidelines for tumour imaging. *Eur J Nucl Med Mol Imaging.* 2010 Jul;37(7):1441-8. doi: 10.1007/s00259-010-1473-6. PMID: 20461371.
31. Al Bulushi N, Al Suqri B, Al Aamri M, Al Hadidi A, Al Jahdami H, Al Zadjali M, Al Risi M. Diagnostic accuracy of technetium-99m-octreotide in imaging neuroendocrine tumors, Oman hospital experience with literature review. *World J Nucl Med.* 2019 Apr-Jun;18(2):137-142. doi: 10.4103/wjnm.WJNM_36_18.
32. Frilling A, Malago M, Martin H, Broelsch CE. Use of somatostatin receptor scintigraphy to image extrahepatic metastases of neuroendocrine tumors. *Surgery.* 1998 Dec;124(6):1000-4. doi: 10.1067/msy.1998.93919.
33. (Pristupljeno: 19.07.2023.)
Dostupno na: <https://www.polatom.pl/wp-content/uploads/2021/06/Tektrotyd-20-micrograms-English-version.pdf>
34. Campana D, Nori F, Piscitelli L, Morselli-Labate AM, Pezzilli R, Corinaldesi R, Tomassetti P. Chromogranin A: is it a useful marker of neuroendocrine tumors? *J Clin Oncol.* 2007 May 20;25(15):1967-73. doi: 10.1200/JCO.2006.10.1535.
35. Baekdal J, Krogh J, Klose M, Holmager P, Langer SW, Oturai P, Kjaer A, Federspiel B, Hilsted L, Rehfeld JF, Knigge U, Andreassen M. Limited Diagnostic Utility of Chromogranin A Measurements in Workup of Neuroendocrine Tumors. *Diagnostics (Basel).* 2020 Oct 29;10(11):881. doi: 10.3390/diagnostics10110881.
36. Knigge U, Capdevila J, Bartsch DK, Baudin E, Falkerby J, Kianmanesh R, Kos-Kudla B, Niederle B, Nieveen van Dijkum E, O'Toole D, Pascher A, Reed N, Sundin A, Vullierme MP; Antibes Consensus Conference Participants; Antibes Consensus Conference participants. ENETS Consensus Recommendations for the Standards of Care in Neuroendocrine Neoplasms: Follow-Up and Documentation.

Neuroendocrinology. 2017;105(3):310-319. doi: 10.1159/000458155. Epub 2017 Feb 17.

37. Caldarella A, Crocetti E, Paci E. Distribution, incidence, and prognosis in neuroendocrine tumors: a population based study from a cancer registry. *Pathol Oncol Res.* 2011 Sep;17(3):759-63. doi: 10.1007/s12253-011-9382-y. Epub 2011 Apr 9.
38. Luke C, Price T, Townsend A, Karapetis C, Kotasek D, Singhal N, Tracey E, Roder D. Epidemiology of neuroendocrine cancers in an Australian population. *Cancer Causes Control.* 2010 Jun;21(6):931-8. doi: 10.1007/s10552-010-9519-4. Epub 2010 Apr 24.
39. Goetze JP, Hilsted LM, Rehfeld JF, Alehagen U. Plasma chromogranin A is a marker of death in elderly patients presenting with symptoms of heart failure. *Endocr Connect.* 2014 Mar 11;3(1):47-56. doi: 10.1530/EC-14-0017.
40. Capellino S, Lowin T, Angele P, Falk W, Grifka J, Straub RH. Increased chromogranin A levels indicate sympathetic hyperactivity in patients with rheumatoid arthritis and systemic lupus erythematosus. *J Rheumatol.* 2008 Jan;35(1):91-9. Epub 2007 Dec 1.
41. Parisella MG, Chianelli M, D'Alessandria C, Todino V, Mikolajczak R, Papini E, Dierckx RA, Scopinaro F, Signore A. Clinical indications to the use of (99m)Tc-EDDA/HYNIC-TOC to detect somatostatin receptor-positive neuroendocrine tumors. *Q J Nucl Med Mol Imaging.* 2012 Feb;56(1):90-8. Epub 2010 Nov 11.

8. ŽIVOTOPIS

OPĆI PODATCI:

IME I PREZIME: Klara Kapitanović

DATUM I MJESTO ROĐENJA: 02.07.2000., Split

E-MAIL: klara.kapitanovic7@gmail.com

OBRAZOVANJE:

Osnovna škola kraljice Jelene, Solin, 2007. - 2015.

V. gimnazija "Vladimir Nazor", Split, 2015. - 2019.

Sveučilište u Splitu, Sveučilišni odjel zdravstvenih studija: Radiološka tehnologija
2020. - 2023.