

Usporedba oslikavanja prostate magnetskom rezonancijom 1.5 T i 3 T

Kutlić, Goran

Master's thesis / Diplomski rad

2023

Degree Grantor / Ustanova koja je dodijelila akademski / stručni stupanj: **University of Split / Sveučilište u Splitu**

Permanent link / Trajna poveznica: <https://um.nsk.hr/um:nbn:hr:176:919786>

Rights / Prava: [In copyright](#) / [Zaštićeno autorskim pravom.](#)

Download date / Datum preuzimanja: **2024-07-25**

Repository / Repozitorij:



Sveučilišni odjel zdravstvenih studija
SVEUČILIŠTE U SPLITU

[Repository of the University Department for Health Studies, University of Split](#)



UNIVERSITY OF SPLIT



SVEUČILIŠTE U SPLITU
Podružnica
SVEUČILIŠNI ODJEL ZDRAVSTVENIH STUDIJA
DIPLOMSKI SVEUČILIŠNI STUDIJ
RADIOLOŠKA TEHNOLOGIJA

Goran Kutlić

**USPOREDBA OSLIKAVANJA PROSTATE MAGNETSKOM
REZONANCIJOM 1.5T I 3T**

Diplomski rad

Split, 2023.

SVEUČILIŠTE U SPLITU
Podružnica
SVEUČILIŠNI ODJEL ZDRAVSTVENIH STUDIJA
DIPLOMSKI SVEUČILIŠNI STUDIJ
RADIOLOŠKA TEHNOLOGIJA

Goran Kutlić

**USPOREDBA OSLIKAVANJA PROSTATE MAGNETSKOM
REZONANCIJOM 1.5T I 3T
COMPARISON OF MAGNETIC RESONANCE IMAGING OF
THE PROSTATE 1.5T AND 3T**

Diplomski rad/Master's Thesis

Mentor:

Izv. prof. dr. sc. Krešimir Dolić, dr. med.

Split, 2023.

Zahvala

Zahvaljujem svom mentoru izv. prof. dr. sc. Krešimiru Doliću na pruženoj pomoći, savjetima i strpljenju pri izradi ovog diplomskog rada.

Veliku zahvalnost dugujem svojoj obitelji koja je bila moj oslonac i pružala mi nesebičnu podršku i pomoć tijekom studija.

Veliko hvala kolegicama i kolegama sa Zavoda za radiologiju Klinične bolnice „Sveti Duh“ na podršci za vrijeme mojih izostanaka s posla zbog studiranja.

Veliko hvala mojim prijateljima koji su ovaj period studiranja učinili još ljepšim.

TEMELJNA DOKUMENTACIJSKA KARTICA

DIPLOMSKI RAD

Sveučilište u Splitu
Sveučilišni odjel zdravstvenih studija
Sveučilišni diplomski studij Radiološka tehnologija

Znanstveno područje: Biomedicina i zdravstvo
Znanstveno polje: Kliničke medicinske znanosti

Mentor: Izv. prof. dr. sc. Krešimir Dolić, dr. med.

USPOREDBA OSLIKAVANJA PROSTATE MAGNETSKOM REZONANCIJOM 1.5T i 3T Goran Kutlić, 661354

Sažetak:

Izvršnim prikazom mekih tkiva i mogućnostima trodimenzionalnog prikaza magnetska rezonancija od svojih je početaka prije 40 godina do danas postala jedna od temeljnih dijagnostika u prikazu prostate i njezinih patoloških stanja. Iako je veća dostupnost uređaja za magnetsku rezonanciju snage polja 1.5T, preporuka Europskog udruženja urogenitalnih radiologa je da se snimanje prostate magnetskom rezonancijom vrši na uređajima snage polja 3T. Uređaji snage 3T nametnuli su se zbog povećanog omjera signala i šuma (SNR) koji se može iskoristi za skraćanje vremena snimanja ili povećanja rezolucije, tj. poboljšanja kvalitete slike. Sve je više istraživanja primjene kvantitativnih tehnika, kao što su engl. *Magnetic resonance fingerprinting*, T2 mapiranje, BOLD, kojima bi se mogla poboljšati detekcija i kvantificiranje lezija karcinoma prostate, a optimizacijom protokola na 1.5T i 3T moguće je učiniti pretrage jednake dijagnostičke vrijednosti.

Ključne riječi: MRI; prostata; 1.5T; 3T

Rad sadrži: 70 stranica, 39 slika, 4 tablice, 51 bibliografsku bilješku

Jezik izvornika: hrvatski

BASIC DOCUMENTATION CARD

MASTER'S THESIS

University of Split
University Department of Health Studies
University graduate study in Radiological Technology

Scientific area: Biomedicine and Healthcare
Scientific field: Clinical and Medical Sciences

Supervisor: Izv. prof. dr. sc. Krešimir Dolić, dr. med.

COMPARISON OF MAGNETIC RESONANCE IMAGING OF THE PROSTATE 1.5T AND 3T Goran Kutlić, 661354

Summary:

With its excellent display of soft tissues and the possibilities of three-dimensional display, magnetic resonance has become one of the fundamental diagnostics in the display of prostate and its pathological conditions since its beginnings 40 years ago. Although there is greater availability of devices for magnetic resonance with a field strength of 1.5T, the recommendation of the European Association of Urogenital Radiologists is that imaging of the prostate with magnetic resonance is performed on devices with a field strength of 3T. 3T devices were introduced due to the increased signal-to-noise ratio (SNR), which can be used to shorten recording time or increase resolution, i.e. improve image quality. There is more and more research into the application of quantitative techniques such as Magnetic resonance fingerprinting, T2 mapping, BOLD, which could improve the detection and quantification of prostate cancer lesions, and by optimizing the protocol at 1.5T and 3T it is possible to perform exam of equal diagnostic value.

Keyword: MRI; prostate; 1.5T; 3T

Thesis contain: 70 pages, 39 pictures, 4 tables and 51 literature references

Original in: Croatian

Sadržaj:

1. UVOD.....	1
1.1. POVIJEST MRI PROSTATE.....	4
1.2 ANATOMIJA PROSTATE.....	5
1.3. PATOLOGIJA PROSTATE.....	9
2. CILJ RADA.....	15
3. IZVORI PODATAKA I METODE.....	16
3.1. STANDARDNI PROTOKOL SNIMANJA PROSTATE.....	16
3.1.1. T1W SEKVENCE.....	16
3.1.2. T2W SEKVENCE.....	18
3.1.3. DWI SEKVENCE.....	19
3.1.4. DCE SEKVENCE.....	21
3.1.5. SPEKTROSKOPIJA.....	22
3.2. NOVE TEHNIKE OSLIKAVANJA PROSTATE.....	23
3.2.1. TRODIMENZIONALNA (3D) T2W SEKVENCA.....	23
3.2.2. FUNKCIJSKI MRI.....	24
3.2.3. T2 MAPIRANJE.....	26
3.2.4. T1 i T2 MRF.....	27
3.3. RF ZAVOJNICE.....	28
4. REZULTATI.....	30
5. RASPRAVA.....	36
6. ZAKLJUČAK.....	56
7. LITERATURA.....	57
8. ŽIVOTOPIS.....	63
POPIS OBJAŠNJENJA I KORIŠTENIH KRATICA.....	64
PRILOZI.....	66

1. UVOD

Magnetska rezonancija (u daljnjem tekstu MR) prostate dijagnostička je metoda za otkrivanje i procjenu raširenosti benignih i malignih promjena u prostati. Pretraga se izvodi na uređajima jačine 1.5T (tesla) i 3T s abdominalnom zavojnicom ili još uz upotrebu endorektalne zavojnice (ERC).

Iako uređaji snage polja 1.5T i 3.0T pri snimanju prostate mogu pružiti odgovarajuće i pouzdane dijagnostičke preglede kada su parametri akvizicije optimizirani i kada se koristi odgovarajuća suvremena tehnologija, prema PI-RADS (engl. *Prostate Imaging-Reporting and Data System*) v2.1 dokumentu preporuka je da se MRI prostate, ako je moguće, izvodi na uređajima snage polja 3T zbog boljeg odnosa signala i šuma (SNR), prostorne i vremenske razlučivosti. Uređaji snage polja 1.5T preporučuju se u slučajevima kad pacijent ima implantate koji su kondicionirani za polje snage 1.5T. Ujedno se preporučuju i u slučajevima kada su implantati sigurni za polje snage 3T, ali su anatomske smješteni tako da će uzrokovati artefakte koji će utjecati na kvalitetu pretrage. Izvođenje pretrage na uređajima jačine polja manje od 1.5T se ne preporučuje (1).

MR uređaji snage polja 1.5T i 3T sustavi su koji se sastoje od više povezanih komponenti. Osnovna komponenta je supravodljivi magnet (engl. *Bore Magnet*) koji generira magnetsko polje u kojem se nalazi pacijent. Uz njega primjenjujemo gradijentne zavojnice i pojačala, radiofrekventne abdominalne zavojnice, računalni i električni sustav. Cijeli sustav sastoji se od više prostorija: snimaonice, tehničke sobe i kontrolne sobe. U snimaonici se nalazi bore magnet te je unutar njegovog tunela smještena radiofrekventna zavojnica za tijelo, gradijenti i kriostat. U tehničkoj sobi nalaze se gradijentna pojačala, RF pojačalo i pretpojačalo te kompresor kriostata. Kontrolna soba sadrži radnu stanicu operatera, HOST računalo i kontrolnu jedinicu injektora.

U oslikavanju prostate koriste se biparametrijski (bpMRI) ili multiparametrijski (mpMRI) protokoli koji uključuju: T1W (engl. *T1 weighted image*), T2W (engl. *T2 weighted image*), difuzijski ponderirane slike (DWI), sekvence s dinamičkim kontrastom (DCE) te u nekim slučajevima spektroskopija. Veliki utjecaj na uspješnost pregleda ima priprema pacijenta. Ona uključuje, uz standardnu pripremu pacijenta za

magnetsku rezonanciju, dolazak na pretragu ispražnjenog mjehura i evakuiranog zraka iz ampule rektuma.

Multiparametrijska magnetska rezonancija prostate bitna je komponenta u dijagnosticiranju karcinoma prostate (PC). Također se koristi u praćenju, planiranju liječenja i u otkrivanju lokalne bolesti.

MpMRI prostate vremenski traje od 30 do 45 minuta, što uključuje T2W slike u dvije/tri ravnine, DWI i DCE. Prema najnovijim preporukama, MR spektroskopija više se ne provodi rutinski (2).

Tijekom posljednjih 10 godina napredak u mpMRI-u omogućio je precizno otkrivanje i karakterizaciju lezija sumljivih na karcinom prostate. Raširena uporaba mpMRI-a prostate rezultirala je visokom varijabilnošću kvalitete skeniranja za svaku sekvencu, a posebno za sekvence DWI i DCE.

U posljednjih 5 godina pokrenuto je nekoliko rasprava o najboljem protokolu za MRI prostate kojim bismo dobili odgovarajuću dijagnostičku kvalitetu s dobrom prostornom rezolucijom i visokim omjerom signala i šuma za svaku sekvencu. Trenutno, preporuka PI-RADS v2.1 dokumenta minimalno je T2W sekvenca u aksijalnoj ravni te još dodatno u sagitalnoj ili koronarnoj ravni, DWI sekvence te DCE sekvence (Slika 1.).

	T2-weighted imaging (T2-WI)	Diffusion-weighted imaging (DWI)	Dynamic contrast-enhanced (DCE)
Imaging planes	Same used for DWI and DCE	Same used for T2-WI and DCE	Same used for T2-WI and DWI
Slice thickness	3 mm, no gap	≤4 mm, no gap	3 mm, no gap
Field of view	12–20 cm	16–22 cm	12–20 cm
In-plane dimension	≤0.7 mm (phase) × ≤0.4 mm (frequency)	≤2.5 mm (phase and frequency)	≤2 mm (phase and frequency)
Specific recommendations			
T2-WI acquisition	Axial plane: either straight axial to the patient or in an oblique axial plane matching the long axis of the prostate	-	-
	At least one additional orthogonal plane (sagittal and/or coronal)	-	-
	3D axial as an adjunct to 2D acquisitions	-	-
Low <i>b</i>-value	-	0 (preferably 50)–100 sec/mm ²	-
Intermediate <i>b</i>-value	-	800–1000 sec/mm ²	-
High <i>b</i>-value	-	<ul style="list-style-type: none"> ● Dedicated (≥1,400 sec/mm²) ● Synthesised (from other <i>b</i>-values) 	-
Temporal resolution	-	-	≤15 s
Total observation rate	-	-	>2 min
Dose of GBCA	-	-	0.1 mmol/kg
Injection rate	-	-	2 - 3cc/s
Fat suppression/subtraction	-	-	Recommended

Slika1. Minimalni tehnički uvjeti za mpMRI prema PI-RADS v2.1 smjernicama (preuzeto 12.2.2023.).
Dostupno na: <https://www.acr.org/-/media/ACR/Files/RADS/Pi-RADS/PIRADS-v2-1.pdf>

1.1. POVIJEST MRI PROSTATE

Prva laboratorijska pokusna snimanja započeo je 1971. godine tvorac MR-a Raymond Damadian koji je istraživao mogućnost MR-a u detekciji karcinoma na laboratorijskim štakorima.

Godine 1982. Stayn i Smith objavili su prvu studiju MR-a prostate koju su proveli na MR-u snage polja 0,04T. U studiji je sudjelovalo 25 ljudi, od toga je 20 ljudi imalo benignu hiperplaziju prostate (BHP), a kod preostalih 5 promatrao se karcinom prostate nakon operacije. Na osnovu istraživanja zaključili su da MRI prostate ima veliki razvojni potencijal.

Hricak i suradnici 1987. godine potvrdili su da korištenjem više ravnina snimanja te korištenjem više parametara snimanja MR sekvenci mogu jasno razaznati anatomske strukture prostate te patološka stanja BHP i PC. Istraživanje su proveli na uređajima snage 0.35T i 1.5T sa T1W i T2W sekvencama te različitim TR i TE vrijednostima.

Prve pokusne studije spektroskopije MRI prostate objavili su 1988. Sillerud i suradnici. Pokuse su proveli na normalnom tkivu štakora, benignom hipertrofičnom i normalnom tkivu ljudske prostate, pri tome analizirajući signale citrata.

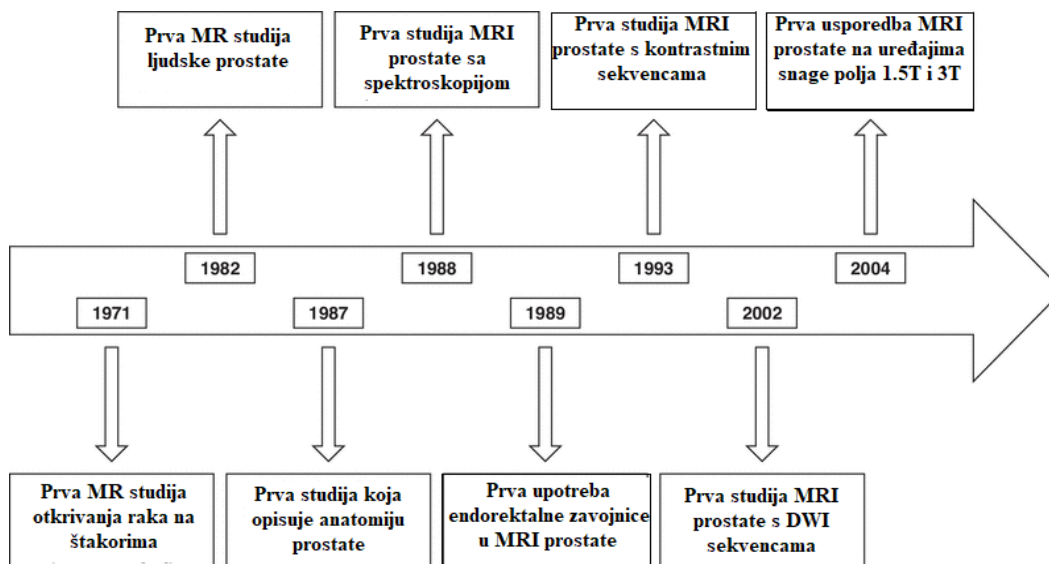
Godine 1989. Schnall i suradnici razvili su endorektalnu zavojnicu za korištenje pri izvođenju MRI prostate visoke rezolucije na uređaju snage 1.5T. Njihovo istraživanje pokazalo je da su slike dobivene uporabom endorektalne zavojnice bolje kvalitete nego slike dobivene samo zavojnicom za tijelo.

Prve studije MRI-a primjenom kontrastnih sekvenci s gadolinijem proveli su 1993. godine Mirowitz i suradnici. Pratili su utjecaj snimki kontrastnih sekvenci na procjenu stadija karcinoma prostate i zaključili su da uporaba kontrasta nije opravdana za rutinsko određivanje stadija karcinoma prostate. Ona može biti od pomoći u procjeni zahvaćenosti sjemenih mjehurića.

Godine 2002. Issa Bashar prvi je izvijestio o primjeni DWI-a za PC (engl. *Prostate cancer*). Mjerili su ADC (engl. *Apparent diffusion coefficient*) u prijelaznoj i perifernoj zoni u 7 zdravih muškaraca i 19 muškaraca s PC-om. Za muškarce s PC-om, ADC je bio niži u malignom tkivu nego u zdravom ($1,38$ naspram $1,92 \times 10^{-3} \text{ mm}^2/\text{s}$; $p < 0,001$). Nakon njega, studije koje su uslijedile potvrdile su korisnost DWI prostate te podržale upotrebu DWI sekvenci u standardnom MRI protokolu za prostatu.

Što se tiče jačine magnetskog polja, 2004. Bloch i suradnici proveli su usporedno istraživanje kvalitete oslikavanja MRI prostate na uređajima snage 1.5T i 3T. Za protokol su koristili T2W i DCE sekvence uz upotrebu zavojnica za tijelo zajedno sa endorektalnim zavojnicama. Potvrdili su višu kvalitetu i kliničku korisnost pregleda na

uređajima snage polja 3T zbog boljeg SNR-a te poboljšane rezolucije DCE sekvenci, što dovodi do detaljnijih slika (3).



Slika 2. Vremenski prikaz ključnih događaja u razvoju MRI prostate (preuzeto 12.2.2023.). Dostupno na:

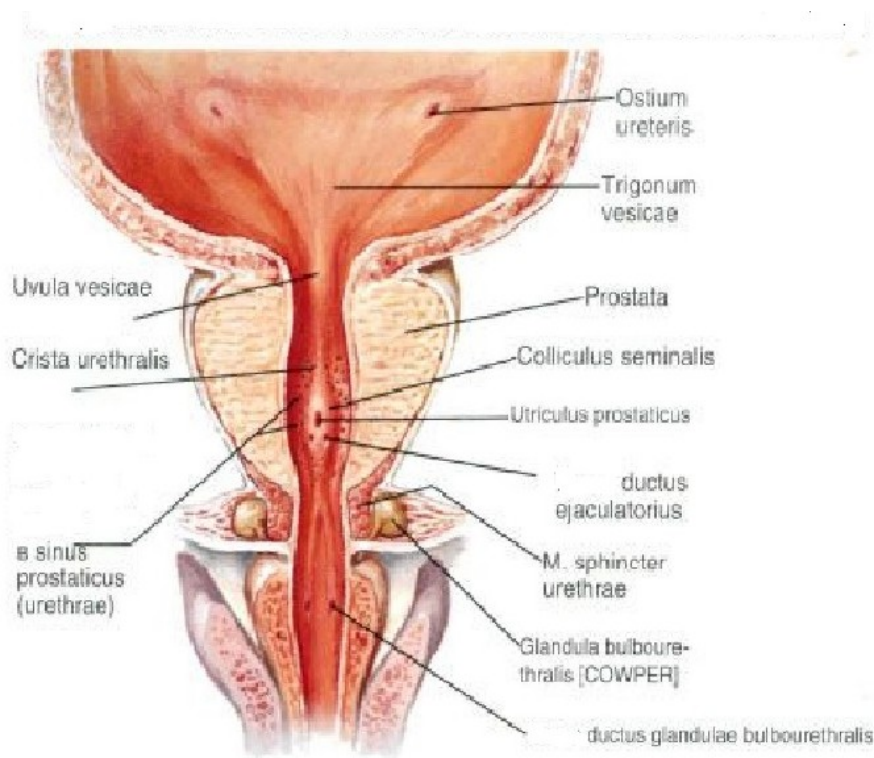
<https://www.ajronline.org/doi/10.2214/AJR.18.20796#F8>

1.2 ANATOMIJA PROSTATE

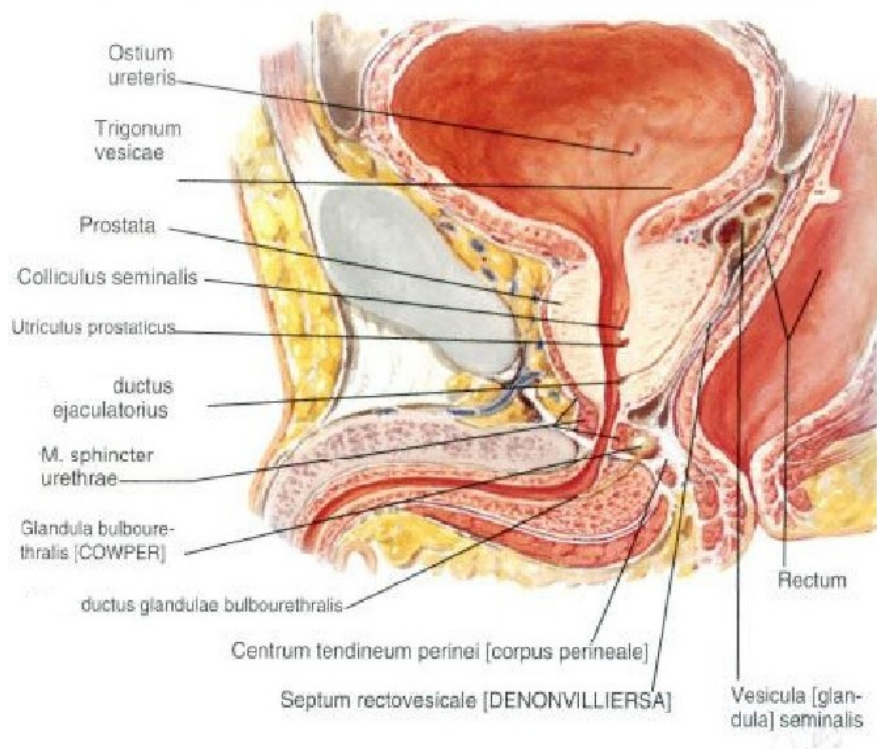
Prostata je neparna muška egzokrina žlijezda koja se nalazi između mjehura i debelog crijeva i obuhvaća početna 3 cm uretera. Masa normalne prostate u odraslog muškarca iznosi oko 20 grama, dužine 3 cm, širine 4 cm i dubine 2 cm. U muškaraca treće životne dobi oblik i masa prostate variraju. Prostata svojim oblikom podsjeća na kesten te je pokrivena troslojnom fascijom koja je povezuje s okolnim strukturama. Okružuje ju puborektalni dio mišića, *lat. levator ani*. Stražnju stranu prostate prekriva rektovezikalna fascija i dijeli je od prednje površine rektuma. Prednji dio prostate podupire puboprostatični ligament, a vrh prostate dolje podupiru vanjski sfinkter uretre i urogenitalna dijafragma. Prema gore osnova prostate vezana je s mokraćnim mjehurom i sjemenskim mjehurićima. Prostata se sastoji od dva režnja, *lat. lobus prostaticae dexter et sinister*, i jednog suženja, *lat. isthmus prostaticae*. Unutar svakog, desnog i lijevog režnja nalaze se četiri režnjića: *lat. lobulus inferoposterior, inferolateralis,*

superomedialis et anteromedialis. Većim dijelom građena je od žljezdanog tkiva (oko 70 %), dok ostali dio prostate čini glatko mišićno tkivo (oko 30 %). Kroz centralnu zonu prostate prolazi uretra u koju se otvaraju sjemenovodi te izvodni kanali prostatičnih žlijezda. (Slika 3. i 4.) Prema McNealovoj podjeli prostate postoje tri zone prostate: središnja, periferna te dvije tranzicijske zone. (Slika 5.)

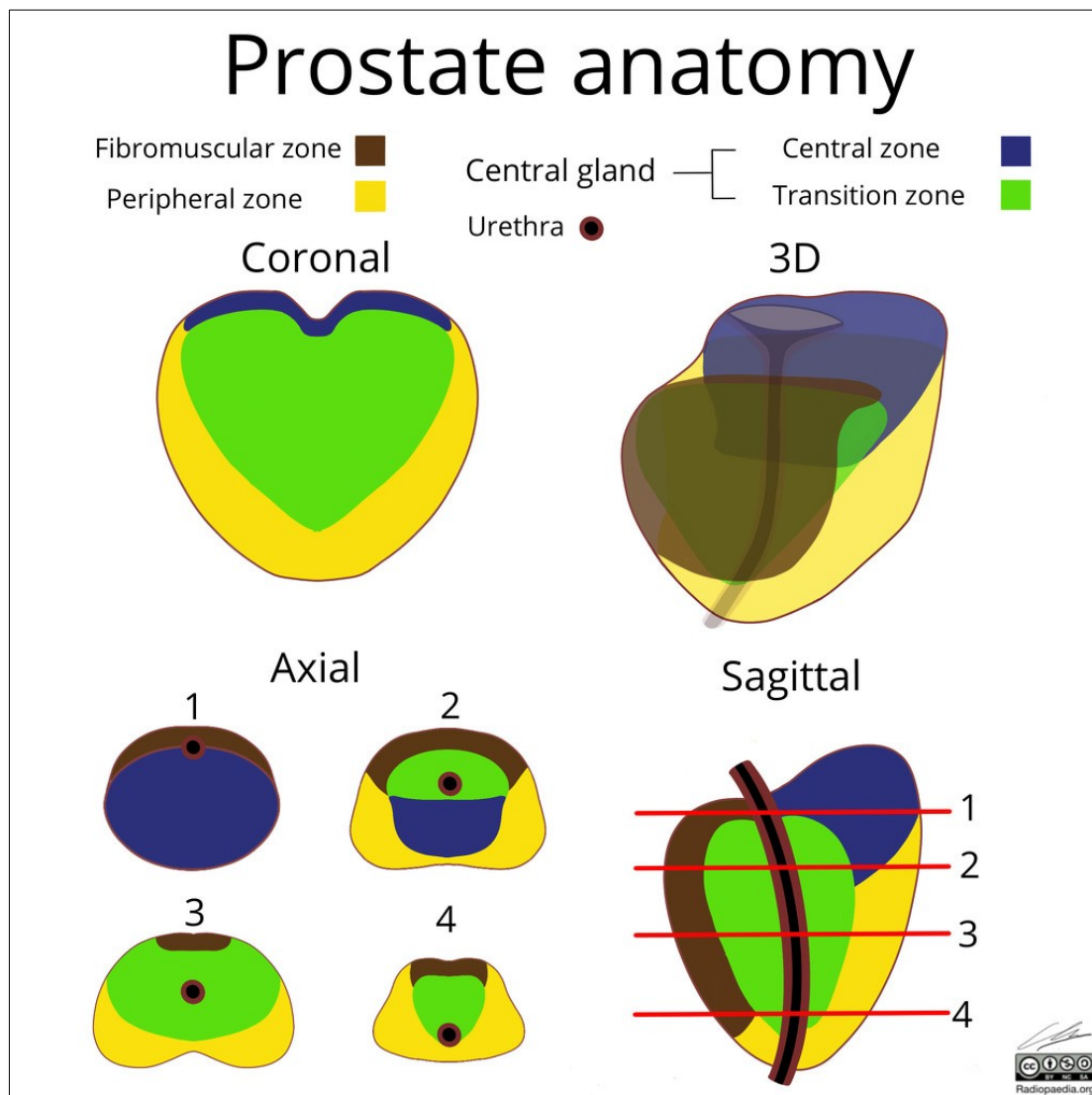
Od sjemenskog kolikulusa naprijed i lateralno sa svake strane pruža se prijelazna zona, u vidu dva mala režnja čiji se glavni odvod otvara na bazi sjemenskog kolikulusa. Središnja se zona nalazi iznad sjemenskog kolikulusa, iza proksimalnoga dijela prostatične dijela uretre, ispred ejakulatornih kanala i prema gore ide do mokraćnoga mjehura. Periferna zona nalazi se posterolateralno, glavnim dijelom ispod baze sjemenskog kolikulusa, a pruža se i naviše gdje obuhvaća središnju i tranzicijske zone. Najveći dio prostate predstavlja periferna zona (75 %), a manji dio središnja (25 %), dok je tranzicijska zona zanemarive mase. Krvne žile i živci prostate smješteni su između lateralne fascije i prostate. Arterijsku opskrbu čine *lat. a. vesicalis inferior* i *lat. a. rectalis media*. Vensku drenažu omogućavaju prostatični plexusi koji se zatim slijevaju u *lat. v. iliaca interna*. Limfa završava u limfnim čvorovima smještenim uz *lat. a. iliaca comunis* i *lat. a. iliaca interna* te u obturatornim i sakralnim limfnim čvorovima. Autonomna inervacija prostate dolazi od *lat. plexus hypogastricus inferior* te ganglijskih stanice uz samu prostatu (5).



Slika 3. Anatomija prostate (preuzeto 12.2.2023.). Dostupno na:
https://hr-m.iliveok.com/health/penis_109670i16010.html



Slika 4. Anatomija prostate (preuzeto 12.2.2023.). Dostupno na:
https://hr-m.iliveok.com/health/penis_109670i16010.html

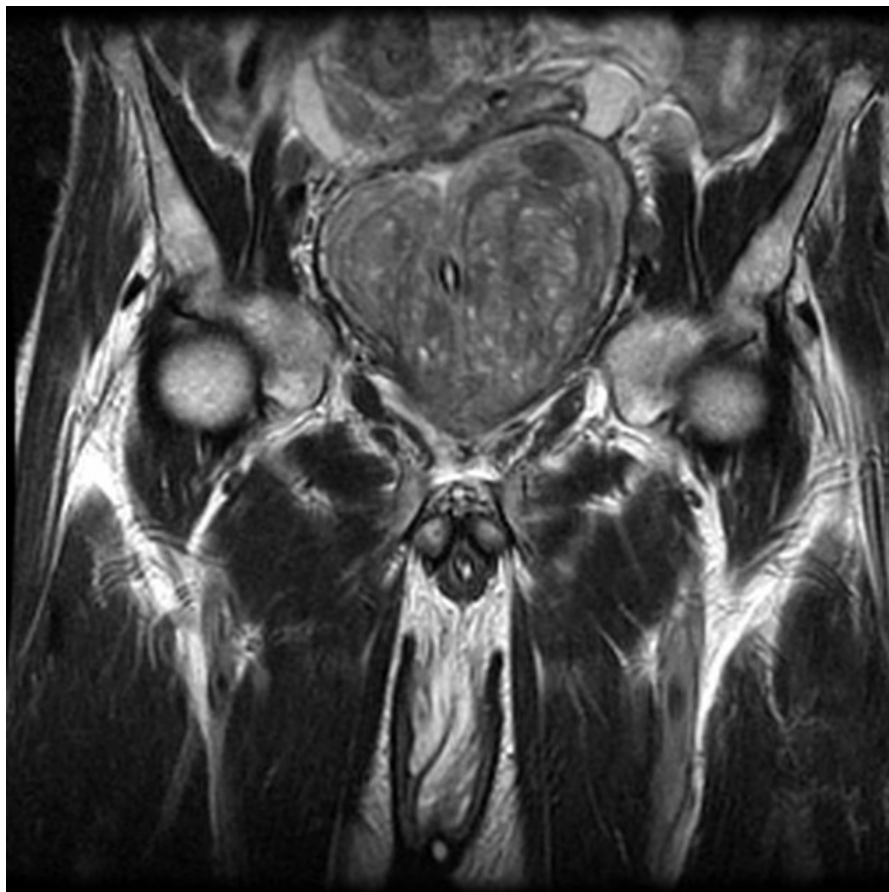

Slika 5. McNealova podjela prostate (preuzeto 12.2.2023.). Dostupno na: https://prod-images-static.radiopaedia.org/images/56025826/Untitled_Artwork__6__jumbo.jpeg)

1.3. PATOLOGIJA PROSTATE

Dva najčešća patološka stanja prostate su: benigna hiperplazija prostate (BHP) i karcinom prostate (PC). Benigna hiperplazija prostate je dobroćudni tumor prostate kojeg karakterizira umnažanje žljezdanih i stromalnih stanica prostate. Ona može dovesti do uvećanja prostate i uzrokovati smetnje mokrenja donjeg dijela mokraćnog sustava. Rast prostate kod BHP-a ovisi o dobi i utjecaju spolnih hormona. Simptomi se

dijele na: iritativne, opstruktivne i postmikcijske (7). U dijagnostici benigne hiperplazije prostate, MR prostate radi se u slučajevima povišenih vrijednosti PSA



Slika 6. T2W koronarni prikaz BHP-a (preuzeto 12.2.2023.) Dostupno na:

https://radiopaedia.org/cases/2586/studies/6281?lang=us&source_of=https%3A%2F%2Fradiopaedia.org%2Farticles%2Fbenign-prostatic-hyperplasia

Karcinom prostate kod muške populacije drugi je najčešći rak u svijetu te peti po smrtnosti. Prema istraživanju kojeg su proveli Reljić i ostali (9), Hrvatska je u Europskoj uniji osma zemlja po smrtnosti. Na dvadeset drugom je mjestu po petogodišnjem preživljavanju s prosječnom stopom od 71,2 %, dok je prosječna stopa u Europskoj uniji 83,4 %.

Etiologija karcinoma prostate je i dalje nepoznata. Za dva čimbenika, dob i etničku pripadnost, utvrđena je povezanost te je potvrđeno da incidencija karcinoma prostate raste s dobi. Od 0,005 % u muškaraca mlađih od 39 godina, nadalje 2,2 % u muškaraca između 40 i 59 godina, do 13,7 % muškaraca između 60 i 79 godina.

Utvrđeno je da su muškarci crne rase skloniji bolesti. Međutim, za genetiku, pretilost, prehranu, pušenje, alkohol i hormone nije uvjerljivo dokazano da su etiološki čimbenik raka prostate (10).

Za postavljanje dijagnoze koriste se dijagnostičke metode koje uključuje digitorektalni pregled, ultrazvuk, biopsiju, PSA te MRI prostate. MRI prostate koristi se za detekciju i praćenje proširenosti bolesti. Sve više koristi kao engl. *screening* metoda i metoda za ciljano navođenje biopsije. Biopsijom se patološki analizira struktura stanice i tkiva prostate te kategorizira po tablici engl. *Gleason score* (Slika 7.) zahvaćenost prostate karcinomom i njegova agresivnost. Što je Gleason zbroj veći, to je mogućnost širenja i rasta karcinoma prostate veća.

Gleason score and ISUP-Grading	
ISUP 1 =	Gleason score ≤ 6
ISUP 2 =	Gleason score 3+4 = 7
ISUP 3 =	Gleason score 4+3 = 7
ISUP 4 =	Gleason score 4+4 = 8
ISUP 5 =	Gleason score 9 and 10

Slika 7. Gleason score (preuzeto 12.2.2023.) Dostupno na:

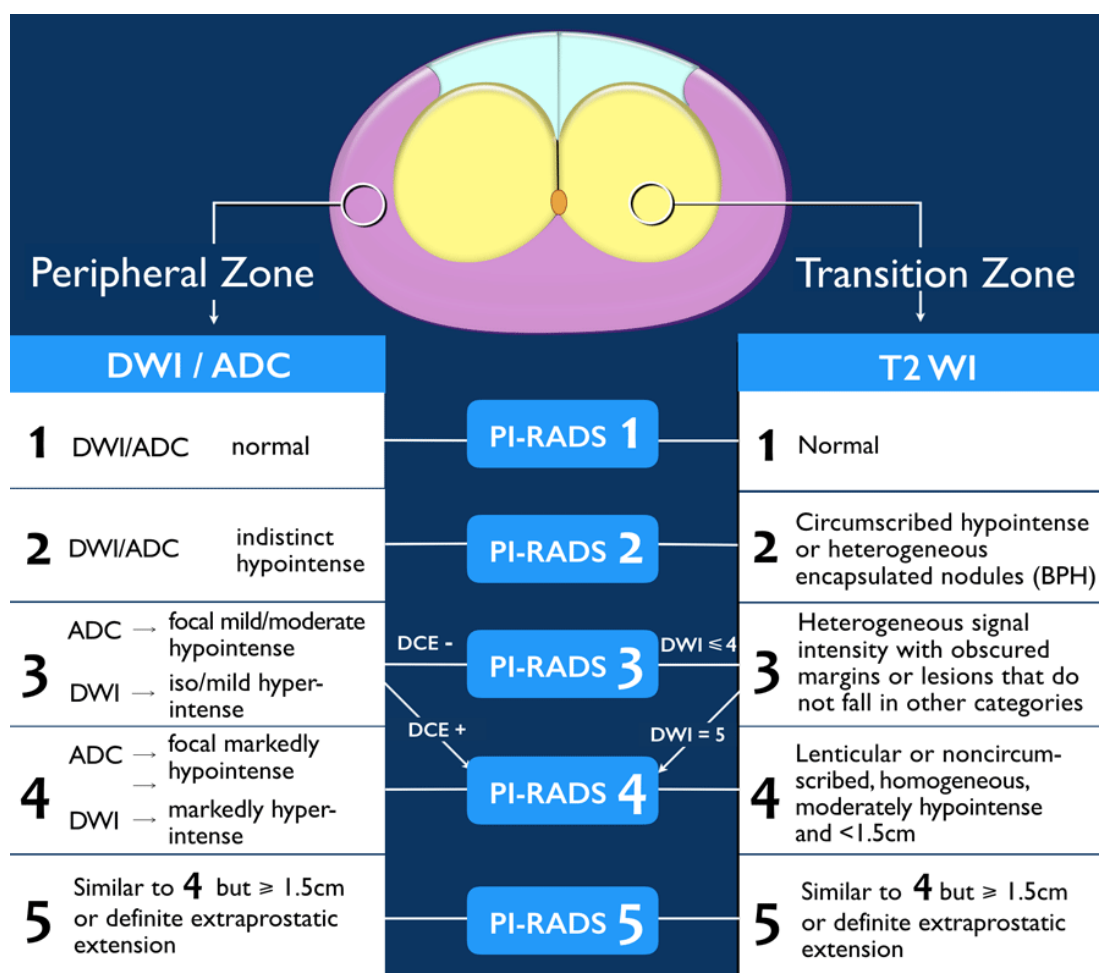
<https://radiologyassistant.nl/abdomen/prostate/prostate-cancer-pi-rads-v2#pi-rads-version-2-pi-rads-assessment-categories>)

U MR dijagnostici karcinoma prostate pomoću PI-RADS klasifikacije procjenjuje se vjerojatnost kliničke značajnosti karcinoma prostate koji je biopsijom definiran kao tumor kojem je engl. *Gleason score* 7 ili veći. (Slike 7., 8., 9. i 10.)

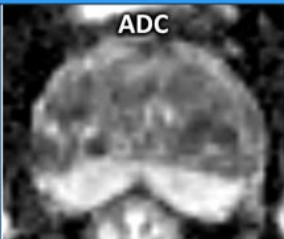


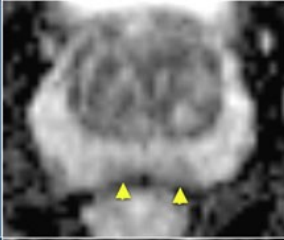

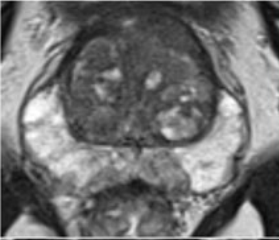
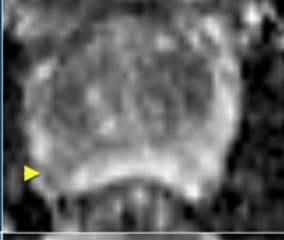

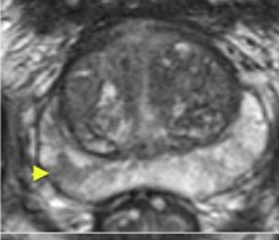
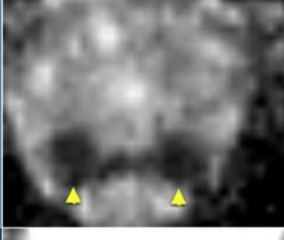




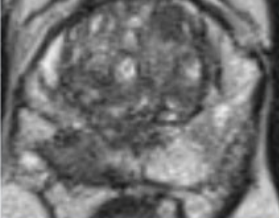
PI-RADS

- PI-RADS 1 = Very low (clinically significant cancer highly unlikely)
- PI-RADS 2 = Low (clinically significant cancer unlikely)
- PI-RADS 3 = Intermediate (clinically significant cancer equivocal)
- PI-RADS 4 = High (clinically significant cancer likely)
- PI-RADS 5 = Very high (clinically significant cancer highly likely)

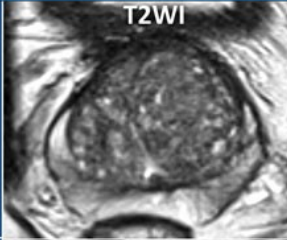
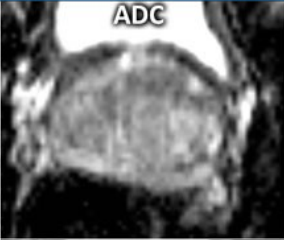
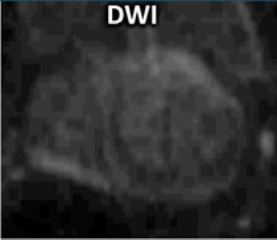
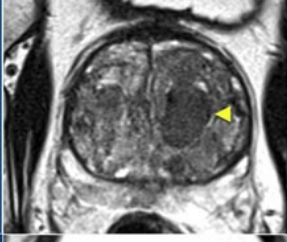
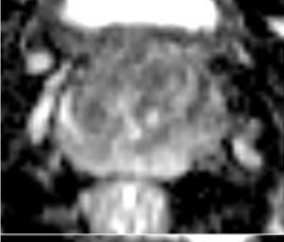

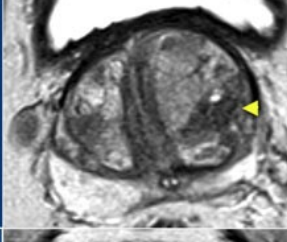


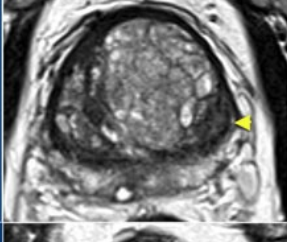

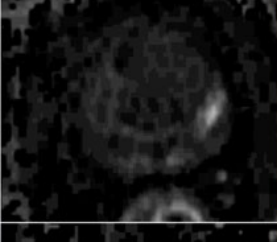


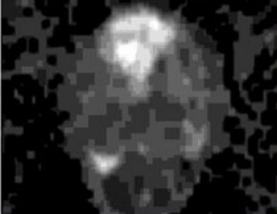
Slika 8. PI-RADS klasifikacija (preuzeto 12.2.2023.). Dostupno na: <https://radiologyassistant.nl/abdomen/prostate/prostate-cancer-pi-rads-v2>)



Slika 9. PI-RADS kategorije procjena (preuzeto 12.2.2023.). Dostupno na: <https://radiologyassistant.nl/abdomen/prostate/prostate-cancer-pi-rads-v2#pi-rads-version-2-pi-rads-assessment-categories>)

Peripheral Zone			
ADC	ADC	DWI	T2WI
1 Normal			
2 ADC: Indistinct hypointense			
3 ADC: focal mild/moderate hypointense DWI: iso/mild hyperintense < 1.5 cm			
4 ADC: focal markedly hypointense DWI: markedly hyperintense < 1.5 cm			
5 Similar to 4 but \geq 1.5cm or definite extraprostatic extension			

Slika 10. PI-RADS periferne zone (preuzeto 12.2.2023.). Dostupno na: <https://radiologyassistant.nl/abdomen/prostate/prostate-cancer-pi-rads-v2#pi-rads-version-2-pi-rads-assessment-categories>)

Transition Zone			
T2WI	T2WI	ADC	DWI
1 Normal			
2 Circumscribed hypointense or heterogeneous encapsulated nodules (BPH)			
3 Heterogeneous signal intensity with obscured margins or lesions that do not fall in other categories			
4 Lenticular or noncircum-scribed, homogeneous, moderately hypointense and <1.5cm			
5 Similar to 4 but \geq 1.5cm or definite extraprostatic extension			

Slika 11. PI-RADS tranzicijske zone (preuzeto 12.2.2023.). Dostupno na:

<https://radiologyassistant.nl/abdomen/prostate/prostate-cancer-pi-rads-v2#pi-rads-version-2-pi-rads-assessment-categories>)

2. CILJ RADA

Cilj diplomskog rada je temeljem pretraživanja znanstvenih radova prikazati dosadašnja istraživanja MRI prostate u kliničkoj praksi na uređajima snage polja 1.5T i 3T.

Rad je napravljen pretraživanjem znanstvenih radova u bazi podataka PubMed u periodu od 2012. do 2023. godine. Za pretragu su korišteni izrazi *MRI*, *prostate*, 1.5T, 3T. Pretraživanjem je dobiveno 305 objavljenih znanstvenih radova, pri čemu je na temelju unaprijed određenih kriterija odabrano njih 38 koji su korišteni u pisanju ovog diplomskog rada.

3. IZVORI PODATAKA I METODE

3.1. STANDARDNI PROTOKOL SNIMANJA PROSTATE

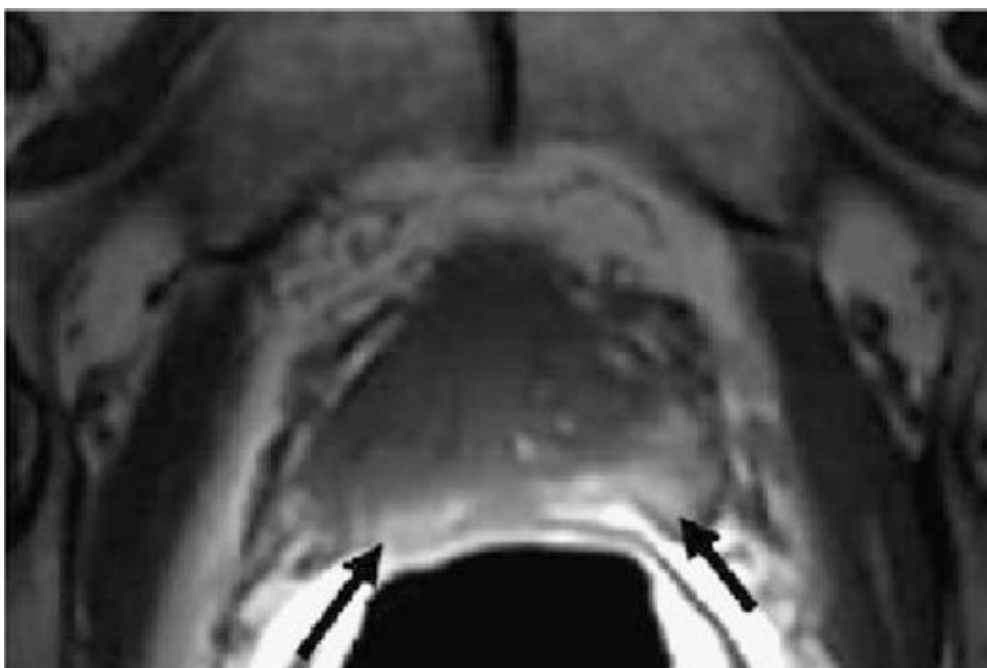
Prema trenutnim preporukama Američkog društva radiologije (ACR, engl. *American College of Radiology*) i Europskog društva za urogenitalnu radiologiju (ESUR, engl. *European Society of Urogenital Radiology*) koje su objavljene u smjernicama PI-RADS v2.1, T1W, T2W, DWI sekvence su potrebne za sve MR pretrage prostate te, prema potrebi, koriste se DCE sekvenca i spektrometrija.

3.1.1. T1W SEKVENCE

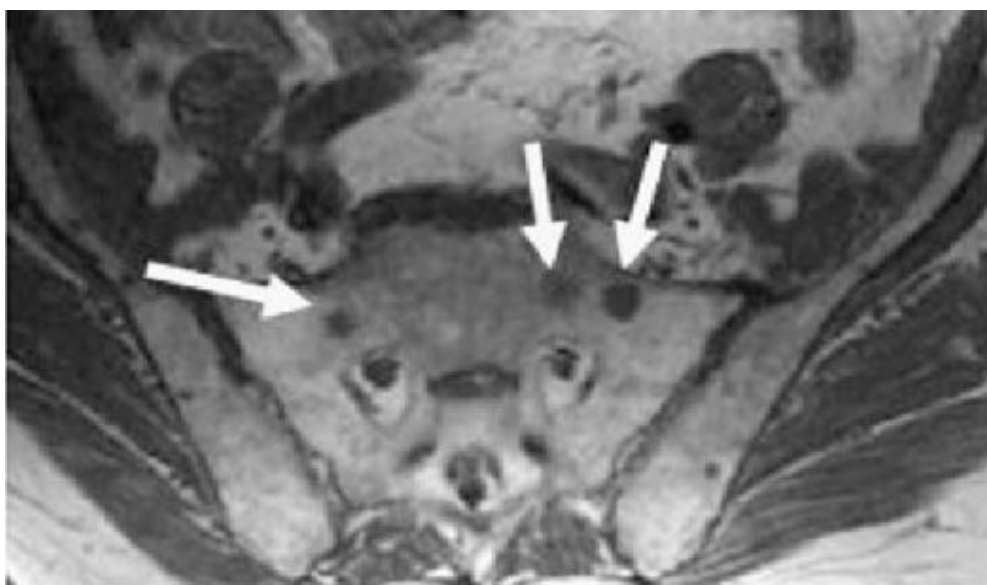
T1W sekvence prvenstveno se koriste za utvrđivanje prisutnosti krvarenja unutar prostate i sjemenskih mjehurića te za prikaz, tj. ocrtavanje prostate (Slika 12.).

T1W sekvenca također mogu biti korisne za otkrivanje nodalnih i skeletnih metastaza, posebno nakon intravenske primjene kontrastnog sredstva na bazi gadolinija (Slika 13.).

Aksijalne T1W slike prostate mogu se dobiti sa ili bez supresije masnoće korištenjem spin echo ili gradijent echo sekvenci. Ravnine snimanja trebale bi biti iste kao one koje se koriste za DWI i DCE. Za razliku od T2W sekvence u kojoj je bitna prostorna razlučivost, u T1W sekvenci bitnija nam je vremenska razlučivost. Samim tim u T1W sekvenci možemo smanjiti prostornu razlučivost i to iskoristiti za povećanje anatomske pokrivenosti.



Slika 12. T1W snimka krvarenje nakon biopsije (preuzeto 15.2.2023.). Dostupno na: https://www.researchgate.net/publication/6352762_Prostate_cancer_detection_Magnetic_resonance_MR_spectroscopic_imaging/figures?lo=1)



Slika 13. T1W snimka metastaza u sakrumu (preuzeto 15.2.2023.). Dostupno na: https://www.researchgate.net/publication/6352762_Prostate_cancer_detection_Magnetic_resonance_MR_spectroscopic_imaging/figures?lo=1)

3.1.2. T2W SEKVENCE

Pri MR pregledu prostate T2W slike koriste se za razaznavanje zonalne anatomije prostate, procjenu abnormalnosti unutar žlijezde i za procjenu zahvaćenosti sjemenskih mjehurića i zahvaćenosti čvorova.

Na T2W slikama karcinomi u perifernoj zoni obično se pojavljuju kao okrugle te slabo definirane hipointenzivne žarišne lezije. Također, hipointenzivni prikazi mogu imati stanja kao što su prostatitis, krvarenje, atrofija žlijezda, benigna hiperplazija, ožiljci povezani s biopsijom i nakon terapije (hormonska, ablacija, itd.).

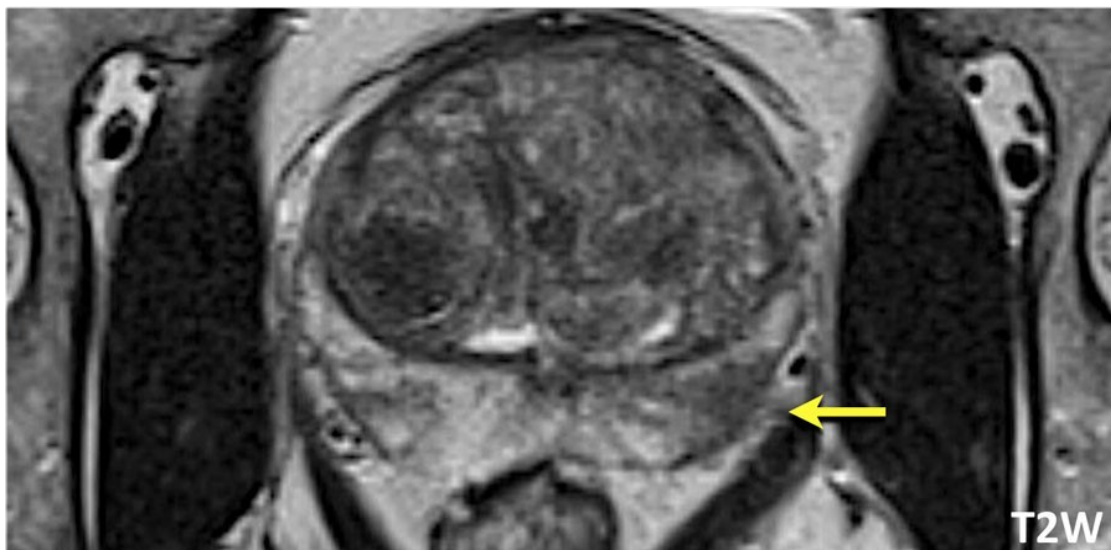
Karcinome tranzicijske zone može biti teško identificirati na T2W slikama jer se tranzicijska zona često sastoji od različitih količina međusobno pomiješanog žljezdanog (T2-hiperintenzivnog) i stromalnog (T2-hipointenzivnog) tkiva, kojim se pokazuje heterogeni intenzitet signala. Područja u kojima prevladavaju benigni stromalni elementi mogu oponašati i/ili prikriti klinički značajan karcinom.

T2W slike uvijek treba dobiti u aksijalnoj ravnini i najmanje jednoj dodatnoj ortogonalnoj ravnini (tj. sagitalnoj i/ili koronarnoj). T2W slike obično se dobivaju dvodimenzionalnim (2D) FSE ili TSE tehnikama. Kako bi održali oštrinu slike, treba izbjegavati prekomjerni TE.

Prema preporuci PI-RADS v2.1, parametri kojih bi se trebali pridržavati su sljedeći:

- debljina sloja: 3 mm, bez razmaka,
- ravnine snimanja moraju biti identične kao i kod DWI i DCE sekvenci,
- FOV: općenito 12-20 cm za obuhvaćanje cijele prostate i sjemenih mjehurića,
- u ravnini: $\leq 0,7$ mm (faza) x $\leq 0,4$ mm (frekvencija).

Trodimenzionalna (3D) snimanja mogu se koristiti kao dodatak dvodimenzionalnim (2D) snimanjima. Ako se snime pomoću izotropnih vokseli, 3D snimke mogu biti posebno korisne za vizualizaciju detaljne anatomije i razlikovanje između pravih lezija i učinaka usrednjavanja djelomičnog volumena. Međutim, kontrast mekog tkiva nije identičan i u nekim slučajevima možda je lošiji od onoga koji se vidi na 2D T2W slikama te razlučivost u ravnini može biti niža od 2D slike snimane istom tehnikom. (Slika 14.)



Slika 14. T2W aksijalna snimka PC-a (preuzeto 15.2.2023.). Dostupno na: <https://radiologyassistant.nl/abdomen/prostate/prostate-cancer-pi-rads-v2>)

3.1.3. DWI SEKVENCE

Diffusion-weighted imaging (DWI) odražava nasumično kretanje molekula vode i ključna je komponenta mpMRI protokola snimanja prostate. Većina klinički značajnih karcinoma ima ograničenu difuziju u usporedbi s normalnim tkivima, stoga izgleda hipointenzivno na ADC mapama u sivoj skali. Iako je objavljeno da vrijednosti ADC-a obrnuto koreliraju s histološkim stupnjevima, postoji značajno preklapanje između BPH-a, karcinoma niskog stupnja i karcinoma visokog stupnja.

Prema preporukama PI-RADS v2.1 treba uključiti ADC mapu i slike visoke b-vrijednosti ($b > 1400 \text{ s/mm}^2$).

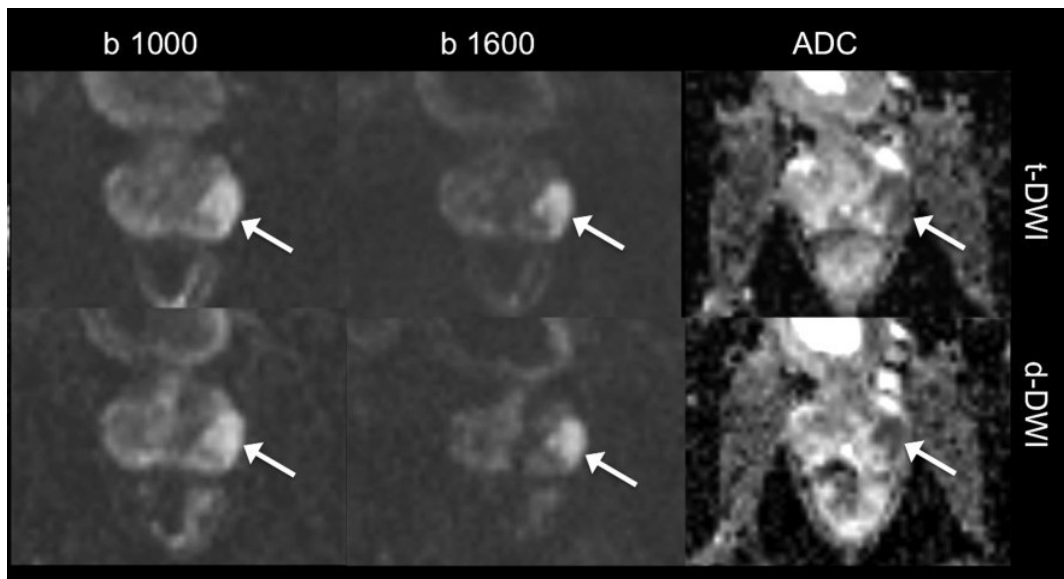
ADC mapa je prikaz ADC vrijednosti za svaki voksel na slici. U većini trenutnih kliničkih implementacija koriste se dvije ili više b-vrijednosti i monoeksponencijalni model slabljenja signala s rastućim b-vrijednostima za izračunavanje ADC vrijednosti. Izračuni ADC-a su pod utjecajem odabira b-vrijednosti i nisu standardizirani među proizvođačima uređaja. Neovisno o uređajima, kvalitativna vizualna procjena najčešće se koristi kao primarna metoda za procjenu ADC-a. Ako koristimo vrijednosti ADC-a od $750\text{-}900 \mu\text{m}^2/\text{sec}$, možemo razlikovati benignu leziju od karcinoma prostate.

Slikama visoke b-vrijednosti smatraju se one kojima je ona najmanje 1400 s/mm^2 . Ona pokazuju očuvanje signala u područjima ograničene/spriječene difuzije u

usporedbi s normalnim tkivima. Normalna tkiva pokazuju smanjen signal zbog veće difuzije između primjene gradijenata s različitim b-vrijednostima. U usporedbi sa samim osnovnim ADC mapama (b-vrijednost 0-100 s/mm² i 800-1000 s/mm²), uočljivost klinički značajnih karcinoma ponekad je poboljšana na slikama visoke b-vrijednosti. Posebno na onima koje su uz prednju fibromuskularnu stromu. Slike visoke b-vrijednosti mogu se dobiti na jedan od dva načina: izravno dobivanjem DWI sekvence visoke b-vrijednosti ili izračunavanjem slike visoke b-vrijednosti iz prikupljenih podataka DWI sekvenci nižih b-vrijednosti.

Preporučeni parametri za DWI sekvence prema PI-RADS v2.1:

- SE EPI sekvenca bez zadržavanja disanja te saturacijom masti,
- TE: ≤90 msec; TR: ≥3000 msec,
- debljina sloja: ≤4 mm, bez razmaka,
- ravnine slike trebaju odgovarati ili biti slične onima koje se koriste za T2W i DCE sekvence,
- FOV: 16-22 cm,
- dimenziji ravnine: ≤2,5 mm faza i frekvencija,
- u slučaju vremenskog ili tehničkog ograničenja MR uređaja preporuča se korištenje dviju vrijednosti, jedne niske b-vrijednosti 50-100 s/mm² te jedne srednje b-vrijednosti 800-1000 s/mm²,
- preporuča se da maksimalna b-vrijednost koja se koristi za izračun ADC bude ≤1000 s/mm² kako bi se izbjegao efekt difuzijske kurtoze koji je opisan pri višim b-vrijednostima,
- slike s visokom b-vrijednošću (≥1400 s/mm²) također su obavezne i po mogućnosti bi se trebale dobiti zasebnom akvizicijom.



Slika 15. Primjer DWI sekvenci i ADC mape PC-a (preuzeto 15.2.2023.). Dostupno na: <https://onlinelibrary.wiley.com/doi/10.1002/jmri.25705>

3.1.4. DCE SEKVENCE

DCE MRI definira se kao dobivanje T1W gradijentnih eho skenova prije, tijekom i nakon intravenske primjene kontrastnog sredstva na bazi gadolinija. Nakon davanja kontrasta, tkivo karcinoma prostate pokazuje rano poboljšanje signala u usporedbi s normalnim tkivom. DCE se provodi u više ponovljenih serija akvizicije signala kako bi se prikazale rane lezije u usporedbi s okolnim tkivom prostate. Ona se provodi nekoliko minuta kako bi se procijenile karakteristike poboljšanja signala.

DCE sekvence trebale bi imati vremensku rezoluciju <15 sekundi po snimanju kako bi se prikazalo žarišno rano pojačanje signala. Isto tako, može se odabrati brža vremenska razlučivost ako ćemo održati dovoljnu prostornu razlučivost i dijagnostičku kvalitete slike. Dijagnostičku kvalitetu slike možemo dodatno poboljšati supresijom signala masti ili suptrakcijom. 3D T1W sekvence na novim uređajima kvalitetom su dostigle 2D T1W sekvence te se preporuča njihovo korištenje u cilju skraćivanja vremena pregleda.

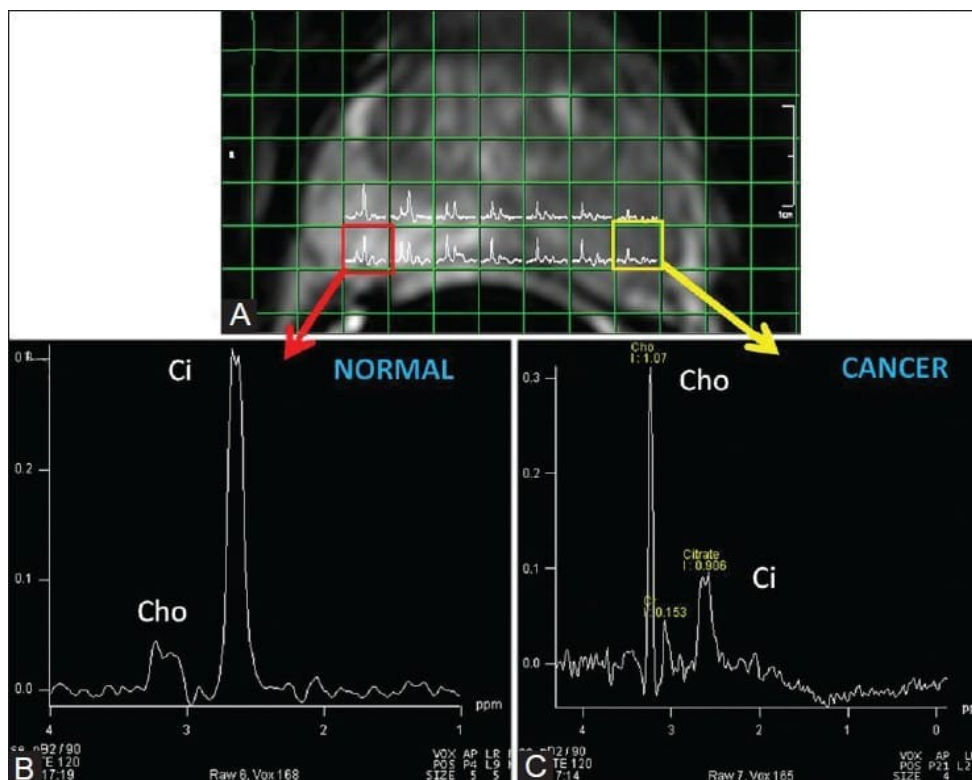
Ostali parametri za DCE sekvence su:

- TR/TE: <100 msec/ <5 msec,
- debljina sloja: 3 mm, bez razmaka,

- ravnine akvizicije identične kao i za DWI,
- FOV: obuhvaća cijelu prostatu i sjemene mjehuriće,
- ukupno trajanje snimanja: >2 min,
- doza: 0,1 mmol/kg standardnog kontrasta na bazi gadolinija,
- brzina aplikacije kontrasta: 2-3 cc/s, te početak davanja kolerira s pokretanjem sekvence.

3.1.5. SPEKTROSKOPIJA

Spektroskopija je neinvazivna metoda koja se temelji na spektroskopskoj analizi metabolizma tkiva i kao takva se koristi za karakterizaciju metaboličkih promjena povezanih s karcinomom prostate. Spektroskopija prostate bazira se na mjerenjima koncentracije citrata, kolina i kreatinina. Iako je prije bila standardna metoda pri MR oslikavanju prostate, danas je spektroskopija prema PI-RADS v2.1. pomoćna metoda (1). Spektroskopija MRI prostate bila je prva metoda izbora za otkrivanje agresivnih karcinoma. Poboľšanjem DWI sekvenci sada možemo prikupiti iste informacije u kraćem vremenu i na tehnički jednostavniji način (Slika 16.).

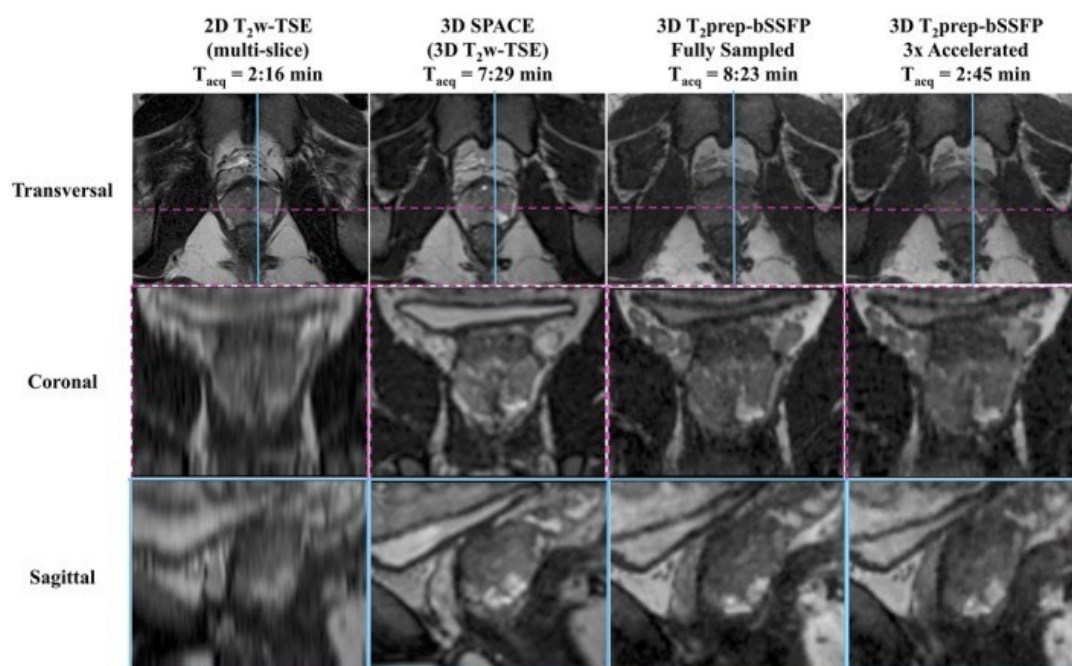


Slika 16. Primjer MR spektroskopije gdje je lijevo spektroskopija normalne prostate, a desno PC-a (preuzeto 15.2.2023.) Dostupno na: <https://mriquestions.com/prostate-spectra.html>

3.2. NOVE TEHNIKE OSLIKAVANJA PROSTATE

3.2.1. TRODIMENZIONALNA (3D) T2W SEKVENCA

Trodimenzionalno snimanje omogućuje vizualizaciju prostate u bilo kojoj proizvoljno određenoj anatomskoj ravnini, bez gubitka kvalitete slike, a može se dobiti u kraćem vremenu u usporedbi sa zasebnim multiplanarnim 2D snimanjem. 3D T2W MRI visoke rezolucije s odgovarajućom volumetrijskom pokrivenošću može poboljšati osjetljivost za detektiranje karcinoma. On omogućuje precizniju slikom vođenu biopsiju i poboljšanje kirurškog planiranja ili ciljanog liječenja. 3D sekvenca može se optimalno koristiti u najnovijim tehnologijama kao što je PET-MR, pri čemu se brze 3D T2W MRI sekvence koriste za fuzioniranje slike s 3D PET-om. (12). (Slika 17.)



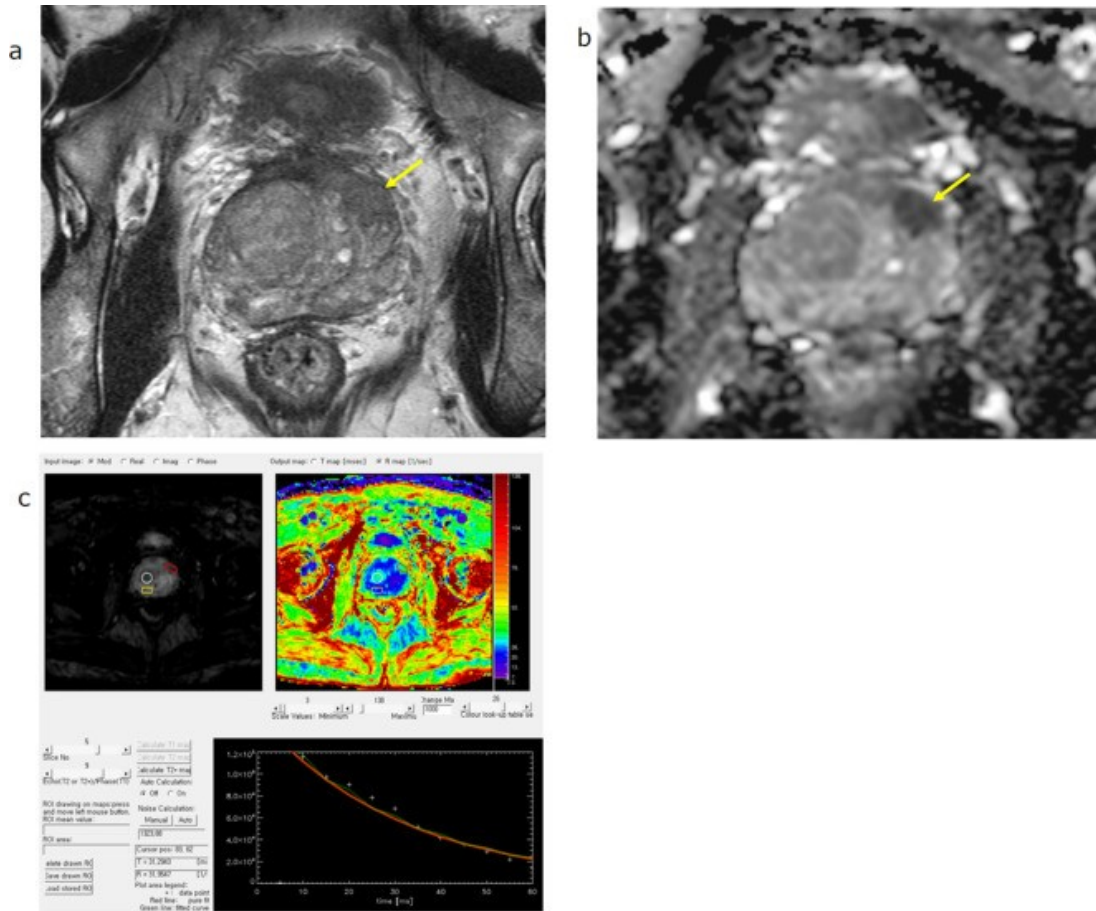
Slika 17. Usporedba 2D T₂W i 3D T₂W sekvenci s vremenom akvizicije (preuzeto 16.2.2023.). Dostupno na: <https://www.ncbi.nlm.nih.gov/pmc/articles/instance/6563534/bin/MRM-82-721-g004.jpg>

3.2.2. FUNKCIJSKI MRI

Funkcijski MRI (fMRI) je brza MRI tehnika kojom se dobivaju slike organa u fazi aktivnosti, a zatim u fazi mirovanja. U oslikavanju prostate BOLD (engl. *Blood oxygenation level dependent*) sekvenca bazira se na razlici u magnetskoj osjetljivosti oksihemoglobina i deoksihemoglobina zbog povećanog protoka krvi u žilama i smanjenog ili nikakvog povećanja lokalne potrošnja kisika koja se javlja tijekom aktivnosti. U slučaju PC-a, poznato je da kod solidnih brzorastućih tumora dolazi do smanjenja razina kisika u tkivima zbog neadekvatne krvne opskrbe i prebrzog rasta tumora. Ako primijenimo BOLD tehniku, možemo kvantificirati distribuciju karcinoma u prostati. Budući da je deoksihemoglobin paramagnetičan, žile koje sadrže značajnu količinu ove molekule stvaraju lokalne nehomogenosti polja uzrokujući defaziranje i, stoga, gubitak signala. Tijekom aktivnosti dolazi do povećanja dotoka krvi u tkivu prostate, a time se smanjuje razina deoksihemoglobina, što rezultira povećanjem intenziteta signala. Ove promjene u fazama aktivnosti su kratkotrajne te zahtijevaju izuzetno brze sekvence. Kako bismo iskoristili efekt brzog defaziranja, kod magneta

snage polja 1.5T i 3T za BOLD tehniku koriste se T2W FSE sekvence iz kojih se izračunavaju $R2^*$ mape.

Alonzi i suradnici (14) proveli su istraživanje s primjenom BOLD tehnike na 1.5MR-u. Napravili su akviziciju s 5 slika sa sljedećim paramterima: TE 5-60 ms, TR 100ms, FA 40°, FOV 200 mm, 3 sloja debljine 8 mm i vrijeme akvizicije 26 sec. Isto tako, Kim i suradnici (15) proveli su istraživanje s primjenom BOLD tehnike na 3T MR-u. Napravili su T2W FFE sekvencu s akvizicijom 12 slika sa sljedećima parametrima: TE 5-60 ms, TR 260 ms, FA 27°, debljina sloja 5 mm, razmak među slojevima 1 mm i vremenom akvizicije oko 59 s. Njihova istraživanja pokazala su da je, zahvaljujući boljem SNR-u, na uređaju snage polja 3T moguće učiniti BOLD tehniku s tanjim slojevima nego što je to moguće na uređaju snage polja 1.5T. Oba istraživanja potvrdila su da je BOLD fMRI upotrebljiv alat za razlikovanje karcinoma prostate od benignog tkiva u TZ i PZ prostate. (Slika 18.)



Slika 18. MRI prostate T2W (a.), DWI (b.), BOLD (c.) (preuzeto 16.2.2023.). Dostupno na: <https://pubmed.ncbi.nlm.nih.gov/34235962/#&gid=article-figures&pid=figure-1-uid-0>

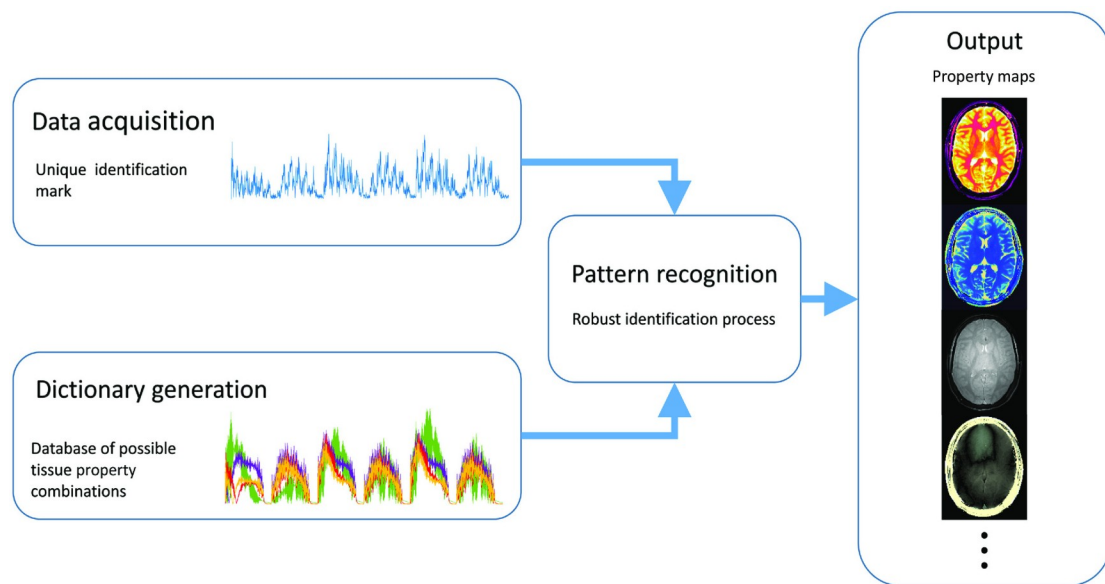
3.2.3. T2 MAPIRANJE

T2 mapiranje je tehnika koja omogućuje kvantificiranje signala T2W. Tehnika se bazira na mapiranju T2 vremena relaksacije tkiva prostate. Biofiziološka osnova za T2 mapiranje bazira se na relativnim postocima stromalnog i žljezdanog tkiva, te komponenti vode koja varira između benignog i kancerogenog tkiva prostate. Upotrebom niza SE sekvenci dobije se krivulja relaksacije te se može odrediti T2 vrijeme relaksacije svakog voksel. Klingebiel i suradnici (16) utvrdili su da T2 mapiranje pomoću kvantitativnih vrijednosti u prikazu prostate daje značajne rezultate u otkrivanju karcinoma prostate tranzicijske i periferne zone. Došli su do zaključka da kvantitativne vrijednosti koreliraju s agresivnošću karcinoma te da bi to moglo omogućiti razlikovanje između agresivnih i neagresivnih karcinoma prostate.

Sathiadoss i suradnici (17) proveli su istraživanje s ciljem procjene kvalitete slike i mogućnosti otkrivanja karcinoma prostate T2 mapiranjem i DWI sekvencom u muškaraca s protezom kuka. U studiji je sudjelovalo 30 muškaraca s protezom kuka, podvrgnutih MRI prostate koje je očitavalo 5 radiologa, nezavisnih jedan od drugog. Studija je pokazala da su slike dobivene T2 mapiranjem bolje kvalitete nego slike DWI sekvenci. Zaključili su da se T2 mapiranje treba uključiti u MRI prostate kod muškaraca s ugrađenom protezom kuka.

3.2.4. T1 i T2 MRF

MRF, (engl. *Magnetic resonance Fingerprinting*) kvantitativna je tehnika oslikavanja koja omogućava brzo i simultano generiranje T1 i T2 mapa s jedinstvenom vrijednošću svakog tkiva. Podaci se prikupljaju tako da različita tkiva imaju jedinstvene otiske signala. Baza otisaka signala tkiva sadrži podskup svih očekivanih signala tkiva generiranih simulacijama. Dobiveni otisci uspoređuju se sa simuliranim otiscima iz baze (prepoznavanje uzoraka) kako bi se identificiralo tkivo ispod svakog vokselu. Na osnovi identificiranog tkiva iz baze se svakom vokselu dodjeljuje svojstvo tkiva za generiranje mape otisaka. (Slika 19.)



Slika 19. Primjer načina rada MRF-a (preuzeto 16.2.2023.). Dostupno na:

<https://onlinelibrary.wiley.com/cms/asset/6fd61ec4-d3b6-4403-9cbd-d81bce16f50e/mrm27403-fig-0001-m.jpg>)

Prednosti MRF-a u odnosu na standardne tehnike mapiranja su ponovljivosti na više mjesta i znatno kraće vrijeme akvizicije. S obzirom na trenutni trend, kraće vrijeme akvizicije omogućuje i kraće protokole snimanja, uz zadržavanje dijagnostičke kvalitete pretrage.

Shiradkar i suradnici (21) utvrdili su da T2 MRF mjerenja pokazuju razliku između karcinoma prostate i prostatitisa.

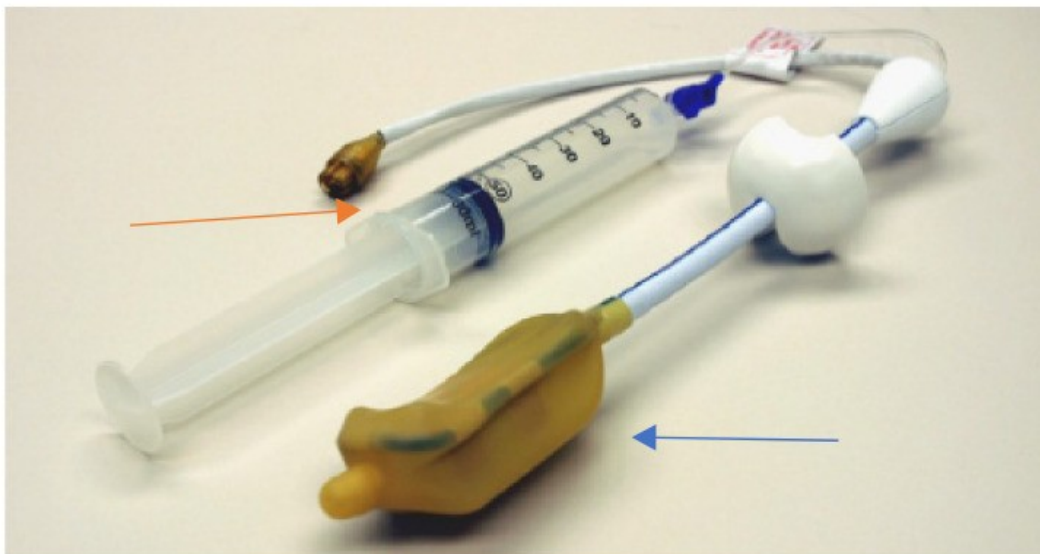
3.3. RF ZAVOJNICE

Radiofrekvencijske zavojnice bitna su komponenta hardvera za MRI. Oni izravno utječu na prostornu i vremensku rezoluciju, osjetljivost i uniformnost pregleda. Što je zavojnica bliža snimanom dijelu tijela to je SNR bolji. RF zavojnice su antene MRI sustava i imaju dvije funkcije: pobuđivanje magnetizacije emitiranjem RF pulsa i primanje signala iz pobuđenih atoma. Nakon prijema u RF zavojnici, signal se provodi do RF pretpojačala, a iz pretpojačala se dodatno pojačan provodi u digitalno-analogni pretvarač.


Sama zavojnica je jednostavne konstrukcije i sastoji se od niza elemenata. Elementi sadrže namotaje vodljivog materijala, prepojačala i pojačala signala. Oni zbog dobre detekcije signala moraju biti usklađeni u radu. Fleksibilna pasivna RF zavojnica s nizom tijela (BPA) sadrži više elemenata koji su spojeni na promjenjivi broj nezavisnih prijemnih kanala na MR-u. Oni mogu povećati omjer signala i šuma (SNR) u paralelnom snimanju.

U pravilu, za oslikavanje prostate na uređajima snage 1.5T i 3T koristimo BPA zavojnice s tipično 8 do 32 kanala te u određenim slučajevima i endorektalne RF zavojnice (ERC) (slika 20. i 21.). Sukladno PI-RADS smjernicama, ERC treba primjenjivati pri MRI-u visoke rezolucije kod određivanja stadija karcinoma. Isto tako, preporuka je da se koristi za sekvence s nižim SNR-om, kao što je DWI sekvenca na starijim uređajima od 1.5T.

Studije su pokazale da uporaba ERC-a na MR-u od 1,5 T daje vrhunsku kvalitetu slike. Nedavne studije pokazale su da MRI na 3T pomoću BAC-a daje kvalitetu slike kao i 1,5T s primjenom ERC-a, uz izbjegavanje nelagode i dulje vrijeme skeniranja povezano s uporabom ERC-a. Utvrđeno je još da, unatoč poboljšanoj kvaliteti slike i SNR-u korištenjem kombinacije BPA zavojnice i ERC-a, nije primijećeno značajno poboljšanje u otkrivanju lezija na MR-u od 3T (39).



Slika 20. Primjer endorektalne zavojnice (preuzeto 17. 2. 2023.). Dostupno na: https://www.ncbi.nlm.nih.gov/core/lw/2.0/html/tileshop_pmc/tileshop_pmc_inline.html?title=Click%20on%20image%20to%20zoom&p=PMC3&id=9030903_life-12-00569-g001.jpg



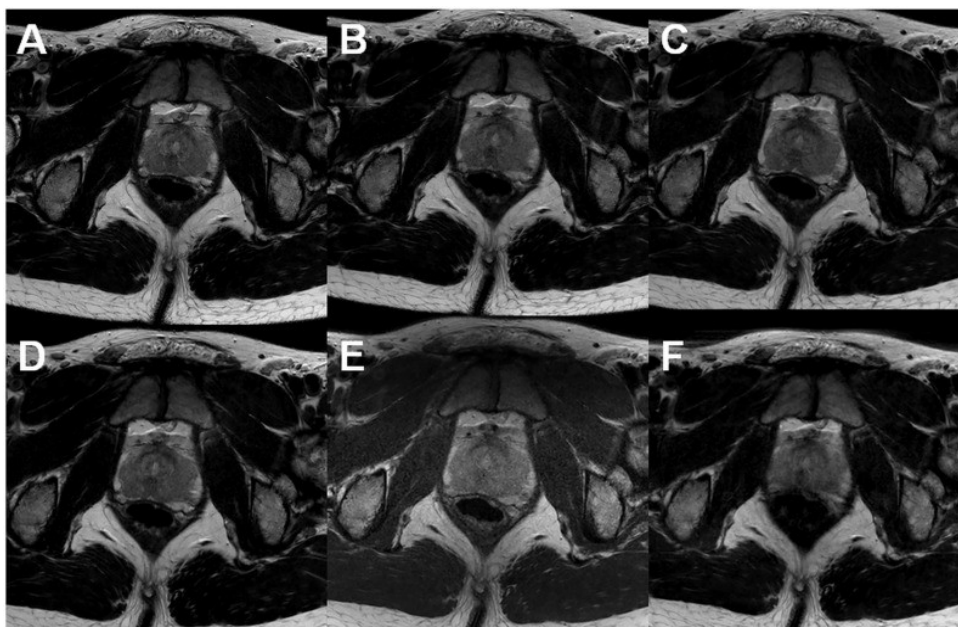
Slika 21. 30-kanalna BPA zavojnica za tijelo (arhiva KB „Sveti Duh”, Zagreb)

4. REZULTATI

Magnetska rezonancija jedna je od temeljnih dijagnostičkih pretraga otkrivanja patoloških stanja prostate. Zahvaljujući bpMRI i mpMRI protokolima našla je svoje neizostavno mjesto u dijagnosticiranju i praćenju karcinoma prostate, benigne hiperplazije prostate, dijagnosticiranju i praćenju upalnih stanja, vođenju ciljanih biopsija PC-a, procjeni učinka radioterapije i kemoterapije. Osnovu protokola za MRI prostate čine T2W, DWI i DCE sekvence. Pri oslikavanju prostate bitno je jasno razlučiti centralnu, perifernu i prijelaznu zonu. Za uspješnu dijagnostičku pretragu potrebna je akvizicija snimki visoke rezolucije i kontrastnost u što kraćem vremenu bez gubitka kvalitete istih. MRI prostate snima se na uređajima snage polja od 1,5T ili 3T. Glavna prednost uređaja snage polja 3T u odnosu na uređaje snage polja 1.5T očituje se u jačini polja koji daje veći SNR. Dvostruko veći SNR dobiva se induciranjem MR signala u prijemnoj zavojnici koji je proporcionalan jakosti glavnog magnetskog polja (B_0) te šumom koji ima linearnu ovisnost o snazi magnetskog polja $> 1,0T$. Dobivena razlika u SNR-u može se iskoristiti za skraćanje vremena pretrage ili povećanje prostorne razlučivosti. Temeljna prednost MR-a 1.5T je manja osjetljivost na artefakte uzrokovane metalom u području snimanja (npr. endoproteza kuka) te većem rasponu MR uvjetovanih medicinskih uređaja, prvenstveno srčanih stimulatora (31).

T2W slike prostate omogućuju diferencijaciju zona (periferna zona i tranzicijska zona) i identifikaciju mogućeg ekstrakapsularnog proširenja. T2W snimanje najčešće se izvodi pomoću TSE sekvenci. Ivan Jambor u svom je istraživanju (23) proučavao parametre optimizacije T2W sekvenci na MR-u snage polja 1.5T i 3T. On je utvrdio da ako se pri zahvatu T2W sekvenci ispoštuju parametri preporučeni u PI-RADS v2.1, daljnje poboljšanje sekvenci postiže se optimiziranjem parametara kao što su: TSE faktor, TSE razmak i izbor slikovnih filtara. Također je utvrdio da se vrijeme pregleda može smanjiti do 15 minuta. (Slika 22.) U svojoj studiji on nije koristio 3D T2W sekvence. Polanec i suradnici (25) koristili su 3D T2W sekvence i postigli smanjeno trajanje pregleda. Oni su proveli prospektivnu studiju na 150 bolesnika u dobi od 35 do 84 godine (prosječna dob 63,7 godina) i raspona vrijednosti PSA 0,4-31,1 ng/ml (srednje vrijednosti PSA 7,2 ng/ml). Dva urogenitalna radiologa neovisno su ocjenjivala kvalitetu slike i kvalitetu ocrtavanja lezija za 2D T2W i 3D T2W sekvence. Zaključili su

da u slučaju akvizicije na MR-u 1.5T i na MR-u 3T uređajima 3D T2W sekvence pokazuju jednaku kvalitetu slike i ocrtavanja lezija u usporedbi s 2D T2W sekvencama, sukladno PI-RADS 2v, postigli su skraćenje pregleda do 12 minuta. (Tablica 1.)



Slika 22. Aksijalne T2W slike dobivene na MR-u 3T pomoću tjelesne zavojnice te sukladno smjernicama PI-RADS 2. Mogu se uočiti značajne razlike u vremenu snimanja i kvaliteti slike: (a) vrijeme akvizicije je 2 min 55 s; (b) vrijeme akvizicije je 2 min 30 s; (c) vrijeme akvizicije je 2 min 20 s; (d) vrijeme akvizicije je 2 min 55 s; (e) vrijeme akvizicije je 3 min 10 s; (f) vrijeme akvizicije je 3 min 7 s. (preuzeto 20. 2.

2023.). Dostupno na: <https://www.ncbi.nlm.nih.gov/pmc/articles/PMC5724653/figure/fig6-2058460117745574/>)

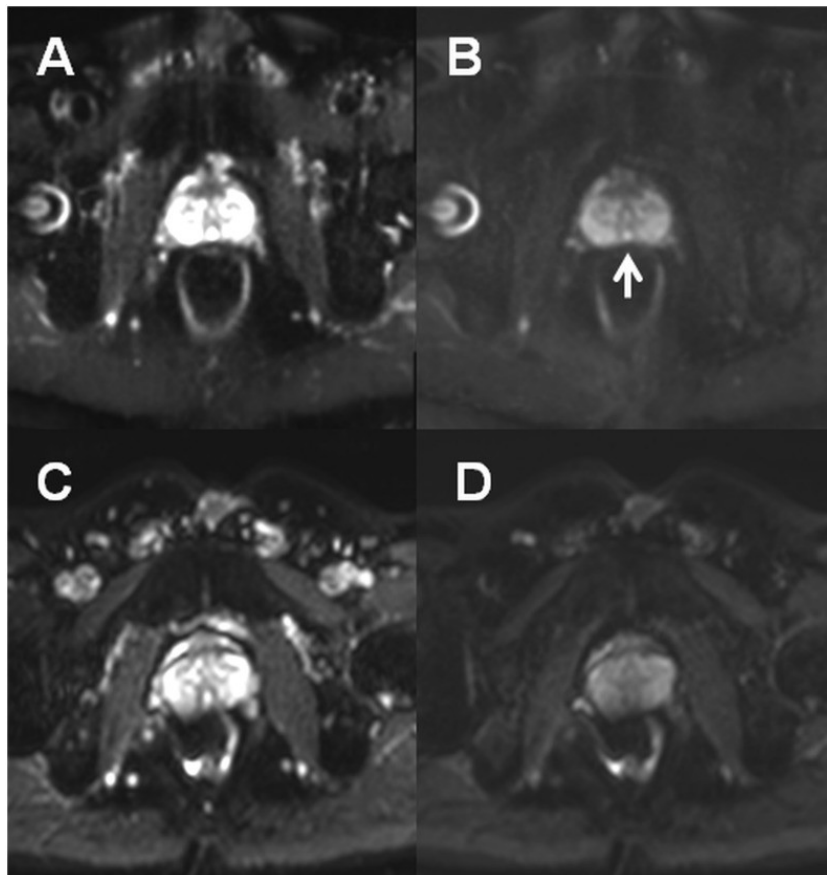
Tablica 1. Usporedba trajanja sekvenci s parametrima akvizicije (25)

Sequence	Spatial resolution (mm)	TR (ms)	TE (ms)	FOV (mm)	Averages	Flip angle	TA (min:s)
2D T2 TSE axial	0.6 × 0.6 × 3	4000	101	200	3	150	4:10
2D T2 TSE sagittal	0.6 × 0.6 × 3	4000	101	200	3	150	3:46
2D T2 TSE Coronal	0.6 × 0.6 × 3	4000	101	200	3	150	3:38
					Total time		11:14
3D T2 SPACE	0.8 × 0.8 × 0.8	1800	179	320	2	100	3:45
					Total time		3:35
DWI	1.6 × 1.6 × 3.6	3300	60	260	8		2:29
T1 TWIST DCE	1 × 1 × 3.6	3.85	1.42	260	1	2.5/10/20	5:02
					Total time		7:31

DWI sekvenca je bitna komponenta multiparametrijskog MRI prostate, kako na MR-u 1.5T tako i na MR-u 3T i ima važnu ulogu u kategorizaciji sumnjivih lezija u perifernoj i prijelaznoj zoni. Prema PI-RADS v.2.1, parametri DWI sekvence su: TE 90 ms, TR 3000 ms, 4 mm debljina sloja, FOV 16–22 cm², ravninska rezolucija 2,5 mm², dvije b-vrijednosti (niža 50–100 s/mm² i viša 800–1000 s/mm²). B-vrijednost unutar DWI sekvence ovisi o jakosti magnetskog polja koji utječe na SNR, softveru i proizvođaču. Povećanjem b-vrijednosti SNR-a opada te on predstavlja ograničavajući faktor rasta iste. Trenutno prema PI-RADS v2.1 ne postoji za MRI prostate općepriznata optimalna b-vrijednosti iznad 1400 s/mm² (1).

Korištenje 3 do 5 b-vrijednosti ($b = 0$ s/mm², $b = 50$ -100 s/mm², $b = 500$ -800 s/mm²) smatra se optimalnim za izračun ADC mapa s ciljem kvantitativnog otkrivanja i karakterizacije karcinoma prostate, osobito u perifernoj zoni.

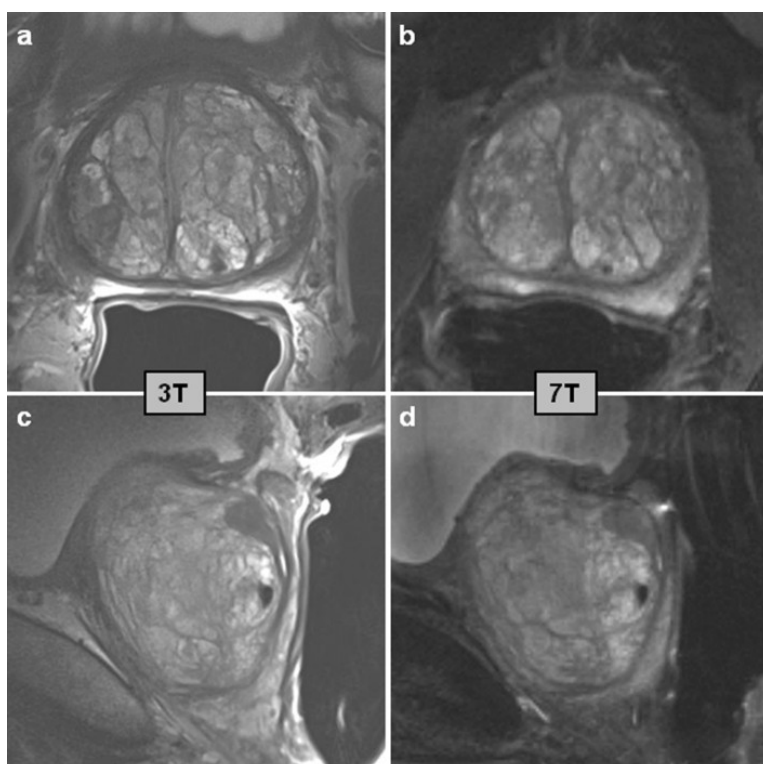
DWI prostate najčešće se dobiva korištenjem SE sekvence s EPI očitavanjem jer je vremenski vrlo učinkovito. Međutim EPI očitavanje osjetljivo je na nehomogenosti polja B₀ koje je u slučaju MRI prostate najčešće uzrokovano zrakom u rektalnoj ampuli. (Slika 23.) Ta se osjetljivost može izbjeći smanjivanjem FOV-a, ali on ima ograničenje u mogućnosti smanjivanja (artefakti preklapanja). Prema Jamboru (23) to se ograničenje može prevladati skraćivanjem duljine EPI sekvence ili izborom metode očitavanja kao što su: segmentirano očitavanje, TSE očitavanje, radijalno očitavanje i spiralno očitavanje. Međutim, navedene metode očitavanja nisu savršene. Na primjer, TSE očitavanje dovodi do teoretskog gubitka signala od 50 % u usporedbi s EPI očitavanjem, a metoda segmentiranog očitavanja može patiti od artefakta micanja jer se podaci prikupljaju tijekom više ponavljanja. Stoga, EPI očitavanje ostaje vremenski najučinkovitiji način za prikupljanje DWI podataka. DWI visoke b-vrijednosti > 2000 s/mm², koji se obično koristi u svakodnevnoj dijagnostičkoj praksi, pokazuje nedovoljnu kontrastnost slike između benignih i malignih tkiva. Da bi postigli što bolju kontrastnost slike, Tamada i suradnici (26) koristili su b-vrijednosti iznad 3000 s/mm². Pokazalo se da povećanje b-vrijednosti iznad 3000 s/mm² bolje potiskuje pozadinski signal, ali ne pridonosi poboljšanoj detekciji PC-a.



Slika 23. Osjetljivost EPI-a na nehomogenosti polja B_0 (preuzeto 20. 2. 2023.). Dostupno na: [s
https://pubmed.ncbi.nlm.nih.gov/29242748/#&gid=article-figures&pid=fig-7-uid-6](https://pubmed.ncbi.nlm.nih.gov/29242748/#&gid=article-figures&pid=fig-7-uid-6)

Dhatt i suradnici (29) proveli su studiju s ciljem da usporede kvalitetu prikaza s ERC-om i bez njega na MR uređaju od 3T. Studija je provedena na 23 pacijenta s pozitivnom biopsijom raka prostate. Njima je u istom danu učinjen MRI s i bez ERC-a. U studiji su sudjelovala dva radiologa koja su se u procjeni kvalitete slika i bolesti vodila PI-RADS v2 smjernicama, uz napomenu da je PIRADS klasifikacija ADC-a bila u korelaciji s Gleasonovim rezultatom. ADC vrijednosti svake lezije uspoređivane su s i bez ERC-a. Za izračun osjetljivosti i specifičnost pregleda s i bez ERC-a, koristili su ROC krivulju. Studija je potvrdila da je MRI s i bez ERC-a jednako točan u prikazivanju raka prostate s Gleasonovim rezultatima od 4 + 3 ili višim. Međutim, MRI s ERC-om bio je uspješniji u prikazivanju raka s Gleasonovim rezultatom od 3 + 4. Nije bilo značajne razlike u vrijednostima ADC-a između rezultata dobivenih s ERC-om ili bez njega.

Primjena MR uređaja snage 7T u dijagnostici prostate još je u povojima. Dosadašnje studije pokazale su da u odnosu na MRI prostate na uređaju snage polja od 3T isto snimanje na uređaju snage polja od 7T rezultira povećanjem SNR-a (od 1,7 puta do 2,8 puta). T2W sekvenca učinjena na MR-u 7T pokazala je bolju kontrastnost između tkiva prostate i karcinoma u odnosu na istu sekvenču učinjenu na MR-u 3T. (Slika 24.)



Slika 24. T2W prikaz prostate u dvije orijentacije. Aksijalni (a, b) i sagitalni (c, d) rezovi prostate pacijenta s rakom prostate pri 3 T (a, c) i pri 7 T (b, d) (preuzeto 20. 2. 2023.). Dostupno na: <https://www.ncbi.nlm.nih.gov/pmc/articles/PMC9113077/figure/fig1/>

Uz povećanu osjetljivost i spektralnu rezoluciju, MRI ultra jakog polja (UHF) (≥ 7 Tesla) omogućuje prikaz visoke rezolucije. Trenutačno ograničenje u primjeni ultra jakog magnetskog polja su nehomogenosti radiofrekvencijskog polja i visoki SAR-a, koji predstavlja sigurnosni problem. Kada se prevladaju poteškoće i iskoristi puni potencijal metaboličke spektroskopske slike, MR UHF može pomoći u boljem razumijevanju razvoja i napredovanja lokalnog karcinoma prostate. Veliki FOV i 3D anatomske slike pod malim kutom zakretanja, uz visoku prostornu razlučivost, dat će

poboljšani prikaz prostate. Spektroskopija UHF-a omogućit će metaboličko oslikavanje unutar tumora za procjenu agresivnosti raka prostate. Potencijalna uloga snimanja prostate na uređajima snage polja 7T mogla bi biti u postizanju progresije lokalnog karcinoma prostate, početka i prostorne distribucije metastatskog širenja. Isto tako, u karakterizaciji različitih stadija karcinoma (33).

5. RASPRAVA

Od prvog izdavanja PI-RADS smjernica 2015. godine do danas smjernice navode da MR uređaji snage polja 1.5T i 3T mogu pružiti odgovarajući i pouzdani MRI prostate. Bez obzira na to, većina članova PI-RADS-ovog Upravnog odbora preferira, koristi i preporučuje da se MRI prostate radi na uređajima snage polja 3T. Uzimajući u obzir sve to, Ulrich i suradnici (34) proveli su studiju uspoređujući kvalitete slika MRI prostate na uređajima snage polja 1.5T i 3T. Primarni cilj studije bio je dokazati da je SNR i CNR između MR 1.5T i MR 3T pri izvođenju T2W i DWI sekvenci jednak ili je razlika manja od 10 %. Sekundarni ciljevi studije bili su ocijeniti subjektivnu procjenu kvalitete slike, koristeći skalu ocjenjivanja od 1 do 5, a zatim ocjenjivanje sukladno PI-RADS v.2. Navedeno ocjenjivanje odnosi se na benigne lezije prostate i karcinom prostate te definiranje različitih zona prostate.

Studija je uključivala 63 bolesnika s povišenim razinama PSA upućenih na MRI prostate. Ona je provedena u periodu od rujna 2013. do svibnja 2014. godine. Svim pacijentima je u razmaku od 7 dana učinjen mpMRI na MR-u 3T i bpMRI na MR-u 1,5T (maksimalni interval 33 dana). Između oba pregleda nije rađena nikakva intervencija. Nakon mpMRI-a 59 pacijenata podvrgnuto je biopsiji prostate te su uzorci histopatološki ocijenjeni.

Protokoli mpMRI prostate izvedeni su na 3T MRI skeneru (Magnetom Trio A TIM System, Siemens Healthcare GmbH), a bpMRI pregledi na 1,5T MRI skeneru (Magnetom Avanto, Siemens Healthcare GmbH). Na oba uređaja koristile su se šest-kanalne fazne zavojnice za tijelo. BpMRI na MR-u 1.5T rađen je kako bi se izbjeglo nepotrebno davanje kontrastnog sredstva pacijentu, budući da je vremenska, a ne prostorna, rezolucija ključna za DCE. U cilju dobivanja najbolje kvalitete slike za svaki MRI i za svaku sekvencu optimizirani su parametri. (Tablica 2.)

Slike nisu sadržavale podatak na kojem su uređaju napravljene i ocjenjivane su od strane dvaju nezavisnih radiologa (R1 i R2).

Tablica 2. Parametri sekvenci za MR 1.5T i MR 3T (34)

Parameters	Axial T2W TSE		Axial DWI	
	1.5T	3T	1.5T	3T

Coil	6-channel phased-array	6-channel phased-array	6-channel phased-array	6-channel phased-array
TR(ms)/TE (ms)	10130/113	10630/117	4800/93	4600/90
Voxel size (mm)	0.7 x 0.7 x 3.0	0.5 x 0.5 x 3.0	1.5 x 1.5 x 3.0	1.5 x 1.5 x 3.0
Gap (%)	10	10	10	10
Field of View (mm)	128	128	204	204
Matrix	192x192	256x256	136x136	136x136
Number of Signal averages	3	2	9	8
b-values			0, 500, 1000	0, 500, 1000
Number of slices	30	30	30	30
Acquisition Time	8:48	8:21	5:18	4:31

Primarni cilj studije pokazao je da razlike u normaliziranoj jakosti signala (nSI) u T2W i u ADC mapama dobivenim na MR-u 3T i MR-u 1.5T nisu bile statistički značajne za ROI u lezijama karcinoma prostate niti za ROI u benignom tkivu prostate. U slikama s visokom b-vrijednošću značajne su razlike između nSI dobivenih podataka MR 3T i MR 1,5T izmjerenih za ROI u cijeloj prostati te perifernoj i tranzicijskoj zoni (MR 3T: nSI = $1,3 \pm 0,5$ i MR 1.5T: nSI = $1,2 \pm 0,1$). Kod dobivenih T2W slika nije bilo značajne razlike u SNR-u između MR 3T i MR 1.5T za ROI u mišiću (lat. *m. obturator internus*) te prostati, bez obzira na lokalizaciju karcinoma prostate u perifernoj ili tranzicijskoj zoni (Tablica 3.). Na slikama s visokom b-vrijednošću izmjerene su značajne razlike između MR 3T i MR 1.5T za sve odabrane ROI-e u mišiću, prostati te karcinomu prostate. U ADC mapama, SNR je značajno varirao za mišić i cijelu prostatu. Za mjerenja SNR-a u ADC mapama ROI je bio postavljen isključivo u lezijama karcinoma prostate te se nije značajno razlikovao između MR 3T i MR 1.5T. Za mjerenja CNR-a na MR-u 3T i MR-u 1.5T T2W sekvencama i ADC mapama ROI je bio postavljen u benigna tkiva prostate i leziji karcinoma prostate. Na slikama s visokom b-

vrijednošću CNR za ROI postavljen u benigno tkivo prostate i lezije karcinoma prostate bio je $4,1 \pm 3,2$ na MR-u 3T i $2,1 \pm 1,8$ na MR-u 1.5T. Za perifernu i tranzicijsku zonu na MR-u 3T je bio $0,8 \pm 0,8$, odnosno $0,4 \pm 0,4$ na MR-u 1.5T. Stoga uz optimizaciju sekvenci i na MR-u 1.5T i MR-u 3T mogu se dobiti slike približnih vrijednosti SNR-a i CNR-a. (Tablica 4.).

Tablica 3. Vrijednosti SNR-a i CNR-a na uređajima od 3T i 1.5T, pri čemu su podebljane statistički značajne razlike (34)

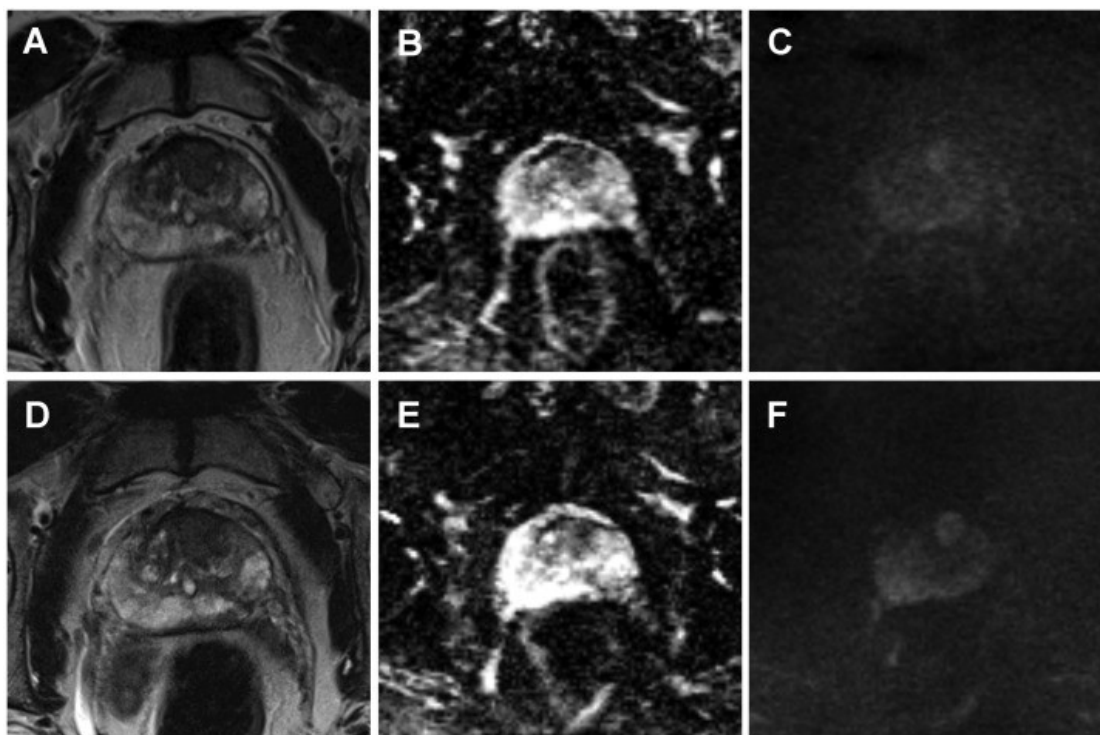
Signal-Noise-Ratio (SNR) (mean±SD)			3T	1.5T	p-value
T2W	Muscle		1.4±0.4	1.4±0.3	0.7
	Prostate		8.5±2.5	8.5±2.6	0.9
	PC		5.9±2.5	6.0±1.8	0.7
DWI	High b-value images	Muscle	11±1.8	7.9±1.4	<0.001
		Prostate	16±2.1	11±1.4	<0.001
		PC	20±4.4	14±2.5	<0.001
ADC map		Muscle	1.4±0.5	1.2±0.3	0.03
		Prostate	12±2.9	9.0±2.0	<0.001
		PC	7.3±3.0	6.4±1.7	0.2
Contrast-Noise-Ratio (CNR) (mean±SD)			3T	1.5T	p-value
T2W	Prostate-PC		2.3±1.7	2.7±2.5	1
	PZ-TZ		2.6±2.0	2.7±2.2	0.8
DWI	High b-value images	Prostate - PC	4.1±3.2	2.1±1.8	0.05
		PZ-TZ	0.8±0.8	0.4±0.4	<0.001
ADC map		Prostate - PC	3.7±2.4	3.0±1.8	0.4
		PZ-TZ	1.9±1.8	1.4±1.3	0.2

Za oba radiologa prosječna subjektivna kvaliteta slike (slika 25.) procijenjena na skali od 1 do 5 bila je značajno bolja za T2W sekvencu na MR-u 3T u usporedbi sa sekvencom na MR-u 1.5T (R1: $4,2 \pm 1,0$, odnosno $3,8 \pm 0,8$; R2: $4,2 \pm 0,9$ i $3,8 \pm 0,8$), kao i za slike visoke b-vrijednosti (R1: $4,1 \pm 0,8$ i $3,5 \pm 0,8$, R2: $4,2 \pm 0,8$, odnosno $3,6$

$\pm 0,8$) te ADC mape (R1: $4,1 \pm 0,7$, odnosno $3,8 \pm 0,6$; R2: $4,2 \pm 0,7$, odnosno $3,9 \pm 0,6$). (Tablica 4.)

Za PI-RADS ocjenjivanje ukupno je definirano 170 MRI lezija. Pojedinačni rezultati oba radiologa prema PI-RADS klasifikaciji za T2W i DWI slike dobivene na MR-u 3T i MR-u 1.5T bili su slični kao i ukupni rezultat kod oba radiologa. Pacijenti s karcinomom prostate imali su značajno više PI-RADS ocjene u odnosu na pacijente s benignim histopatološkim nalazima (ukupni PI-RADS rezultati od $4,5 \pm 0,6$, odnosno $2,9 \pm 0,8$ za R1 i $4,5 \pm 0,6$, odnosno $3,0 \pm 0,8$ za R2). (Tablica 4.)

Iako je subjektivno kvaliteta slika ocijenjena značajno bolje na MR-u 3T za sve sekvence snimanja i kod oba radiologa, PI-RADS bodovanje bilo je slično za MR 3T i MR 1.5T. Niti jedan od pacijenata kojima je dijagnosticiran histološki dokazan karcinom prostate nije dobio ukupni PI-RADS rezultat ispod 4, ni sa slikama dobivenim na MR-u 3T ni na MR-u 1,5T.



Slika 25. Primjer kvalitete slika korištenih u istraživanju. Slike od A (T2W), B (ADC map) i C (DWI) dobivene na MR-u 1.5T te D (T2W), E (ADC map) i F (DWI) dobivene na MR-u 3T. Slike visoke b-vrijednosti (1000 s/mm²) dobivene na MR-u 3T (F) kvalitativno su superiornije u odnosu na dobivenu sliku na MR-u 1.5T. (preuzeto 2.3.2023.). Dostupno na:

<https://www.sciencedirect.com/science/article/pii/S0720048X17300967#fig0005>

Tablica 4. Subjektivna kvaliteta (skala 1-5) i PI-RADS v2. ocjene od strane dvaju radiologa (R1, R2) za slike prikupljene na MR-u 3T i MR-u 1.5T (34)

Subjective IQ (mean ± SD)			3T	1.5T	p-value
Patients	Number		63	63	MWU
R1	T2W		4.2±1.0	3.8±0.8	0.01
	DWI	High b-value images	4.1±0.8	3.5±0.8	<0.001
		ADC map	4.1±0.7	3.8±0.6	0.01
R2	T2W		4.2±0.9	3.8±0.8	0.01
	DWI	High b-value images	4.2±0.8	3.6±0.8	<0.001
		ADC map	4.2±0.7	3.9±0.6	0.01
PI-RADS Score (mean ± SD)			3T	1.5T	p-value
R1	T2W		2.9±1.0	2.9±1.0	0.8
	DWI		2.9±1.0	2.8±1.0	0.2

	Overall		3.3±1.0	3.3±1.0	0.7
R2	T2W		3.0±0.9	3.0±0.9	1
	DWI		3.9±0.9	3.9±0.9	0.7
	Overall		3.4±1.0	3.4±0.9	0.9
PI-RADS Score (PCa) n = 15					
R1	T2W		4.4±0.8	4.4±0.8	1
	DWI		4.5±0.7	4.3±0.8	0.5
	Overall		4.5±0.6	4.5±0.6	1
R2	T2W		4.3±0.8	4.3±0.8	0.9
	DWI		4.4±0.7	4.4±0.7	0.9
	Overall		4.5±0.6	4.4±0.6	0.8
PI-RADS Score (benign) n = 44					
R1	T2W		2.6±0.8	2.7±0.7	0.7
	DWI		2.6±0.7	2.5±0.7	0.05
	Overall		2.9±0.8	2.8±0.8	0.6
R2	T2W		2.7±0.7	2.7±0.7	0.9
	DWI		2.7±0.7	2.7±0.7	0.6
	Overall		3.0±0.8	3.0±0.7	1

U srpnju 2022. godine Virarkar i suradnici (35) objavili su sustavni pregled studija s metaanalizom s ciljem utvrđivanja optimalne snage polja za MRI karcinoma prostate. Početna pretraga dala je 24 članka te nakon primjena zadanih kriterija odabira, 8 ih je pregledano. Od toga, 4 studije sadržavale su MRI karcinoma prostate i na 3T i na 1.5T te su bile odabrane za studiju. (Slika 26.)

Author	Number	3.0T scanner	3.0T MRI sequences	1.5T scanner	1.5T MRI sequences	Objective	Subjects and primary findings
Beyersdorff [14]	22	Signa 3.0 T (GE Healthcare)	slice thickness of 4 mm and a gap of 1 mm [*] .	Magnetom Vision or Magnetom Symphony (Siemens Medical Solutions) using a combination of an endorectal coil (Medrad) and a body phased-array coil.	T2W TSE sequence in angulated axial (3,500/96; ETL, 13; 3 acquisitions) and coronal (4,522/112; ETL, 13; 2 acquisitions) slice orientations with a FOV of 16 x 16 cm. The matrix was 256 x 256. In addition, an angulated axial T1W spin-echo sequence (680/14; ETL, 3) was acquired. The FOV was 16 x 16 cm, and the matrix was 256 x 256. The slice thickness was 3 mm and the interslice gap, 0.9 mm [*] .	To compare the image quality, tumour delineation, and depiction of staging criteria on MRI of PCa at 1.5 and 3.0 T	No statistically significant differences in the visualization of staging criteria.
Tornioell [15]	29	Intera 3.0 T magnet, operating at 3.0 T (Philips Medical System), using a 6-channel external phasedarray cardiac receiver coil	TSE T2W (TR/TE: 5504/120 ms) in the axial and coronal plane with ETL: 21, NSA: 4, FOV: 210 mm, slice thickness: 3 mm, gap: 0.5 mm, sca matrix: 320 x 320, and scan reconstruction: 512 x 512. TSE T1w (TR/TE: 445/11 ms) in the axial plane with ETL: 3, NSA: 2, FOV: 210 mm, slice thickness: 3 mm, gap: 0.5 mm, scan matrix: 320 x 320, and scan reconstruction: 512 x 512.	Intera 1.5 T Philips magnet, operating at 1.5 T (Philips Medical System), using an Ecce 64 MHz endocavitary coil (Philips Medical System).	TSE T2W (TR/ TE: 4750/130 ms) in the axial and coronal plane with ETL: 18, NSA: 6, FOV: 180 mm, slice thickness: 3 mm, gap: 0.5 mm, scan matrix: 320 x 320, and reconstruction matrix: 512 x 512. TSE T1W (TR/TE: 445/11 ms) in the axial plane with ETL: 3, NSA: 2, FOV: 180 mm, slice thickness: 3 mm, gap: 0.5 mm, scan matrix: 320 x 320, and reconstruction matrix: 512 x 512.	To compare the image quality and the diagnostic accuracy of endorectal coil 1.5 T MRI and phasedarray coil 3.0T MRI in staging of PCa.	3.0 T MRI had worse image quality but can provide similar diagnostic information compared with 1.5 T MRI.
Park [13]	106	Intera Achieva 3.0 T (Philips Medical System); examination was performed using a 6-channel external phasedarray cardiac receiver coil (USA Instruments)	TSE using a SENSE technique (factor = 2) was used for T2W imaging with the following parameters: TR, 3300 to 4000 ms; TE, 80 to 100 ms; TSE factor, 12; FOV, 15 cm (17 cm for sagittal images); matrix number, 304 x 304; one acquisition; slice thickness, 3 mm; gap, 0.3 mm. Second, axial T1W imaging in a large FOV (24 cm) at both 3.0 and 1.5 T.**	Genesis Signa; GE Healthcare with endorectal coil (Medrad).	FSE was used for T2W imaging with the following parameters: TR, 3300-4000 ms; TE, 80-100 ms; ETL, 13; FOV, 18 cm; matrix number, 512 x 256; one acquisition; slice thickness, 3 mm; gap, 1 mm. Second, axial T1W imaging in a large FOV (24 cm) at both 3.0 and 1.5 T.**	To evaluate local staging accuracy for PCa at 3.0 T MRI compared with 1.5 T MRI.	3.0 T phasedarray MRI is equivalent to the 1.5 T endorectal MRI in evaluating local staging accuracy for PCa without significant loss of imaging quality
Ryznarova [16]	103 (1.5 T: 41, 3 T: 63)	Trio, Siemens, using 8-channel phased-array surface coils.	T1W TSE sequence in axial plane T2W TS sequences were performed in axial (orthogonal to the urethra), coronal, and sagittal planes. Echo-planar DWI was obtained in transverse plane parallel to the transverse T2W to construct ADC maps using the standard Siemens software. DCE 3D T1-spoiled gradient echo images were acquired during an intravenous bolus injection of paramagnetic contrast medium (gadobenate dimeglumine) at a dose of 0.1 mmol/kg of body weight for examination at 3.0 T. A MRS was also obtained by using a point-resolved 3D spectroscopic imaging sequence.	Avanto Siemens, Erlangen, Germany using 6 channels phased-array surface coils.	T1W TSE sequence in axial plane; T2W TSE sequences were performed in axial (orthogonal to the urethra), coronal, and sagittal planes. Echo-planar DWI was obtained in transverse plane parallel to the transverse T2W to construct ADC maps using the standard Siemens software. DCE 3D T1-spoiled gradient echo images were acquired during an intravenous bolus injection of paramagnetic contrast medium (gadobenate dimeglumine) at a dose of 0.2 mmol/kg of body weight for examination at 1.5 T. MRS was also obtained by using a point-resolved 3D spectroscopic imaging sequence.	To compare the results of MRI obtained by the 1.5T and 3.0T scanners using surface coils in patients with PCa.	Highest accuracy of local PCa staging with 3.0 T MRI scanner was seen when the protocol included DCE. No significant difference was found in tumour localization assessment between 3.0 T and 1.5 T MRI scanners.

Slika 26. Prikaz prihvaćenih studija sa njihovim karakteristikama (preuzeto 2.3.2023.). Dostupno na: <https://www.ncbi.nlm.nih.gov/pmc/articles/PMC9373864/table/T1/?report=objectonly>

U svim studijama utvrđen je nizak rizik od sistemske pogreške u pogledu odabira sudionika, osim u Parkerovoj studiji. Za studiju Torriceli i suradnici nije utvrđen nizak rizik sistemske pogreške za referentne standarde. Sve studije bile su ocijenjene niskim rizikom za protok, vrijeme i index test.

Za MR 3T grupna osjetljivost bila je 69,5 %, s 95 % intervalom pouzdanosti (CI) od 56,4 do 80,1 %. Grupna specifičnost za MR 3T bila je 48,8 %, s 95 % CI od 6 do 93,4 %. Grupni dijagnostički omjer izgleda (DOR) za MR 3T bio je 3 %, s 95 % CI od 0 do 26 %. Površina ispod krivulje (AUC) bila je 0,684. Skupna osjetljivost za MR 1,5T bila je 70,6 %, s 95 % CI od 55,0 do 82,5 %. Grupna osjetljivost za MR 1,5T bila je 70,6 %, s 95 % CI od 55,0 do 82,5 %. Grupna specifičnost za MR 1,5T bila je 41,7 %, s 95 % CI od 6,2 do 88,6 %. Grupni DOR za MR 1,5T bio je 2, s 95 % intervalom pouzdanosti od 0 do 18. AUC je bio 0,679.

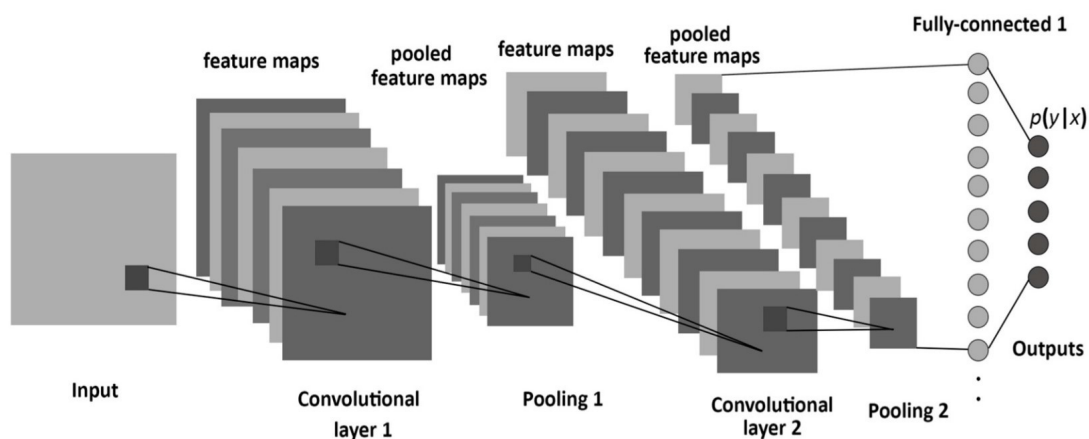
Metaanalizom usporedbe MRI na uređajima snage polja 3T i 1,5T za određivanje stadija karcinoma prostate nisu našli značajne ovisnosti između jačine magnet, osjetljivosti, specifičnosti ili DOR vrijednosti ($p = 0,91, 0,88, \text{odnosno } 0,89$). (Slika 27.)

Parameter	3.0 T	1.5 T	<i>p</i>
TP	68	67	–
TN	47	28	–
FP	19	21	–
FN	26	23	–
Sensitivity (95% CI)	69.5% (56.4-80.1%)	70.6% (55.0- 82.5%)	0.91
Specificity (95% CI)	48.8% (6.0-93.4%)	41.7% (6.2-88.6%)	0.88
DOR (95% CI)	3 (0-26)	2 (0-18)	0.89
AUC	0.684	0.679	–

Slika 27. Rezultati metaanalize dijagnostičke učinkovitosti 3,0 T u odnosu na 1,5 T MRI u određivanju stadija karcinoma prostate (preuzeto 2.3.2023.). Dostupno na:

<https://www.ncbi.nlm.nih.gov/pmc/articles/PMC9373864/table/T3/?report=objectonly>

Umjetna inteligencija, (engl. *Artificial Intelligence* AI), pojam je koji obuhvaća strojno učenje, (engl. *Machine Learning* ML), i duboko učenje, (engl. *Deep Learning* DL). Tradicionalne metode ML-a obično zahtijevaju nekoliko koraka predprocesuiranja koji uključuju anatomsku segmentaciju i izdvajanje značajki. DL je podskup ML-a koje ne ovisi nužno o ručno odabranim značajkama i neovisno identificira značajke za generiranje željenih izlaznih predviđanja. DL se izvodi algoritmima poznatim kao konvolucijske neuronske mreže (CNN), koji imaju skrivene slojeve s ciljem oponašanja arhitekture ljudskih neurona. Kada se CNN koristi u radiološkim aplikacijama, tradicionalni slikovni podaci pretvaraju se u višedimenzionalne matrice (tenzore). Ti se tenzori zatim kombiniraju u nekoliko skrivenih slojeva, izgrađenih od umjetnih neurona. Umjetni neuron obično kombinira tenzore različitih težina u linearnu kombinaciju praćenu nelinearnom aktivacijskom funkcijom. Višestruki umjetni neuronski slojevi dovode do funkcije koja kodira konačni ishod modela. Konvolucija je specifična vrsta operacije koja se izvodi u ovim skrivenim slojevima koja posebno dobro funkcionira sa slikama. Rub filtri za izoštravanje i filtri zamućenja poznati su primjeri jednostavne konvolucijske operacije koji se koriste pri obradi slike. Primjena operacija konvolucije unutar više skrivenih slojeva vodi do koncepta „dubokih“ CNN-a koje su u srži DL-a (slika 28.).



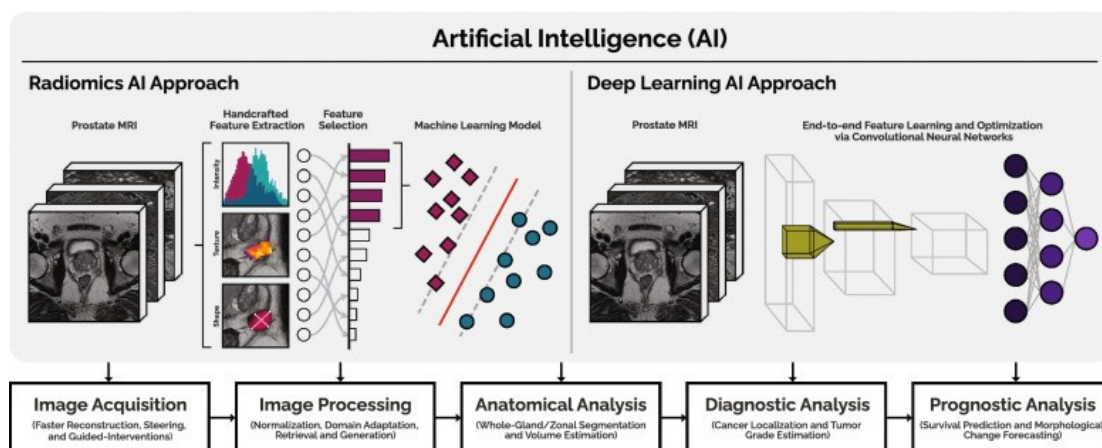
Slika 28. Primjer strukture CNN-a (preuzeto 9.3.2023.). Dostupno na:

https://pub.mdpi-res.com/entropy/entropy-19-00242/article_deploy/html/images/entropy-19-00242-g001.png?1569360721

Korištenje umjetnih neuronskih mreža omogućuju procjenu nelinearnih odnosa između ulaza i izlaza. Duboko učenje, zahtijeva velike, dobro odabrane skupove

podataka kako bi se olakšala obuka i smisljena provjera valjanosti. Nadalje, modeli zahtijevaju inverzne, multicentrične podatke od više izvora kako bi se postigla robusna izvedba i generalizacija. Međutim, većina algoritama dosad prijavljenih u literaturi koristi relativno male skupove podataka s jednim izvorom. Ograničeni broj i kvaliteta javno dostupnih skupova podataka za MRI prostate dodatno otežava ovaj problem.(37)

Trenutačnu obradu i interpretaciju podataka prikupljenih mpMRI-jem prostate obavljaju radiolozi koji su za to jedini kompetentni, vremenski ograničeni i u nedovoljnom broju. Nadalje, izvedba radiologa ovisi o iskustvu, stručnosti i subjektivnosti, što može dovesti do značajne varijabilnosti u očitavanju između radiologa. Za razliku od isključivo kvalitativne interpretacije AI, koji iskorištava kvantitativnu prirodu podataka mpMRI-ja te može automatizirati i podržati tijek radiološkog rada, poboljšati dijagnostičku točnost, smanjiti troškove i smanjiti radno opterećenje zdravstvenog osoblja. (Slika 29.)



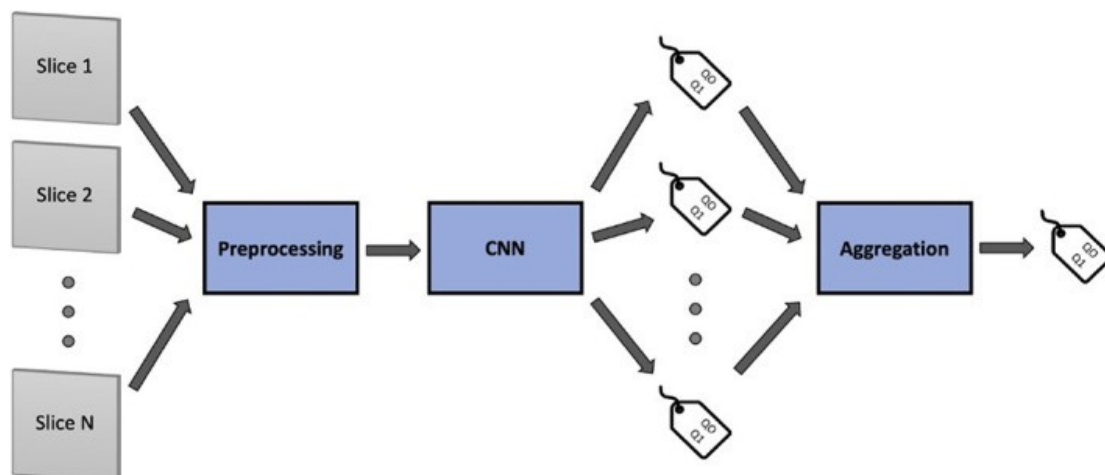
Slika 29. Primjer sheme uključivanja AI-a u MRI prostate za automatizaciju, poboljšanje i podršku kritičnih zadataka, uzimajući u obzir pristupe radiomike i dubokog učenja (preuzeto 9.3.2023.). Dostupno na: <https://www.ncbi.nlm.nih.gov/pmc/articles/PMC9339427/figure/Fig1/>

Cipollari i suradnici (42) izveli su retrospektivnu studiju s ciljem razvoja CNN-a za klasifikaciju kvalitete snimki MRI-a prostate. Studija je obuhvatila 316 mpMRI-a prostate kod 312 muškaraca u dobi od 62 do 74 godine (prosječna dob 67 godina). Učinjeno je 316 T2W sekvenci, 316 DWI sekvenci, 316 ADC mapa i 291 DCE sekvenci. Sve pretrage obavljene su na MR-u 3T uz korištenje 32-kanalne BPA zavojnice. Snimke su procijenila tri genitourinarna radiologa koji imaju 21, 12 i 5

godina iskustva rada u MRI-u prostate. Pojedinačne sekvence, uključujući aksijalni T2W, DWI visoke b-vrijednosti (1500 s/mm^2) s pripadajućim ADC mapama i DCE, procijenjene su na temelju nekoliko tehničkih i vizualnih parametara koji se odnose na kvalitetu slike, sukladno PI-RADS v2.1. To je uključivalo FOV, prostornu rezoluciju, SNR, artefakte pokreta, artefakte magnetske osjetljivosti, prisutnost značajne količine plina u rektumu i prikladnost poboljšanja na DCE slikama. Svaku sekvencu bilo je moguće ocijeniti ocjenom Q0 (označava nisku kvalitetu ili nedovoljnu dijagnostičku kvalitetu) ili Q1 (označava visoku kvalitetu ili dovoljnu dijagnostičku kvalitetu). U slučaju neslaganja između radiologa, oznaka koju je dodijelila većina od triju radiologa smatrana je konačnom oznakom i korištena je za učenje CNN-a i kao referentni standard za procjenu izvedbe modela. Testirano je 28 CNN-ova iz sljedećih obitelji:

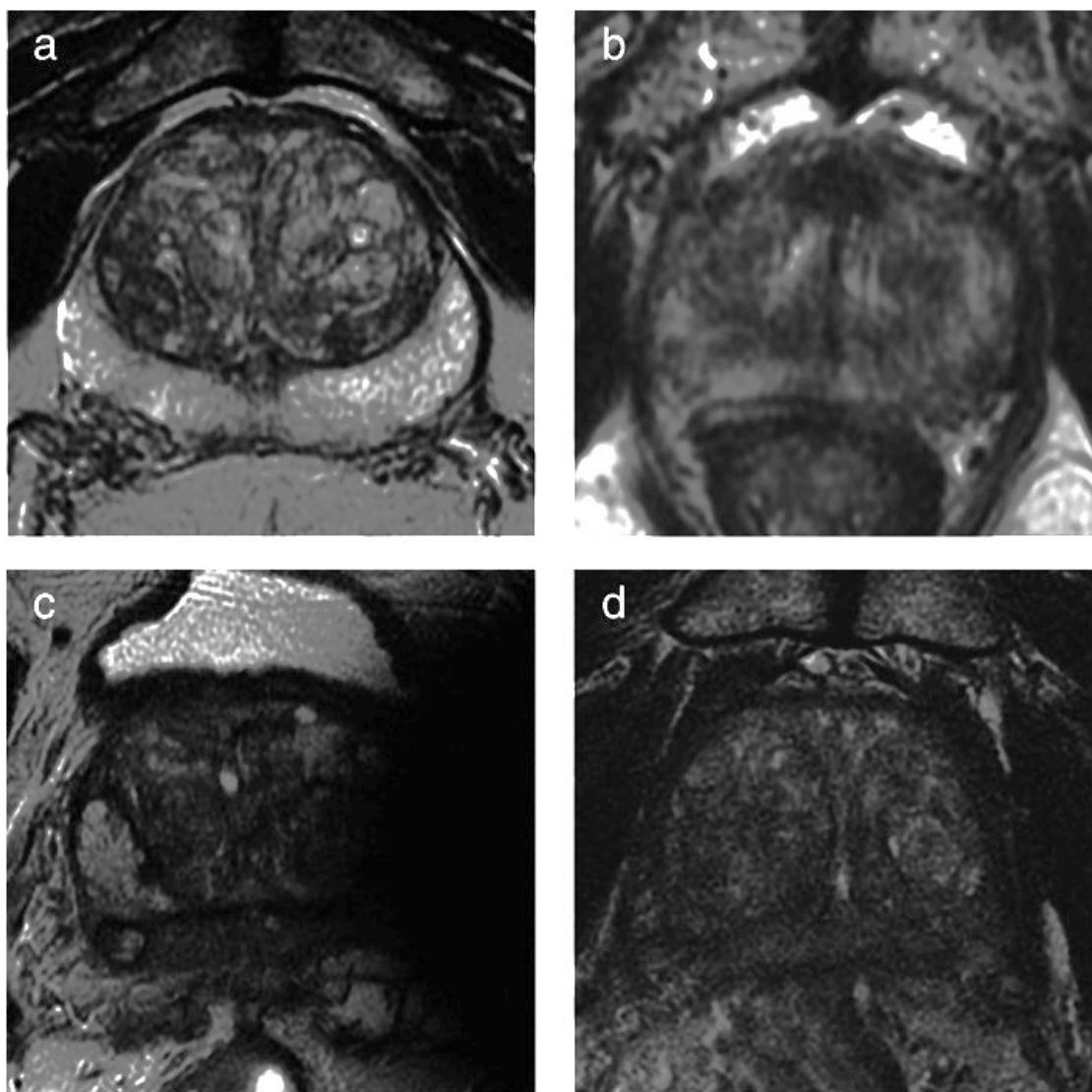
- AlexNet,
- VGG (VGG11, VGG11-BN, VGG13, VGG13-BN, VGG16, VGG16-BN, VGG19, VGG19-BN),
- ResNet (ResNet18, ResNet34, ResNet50, ResNet101, ResNet152), SqueezeNet (SqueezeNet1-0, SqueezeNet1-1),
- DenseNet (DenseNet121, DenseNet169, DenseNet161, DenseNet201),
- GoogLeNet,
- ShuffleNet v2 (ShuffleNet v2-x0-5, ShuffleNet v2-x1-0),
- MobileNet v2,
- ResNeXt (ResNeXt50-32x4d), Wide ResNet (Wide ResNet50-2),
- MNASNet (MNASNet0-5, MNASNet1-0).

Za klasifikaciju MR slika prostate unošeni su slojevi iz T2W, DWI, ADC i DCE sekvenci. Prije slanja u CNN MRI slojevi prošli su fazu predprocesuiranja, što je uključivalo normalizaciju DICOM vrijednosti vokseli, a veličine slojeva ponovno su uzorkovane na 224×224 . Zatim su slane u CNN koji dodjeljuje klasifikacijsku oznaku svakom sloju. Rezultati klasifikacije za sve slojeve iz iste sekvence zatim se agregiraju pomoću funkcije agregacije većinskih glasova, tako da se oznaka klasifikacije dodjeljuje cijeloj dobivenoj sekvenci. (Slika 30.)



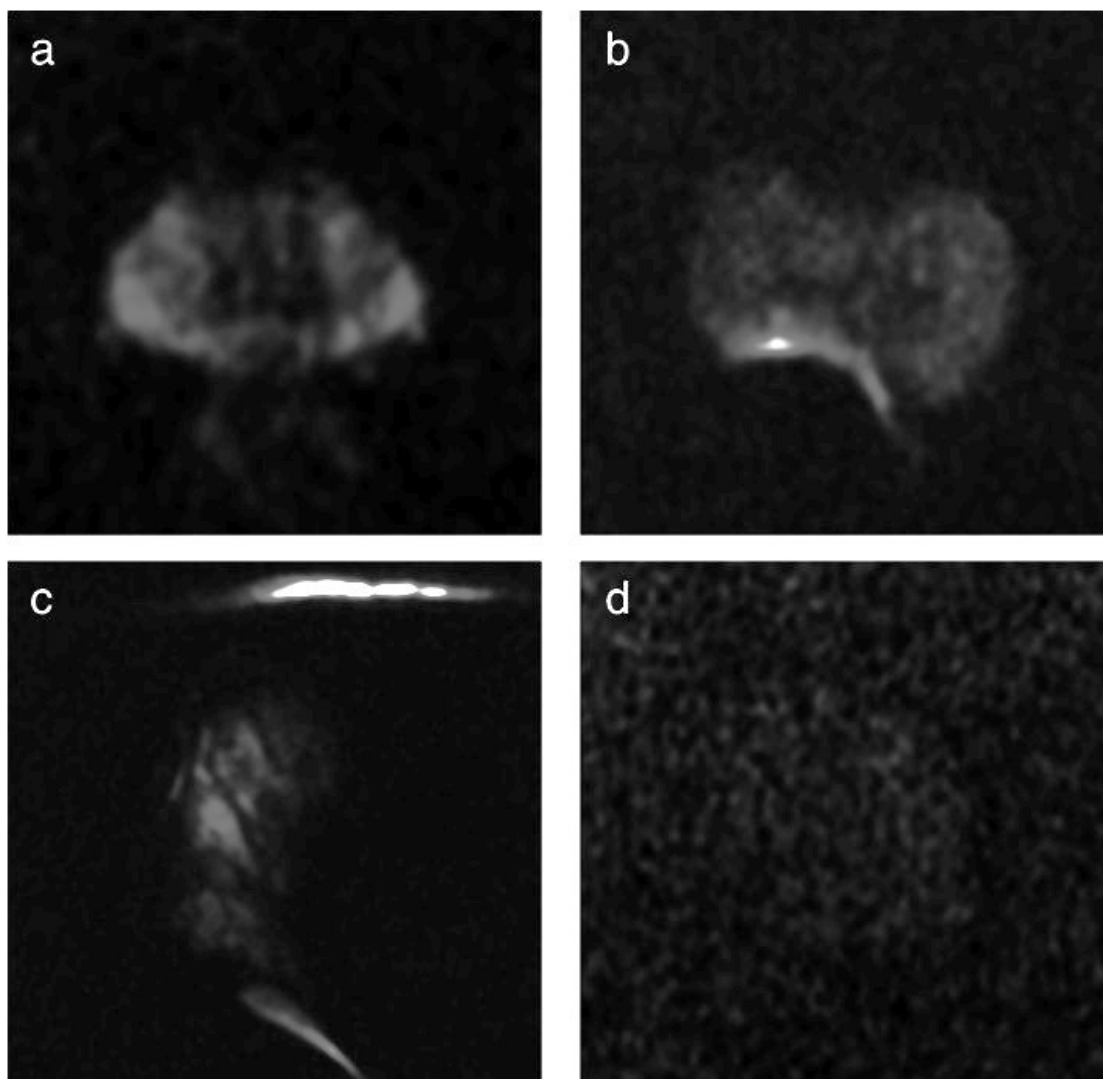
Slika 30. Grafički prikaz tijeka obrade podataka u CNN-u (preuzeto 9.3.2023.). Dostupno na: <https://www.ncbi.nlm.nih.gov/pmc/articles/PMC9291235/bin/JMRI-55-480-g003.jpg>

Na slici 31. prikazani su primjeri slika visoke i niske kvalitete T2W sekvence koje su ocjenjivane od strane CNN-a: (a) visokokvalitetna aksijalna T2WI slika (Q1), s dobrom prostornom rezolucijom i kontrastom tkiva; (b) slika niske kvalitete (Q0) s lošim prostornim prikazom rezolucije i zamućenih detalja zbog pomicanja pacijenta tijekom snimanja; (c) snimanje vrlo loše kvalitete (Q0) zbog evidentnih artefakata magnetske osjetljivosti uzrokovanih femoralnom protezom; (d) slika niske kvalitete (Q0) zbog neadekvatnog omjera SNR zbog čega je dijagnostička točnost slaba.



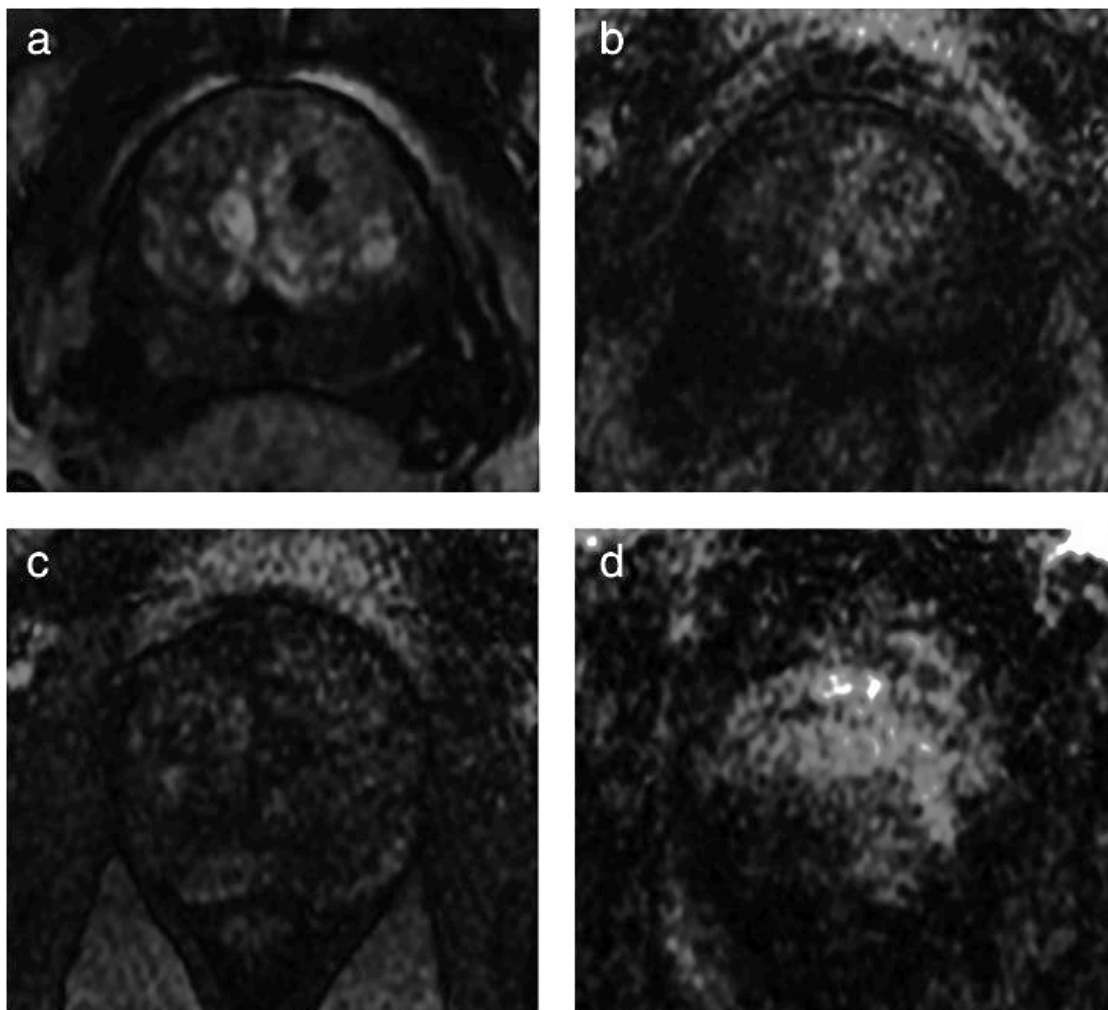
Slika 31. Primjer slika T2W sekvenci koje su korištene za ocjenjivanje od strane CNN-a (preuzeto 9.3.2023.). Dostupno na: <https://www.ncbi.nlm.nih.gov/pmc/articles/PMC9291235/figure/jmri27879-figure-0002/>

Na slici 32. prikazani su primjeri slika visoke i niske kvalitete za DWI sekvencu koje su ocjenjivane od strane CNN-a: (a) DWI slika visoke kvalitete (Q1), s dobrim SNR-om i bez vidljivih artefakata; (b) slika niske kvalitete (Q0) s artefaktima osjetljivosti uzrokovanim prisutnošću zraka u rektumu; (c) neadekvatno stjecanje (Q0) s izrazitim izobličenjem i praznina signala zbog artefakata magnetske osjetljivosti uzrokovanih femoralnom protezom; (d) slika niske kvalitete (Q0) zbog neadekvatnog SNR-a.



Slika 32. Primjer slika DWI sekvenci koje su korištene za ocjenjivanje od strane CNN-a (preuzeto 9.3.2023.). Dostupno na: <https://www.ncbi.nlm.nih.gov/pmc/articles/PMC9291235/figure/jmri27879-fig-0003/>

Na slici 33. prikazani su primjeri slika visokokvalitetne i nekvalitetne perfuzije koje su ocjenjivane od strane CNN-a: (a) visokokvalitetna DCE slika s dobrim pojačanjem kontrasta prostate; (b) slika niske kvalitete (Q0) s niskim pojačanjem kontrasta prostate i visokim šumom; (c) niska kvaliteta akvizicija (Q0) zbog slabog pojačanja kontrasta prostate i niskog SNR-a; (d) slika loše kvalitete (Q0) zbog izraženih artefakata kretanja.



Slika 33. Primjer slika DCE sekvenci koje su korištene za ocjenjivanje od strane CNN-a (preuzeto 9.3.2023.). Dostupno na: <https://www.ncbi.nlm.nih.gov/pmc/articles/instance/9291235/bin/JMRI-55-480-g001.jpg>)

Analiza temeljena na presjeku pokazala je da je procjena CNN modela s najboljom izvedbom na ispitnom skupu imala sveobuhvatnu točnost od $89,95 \% \pm 0,02 \%$ za T2W, $79,83 \% \pm 0,04 \%$ za DWI, $76,64 \% \pm 0,04 \%$ za ADC te $96,62 \% \pm 0,01 \%$ za DCE.

Q0 vrijednosti točnosti CNN modela s najboljom izvedbom specifične za klasu bile su $84,16 \% \pm 0,02 \%$ za T2W, $62,13 \% \pm 0,05 \%$ za DWI, $64,11 \% \pm 0,06 \%$ za ADC i $100,00 \% \pm 0,00 \%$ za DCE, dok su CNN modeli s najlošijim rezultatima postigli točnost od $43,86 \% \pm 0,54 \%$ za T2W, $55,12 \% \pm 0,37 \%$ za DWI, $24,51 \% \pm 0,73 \%$ za ADC i $85,81 \% \pm 0,83 \%$ za DCE.

Analize temeljene na sekvenci, gdje je klasifikacija ishoda odsječaka kombinirana većinom glasova agregacijske funkcije, vrijednosti točnosti pokazale su se optimalnim. Učinkovitost klasifikacije $100\% \pm 0,00\%$ za T2W, DWI i DCE sekvence i sveobuhvatna točnost od $92,31\% \pm 0,00\%$ i Q0 specifična točnost od $83,33\% \pm 0,00\%$ za ADC. (Slika 34. i 35.)

TABLE 4. Mean Accuracy Values and 95% Confidence intervals of the Three Top-Performing Models Along the 10-Fold Cross-Validation for Each Sequence

Sequence	CNN Architecture	Accuracy (mean \pm 95% CI) Individual Slice			Accuracy (mean \pm 95% CI) Entire Sequence		
		Global	Q0 Class	Q1 Class	Global	Q0 Class	Q1 Class
T2WI	VGG11	89.95 \pm 0.02	84.16 \pm 0.02	96.11 \pm 0.04	100.00 \pm 0.00	100.00 \pm 0.00	100.00 \pm 0.00
	ResNet101	87.28 \pm 0.04	80.37 \pm 0.03	94.34 \pm 0.05	100.00 \pm 0.00	100.00 \pm 0.00	100.00 \pm 0.00
	ResNet50	84.93 \pm 0.02	76.42 \pm 0.04	93.53 \pm 0.01	100.00 \pm 0.00	100.00 \pm 0.00	100.00 \pm 0.00
DWI	ResNet152	79.83 \pm 0.04	62.13 \pm 0.05	97.46 \pm 0.03	100.00 \pm 0.00	100.00 \pm 0.00	100.00 \pm 0.00
	VGG19-BN	78.82 \pm 0.05	60.08 \pm 0.07	97.45 \pm 0.03	100.00 \pm 0.00	100.00 \pm 0.00	100.00 \pm 0.00
	DenseNet121	75.51 \pm 0.05	55.16 \pm 0.07	95.78 \pm 0.03	100.00 \pm 0.00	100.00 \pm 0.00	100.00 \pm 0.00
ADC	DenseNet161	76.64 \pm 0.04	64.11 \pm 0.06	89.06 \pm 0.03	92.31 \pm 0.00	83.33 \pm 0.00	100.00 \pm 0.00
	ResNet50	76.09 \pm 0.03	64.11 \pm 0.05	87.94 \pm 0.02	92.31 \pm 0.00	83.33 \pm 0.00	100.00 \pm 0.00
	VGG13-BN	73.14 \pm 0.05	58.73 \pm 0.04	87.51 \pm 0.07	92.31 \pm 0.00	83.33 \pm 0.00	100.00 \pm 0.00
DCE	ShuffleNet(v2-x1-0)	96.62 \pm 0.01	100.00 \pm 0.00	93.96 \pm 0.01	100.00 \pm 0.00	100.00 \pm 0.00	100.00 \pm 0.00
	ShuffleNet(v2-x0-5)	95.66 \pm 0.04	99.79 \pm 0.07	92.15 \pm 0.02	100.00 \pm 0.00	100.00 \pm 0.00	100.00 \pm 0.00
	MNASNet1-0	93.73 \pm 0.03	98.90 \pm 0.01	93.71 \pm 0.05	100.00 \pm 0.00	100.00 \pm 0.00	100.00 \pm 0.00

CNN = convolutional neural networks; Q0 = low-quality image; Q1 = high-quality image.

Slika 34. Rezultati točnosti 3 najbolja CNN-a u određivanju kvalitete slika i sekvenci (preuzeto 9.3.2023.). Dostupno na: <https://www.ncbi.nlm.nih.gov/pmc/articles/PMC9291235/pdf/JMRI-55-480.pdf>

TABLE 5. Mean Accuracy Values and 95% Confidence Intervals of the Three Worst-Performing Models Along the 10-Fold Cross-Validation for Each Sequence

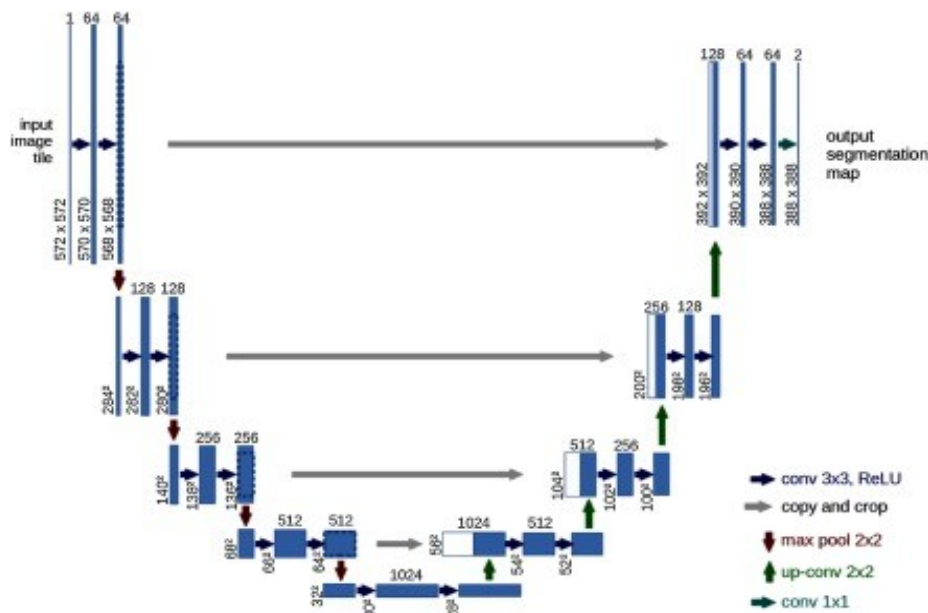
Sequence	CNN Architecture	Accuracy (mean \pm 95% CI) Individual Slice			Accuracy (mean \pm 95% CI) Entire Sequence		
		Global	Q0 Class	Q1 Class	Global	Q0 Class	Q1 Class
T2WI	SqueezeNet1-1	71.07 \pm 0.41	43.86 \pm 0.54	88.68 \pm 0.47	62.50 \pm 0.00	0.00 \pm 0.00	100.00 \pm 0.00
	VGG16-BN	72.11 \pm 0.74	46.48 \pm 0.82	88.66 \pm 0.63	87.50 \pm 0.29	66.67 \pm 0.32	100.00 \pm .00
	SqueezeNet1-0	72.65 \pm 0.61	57.03 \pm 0.44	82.75 \pm 0.75	87.50 \pm 0.26	66.67 \pm 0.28	100.00 \pm 0.00
DWI	MobileNet-V2	52.73 \pm 0.45	55.12 \pm 0.37	50.74 \pm 0.51	55.57 \pm 0.21	25.00 \pm 0.17	80.00 \pm 0.24
	MNASNet0-5	59.12 \pm 0.63	19.18 \pm 0.61	91.68 \pm 0.66	55.57 \pm 0.18	0.00 \pm .00	100.00 \pm 0.00
	AlexNet	59.95 \pm 0.66	14.09 \pm 0.75	97.50 \pm 0.62	66.67 \pm 0.37	25.00 \pm 0.00	100.00 \pm 0.00
ADC	MNASNet0-5	52.46 \pm 0.76	24.51 \pm 0.73	85.36 \pm 0.74	53.86 \pm 0.00	0.00 \pm 0.00	100.00 \pm 0.00
	ResNet28	54.25 \pm 0.63	30.78 \pm 0.65	81.90 \pm 0.63	76.92 \pm 0.39	50.00 \pm 0.46	100.00 \pm 0.00
	AlexNet	56.67 \pm 0.69	40.43 \pm 0.61	75.66 \pm 0.76	84.63 \pm 0.35	66.67 \pm 0.32	100.00 \pm 0.00
DCE	ResNet50	71.92 \pm 0.74	85.81 \pm 0.83	60.50 \pm 0.72	89.00 \pm 0.00	0.00 \pm 0.00	100.00 \pm 0.00
	VGG16-BN	77.31 \pm 0.85	79.71 \pm 0.77	75.32 \pm 0.85	92.85 \pm 0.24	33.33 \pm 0.25	100.00 \pm 0.00
	GoogLeNet	78.55 \pm 0.71	89.54 \pm 0.66	69.45 \pm .70	96.39 \pm 0.32	66.67 \pm 0.33	100.00 \pm 0.00

Slika 35. Rezultati točnosti 3 najgora CNN-a u određivanju kvalitete slika i sekvenci (preuzeto 9.3.2023.). Dostupno na: <https://www.ncbi.nlm.nih.gov/pmc/articles/PMC9291235/pdf/JMRI-55-480.pdf>

Studija je imala nekoliko ograničenja, kao što je relativno mali uzorak slojeva i sekvenci koje su služile za treniranje CNN-a. Binarni identifikator kvalitete slika Q0 i Q1 dobri su za identificiranje slika loše kvalitete, ali nisu optimizirani za ocjenu slika na

međuskali. Slike su rađene na jednom uređaju snage polja 3T, što dovodi u pitanje treba li posebno optimizirati mreže za druge uređaje i druge jakosti polja. Cipollari i suradnici uspješni su razvili potpuno automatizirani klasifikator temeljen na CNN-u sposobnom točno identificirati slike MR-a prostate niske kvalitete za T2W, DWI s ADC mapama i DCE sekvence. Potrebna su daljnja istraživanja kako bi se razjasnilo mogu li se modeli CNN-a primijeniti na različite uređaje i protokole MRI prostate ili je potrebna obuka specifičnih klasifikatora za svaki uređaj i protokol MRI prostate.

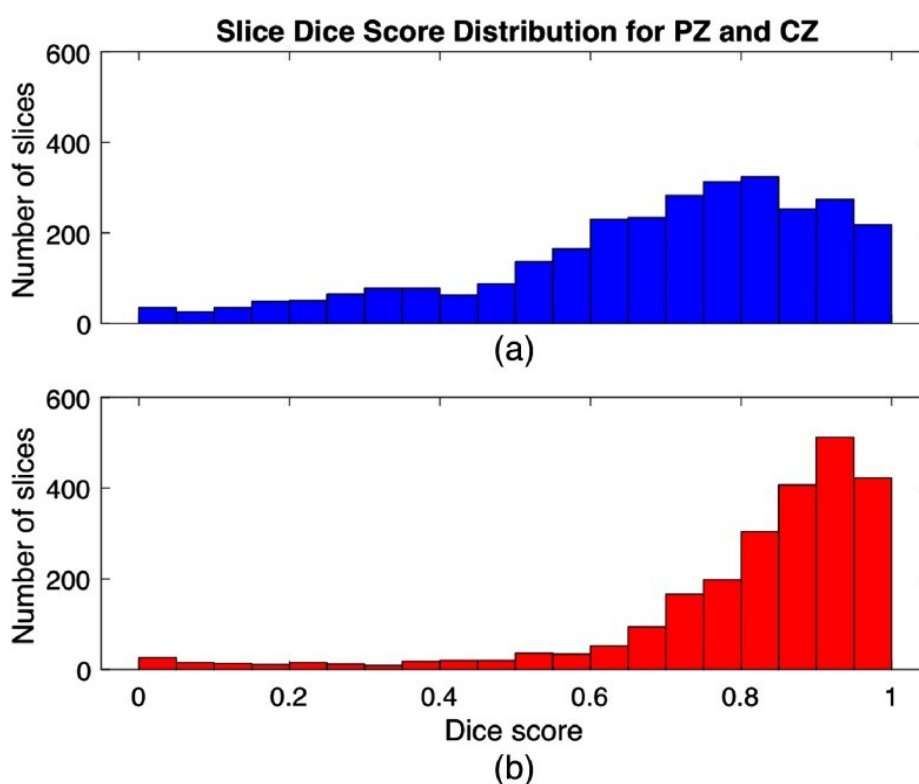
Na prethodno navedeno pitanje možda su dali odgovor Jensen i suradnici (47) kada su proveli studiju s ciljem potvrđivanja da se pomoću CNN-a može izvršiti automatsko i autonomno segmentiranje prostate na slikama MRI prostate. Prostata se dijeli na četiri zone: fibromuskularna, periferna (PZ), centralna (CZ) i tranzicijska (TZ). (Slika 4.) Segmentiranje prostate po zonama pomoću MRI-ja klinički je važno za dijagnozu PC-a, MRI-jem vođenu biopsiju i daljnje liječenje. Podaci za studiju prikupljeni su na 40 pacijenata s povišenim PSA kojima je napravljen mpMRI prostate (21 pacijentu na MR-u 1.5T i 19 pacijenata MR-u 3T). U studiji je korišten algoritam za segmentiranje prostate baziran na U-net arhitekturi CNN-a koristeći slike T2W sekvenci dobivenih na MR-u 1.5 i MR-u 3T. (Slika 36.)



Slika 36. U-net arhitektura CNN-a (preuzeto 17.3.2023.). Dostupno na:

<https://www.ncbi.nlm.nih.gov/pmc/articles/PMC6384414/figure/f3/>

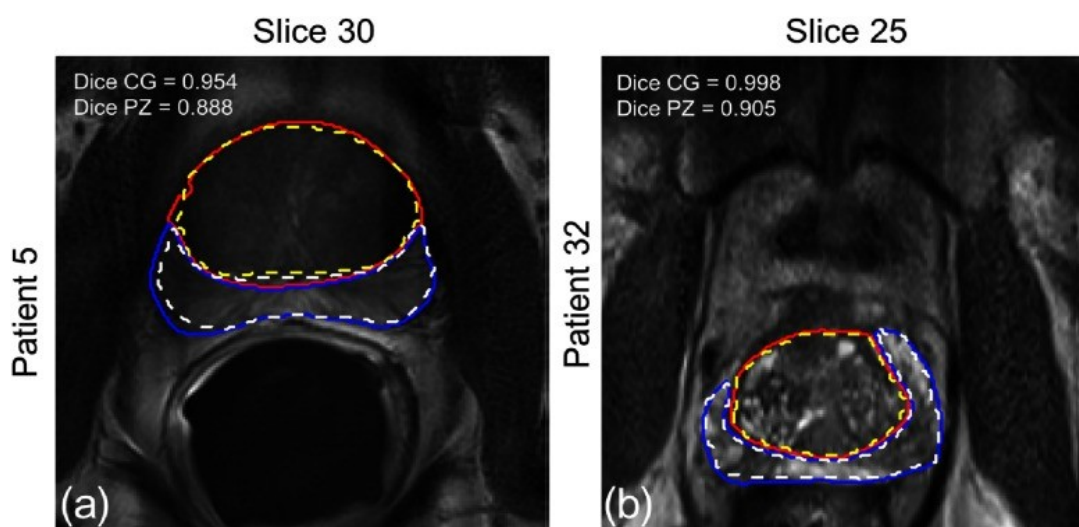
Izvedba CNN-a procijenjena je pomoću Diceovog koeficijenta sličnosti (DSC) i srednje apsolutne udaljenosti (MAD). Prikazani su rezultati za ukupni srednji DSC i MAD svih pacijenta, zajedno s maksimalnim DSC-om presjeka, maksimalnim DSC-om pacijenta i minimalnim MAD-om pacijenta, za CZ i PZ. (Slika 37.) Ukupna srednja vrijednost DSC-a za CZ bila je 0,794 te 0,692 za PZ. Za CZ MAD je bio 3,349 mm i 2,992 mm za PZ. Kod većine pacijenata (34/40), DSC je bio viši za CZ nego za PZ. Najviši postignuti DSC za jedan segment bio je 0,992 za CZ i 0,991 PZ. Najniži MAD za pacijente iznosio je 0,681 mm za CZ i 0,695 mm za PZ. (Slika 39.)



Slika 37. Distribucija DSC-a za a.) PZ i b.) CZ (preuzeto 17.3.2023.). Dostupno na:

https://www.ncbi.nlm.nih.gov/core/lw/2.0/html/tileshop_pmc/tileshop_pmc_inline.html?title=Click%20on%20image%20to%20zoom&p=PMC3&id=6384414_JMI-006-014501-g007.jpg

Slika 38. prikazuje segmentaciju prostate pacijenata s najvišim DSC-om za CZ i PZ. Crvena puna linija prikazuje predviđeni CZ, dok žuta isprekidana linija prikazuje stvarnu granicu CZ-a. Plava puna linija prikazuje predviđeni PZ, a bijela isprekidana linija stvarnu granicu PZ-a.



Slika 38. Segmentacija prostate u pacijenata s najvišim DSC-om (preuzeto 17.3.2023.). Dostupno na: https://www.ncbi.nlm.nih.gov/core/lw/2.0/html/tileshop_pmc/tileshop_pmc_inline.html?title=Click%20on%20image%20to%20zoom&p=PMC3&id=6384414_JMI-006-014501-g008.jpg

Table 1 Overall MAD and dice similarity coefficient (DSC) results for zonal segmentation of the prostate gland using T2W images. Overall DSC and MAD together with maximum slice and patient DSC, and minimum MAD are presented for the CG and PZ.

Zone	MAD		DSC		
	Overall (mm) (std)	Minimum patient MAD (mm)	Mean DSC (std)	Maximum slice DSC	Maximum patient DSC
CG	3.349 (± 1.709)	0.681	0.794 (± 0.144)	0.992	0.9837
PZ	2.992 (± 1.463)	0.695	0.692 (± 0.165)	0.991	0.9669

Slika 39. Rezultati za segmentaciju prostate (preuzeto 17.3.2023.). Dostupno na: <https://www.ncbi.nlm.nih.gov/pmc/articles/PMC6384414/>

Studija je pokazala da se U-net arhitektura CNN-a može koristiti za segmentaciju prostate s obećavajućim rezultatima usporedivim s drugim studijama. Nije bilo bitne statističke razlike u izračunima bez obzira jesu li pregledi rađeni na MR-u 1.5T ili MR-u 3T. Za daljnju potvrdu CNN-a u oslikavanju prostate potrebno je još dodatnih studija s više subjekata te, u idealnom slučaju, s više uređaja snage snage polja 1.5T i 3T.

6. ZAKLJUČAK

Karcinom prostate drugi je najčešći karcinom muške populacije u svijetu te peti po smrtnosti. Unatoč tomu što preporuke PI-RADS-a navode da se MRI prostate provodi na uređajima snage 3T, sve više studija naglašava jednaku dijagnostičku vrijednost MRI-ja prostate na uređajima snage 1.5T u dijagnosticiranju i praćenju bolesti.

Istraživanje je bilo ograničeno malom količinom dostupnih studija koje uspoređuju kvalitetu MRI-ja prostate uređajima snage polja 1.5T i 3T, ali praćenjem u 10-godišnjem razdoblju, od 2012. do 2022., može se zaključiti da je došlo do značajnog napretka u kvaliteti uređaja snage polja 1.5T.

Usporedbom studija utvrđeno je da zbog SNR-a sekvence, prvenstveno DWI, imaju tehnički bolju izvedenost, ali bez značajne dijagnostičke razlike u detekciji karcinoma prostate u odnosu na MRI izveden na uređajima snage 1.5T. Naprotiv, optimizacijom sekvenci, izborom TSE faktora, TSE razmaka te izborom slikovnog filtera kvaliteta izvedbe pregleda na MR 1.5T može se približiti kvaliteti izvedbe pregleda na 3T. Također, na kvalitetu slike značajno utječu i izbor zavojnica (ERC koji poboljšava SNR) te priprema pacijenta (evakuacija zraka iz rektalne ampule).

Uvođenjem 3D i MRF sekvenci možemo dodatno skratiti vrijeme trajanja MRI-ja prostate, a uvođenjem BOLD sekvence, T2 mapiranja i MRF sekvenci možemo kvantificirati signal te dobiti bolju mogućnost procjene širenja karcinoma prostate, kao i poboljšati razlikovanje u odnosu na BHP i prostatitis.

Radiologija je grana medicine koja se najduže bavila implementacijom AI-a u dijagnostičke protokole. CNN-ovi su pokazali mogućnost primjene u segmentaciji prostate, detekciji kvalitete snimki učinjenih sekvenci pregleda te detekciji karcinoma prostate. Treba napomenuti kako je primjena AI-a u MRI-ju prostate tek u razvoju te su potrebna dodatna istraživanja na tom polju.

Kao što je spomenuto na početku, relativno mali udio usporednih studija MR-a 1.5T i MR-a 3T, izostanak analize drugih parametara koji utječu na kvalitetu sekvence (veličina matrice, „bandwidth”, dodatna analiza izbora zavojnica, odabir FOV-a i slično) te heterogenost studija iziskuje da se rezultati ove metaanalize uzmu sa zadržkom.

Uzimajući u obzir gore navedeno, potrebna su daljnja istraživanja na ovom području koja će ustanoviti ovisi li dijagnostička vrijednost MRI-ja prostate o jačini magnetskog polja.

7. LITERATURA

1. PI-RADS v2.1. (preuzeto 12.2.2023.) Dostupno na <https://www.acr.org/-/media/ACR/Files/RADS/Pi-RADS/PIRADS-v2-1.pdf>
2. Giganti F, Allen C. Imaging quality and prostate MR: it is time to improve. *Br J Radiol.* 2021 Feb 1;94(1118):20200934. doi: 10.1259/bjr.20200934.
3. Giganti F., Rosenkrantz B. A., Villeirs G., Panebianco V., Stabile A., Emberton M., Moore C. M. The Evolution of MRI of the Prostate: The Past, the Present, and the Future. *AJR Am J Roentgenol.* 2019 Aug; 213(2): 384-396.
4. Strugačevac P. Teorijska osnova MRI tehnike. Klinička bolnica Osijek, 2009.
5. Krmpotić-Nemanić J. Anatomija čovjeka. 3. izd., Jumea, Zagreb, 1982.: 869.
6. Galić J. Epidemiologija, čimbenici rizika i rano otkrivanje karcinoma prostate *Med. Vjesnik* 2009; 41(1-2): 37-46
7. Markić D., Kaštelan Ž., El-Saleh A., Španjol J. *Medicina fluminensis* 2017, Vol. 53, No. 3, p. 273-284
8. Giganti F, Kasivisvanathan V, Kirkham A, Punwani S, Emberton M, Moore CM, Allen C. Prostate MRI quality: a critical review of the last 5 years and the role of the PI-QUAL score. *Br J Radiol.* 2022 Mar 1;95(1131):20210415. doi: 10.1259/bjr.20210415.
9. Reljić A., Čukelj P., Tomašković I., Ružić B., Šekerija M. Epidemiology of Prostate Cancer in Croatia - Situation and Perspectives. *Acta Clin Croat.* 2018 Oct;57(Suppl 1):27-34.
10. Bott RJ S., Keng Lim Ng. Prostate Cancer. Exon Publications, Brisbane, 2021.:17-28.
11. Westbrook C., Talbot J. MRI in Practice, 5th Edition. Wiley-Blackwell, 2018.
12. Vidya Shankar R, Roccia E, Cruz G, Neji R, Botnar R, Prezzi D, Goh V, Prieto C, Dregely I. Accelerated 3D T2 w-imaging of the prostate with 1-millimeter isotropic resolution in less than 3 minutes. *Magn Reson Med.* 2019 Aug;82(2):721-731. doi: 10.1002/mrm.27764.

13. Caglic I, Povalej Brzan P, Warren AY, Bratt O, Shah N, Barrett T. Defining the incremental value of 3D T2-weighted imaging in the assessment of prostate cancer extracapsular extension. *Eur Radiol*. 2019 Oct;29(10):5488-5497. doi: 10.1007/s00330-019-06070-6.
14. Alonzi R, Taylor NJ, Stirling JJ, d'Arcy JA, Collins DJ, Saunders MI, Hoskin PJ, Padhani AR. Reproducibility and correlation between quantitative and semiquantitative dynamic and intrinsic susceptibility-weighted MRI parameters in the benign and malignant human prostate. *J Magn Reson Imaging*. 2010 Jul;32(1):155-64. doi: 10.1002/jmri.22215.
15. Kim Y, Park JJ, Kim CK. Blood oxygenation level-dependent MRI at 3T for differentiating prostate cancer from benign tissue: a preliminary experience. *Br J Radiol* 2022; 95: 20210461.
16. Klingebiel M, Schimmöller L, Weiland E, Franiel T, Jannusch K, Kirchner J, Hilbert T, Strecker R, Arsov C, Wittsack HJ, Albers P, Antoch G, Ullrich T. Value of T2 Mapping MRI for Prostate Cancer Detection and Classification. *J Magn Reson Imaging*. 2022 Aug;56(2):413-422. doi: 10.1002/jmri.28061.
17. Sathiadoss P, Schieda N, Haroon M, Osman H, Alrasheed S, Flood TA, Melkus G. Utility of Quantitative T2-Mapping Compared to Conventional and Advanced Diffusion Weighted Imaging Techniques for Multiparametric Prostate MRI in Men with Hip Prosthesis. *J Magn Reson Imaging*. 2022 Jan;55(1):265-274. doi: 10.1002/jmri.27803.
18. Mai J, Abubrig M, Lehmann T, Hilbert T, Weiland E, Grimm MO, Teichgräber U, Franiel T. T2 Mapping in Prostate Cancer. *Invest Radiol*. 2019 Mar;54(3):146-152. doi: 10.1097/RLI.0000000000000520.
19. Al-Bourini O, Seif Amir Hosseini A, Giganti F, Balz J, Heitz LG, Voit D, Lotz J, Trojan L, Frahm J, Uhlig A, Uhlig J. T1 Mapping of the Prostate Using Single-Shot T1FLASH: A Clinical Feasibility Study to Optimize Prostate Cancer Assessment. *Invest Radiol*. 2022 Dec 8. doi: 10.1097/RLI.0000000000000945.
20. Sushentsev N, Kaggie JD, Slough RA, Carmo B, Barrett T. Reproducibility of magnetic resonance fingerprinting-based T1 mapping of the healthy prostate at 1.5 and 3.0 T: A proof-of-concept study. *PLoS One*. 2021 Jan 29;16(1):e0245970. doi: 10.1371/journal.pone.0245970.

21. Shiradkar R, Panda A, Leo P, Janowczyk A, Farre X, Janaki N, Li L, Pahwa S, Mahran A, Buzzy C, Fu P, Elliott R, MacLennan G, Ponsky L, Gulani V, Madabhushi A. T1 and T2 MR fingerprinting measurements of prostate cancer and prostatitis correlate with deep learning-derived estimates of epithelium, lumen, and stromal composition on corresponding whole mount histopathology. *Eur Radiol*. 2021 Mar;31(3):1336-1346. doi: 10.1007/s00330-020-07214-9.
22. Tirumani SH, Suh CH, Kim KW, Shinagare AB, Ramaiya NH, Fennessy FM. Head-to-head comparison of prostate MRI using an endorectal coil versus a non-endorectal coil: meta-analysis of diagnostic performance in staging T3 prostate cancer. *Clin Radiol*. 2020 Feb;75(2):157.e9-157.e19. doi: 10.1016/j.crad.2019.09.142.
23. Jambor I. Optimization of prostate MRI acquisition and post-processing protocol: a pictorial review with access to acquisition protocols. *Acta Radiol Open*. 2017 Dec 8;6(12):2058460117745574. doi: 10.1177/2058460117745574.
24. Tamada T, Kido A, Yamamoto A, Takeuchi M, Miyaji Y, Moriya T, Sone T. Comparison of Biparametric and Multiparametric MRI for Clinically Significant Prostate Cancer Detection With PI-RADS Version 2.1. *J Magn Reson Imaging*. 2021 Jan;53(1):283-291. doi: 10.1002/jmri.27283.
25. Polanec SH, Lazar M, Wengert GJ, Bickel H, Spick C, Susani M, Shariat S, Clauser P, Baltzer PAT. 3D T2-weighted imaging to shorten multiparametric prostate MRI protocols. *Eur Radiol*. 2018 Apr;28(4):1634-1641. doi: 10.1007/s00330-017-5120-5.
26. Tamada T, Kido A, Ueda Y, Takeuchi M, Fukunaga T, Sone T, Yamamoto A. Clinical impact of ultra-high b-value (3000 s/mm²) diffusion-weighted magnetic resonance imaging in prostate cancer at 3T: comparison with b-value of 2000 s/mm². *Br J Radiol*. 2022 Mar 1;95(1131):20210465. doi: 10.1259/bjr.20210465.
27. Maier SE, Wallström J, Langkilde F, Johansson J, Kuczera S, Hugosson J, Hellström M. Prostate Cancer Diffusion-Weighted Magnetic Resonance Imaging: Does the Choice of Diffusion-Weighting Level Matter? *J Magn Reson Imaging*. 2022 Mar;55(3):842-853. doi: 10.1002/jmri.27895.

28. Tavakoli AA, Kuder TA, Tichy D, Radtke JP, Görtz M, Schütz V, Stenzinger A, Hohenfellner M, Schlemmer HP, Bonekamp D. Measured Multipoint Ultra-High b-Value Diffusion MRI in the Assessment of MRI-Detected Prostate Lesions. *Invest Radiol.* 2021 Feb 1;56(2):94-102. doi: 10.1097/RLI.0000000000000712.
29. Dhatt R, Choy S, Co SJ, Ischia J, Kozlowski P, Harris AC, Jones EC, Black PC, Goldenberg SL, Chang SD. MRI of the Prostate With and Without Endorectal Coil at 3 T: Correlation With Whole-Mount Histopathologic Gleason Score. *AJR Am J Roentgenol.* 2020 Jul;215(1):133-141. doi: 10.2214/AJR.19.22094.
30. De Visschere P, Nezzo M, Pattyn E, Fonteyne V, Van Praet C, Villeirs G. Prostate magnetic resonance spectroscopic imaging at 1.5tesla with endorectal coil versus 3.0tesla without endorectal coil: comparison of spectral quality. *Clin Imaging.* 2015 Jul-Aug;39(4):636-41. doi: 10.1016/j.clinimag.2015.02.008.
31. Felisi M, Monti AF, Lizio D, Nici S, Pellegrini RG, Riga S, Bortolato B, Brambilla MG, Carbonini C, Abujami M, Carsana C, Sibio D, Potente C, Vanzulli A, Palazzi MF, Torresin A. MRI only in a patient with prostate cancer with bilateral metal hip prostheses: case study. *Tumori.* 2021 Dec;107(6):NP41-NP44. doi: 10.1177/0300891621997549.
32. Steensma BR, Luttje M, Voogt IJ, Klomp DWJ, Luijten PR, van den Berg CAT, Raaijmakers AJE. Comparing signal-to-noise ratio for prostate imaging at 7T and 3T. *J Magn Reson Imaging.* 2019 May;49(5):1446-1455. doi: 10.1002/jmri.26527.
33. Tenbergen CJA, Metzger GJ, Scheenen TWJ. Ultra-high-field MR in Prostate cancer: Feasibility and Potential. *MAGMA.* 2022 Aug;35(4):631-644. doi: 10.1007/s10334-022-01013-7.
34. Ullrich T, Quentin M, Oelers C, Dietzel F, Sawicki LM, Arsov C, Rabenalt R, Albers P, Antoch G, Blondin D, Wittsack HJ, Schimmöller L. Magnetic resonance imaging of the prostate at 1.5 versus 3.0T: A prospective comparison study of image quality. *Eur J Radiol.* 2017 May;90:192-197.
35. Virarkar M, Szklaruk J, Diab R, Bassett R, Bhosale P. Diagnostic value of 3.0 T versus 1.5 T MRI in staging prostate cancer: systematic review and meta-analysis. *Pol J Radiol.* 2022 Jul 29;87:e421-e429
36. Belue MJ, Turkbey B. Tasks for artificial intelligence in prostate MRI. *Eur Radiol Exp.* 2022 Jul 31;6(1):33. doi: 10.1186/s41747-022-00287-9.

37. Sunoqrot MRS, Saha A, Hosseinzadeh M, Elschot M, Huisman H. Artificial intelligence for prostate MRI: open datasets, available applications, and grand challenges. *Eur Radiol Exp.* 2022 Aug 1;6(1):35. doi: 10.1186/s41747-022-00288-8.
38. Turkbey B, Haider MA. Artificial Intelligence for Automated Cancer Detection on Prostate MRI: Opportunities and Ongoing Challenges, From the AJR Special Series on AI Applications. *AJR Am J Roentgenol.* 2022 Aug;219(2):188-194. doi: 10.2214/AJR.21.26917.
39. Shah ZK, Elias SN, Abaza R, Zynger DL, DeRenne LA, Knopp MV, Guo B, Schurr R, Heymsfield SB, Jia G. Performance comparison of 1.5-T endorectal coil MRI with 3.0-T nonendorectal coil MRI in patients with prostate cancer. *Acad Radiol.* 2015 Apr;22(4):467-74. doi: 10.1016/j.acra.2014.11.007.
40. Ullrich T, Quentin M, Oelers C, Dietzel F, Sawicki LM, Arsov C, Rabenalt R, Albers P, Antoch G, Blondin D, Wittsack HJ, Schimmöller L. Magnetic resonance imaging of the prostate at 1.5 versus 3.0T: A prospective comparison study of image quality. *Eur J Radiol.* 2017 May;90:192-197. doi: 10.1016/j.ejrad.2017.02.044.
41. Lewis S, Ganti A, Argiriadi P, Rosen A, Hectors S, Semaan S, Song C, Peti S, Segall M, George K, Jaikaran V, Villa S, Kestenbaum D, Voutsinas N, Doucette J, Tewari A, Rastinehad AR, Taouli B. Prostate MRI using a rigid two-channel phased-array endorectal coil: comparison with phased array coil acquisition at 3 T. *Cancer Imaging.* 2022 Mar 16;22(1):15. doi: 10.1186/s40644-022-00453-7.
42. Cipollari S, Guarrasi V, Pecoraro M, Bicchetti M, Messina E, Farina L, Paci P, Catalano C, Panebianco V. Convolutional Neural Networks for Automated Classification of Prostate Multiparametric Magnetic Resonance Imaging Based on Image Quality. *J Magn Reson Imaging.* 2022 Feb;55(2):480-490. doi: 10.1002/jmri.27879.
43. Albelwi, S, Mahmood, A. A Framework for Designing the Architectures of Deep Convolutional Neural Networks. *Entropy* 2017, 19, 242.
<https://doi.org/10.3390/e19060242>
44. Cuocolo R, Comelli A, Stefano A, Benfante V, Dahiya N, Stanzione A, Castaldo A, De Lucia DR, Yezzi A, Imbriaco M. Deep Learning Whole-Gland and Zonal Prostate Segmentation on a Public MRI Dataset. *J Magn Reson Imaging.* 2021 Aug;54(2):452-459. doi: 10.1002/jmri.27585.

45. Cao R, Zhong X, Afshari S, Felker E, Suvannarerg V, Tubtawee T, Vangala S, Scalzo F, Raman S, Sung K. Performance of Deep Learning and Genitourinary Radiologists in Detection of Prostate Cancer Using 3-T Multiparametric Magnetic Resonance Imaging. *J Magn Reson Imaging*. 2021 Aug;54(2):474-483. doi: 10.1002/jmri.27595.
46. Gresser E, Schachtner B, Stüber AT, Solyanik O, Schreier A, Huber T, Froelich MF, Magistro G, Kretschmer A, Stief C, Ricke J, Ingris M, Nörenberg D. Performance variability of radiomics machine learning models for the detection of clinically significant prostate cancer in heterogeneous MRI datasets. *Quant Imaging Med Surg*. 2022 Nov;12(11):4990-5003. doi: 10.21037/qims-22-265.
47. Jensen C, Sørensen KS, Jørgensen CK, Nielsen CW, Høy PC, Langkilde NC, Østergaard LR. Prostate zonal segmentation in 1.5T and 3T T2W MRI using a convolutional neural network. *J Med Imaging (Bellingham)*. 2019 Jan;6(1):014501. doi: 10.1117/1.JMI.6.1.014501.
48. Bardis M, Houshyar R, Chantaduly C, Tran-Harding K, Ushinsky A, Chahine C, Rupasinghe M, Chow D, Chang P. Segmentation of the Prostate Transition Zone and Peripheral Zone on MR Images with Deep Learning. *Radiol Imaging Cancer*. 2021 May;3(3):e200024. doi: 10.1148/rycan.2021200024.
49. Li H, Lee CH, Chia D, Lin Z, Huang W, Tan CH. Machine Learning in Prostate MRI for Prostate Cancer: Current Status and Future Opportunities. *Diagnostics (Basel)*. 2022 Jan 24;12(2):289. doi: 10.3390/diagnostics12020289.
50. Sunoqrot MRS, Saha A, Hosseinzadeh M, Elschot M, Huisman H. Artificial intelligence for prostate MRI: open datasets, available applications, and grand challenges. *Eur Radiol Exp*. 2022 Aug 1;6(1):35. doi: 10.1186/s41747-022-00288-8.
51. Belue MJ, Turkbey B. Tasks for artificial intelligence in prostate MRI. *Eur Radiol Exp*. 2022 Jul 31;6(1):33. doi: 10.1186/s41747-022-00287-9.

8. ŽIVOTOPIS

Osobni podaci

Ime i prezime: Goran Kutlić
Datum rođenja: 04.07.1975.
e-mail: goran.kutlic@gmail.com

Obrazovanje:

2018.-2021. Diplomski studij radiološke tehnologije, Sveučilišni odjel zdravstvenih studija Sveučilišta u Splitu
2003.-2007. Preddiplomski studij radiološke tehnologije, Zdravstveno veleučilište Zagreb

Radno iskustvo

2009.- Radiološki tehnolog, Zavod za radiologiju, Klinička bolnica „Sveti Duh“, Zagreb
2007.-2009. Radiološki tehnolog, Zavod za radiološku i ultrazvučnu dijagnostiku, Klinika za infektivne bolesti „Dr. Fran Mihaljević“, Zagreb

Dodatne informacije

- certifikat za kliničkog administratora za Syngo.Via sustav
- poznavanje rada u Linux OS-u i programima
- poznavanje rada u Windows OS-u i programima
- engleski jezik (razumijevanje B2, govor B1, pisanje A2)

POPIS OBJAŠNJENJA I KORIŠTENIH KRATICA

- MR, engl. Magnetic Resonance (magnetska rezonancija)
- T, tesla, jedinica jačine magnetskog polja (opisuje jačinu magnetskog polja kojeg stvara bore magnet MR-a)
- T1 relaksacija, engl. T1 relaxation (oporavak longitudinalne magnetizacije)
- T2 relaksacija, engl. T2 relaxation (rasap transverzalne magnetizacije)
- PI-RADS, engl. Prostate Imaging-Reporting and Data System (strukturirana shema izvješćivanja za višeparametrijski MRI prostate pri evaluaciji sumnje na rak prostate)
- MRI, engl. Magnetic Resonance Imaging (sinonim za oslikavanje magnetskom rezonancom)
- SNR, engl. Signal to Noise Ratio (omjer signala i šuma)
- CNR, engl. Contrast to Noise Ratio (omjer kontrasta i šuma – razlika u intenzitetu signala između dviju regija)
- T1W, engl. T1 weighted image (bazična pulsna sekvenca s kratkim TE i TR)
- T2W, engl. T2 weighted image (bazična pulsna sekvenca s dugim TE i TR)
- DWI, engl. Diffusion-weighted imaging (sekvenca bazirana na mjerenju nasumičnog Braunovg kretanja molekula vode u snimanom vokselu)
- DCE, engl. Dynamic contrast enhancement (dinamička kontrastna sekvenca pri oslikavanju prostate)
- mpMRI, engl. multiparametric Magnetic Resonance Imaging (multiparametrijski protokol snimanja prostate)
- bpMRI, engl. biparametric Magnetic Resonance Imaging (biparametrijski protokol snimanja prostate)
- PC, engl. Prostate cancer (rak prostate)
- BPH, engl. Benign prostatic hyperplasia (benigna hiperplazija prostate)
- TR, engl. Repetirion Time (vrijeme ponavljanja)
- TE, engl. Echo Time (vrijeme odjeka)
- RF puls, engl. Radio-Frequency puls (radiofrekventni, pobudni puls)
- BPA, engl. Body phase array (RF zavojnica faznog niza)
- ADC, engl. Apparent diffusion coefficient (mjera koja određuje veličinu difuziju molekula vode u tkivu)

PSA, engl. Prostata specific antigen (prostata specifični antigen)

SE, engl. Spin Echo (sekvenca koristi 90° RF puls, a zatim slijedi jedan ili više refokusiranih pulseva od 180°)

FOV, engl. Field of View (područje snimanja)

ROI, engl. Regions of interest (područje interesa)

BOLD, engl. blood oxygenation level dependent

FA, engl. Flip Angle (kut između ukupnog magnetizacijskog vektora i uzdužne osi glavnog magnetskog polja koji ukupni magnetizacijski vektor ima u prostoru nakon aplikacije RF-pulsa)

SAR, engl. Specific absorption rate (mjerni podatak koji procjenjuje potencijal za zagrijavanje tkiva)

B_0 , snaga magnetskog polja, izražava se u teslama (T)

FSE/TSE, engl. Fast Spin Echo / Turbo Spin Echo (SE sekvence s kraćim vremenom snimanja; nakon ekscitacije RF pulsom od 90° slijedi serija refazirajućih 180° pulseva koji se brzo ponavljaju)

EPI, engl. Echo Planar Imaging (brza mjerna sekvenca za funkcijske MR slike)

DOR, engl. Diagnostic odds ratio (dijagnostički omjer izgleda)

AUC, engl. Area Under the Curve (površina ispod krivulje; mjera za određivanje učinkovitosti određenog klasifikatora)

CI, engl. Confidence Interval (interval pouzdanosti – objektivna procjena preciznosti i veličine uzorka nekog istraživanja)

ROC, engl. Receiver Operating Characteristics (krivulja operativne karakteristike prijemnika)

AI, engl. Artificial Intelligence (umjetna inteligencija)

ML, engl. Machine Learning (strojno učenje, jedan od tipova umjetne inteligencije)

DL, engl. Deep Learning (duboko učenje)

CNN, engl. Convolutional Neural Networks (konvolucijske neuronske mreže)

DSC, engl. Dice similarity coefficient (Diceov koeficijent sličnosti)

MAD, engl. mean absolute distance (srednja apsolutna udaljenost)

PRILOZI

Slika 1. Minimalni tehnički uvjeti za mpMRI prema PI-RADS v2.1 smjernicama (preuzeto 12.2.2023.). Dostupno na: <https://www.acr.org/-/media/ACR/Files/RADS/Pi-RADS/PIRADS-v2-1.pdf>

Slika 2. Vremenski prikaz ključnih događaja u razvoju MRI prostate (preuzeto 12.2.2023.). Dostupno na: <https://www.ajronline.org/doi/10.2214/AJR.18.20796#F8>

Slika 3. Anatomija prostate (preuzeto 12.2.2023.). Dostupno na: https://hrm.iliveok.com/health/penis_109670i16010.html)

Slika 4. Anatomija prostate (preuzeto 12.2.2023.). Dostupno na: https://hrm.iliveok.com/health/penis_109670i16010.html)

Slika 5. McNealova podjela prostate (preuzeto 12.2.2023.). Dostupno na: https://prod-images-static.radiopaedia.org/images/56025826/Untitled_Artwork_6_jumbo.jpeg)

Slika 6. T2W koronarni prikaz BHP (preuzeto 12.2.2023.). Dostupno na: https://radiopaedia.org/cases/2586/studies/6281?lang=us&source_of=https%3A%2F%2Fradiopaedia.org%2Farticles%2Fbenign-prostatic-hyperplasia)

Slika 7. Gleason score (preuzeto 12.2.2023.). Dostupno na: <https://radiologyassistant.nl/abdomen/prostate/prostate-cancer-pi-rads-v2#pi-rads-version-2-pi-rads-assessment-categories>)

Slika 8. PI-RADS klasifikacija (preuzeto 12.2.2023.). Dostupno na: <https://radiologyassistant.nl/abdomen/prostate/prostate-cancer-pi-rads-v2>)

Slika 9. PI-RADS kategorije procjena (preuzeto 12.2.2023.). Dostupno na: <https://radiologyassistant.nl/abdomen/prostate/prostate-cancer-pi-rads-v2#pi-rads-version-2-pi-rads-assessment-categories>)

Slika 10. PI-RADS periferne zone (preuzeto 12.2.2023.). Dostupno na: <https://radiologyassistant.nl/abdomen/prostate/prostate-cancer-pi-rads-v2#pi-rads-version-2-pi-rads-assessment-categories>)

Slika 11. PI-RADS tranzitoren zone (preuzeto 12.2.2023.). Dostupno na: <https://radiologyassistant.nl/abdomen/prostate/prostate-cancer-pi-rads-v2#pi-rads-version-2-pi-rads-assessment-categories>)

Slika 12. T1W snimka krvarenje nakon biopsije (preuzeto 15.2.2023.). Dostupno na: https://www.researchgate.net/publication/6352762_Prostate_cancer_detection_Magnetic_resonance_MR_spectroscopic_imaging/figures?lo=1)

Slika 13. T1W snimka metastaza u sakrumu (preuzeto 15.2.2023.). Dostupno na: https://www.researchgate.net/publication/6352762_Prostate_cancer_detection_Magnetic_resonance_MR_spectroscopic_imaging/figures?lo=1)

Slika 14. T2W axialna snimka PC (preuzeto 15.2.2023.). Dostupno na: <https://radiologyassistant.nl/abdomen/prostate/prostate-cancer-pi-rads-v2>)

Slika 15. Primjer DWI sekvencae i ADC mape PC-a (preuzeto 15.2.2023.). Dostupno na: <https://onlinelibrary.wiley.com/doi/10.1002/jmri.25705>)

Slika 16. Primjer MR spektroskopije gdje je lijevo spektroskopija normalne prostate, a desno PC-a (preuzeto 15.2.2023.). Dostupno na: <https://mriquestions.com/prostate-spectra.html>)

Slika 17. Usporedba 2D T2W i 3D T2W sekvenci s vremenom akvizicije (preuzeto 16.2.2023.). Dostupno na: <https://www.ncbi.nlm.nih.gov/pmc/articles/instance/6563534/bin/MRM-82-721-g004.jpg>)

Slika 18. MRI prostate T2W (a.), DWI (b.), BOLD (c.) (preuzeto 16.2.2023.). Dostupno na: <https://pubmed.ncbi.nlm.nih.gov/34235962/#&gid=article-figures&pid=figure-1-uid-0>)

Slika 19. Primjer načina rada MRF-a (preuzeto 16.2.2023.). Dostupno na: <https://onlinelibrary.wiley.com/cms/asset/6fd61ec4-d3b6-4403-9cbd-d81bce16f50e/mrm27403-fig-0001-m.jpg>)

Slika 20. Primjer endorektalne zavojnice (preuzeto 17.2.2023.). Dostupno na: https://www.ncbi.nlm.nih.gov/core/lw/2.0/html/tileshop_pmc/tileshop_pmc_inline.html?title=Click%20on%20image%20to%20zoom&p=PMC3&id=9030903_life-12-00569-g001.jpg)

Slika 21. 30 kanalna BPA zavojnica za tijelo (arhiva KB „Sveti Duh”, Zagreb)

Slika 22. Aksijalne T2W slike dobivene na MR 3T pomoću tjelesne zavojnice te sukladno smjernicama PI-RADS 2 (preuzeto 20.2.2023.). Dostupno na: <https://www.ncbi.nlm.nih.gov/pmc/articles/PMC5724653/figure/fig6-2058460117745574/>)

Slika 23. Osjetljivost EPI na nehomogenosti polja B_0 (preuzeto 20.2.2023.). Dostupno na: <https://pubmed.ncbi.nlm.nih.gov/29242748/#&gid=article-figures&pid=fig-7-uid-6>)

Slika 24. T2W prikaz prostate u dvije orijentacije. (preuzeto 20.2.2023.). Dostupno na: <https://www.ncbi.nlm.nih.gov/pmc/articles/PMC9113077/figure/Fig1/>)

Slika 25. Primjer kvalitete slika korištenih u istraživanju (preuzeto 2.3.2023.). Dostupno na: <https://www.sciencedirect.com/science/article/pii/S0720048X17300967#fig0005>)

Slika 26. Prikaz prihvaćenih studija sa njihovim karakteristikama (preuzeto 2.3.2023.). Dostupno na: <https://www.ncbi.nlm.nih.gov/pmc/articles/PMC9373864/table/T1/?report=objectonly>)

Slika 27. Rezultati metaanalize dijagnostičke učinkovitosti 3,0 T u odnosu na 1,5 T MRI u određivanju stadija karcinoma prostate (preuzeto 2.3.2023.). Dostupno na: <https://www.ncbi.nlm.nih.gov/pmc/articles/PMC9373864/table/T3/?report=objectonly>)

Slika 28. Primjer strukture CNN-a (preuzeto 9.3.2023.). Dostupno na: https://pub.mdpi-res.com/entropy/entropy-19-00242/article_deploy/html/images/entropy-19-00242-g001.png?1569360721)

Slika 29. Primjer sheme uključivanja AI-a u MRI prostate za automatizaciju, poboljšanje i podršku kritičnih zadataka (preuzeto 9.3.2023.). Dostupno na: <https://www.ncbi.nlm.nih.gov/pmc/articles/PMC9339427/figure/Fig1/>)

Slika 30. Grafički prikaz tijeka obrade podataka u CNN-u (preuzeto 9.3.2023.). Dostupno na: <https://www.ncbi.nlm.nih.gov/pmc/articles/PMC9291235/bin/JMRI-55-480-g003.jpg>)

Slika 31. Primjer slika T2W sekvenci koje su korištene za ocjenjivanje od strane CNN-a (preuzeto 9.3.2023.). Dostupno na: <https://www.ncbi.nlm.nih.gov/pmc/articles/PMC9291235/figure/jmri27879-fig-0002/>)

Slika 32. Primjer slika DWI sekvenci koje su korištene za ocjenjivanje od strane CNN-a (preuzeto 9.3.2023.). Dostupno na: <https://www.ncbi.nlm.nih.gov/pmc/articles/PMC9291235/figure/jmri27879-fig-0003/>)

Slika 33. Primjer slika DCE sekvenci koje su korištene za ocjenjivanje od strane CNN-a (preuzeto 9.3.2023.). Dostupno na: <https://www.ncbi.nlm.nih.gov/pmc/articles/instance/9291235/bin/JMRI-55-480-g001.jpg>)

Slika 34. Rezultati točnosti 3 najbolja CNN-a u određivanju kvalitete slika i sekvenci (preuzeto 9.3.2023.). Dostupno na:

<https://www.ncbi.nlm.nih.gov/pmc/articles/PMC9291235/pdf/JMRI-55-480.pdf>

Slika 35. Rezultati točnosti 3 najgora CNN-a u određivanju kvalitete slika i sekvenci (preuzeto 9.3.2023.). Dostupno na:

<https://www.ncbi.nlm.nih.gov/pmc/articles/PMC9291235/pdf/JMRI-55-480.pdf>

Slika 36. U-net arhitektura CNN-a (preuzeto 17.3.2023.). Dostupno na:

<https://www.ncbi.nlm.nih.gov/pmc/articles/PMC6384414/figure/f3/>

Slika 37. Distribucija DSC-a za PZ i CG (preuzeto 17.3.2023.). Dostupno na:

https://www.ncbi.nlm.nih.gov/core/lw/2.0/html/tileshop_pmc/tileshop_pmc_inline.html?title=Click%20on%20image%20to%20zoom&p=PMC3&id=6384414_JMI-006-014501-g007.jpg

Slika 38. Segmentacija prostate u pacijenata s najvišim DSC-om (preuzeto 17.3.2023.).

Dostupno na:

https://www.ncbi.nlm.nih.gov/core/lw/2.0/html/tileshop_pmc/tileshop_pmc_inline.html?title=Click%20on%20image%20to%20zoom&p=PMC3&id=6384414_JMI-006-014501-g008.jpg

Slika 39. Rezultati za segmentaciju prostate (preuzeto 17.3.2023.). Dostupno na:

<https://www.ncbi.nlm.nih.gov/pmc/articles/PMC6384414/>

Tablica 1. Usporedba trajanja sekvenci s parametrima akvizicije (preuzeto s

<https://www.ncbi.nlm.nih.gov/pmc/articles/PMC5834556/table/Tab1/?report=objectonly>)

Tablica 2. Parametri sekvenci za MR 1.5T i 3T (preuzeto sa

<https://www.sciencedirect.com/science/article/pii/S0720048X17300967#tbl0005>)

Tablica 3. Vrijednosti SNR-a i CNR-a na uređajima od 3T i 1.5T, pri čemu su podebljane statistički značajne razlike (preuzeto s

<https://www.sciencedirect.com/science/article/pii/S0720048X17300967#tbl0015>)

Tablica 4. Subjektivna kvaliteta (skala 1-5) i PI-RADS v.2. ocjene od strane dvaju radiologa (R1, R2) za slike prikupljene na MR 3T i MR 1.5T. (preuzeto s

<https://www.sciencedirect.com/science/article/pii/S0720048X17300967#tbl0020>)