

# Sestrinska skrb u liječenju dojenačkih hemangioma

---

Žamić, Andrea

Undergraduate thesis / Završni rad

2023

Degree Grantor / Ustanova koja je dodijelila akademski / stručni stupanj: **University of Split / Sveučilište u Splitu**

Permanent link / Trajna poveznica: <https://um.nsk.hr/um:nbn:hr:176:693185>

Rights / Prava: [In copyright](#)/[Zaštićeno autorskim pravom.](#)

Download date / Datum preuzimanja: **2024-05-29**



Sveučilišni odjel zdravstvenih studija  
SVEUČILIŠTE U SPLITU

Repository / Repozitorij:

[Repository of the University Department for Health Studies, University of Split](#)



zir.nsk.hr



UNIVERSITY OF SPLIT



DIGITALNI AKADEMSKI ARHIVI I REPOZITORIJI

SVEUČILIŠTE U SPLITU  
Podružnica  
SVEUČILIŠNI ODJEL ZDRAVSTVENIH STUDIJA  
SESTRINSTVO

**Andrea Žamić**

**SESTRINSKA SKRB U LIJEČENJU DOJENAČKIH  
HEMANGIOMA**

**Završni rad**

Split, 2023.

SVEUČILIŠTE U SPLITU  
Podružnica  
SVEUČILIŠNI ODJEL ZDRAVSTVENIH STUDIJA  
PRIJEDIPLOMSKI SVEUČILIŠNI STUDIJ  
SESTRINSTVO

**Andrea Žamić**

**SESTRINSKA SKRB U LIJEČENJU DOJENAČKIH  
HEMANGIOMA  
NURSING CARE IN THE TREATMENT OF INFANTILE  
HEMANGIOMAS**

**Završni rad/Bachelor's Thesis**

Mentor:

**doc. dr. sc. Arnes Rešić**

Split, 2023.

# TEMELJNA DOKUMENTACIJSKA KRATICA

ZAVRŠNI RAD

Sveučilište u Splitu  
Sveučilišni odjel zdravstvenih studija  
Sveučilišni prijediplomski studij sestrinstvo

**Znanstveno područje:** Biomedicina i zdravstvo  
**Znanstveno polje:** Kliničke medicinske znanosti

**Mentor:** doc. dr. sc. Arnes Rešić

## Sestrinska skrb u liječenju dojenačkih hemangioma

Andrea Žamić

**Sažetak:** Hemangiomi su dobroćudne vaskularne neoplazme koje se najčešće javljaju kod novorođenčadi i dojenčadi u prvih nekoliko tjedana ili mjeseci života. Većina ih ima benigni tijek i spontano se povlače tijekom vremena. Klinička slika dojenačkih hemangioma može varirati, ovisno o tipu, podtipu i lokalizaciji hemangioma. Dijagnoza se postavlja na osnovu anamneze i kliničkog pregleda. U većini slučajeva, dojenački hemangiomi ne zahtijevaju posebno liječenje i dovoljno je praćenje. Međutim, u nekim slučajevima, posebno kod većih, brzo rastućih ili kompliciranih hemangioma, koriste se različiti modaliteti liječenja: farmakoterapija (propranolol, timolol), skleroterapija, laserska terapija i kirurški zahvati. Sestrinska skrb za djecu oboljelu od dojenačkih hemangioma igra važnu ulogu u pružanju podrške roditeljima i njege djeteta. To uključuje edukaciju obitelji o hemangiomima, praćenje hemangioma, provođenje liječenja, prevenciju i liječenje komplikacija. Uz rano prepoznavanje, pravilno praćenje i podršku obitelji, većina dojenačkih hemangioma ima dobar ishod. Uloga medicinske sestre u praćenju uključuje redovite procjene veličine, lokalizacije, boje, teksture i eventualnih komplikacija (zahvaćanje vitalnih struktura, ulceracije). Medicinske sestre su uključene u uvođenje i provođenje terapije betablokatorom tijekom hospitalizacije te u ambulantno praćenje u mjesečnim intervalima gdje se prati uspješnost liječenja i korekcija doze lijeka. U slučaju nastanka trajnih ožiljaka i estetskog nagrdivanja, hemangiomi mogu imati značajan emocionalni i psihološki utjecaj na pacijente u kasnijoj životnoj dobi i njihove obitelji. Medicinske sestre su važan dio tima u liječenju i praćenju terapijskih ishoda djece s hemangiomima.

**Ključne riječi:** Dojenački hemangiomi, propranolol, zdravstvena njega

**Rad sadrži:** 31 stranica, 6 slika, 22 literaturne reference

**Jezik izvornika:** hrvatski

## BASIC DOCUMENTATION CARD

BACHELOR THESIS

**University of Split**  
**University department for Health Studies**  
**University undergraduate study of nursing**

**Scientific area:** Biomedicine and health  
**Scientific field:** Clinical medical sciences

**Supervisor:** Assistant professor Arnes Rešić, MD, PhD

### NURSING CARE IN THE TREATMENT OF INFANTILE HEMANGIOMAS

Andrea Žamić

**Summary:** Hemangiomas are benign vascular neoplasms that most often occur in newborns and infants in the first few weeks or months of life. Most of them have a benign course and resolve spontaneously over time. The clinical picture of infant hemangiomas can vary, depending on the type, subtype and localization of the hemangioma. The diagnosis is made on the basis of history and clinical examination. In most cases, infantile hemangiomas do not require special treatment and monitoring is sufficient. However, in some cases, especially with larger, fast-growing or complicated hemangiomas, different treatment modalities are used: pharmacotherapy (propranolol, timolol), sclerotherapy, laser therapy and surgery. Nursing care for children with infantile hemangiomas plays an important role in providing support to parents and care of the child. This includes family education about hemangiomas, monitoring of hemangiomas, implementation of treatment, prevention and treatment of complications. With early recognition, proper follow-up and family support, most infantile hemangiomas have a good outcome. The nurse's role in follow-up includes regular assessments of size, localization, color, texture and possible complications (involvement of vital structures, ulceration). Nurses are involved in the introduction and implementation of beta-blocker therapy during hospitalization and in outpatient follow-up at monthly intervals, where the success of the treatment and the correction of the drug dose are monitored. In the case of permanent scarring and aesthetic disfigurement, hemangiomas can have a significant emotional and psychological impact on patients and their families later in life. Nurses are an important part of the team in the treatment and monitoring of therapeutic outcomes of children with hemangiomas.

**Keywords:** infantile hemangiomas, propranolol, healthcare

**Thesis contains:** 31 pages, 6 figures, 22 references

**Original in:** Croatian

# SADRŽAJ

Sažetak .....	I
Summary .....	II
<b>1. UVOD .....</b>	<b>1</b>
<b>1.1. HEMANGIOMI I VASKULARNE MALFORMACIJE .....</b>	<b>2</b>
1.1.1. Epidemiologija .....	2
<b>1.2. PATOFIZIOLOGIJA I RAZVOJ DOJENAČKIH HEMANGIOMA .....</b>	<b>3</b>
<b>1.3. VRSTE DOJENAČKIH HEMANGIOMA .....</b>	<b>4</b>
<b>1.4. KLINIČKA SLIKA .....</b>	<b>5</b>
1.4.1. Lokalizacija hemangioma .....	6
<b>1.5. KOMPLIKACIJE .....</b>	<b>8</b>
1.5.1. PHACE sindrom .....	9
<b>1.6. LIJEČENJE DOJENAČKIH HEMANGIOMA .....</b>	<b>11</b>
1.6.1. Farmakološke metode liječenja .....	12
1.6.2. Skleroterapija .....	13
1.6.3. Laserska terapija .....	14
1.6.4. Kirurško liječenje .....	14
1.6.5. Praćenje liječenja .....	15
<b>2. CILJ RADA .....</b>	<b>17</b>
<b>3. RASPRAVA .....</b>	<b>18</b>
<b>3.1. SESTRINSKA SKRB U LIJEČENJU DOJENAČKIH HEMANGIOMA .....</b>	<b>18</b>
3.7.1. Proces zdravstvene njege .....	20
3.7.2. Sestrinske dijagnoze kod djece oboljele od dojenačkih hemangioma .....	21
3.7.2.1. Visok rizik za ulceraciju, krvarenje i infekciju .....	21
3.7.2.2. Bol .....	22
3.7.2.3. Anksioznost roditelja .....	23
3.7.2.4. Neupućenost .....	24
<b>3.8. ZAŠTITNI POSTUPCI I MJERE KOD DOJENAČKIH HEMANGIOMA .....</b>	<b>25</b>
<b>4. ZAKLJUČAK .....</b>	<b>26</b>
<b>5. LITERATURA .....</b>	<b>28</b>
<b>6. ŽIVOTOPIS .....</b>	<b>31</b>

## 1.UVOD

Dojenački hemangiomi se smatraju najčešćim vaskularnim tumorima dječje dobi. Definiramo ih kao benigne vaskularne neoplazme. Ovaj tumor karakterizira brzi rast tijekom prvih nekoliko mjeseci života, najčešće do kraja prve godine, nakon čega obično spontano involuira u kasnijoj životnoj dobi. Pojavljuje se na raznim dijelovima tijela, uključujući kožu, potkožje, unutarnje organe. Njegova točna etiologija još uvijek nije potpuno razjašnjena. Iako većina dojenačkih hemangioma prolazi spontano bez ikakvog tretmana, neki zahtijevaju medicinsku intervenciju zbog svoje veličine, lokalizacije ili potencijalnih komplikacija. Kao najčešće komplikacije izdvajaju se ulceracije koje su često u pratnji sa krvarenjem i sekundarnim infekcijama. No ipak može se reći da je jako mali postotak dojenačkih hemangioma povezan s komplikacijama koje mogu dovesti do ugrožavanja života djeteta ili poremećene funkcije organa. Dijagnoza se postavlja uzimanjem detaljne anamneze i na temelju kliničke slike, a u teško razlučivim slučajevima se pribjegava i slikovnim pretragama (ultrazvuk, magnetska rezonanca). Terapijski tretman treba biti individualiziran i baziran na kliničkom pregledu te veličini i proširenosti samog hemangioma. Sestrinska skrb ima ključnu ulogu u liječenju dojenačkih hemangioma, kako bi se osigurala najbolja moguća razina zdravstvene skrbi i dobrobiti djeteta. Medicinska sestra, kao dio multidisciplinarnog tima za liječenje, ima važnu zadaću u provođenju i nadzoru terapijskih postupaka, educiranju roditelja o bolesti, pružanju podrške i praćenju napretka liječenja (1).

## **1.1. HEMANGIOMI I VASKULARNE MALFORMACIJE**

Samo porijeklo riječi „hemangiom“ vuče svoj korijen iz grčkog jezika pri čemu (angeio) predstavlja prevedenu inačicu riječi za krvnu žilu a zajedno sa sufiksom -oma (tumor, masa, rast) upućuje nas na izvornu definiciju hemangioma u doslovnom prijevodu „masa krvnih žila“ što i nije tako daleko od istine (2). Godine 1982. Mulliken i Glowacki predložili su klasifikaciju vaskularnih anomalija na hemangiome i vaskularne malformacije. Ovo je bio veliki konceptualni pomak pri kojem su dojenački hemangiomi jasno diferencirani od vaskularnih malformacija s kojima su često bili zamjenjivani. Tijekom 21. stoljeća dolazi do velikog napretka i detaljnijih istraživanja patofiziologije i farmakoloških metoda liječenja istih (3). Hemangiome možemo klasificirati na kongenitalne koji se patohistološki bitno razlikuju, te na dojenačke odnosno infantilne hemangiome. Glavna razlika je što su kongenitalni hemangiomi potpuno razvijeni pri porodu u maksimalnoj veličini, ponekad čak vidljiv i na ultrazvuku tijekom trudnoće. Dojenački hemangiomi, ako su uopće vidljivi pri rođenju djeteta, prezentirati će se kao prekursorska lezija bijele ili ružičaste boje s proliferacijom, odnosno ubrzanim rastom koji se javlja tijekom prve godine života (4). Prema rezultatima dugogodišnjeg praćenja oboljele djece zaključeno je da se većina hemangioma smanjuje nakon 2. godine, oko 50% do 5 godina, a 90–95% do 9 godina (5).

### **1.1.1. Epidemiologija**

Epidemiologija hemangioma pruža nam informacije o učestalosti, distribuciji i čimbenicima rizika koji su povezani s pojavom ovih tumora. Procjenjuje se da se javljaju u oko 4-5% novorođenčadi. Prema literaturi i istraživanjima hemangiomi su dva do tri puta češći u djevojčica nego u dječaka. Istraživanja sugeriraju da postoje određene etničke razlike u učestalosti hemangioma. Primjerice, svjetlija koža povezana je s većim rizikom za razvoj hemangioma, dok su tamnija koža i pripadnici crne rase manje podložni obolijevanju. Incidencija se povećava kod nedonoščadi osobito onih niske porođajne težine, kao i kod blizanačkih trudnoća. Faktori rizika koji se odnose na majku bi bili starija



dob, placenta previa, preeklampsija te ostale anomalije posteljice. Hemangiomi se mogu češće naći u nekim obiteljima, naime postoji povećan rizik od oboljenja kod djece čiji su roditelji ili srodnici (braća, sestre) također imali hemangiome, ali nema podataka o mogućem načinu nasljeđivanja (6).

## **1.2. PATOFIZIOLOGIJA I RAZVOJ DOJENAČKIH HEMANGIOMA**

Patofiziologija hemangioma uključuje kompleksnu interakciju između vaskularnog endotela, vaskularnog glatkog mišićja, matičnih stanica i čimbenika rasta. Razvoj dojenačkih hemangioma možemo podijeliti u dvije faze: proliferacijsku i involucijsku. Normalni razvoj krvnih žila uključuje stadije rasta i involucije. Međutim, kod dojenačkih hemangioma postoji neravnoteža u ovom procesu, pri čemu se proliferacija stanica i formiranje krvnih žila događa brže nego involucija. Točni mehanizmi koji potiču ove faze nisu u potpunosti razjašnjeni, ali najnovije spoznaje upućuju na povezanost pluripotentnih matičnih stanica koje odgovaraju na podražaje kao što je primjerice tkivna hipoksija (7). Jedan od ključnih čimbenika u patofiziologiji dojenačkih hemangioma je vaskularni endotelni faktor rasta (VEGF). VEGF potiče rast novih krvnih žila i regulira angiogenezu (proces stvaranja novih krvnih žila iz postojećih). Smatra se da je u hemangiomima koji rastu povećana ekspresija VEGF-a, što dovodi do nekontrolirane proliferacije endotelnih stanica i formiranja novih krvnih žila. Pored VEGF-a, drugi čimbenici rasta kao što su bazični fibroblastni faktor (bFGF), faktor rasta sličan inzulinu (IGF) i transformirajući faktor rasta-beta (TGF-beta) također su uključeni u razvoj i rast hemangioma. Ti čimbenici rasta potiču angiogenezu i reguliraju procese proliferacije i diferencijacije stanica u hemangiomima (8).

Proliferacijska faza nerijetko započinje unutar prvih par tjedana ili mjeseci nakon rođenja, stoga se rana intervencija i početak liječenja u prvim mjesecima života smatra idealnim u visoko rizičnim slučajevima. Endotelne stanice počinju nekontrolirano proliferirati, što rezultira rastom tumora. Tijekom ove faze, hemangiom postaje vidljiv kao crveni, izbočeni tumor na koži. Brzina rasta može varirati od sporog do vrlo brzog,

ovisno o karakteristikama tumora. U ovoj fazi, hemangiom dostiže svoj maksimalni promjer. Nakon završetka proliferacijske faze, ulazi u fazu mirovanja a potom u fazu involucije. Ova faza započinje iza druge godine djetetovog života i nastavlja se narednih nekoliko godina, a karakterizira je postupno smanjenje veličine tumora. Endotelne stanice počinju se smanjivati i regredirati, a krvne žile se postupno zatvaraju. Involucija može trajati od nekoliko mjeseci do nekoliko godina. U većini slučajeva, potpuno involuiraju do 5. do 10. godine života djeteta, ali postoji i grupa hemangioma koji mogu ostaviti određene rezidualne promjene na koži i kasnije u životu (8).

### **1.3. VRSTE DOJENAČKIH HEMANGIOMA**

Dojenački hemangiomi mogu se klasificirati prema različitim karakteristikama, uključujući oblik, dubinu i lokalizaciju.

Podjela prema dubini zahvaćenog tkiva obuhvaća slijedeće tipove hemangioma: Površinski hemangiomi su najčešći, manifestiraju se kao crveni, ravni ili izbočeni tumor na površini kože, sastoje se od malih žila tankih stijenki veličine kapilara koje su obložene jednim slojem spljoštenih ili debelih endotelnih stanica i okružene diskontinuiranim slojem pericita i retikularnih vlakana (9).

Duboki hemangiomi kao vrsta hemangioma koja se nalazi u dubljim slojevima kože i tkiva, obično nisu vidljivi izvana. Mogu utjecati na mišiće, kosti i druge strukture. Ponekad mogu biti blago ispupčeni ili tvrdi na dodir te su često plave ili ljubičaste boje (8).

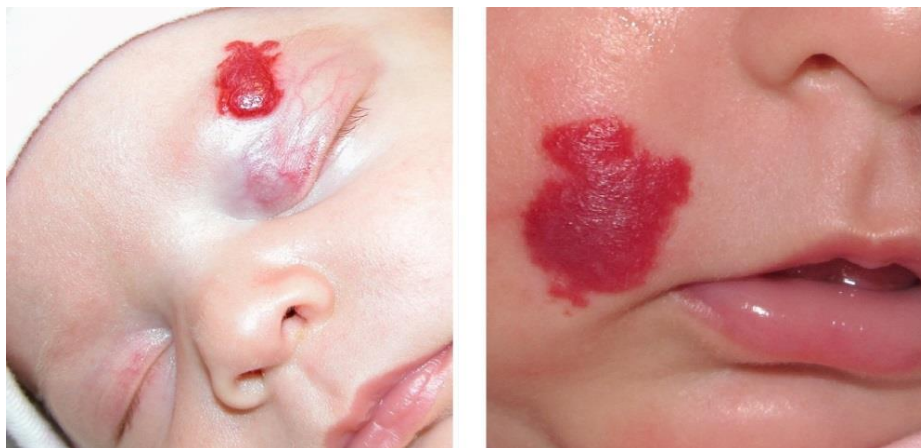Kombinirani hemangiomi kombiniraju obilježja površinskih i dubokih hemangioma. Mogu imati izbočene dijelove na površini kože, ali također mogu prodrijeti u dublje slojeve (9).

Podjela prema anatomskoj zahvaćenosti obuhvaća segmentalne hemangiome, koji obuhvaćaju određeni segment ili područje tijela. Obično slijedi raspored specifičnih živčanih ili vaskularnih puteva. Segmentalni hemangiomi mogu zahvaćati velika područja kože, najčešće lica (10).

Rijetko, hemangiomi se mogu razviti unutar unutarnjih organa poput jetre, slezene ili crijeva. Mogu uzrokovati simptome i komplikacije povezane s oštećenjem organa ili područja u kojem se nalaze. Važno je napomenuti da se dojenački hemangiomi mogu razlikovati po boji, veličini i obliku. Njihov izgled i karakteristike mogu se mijenjati tijekom vremena, s početnim rastom u prvim mjesecima života i postupnom involucijom u kasnijim godinama.

#### **1.4. KLINIČKA SLIKA**

Dijagnoza se postavlja detaljnom anamnezom i kliničkim pregledom cijelog tijela. Obično se pojavljuju kao crvene ili ljubičaste izrasline na koži. Mogu imati različite oblike, veličine i teksturu. Neki mogu biti plosnati i ravni, dok drugi mogu biti ispupčeni, također mogu biti mekani ili tvrdi na dodir. Obično započinju kao mali crveni noduli, a zatim se mogu postupno povećavati u veličini tijekom prvih nekoliko tjedana ili mjeseci. Brzina rasta može varirati od slučaja do slučaja. Nakon faze aktivnog rasta, ulaze u fazu involucije, kada se postupno smanjuju i blijede. Boja hemangioma može varirati od svijetlo crvene do tamnocrvene, ljubičaste ili plavkaste, što je posljedica vaskularnih promjena unutar tumora. Većina ne uzrokuje simptome osim samog izgleda tumora. Površinski hemangiomi u gornjem dijelu dermisa imaju jarkocrvenu boju jagode, dok oni u dubokom dermisu i potkožju, duboki hemangiomi, mogu izgledati plavi i biti jasno palpabilni supkutano. Mješoviti hemangiomi mogu imati obje karakteristike (11).

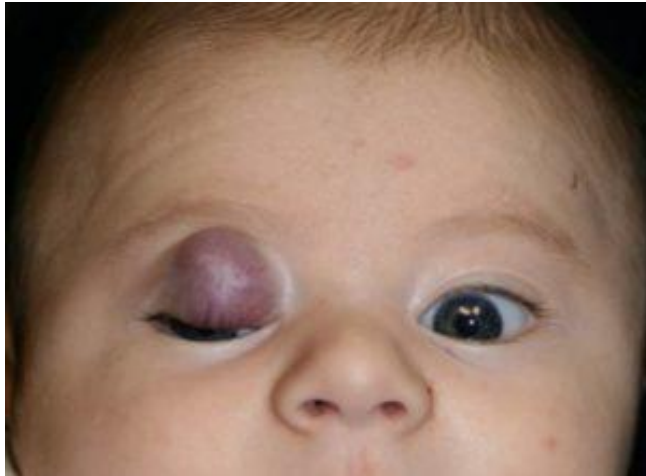

Slika 1. Prikaz dojenačkih hemangioma na licu djeteta

Izvor: <https://www.arkayli.com/infantile-hemangioma>

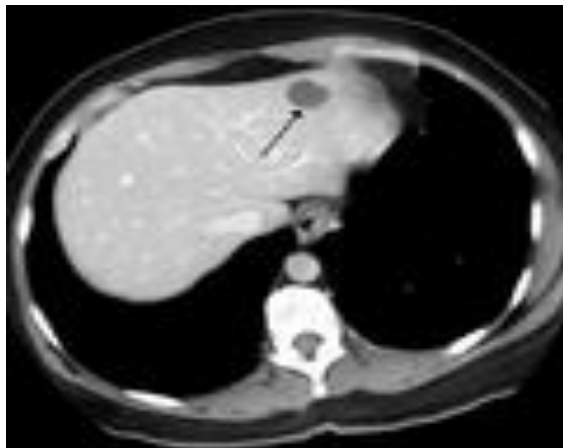#### 1.4.1. Lokalizacija hemangioma

Dojenački hemangiomi najčešće se pojavljuju na licu, posebno na području obraza, čela, nosa, usana i kapaka te vrata sa učestalošću do 70%, no mogu se pojaviti na gotovo bilo kojem dijelu tijela. Rijetko nastaju na unutarnjim organima, a onda je najčešća visceralna lokalizacija u jetri. Lokalizacija može imati utjecaj na terapijski pristup i sestrinsku skrb. Hemangiomi koji se nalaze na određenim mjestima, poput oka, uha ili nosa, mogu zahtijevati posebnu pažnju i praćenje kako bi se spriječili komplikacije ili oštećenje organa. Hemangiomi u blizini oka mogu utjecati na vid, a same lezije u blizini oka, uha i nosa imaju visok rizik od deformiteta. Postoji povećani rizik od ulceracije za lezije na usnama, licu ili području vrata, perianalno i na spolovilu te su i one pod vrlo visokim rizikom od ostavljanja ožiljka. Hemangiomi u području brade mogu biti povezani s hemangiomima u području dišnih putova i imati za komplikaciju stridor i teškoću disanja. Veći hemangiomi povezani su s trajnim promjenama na koži (npr. zadebljanje, atrofija, ožiljci). Promjene na licu ili u lumbosakralnom području također mogu biti povezani s temeljnim strukturalnim anomalijama mozga i kralježnice. Manje lezije na trupu su minimalno rizične i obično ne zahtijevaju liječenje (12).



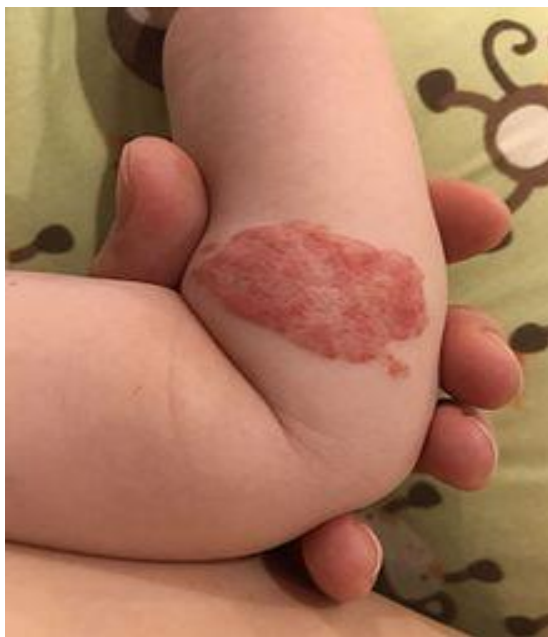*Slika 2. Hemangiom na području oka*

Izvor: <https://www.vbiny.org/photo-gallery/hemangiomas/eyelid-eyebrow/>



*Slika 3. Hemangiom na jetri, CT prikaz*

Izvor: [https://www.wikiwand.com/en/Infantile\\_hemangioma](https://www.wikiwand.com/en/Infantile_hemangioma)



*Slika 4. Hemangiom na ruci djeteta*

Izvor: [https://www.wikiwand.com/en/Infantile\\_hemangioma](https://www.wikiwand.com/en/Infantile_hemangioma)

## **1.5. KOMPLIKACIJE**

Komplikacije dojenačkih hemangioma su rijetke no ipak se u određenim slučajevima pojavljuju. Hemangiomi koji su izloženi trenju ili traumi, kao i hemangiomi koji se brzo povećavaju mogu razviti otvorenu ranu ili ulceraciju na površini. Ovo stanje može dovesti do krvarenja, infekcije te nelagode i boli za dijete (12).

Ulceracije se češće javljaju na područjima gdje se često javlja trenje, i izloženost tjelesnim tekućinama (urin i feces) u perianalnoj regiji kod dojenčadi. Ulceracija je praćena bolnošću, nelagodom, svrbežom i često sa znakovima infekcije kao što su crvenilo, oticanje ili gnojni iscjedak. Ulceracije hemangioma zahtijevaju pažljivo liječenje i njegu kako bi se zaustavio razvoj infekcije i potaknulo zacjeljivanje rana. Sestrinska skrb uključuje njegu rane, promatranje znakova infekcije i osiguravanje adekvatne zaštite kako bi se spriječila daljnja trauma i bol u djeteta (12).

Hemangiomi koji se nalaze u blizini određenih organa ili struktura, poput oka, uha, nosa ili usta, mogu uzrokovati funkcionalne probleme. Na primjer, rastom na kapku

hemangiom može ometati vid, u nosu može uzrokovati otežano disanje a na jeziku i usnoj šupljini može ometati hranjenje a kasnije i razvoj govora. Veliki ili izbočeni hemangiomi na vidljivim dijelovima tijela, poput lica, mogu izazvati estetsko nagrdživanje a kasnije u životu s ožiljcima narušiti samopouzdanje djeteta (12).

Nakon involucije hemangioma, može ostati vidljiva promjena u boji ili teksturi kože, u vidu mrlje, ožiljka ili nepravilnosti na koži. Veliki segmentni hemangiomi iznad lumbalne kralježnice mogu biti povezani s bubrežnim i urogenitalnim problemima i mogu biti povezani sa poremećajem koji se naziva *lumbarni ili sakralni sindrom* (12).

Ako dojenče ima pet ili više kožnih hemangioma na bilo kojem mjestu, to može indirektno ukazivati na pojavu visceralnih hemangioma te je potrebno učiniti uzv jetre kako bi se isključilo hemangiome u jetri. (12).

### **1.5.1. PHACE sindrom**

Definiramo ga kao rijedak kompleksni medicinski poremećaj koji zahvaća više organskih sustava, a uključuje povezanost većih segmentalnih hemangioma lica, glave i vrata s anomalijama drugih sustava. U literaturi je opisano preko 300 slučajeva, a smatra se jednim od najčešćih neurokutanih vaskularnih poremećaja u dječjoj dobi. Akronim dolazi od prvog slova nekih od uobičajenih znakova i simptoma ovog poremećaja:

- P- posterior fossa malformations (malformacije stražnjeg dijela lubanje)
- H- hemangiomas (hemangiomi)
- A- arterial anomalies (arterijske anomalije)
- C- coarctation of the aorta and cardiac defects (koarktacija aorte i srčane mane)
- E- eye anomalies (očne anomalije)

Sindrom se obično javlja kod djevojčica, a rjeđe kod dječaka, a pojavljuje se od 2% do 3% djece sa dijagnozom hemangioma. Dijete s PHACE sindromom gotovo uvijek ima hemangiom na glavi, vratu ili licu koji s vremenom raste, te je obično širi od 5 centimetara, a vjerojatnost obolijevanja od sindroma kod takvog tipa hemangioma iznosi čak od 20% do 31%. Budući da različite osobe mogu imati različite tegobe, simptomi mogu varirati. Neki od simptoma mogu uključivati poteškoće sa sluhom, probleme s caklinom ili korijenima zuba, probleme s vidom, probleme s rastom, poteškoće s učenjem,

glavobolje ili konvulzije. Godine 2009. skupina stručnjaka različitih specijalizacija (dermatologija, neurologija, onkologija, genetika, kardiologija i oftalmologija) uspostavila je kriterije za dijagnozu PHACE sindroma, svrstavajući ga u 2 kategorije:

1. PHACE sindrom, definiran prisutnošću segmentalnog dojenačkog hemangioma većeg od 5 cm na licu, vlasištu ili cervikalnoj regiji, povezan s 1 glavnim kriterijem ili 2 manja kriterija.
  2. Mogući PHACE sindrom, definiran prisutnošću hemangioma i 1 manjeg kriterija.
- Utvrđeni su glavni i manji kriteriji na temelju vaskularne i strukturne zahvaćenosti mozga, kardiovaskularnog sustava, oka i središnje linije.

Criteria	%
<b>Major</b>	
Segmental hemangioma of the head	100
Dysplasia of large cerebral artery	14
Stenosis, occlusion, absence or hypoplasia of a large cerebral artery	60
Posterior fossa anomaly	35
Aortic arch anomaly	28
Anomalous subclavian artery	14
Posterior segment anomalies of the eye	8
Sternal defect	22
Umbilical raphe	9
<b>Minor</b>	
Persistent embryonic arteries other than trigeminal	7
Midline anomalies	2
Disorder of migration	6
Ventricular septal defect	13
Anterior segment defect of the eye	8
Sternal papule	1.5

The Hemangioma Investigator Group published a consensus statement on the diagnostic criteria of PHACE syndrome [Metry et al., 2009]. Definite PHACE = Segmental hemangioma of the

*Slika 5. Prikaz kriterija za uspostavljanje dijagnoze PHACE sindroma*

Izvor: <https://shorturl.at/pvHW8>

U slučajevima sumnje na PHACE sindrom, u početni fizikalni pregled treba uključiti procjenu okularnih i sternalnih abnormalnosti te neurološki i kardiološki pregled, koji uključuje i ehokardiogram. Važna je rana dijagnoza i prepoznavanje sindroma kako bi



se pravovremeno pružila adekvatna medicinska skrb. Liječnička evaluacija i dijagnostički postupci, uključujući slikovne pretrage mozga, srčane pretrage i oftalmološki pregledi su nužni za pravovremeni početak liječenja. Liječenje PHACE sindroma obično uključuje multidisciplinarni pristup, suradnju različitih medicinskih stručnjaka poput pedijatra, dermatologa, neurologa, kardiologa i oftalmologa (13).

## **1.6. LIJEČENJE DOJENAČKIH HEMANGIOMA**

Većina dojenačkih hemangioma ne zahtijeva aktivno liječenje jer imaju tendenciju spontanog povlačenja tijekom vremena, stoga je nekad dostatno samo redovito praćenje i promatranje kako bi se pratila veličina, rast i eventualne komplikacije rasta hemangioma. U slučaju nekontroliranog rasta hemangioma i zahvaćanja vitalnih funkcija indicirano je liječenje. Najčešće se u slučajevima kada hemangiom ima potencijal za ozbiljne komplikacije ili brzi rast, koristi sustavna farmakoterapija, liječenje beta-blokatorom propranololom u cilju zaustavljanja rasta i smanjenja hemangioma (14).

Beta-blokatori usporavaju rast hemangioma i dovode do smanjenje veličine tumora. Za pojedinačne hemangiome koji su manji ili se nalaze na specifičnim lokalizacijama, može se pokušati lokalna primjena beta-blokatorom timololom. Lokalna primjena može pomoći u smanjenju veličine i intenziteta boje hemangioma, ublažavanju simptoma i poboljšanju estetskog izgleda (14).

U rijetkim slučajevima kada su hemangiomi veliki, brzo rastući ili uzrokuju funkcionalne ili estetske poteškoće, kirurški zahvati mogu biti jedna od opcija liječenja. Kirurške metode mogu uključivati različite tehnike poput ekscizije, laserske terapije ili rekonstrukcije. Odluka o liječenju donosi se individualno, uzimajući u obzir rizike, koristi i potrebe svakog djeteta. Pravovremeno prepoznavanje i praćenje hemangioma ključno je za optimalno liječenje i smanjenje potencijalnih komplikacija (14).

### 1.6.1. Farmakološke metode liječenja

Farmakološke metode liječenja uključuju upotrebu lijekova koji imaju za cilj kontrolu rasta i smanjenje veličine te nestanak hemangioma. Jedan od najčešće korištenih farmakoloških tretmana je propranolol, beta-blokator koji se primarno koristio u liječenju kardiovaskularnih bolesti. Propranolol je postao standardni lijek za liječenje dojenačkih hemangioma. Djeluje inhibirajući aktivnost beta-adrenergičkih receptora i ima vazokonstriktorne učinke na krvne žile. Primjena propranolola dovodi do smanjenja veličine hemangioma, ubrzane involucije i poboljšanja kozmetičkog izgleda. Studije su pokazale da primjena propranolola dovodi do značajnog smanjenja veličine hemangioma u većine djece. Učinak obično postaje vidljiv nakon nekoliko tjedana ili mjeseci terapije. Propranolol se obično počinje davati u niskim dozama na osnovu tjelesne težine djeteta, a potom se postupno povećava doza tijekom nekoliko dana. To pomaže smanjiti rizik od mogućih nuspojava, posebno kardiovaskularnih, koje se mogu pojaviti kod početka terapije. Lijek se obično primjenjuje oralno u obliku sirupa uz ili neposredno nakon obroka. Najčešće se doza kreće u rasponu od 1 do 3 mg/kg/dan, podijeljeno u dva davanja. Tijekom terapije propranololom važno je redovito praćenje i nadzor koji uključuje monitor vitalnih funkcija, mjerenja krvnog tlaka, pulsa i procjene mogućih nuspojava (15).

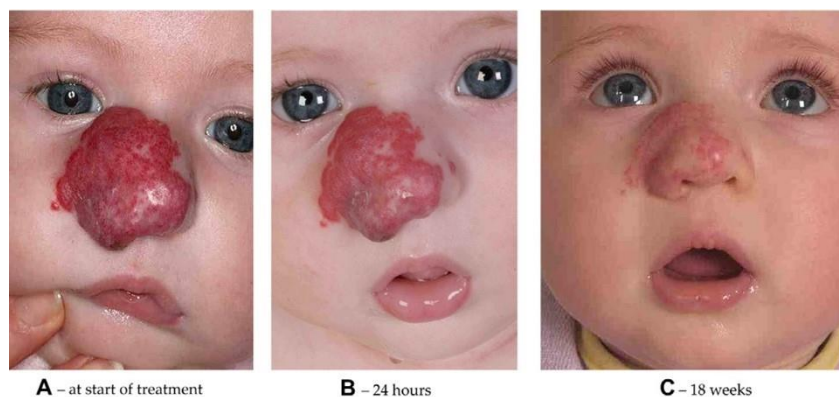
Bitne nuspojave koje treba pratiti su hipotenzija, bradikardija, bronhospazam i hipoglikemija. Manje bitne su promjene u ritmu spavanja (smetnje sna), promjene raspoloženja i probavne smetnje. Trajanje terapije propranololom varira ovisno o težini stanja, a određuje se individualno. Uobičajeno je da se terapija provodi minimalno tijekom 6 mjeseci, a dalje ovisno o odgovoru hemangioma na liječenje (15).

Propranolol može smanjiti oslobađanje glukoze iz jetre, kao i osjetljivost tkiva na inzulin što posljedično izaziva hipoglikemiju kod djece i stanje kada razina glukoze u krvi postane izrazito niska. Rani znakovi hipoglikemije uključuju pospanost, tremor, znojenje, bljedilo, a kasnije progresijom može doći do konvulzija i gubitka svijesti. Kada je dijete pri svijesti i može gutati savjetuje se da mu roditelji daju tekućinu koja sadrži šećer, a ako je dijete izgubilo svijest važno je što hitnije zbrinjavanje djeteta u bolnici. Djeca su u riziku od nastanka hipoglikemije kada ne jedu uobičajene količine hrane ili je prošlo dulje vremensko razdoblje bez jela. Kako bi spriječili rizik od hipoglikemije propranolol se

primjenjuje uz ili nakon obroka, a ako je dijete izgubilo apetit zbog bolesti svakako je važno savjetovati se sa pedijatrom te privremeno preskočiti dozu lijeka (16).

Kortikosteroidi poput prednizona daju se sustavno u pacijenata koji imaju kontraindikaciju za primjenu beta-blokatora. Važno je napomenuti da je ta terapija praćena razvojem brojnih nuspojava (16).

Farmakološko liječenje zahtijeva pažljivo praćenje i nadzor od strane liječnika, a u timu je svakako bitna uloga sestre kako bi se terapija provela na odgovarajući ispravan način. Doziranje i trajanje terapije određuju se individualno za svako dijete, uzimajući u obzir faktore kao što su veličina i lokalizacija hemangioma, dob djeteta, tjelesna masa i prisutnost drugih mogućih komorbiditeta. Farmakološko liječenje hemangioma predstavlja učinkovito rješenje te se propranolol kao najčešće korišten lijek pokazao uspješnim u smanjenju veličine i poboljšanju izgleda samog hemangioma. Nakon završetka farmakološkog liječenja važno je nastaviti praćenje djeteta kako bi se osiguralo da nije došlo do recidiva ili potencijalnih komplikacija (16).



*Slika 6. Prikaz progresije farmakološke terapije propranololom kroz 18 tjedana*

Izvor: <https://shorturl.at/aqTV7>

### **1.6.2. Skleroterapija**

Skleroterapija se obično preporučuje za dojenačke hemangiome koji nisu reagirali na druge konzervativne metode liječenja. Izvodi se injekcijom sklerozirajuće tvari izravno u hemangiom. Sklerozirajuća tvar može biti etanol, natrijev tetradecil sulfat.

Injekcija se obično izvodi pod lokalnom anestezijom kako bi se smanjila nelagoda kod djeteta. Sklerozirajuća tvar izaziva upalu i oštećenje unutarnjeg sloja krvnih žila hemangioma. To rezultira zatvaranjem krvnih žila i smanjenjem protoka krvi kroz hemangiom. Nakon skleroterapije, važno je redovito praćenje i nadzor djeteta od strane liječnika. Uobičajene nuspojave uključuju lokalne bolove, oticanje ili modrice na mjestu injekcije. Rijetko se mogu javiti i ozbiljnije komplikacije kao što su infekcija, oštećenje susjednih tkiva ili promjene u pigmentaciji kože. U nekim slučajevima treba više postupaka skleroterapije kako bi se postigao željeni rezultat. Interval između postupaka obično iznosi nekoliko tjedana ili mjeseci (17).

### **1.6.3. Laserska terapija**

Laserska terapija najčešće se koristi za liječenje ostatnih promjena na koži u vidu teleangiektazija nakon provedene farmakoterapije. Laser koristi snop svjetlosti određene valne duljine kako bi se ciljano djelovalo na krvne žile u hemangiomu. Obično se preporučuje za površinske hemangiome koji su smješteni na vidljivim područjima kože. Također se može koristiti za one koji uzrokuju simptome poput krvarenja, ulceracija ili bolova. Svjetlost lasera apsorbira hemoglobin u krvnim žilama hemangioma, što dovodi do zagrijavanja i njihovog suženja ili zatvaranja. Laserska terapija se provodi u klinici ili bolnici pod nadzorom stručnog osoblja. Najčešće se terapija laserom izvodi u općoj anesteziji. Kod veće djece, dijete može dobiti lokalnu anesteziju ili hlađenje kože prije tretmana kako bi se smanjila nelagoda. Tretman može trajati nekoliko minuta do sati, ovisno o veličini i broju hemangioma. Nuspojave uključuju privremeno crvenilo, oteklinu ili plikove na mjestu tretmana, koji obično nestaju u roku od nekoliko dana. Rijetko se mogu javiti ozbiljnije komplikacije poput ožiljaka i pigmentacijskih promjena (18).

### **1.6.4. Kirurško liječenje**

Kirurško liječenje se rijetko koristi i rezervirano je za slučajeve kada druge metode nisu uspješne ili kada postoji potreba za brzim uklanjanjem hemangioma. Postoji nekoliko kirurških metoda koje se mogu koristiti za uklanjanje hemangioma. To uključuje

eksciziju, koja je potpuno uklanjanje hemangioma, ili djelomično uklanjanje hemangioma kako bi se smanjila veličina. Ponekad se koristi i kombinacija kirurških metoda ekscizija i podvezivanje s drugim terapijama poput terapije laserom. Prije kirurškog zahvata, dijete će obično biti podvrgnuto pregledu i pripremi od strane anesteziologa. Kod manje djece zahvat se izvodi u općoj anesteziji. Nakon zahvata, važno je redovito pratiti rane, znakove infekcije i pridržavati se uputa liječnika o njezi rane i oporavku. Kirurško liječenje može nositi određeni rizik od komplikacija, kao što su infekcija rane, trajni ožiljci ili promjene u izgledu (19).

### **1.6.5. Praćenje liječenja**

Praćenje liječenja izuzetno je važno kako bi se osigurala sigurnost i dobrobit djeteta. Tijekom liječenja zadatak medicinske sestre je redovito praćenje stanja djeteta tijekom liječenja. To uključuje praćenje veličine, boje, teksture i promjena na hemangiomu, kao i općeg stanja djeteta. Bilo kakve simptome ili nuspojave koje medicinska sestra primijeti tijekom liječenja je dužna evidentirati i dokumentirati detaljno opisujući simptom, trajanje i težinu nuspojava. Nuspojave se mogu javiti kao odgovor na različite metode liječenja, uključujući farmakoterapiju, skleroterapiju, lasersku terapiju ili kirurško uklanjanje. Ako se koristi propranolol kao farmakološka terapija, nužno je pratiti vitalne znakove djeteta, uključujući krvni tlak, puls i disanje. Također, treba pratiti moguće nuspojave kao što su hipotenzija (nizak krvni tlak), bradikardija (spor puls), teškoće disanja (bronhospazam), hipoglikemija (nizak šećer u krvi) ili gastrointestinalne smetnje. Važno je educirati roditelje o simptomima koji mogu ukazivati na nuspojave, te ih potaknuti da izvještavaju o bilo kakvim promjenama u zdravstvenom stanju djeteta. Edukacija treba uključiti i informacije u kojim situacijama terapija propranololom treba biti privremeno ili trajno prekinuta. Naime kada dijete počne pokazivati rane znakove hipoglikemije (znojenje, blijedilo, glad, pospanost) ili moguće poteškoće sa disanjem u vidu kašlja, brzog ili otežanog disanja, cijanoze, od iznimne je važnosti da su roditelji upoznati sa mogućim nuspojavama te da ih znaju na vrijeme prepoznati i pravodobno na njih reagirati, prekinuti liječenje te potražiti liječničku pomoć (20).

Skleroterapija može uzrokovati lokalne reakcije poput crvenila, otoka, bolnosti ili formiranja krasta na tretiranim područjima. Laserska terapija može uzrokovati crvenilo, oteklinu, plikove ili također stvaranje krasta na tretiranim područjima kao i skleroterapija. Redovita komunikacija s multidisciplinarnim timom, uključujući liječnike, dermatologe, plastične kirurge i druge zdravstvene stručnjake koji surađuju u liječenju djeteta čine jednako bitan dio praćenja djeteta. Prenosjenjem informacija o primijećenim simptomima i pružanjem relevantnih podataka o stanju djeteta medicinske sestre doprinose sigurnom načinu donošenja informiranih odluka o daljnjim postupanjima i napredovanju liječenja djeteta (20).

## **2. CILJ RADA**

Cilj rada je pružiti pregled sestrinske skrbi u liječenju dojenačkih hemangioma. Rad će obuhvatiti kliničku sliku dojenačkih hemangioma, dijagnostičke metode, različite mogućnosti liječenja i ulogu medicinske sestre u tim procesima.

Također će se istaknuti važnost rane detekcije i pravovremenog liječenja dojenačkih hemangioma. Kroz analizu dostupne literature i kliničkih iskustava, rad će pružiti informacije o najboljim praksama sestrinske skrbi, izazovima s kojima se susreću medicinske sestre u radu s dojenčadi te važnosti pružanja podrške roditeljima u cjelokupnom procesu liječenja.

### **3. RASPRAVA**

Hemangiomi su benigne vaskularne neoplazme čija se dijagnoza postavlja anamnezom i kliničkim pregledom. Medicinske sestre pružaju direktnu skrb dojenčadi s hemangiomima. To uključuje mjerenje vitalnih znakova, primjenu lijekova, promatranje stanja hemangioma te provođenje zdravstvene njege. Samim time uloga medicinske sestre u skrbi za dojenačke hemangiome je sveobuhvatna i kontinuirana, s fokusom na pružanje najbolje moguće skrbi za dijete i podršku obitelji tijekom procesa liječenja. Zdravstvena njega je multidisciplinarni pristup usmjeren na očuvanje i poboljšanje zdravlja pojedinca, prevenciju bolesti, podršku oporavku od bolesti ili ozljeda, te promociju kvalitete života kojeg provodi medicinska sestra (2).

Ključni ciljevi zdravstvene njege u procesu liječenja djeteta od dojenačkih hemangioma su prevencija komplikacija i osiguravanje najbolje moguće kvalitete života tijekom procesa liječenja hemangioma (2).

Medicinska sestra osigurava koordinaciju između različitih članova zdravstvenog tima kako bi se zadovoljile sve potrebe djeteta. Važno je istaknuti edukaciju te pružanje emocionalne podrške roditeljima i djetetu, informiranje o prirodnom tijeku bolesti, procesima liječenja, mjerama prevencije komplikacija i općoj skrbi o djetetu. Kontinuiranom edukacijom u području zdravstvene njege medicinske sestre pružaju visokokvalitetnu skrb. Medicinske sestre su neprocjenjivi članovi zdravstvenog tima koji pružaju sveobuhvatnu skrb za dojenčad s hemangiomima (6).

#### **3.1. SESTRINSKA SKRB U LIJEČENJU DOJENAČKIH HEMANGIOMA**

Sestrinska skrb ima važnu ulogu u liječenju dojenačkih hemangioma. Medicinske sestre su ključni dio multidisciplinarnog tima koji brine o dojenčadi s hemangiomima i pruža podršku kako pacijentima tako i njihovim obiteljima. Medicinske sestre prate promjene hemangioma tijekom liječenja. To uključuje redovite procjene veličine,



lokalizacije, boje, teksture i eventualnih komplikacija te sve primijećene promjene redovito dokumentira (20).

Uzimanjem sestrinske anamneze medicinska sestra prikuplja detaljne informacije o zdravstvenom stanju, razvoju, prehranbenim navikama, obiteljskoj anamnezi i drugim relevantnim čimbenicima koji se odnose na dijete. Sestre provode anamnezu razgovarajući s roditeljima ili skrbnicima djeteta (20).

Također medicinska sestra je uključena u uvođenje terapije betablokatorom koja se provodi tijekom hospitalizacije dojenčeta te u ambulantno praćenje u mjesečnim intervalima gdje se prati uspješnost liječenja i korekcija doze lijeka. Tjelesna težina kao i dužina dojenčeta mjeri se odmah nakon rođenja i nastavlja se redovito pratiti tijekom prvih godina života. Mjerenje mase i dužine važno je za praćenje rasta i razvoja djeteta te se mjeri pri svakom posjetu liječniku, smatra se osnovnim dijelom pedijatrijskog pregleda. Mjerenje se obično provodi bez odjeće ili samo u pelenama kako bi se izbjeglo narušavanje rezultata. Mjerenje tjelesne mase posebno je važno kod određivanja doze propranolola koji se dozira u odnosu na tjelesnu masu djeteta, kako kod početne doze lijeka tako i u daljnim korekcijama i povišenju doze (20).

Nadzor vitalnih funkcija uključuje redovito mjerenje tjelesne temperature, pulsa, disanja i krvnog tlaka. Ovi parametri pomažu u procjeni općeg stanja djeteta, njegovog zdravlja i reakcije na terapiju, posebno u slučaju primjene propranolola koji može utjecati na krvni tlak i puls, kako bi se registrirala moguća hipotenzija i bradikardija (20).

Praćenje omogućuje timu da prilagodi terapiju prema individualnim potrebama djeteta. Hemangiomi mogu imati značajan emocionalni i psihološki utjecaj na pacijente i njihove obitelji ako zaostaju ožiljci i estetsko nagrdivanje zbog komplikacija rasta hemangioma. Medicinske sestre su tu da pruže razumijevanje, podršku, informacije i resurse kako bi pomogle obitelji da se nosi s izazovima koje donosi liječenje. Važno je da rade u suradnji s liječnicima, medicinskim timom i ostalim stručnjacima kako bi osigurale sveobuhvatnu i individualiziranu skrb za djecu i njihove obitelji. Sestrinska skrb igra ključnu ulogu u optimiziranju rezultata liječenja i poboljšanju kvalitete života (20).

### 3.7.1. Proces zdravstvene njege

Proces zdravstvene njege je strukturirani pristup pružanju kvalitetne skrbi pacijentima. Prvi korak u procesu zdravstvene njege je procjena pacijenta. Medicinska sestra prikuplja informacije o pacijentu, uključujući povijest bolesti, simptome, vitalne znakove i druge relevantne podatke. Tijekom procjene sestra također uspostavlja komunikaciju s obitelji najčešće s majkom kako bi dobila adekvatne podatke vezane za dob, način prehrane i druge funkcije i navike. Nakon procjene, medicinska sestra razvija individualizirani plan skrbi za pacijenta. U suradnji s ostalim članovima tima, sestra postavlja ciljeve skrbi i određuje prioritete. Planiranje obuhvaća odabir odgovarajućih intervencija i pružanje podrške za postizanje tih ciljeva. Medicinska sestra provodi odabrane intervencije u skladu s planom, pružajući potrebnu njegu pacijentu. Sestrinske dijagnoze se svrstavaju kao aktualne ili potencijalne. Obuhvaćaju tri ključna elementa: problem kao opis zdravstvenog problema, disfunkcije ili neuspjeha u zadovoljenju potreba pacijenta (21)

Problemi mogu biti fizički, emocionalni, socijalni ili psihološki. Primjeri problema uključuju bol, rizik od komplikacija ili nedovoljnu informiranost. Zatim etiologija kao identifikacija ili opis uzroka problema. Etiologija može biti bolest, trauma, nedostatak znanja, emocionalni stres ili drugi čimbenici koji su doprinijeli njegovoj pojavi. Primjeri etiologije uključuju infekciju, neadekvatnu higijenu, nedostatak podrške. Konačno dolazimo do trećeg elementa simptoma koji čine opisane manifestacije problema koje su opažene. Primjeri simptoma uključuju bol, crvenilo, oteklinu ili anksioznost (21).

Sestrinska dijagnoza nije potpuna ako nije napisana u PES obliku koji obuhvaća prethodno navedena tri elementa. Sestrinske dijagnoze pružaju temelj za planiranje i provedbu sestrinskih intervencija koje su usmjerene na rješavanje problema pacijenta i postizanje ciljeva skrbi. One omogućuju strukturirano i sustavno razmišljanje medicinske sestre u pružanju individualizirane skrbi, donošenje odluka o prioritetima i evaluaciju rezultata skrbi. To može uključivati primjenu terapije, praćenje vitalnih znakova, pružanje emocionalne podrške, educiranje roditelja o postupcima te suradnju s drugim stručnjacima. Nakon provedbe intervencija, sestra provodi evaluaciju kako bi procijenila učinkovitost skrbi i postignute ciljeve. Evaluacija uključuje praćenje stanja pacijenta, procjenu rezultata postupaka i utvrđivanje daljnjih koraka. Ako su potrebne promjene ili

prilagodbe u planu skrbi, sestra ih zajedno s timom provodi i korigira. Tijekom cijelog procesa zdravstvene njege, medicinska sestra je obavezna dokumentirati sve relevantne informacije o pacijentu i pruženoj skrbi. To uključuje zapisivanje procjena, intervencija, rezultata evaluacija, promjena u stanju pacijenta i svih drugih relevantnih podataka. Dobra dokumentacija je ključna za kontinuitet skrbi, praćenje napretka pacijenta i osiguravanje kvalitete njege (22).

Cilj procesa zdravstvene njege je pružanje kvalitetne, sigurne i holističke skrbi pacijentima. Njegovi specifični ciljevi mogu se razlikovati ovisno o stanju pacijenta, kontekstu i postavljenim prioritetima. Cilj je poboljšati zdravlje pacijenta i unaprijediti njegovu dobrobit. To može uključivati ublažavanje simptoma, sprječavanje komplikacija i podršku pacijentima u postizanju optimalnog fizičkog, emocionalnog i mentalnog zdravlja. (21,22).

### **3.7.2. Sestrinske dijagnoze kod djece oboljele od dojenačkih hemangioma**

Kod djece oboljele od dojenačkih hemangioma postavljamo sestrinske dijagnoze kako bi se identificirale specifične potrebe i problemi s kojima se suočavamo. Nerijetko se kod roditelja reflektiraju emocionalna stanja u vidu anksioznosti, straha i zabrinutosti za ishod liječenja djeteta, te je pritom potrebno dio intervencija usmjeriti i na obitelj (22).

#### *3.7.2.1. Visok rizik za ulceraciju, krvarenje i infekciju*

Visok rizik za infekciju je sestrinska dijagnoza koja se koristi za opisivanje stanja djeteta koji je izložen povećanom riziku od razvoja infekcije. Dijagnoza se postavlja kada postoje faktori koji povećavaju osjetljivost djeteta na infekcije ili su prisutni uvjeti koji olakšavaju širenje mikroorganizama. Visok rizik za krvarenje i ulceraciju hemangioma smatra se kod većih ili dubokih hemangioma te kod hemangioma smještenih na područjima sklonim traumi, trljanju ili pritisku, perianalne regije, ingvinalnih nabora ili vlasišta. Ako se hemangiom često dodiruje, grebe ili se nepravilno održava higijena okolne kože povećava se rizik od infekcije. Sestrinska dijagnoza visokog rizika od ulceracije, krvarenja i infekcije obuhvaća praćenje stanja rana, promicanje pravilne higijene, uključujući pranje ruku i održavanje čistoće okoline djeteta, primjenu

odgovarajućih higijenskih mjera i edukaciju roditelja o prevenciji infekcija, njegu i zaštitu kože, a uključuje navedene intervencije:

1. Održavati higijenu: redovito pranje područja oko hemangioma blagim sapunom i vodom, te nježno sušenje tapkanjem čistim ručnikom. Važno je izbjegavati trljanje ili iritaciju oboljele kože.
2. Zaštititi od traume: izbjegavanje dodirivanja, grebanja ili pritiska hemangioma kako bi smanjili rizik od ulceracije i krvarenja. Ako je hemangiom na izloženom području, kao što su lice ili ruke, preporučuje se nošenje mekih rukavica ili zaštite od sunca.
3. Njegovati kožu, izbjegavati traumatska oštećenja, savjetovati uporabu mekih tkanina i izbjegavanje uske odjeće koja bi mogla iritirati kožu.
4. Pratiti stanje hemangioma: redovito praćenje hemangioma i obraćanje pažnje na bilo kakve znakove infekcije, kao što su crvenilo, oticanje, sekrecija
5. Educirati roditelje o pravilnom načinu održavanja higijene ruku i integriteta okolne kože

Važno je individualizirati skrb prema potrebama djeteta, uzimajući u obzir specifične čimbenike rizika i pridržavajući se smjernica za sprječavanje infekcija (21,22).

#### 3.7.2.2. Bol

Bol je izrazito česta sestrinska dijagnoza i odnosi se na subjektivni osjećaj nelagode ili patnje koji je rezultat stvarnog ili potencijalnog oštećenja tkiva. Utvrđuju se uzroci ili pojave koje doprinose pojavi boli, opisuju se emocionalne, fiziološke i ponašajne reakcije na bol (22).

Iako se za hemanigome obično smatra da su bezbolni, bol može biti prisutna kod dojenačkih hemangioma ukoliko dođe do komplikacija. Intenzitet boli može varirati ovisno o veličini, lokalizaciji i karakteristikama samog hemangioma. Neke bebe mogu osjećati nelagodu ili bol ako je hemangiom smješten na osjetljivim područjima tijela, kao što su usne, jezik, genitalije ili anogenitalno područje. Dijete može pokazivati znakove boli na način da često dodiruje mjesto hemangioma, razdražljivo je, pokazuje znakove nelagode ili plače kada se hemangiom dira, ima poteškoće spavanja, pokazuje neverbalne

znakove boli (najčešće neutješni plač). U sklopu sestrinske skrbi za dijete s boli uzrokovanom hemangiomom, neke intervencije mogu uključivati:

1. Pratiti i dokumentirati intenzitet boli putem odgovarajućih alata za procjenu boli prilagođenim dojenčadi.
2. Educirati roditelje o hemangiomima, njihovom prirodnom tijeku i mogućim strategijama za ublažavanje boli.
3. Primijeniti lokalne analgetike ili anestetike prema uputama liječnika.
4. Upotrebljavati hladne obloge kako bi se smanjila bol i oticanje oko hemangioma.
5. Pratiti stanje djeteta, uključujući promjene u ponašanju, prehranbenim navikama i općoj dobrobiti.

Važno je surađivati s liječničkim timom i pružiti individualiziranu skrb kako bi se adekvatno upravljalo boli i osiguralo optimalno zdravlje i blagostanje djeteta (21,22)

### *3.7.2.3. Anksioznost roditelja*

Anksioznost se definira kao nejasan osjećaj neugode i/ili straha praćen psihomotornom napetošću, panikom, tjeskobom, najčešće uzrokovan prijetećom opasnosti, gubitkom kontrole i sigurnosti s kojom se pojedinac ne može suočiti. Pojavljuje se kod roditelja i članova obitelji zbog brige za zdravlje i izgled djeteta te činjenicom da se radi o tumoru koji može imati nekontroliran rast. Dijagnoza hemangioma može izazvati različite osjećaje straha, neizvjesnosti i zabrinutosti kod roditelja. Anksioznost može biti prisutna i kod samog djeteta ako je starije, posebno ako postoje bolne ili nelagodne promjene na koži uzrokovane hemangiomom. Važno je pružiti roditeljima podršku i razumijevanje, u vidu slijedećih intervencija:

1. Educirati obitelji o hemangiomima, treba pružiti cjelovite informacije o njihovom prirodnom tijeku, različitim mogućnostima liječenja i očekivanjima. Edukacija može smanjiti strahove i neizvjesnost te pomoći roditeljima da bolje razumiju stanje svog djeteta.
2. Osigurati grupnu podršku: povezivanje obitelji koje se suočavaju s istim izazovima može biti korisno te stvara osjećaj zajedništva i razumijevanja.

3. Pratiti napredak; sestra može redovito pratiti napredak djeteta i bilježiti promjene u veličini, obliku i boji hemangioma. Praćenje napretka može pružiti obitelji osjećaj kontrole i sigurnosti.
4. Pružiti emocionalnu podršku; medicinska sestra može pružiti podršku roditeljima kako bi osjećali da imaju nekoga s kim mogu razgovarati o svojim brigama i strahovima. Slušanje, razumijevanje i empatija važni su kako bi obitelj osjetila da nije sama u svojim osjećajima.

Uz pravilnu podršku, edukaciju i praćenje, medicinska sestra može pomoći u smanjenju anksioznosti kod obitelji te olakšati proces prihvaćanja i skrbi (21,22).

#### *3.7.2.4. Neupućenost*

Uloga medicinske sestre obuhvaća i edukaciju roditelja o novonastalom stanju njihovog djeteta što doprinosi razumijevanju i pravilnom praćenju ovih vaskularnih tumora u djece. Edukacija roditelja treba biti prilagođena njihovim potrebama i razumijevanju. Dužni smo osigurati dovoljno vremena te dati im priliku da postavljaju pitanja koja ih muče, razjasniti nedoumice te učiniti da se osjećaju podržano u svojoj ulozi u brizi za dijete s hemangiomom. Također nužno je obuhvatiti informacije o mogućim komplikacijama kao što su ulceracija, krvarenje ili infekcija te važnosti redovitog praćenja i kada potražiti medicinsku pomoć za bilo kakve promjene ili probleme. Ako je dijete na farmakološkoj terapiji propranololom medicinska je sestra dužna ukazati na mogućnost pojave nuspojava lijeka u vidu hipoglikemije (blijeda koža, glad, znojenje) bronhospazma (poteškoće s disanjem, kašalj) te kako ih prepoznati i reagirati. Bitno je roditeljima istaknuti važnost pravilnog davanja lijeka nakon obroka kako bi smanjili mogućnost nastanka hipoglikemije. Podjelom smjernica o njezi kože, primjeni odgovarajućih krema, masti i izbjegavanju traume ili iritacije područja sa hemangiomom direktno sudjelujemo u prevenciji neželjenih komplikacija. Medicinska sestra je izrazito važna u pružanju emocionalne podrške te se svojom ulogom edukatora pomaže roditeljima nositi se sa potencijalnim izazovima s kojima se suočavaju. (22).

### **3.8. ZAŠTITNI POSTUPCI I MJERE KOD DOJENAČKIH HEMANGIOMA**

Trenutno nema poznatih metoda za prevenciju pojave dojenačkih hemangioma jer uzroci njihovog nastanka nisu u potpunosti razjašnjeni. Međutim, postoje neke preporuke koje mogu pomoći u smanjenju rizika od komplikacija ili brzog rasta hemangioma. Redoviti (posebno 1. pregled u dobi 1 mjesec) i rani pregledi (u slučaju potrebe) kod pedijatra mogu pomoći u ranom otkrivanju, praćenju i ranom uvođenju terapije dojenčadi s hemangiomima (20).

Pedijatar će pratiti rast i razvoj djeteta te procijeniti bilo kakve promjene na koži. Izlaganjem suncu hemangiom može mijenjati boju i biti crveniji, stoga je važno zaštititi dijete od izravne sunčeve svjetlosti, posebno na području s prisutnim hemangiomom. Preporuča se koristiti šešir, kapicu, laganu odjeću i primijeniti kreme sa zaštitnim faktorom 50 pogodne za primjenu u djece (20).

Izbjegavati potencijalne traume na području hemangioma kako bi spriječili ozljede ili krvarenje, paziti prilikom kupanja, presvlačenja i manipulacije djetetom. Potrebno je pružiti roditeljima informacije o stanju djeteta i samoj bolesti, uključujući očekivani tijek i moguće komplikacije. Nadalje, važno je naglasiti roditeljima da redovito provode pregled djetetovog hemangioma i bilježe promjene na koži, kao što su promjene u boji, veličini ili teksturi. Osim toga, preporučljivo je da se redovito konzultiraju s pedijatrom ili dermatologom kako bi osigurali praćenje stanja i pravovremeno reagirali na eventualne komplikacije. Edukacija o njezi tretiranog područja i praćenju promjena na koži djeteta može pomoći u ranom prepoznavanju problema i pravovremenom liječenju (20).

## 4. ZAKLJUČAK

Dojenački hemangiomi predstavljaju najčešće dobroćudne tumore dječje dobi. Pojavljuju se u prvim tjednima ili mjesecima djetetovog života. Iako većina dojenačkih hemangioma ima benigni tijek i spontano se povlači tijekom vremena, neki mogu zahtijevati liječenje zbog svoje veličine, brzog rasta ili lokalizacije. Mogu se pojaviti na različitim dijelovima tijela, a najčešće se pojavljuju na koži lica. Ovisno o tipu manifestiraju se kao izdignute crvene ili ljubičaste tvorbe na koži.

Dijagnoza se temelji na kliničkom pregledu, a u nekim slučajevima može biti potrebno dodatna dijagnostička slikovna obrada (uzv i doppler) kako bi se razlikovali od drugih kožnih lezija. Liječenje hemangioma ovisi o karakteristikama samog tumora. Manji i nekomplikirani hemangiomi obično ne zahtijevaju intervenciju i povlače se spontano te zahtijevaju redovito praćenje i nadzor. Međutim, za veće, brzo rastuće primjenjuju se različite metode liječenja, a najuspješnijom se pokazala farmakoterapija propranololom.

Hemangiomi koji su izloženi trenju ili traumi, kao i hemangiomi koji se brzo povećavaju mogu ulcerirati i krvariti. U procesu liječenja medicinska sestra ima važnu ulogu edukacije roditelja o primjeni lijeka i praćenju mogućih nuspojava te o njezi zahvaćenog područja i nadziranje promjena na koži djeteta kako bi doprinijeli ranom prepoznavanju problema i pravovremenom kontaktiranju medicinskog tima. Osim toga, sestre trebaju surađivati s ostalim zdravstvenim stručnjacima kako bi osigurale koordiniranu i sveobuhvatnu skrb za dijete. To uključuje redovite konzultacije s pedijatrima, dermatolozima i drugim specijalistima koji su uključeni u brigu o djetetu. Sestrinska skrb ima ključnu ulogu u pružanju podrške djetetu i obitelji tijekom cijelog procesa dijagnosticiranja, liječenja i praćenja. Zaštitni postupci i mjere uključuju izbjegavanje potencijalnih trauma na području hemangioma kako bi spriječili ozljede ili krvarenje, dodatan oprez prilikom kupanja, presvlačenja i manipulacije djetetom te izbjegavanje izravne sunčeve svjetlosti korištenjem krema sa zaštitnim faktorom 50 prilagođene za dječju primjenu.

Cilj zdravstvene njege je pružiti cjelovitu, sigurnu i učinkovitu skrb koja će osigurati najbolje moguće rezultate za dijete i obitelj. Prvenstveno obuhvaća sudjelovanje



u monitoriranju djece na terapiji propranololom, smanjenje nelagode i boli koje se javljaju ako je hemangiom na osjetljivom području ili postoji ulceracija, prevenciji komplikacija, pružanje obitelji informacije o samoj bolesti i dostupnim mogućnostima liječenja te stalna edukacija o terapiji i ishodima liječenja.

Sestrinska skrb također uključuje edukaciju roditelja o tome kako prepoznati znakove infekcije ili bilo kakvih nuspojava na terapiju propranololom te ih poticati da redovito konzultiraju stručnjake radi potrebnih prilagodbi liječenja.

Važno je istaknuti da sestrinska skrb ne završava s liječenjem, već se nastavlja kroz praćenje dugoročnih ishoda i eventualno nužnih postupaka poput kirurškog uklanjanja hemangioma. U konačnici, sestrinska skrb ima za cilj osigurati najbolje moguće uvjete za dijete i obitelj tijekom liječenja hemangioma, pružajući podršku, edukaciju i sigurnost tijekom cijelog procesa.

## 5. LITERATURA

1. Roganović J. Dojenački hemangiomi. Glasnik pulske bolnice [Internet]. 2017 [pristupljeno 26.05.2023.];13(13):17-20. Dostupno na: <https://hrcak.srce.hr/200939>
2. Drolet BA, Esterly NB, Frieden IJ. Hemangiomas in children. *N Engl J Med*. 1999 Jul 15;341(3):173-81. doi: 10.1056/NEJM199907153410307. PMID: 10403856.
3. Ilona J. Frieden, Infantile Hemangioma Research: Looking Backward and Forward, *Journal of Investigative Dermatology*, Volume 131, Issue 12, 2011, Pages 2345-2348. ISSN 0022-202X  
<https://doi.org/10.1038/jid.2011.315>.(<https://www.sciencedirect.com/science/article/pii/S0022202X1535096X>)
4. Metry DW. Infantile hemangiomas: Epidemiology, pathogenesis, clinical features and complications. Levy ML, Corona R, editors. 2022 Mar; Available from: <https://www.uptodate.com/contents/infantile-hemangiomas-epidemiology-pathogenesis-clinical-features-and-complications>
5. "Birthmarks". Parenting and Child Health website. Archived from the original on 2008-07-23. Retrieved 2023-06-04.
6. Roganović J, Kolombo I. Dojenački hemangiomi. *Medicina Fluminensis* [Internet]. 2016 [pristupljeno 28.05.2023.];52.(4.):444-451.  
[https://doi.org/10.21860/medflum2016\\_4ro2](https://doi.org/10.21860/medflum2016_4ro2)
7. Metry DW. Infantile hemangiomas: Evaluation and diagnosis. Levy ML, Corona R, editors. [www.uptodate.com](http://www.uptodate.com). 2022
8. Rodríguez Bandera AI, Sebaratnam DF, Wargon O, Wong LF. Infantile hemangioma. Part 1: Epidemiology, pathogenesis, clinical presentation and assessment. *J Am Acad Dermatol*. 2021 Dec;85(6):1379-1392. doi: 10.1016/j.jaad.2021.08.019. Epub 2021 Aug 19. PMID: 34419524.
9. Chiller KG, Passaro D, Frieden IJ. Hemangiomas of infancy: clinical characteristics, morphologic subtypes, and their relationship to race, ethnicity, and sex. *Arch Dermatol*. 2002;138:1567-1576.

10. Drolet BA, Esterly NB, Frieden IJ (1999). "Hemangiomas in Children". *New England Journal of Medicine*. 341 (3): 173–181. doi:10.1056/nejm199907153410307. PMID 10403856.
11. Smith CJF, Friedlander SF, Guma M, Kavanaugh A, Chambers CD. Infantile Hemangiomas: An Updated Review on Risk Factors, Pathogenesis, and Treatment. *Birth Defects Res*. 2017 Jul 3;109(11):809-815. doi: 10.1002/bdr2.1023. Epub 2017 Apr 12. PMID: 28402073; PMCID: PMC5839165.
12. Hoover L. Infantile Hemangioma: AAP Releases Guideline for Management. *American Family Physician* [Internet]. 2019 Aug 1;100(3):186–7. Available from: <https://www.aafp.org/pubs/afp/issues/2019/0801/p186.html>
13. Rotter A, Samorano LP, Rivitti-Machado MC, Oliveira ZNP, Gontijo B. PHACE syndrome: clinical manifestations, diagnostic criteria, and management. *An Bras Dermatol*. 2018 Jun;93(3):405-411. doi: 10.1590/abd1806-4841.20187693. PMID: 29924216; PMCID: PMC6001075.
14. Xu W, Zhao H. Management of infantile hemangiomas: Recent advances. *Front Oncol*. 2022 Nov 29;12:1064048. doi: 10.3389/fonc.2022.1064048. PMID: 36523969; PMCID: PMC9745076.
15. Hochman M. Infantile hemangiomas: current management. *Facial Plast Surg Clin North Am*. 2014 Nov;22(4):509-21. doi: 10.1016/j.fsc.2014.07.003. Epub 2014 Aug 21. PMID: 25444725.
16. Rešić A, Pleša Premilovac Z, Jurić F, Mesić M. Hipoglikemija – nuspojava terapije propranololom dojenačkih hemangioma – prikaz triju slučajeva. *Paediatrica Croatica* [Internet]. 2014 [pristupljeno 19.06.2023.];58(4):310-313. <https://doi.org/10.13112/PC.2014.55>
17. Kolarkodi SH, Javed MQ, Pk MR, Alasmari D, Cp MF. Non-Surgical Management of Lingual Hemangioma by Combined Sclerotherapy and Cryotherapy. *J Coll Physicians Surg Pak*. 2022 Aug;32(8):1080-1082. doi: 10.29271/jcpsp.2022.08.1080. PMID: 35932140.
18. Landthaler M, Hohenleutner U, el-Raheem TA. Laser therapy of childhood haemangiomas. *Br J Dermatol*. 1995 Aug;133(2):275-81. doi: 10.1111/j.1365-2133.1995.tb02629.x. PMID: 7547398.
19. Mulder JJ, van den Broek P. Surgical treatment of infantile subglottic hemangioma. *Int J Pediatr Otorhinolaryngol*. 1989 Feb;17(1):57-63. doi: 10.1016/0165-5876(89)90294-2. PMID: 2707979.

20. Lucas VS, Trivialpiece R. The Role of the Plastic Surgery Nurse in the Management of Infantile Hemangioma Using Propranolol Therapy. *Plast Surg Nurs.* 2015 Oct-Dec;35(4):180-3. doi: 10.1097/PSN.000000000000118. PMID: 26605824.
21. Fučkar, G. (1995). *Proces zdravstvene njege*. Medicinski fakultet Sveučilišta u Zagrebu. Zagreb
22. Fučkar, G. (1996). *Uvod u sestrinske dijagnoze*. Hrvatska udruga za sestrinsku edukaciju. Zagreb

## 6. ŽIVOTOPIS

### **Osobni podaci:**

Ime: Andrea

Prezime: Žamić

Datum i mjesto rođenja: 02.06.2000., Makarska

E-mail adresa: zamicandrea@gmail.com

### **Obrazovanje:**

2020.- danas Sveučilište u Splitu, Sveučilišni odjel zdravstvenih studija, prijediplomski studij sestrinstvo

2015.-2020. Zdravstvena škola Split

2007.-2015. Osnovna škola „Josip Pupačić“ Omiš