

Sestrinska skrb u trudnice sa Covid 19 infekcijom na venovenskoj kontinuiranoj izvantjelesnoj membranskoj oksigenaciji, prikaz slučaja

Dragaš, Maja

Undergraduate thesis / Završni rad

2023

Degree Grantor / Ustanova koja je dodijelila akademski / stručni stupanj: **University of Split / Sveučilište u Splitu**

Permanent link / Trajna poveznica: <https://um.nsk.hr/um:nbn:hr:176:577765>

Rights / Prava: [In copyright](#)/[Zaštićeno autorskim pravom.](#)

Download date / Datum preuzimanja: **2025-03-29**



Sveučilišni odjel zdravstvenih studija
SVEUČILIŠTE U SPLITU

Repository / Repozitorij:

[Repository of the University Department for Health Studies, University of Split](#)



UNIVERSITY OF SPLIT



DIGITALNI AKADEMSKI ARHIVI I REPOZITORIJI

SVEUČILIŠTE U SPLITU
Podružnica
SVEUČILIŠNI ODJEL ZDRAVSTVENIH STUDIJA
PREDDIPLOMSKI SVEUČILIŠNI STUDIJ
SESTRINSTVO

Maja Dragaš

**SESTRINSKA SKRB TRUDNICE SA COVID-19
INFEKCIJOM NA VENOVENSKOJ KONTINUIRANOJ
IZVANTJELESNOJ MEMBRANSKOJ OKSIGENACIJI –
PRIKAZ SLUČAJA**

Završni rad

Split, 2023.

SVEUČILIŠTE U SPLITU
Podružnica
SVEUČILIŠNI ODJEL ZDRAVSTVENIH STUDIJA
PREDDIPLOMSKI SVEUČILIŠNI STUDIJ
SESTRINSTVO

Maja Dragaš

**SESTRINSKA SKRB TRUDNICE SA COVID-19
INFEKCIJOM NA VENOVENSKOJ KONTINUIRANOJ
IZVANTJELESNOJ MEMBRANSKOJ OKSIGENACIJI –
PRIKAZ SLUČAJA**

**NURSING CARE OF A PREGNANT WOMAN WITH COVID-
19 INFECTION ON VENOVENOUS CONTINUOUS
EXTRACORPORAL MEMBRANE OXYGENATION - CASE
REPORT**

Završni rad / Bachelor's Thesis

Mentor:

Doc. dr. sc. Mihajlo Lojpur, dr. med.

Split, 2023.

ZAHVALA

Zahvaljujem se svom mentoru doc. dr. sc. Mihajlu Lojpuru, dr. med. na ukazanom povjerenju i savjetima tijekom pisanja završnog rada.

Veliku zahvalu dugujem svojim prijateljima koji su mi bili podrška i oslonac u vremenu kad mi je bilo najteže i koji su mi bili vjerni pratitelji tijekom studentskih godina.

Najveće HVALA upućujem svojoj djeci koja su mi svojim strpljenjem, podrškom i neizmjernom ljubavi olakšali studiranje i sve poteškoće na koje sam naišla tijekom tog vremena.

Hvala svima!

TEMELJNA DOKUMENTACIJSKA KARTICA

ZAVRŠNI RAD

Sveučilište u Splitu
Sveučilišni odjel zdravstvenih studija
Preddiplomski sveučilišni studij sestrinstvo

Znanstveno područje: biomedicina i zdravstvo
Znanstveno polje: kliničke medicinske znanosti

Mentor: Doc. dr. sc. Mihajlo Lojpur, dr. med.

NASLOV

Maja Dragaš, 0346011581

SAŽETAK

CILJ: Cilj završnog rada je kroz proces zdravstvene njege prikazati zbrinjavanje i skrb za trudnicu oboljelu od bolesti COVID-19. U teorijskom dijelu rada će se pomoću podataka iz literature prikazati građa i virulencija virusa uzročnika bolesti COVID-19, način prijenosa, dijagnostika, liječenje i komplikacije, dok će se u poglavlju Rasprave prikazati specifičnosti zdravstvene njege oboljele trudnice.

RASPRAVA: Bolesnica K.V., u dobi 30 godina i 33. tjednu gestacije se zbog potrebe za nastavkom liječenja premješta s Klinike za infektologiju u Jedinicu intenzivnog liječenja COVID JIL-a Kliničkog bolničkog centra Split. Dva tjedna prije hospitalizacije, bolesnica je razvila simptome COVID-19 infekcije uz pozitivan PCR nalaz dok je u 33. tjednu gestacije uredne i redovito kontrolirane trudnoće. Zbog pogoršanja respiratornog statusa i razvoja ARDS-a bolesnica je zahtijevala potporu V-V izvantjelesne membranske oksigenacije. Nakon završenog razdoblja infektivnosti, premješta se u JIL Firule kardiokirurških bolesnika KBC-a Split zbog nastavka liječenja. Sestrinska skrb za bolesnicu nakon provođenja VV ECMO potpore uključivala je praćenje vitalnih funkcija, znakova krvarenja i infekcije, primjenu terapije prema odredbi liječnika, provođenje osobne higijene, sprječavanje nastanka dekubitusa i primjenu nutritivne potpore.

ZAKLJUČAK: Izvantjelesna membranska oksigenacija je strategija liječenja za pružanje podrške bolesnicima s akutnim respiracijskim zatajenjem i uspješno se koristi u liječenju ARDS-a povezanog s bolesti COVID-19. Kroz proces zdravstvene njege prikazane su sestrinske dijagnoze i skrb za bolesnicu.

Ključne riječi: trudnica, COVID-19, izvantjelesna membranska oksigenacija

Rad sadrži: 53 stranice, 4 slike, 10 tablica, 48 literaturnih referenci

Jezik izvornika: hrvatski

BASIC DOCUMENTATION CARD

BACHELOR THESIS

University of Split
University Department for Health Studies
Bachelor of Nursing

Scientific area: biomedicine and health care

Scientific field: clinical medical sciences

Supervisor: Doc. dr. sc. Mihajlo Lojpur, dr. med.

TITLE

Maja Dragaš, 0346011581

SUMMARY

AIM: The goal of the final paper is to present the care and treatment of a pregnant woman suffering from the disease COVID-19 through the health care process. In the theoretical part of the paper, the structure and virulence of the virus that causes the disease COVID-19, the mode of transmission, diagnosis, treatment and complications will be presented using data from the literature, while the specifics of the health care of a sick pregnant woman will be presented in the Discussion chapter.

DISCUSSION: Patient K.V., aged 30 years and 33 weeks pregnant, is being transferred from the Infectious Diseases Clinic to the Intensive Care Unit of the COVID ICU of the Split Clinical Hospital Center due to the need for continued treatment. Two weeks before hospitalization, the patient developed symptoms of a COVID-19 infection with a positive PCR result, while she is in the 33rd week of gestation with an orderly and regularly controlled pregnancy. Due to worsening respiratory status and the development of ARDS, the patient required the support of V-V extracorporeal membrane oxygenation. After the end of the infectious period, he was transferred to the ICU Firule for cardiac surgery patients of KBC Split for the continuation of treatment. Nursing care for the patient after the implementation of VV ECMO support included monitoring of vital functions, signs of bleeding and infection, application of therapy as prescribed by the doctor, implementation of personal hygiene, prevention of pressure ulcers and application of nutritional support.

CONCLUSION: Extracorporeal membrane oxygenation is a treatment strategy to support patients with acute respiratory failure and has been successfully used in the treatment of ARDS associated with COVID-19. Through the process of health care, nursing diagnoses and patient care are presented.

Keywords: pregnant woman, COVID-19, extracorporeal membrane oxygenation

Thesis contains: 53 pages, 4 figures, 10 tables, 48 literature references

Original in: Croatian

SADRŽAJ

SAŽETAK	I
APSTRACT	II
SADRŽAJ	III
1. UVOD	5
1.1. VIRUS SARS-COV2	5
1.1.1. Građa i virulencija	6
1.1.2. Način prijenosa virusa	8
1.1.3. Klinička slika	10
1.1.4. Dijagnostički postupci	12
1.1.5. Liječenje	13
1.1.6. Komplikacije	15
1.2. IZVANTJELESNA MEMBRANSKA OKSIGENACIJA	16
1.2.1. Komponente ECMO sustava	17
1.2.2. Indikacije i kontraindikacije za postavljanje VV ECMO-a	19
1.2.3. Procjena bolesnika prije kanilacije	20
1.2.4. Upravljanje izvantjelesnom membranskom oksigenacijom	21
1.2.5. Komplikacije ECMO potpore	22
1.3. ECMO POTPORA U BOLESNIKA S INFEKCIJOM COVID-19	24
2. CILJ RADA	26
3. IZVORI PODATAKA I METODE	27
3.1. PRIKAZ SLUČAJA	27
3.2. ETIČKO ODOBRENJE	28
4. RASPRAVA	29

4.1. SESTRINSKA ANAMNEZA I STATUS	29
4.1.1. Fizikalni pregled.....	30
4.1.2. Skrb za bolesnicu za vrijeme provođenja VV ECMO-a	35
4.1.3. Skrb za bolesnicu nakon provođenja VV ECMO-a	37
4.2. SESTRINSKE DIJAGNOZE	38
4.3. SESTRINSKO OTPUSNO PISMO	43
5. ZAKLJUČAK	45
6. LITERATURA.....	46
7. ŽIVOTOPIS	51

1. UVOD

Pandemija SARS-Cov-2 koronavirusa je tijekom posljednjih četiri godine predstavljala iznimno veliku prijetnju globalnom zdravlju, uzrokujući ekonomski teret i društveni poremećaj. Osim konvencionalnog liječenja potporom mehaničke ventilacije, iznimno teški slučajevi infekcije zahtijevali su i potporu izvantjelesne membranske oksigenacije (eng. *Extracorporeal membrane oxygenation* - ECMO). Ova vrsta potpore se uglavnom koristila kod COVID-19 bolesnika sa sindromom akutnog respiracijskog distresa (eng. *acute respiratory distress syndrome* - ARDS) (1).

1.1. VIRUS SARS-COV2

Koronavirusna bolest 2019 (COVID-19) vrlo je zarazna virusna bolest uzrokovana teškim akutnim respiracijskim sindromom *coronavirus 2* (SARS-CoV-2). COVID-19 je imao katastrofalan učinak na svijet, rezultirajući s više od 6 milijuna smrtnih slučajeva diljem svijeta. Nakon što su krajem prosinca 2019. u Wuhanu, provinciji Hubei u Kini, prijavljeni prvi slučajevi ove uglavnom respiracijske virusne bolesti, SARS-CoV-2 brzo se proširio svijetom. To je natjeralo Svjetsku zdravstvenu organizaciju (SZO) da 11. ožujka 2020. proglasi globalnu pandemiju (2). Iako je značajan napredak u kliničkim istraživanjima doveo do boljeg razumijevanja virusa SARS-CoV-2, mnoge zemlje i dalje imaju izbijanja ove virusne bolesti. Ove se epidemije prvenstveno pripisuju pojavi mutantnih varijanti virusa. Kao i drugi RNA virusi, SARS-CoV-2 prilagođava se genetskom evolucijom i razvojem mutacija. Na temelju epidemioloških ažuriranja SZO-a, od početka pandemije identificirano je 5 varijanti virusa SARS-CoV-2 koje izazivaju zabrinutost epidemiologa, a to su:

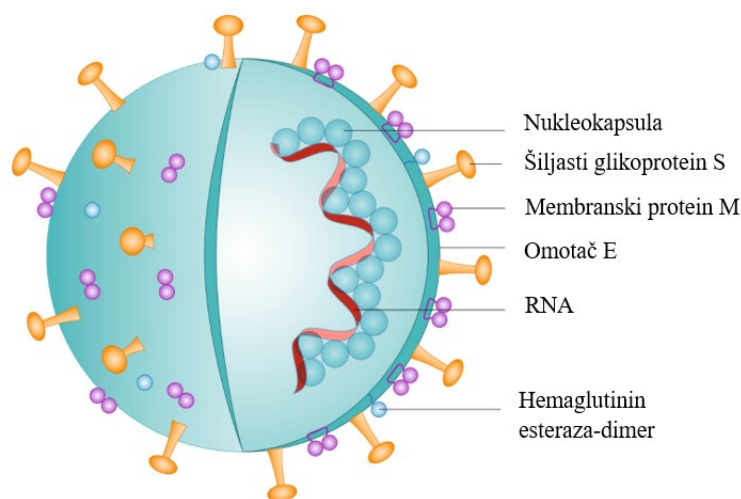
- Alfa (B.1.1.7) - prva varijanta koja izaziva zabrinutost, koja je opisana u Ujedinjenom Kraljevstvu krajem prosinca 2020. godine

- Beta (B.1.351) - prvi put prijavljen u Južnoj Africi u prosincu 2020. godine
- Gama (P.1) - prvi put prijavljen u Brazilu početkom siječnja 2021. godine
- Delta (B.1.617.2) - prvi put prijavljen u Indiji u prosincu 2020. godine
- Omicron (B.1.1.529) - prvi put prijavljen u Južnoj Africi u studenom 2021. godine (3)

1.1.1. Građa i virulencija

Bioinformatičke analize pokazale su da virus SARS-CoV-2 ima karakteristike tipične za obitelj koronavirusa. Pripada lozi betakoronavirusa 2B. Na početku epidemije upale pluća u Wuhanu, znanstvenici su dobili kompletne sekvence genoma od pet bolesnika zaraženih virusom SARS-CoV-2 koje dijele 79,5% identičnosti sekvence sa SARS-CoV. Očito je da se SARS-CoV-2 razlikuje od SARS-CoV-a i smatra se da je novi betakoronavirus koji inficira ljude. Znanstvenici su uskladili sekvencu genoma pune dužine SARS-CoV-2 i drugih dostupnih genoma betakoronavirusa. Rezultati pokazuju najbliži odnos SARS-CoV-2 sa sojem koronavirusa BatCov RaTG13 sličnim SARS-u šišmiša, s identičnosti od 96%. Ove studije sugeriraju da bi SARS-CoV-2 mogao potjecati od šišmiša, a da bi SARS-CoV-2 mogao prirodno evoluirati iz koronavirusa šišmiša RaTG13 (4). Genom CoV-a je jednolančana RNA pozitivnog osjetila (+ssRNA) koja je veća od bilo kojeg drugog RNA virusa. Protein nukleokapsida (N) formirao je kapsid izvan genoma, a genom je dalje upakiran ovojnicom koja je povezana s tri strukturna proteina: membranskim proteinom (M), šiljastim proteinom (S) i proteinom ovojnice (E). Kao član obitelji koronavirusa, veličina genoma SARS-CoV-2 iznosi približno 29,9 kb. Virus sadrži četiri strukturna proteina (S, E, M i N) i šesnaest nestrukturnih proteina (nsp1–16), od kojih Nsp1 posreduje u procesuiranju i replikaciji RNK, Nsp2 modulira signalni put preživljavanja stanice domaćina, a Nsp3 odvaja prevedeni protein. Istraživanja su pokazala da postoje neki učinci posredovani NSP-om na spajanje, prevođenje i promet proteina kako bi se inhibirala obrana domaćina (5).

Ulazak koronavirusa u stanice domaćina posredovan je šiljastim glikoproteinom (S protein). Transmembranski šiljasti glikoproteini tvore homotrimere koji strše s površine virusa. Šiljasti glikoprotein je kritičan za ulazak koronavirusa pa je atraktivna antivirusna meta. Protein S se sastoji od dvije funkcionalne podjedinice, uključujući S1 i S2 podjedinice. Podjedinica S1 sastoji se od N-terminalne domene (NTD) i receptorske vezne domene (RBD) (slika 1). Funkcija podjedinice S2 je spajanje membrana virusa i stanica domaćina. Mjesto cijepanja na granici između podjedinica S1 i S2 naziva se mjesto cijepanja S1/S2 proteaze. Za sve koronavirus, proteaze domaćina cijepaju šiljasti glikoprotein na mjestu cijepanja S2 kako bi aktivirale proteine koji su ključni za spajanje membrana virusa i stanica domaćina kroz ireverzibilne konformacijske promjene. N-vezani glikani ključni su za pravilno savijanje, neutraliziranje antitijela i opsežno ukrašavanje trimera proteina šiljaka (6).



Slika 1. Građa virusa SARS-CoV-2

Izvor: <https://www.nature.com/articles/s41565-020-0732-3>

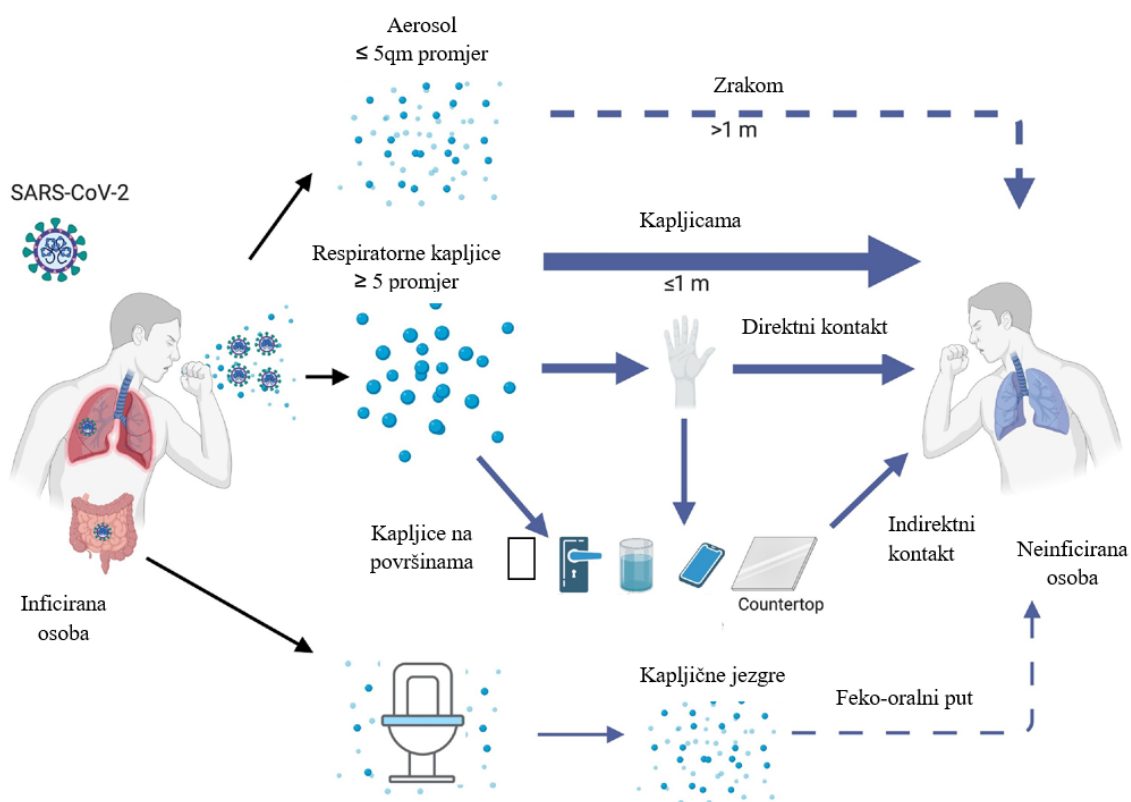
Većina istraživanja su pokazala da su čimbenici virulencije specifični za SARS-CoV-2 uglavnom usmjereni protiv imunoloških odgovora domaćina. Treba napomenuti da je hiperaktivni urođeni imunološki odgovor karakteriziran „olujom citokina“ uobičajeni nalaz u bolesnika s teškom bolešću COVID-19. Prema novim podacima, infekcija posredovana

virusom može rezultirati dihotomnim imunološkim odgovorom domaćina - odgođenim, ali hiperaktivnim urođenim imunološkim odgovorom. Odgovor stvara citokinsku oluju, što posljedično može dovesti do prigušenja antivirusnih funkcija posredovanih T-stanicama. Imunološko profiliranje bolesnika otkrilo je sveukupno povećanje urođenih staničnih linija s popratnim smanjenjem T stanica. Nazofaringealno virusno opterećenje infektivnih bolesnika koreliralo je s razinama IFN-a i citokina u plazmi. Virusno opterećenje sporije se smanjivalo bolesnika koji su liječeni u jedinicama intenzivnog liječenja. Isto tako, znanstvenici su primijetili povezanost između ranih, povišenih citokina i lošijih ishoda bolesti. Nakon ranog povećanja citokina, bolesnici s COVID-19 s umjerenom bolešću pokazali su progresivno smanjenje urođenih imunoloških odgovora tipa 1 i 3 (antivirusni i antifungalni). Nasuprot tome, bolesnici s teškom bolešću zadržali su ove povišene odgovore tijekom cijelog tijeka bolesti. Teška bolest je također bila popraćena povećanjem višestrukih markera urođenog imunološkog odgovora tipa 2 (antihelminti), uključujući interleukin-5 (IL-5), IL-13, imunoglobulin E i eozinofile (7).

1.1.2. Način prijenosa virusa

Virus SARS-CoV-2 se prenosi fomitima i kapljičnim putem tijekom bliskog nezaštićenog kontakta između zaraženih i nezaraženih. Simptomatski i asimptomatski bolesnici glavni su izvor infekcije. Virus se također može širiti neizravnim kontaktom. Kapljice koje sadrže virus kontaminiraju ruke, ljudi zatim dođu u dodir sa sluznicom usta, nosa i očiju, uzrokujući infekciju. Prijenos virusa SARS-CoV-2 nije ograničen na respiracijski trakt. Neka istraživanja su pokazala aerosolni prijenos virusa SARS-CoV-2. Tijekom izbijanja COVID-19, jedna je studija istraživala aerodinamičku prirodu SARS-CoV-2 mjerenjem virusne RNA u aerosolima u dvije bolnice u Wuhanu, što ukazuje da SARS-CoV-2 ima potencijal za širenje putem aerosola. Može postojati mogućnost prijenosa zrakom u zdravstvenim ustanovama zbog aerosola koji nastaju medicinskim postupcima, međutim, prijenos virusa zrakom je dominantan put. U nekim pedijatrijskim slučajevima

SARS-CoV-2 infekcije, iako su dječji nazofaringealni brisevi negativni, rektalni brisevi su dosljedno pozitivni, što ukazuje na mogućnost fekalno-oralnog prijenosa. Istraživanja pokazuju i da bi se virus SARS-CoV-2 mogao učinkovito razmnožavati u ljudskim crijevnim organoidima i crijevnom epitelu. Kao rezultat toga, SARS-CoV-2 ima potencijal za širenje kroz crijevni trakt (slika 2) (8).



Slika 2. Način prijenosa virusa SARS-CoV-2

Izvor: <https://www.cell.com/trends/immunology/fulltext/S1471-4906%2820%2930233-7>

Urin bolesnika s bolesti COVID-19 također sadrži infektivni virus SARS-CoV-2. Nakon proučavanja infekcije koronavirusne kod devet trudnica, rezultati sugeriraju da nema dokaza da trudnice koje su bile zaražene virusom SARS-CoV-2 u kasnoj trudnoći mogu prenijeti virus na dijete intrauterinim vertikalnim prijenosom. Međutim, neka su istraživanja pokazala

mogućnost vertikalnog prijenosa SARS-CoV-2. U jednom slučaju, novorođenče čijoj je majci dijagnosticiran SARS-CoV-2 u zadnjem tromjesečju bilo je zaraženo SARS-CoV-2, uz neurološki kompromis. U drugom slučaju, razine citokina i anti-SARS-CoV-2 IgM protutijela novorođenčeta više su od normale, bez fizičkog kontakta, što ukazuje na mogućnost transplacentalnog prijenosa (9).

Rizik od perinatalnog prijenosa virusa SARS-CoV-2 je relativno nizak. U usporedbi sa SARS-CoV-2, trudnice zaražene SARS-om i MERS-om pokazivale su teže simptome, poput spontanog pobačaja. Prema trenutnim izvješćima, može doći do perinatalnog prijenosa, ali je stopa niska, a informacije o izloženosti tijekom prvog ili drugog tromjesečja trudnoće ostaju nepoznate (10).

Glavni način prijenosa virusa SARS-CoV-2 je s osobe na osobu, može se dogoditi u obitelji, bolnici, zajednici i drugim okupljanjima ljudi. Važno je napomenuti da virus SARS-CoV-2 ima visoku prenosivost tijekom asimptomatskog razdoblja ili blage bolesti i također se može prenijeti s čovjeka na životinju. Za neke životinje, poput psa i mačke, utvrđeno je da su zaražene virusom kroz bliski kontakt sa zaraženim ljudima (11).

1.1.3. Klinička slika

Najčešće manifestacije bolesti COVID-19 su vrućica i suhi kašalj. U većine bolesnika se razvija i obostrana upala pluća. Stariji muškarci s komorbiditetima imaju veću vjerojatnost da će biti inficirani virusom SARS-CoV-2. U krvnoj slici bolesnika prisutna je leukopenija i limfopenija. Bolest COVID-19 je podijeljena u tri skupine prema težini bolesti: blaga, teška i kritična. Većina bolesnika ima samo blage simptome i oporavlja se bez komplikacija. Zabilježeni su i slučajevi asimptomatske infekcije, no većina asimptomatskih bolesnika razvila je bolest od podataka o identifikaciji. Slika 3 prikazuje kliničke manifestacije bolesti COVID-19 i tri različite skupine podijeljene prema težini (12).

Kliničke manifestacije	<ul style="list-style-type: none"> • vrućica, suhi kašalj, umor, otežano disanje, bol u mišićima, smetenost, glavobolja • grlobolja, rinoreja, bol u prsima, proljev, mučnina, povraćanje, zimica • stvaranje sputuma, hemoptiza, dispneja, bilateralna upala pluća, anoreksija, bol u prsima • leukopenija, limfopenija, poremećaji njuha i okusa • više razine citokina u plazmi
Skupine prema težini bolesti: <ul style="list-style-type: none"> ◆ Blaga ◆ Teška ◆ Kritična 	<ul style="list-style-type: none"> • vrućica, kašalj, umor, zamućenja, ne-pneumonija i blaga upala pluća • dispneja, zasićenost krvi kisikom manja od 93% • frekvencija disanja 30/min, parcijalni tlak arterijskog kisika u odnosu na omjer udjela udahnutog kisika <300 i/ili plućni infiltrati >50% unutar 24 do 48 h • potreba za intenzivnim liječenjem • ARDS, respiratorno zatajenje • septički šok i/ili disfunkcija • zatajenje više organa, metabolička acidoza koju je teško ispraviti, septički šok, poremećaj koagulacije

Slika 3. Kliničke manifestacije infekcije COVID-19

Izvor: <https://www.frontiersin.org/articles/10.3389/fcimb.2020.587269/full>

Osim respiracijskih bolesti, bolest COVID-19 može dovesti do oštećenja miokarda i aritmičkih komplikacija, neuroloških komplikacija, poput mialgije, glavobolje, vrtoglavice, poremećaja svijesti, intrakranijalnog krvarenja, pa čak i moždanog udara (13). Također su prijavljeni probavni simptomi i oštećenje jetre, hiperkoagulabilnost i trombotske

komplikacije. U kritičnih bolesnika, bolest može brzo napredovati do ARDS-a, metaboličke acidoze koju je teško ispraviti, septičkog šoka, disfunkcije koagulacije i funkcionalnog zatajenja više organa. Teške komplikacije uključuju zatajenje više organa i akutnu ozljedu srca (14).

1.1.4. Dijagnostički postupci

Standardni dijagnostički postupak je nazofaringealni bris za SARS-CoV-2 nukleinsku kiselinu pomoću PCR testa (eng. *polymerase chain reaction*) u stvarnom vremenu. Komercijalne PCR testove odobrila je Američka agencija za hranu i lijekove (eng. *USA Food and Drug Administration* - FDA) za kvalitativno otkrivanje virusa SARS-CoV-2 korištenjem uzoraka dobivenih iz nazofaringealnih briseva, kao i drugih mjesta kao što su orofaringealni, prednji/srednji nosni brisevi, nazofaringealni aspirati, bronhoalveolarna lavaža (eng. *bronchoalveolar lavage* - BAL) i slina. Osjetljivost PCR testa ovisi o više čimbenika, uključujući primjerenost uzorka, vrijeme od izlaganja i izvor uzorka (15). Međutim, specifičnost većine komercijalnih SARS-CoV-2 PCR analiza koje je odobrila FDA je gotovo 100%, pod uvjetom da nema unakrsne kontaminacije tijekom obrade uzorka. Testovi na antigen SARS-CoV-2 manje su osjetljivi, ali imaju kraće vrijeme obrade od molekularnog PCR testiranja. Unatoč brojnim dosad osmišljenim testovima na antitijela, serološko testiranje ima ograničenja u specifičnosti i osjetljivosti, a rezultati različitih testova variraju. Ne preporučuje se dijagnosticiranje akutne SARS-CoV-2 infekcije na temelju seroloških pretraga. Također, nema dovoljno dokaza za preporuku za ili protiv korištenja seroloških testova za procjenu imuniteta, čak i ako se koriste za donošenje kliničkih odluka o cjepivima protiv COVID-19/monoklonskim antitijelima (16).

Ostala laboratorijska ispitivanja uključuju kompletnu krvnu sliku (KKS), sveobuhvatni metabolički panel koji uključuje ispitivanje funkcije bubrega i jetre te koagulacijski panel u svih hospitaliziranih bolesnika. Dodatne pretrage, kao što su C-reaktivni protein (CRP),

feritin, laktat dehidrogenaza i prokalcitonin, mogu se razmotriti u hospitaliziranih bolesnika. Međutim, njihov prognostički značaj u infekciji COVID-19 nije jasan. Potrebno je odrediti i vrijednosti D-dimera jer usmjerava upotrebu terapijskih naspram profilaktičkih doza antikoagulansa (16).

Ova se virusna bolest obično manifestira kao upala pluća, pa se često radi radiološka dijagnostika kao što su rendgenske snimke prsnog koša, ultrazvuk pluća i kompjutorizirana tomografija prsnog koša (CT). Međutim, ne postoje smjernice u vezi s vremenom i izborom snimanja pluća u bolesnika s infekcijom COVID-19. Rendgenska snimka prsnog koša obično pokazuje bilateralna multifokalna alveolarna zamućenja. Mogu se dokazati i pleuralni izljevi. Najčešći nalazi CT prsnog koša kod infekcije COVID-19 su multifokalna bilateralna brušena zamućenja s konsolidacijskim promjenama, obično u nejednakoj perifernoj distribuciji (17). Radiološko snimanje nije osjetljiva metoda za otkrivanje ove bolesti. Retrospektivna studija na 64 pacijenta s dokumentiranim COVID-19 pokazala je da 20% nije imalo abnormalnosti na radiografiji prsnog koša tijekom bolesti, a CT prsnog koša je osjetljiviji od radiografije, ali nije specifičan. Nijedan nalaz radiografske slike ne može u potpunosti potvrditi ili isključiti bolest COVID-19 (18).

1.1.5. Liječenje

Prema Nacionalnom institutu za zdravlje (eng. *National Institutes of Health* - NIH), dva glavna procesa koji pokreću patogenezu bolesti COVID-19 uključuju replikaciju virusa u ranoj fazi bolesti i neregulirani imunološki/upalni odgovor na SARS-CoV-2 koji dovodi do sistemskih oštećenje tkiva u kasnijoj fazi bolesti. Stoga Smjernice NIH-a savjetuju primjenu antivirusnih lijekova za zaustavljanje replikacije virusa u ranoj fazi bolesti i imunomodulatore u kasnijoj fazi. Remdesivir je jedini antivirusni lijek koji je odobrila FDA za liječenje bolesti COVID-19. Ritonavirom pojačani nirmatrelvir, molnupiravir i rekonvalescentna plazma visokog titra COVID-19 imaju odobrenje za hitnu upotrebu (eng. *Emergency Use Authorizations* - EUA) za liječenje COVID-19. Tixagevimab 300 mg i

cilgavimab 300 mg monoklonska protutijela dobila su odobrenje za hitnu primjenu koji im omogućuju upotrebu kao preekspozicijsku profilaksu SARS-CoV-2 kod određenih bolesnika. Mnoga druga monoklonska protutijela imala su hitna odobrenja, kako su se podvarijante Omicron pojavile, njihova odobrenja su opozvana jer više nisu bila učinkovita (19).

Terapijsko liječenje hospitaliziranih odraslih osoba s bolesti COVID-19 kojima nije potreban kisik je sljedeće:

- ako su bolesnici hospitalizirani iz drugih razloga osim bolesti COVID-19 i nije im potrebna potpora kisikom, njihovo je liječenje slično kao i za nehospitalizirane bolesnike
- ako su bolesnici hospitalizirani zbog bolesti COVID-19, ali im nije potrebna potpora kisikom, NIH ne savjetuje primjenu deksametazona ili bilo kojeg drugog sistemskog kortikosteroida
- primijeniti profilaktičku dozu antikoagulansa ako nema kontraindikacija
- ako su bolesnici hospitalizirani zbog bolesti COVID-19, nije im potrebna potpora kisika, ali su pod visokim rizikom od progresije u tešku bolest, trebaju se liječiti remdesivirom
- korist od remdesivira je najveća kada se primijeni rano, idealno unutar deset dana od pojave simptoma
- remdesivir je potrebno primjenjivati 5 dana ili do otpusta iz bolnice (19)

Terapijsko liječenje hospitaliziranih odraslih osoba s COVID-19 kojima je potreban konvencionalni kisik je sljedeće:

- konvencionalni kisik je definiran kao kisik koji nije nosna kanila visokog protoka, neinvazivna mehanička ventilacija, mehanička ventilacija ili izvantjelesna membranska oksigenacija (ECMO)
- za većinu bolesnika koji zahtijevaju potporu kisikom preporučeno liječenje je deksametazonom i remdesivirom
- doza deksametazona je 6 mg IV ili oralno jednom dnevno do 10 dana ili do otpusta iz bolnice (deksametazon se ne smije nastaviti primjenjivati nakon otpusta)

- ako je bolesnik na minimalnoj potpori kisikom, potrebno je koristiti monoterapiju remdesivirom (bez deksametazona)
- ako se bolesniku već primjenjuje deksametazon, ali ima brzo rastuće potrebe za kisikom i/ili znakove sustavne upale, potrebno je primijeniti oralni baricitinib ili intravenski (IV) tocilizumab jer se pokazalo da ti lijekovi poboljšavaju ishode u bolesnika koji brzo se dekompenziraju
- za trudnice se preporučuje profilaktička doza antikoagulansa (20)

Ukoliko bolesnik razvije respiratornu insuficijenciju potrebna je primjena kisika preko nosne kanile visokog protoka (eng. *High-flow Nasal Cannula* - HFNC), neinvazivna mehanička ventilacija (eng. *Noninvasive Mechanical Ventilation* - NIV), a ako stanje progredira, slijedi mehanička ventilacija, i u krajnjem slučaju, izvantjelesna membranska oksigenacija (ECMO) (20).

1.1.6. Komplikacije

Dokazano je da dob i spol utječu na težinu komplikacija bolesti COVID-19. Stope hospitalizacije i smrti manje su od 0,1% u djece, ali se povećavaju na 10% ili više u starijih bolesnika. Muškarci imaju veću vjerojatnost da će razviti teške komplikacije u usporedbi sa ženama kao posljedicu infekcije SARS-CoV-2, a bolesnici koji boluju od raka i oni kojima je transplantiran neki od solidnih organa, izloženi su povećanom riziku od teških komplikacija bolesti COVID-19 zbog svog imunosuprimiranog statusa (21). Glavne komplikacije u bolesnika s infekcijom SARS-CoV-2 uključuju sljedeće:

- koagulopatija, uglavnom diseminirana intravaskularna koagulopatoje, venska tromboembolija, povišeni D-dimeri i produljeno protrombinsko vrijeme
- laringealni edem i laringitis u kritično bolesnih bolenika s COVID-19
- nekrotizirajuća pneumonija zbog superinfekcije uzrokovane infekcijom *Staphylococcus aureus* koja luči Panton-Valentine leukocidin

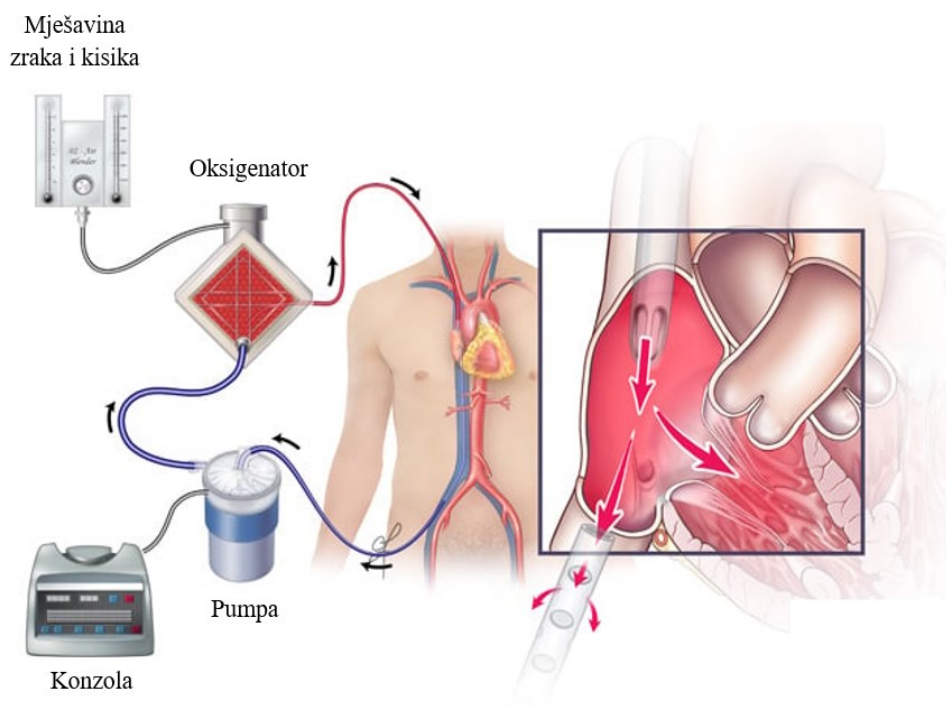
- kardiovaskularne komplikacije, uključujući akutni perikarditis, disfunkciju lijeve klijetke, akutnu ozljedu miokarda (povezanu s povišenim troponinom u serumu), nove ili pogoršane aritmije i novo ili pogoršano zatajenje srca
- akutno respiracijsko zatajenje (približno 5% bolesnika s infekcijom COVID-19 zahtijeva zbrinjavanje u jedinici intenzivnog liječenja jer razviju tešku bolest kompliciranu sindromom akutnog respiracijskog distresa)
- sepsa, septički šok i zatajenje više organa
- veći rizik od smrti, osobito u muških bolesnika s teškom bolešću, prisutnošću ozljede srca i srčanih komplikacija, hiperglikemijom i bolesnika koji primaju visoke doze kortikosteroida
- pneumonija povezana s ventilacijom u do 30% bolesnika kojima je potrebna intenzivna mehanička ventilacija
- masivna plućna embolija komplicirana akutnim zatajenjem desnog srca (22)

1.2. IZVANTJELESNA MEMBRANSKA OKSIGENACIJA

Izvantjelesna membranska oksigenacija (ECMO) koristi se za srčano ili respiracijsko zatajenje gdje konvencionalno liječenje, uključujući kardiopulmonalnu reanimaciju, nije uspješno. Sustav ECMO uređaja je krug koji se sastoji od drenažne kanile koja odvodi krv iz tijela koja cirkulira u stroju i vraća se natrag u tijelo kroz povratnu kanilu. Tradicionalno se koriste veno-venski i veno-arterijski ECMO. Tijekom ove cirkulacije krvi, praćenje antikoagulacije je neophodno za održavanje ravnoteže između zgrušavanja i krvarenja. Također treba uzeti u obzir trombocitopeniju izazvanu heparinom, neurološke komplikacije, komplikacije sepse. Preživljavanje nakon primjene ECMO-a poboljšano je u slučajevima srčanog zastoja, kardiogenog šoka i ARDS-a, uključujući infekciju COVID-19 (23).

1.2.1. Komponente ECMO sustava

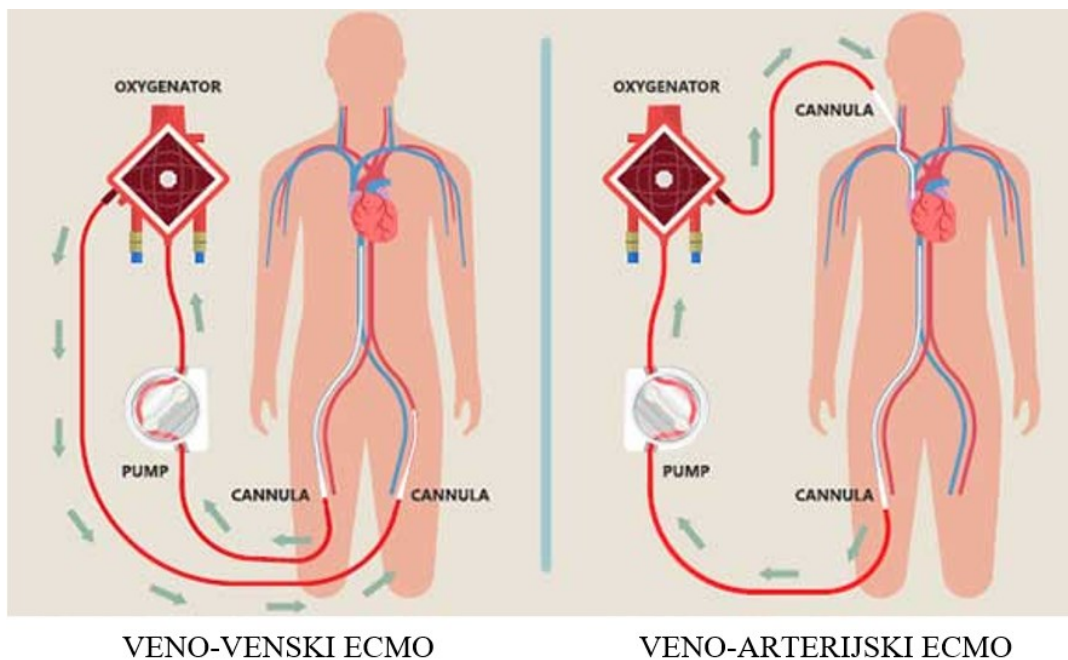
Izvantjelesna membranska oksigenacija sastoji se od kruga gdje se krv drenira kroz kateter iz venskog vaskularnog sustava, cirkulira u pumpi izvan tijela i reinfundira u drugi venski ili arterijski vaskularni sustav, ovisno o vrsti ECMO kruga za cirkulaciju u tijelu (slika 4). Kanile izrađene od plastičnih cijevi postavljaju se u vene ili arterije u preponama, vratu ili prsima. Kateter izvlači krv iz kanile kroz vene koje sadrže visok sadržaj ugljičnog dioksida (CO₂) i nizak sadržaj kisika (O₂). Deoksigenirana krv ekstrahirana iz venskog katetera prenosi se u oksigenator uz pomoć pumpe. Oksigenator radi kao umjetna pluća koja održavaju ekstrakciju CO₂ i brzinu protoka oksigenacije. Zrak i kisik teku kroz šuplja vlakna u oksigenatoru. Dok krv prolazi kroz sićušna vlakna, kisik napušta vlakna i zamjenjuje ugljični dioksid u crvenim krvnim stanicama; CO₂ tada ulazi u vlakno i uklanja se ispušnim plinom. Krv s kisikom isporučuje se kroz kateter natrag do bolesnika (24).



Slika 4. Izvantjelesna membranska oksigenacija

Izvor: <https://consultqd.clevelandclinic.org/venovenous-extracorporeal-membrane-oxygenation-for-lung-failure/>

Postoje dvije osnovne vrste ECMO-a; veno-venski (VV ECMO) i veno-arterijski (VA ECMO) (slika 5). Venno-venski ECMO pruža samo respiratornu potporu, a veno-arterijski ECMO zaobilazi srce i pluća, stoga je metoda izbora u bolesnika s kardiogenim šokom ili bolesnika sa srčanim zastojem s neuspjelim liječenjem (25).



Slika 5. Prikaz dviju vrsta ECMO potpore

Izvor: <https://www.singhealth.com.sg/patient-care/conditions-treatments/extra-corporeal-membrane-oxygenation>

Veno-venska ECMO potpora se može primjenjivati putem jedne i dvije kanile. Korištenjem jedne venske kanile, ekstrakcija krvi iz šuplje vene ili desnog atrija se prebacuje u ECMO krug, koji se vraća u desni atrij. Seldingerova tehnika se koristi preko desne jugularne vene za perkutano postavljanje kanile. Jedna venska kanila ima mnoge prednosti za bolesnika koje uključuju jedno mjesto kanile u vratu bolesnika, a kanile su vrlo fleksibilne i većina je otporna na savijanje. Postoji i nekoliko nedostataka korištenja jedne venske kanile, a to su položaj bolesnika koji je mnogo osjetljiviji na kretanje, a te promjene mogu utjecati na protoke kroz kanilu, pojedinačne venske kanile često imaju manje Fr veličine i stoga

smanjuju vršne protoke u jednom krugu, venske kanile zahtijevaju postavljanje kanile pod transezofagealnim ultrazvučnim navođenjem kako bi se kateteri mogli postaviti u ispravne položaje, a značajan problem je recirkulacija novooksigenirane krvi koja se povlači natrag kroz drenažni kateter umjesto da prolazi kroz sustavnu cirkulaciju za oksigenaciju ostatka tijela bolesnika. Pomak kanila može uzrokovati ovaj fenomen recirkulacije (26).

Kod primjene dvostruke venske kanile, jedna kanila za drenažu postavlja se u zajedničku femoralnu venu, dok se druga kanilu postavlja ili u desnu unutarnju jugularnu ili femoralnu venu. Dvije kanile za venski ECMO mogu omogućiti smjer protoka od desnog atrija do donje šuplje vene ili suprotan protok od donje šuplje vene do desnog atrija. Većina centara koristi višestupanjske katetere s drenažom iz desne unutarnje jugularne vene s povratkom oksigenirane krvi kroz kanilu femoralne vene. Ova tehnika dopušta mnogo manje promjena za recirkulaciju (27).

1.2.2. Indikacije i kontraindikacije za postavljanje VV ECMO-a

Veno-venski ECMO je indiciran u bolesnika s teškim respiracijskim zatajenjem koje je refraktno na optimalnu mehaničku ventilaciju i medikamentoznu terapiju. Potpora ECMO sustava za respiracijsko zatajenje u odraslih obično se liječi VV konfiguracijom, tj. krv se drenira iz desnog atrija ili gornje šuplje vene i donje šuplje vene i vraća u desni atrij. Ova tehnika postavlja umjetna pluća u seriju s normalnim plućima, a ne paralelno (kao kod kardiopulmonalne prenosnice). Oksigenirana krv miješa se s nativnim venskim povratkom (koji nije prošao kroz ECMO krug), tako da rezultirajući arterijski PaO₂ i zasićenje predstavljaju mješavinu oksigenirane izvantjelesne krvi i neoksigenirane venske krvi koja prolazi kroz nefunkcionalna nativna pluća. Ova desaturirana arterijska krv, u kombinaciji s normalnim minutnim volumenom srca, osigurava više nego odgovarajuću sustavnu dostavu kisika za potporu metabolizmu, a dišni putovi se održavaju u postavkama mirovanja. S VV konfiguracijom, bolesnik se oslanja na vlastitu hemodinamiku, tako da su minutni volumen

srca i plućni i sistemski vaskularni otpori nepromijenjeni tijekom izvantjelesne izmjene plinova (28).

Glavne indikacije za koje treba razmotriti VV ECMO potporu kao opciju liječenja su reverzibilno respiracijsko zatajenje uključujući akutni respiracijski distress sindrom (ARDS) bilo zbog bronhopulmonalne aspiracije, bakterijske, virusne ili atipične upale pluća, barotraume ili akutnog ili kroničnog intersticijalnog pneumonitisa. Bolesnici s uznapredovalim i/ili ireverzibilnim bolestima, kao što je nekontrolirana sepsa, neplućno zatajenje više organa, ireverzibilna neurološka ozljeda, terminalna bolest ili druga bolest koja ograničava život, ne bi trebali biti kandidati za VV ECMO. Štoviše, bolesnike s kroničnim respiracijskim zatajenjem ili respiracijskim zatajenjem ovisnim o stroju za disanje koji ne ispunjavaju uvjete za premoštenje do transplantacije pluća ne treba smatrati kandidatima za VV-ECMO (29).

1.2.3. Procjena bolesnika prije kanilacije

Kandidati za VV-ECMO tipično bolesnici s teškom hipoksemijom i/ili hiperkapnijom i ne reagiraju na konvencionalno liječenje, uključujući ventilaciju s niskim minutnim volumenima, tlakom platoa manjim od 28-30 cmH₂O, visokim razinama PEEP-a, i/ili drugim dodatnim terapijama, uključujući primjenu dušika oksida. Ključno je odrediti akutnu prirodu zatajenja pluća, isključiti zatajenje srca i/ili drugih organa i potvrditi da se zatajenje disanja ne može poboljšati optimalnom potporom stroja za disanje (30).

U slučaju indikacija za VV-ECMO potporu, neophodno je identificirati sve karakteristike bolesnika koje mogu spriječiti implantaciju VV-ECMO kanila, stoga je potrebno provesti sveobuhvatan ehokardiografski pregled, imajući na umu hemodinamsko stanje bolesnika. Korištenje potpore VV-ECMO ovisi o temeljnoj etiologiji respiracijskog zatajenja. Dok je incidencija zatajenja desne klijetke znatno smanjena strategijom zaštitne ventilacije pluća u bolesnika s teškim ARDS-om, ono još uvijek iznosi čak 25%. Čak i ako

prevladava respiracijsko zatajenje, nije uvijek jednostavan izbor ECMO konfiguracije koja bi najbolje pomogla bolesniku. Veno-venski ECMO pomaže u liječenju hipoksemije i hiperkapnije, dopuštajući niže plato tlakove i rezultirajući smanjenim plućnim vaskularnim otporom, što može poboljšati hemodinamsku nestabilnost povezanu s zatajenjem desne klijetke. Unatoč tome, etiologije zatajenja desne klijetke možda neće biti odmah reverzibilne i može biti teško odrediti koji se udio hemodinamske nestabilnosti može pripisati temeljnim metaboličkim poremećajima (31).

Temeljito ispitivanje vaskularne anatomije pomoći će u određivanju svih potencijalnih prepreka kanilaciji. Femoralne i unutarnje jugularne vene treba procijeniti ehografijom kako bi se otkrila podležeca vaskularna bolest, kao što je duboka venska tromboza ili prisutnost kavalnog filtra koji može onemogućiti postavljanje kanile. Veličina kanile venske drenaže odlučujući je čimbenik za protok krvi u ECMO krugu, stoga je potrebno pokušati s uvođenjem najveće kanile. Promjer krvnih žila izmjeren ultrazvukom može pomoći u odabiru veličine kanile. S praktičnog stajališta, ova anatomska procjena se rijetko izvodi u svakodnevnoj kliničkoj praksi prije implantacije VV-ECMO sustava obzirom na kritično stanje ovih bolesnika (30).

1.2.4. Upravljanje izvantjelesnom membranskom oksigenacijom

Liječenje respiracijskog zatajenja putem ECMO potpore zahtijeva specijalizirano znanje i edukaciju ne samo liječnika, već i medicinskih sestara, kliničkih inženjera i drugih članova zdravstvenih radnika. Tijekom provođenja ECMO potpore iznimno je važno održavanje intravaskularnog volumena i sistemske perfuzije. Za procjenu statusa volumena koriste se vrijednosti količine urina, središnji venski tlak, tjelesna težina i fizički znakovi perfuzije. Za održavanje adekvatnog minutnog volumena potrebno je razmotriti inotropnu potporu kao što je epinefrin, norepinefrin ili dopamin. Ehokardiografiju je potrebno učiniti kako bi se pratilo

stanje srca, isključila tromboza ili provjerila bilo kakva promjena u ECMO protoku ili u slučaju pogoršanja hemodinamike bolesnika (32).

Bolesnicima kojima se ECMO potpora je potrebno svakodnevno provoditi radiografiju prsnog koša, endotrahealnu sukciju svakih 4 do 6 sati, ovisno o sekretu, provoditi česte promjene položaja i učiniti fleksibilnu bronhoskopiju po potrebi. Što se tiče renalnog sustava, u početnih 24 do 48 sati ECMO potpore javlja se faza oligurije kao posljedice akutne upalne reakcije koja dovodi do kapilarnog curenja i smanjenja intravaskularnog volumena. Posljedica toga je oligurija i akutna tubularna nekroza. Nakon 48 sati počinje diuretička faza koja je najraniji znak oporavka. Diuretici su potrebni ako oligurija traje dulje od 48 do 72 sata. Ako se zatajenje bubrega ne poboljša, može se primijeniti kontinuirana nadomjesna bubrežna terapija (33).

Tijekom prvođenja ECMO potpore potrebno je redovito provoditi neurološke preglede, kao i striktno pratiti eventualnu pojavu infekcije ili razvoj sepse. Vrijednosti hemoglobina bi se trebale održavati >8 g/dL, a transfuzija trombocita se potiče kako bi se broj trombocita održao iznad 100 000/mcL. Aktivno vrijeme zgrušavanja (ACT) treba održavati između 180 do 240 sekundi kako bi se izbjegle komplikacije krvarenja. Nutritivne potrebe treba održavati tehnikama hiperalimentacije. Potpunom parenteralnom prehranom se bolesniku osigurava tekućina, elektroliti, vitamini, minerali, glukoza, proteini (aminokiseline) i često lipidi (masti). Savjetuje se pažljivo praćenje tekućine i elektrolita (kalij, magnezij, fosfor i ionizirani kalcij). U prva tri dana na ECMO-u potpori zbog prekomjerne primjene tekućine, zadržavanja tekućine i oligurije, očekuje se povećanje težine bolesnika (34).

1.2.5. Komplikacije ECMO potpore

Krvarenje je najčešća i po život opasna komplikacija zbog mogućnosti intrakranijalnog krvarenja ili krvarenja u plućima ili gastrointestinalnom traktu. Čimbenici odgovorni za krvarenje mogu biti sistemska heparinizacija, fibrinoliza, hemodilucija faktora zgrušavanja

ili disfunkcija trombocita, uremija ili jetrena disfunkcija. U roku od nekoliko minuta od početka ECMO-a, može doći do aktivacije kontaktnog i fibrinolitičkog sustava te potrošnje i razrjeđenja faktora zgrušavanja. Mogući razlozi za trombocitopeniju mogli bi biti zbog prijanjanja trombocita na površinski fibrinogen i aktivacije, agregacije i nakupljanja trombocita nakon čega slijedi pad broja trombocita (35).

Kod centrifugalne pumpe stvara se veliki podtlak do 100 mmHg između glave pumpe i drenažne kanile, a plinska embolija nastaje ulaskom zraka iz ovog dijela ECMO kruga. Sistemska tromboembolija je rijetka komplikacija koja se češće viđa kod pacijenata s VA ECMO nego kod pacijenata s VV ECMO potporom. Pažljivo promatranje ECMO kruga za bilo kakve znakove stvaranja ugruška i infuzija heparina za održavanje ciljanog ACT-a sprječava tromboemboliju (36).

Stvaranje ugruška u ECMO krugu vrlo je česta komplikacija. Čimbenici odgovorni za stvaranje ugrušaka mogu biti plućna ili sistemska embolija, kvar oksigenatora ili potrošnja koagulopatije. Kako bi se spriječilo stvaranje ugrušaka, često se koriste ECMO krugovi obloženi heparinom. Trombocitopenija izazvana heparinom (eng. *Heparin-induced Thrombocytopenia* - HIT) je neuobičajena komplikacija, osobito kod dugotrajne uporabe ECMO-a. Diseminirana intravaskularna koagulacija također je prijavljena pri primjeni ECMO-a. Potiče se prekid infuzije heparina i/ili zamjena neheparinskim antikoagulansima poput Bivalirudina ili Argatrobana (37).

Konvulzije, infarkti ili intrakranijalna krvarenja česte su neurološke komplikacije. Za razliku od krvarenja, vjerojatnost zgrušavanja krvi stvara predispoziciju za moždani udar kod pacijenata na ECMO. Ishemijski moždani udar ili intrakranijalno krvarenje javlja se sekundarno zbog koagulopatije, sistemske heparinizacije, trombocitopenije, sistemske hipertenzije ili podvezivanja karotidne arterije i jugularne vene (38).

1.3. ECMO POTPORA U BOLESNIKA S INFEKCIJOM COVID-19

Klinička prezentacija koronavirusne bolesti 2019. (COVID-19) izrazito je heterogena, u rasponu od nepostojanja simptoma do potencijalno smrtonosnog sindroma akutnog respiracijskog distresa (ARDS) i, u malom broju slučajeva, od upale miokarda (npr. miokarditis) do kardiogenog šoka. Akutni respiracijski distres je karakteriziran povećanjem anatomskog šanta (npr. povećanjem nekardiogenog plućnog edema) i smanjenjem veličine funkcionalnih pluća, što predstavlja visoku elastičnost dišnog sustava. U tih bolesnika povećanje veličine pluća angažiranjem ili održavanjem prohodnosti prethodno kolabiranih plućnih jedinica često se postiže korištenjem umjerenih do visokih razina pozitivnog tlaka na kraju izdisaja (PEEP) i pozicioniranjem u pronacijski položaj. U bolesnika s ranim ARDS-om povezanim s infekcijom COVID-19, hipoksemija se može objasniti povećanjem fiziološkog šanta zbog gubitka hipoksične plućne vazokonstrikcije i povećanjem frakcije mrtvog prostora zbog razvoja plućnih vaskularnih mikrotromba (39).

Primjena ECMO potpore u liječenju bolesnika s teškim ARDS-om povećalo se posljednjih godina, djelomično zbog iskustva s bolesnicima kojima je ECMO potpora primijenjena tijekom pandemije influence A (H1N1) 2009. godine.

Akutni respiracijski distres je najčešći uzrok prijema u intenzivnu njegu trudnica i događaja opasnih po život i majke i fetusa. Trudnoća je neovisni čimbenik rizika za razvoj ARDS-a, a njegova incidencija je između 70 i 120 slučajeva na 100.000 poroda. Ostali čimbenici rizika za ARDS specifični za trudnoću uključuju preeklampsiju, emboliju amnionskom tekućinom, plućni edem povezan s tokolitikom i peripartalnu sepsu. Nekoliko fizioloških promjena može povećati rizik od ARDS-a u trudnica, uključujući smanjenje funkcionalnog rezidualnog kapaciteta i povećanje volumena plazme. Virus SARS-CoV-2 može dodatno povećati ovaj rizik oštećivanjem imunološkog sustava, respiracijske funkcije i koagulacijskog sustava (40). Tijekom pandemije gripe A(H1N1) 2009., ECMO je uspješno korišten kao strategija spašavanja kod refraktornog ARDS-a i to je ponovljeno tijekom pandemije COVID-19. Općenito, ishodi trudnica i peripartalnih bolesnica koje zahtijevaju

ECMO potporu su dobri i usporedivi ili bolji od mnogih drugih kohorti. Komplikacije povezane s ECMO-om, posebice bubrežne komplikacije, i bolnička smrtnost bile su niže nego u bolesnica koje nisu bile trudne uz VV ECMO za ARDS. Na temelju ovih nalaza, smjernice Društva za majčino-fetalnu medicinu preporučuju upotrebu ECMO-a u refraktornom ARDS-u povezanom s COVID-19 u trudnica mlađih od 32 tjedna gestacije kako bi se olakšao razvoj fetusa u maternici ili nakon poroda. U trudnica, ECMO protok krvi treba održavati visokim kako bi se održao majčin $\text{SaO}_2 > 90\%$ i tako očuvala odgovarajuća fetalna oksigenacija. PaCO_2 treba ciljati između 28 i 32 mmHg kako bi se olakšala fetalna eliminacija CO_2 i unos kisika. Ventilacija u mirovanju (npr. plato tlak < 25 cmH₂O, PEEP 10–15 cmH₂O, FiO_2 30–40%, i brzina disanja od 5–10 udisaja/min) treba se koristiti tijekom ECMO-a kako bi se ublažio rizik od ozljede pluća izazvane respiratorom i olakšati oporavak pluća (41).

2. CILJ RADA

Cilj završnog rada je kroz proces zdravstvene njege prikazati zbrinjavanje i skrb za trudnicu oboljelu od bolesti COVID-19. U teorijskom dijelu rada će se pomoću podataka iz literature prikazati građa i virulencija virusa uzročnika bolesti COVID-19, način prijenosa, dijagnostika, liječenje i komplikacije, dok će se u poglavlju Rasprave prikazati specifičnosti zdravstvene njege oboljele trudnice.

3. IZVORI PODATAKA I METODE

Podaci potrebni za izradu završnog rada su prikupljeni iz sekundarnih izvora, odnosno Bolničkog informacijskog sustava i razgovora sa suprugom oboljele trudnice, kao i promatranjem, mjerenjem i analiziranjem podataka bolesnice.

3.1. PRIKAZ SLUČAJA

Bolesnica K.V., u dobi 30 godina i 33. tjednu gestacije se zbog potrebe za nastavkom liječenja premješta s Klinike za infektologiju u Jedinicu intenzivnog liječenja COVID JIL-a Kliničkog bolničkog centra Split. Bolesnica je tri tjedna ranije razvila simptome infekcije COVID-19 (febrilitet i kašalj) s pozitivnim PCR nalazom. Tijek trudnoće je do hospitalizacije bio uredan. Zbog respiracijske insuficijencije i teškog sindroma akutnog respiracijskog distresa (eng. *Acute Respiratory Distress Syndrome* - ARDS) uzrokovanog SARS Cov2 virusom, bolesnica je hospitalizirana u COVID JIL-u nakon hitnog carskog reza. Cijelo je vrijeme bila analgosedirana i strojno ventilirana. Unatoč potpori mehaničke ventilacije, uključujući i ventilaciju u pronaciji koja je ponavljana tri puta, dolazi do kliničkog i radiološkog pogoršanja plućne funkcije. Bolesnica se dana 02. studenog 2021. godine postavlja na veno-vensku izvantjelesnu membransku oksigenaciju. Nakon što se po smjernicama više nije smatrala infektivnom, dana 05. studenog se premješta u JIL Firule kardiokirurških bolesnika.

Bolesnica je primljena u pratnji medicinskog tima, afebrilna, sedirana (midazolam, fentanil, propofol), srednje šitokih fotoreaktivnih zjenica, strojno ventilirana prijenosnim strojem za disanje, priključena na VV ECMO; konfiguracija desna unutarnja jugularna vena – desna femoralna vena (Scv 68%, protok 4,8 L/min, FiO2 100%, sweep gas flow 4,8 L/min). Ima postavljen centralni venski kateter putem lijeve unutarnje jugularne vene. Prsište se jednakomjerno odiže, trbuh je iznad razine prsnog koša, mekan, čujne peristaltike.

Generalizirano je edematozna. Ima postavljenu arterijsku liniju putem desne brahijalne arterije, kao i urinarni kateter na koji izlazi bistar urin.

Budući se završni rad izrađuje s odmakom, bolesnica je kontaktirana o mogućnosti sudjelovanja u izradi. Na uvid je dobila dokument o planu izrade završnog rada te je obaviještena da je sudjelovanje isključivo dobrovoljno i da se u radu neće prikazivati osobni podaci koji bi mogli upućivati na njezin identitet. Bolesnica je svojim potpisom informiranog pristanka suglasna sa sudjelovanjem u izradi završnog rada.

U završnom radu je prikazana skrb bolesnice oboljele od infekcije COVID-19 koja je zahtijevala primjenu veno-venske izvantjelesne membranske oksigenacije kroz proces zdravstvene njege.

3.2. ETIČKO ODOBRENJE

Korištenje podataka iz Bolničkog informacijskog sustava odobrilo je Etičko povjerenstvo Kliničkog bolničkog centra Split.

4. RASPRAVA

4.1. SESTRINSKA ANAMNEZA I STATUS

Bolesnica je kod prijema oralno intubirana, analgosedirana i mehanički ventilirana. Prije ove hospitalizacije nije teže bolovala. Dva tjedna prije hospitalizacije, bolesnica je razvila simptome COVID-19 infekcije uz pozitivan PCR nalaz dok je u 33. tjednu gestacije uredne i redovito kontrolirane trudnoće. Zbog pogoršanja respiracijskog statusa i razvoja ARDS-a bolesnica je zahtijevala potporu VV izvantjelesne membranske oksigenacije koja je započeta u COVID JIL-u KBC-a Split, međutim nakon završenog razdoblja infektivnosti, premješta se u JIL Firule kardiokirurških bolesnika KBC-a Split zbog nastavka liječenja.

Podatke o bolesnici za sestrinsku anamnezu daje suprug. Bolesnica je kod kuće konzumirala tri glavna obroka uz nekoliko manjih međuobroka i preferira različitu prehranu. Dnevno je konzumirala jednu do dvije litre tekućine, uglavnom vode i nezaslađenih čajeva. Alkohol, kao i gazirana pića ne konzumira, nije imala problema s prehranom te je očuvane denticije.

Mokri više puta dnevno, urin je bistar bez primjesa, ne uzima diuretike, sada zbog potrebe za praćenjem diureze ima postavljen urinarni katetr Foley ch 16. Stolicu je kod kuće imala svaki treći dan, nije se žalila na probleme kod defekacije.

Bolesnica je zaposlena, trenutno je na rodiljnom dopustu, a sve aktivnosti samozbrinjavanja ((higijena, hranjenje, eliminacija, oblačenje, hodanje, premještanje, sjedenje, stajanje, okretanje) je prije bolesti provodila samostalno. Trenutno je u aktivnostima samozbrinjavanja ovisna u visokom stupnju.

Kod kuće je bolesnica imala blažih problema sa spavanjem. Zbog visokog stupnja trudnoće teško joj je bilo zauzeti odgovarajući položaj, često se žalila na umor i isprekidan

san tijekom noći. Preko dana ju je svladavao umor te je u dva-tri navrata znala zaspati u dnevnom boravku. Ne uzima lijekove za spavanje.

Prije hospitalizacije bolesnica je bila dobro orijentirana, nije imala poteškoća s usvajanjem novih znanja i samostalno je donosila odluke. Dobrog je sluha i vida.

Suprug bolesnicu opisuje kao vedru, veselu i društvenu osobu. Žive u stambenoj zgradi u vlastitom stanu. Često odlaze u posjetu roditeljima, a na druženja s prijateljima u posljednje vrijeme zbog trudnoće, nešto rjeđe. Suprug navodi da je bolesnica izrazito pozitivna osoba, nikada se ne žali na teškoće i da su im međusobni i obiteljski odnosi dobri. Međusobno su si podrška u različitim životnim situacijama. Bolesnica je rimokatoličke vjere, vjera joj je važna u životu i često odlazi na misna slavlja.

4.1.1. Fizikalni pregled

Bolesnica K.V. je visoka 172 cm, tjelesne težine 82 kg, tjelesna težina prije trudnoće je bila 68 kg. Vrijednosti vitalnih funkcija su sljedeće:

- puls - 110/min, dobro punjen, ritmičan (radijalno)
- kapilarno punjenje 5 sec
- tjelesna temperatura - 36,8°C (aksilarno)
- krvni tlak – 140/70 mmHg (desna brahijalna arterija)
- disanje 20/min, kontrolirana mehanička ventilacija

Oči bolesnice su bez osobitosti, zjenice su sužene kao posljedica analgesije, ali fotoreaktivne. Generalizirano je edematozna, glava i vrat bez osobitosti, na sluznici usne šupljine prisutno oštećenje od orotrahealnog tubusa, koža je suha, oslabljenog turgora, bez osipa. Toraks je bez osobitosti, preko trbuha su vidljivi šavi od operacijskog zahvata (carski rez), gornji i donji ekstremiteti su edematozni.

Primjenom Braden skale medicinska sestra je učinila procjenu rizika za razvoj dekubitusa čiji je rezultat iznosio 9 od 23 (senzorna percepcija – 1, vlažnost – 3, aktivnost – 1, pokretljivost – 1, prehrana – 2, trenje i razvlačenje – 1), što znači da postoji visok rizik za razvoj istoga.

Prema kategorizaciji, bolesnica K.V. pripada u prvu kategoriju kao što je prikazano na slici 6.

Ime i prezime		Datum rođenja		Matični broj	
Datum/Dan hospitalizacije:		Odjel:			
	Čimbenik kategorizacije	1	2	3	4
1	Higijena	X			
2	Oblačenje	X			
3	Hranjenje	X			
4	Eliminacija	X			
5	Hodanje, stajanje	X			
6	Sjedenje	X			
7	Premještanje, okretanje	X			
8	Rizik za pad	X			
9	Stanje svijesti	X			
10	Rizik za nastanak dekubitusa	X			
11	Vitalni znakovi			X	
12	Komunikacija	X			
13	Specifični postupci u zdravstvenoj njezi	X			
14	Dijagnostički postupci	X			
15	Terapijski postupci	X			
16	Edukacija	X			
Bodovi po kategorijama		8	0	3	0
Bodovi ukupno					
Kategorija		1/16-26	2/27-40	3/41-53	4/54-64

Slika 6. Kritični čimbenici kategorizacije bolesnika

Tijekom provođenja fizikalnog pregleda bolesnice K.V. učinjena je procjena razine traume pomoću Trauma score ljestvice koja je iznosila 10 bodova (slika 7).

TRAUMA SCORE Procjena uključuje brzinu disanja, respiracijsku ekspanziju, sistolički krvni tlak, kapilarno punjenje te se dodaje 1/3 vrijednosti dobivene na Glasgow koma skali.		
Ime i prezime pacijenta: K.V.		
Datum: 05.11.2021.		
BROJ RESPIRACIJA	10-24	4
	24-35	3
	36 i više	2
	1-9	1
	ništa	0
RESPIRACIJSKI POKRETI	normalni	0
	upotreba pomoćne respiratorne muskulature	1
SISTOLIČKI KRVNI TLAK	90 mmHg i više	4
	70-89 mmHg	3
	50-69 mmHg	2
	nema karotidnog pulsa	0
KAPILARNO PUNJENJE	normalno	2
	usporeno	0
	ne postoji	1
DODATI TREĆINU VRIJEDNOSTI GCS		1
UKUPNO		10

Slika 7. Rezultat procjene bolesnice K.V. pomoću Trauma score ljestvice

Iako je bolesnica analogosedirana i na potpori mehaničke ventilacije, učinjena je procjena stanja svijesti prema Glasgow koma skali koja je činila 3 boda od mogućih 15 (slika 8).

GLASGOW KOMA SKALA		
Glasgow koma skala koristi se u svrhu procjene svijesti na osnovi otvaranja očiju te verbalne i motorne reakcije.		
Ime i prezime pacijenta:		
Odjel:	Matični broj:	
Datum:		
REAKCIJA	OPIS	BODOVI
OTVARANJE OČIJU	spontano	4
	na govor	3
	na bolni podražaj	2
	ne otvara oči	1
NAJBOLJA VERBALNA REAKCIJA	orijentiran i razgovara	5
	smeten	4
	neprikladno	3
	nerazumljivo	2
	ne odgovara	1
NAJBOLJA MOTORNA REAKCIJA	izvršava naloge	6
	lokalizira bol	5
	fleksija na bolni podražaj	4
	abnormalna fleksija na bolni podražaj	3
	ekstenzija na bolni podražaj	2
	ne otvara oči	1
UKUPNO		3

Slika 8. Procjena stanja svijesti bolesnice K.V.

Tijekom trajanja hospitalizacije, nakon što je bolesnica odvojena od ECMO uređaja i mehaničke ventilacije, medicinska sestra je pomoću Morseove ljestvice učinila procjenu rizika za pad koji je kategoriziran u tri skupine (rezultat 0-24 boda predstavlja nizak rizik, 25-44 bodova umjeren rizik, rezultat 45 i više bodova predstavlja visok rizik za pad) (slika 9).

MORSEOVA LJESTVICA ZA PROCJENU RIZIKA ZA PAD		
ČIMBENIK RIZIKA	OPIS	BODOVI
Prethodni padovi	DA	25
	NE	0
Druge medicinske dijagnoze	DA	15
	NE	0
Pomagala pri kretanju	Namještaj	30
	Štake, štap, hodolica	15
	Ne koristi pomagala, mirovanje u krevetu, kretanje uz pomoć medicinske sestre, invalidska kolica	0
Infuzija	DA	20
	NE	0
Stav/ premještanje	Oštećenje (nestabilan, poteškoće pri uspravljanju tijela)	20
	Slab	10
	Normalan / miruje u krevetu / nepokretan	0
Mentalni status	Zaboravlja ograničenja	15
	Orijentiran u odnosu na vlastitu pokretljivost	0
Ukupno		60

Slika 9. Procjena rizika za pad bolesnice K.V.

Bolesnica je zbog respiracijske insuficijencije i ARDS-a koji su se razvili kao posljedica infekcije virusa Sars-Cov2 premještena iz Klinike za infektivne bolesti u COVID JIL, a

nakon isteka vremena izolacije u JIL Firule kardiokirurških bolesnika KBC-a Split radi nastavka veno-venske izvantjelesne membranske oksigenacije.

Tijekom provođenja izvantjelesne membranske oksigenacije medicinska sestra kao dio multidisciplinarnog tima ima značajnu ulogu u zbrinjavanju i skrbi za bolesnicu.

4.1.2. Skrb za bolesnicu za vrijeme provođenja VV ECMO-a

Bolesnici kojima je potrebna izvantjelesna membranska oksigenacija uvijek se zbrinjavaju u jedinici intenzivnog liječenja i zahtijevaju skrb 24 sata dnevno koju provodi multidisciplinarni tim sastavljen od liječnika, medicinskih sestara, respiracijskih terapeuta, perfuzionista, kardijalnih kirurga, radiloloških tehničara. Adekvatna skrb za takve bolesnike zahtijeva blisku suradnju multidisciplinarnog tima. Medicinska sestra provodi opsežnu, holističku skrb za bolesnike i njihove obitelji, većinom usmjerenu na tradicionalnu, kliničku skrb s dodatnim implikacijama ECMO terapije, koja zahtijeva dodatnu specijaliziranu edukaciju (42).

Sestrinska skrb bolesnice K.V. uključuje praćenje ECMO kruga budući da su medicinske sestre i pridruženo osoblje, poput respiracijskih terapeuta i perfuzionista, neprestano uz krevet bolesnice. Hemodinamsko praćenje treba biti kontinuirano i treba uključivati frekvenciju i ritam srca, krvni tlak, praćenje pulsacija arterijskih valnih oblika, tjelesnu temperaturu i zasićenje kisikom. Praćenje tjelesne temperature je važno jer bolesnici na ECMO-u imaju tendenciju hipotermije zbog uklanjanja krvi iz tijela u krug sobne temperature. Grijači se mogu dodati u ECMO krug za održavanje normotermije. Poznavanje statusa volumena bolesnika je ključno, jer ECMO ovisi o predopterećenju. Poznavanje mjesta i konfiguracije ECMO kanilacije također je važno za prepoznavanje mogućih komplikacija (43).

Osobito je važno da medicinska sestra vodi računa o integritetu pumpe, budući da pogrešno postavljanje kanile ili hipovolemija mogu rezultirati ozljedom krajnjeg organa.

Jedna od komplikacija ECMO sustava je prekid protoka sekundarno zbog venskog kolapsa na drenažnoj kanili i može rezultirati stvaranjem tromba. Pojava tromba u pumpi ili oksigenatoru može se prepoznati po vidljivom trombu, rastućem padu tlaka u oksigenatoru ili niskom vrijednosti razine ugljičnog dioksida u dijelu sustava poslije oksigenatora. Poremećaj cirkulacijskog protoka kao posljedice ECMO-a može rezultirati ishemijskim ekstremiteta. Stoga je važno nadzirati ekstremitete, osobito one udaljene od mjesta kaniliranja (44).

Kontrola boli i sedacija su važni, osobito rano zbog potrebe za oksigenacijom i potrebe za smanjenjem potrošnje kisika. Izbjegavanje pomicanja kanile također može biti indikacija za sedaciju.

Infekcija je također povezan rizik s ECMO terapijom i povezana je s većom vjerojatnošću smrtnosti. Stoga je važno da medicinska sestra svim intravenskim linijama pristupa koristeći dezinfekcijsko alkoholno sredstvo prije bilo koje primjene terapije i krvnih derivata. Isto tako, medicinska sestra nadgleda ulazna mjesta intravenskih linija, odgovorna je za toaletu ulaznih mjesta (45).

Sestrinska skrb za bolesnicu na VV ECMO-u zahtijeva i provođenje intervencija s ciljem sprječavanja dekubitusa koji su česta pojava u jedinicama intenzivnog liječenja i nastavljaju biti značajan financijski teret unutar zdravstvenog sustava. Posljedice dekubitusa često uključuju infekciju koja dovodi do sepse, pojačane boli, daljnjeg invaliditeta, a ponekad i smrti. Iako su identificirani opći čimbenici rizika kao što su dob, nepokretnost, loša uhranjenost, izmijenjena osjetilna percepcija, vlaga, dijabetes melitus, krvožilne bolesti i drugi komorbiditeti, bolesnici na ECMO potpori također imaju povećan rizik od razvoja dekubitusa zbog višestrukih čimbenika jedinstvenih za ovu populaciju bolesnika, a uključuju primjenu vazopresorske terapije i hemodinamsku nestabilnost povezanu s promjenom položaja kao mjerom sprječavanja razvoja dekubitusa, što dovodi do veće učestalosti oštećenja kože. Visoke doze vazopresora mogu uzrokovati smanjenu perifernu perfuziju, a također se pokazalo da povećavaju rizik za nastanak dekubitusa. Zbog ovih čimbenika rizika neophodno je uspostaviti poseban plan sestrinske skrbi koji uključuje primjenu

antidekubitalnih pomagala, provođenje osobne higijene bolesnice, promjene položaja svaka dva sata i utrljavanje antidekubitalnih krema u kožu (46). Ljepljive podloge od silikonskog gela trebaju se koristiti kada je to moguće i mogu se nanositi na sakrum, laktove i pete. Prehrana kod bolesnika kojem je potrebna ECMO važna je kako bi se održao korak s metaboličkim zahtjevima pacijenta. Prehrana se može osigurati i enteralnim i parenteralnim putem. Iako ne postoje posebne smjernice, ti su bolesnici često kritično bolesni s produljenim boravkom na intenzivnoj njezi, što povećava njihovu potrebu za odgovarajućom prehranom. Prepreke adekvatnoj prehrani obično su gastrointestinalni poremećaji poput povraćanja, zatvora i nadutosti trbuha. Bolesnici s teškom disfunkcijom organa koji su kritično bolesni obično su izloženi većem riziku od pothranjenosti (47).

Primjenu ECMO potpore prati bezbroj mogućih komplikacija u višestrukim tjelesnim sustavima. Medicinska sestra mora posjedovati specifično znanje vezano za komplikacije, što će omogućiti rano otkrivanje eventualne pojave komplikacija, mora učestalo provoditi procjenu i o istima raspravljati kroz otvoreni dijalog s multidisciplinarnim timom (48).

4.1.3. Skrb za bolesnicu nakon provođenja VV ECMO-a

Sedmog dana trajanja VV ECMO potpore bolesnici je učinjen sedacijski prozor s ciljem procjene mogućnosti odvajanja od ECMO sustava. Bolesnica je u adekvatnom neverbalnom kontaktu i zadovoljavajućeg neurološkog statusa. Nakon procjene neurostatusa nastavljena je sedacija propofolom i midazolamom u kontinuiranoj infuziji te intermitentna primjena fentanyla. Nastavljena je i periproceduralna antibiotska terapija vankomicinom i meropenemom. Svi pristigli mikrobiološki nalazi su sterilni, a upalni parametri mirni. Zbog krvarenja oko kanile u jugularnoj veni, postavljen je obodni šav. Smanjuju se protoci ECMO sustava i povećavaju parametri na stroju za disanje te se procjenjuje da se protok plinova kroz pluća bolesnice poboljšava. Bolesnica je hemodinamski i ritmološki stabilna bez vazoaktivne potpore.

Nakon 48 sati od prve procjene postupno se smanjuju FiO₂ i protok plinova na ECMO sustavu uz zadovoljavajuće kontrolne nalaze plinskih statusa u acidobaznoj analizi. Bolesnica je kontaktibilna, ali i dalje analgosedirana. Sljedećeg se dana u potpunosti obustavljaju plinovi preko ECMO sustava te se u tri navrata kontroliraju vrijednosti acidobaznog statusa, nakon čega multidisciplinarni tim donosi odluku o odstranjenju ECMO kanila. Kontrola krvarenja se postiže lokalnom kompresijom kroz 60 minuta uz konverziju heparina protaminom. Istoga dana su zamijenjeni arterijski i venski kateter te endotrahealni tubus. Tijekom zamjene endotrahealnog tubusa uočava se krv u ždrijelu te se kontaktira otorinolaringolog koji iz epifarinksa odstranjuje stare koagulumenekon čega se više ne nalazi aktivno krvarenje niz ždrijelo.

Sljedećeg se dana s BIPAP ventilacije na stroju za disanje prelazi na CPAP tip disanja te se prestaje s primjenom analgosedacije. Bolesnica je odvojena od stroja za disanje i ekstubirana, diše spontano uz potporu kisika na masku sa spremnikom uz uredne plinske analize. Hemodinamski je stabilna, afebrilna, usporena u kontaktu, urednog orijentacijskog neurostatusa, eupnoična uz oksigenoterapiju putem nazalnih katetera.

Sestrinska skrb za bolesnicu nakon provođenja VV ECMO potpore uključivala je praćenje vitalnih funkcija, znakova krvarenja i infekcije, primjenu terapije prema odredbi liječnika, provođenje osobne higijene, sprječavanje nastanka dekubitusa i primjenu nutritivne potpore.

4.2. SESTRINSKE DIJAGNOZE

Sestrinske dijagnoze za vrijeme trajanja liječenja bolesnice K.V. u JIL-u kardiokirurških bolesnika KBC-a Split su sljedeće:

1. Visok rizik za infekciju u/s postavljenim centralnim venskim kateterom,, arterijskim kateterom i urinarnim kateterom.
2. Visok rizik za krvarenje u/s izvantjelesnom membranskom oksigenacijom.

3. SMBS, osobna higijena u/s komplikacijama infekcije COVID-19.
4. Smanjen unos hrane u/s lijekovima i terapijskim postupcima.
5. Visok rizik za oštećenje kože u/s terapijskim mirovanjem.

Postupci rješavanja problema su prikazani na slikama 10 – 14.

Sestrinska dijagnoza	Visok rizik za infekciju u/s postavljenim centralnim venskim kateterom,, arterijskim kateterom i urinarnim kateterom.
Cilj	Bolesnica za vrijeme hospitalizacije neće pokazivati znakove i simptome infekcije.
Datum	Intervencije
05.11.2023.	<ol style="list-style-type: none"> 1. Mjeriti vitalne znakove te obavijestiti liječnika o porastu iznad 37°C. 2. Pratiti promjene vrijednosti laboratorijskih nalaza. 3. Učiniti brisove operativne rane, vrha endovenoznog katetera, mjesta insercije katetera i uzorke krvi. 4. Održavati higijenu ruku prema standardu. 5. Provoditi osobnu higijenu bolesnice. 6. Koristiti osonu zaštitnu opremu. 7. Održavati higijenu prostora prema standardnoj operativnoj proceduri (SOP). 8. Održavati intravenozne / arterijske katetere prema standardu 9. Aseptično previjati rane. 10. Provoditi mjere sprečavanja respiratornih postoperativnih komplikacija. 11. Primijeniti antibiotsku profilaksu prema pisanoj odredbi liječnika.
07.11.2023.	1., 2., 4., 5., 6., 7., 8., 9., 10., 11.
09.11.2023.	1., 2., 3., 4., 5., 6., 7., 8., 9., 10., 11.
11.11.2023.	1., 2., 4., 5., 6., 7., 8., 9., 10., 11.
14.11.2023.	1., 2., 3., 4., 5., 6., 7., 8., 9., 10., 11.
Evaluacija	Bolesnica nije razvila simptome i znakove infekcije tijekom hospitalizacije.

Slika 10. Prikaz rješavanja problema Visok rizik za infekciju u bolesnice K.V.

Sestrinska dijagnoza	Visok rizik za krvarenje u/s izvantjelesnom membranskom oksigenacijom.
Cilj	Bolesnica neće pokazivati znakove i simptome aktivnog krvarenja.
Datum	Intervencije
05.11.2023.	<ol style="list-style-type: none"> 1. Pratiti vitalne znakove, osobito krvni tlak i srčanu frekvenciju. 2. Procijeniti upotrebu lijekova koji mogu utjecati na hemostazu (npr. antikoagulansi, salicilati, nesteroidni protuupalni lijekovi). 3. Pratiti laboratorijske vrijednosti za status koagulacije prema potrebi: broj trombocita, protrombinsko vrijeme/internacionalni normalizirani omjer (PT/INR), aktivirano parcijalno trombotoplastinsko vrijeme (aPTT), fibrinogen, aktivirano vrijeme koagulacije (ACT). 4. Procijenite stanje kože i sluznice na znakove petehija, hematoma, aktivnog krvarenja. 5. Pratiti vrijednosti hematokrita i hemoglobina. 6. Primijeniti krvne derivate prema odredbi liječnika.
07.11.2023.	1., 2., 3., 4., 5., 6.
09.11.2023.	1., 2., 3., 4., 5., 6.
11.11.2023.	1., 2., 3., 4., 5., 6.
14.11.2023.	1., 3., 4., 5., 6.
Evaluacija	Bolesnica za vrijeme hospitalizacije nije razvila znakove krvarenja povezane s izvantjelesnim membranskom oksigenacijom.

Slika 11. Prikaz rješavanja problema Visok rizik za krvarenje u bolesnice K.V.

Sestrinska dijagnoza	SMBS, osobna higijena u/s komplikacijama infekcije COVID-19.
Cilj	Bolesnica će za vrijeme hospitalizacije zadovoljiti potrebe za osobnom higijenom.
Datum	Intervencije
05.11.2023.	<ol style="list-style-type: none"> 1. Procijeniti stupanj samostalnosti. 2. Dogovoriti osobitosti načina održavanja osobne higijene u bolesnice. 3. Osigurati potreban pribor i pomagala za provođenje osobne higijene. 4. Osigurati privatnost. 5. Osigurati optimalnu temperaturu prostora gdje se provodi osobna higijena. 6. Promatrati i uočavati promjene na koži tijekom kupanja. 7. Utrljati losion u kožu po završenom kupanju. 8. Kupati bolesnicu u krevetu. 9. Oprati perianalnu regiju bolesnice. 10. Presvući krevet nakon kupanja.
07.11.2023.	1., 2., 3., 4., 5., 6., 7., 8., 9., 10.
09.11.2023.	1., 2., 3., 4., 5., 6., 7., 8., 9., 10.
11.11.2023.	1., 2., 3., 4., 5., 6., 7., 8., 9., 10.
14.11.2023.	1., 2., 3., 4., 5., 6., 7., 8., 9., 10.
Evalvacija	Bolesnica je zadovoljila potrebe za osobnom higijenom u vrijeme komplikacija infekcijom COVID-19.

Slika 12. Prikaz rješavanja problema SMBS, osobna higijena u bolesnice K.V.

Sestrinska dijagnoza	Smanjen unos hrane u/s lijekovima i terapijskim postupcima.
Cilj	Bolesnica će za vrijeme hospitalizacije zadovoljiti svoje nutritivne potrebe.
Datum	Intervencije
05.11.2023.	<ol style="list-style-type: none"> 1. Osigurati venski put. 2. Primijeniti ordiniranu parenteralnu prehranu. 3. U suradnji sa nutricionistom izraditi plan prehrane. 4. Postaviti bolesnici nazogastričnu sondu i provjeriti adekvatnost pozicije. 5. Osigurati poziciju nazogastrične sonde. 6. Primijeniti količinu obroka prema pisanim odredbama liječnika. 7. Nadzirati unos i iznos tekućina. 8. Dokumentirati primjenjenu količinu svakog obroka.
07.11.2023.	1., 2., 3., 4., 5., 6., 7., 8.
09.11.2023.	1., 2., 3., 5., 6., 7., 8.
11.11.2023.	5., 6., 7., 8.
14.11.2023.	7., 8
Evalucija	Bolesnica je tijekom hospitalizacije zadovoljila svoje nutritivne potrebe.

Slika 13. Prikaz rješavanja problema Smanjen unos hrane u bolesnice K.V.

Sestrinska dijagnoza	Visok rizik za oštećenje kože u/s terapijskim mirovanjem.
Cilj	Za vrijeme hospitalizacije koža bolesnice je očuvanog integriteta.
Datum	Intervencije
05.11.2023.	<ol style="list-style-type: none"> 1. Svakodnevno provoditi procjenu kože i sluznica bolesnice. 2. Provoditi osobnu higijenu bolesnice 3. Koristiti neutralne sapune prilikom kupanja bolesnice. 4. Održavati posteljno rublje čistim i bez nabora. 5. Mijenjati položaj bolesnice sukladno standardiziranom postupku. 6. Koristiti opremu i pomagala za smanjenje pritiska pri pozicioniranju bolesnice. 7. Provoditi pasivne vježbe u krevetu. 8. Primjenjivati preventivne obloge na visokorizičnim mjestima.
07.11.2023.	1., 2., 3., 4., 5., 6., 7., 8.
09.11.2023.	1., 2., 3., 4., 5., 6., 7., 8.
11.11.2023.	1., 2., 3., 4., 5., 6.
14.11.2023.	1., 2., 3., 4.
Evaluacija	Bolesnica za vrijeme hospitalizacije nije razvila dekubitalna oštećenja kože.

Slika 14. Prikaz rješavanja problema Visok rizik za oštećenje kože u bolesnice K.V.

4.3. SESTRINSKO OTPUSNO PISMO

Bolesnica K.V. iz Metkovića je zaprimljena iz COVID JIL-a u jedinicu intenzivnog liječenja kardiokirurških bolesnika zbog potrebe za nastavkom provođenja VV ECMO potrebe nakon hitnog carskog reza, respiracijske insuficijencije i razvoja ARDS-a kao

posljedice COVID-19 infekcije. Za vrijeme trajanja hospitalizacije utvrđene su sljedeće sestrinske dijagnoze:

1. Visok rizik za infekciju u/s postavljenim centralnim venskim kateterom,, arterijskim kateterom i urinarnim kateterom.
2. Visok rizik za krvarenje u/s izvantjelesnom membranskom oksigenacijom.
3. SMBS, osobna higijena u/s komplikacijama infekcije COVID-19.
4. Smanjen unos hrane u/s lijekovima i terapijskim postupcima.
5. Visok rizik za oštećenje kože u/s terapijskim mirovanjem.

Bolesnica se nakon prestanka potrebe za VV ECMO potporom premješta na Zavod za fizikalnu medicinu i rehabilitaciju s reumatologijom te samostalno može uzimati propisanu terapiju. Savjetuje se nastaviti s fizikalnom i respiracijskom terapijom, nastaviti koristiti propisanu terapiju, umjereno provoditi svakodnevne aktivnosti te redovito odlaziti na kontrolne preglede kod nadležnog liječnika.

5. ZAKLJUČAK

Virus SARS-CoV-2 i njegove varijante i dalje uzrokuju značajan morbiditet i mortalitet diljem svijeta. Prevencija i liječenje ove visoko prenosive respiracijske virusne bolesti zahtijevaju holistički i međuprofesionalni pristup koji uključuje stručnost zdravstvenih radnika svih specijalnosti; liječnika, medicinskih sestara, ljekarnika, stručnjaka za javno zdravstvo i državnih tijela. Treba postojati otvorena komunikacija između kliničkih zdravstvenih radnika, ljekarnika i medicinskog osoblja tijekom liječenja bolesnika s infekcijom COVID-19. Svaki član tima trebao bi nastojati biti u tijeku s najnovijim preporukama i smjernicama i slobodno govoriti ako primijete bilo što što nije u skladu s najnovijim načelima u liječenju bolesnika; nema mjesta za hijerarhiju u komunikaciji koja zabranjuje bilo kojem članu tima da izrazi svoje brige.

Izvantjelesna membranska oksigenacija je strategija liječenja za pružanje podrške bolesnicima s akutnim respiracijskim zatajenjem i uspješno se koristi u liječenju ARDS-a povezanog s bolesti COVID-19.

U završnom radu je prikazan slučaj 30-godišnje bolesnice u 33. tjednu gestacije koja je kao posljedicu infekcije virusom SARS-CoV-2 razvija respiracijsku insuficijenciju i ARDS, što je zahtijevalo potporu izvantjelesne mebranske oksigenacije. Kroz proces zdravstvene njege prikazane su sestrinske dijagnoze i skrb za bolesnicu.

6. LITERATURA

1. Bertini P, Guarracino F, Falcone M, Nardelli P, Landoni G, Nocci M, i sur. ECMO in COVID-19 Patients: A Systematic Review and Meta-analysis. *J Cardiothorac Vasc Anesth.* 2022;36(8):2700-6.
2. Sharma A, Ahmad Farouk I, Lal SK. COVID-19: A Review on the Novel Coronavirus Disease Evolution, Transmission, Detection, Control and Prevention. *Viruses.* 2021;29;13(2):1-25.
3. Chenchula S, Karunakaran P, Sharma S, Chavan M. Current evidence on efficacy of COVID-19 booster dose vaccination against the Omicron variant: A systematic review. *J Med Virol.* 2022;94(7):2969-76.
4. Wang M-Y, Zhao P, Cao L-J, Gao X-F, Wang D-P, Cao J-M. SARS-CoV-2: Structure, Biology, and Structure-Based Therapeutics Development. *Front Cell Infect Microbiol.* 2020;10:1-17.
5. Banerjee AK, Blanco MR, Bruce EA, Honson DD, Chen LM, Chow A, i sur. SARS-CoV-2 disrupts splicing, translation, and protein trafficking to suppress host defenses. *Cell.* 2020;6:1-66.
6. Wrapp D, Wang N, Corbett KS, Goldsmith JA, Hsieh CL, Abiona O, i sur. Cryo-EM structure of the 2019-nCoV spike in the prefusion conformation. *Sci.* 2020;367:1260-3.
7. Lucas C, Wong P, Klein J. Longitudinal analyses reveal immunological misfiring in severe COVID-19. *Nature* 2020;584:463-9.
8. Xu Y, Li X, Zhu B, Liang H, Fang C, Gong Y, i sur. Characteristics of pediatric SARS-CoV-2 infection and potential evidence for persistent fecal viral shedding. *Nat Med.* 2020;26:502-5.
9. Dong L, Tian J, He S, Zhu C, Wang J, Liu C, i sur. Possible Vertical Transmission of SARS-CoV-2 From an Infected Mother to Her Newborn. *Jama* 2020;323:1846-8.
10. Parazzini F, Bortolus R, Mauri PA, Favilli A, Gerli S, Ferrazzi E. Delivery in pregnant women infected with SARS-CoV-2: A fast review. *Int. J. Gynaecol. Obstetr.: Off. Organ Int Fed Gynaecol Obstetr.* 2020;150:41-6.

11. Singla R, Mishra A, Joshi R, Jha S, Sharma AR, Upadhyay S, i sur. Human animal interface of SARS-CoV-2 (COVID-19) transmission: a critical appraisal of scientific evidence. *Veterinary Res Commun.* 2020;44:119-30.
12. Wu Y, Li C, Xia S, Tian X, Kong Y, Wang Z, i sur. Identification of Human Single-Domain Antibodies against SARS-CoV-2. *Cell Host Microbe.* 2020;27;891-8.
13. Hess DC, Eldahshan W, Rutkowski E. COVID-19-Related Stroke. *Trans. Stroke Res.* 2020;11:322-5.
14. Deng SQ, Peng HJ. Characteristics of and Public Health Responses to the Coronavirus Disease 2019 Outbreak in China. *J Clin Med.* 2020; 9:575-9.
15. Wiersinga WJ, Rhodes A, Cheng AC, Peacock SJ, Prescott HC. Pathophysiology, Transmission, Diagnosis, and Treatment of Coronavirus Disease 2019 (COVID-19): A Review. *JAMA.* 2020;324(8):782-93.
16. Gandhi RT, Lynch JB, Del Rio C. Mild or Moderate Covid-19. *N Engl J Med.* 2020;383(18):1757-66.
17. Bao C, Liu X, Zhang H, Li Y, Liu J. Coronavirus Disease 2019 (COVID-19) CT Findings: A Systematic Review and Meta-analysis. *J Am Coll Radiol.* 2020;17(6):701-9.
18. Wong HYF, Lam HYS, Fong AH, Leung ST, Chin TW, Lo CSY, i sur. Frequency and Distribution of Chest Radiographic Findings in Patients Positive for COVID-19. *Radiology.* 2020;296(2):72-78.
19. Horby P, Lim WS, Emberson JR, Mafham M, Bell JL, Linsell L, i sur. Dexamethasone in Hospitalized Patients with Covid-19. *N Engl J Med.* 2021;384(8):693-704.
20. Gordon AC, Mouncey PR, Al-Beidh F, Rowan KM, Nichol AD, Arabi YM, i sur. Interleukin-6 Receptor Antagonists in Critically Ill Patients with Covid-19. *N Engl J Med.* 2021;384(16):1491-502.
21. Promislow DEL. A geroscience perspective on COVID-19 mortality. *J Gerontol A Biol Sci Med Sci.* 2020;75(9):30-3.
22. Ullah W, Saeed R, Sarwar U, Patel R, Fischman DL. COVID-19 complicated by acute pulmonary embolism and right-sided heart failure. *JACC Case Rep.* 2020;2(9):1379-82.

23. Makdisi G, Wang IW. Extra Corporeal Membrane Oxygenation (ECMO) review of a lifesaving technology. *J Thorac Dis.* 2015;7(7):166-76.
24. Richardson ASC, Tonna JE, Nanjayya V, Nixon P, Abrams DC, Raman L, i sur. Extracorporeal Cardiopulmonary Resuscitation in Adults. Interim Guideline Consensus Statement From the Extracorporeal Life Support Organization. *ASAIO J.* 2021;67(3):221-8.
25. Lafç G, Budak AB, Yener AÜ, Cicek OF. Use of extracorporeal membrane oxygenation in adults. *Heart Lung Circ.* 2014;23(1):10-23.
26. Thiara AP, Hoel TN, Kristiansen F, Karlsen HM, Fiane AE, Svennevig JL. Evaluation of oxygenators and centrifugal pumps for long-term pediatric extracorporeal membrane oxygenation. *Perfusion.* 2007;22(5):323-6.
27. Skinner SC, Hirschl RB, Bartlett RH. Extracorporeal life support. *Semin Pediatr Surg.* 2006;15(4):242-50.
28. Bartlett RH, Deatrck KB. Current and future status of extracorporeal life support for respiratory failure in adults. *Curr Opin Crit Care.* 2016;22:80-5.
29. Fan E, Gattinoni L, Combes A. Venovenous extracorporeal membrane oxygenation for acute respiratory failure: A clinical review from an international group of experts. *Intensive Care Med.* 2016;42:712-24.
30. Boissier F, Katsahian S, Razazi K. Prevalence and prognosis of cor pulmonale during protective ventilation for acute respiratory distress syndrome. *Intensive Care Med.* 2013;39:1725-33.
31. Conrad SA, Grier LR, Scott LK. Percutaneous cannulation for extracorporeal membrane oxygenation by intensivists: a retrospective single-institution case series. *Crit Care Med.* 2015;43:1010-5.
32. Aubron C, DePuydt J, Belon F, Bailey M, Schmidt M, Sheldrake J, I sur. Predictive factors of bleeding events in adults undergoing extracorporeal membrane oxygenation. *Intensive Care.* 2016;6(97):1-10.
33. Suzuki T. Additional lung-protective perfusion techniques during cardiopulmonary bypass. *Ann Thorac Cardiovasc Surg.* 2010;16(3):150-5.

34. Makdisi T, Makdisi G. Extra corporeal membrane oxygenation support: ethical dilemmas. *Ann Transl Med.* 2017;5(5):112-6.
35. Fiser SM, Tribble CG, Kaza AK, Long SM, Zacour RK, Kern JA, i sur. When to discontinue extracorporeal membrane oxygenation for postcardiotomy support. *Ann Thorac Surg.* 2001;71(1):210-4.
36. Bui JD, Despotis GD, Trulock EP, Patterson GA, Goodnough LT. Fatal thrombosis after administration of activated prothrombin complex concentrates in a patient supported by extracorporeal membrane oxygenation who had received activated recombinant factor VII. *J Thorac Cardiovasc Surg.* 2012;124(4):852-4.
37. Hadaya J, Benharash P. Extracorporeal Membrane Oxygenation. *JAMA.* 2020;323(24):25-36.
38. Smedira NG, Moazami N, Golding CM, McCarthy PM, Apperson-Hansen C, Blackstone EH, i sur. Clinical experience with 202 adults receiving extracorporeal membrane oxygenation for cardiac failure: survival at five years. *J Thorac Cardiovasc Surg.* 2011;122(1):92-102.
39. Guan WJ, Ni ZY, Hu Y, Liang WH, Ou CQ, He JX, i sur. Clinical characteristics of coronavirus disease 2019 in China. *N Engl J Med.* 2020;382(18):1708-20.
40. Pham T, Rubenfeld GD. Fifty years of research in ARDS. The epidemiology of acute respiratory distress syndrome. A 50th birthday review. *Am J Respir Crit Care Med.* 2017;195(7):860-70.
41. O'Neil ER, Lin H, Shamshirsaz AA, Naoum EE, Rycus PR, Alexander PM. Pregnant/peripartum women with COVID-19 high survival with ECMO: an ELSO registry analysis. *Am J Respir Crit Care Med.* 2022;205(2):248-50.
42. Harvey MJ, Gaies MG, Prosser LA. U.S. and International In-Hospital Costs of Extracorporeal Membrane Oxygenation: a Systematic Review. *Appl Health Econ Health Policy.* 2015;13(4):341-57.
43. Lee S, Chaturvedi A. Imaging adults on extracorporeal membrane oxygenation (ECMO). *Insights Imaging.* 2014;5:731-42.

44. Esper SA, Levy JH, Waters JH, Welsby IJ. Extracorporeal membrane oxygenation in the adult: A review of anticoagulation monitoring and transfusion. *Anesthesia and Analgesia*. 2014;18(4):731-43.
45. Sun H, Ko W, Tsai P, Sun C, Chang Y, Lee C, I sur. Infections occurring during extracorporeal membrane oxygenation use in adult patients. *The Journal of Thoracic and Cardiovascular Surgery*. 2010;140:1125-32.
46. Rao AD, Preston AM, Strauss R, Stamm R, Zalman DC. Risk factors associated with pressure ulcer formation in critically ill cardiac surgery patients: A systematic review. *Journal of Wound, Ostomy, and Continence Nursing*. 2016;43(3):242-7.
47. Logue B. Focus on eliminating pressure ulcers in patients undergoing extracorporeal membrane oxygenation. *Critical Care Nurse*. 2015;35(2):31-5.
48. Tang G, Malekan R, Kai M, Lansman S, Spielvogel D. Peripheral venoarterial extracorporeal membrane oxygenation improves survival in myocardial infarction with cardiogenic shock. *The Journal of Thoracic and Cardiovascular Surgery*. 2013;145:32-3.

7. ŽIVOTOPIS

OSOBNI PODACI

Ime i prezime: Maja Dragaš
Adresa: Šižgoričeva 24
Datum rođenja: 26.05.1986.
Telefon: 091 18 23 155
E-mail: majaluka2605@gmail.com

OBRAZOVANJE

2001. – 2005. Zdravstvena škola Split
2020. – 2023. Sveučilište u Splitu, Sveučilišni odjel zdravstvenih studija,
Sestrinstvo

RADNO ISKUSTVO

2006. – 2007. Pripravnički staž
2011. – Klinika za anesteziologiju, reanimatologiju i intenzivno liječenje,
KBC Split

JEZIČNE VJEŠTINE

Engleski jezik u govoru i pismu

DIGITALNE VJEŠTINE

Microsoft Office, Internet, društvene mreže

VOZAČKA DOZVOLA

B kategorija

