

Fizioterapeutska procjena statusa šake i ručnog zgloba nakon prijeloma distalnog dijela radijusa: prije i nakon dvotjedne rehabilitacije

Juroš, Ivan

Master's thesis / Diplomski rad

2023

Degree Grantor / Ustanova koja je dodijelila akademski / stručni stupanj: **University of Split / Sveučilište u Splitu**

Permanent link / Trajna poveznica: <https://um.nsk.hr/um:nbn:hr:176:100882>

Rights / Prava: [In copyright](#) / [Zaštićeno autorskim pravom.](#)

Download date / Datum preuzimanja: **2024-07-26**



Sveučilišni odjel zdravstvenih studija
SVEUČILIŠTE U SPLITU

Repository / Repozitorij:

[Repository of the University Department for Health Studies, University of Split](#)



UNIVERSITY OF SPLIT



DIGITALNI AKADEMSKI ARHIVI I REPOZITORIJI

SVEUČILIŠTE U SPLITU

Podružnica

SVEUČILIŠNI ODJEL ZDRAVSTVENIH STUDIJA
DIPLOMSKI SVEUČILIŠNI STUDIJ FIZIOTERAPIJE

Ivan Juroš

**FIZIOTERAPEUTSKA PROCJENA STATUSA ŠAKE I
RUČNOG ZGLOBA NAKON PRIJELOMA DISTALNOG
DIJELA RADIUSA: PRIJE I NAKON DVOTJEDNE
REHABILITACIJE**

Diplomski rad

Split, 2023

SVEUČILIŠTE U SPLITU

Podružnica

SVEUČILIŠNI ODJEL ZDRAVSTVENIH STUDIJA
DIPLOMSKI SVEUČILIŠNI STUDIJ FIZIOTERAPIJE

Ivan Juroš

**FIZIOTERAPEUTSKA PROCJENA STATUSA ŠAKE I
RUČNOG ZGLOBA NAKON PRIJELOMA DISTALNOG
DIJELA RADIUSA: PRIJE I NAKON DVOTJEDNE
REHABILITACIJE**

**PHYSIOTHERAPEUTIC EVALUATION OF HAND AND
WRIST STATUS AFTER FRACTURE OF THE DISTAL PART
OF THE RADIUS: BEFORE AND AFTER TWO WEEKS OF
REHABILITATION**

Diplomski rad/ Master's Thesis

Mentor:

Doc. dr. sc. Jure Aljinović

Split, 2023

TEMELJNA DOKUMENTACIJSKA KARTICA

DIPLOMSKI RAD

Sveučilište u Splitu

Sveučilišni odjel zdravstvenih studija

Fizioterapija

Znanstveno područje: Biomedicina i zdravstvo

Znanstveno polje: Kliničke medicinske znanosti

Mentor: doc. dr. sc. Jure Aljinović

FIZIOTERAPEUTSKA PROCJENA STATUSA ŠAKE I RUČNOG ZGLOBA NAKON PRIJELOMA DISTALNOG DIJELA RADIUSA: PRIJE I NAKON DVTJEDNE REHABILITACIJE

Ivan Juroš

Sažetak:

Tema ovog diplomskog rada je fizioterapeutska procjena statusa šake i ručnog zgloba nakon prijeloma distalnog dijela radiusa: prije i nakon dvotjedne rehabilitacije.

U svrhu istraživanja, prikupljeni su klinički i terapijski podaci ispitanika iz medicinske dokumentacije. Ključni ulazni podaci uključivali su: godina rođenja, spol, vrsta prijeloma, metoda liječenja (konzervativno ili operativno) te prisutnost komplikacija. Mjerenja su obavljena prije i nakon dvotjedne fizikalne terapije koristeći goniometar za mjerenje opsega pokreta, dinamometar za mjerenje stiska šake te upitnik QUICKDASH za procjenu funkcionalnosti šake.

U istraživanju sudjelovalo je 30 ispitanika, od čega je 67% žena (N=20) i 33% muškaraca (N=10). Svi ispitanici, njih 30, pripadali su dobnoj skupini između 60 i 78 godina, s prosječnom dobi od 71,75 godina, minimalnom dobnom vrijednošću od 60 godina i maksimalnom od 78 godina.

Od 30 ispitanika, njih 17 je imalo prijelome s pomakom koji su zahtijevali operativno liječenje, dok je 13 ispitanika prošlo kroz konzervativnu terapiju bez pomaka u prijelomima.

Snaga šake povećala se s $20,7 \pm 4,5$ prije terapije na $28,8 \pm 3,59$ nakon terapije.

Funkcionalnost ručnog zgloba i šake mjerena QUICKDASH upitnikom povećana je s $39,8 \pm 10,74$ na $19,9 \pm 6,51$ (niži postotak označava bolju funkcionalnost).

Razina boli mjerena VAS skalom smanjena je s $5,6 \pm 1,38$ prije terapije na 3 ± 1 nakon dvotjedne terapije.

Opseg pokreta fleksije u ručnom zglobu povećan je s 40.9 ± 7.93 na 50.4 ± 8.87 nakon dvotjedne terapije.

Opseg pokreta ekstenzije u ručnom zglobu povećan je s 35.6 ± 10.69 na 45.13 ± 9.46 nakon dvotjedne terapije.

Zaključak je da dvotjedna fizikalna terapija poboljšava kretnje u ručnom zglobu nakon prijeloma distalnog dijela radiusa, smanjuje bolnost te povećava funkcionalnost osobe. Poboľšanje nakon terapije ima iznimnu važnost jer ukazuje na uspješnost tretmana i rehabilitacije te poboljšava kvalitetu života pacijenata.

Ključne riječi: distalni prijelom radiusa, fizikalna terapija, rehabilitacija

Rad sadrži: 40 stranica, 4 slika, 11 tablica, 18 literaturnih referenci

Jezik izvornika: hrvatski

BASIC DOCUMENTATION CARD

MASTER THESIS

University of Split

University Department for Health Studies

Physiotherapy

Scientific Area: Biomedicine and health

Scientific Field: Clinical medical science

Supervisor: doc. dr. sc. Jure Aljinović

PHYSIOTHERAPEUTIC EVALUATION OF HAND AND WRIST STATUS AFTER FRACTURE OF THE DISTAL PART OF THE RADIUS: BEFORE AND AFTER TWO WEEKS OF REHABILITATION

Ivan Juroš

Summary:

The topic of this master's thesis is the physiotherapeutic assessment of hand and wrist status after a distal radius fracture: before and after a two-week rehabilitation period.

For the purpose of the research, clinical and therapeutic data of the participants were collected from medical records. Key input data included: date of birth, gender, type of fracture, treatment method (conservative or surgical), and the presence of complications. Measurements were taken before and after a two-week physiotherapy session using a goniometer for measuring range of motion, a dynamometer for measuring grip strength, and the QUICKDASH questionnaire to assess hand functionality.

The study included 30 participants, of which 67% were women (N=20) and 33% were men (N=10). All participants, 30 in total, belonged to the age group between 60 and 78 years, with an average age of 71.75 years, a minimum age of 60 years, and a maximum age of 78 years.

Out of the 30 participants, 17 had fractures with displacement requiring surgical treatment, while 13 participants underwent conservative therapy without fracture displacement.

Hand grip strength increased from 20.7 ± 4.5 before therapy to 28.8 ± 3.59 after therapy. Hand and wrist functionality measured by the QUICKDASH questionnaire improved from 39.8 ± 10.74 to 19.9 ± 6.51 (a lower percentage indicates better functionality).

Pain level measured using the VAS scale decreased from 5.6 ± 1.38 before therapy to 3 ± 1 after the two-week therapy.

The range of motion for wrist flexion increased from 40.9 ± 7.93 to 50.4 ± 8.87 after the two-week therapy. The range of motion for wrist extension increased from 35.6 ± 10.69 to 45.13 ± 9.46 after the two-week therapy.

In conclusion, a two-week physiotherapy session improves hand and wrist mobility after a distal radius fracture, reduces pain, and enhances the individual's functionality. Improvement after therapy is of utmost importance as it indicates the success of treatment and rehabilitation, ultimately improving the quality of life for patients.

Keywords: Distal radius fracture, physical therapy, rehabilitation

Thesis contains: 40 pages, 4 figures, 11 tables, 18 references

SADRŽAJ

1. <u>UVOD</u>	1
1.1. <u>Anatomija šake i ručnog zgloba</u>	1
1.2. <u>Patofiziologija cijeljenja</u>	5
1.3. <u>Epidemiologija prijeloma distalnog dijela radiusa</u>	6
1.3.1. <u>Mehanizam nastanka i karakteristike prijeloma distalnog dijela radiusa</u>	6
1.3.2. <u>Klasifikacija prijeloma distalnog dijela radiusa</u>	7
1.3.3. <u>Dijagnostika i liječenje prijeloma distalnog dijela radiusa</u>	9
2. <u>CILJ ISTRAŽIVANJA</u>	12
3. <u>MATERIJALI I METODE</u>	13
3.1. <u>Ispitanici</u>	13
3.2. <u>Postupci</u>	13
4. <u>REZULTATI</u>	14
5. <u>RASPRAVA</u>	26
6. <u>ZAKLJUČCI</u>	29
7. <u>LITERATURA</u>	30
8. <u>ŽIVOTOPIS</u>	32

1. UVOD

Ručni zglob smatra se najsloženijim zglobom u tijelu, kako anatomske tako i fiziološke. On kontrolira odnos dužine i napetosti mišića šake i ručnog zgloba tijekom različitih dnevnih životnih aktivnosti (1).

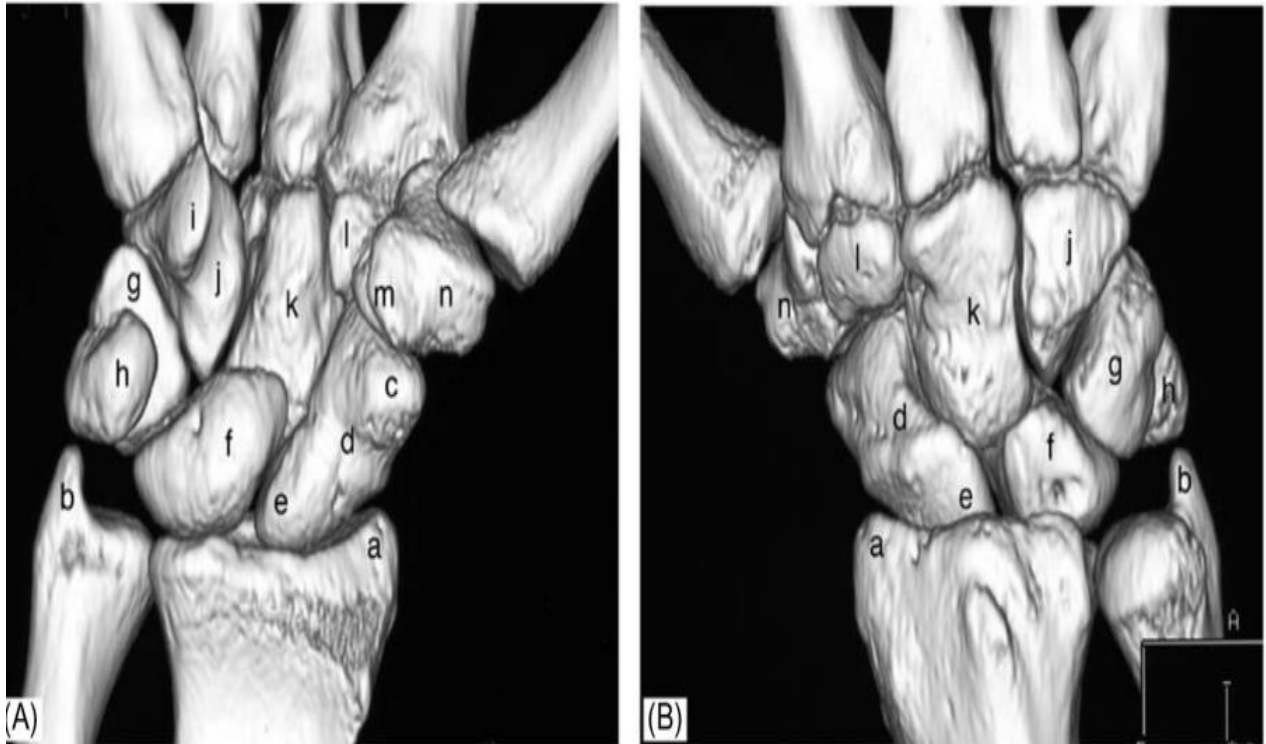
1.1. Anatomija šake i ručnog zgloba

Ljudska šaka se sastoji od 27 kostiju (14 falangi, 5 metakarpalnih i 8 karpalnih kostiju) koji čine distalni dio zgloba šake. Ručni zglob sadrži brojne artikulacije koje povezuju distalnu podlakticu i šaku, a sastoji se od distalnog dijela radiusa i ulne koji artikuliraju s višezglobnim karpalnim kostima koje zatim artikuliraju s metakarpalnim kostima (2).

Šaka ima 14 falangi; svaki prst ima 3 falange koje se nazivaju proksimalna, srednja i distalna falanga. Palac ima samo proksimalnu i distalnu falangu. Sve falange unutar svakog prsta imaju slične morfologije osim razlika u veličini. Falange se smanjuju u smjeru od proksimalnog do distalnog. Falange imaju konkavnu bazu, osovinu i konveksnu glavu (1).

Pet metakarpalnih kostiju kratke su cjevaste kosti različitih duljina. Morfologija svakog metakarpalnog prsta općenito je slična. Svaka metakarpalna sastoji se od proksimalnog kraja (baze), osovine i distalnog kraja (glava) (1). Baze imaju male zglobne fasete za artikulaciju sa susjednim metakarpalnim kostima. Svaki metakarpalni artikulum spaja se s odgovarajućom karpalnom kosti, odnosno kostima (2).

Karpus (slika 1) se sastoji od osam kostiju koje su raspoređene u dva reda vodoravno i tri stupca okomito. Horizontalni dio karpusa dijeli karpus u proksimalni i distalni red na temelju njihovog kinematičkog ponašanja tijekom pokreta zgloba (1). Distalni red sastoji se od prve zaprstišne kosti (trapezium), druge zaprstišne kosti (trapezoid), treće zaprstišne kosti (kapitatum) i četvrte zaprstišne kosti (hamatum). Sve su međusobno čvrsto vezane interkarpalnim ligamentima koji omogućuju minimalne pokret. Proksimalni red sadrži unutarnju zaprstišnu kost (skafoid), srednju zaprstišnu kost (lunatum), zaprstišnu kost (pisiforme) i vanjsku zaprstišnu kost (trikvetrum), a opisuju se kao interkalirani segment jer se na njih ne umeću tetive i njihove kretanje ovise o mehaničkim silama iz susjednih zglobova (2).



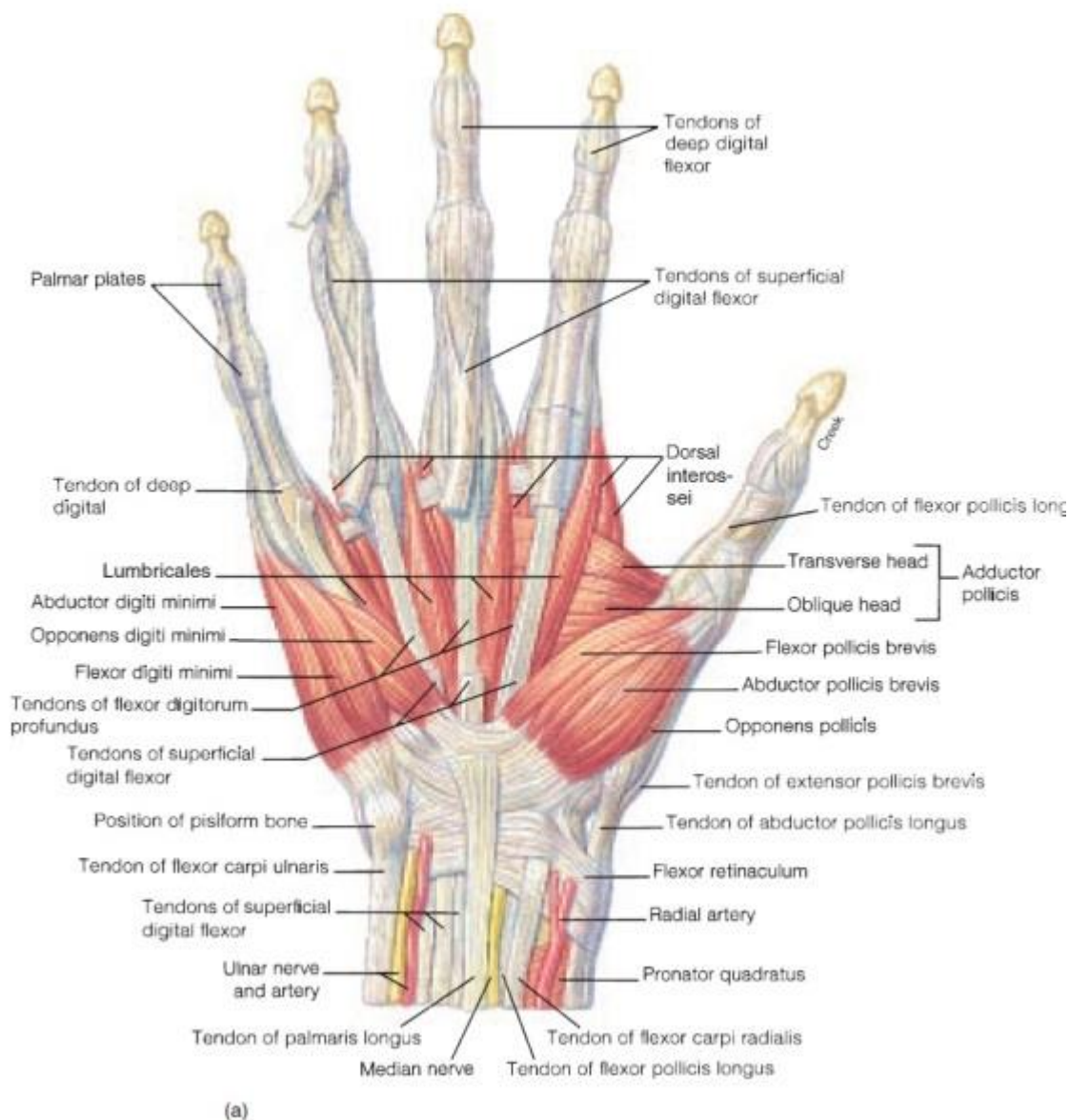
Slika 1 Kostii karpusa [1]

Slika 1 prikazuje metakarpalne kosti palmarnu (A) i dorzalnu (B) stranu šake, gdje su (a) stiloideus radiusa (b) stiloideus ulne, (c) skafoidni tuberkul, (d) struk skafoidne kosti, (e) proksimalna os skafoidne kosti, (f) lunata, (g) triquetrum, (h) pisiform, (i) hamulus hamate, (j) hamate, (k) capitata, (l) trapezoid, (m) tuberkulum trapezium, (n) trapezium

Obzirom kako je tema diplomskog rada vezana uz radius u nastavku je isti detaljnije opisan. Radijus se širi distalno u medijalnom i lateralnom smjeru. Dorzalna površina ima kvržicu koja je poznata kao Listerov tuberkul, s utorima s obje strane za tetivu extensor pollicis longus na njegovoj ularnoj strani te za extensor digitorum communis i tetive extensor indicis proprius na njegovoj radijalnoj strani. Radijalna površina radiusa je hrapava, a stiloidni nastavak lako se palpira na radijalnoj površini zapešća. Ulnarni zarez ili sigmoidni zarez nalazi se na ularnoj površini distalnog radiusa, koja je zglobna površina za distalni radioulnarni zglob. Njegov je oblik varijabilan i čini se da na njega utječe relativna duljina lakatne kosti. Distalni dio radiusa rotira se oko glave ulne preko konkavnog sigmoidnog usjeka. Distalni dio radiusa ima tri zglobne plohe koje su konkavne u mediolateralnom i anteroposteriornom smjeru: sigmoidni usjek, skafoidna jama i lunatna jama. Skafoidna i lunatna jama odvojene su dorzalnim palmarnim grebenom (1).

Ligamentarna struktura ručnog zgloba izuzetno je složena i sastoji se od ukupno 33 intraartikularna i intrakapsularna ligamenta. Ligamenti igraju ključnu ulogu u vođenju i ograničavanju pokreta karpalnih kosti tijekom ukupnih pokreta ruke. Oni uključuju vanjske i unutarnje ligamente gdje vanjski ligamenti povezuju karpalne kosti s radiusom ili metakarpalnim kostima i uključuju volarne i dorzalne ligamente (3). Pokret šake i zapešća višestruk je i ne oslanja se samo na koštane artikulacije već i na dinamičku ravnotežu mišićnih sila. Ruka je samo funkcionalna lutka koja slijedi želju mozga da izvrši određeni zadatak; mozak šalje signale ruci putem živaca i aktivira precizne mišiće za kontrakciju ili opuštanje. Ova složena, koordinirana interakcija neprestano se događa na podsvjesnoj razini. Anatomski i funkcionalno zglob pokreću 3 ekstenzora i 3 fleksora mišiće, dok šaku pokreće 9 vanjskih mišića i 17 unutarnjih mišića (2).

U nastavku slijedi opis mišića šake i podlaktice prema Keros (4) mišići tenara su *Opponens pollicis* najveći i najdublje ležeći mišić tenara koji polazi od zgloba i pričvršćuje se za palac. Okreće palac prema dlanu, stvarajući otpor i poboljšavajući stisak. *Abductor Pollicis Brevis* nalazi se anteriorno od *opponens pollicis* i proksimalno od *flexor pollicis brevis*, zaslužan je za abdukciju palca. *Flexor Pollicis Brevis* najmanji je i najudaljeniji mišić tenara zaslužan je za fleksiju palca. Hipotenarni mišići su *Opponens Digiti Minimi* najdublje ležeći hipotenarni mišić koji polazi od ručnog zgloba i hvata se za mali prst. Okreće mali prst prema dlanu, stvarajući otpor i poboljšavajući stisak. *Abductor Digiti Minimi*, najpovršniji je mišić hipotenara zaslužan je za abdukciju malog prsta. *Flexor Digiti Minimi Brevis* se nalazi lateralno od malog prsta i funkcija mu je fleksija malog prsta. *Lumbricali* su četiri lubrikale u šaci, a svaka je povezana s pojedinačnim prstom. Potječu od tetive pričvršćene na *flexor digitorum profundus* podlaktice, a svaka se pripaja za pojedinačni prst, savijaju i ispružaju prste. *Interossei* su mišići koji se nalaze između prstiju, a mogu se podijeliti u dvije skupine. Dorzalni *interossei* koji su površinski smješteni na dorzalnoj strani šake, polaze od baze prsta, a svaki se pričvršćuje nakon prvog zgloba prsta. *Palmarni interossei* smješteni su na prednjoj strani šake (slika 2).



Slika 2 Mišići šake

Izvor: [Funkcionalna anatomija i biomehanika šake | Fizioterria](#)

Mišići podlaktice podijeljeni su na površinski, srednji i duboki sloj. Flexor Carpi Ulnaris je dugi mišić koji počinje blizu lakta i prolazi kroz zglob. Zaslužan za pokrete fleksije i adukcije u ručnom zglobo. Palmaris Longus polazi od humerusa i pričvršćuje se za bazu šake, funkcija mu je pokret fleksije u zglobo. Flexor Carpi Radialis zaslužan je za pokrete fleksije i abdukcije u ručnom zglobo. Pronator Teres ima dva ishodišta, jedno na proksimalnom kraju humerusa i jedno na distalnom kraju ulne. Pričvršćuje se na središnje područje radiusa i pronira podlakticu. Flexor digitorum superficialis je ključni mišić koji kontrolira savijanje zapešća i prstiju. Flexor

Digitorum Profundus polazi od lakatne kosti, rastavljaajući se u četiri tetive na zapešću koje putuju kroz karpalni tunel i pričvršćuju se distalno za prste. Fleksira zglob i najdistalnije dijelove prstiju. Flexor Pollicis Longus savija palac. Pronator quadratus: polazi od lakatne kosti i pričvršćuje se za radijus, pronira podlakticu. Aconeus se nalazi u površinskom dijelu stražnjeg odjeljka podlaktice i pomiješan je s mišićem nadlaktice triceps brachii. Pomiče ulnu tijekom pronacije i ispruža podlakticu u laktu. Brachioradialis se nalazi u površinskom području stražnjeg odjeljka podlaktice i flektira podlakticu u laktu. Tu su još Extensor Carpi Radialis Longus i Brevis par mišića koji se nalaze na bočnoj strani podlaktice, omogućujući im kontrolu ekstenzije i abdukcije zapešća. Extensor Digitorum kao glavni ekstenzor prstiju. Extensor Digiti Minimi, Extensor Carpi ulnaris, Supinator i Abductor Pollicis Longus.

1.2. Patofiziologija cijeljenja

Mehanizam cijeljenja prijeloma je kompleksan proces koji se može podijeliti u četiri faze. Važno je istaknuti da se te faze znatno preklapaju (5).

Prva faza je stvaranje hematoma i najčešće se javlja od 1. do 5. dana. Ova faza počinje odmah nakon prijeloma. Krvne žile koje opskrbljuju kost i periost puknu tijekom prijeloma, što uzrokuje stvaranje hematoma oko mjesta prijeloma. Hematom se zgrušava i čini privremeni okvir za kasnije zacjeljivanje. Ozljeda kosti rezultira izlučivanjem proupalnih citokina poput faktora tumorske nekroze alfa (TNF- α), koštanih morfogenetskih proteina (BMP) i interleukina (IL-1, IL-6, IL-11, IL-23) (5). Navedeni citokini djeluju tako da stimuliraju staničnu biologiju na tom mjestu, privlačeći makrofage, monocite i limfocite. Ove stanice djeluju zajedno kako bi uklonile oštećeno, nekrotično tkivo i izlučuju citokine poput faktora rasta vaskularnog endotela kako bi stimulirale zacjeljivanje na tom mjestu (6).

Stvaranje fibrokartilaginog kalusa javlja se od 5. do 11. dana. Oslobođanje vaskularnog endotela dovodi do angiogeneze na tom mjestu, a unutar hematoma počinje se razvijati granulacijsko tkivo bogato fibrinom. Daljnje mezenhimalne matične stanice regrutiraju se u to područje i počinju se diferencirati u fibroblaste, hondroblaste i osteoblaste. Kao rezultat toga, počinje se javljati hondrogeneza, postavljajući fibrokartilaginoznu mrežu bogatu kolagenom koja obuhvaća krajeve prijeloma (5).

Formiranje koštanog kalusa javlja se od 11. do 28. dana hrskavični kalus počinje prolaziti kroz endohondralnu osifikaciju. Eksprimira se RANK-L, stimulirajući daljnju diferencijaciju

hondroblasta, hondroklasta, osteoblasta i osteoklasta. Zbog toga se hrskavični kalus resorbira i počinje kalcificirati. Novostvorene krvne žile nastavljaju proliferirati, omogućujući daljnju migraciju mezenhimalnih matičnih stanica. Na kraju ove faze nastaje tvrdi, kalcificirani kalus nezrele kosti (6).

Pregradnja kosti javlja se od 18. dana nadalje, traje mjesecima do godinama s kontinuiranom migracijom osteoblasta i osteoklasta, tvrdi kalus podvrgava se ponovljenom preoblikovanju - koje se naziva "spregnuto preoblikovanje". To je ravnoteža resorpcije osteoklasta i stvaranja nove kosti osteoplastima. Središte kalusa na kraju je zamijenjeno kompaktnom kosti, dok rubovi kalusa postaju zamijenjeni lamelarnom kosti. Proces pregradnje kostiju traje mnogo mjeseci, što u konačnici rezultira regeneracijom normalne koštane strukture (5).

1.3. Epidemiologija prijeloma distalnog dijela radiusa

Distalni prijelomi radiusa jedna je od najčešćih uobičajenih ortopedskih ozljeda kod odraslih osoba. Rezultat su niskoenergetskih padova kod starije populacije i visokoenergetskih trauma kod mlađih odraslih osoba (7). S navedenim se slaže Malisorn (8) koji ističe kako se prijelomi distalnog kraja radiusa nalaze u otprilike 15% svih prijeloma na bolničkim hitnim odjelima. Ovi prijelomi su česti kod prijeloma gornjih ekstremiteta, osobito kod starijih osoba koje su pale ili imaju nisku energetsku traumu. Prijelomi distalnog dijela radiusa često su povezani s okolnim kostima i organima na primjer, kostima zapešća, tetiva oko zapešća, zglobovima između kostiju i krvnim žilama i živcima.

1.3.1. Mehanizam nastanka i karakteristike prijeloma distalnog dijela radiusa

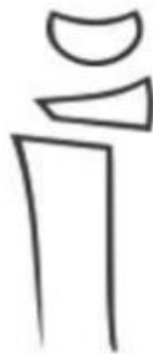Najčešći uzrok prijeloma distalnog radiusa je pad na ispruženu ruku. Osteoporoza (poremećaj, čest kod starijih odraslih osoba, kod kojeg kosti postaju vrlo krhke i veća je vjerojatnost da će se slomiti) može uzrokovati relativno mali pad kao posljedicu slomljenog zgloba. Mnogi prijelomi distalnog radiusa kod osoba starijih od 60 godina uzrokovani su padom iz stojećeg položaja. Slomljeni zglob može se dogoditi čak i kod zdravih kostiju ako je sila traume dovoljno jaka. Na primjer, prometna nesreća ili pad s bicikla mogu generirati dovoljno sile da slome zglob kod mlade i zdrave osobe (9).

Kao što je prethodno navedeno, većina prijeloma nastaje padom na ispruženu ruku sa zglobom u dorzalnoj fleksiji. Oblik i težina prijeloma distalnog radiusa kao i popratna ozljeda disko-ligamentarnih struktura ručnog zgloba također ovisi o položaju ručnog zgloba u trenutku udara o tlo. Širina ovog kuta utječe na lokalizaciju prijeloma. Pronacija, supinacija i abdukcija određuju smjer sile i kompresiju karpusa te različite izgled ozljeda ligamenata. Radius ispočetka pada u napetosti na volarnom aspektu, s prijelomom koji napreduje dorzalno gdje sile savijanja izazivaju tlačna naprezanja, što rezultira dorzalnim usitnjavanjem. Spongijalna impakcija metafize dodatno ugrožava dorzalnu stabilnost. Dodatne sile utječu na obrazac ozljede, što rezultira zahvaćanjem zglobne površine (10).

1.3.2. Klasifikacija prijeloma distalnog dijela radiusa

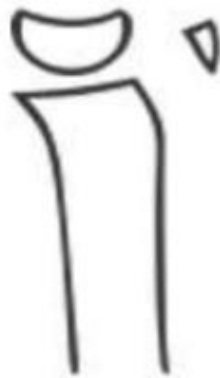Predlažu se različiti sustavi klasifikacije prijeloma distalnog kraja radiusa. Svaki prijelom distalnog kraja radiusa razlikuje se s mehanizmom i težinom ozljede, te razinom prijeloma zgloba i pridružene ozljede. Novija klasifikacija pomogla je poboljšati razumijevanje uzoraka prijeloma i ozbiljnosti ozljeda. Klasifikacija prijeloma prema mehanizmu traume i Fernandezov sustav klasifikacije podijeljen je u 5 tipova ovisno o mehanizmu ozljede (8).

Collesov prijelom distalnog ulomka kosti radiusa dorzalno je pomaknut i uglavnom do njega dolazi uslijed visokoenergetskih trauma. Smithov prijelom pokazuje deformaciju za razliku od Collesovog prijeloma. Naziva se i obrnuti Collesov prijelom, prijelom kosti koji se rjeđe nalazi od Collesovog prijeloma (8).



Slika 3 Collesov prijelom [8]

Bartonov prijelom je prijelom na distalnom kraju radiusa, ali prijelom je kosi prijelom od zglobne površine (intraartikularno) do dorzalne usne. Ako pukne do volarne usne, naziva se reverzni (ili volarni) Bartonov prijelom. Prijelom se nalazi u kruničnoj liniji pa se jasno vidi u lateralnoj vezi (11).



Slika 4 Bartonov prijelom [8]

Predloženi su brojni sustavi klasifikacije za opis prijelomi distalnog kraja podlaktice. Glavni kriteriji klasifikacije su prisutnost odstupanja, stupanj usitnjenosti, vrsta zahvaćenost zglobova i zahvaćenost lakatne kosti (12).

Prijelom tipa 1 je jednostavan prijelom metafize savijanjem kao posljedica pada ručnog zgloba na tlo. To uključuje izvanzglobne Collesove ili Smithove prijelome.

Prijelom tipa 2 je ozljeda uzrokovana izravnim strojnim zahvatom dijela zglobne površine. Ovi prijelomi su nestabilni.

Prijelom tipa 3, postoji ozljeda i kompresija distalnih krajnjih površina radiusa koji je uzrokovao ozljedu subhondralne kosti.

Prijelom tipa 4 je prijelom – Postoji prijelom pomicanja distalnog kraja radiusa kroz radijalni stiloid i uzrokuje interkarpalno pomicanje.

Prijelom tipa 5 je ozljeda uzrokovana visokom energijom koja je povezana s ozljedom tkiva ručnog zgloba i prijelomom distalnog kraja radiusa i lakatne kosti, što se smatra složenom ozljedom (8).

1.3.3. Dijagnostika i liječenje prijeloma distalnog dijela radiusa

Uzimanje anamneze povezano s mehanizmom ozljede ili osnovnom bolešću. Potrebno je ispitati fizičkim pregledom područje kože da li postoje otvorene rane ili ne. Ako postoji otvorena rana, pripaziti na otvoreni prijelom i zglob ozljede na tim mjestima treba procijeniti kako bi se osiguralo ispravno fizičko pregled, kao što su karpalne kosti, zglob lakta, radijalna glava, rame i ključna kosti. Testovi ekstenzije palca za otkrivanje ekstenzora pollicis longus tetive da postoji pukotina tetive preko Listera tuberkuloza ili ne. Stanje kompresije karpalnog tunela uzrokuje obamrlost ozlijeđena ruka, koja je uzrokovana krvarenjem ili kompresijom živca (8).

Radiografska slika važna je u dijagnozi, klasifikaciji, liječenju i praćenju ovih prijeloma. Rutinska minimalna procjena prijeloma distalnog radiusa mora uključivati dva prikaza - postero-anteriorni (PA) prikaz i lateralni prikaz. PA prikaz treba dobiti s humerusom abduciranim za 90 stupnjeva od stijenke prsnog koša, tako da je lakat u istoj razini kao rame i savijen za 90 stupnjeva. Dlan se drži ravno uz kasetu. Za bočni prikaz, nadlaktična kost je aducirana uz stijenku prsnog koša, a lakat je savijen do 90 stupnjeva. Zapešće i šaka održavaju se u neutralnoj rotaciji i okomito na kasetu (10). Radiografska slika je ključna za dijagnozu i praćenje prijeloma distalnog radiusa, uključujući postero-anteriorni i lateralni prikaz koji omogućuju detaljnu analizu položaja i ozbiljnosti ozljede.

Mogućnosti liječenja uključuju konzervativno liječenje, unutarnju fiksaciju klinovima, premošćivanje i nepremošćivanje vanjske fiksacije, dorzalnu ili volarnu ploču s/bez artroskopske pomoći (10). U stabilnom prijelomu distalnog kraja radiusa kada se razmatra prema Lafontaineovim kriterijima i bez intraartikularnog prijeloma, može se primijeniti suportivno liječenje. Nakon zatvorene redukcija radiusa distalnog kraja i postavljanje udlage (8).

Iako je kirurško liječenje promjenjivo, načelo je što prije vratiti anatomske strukture kosti i vratiti funkciju zgloba šake nakon krute unutarnje fiksacije. Nedavno, s razvojem volarnih pločica za zaključavanje dlana, za koje se pokazalo da imaju dizajn niskog profila, sposobnost neutralizacije opterećenja na mjestima prijeloma i ne zahtijevaju dobru kvalitetu kosti, fiksacija volarne pločice za zaključavanje je široko rasprostranjena. koristi se u liječenju intraartikularnih prijeloma distalnog radiusa. Međutim, kirurzima je još uvijek relativno komplicirano i izazovno obnoviti zglobne površine i fiksirati važne frakture zgloba kako bi se postigla rana rehabilitacija. Konkretno, zbog neeksponirane zglobne čahure putem pristupa volarnog

zaključavanja, mjesto i ovisnost unutarnje fiksacije za prijelome zglobne površine distalnog radiusa uglavnom se oslanjaju na rendgenske pretrage i iskustvo kirurga, zahtijevajući precizne i učinkovite metode. Stoga je postao veliki interes kirurga znati kako postići fiksaciju prijeloma zglobne površine nakon obnavljanja zglobne površine i treba li dodati druge vijke kada se distalni vijci volarne ploče za zaključavanje koriste za fiksiranje važnih fragmenata prijeloma, posebno za starije pacijente s osteoporozom. U posljednje vrijeme artroskopija zapešća može biti učinkovita metoda za promatranje linije prijeloma distalnih prijeloma, ali nije popularna zbog tehnike i troškova (13). Iako se literatura općenito slaže da prijelomi distalnog radiusa s pomakom zahtijevaju operaciju, ne postoji jedinstveni konsenzus s obzirom na duljinu imobilizacije i vrstu programa postoperativne fizioterapeutske rehabilitacije. Fiksacija palmarnom pločom za zaključavanje predstavlja vrlo stabilnu fiksaciju distalnog radiusa, a procijenjena je biomehanički u raznim studijama. Iznenađujuće, većina autora navodi dodatnu imobilizaciju nakon fiksacije ploče. Jedan od razloga može biti uzrokovana boli tijekom aktivne mobilizacije zapešća u ranim postoperativnim fazama ili drugo za zaštitu osteosinteze u ranim fazama cijeljenja sprječavajući sekundarni gubitak redukcije (14). Zaključak je da iako postoji općeniti konsenzus u literaturi da prijelomi distalnog radiusa s pomakom zahtijevaju operaciju, nema jedinstvenog stajališta o trajanju imobilizacije i specifičnom rehabilitacijskom programu nakon operacije. Fiksacija palmarnom pločom za zaključavanje pokazala se kao izrazito stabilna metoda, no većina autora spominje dodatnu imobilizaciju nakon primjene ploče. Razlog tome može biti bol tijekom rane aktivne mobilizacije zapešća ili potreba za zaštitom osteosinteze u ranim fazama cijeljenja kako bi se spriječio sekundarni gubitak redukcije.

Što se tiče rehabilitacije nakon imobilizacije ili nakon operacije dostupne su različite intervencije. Savjeti, edukacija pacijenata i nadzor za vježbe aktivne i pasivne mobilizacije, tehnike mobilizacije koje primjenjuje terapeut, kontinuirano pasivno kretanje, vježbe jačanja, potporne udlage, fizikalne metode upravljanja bolovima kao što je transkutana električna živčana stimulacija (TENS), tretman toplinom, masaža, rana njega, ručna pomagala i profesionalna/kućna procjena neke su od uobičajenih terapijskih metoda koje se koriste za maksimiziranje pacijentova funkcionalnog oporavka. Mali izbor ovih, obično savjeta i vježbi mobilnosti, može se koristiti općenito za sve pacijente. Međutim, intervencije odabiru i prilagođavaju kliničari kako bi odgovorili na specifične rehabilitacijske izazove koje postavljaju pojedini pacijenti. Također se mogu primijeniti specifični rehabilitacijski programi obično fizičkih intervencija (prvenstveno vježbi) temeljeni na standardiziranom protokolu; ali, budući da nije uvijek moguće standardizirati do posljednjeg detalja, određena fleksibilnost je

uobičajena (15). Iako postoji opći okvir vježbi i savjeta koji se primjenjuju na većinu pacijenata, kliničari često prilagođavaju terapiju kako bi odgovorili na specifične izazove i potrebe svakog pojedinog pacijenta. Stoga, fleksibilnost i prilagodba terapije su uobičajene prakse u rehabilitaciji distalnog radiusa.

2. CILJ ISTRAŽIVANJA

Hipoteza:

H1 –Nakon dvotjedne fizikalne terapije bolja je funkcija ručnog zgloba i šake nakon prijeloma distalnog dijela podlaktice.

H2- Nakon dvotjedne fizikalne terapije manja je bol u području ručnog zgloba i šake nakon prijeloma distalnog dijela podlaktice.

H3- Nakon dvotjedne fizikalne terapije jača je snaga stiska šake nakon prijeloma distalnog dijela podlaktice

Glavni cilj ovog istraživanja je:

Utvrđiti utjecaj dvotjedne fizikalne terapije na status šake i ručnog zgloba nakon prijeloma distalnog dijela podlaktice.

Specifični cilj ovog istraživanja je:

Utvrđiti razliku specifičnim testovima na funkciju šake nakon provedene fizikalne terapije kod prijeloma distalnog dijela podlaktice.

3. MATERIJALI I METODE

3.1. Ispitanici

Ovo retrospektivno istraživanje obavljeno je na Odjelu fizikalne medicine i rehabilitacije Opće bolnice Šibensko kninske županije. Uključeno je 30 pacijenata koji su nakon prijeloma distalnog dijela podlaktice upućeni na fizikalnu terapiju u navedenu ustanovu. Uključeni su svi pacijenti u procesu fizikalne terapije od 6. mjeseca 2023. do 9. mjeseca 2023.

3.2. Postupci

Podatci o epidemiološkim, kliničkim i terapijskim osobinama ispitanika prikupljeni su iz uvida u medicinsku dokumentaciju. Glavni ulazni podatci bili su: godina rođenja, spol, vrsta prijeloma, način liječenja (konzervativno ili operativno), komplikacije.

Obavljeno je početno mjerenje stiska šake (dinamometar) i opsega pokreta (goniometar). Nakon dvotjedne fizikalne terapije obavljena su ista mjerenja uz upitnik o funkcionalnosti šake QUICKDASH.

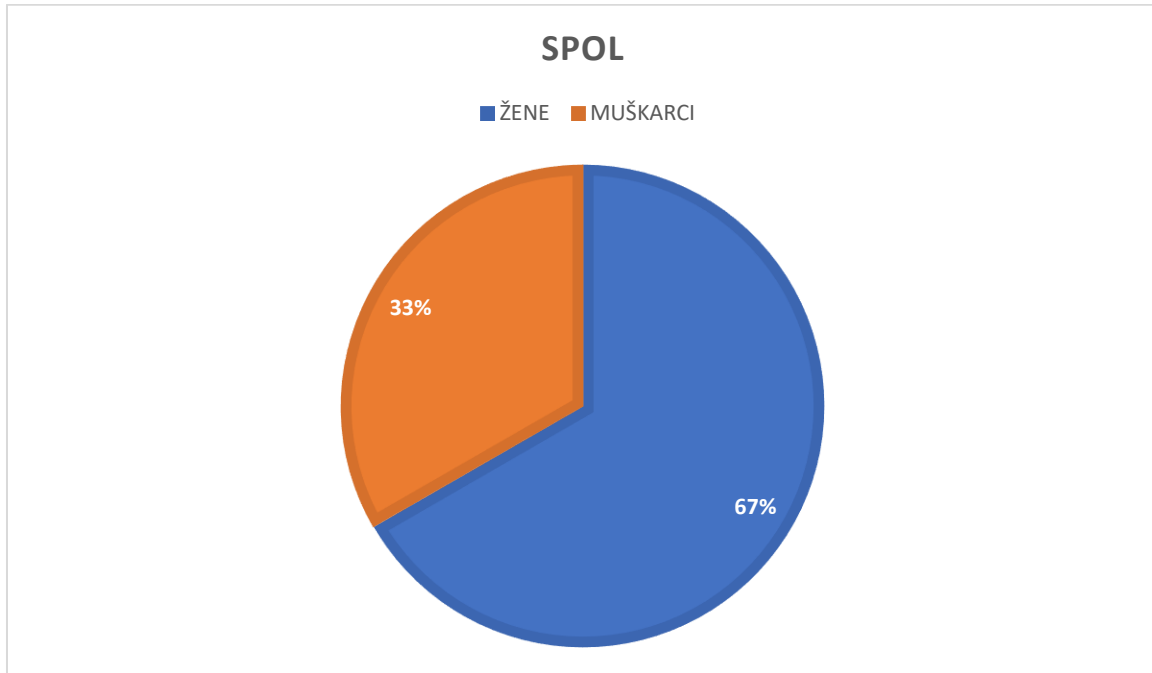
Na početku i po završenoj fizikalnoj terapiji izmjerena je bol uz pomoć VAS skale boli.

Potpisani su informirani pristanci od strane ispitanika. Etičko povjerenstvo Opće bolnice Šibensko kninske županije (broj:01-22326/1-22) te Etičko povjerenstvo SOZS-a odobrili su ovu studiju (klasa 029-03/23-08/01).

Statistički rezultati izračunati su uz pomoć programa za obradu statističkih podataka IBM SPSS Statistics 29.0.

4. REZULTATI

U istraživanju je sudjelovalo 30 ispitanika (N=30) od toga 67% žena (N=20) te 33% muškaraca (N=10) (Grafikon 1).



Grafikon 1 Spol ispitanika

Iako su sudionici ovog istraživanja mogli biti u dobi od 18 do 90+ godina, zanimljivo je primijetiti da su svi trideset ispitanika uključeni u istraživanje pripadali dobnoj skupini između 60 i 78 godina (tablica 1).

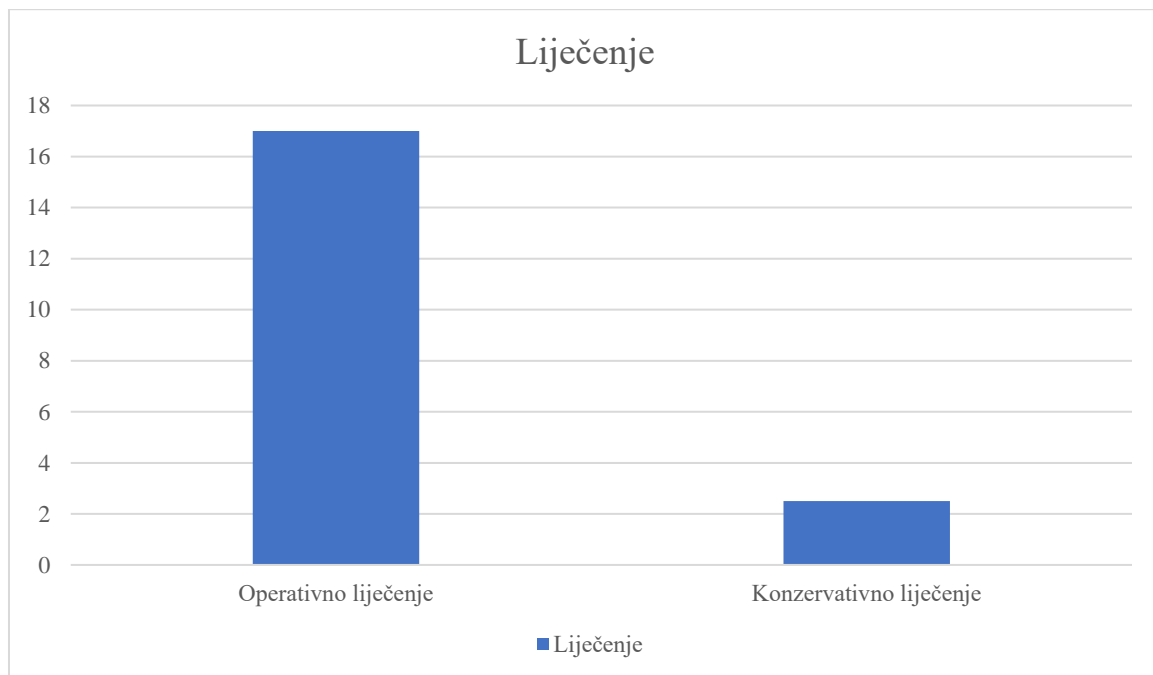
Tablica 1 Dob ispitanika

N=30	M	SD	Min	Max
	71,75	4,6	60	78

Legenda: **N** – uzorak; **M** – aritmetička sredina, **SD** – standardna devijacija; **min** – minimalna vrijednost; **max** – maksimalna vrijednost

U istraživanju je sudjelovalo ukupno 30 ispitanika, čija je prosječna dob iznosila 71,75 godina, s minimalnom dobnom vrijednošću od 60 godina i maksimalnom od 78 godina. Standardna devijacija, koja iznosi 4,6 godina, ukazuje na određenu varijabilnost u dobnim vrijednostima unutar uzorka.

Od 30 ispitanika, njih 17 je imalo prijelome s pomakom koji su zahtijevali operativno liječenje. Za ove pacijente operacija je bila nužna kako bi se postigla stabilnost i pravilno poravnanje prijeloma. S druge strane, 13 ispitanika nije imalo pomak u prijelomima, i za njih je primijenjena konzervativna terapija koja je uključivala mobilizaciju i poštedu. U tijeku liječenja, četiri pacijenta prijavila su komplikacije u vidu sindroma Sudeck. Ovi pacijenti su iskusili određene poteškoće i simptome nakon liječenja (grafikon 2).



Grafikon 2 Oblik liječenja

Što se tiče strane 25 ispitanika imalo je prijelom na dominantnoj ruci (20 desna, 5 lijeva), dok ih je 5 imalo na ne dominantnoj strani (lijeva).

Da bi se utvrdila snaga šake prije terapije, provedeno je precizno mjerenje snage šake korištenjem dinamometra (tablica 2).

Tablica 2 Snaga šake prije i nakon terapije

Ispitanik	Mjerenje prije terapije	Mjerenje nakon terapije
Ispitanik 1	22 kg	27 kg
Ispitanik 2	25 kg	29 kg
Ispitanik 3	20 kg	25kg
Ispitanik 4	28 kg	31 kg
Ispitanik 5	23 kg	28 kg
Ispitanik 6	27 kg	33 kg
Ispitanik 7	21 kg	26kg
Ispitanik 8	24 kg	30 kg
Ispitanik 9	19 kg	24 kg
Ispitanik 10	26 kg	29 kg
Ispitanik 11	18 kg	23 kg
Ispitanik 12	30 kg	35 kg
Ispitanik 13	22 kg	27 kg
Ispitanik 14	29 kg	32 kg
Ispitanik 15	17 kg	22 kg
Ispitanik 16	23 kg	28 kg
Ispitanik 17	25 kg	29 kg
Ispitanik 18	20 kg	25 kg
Ispitanik 19	28 kg	31 kg
Ispitanik 20	26 kg	30 kg
Ispitanik 21	24 kg	28 kg

Ispitanik 22	21 kg	25 kg
Ispitanik 23	22 kg	27 kg
Ispitanik 24	19 kg	24 kg
Ispitanik 25	27 kg	32 kg
Ispitanik 26	23 kg	28 kg
Ispitanik 27	30 kg	35 kg
Ispitanik 28	20 kg	25 kg
Ispitanik 29	22 kg	27 kg
Ispitanik 30	25 kg	28 kg

Podaci su statistički obrađeni (tablica 3).

Tablica 3 Snaga šake (dinamometar)

N=30	M	SD	Min	Max
Prije terapije	20,7kg	4,5 kg	17kg	29kg
Nakon terapije	28,8 kg	3,59 kg	22kg	35kg

Legenda: **N** – uzorak; **M** – aritmetička sredina, **SD** – standardna devijacija; **min** – minimalna vrijednost; **max** – maksimalna vrijednost

Aritmetička sredina (M) prije terapije iznosila je 20.7 kg, dok je aritmetička sredina nakon terapije iznosila 28.8 kg. Ovo sugerira da je nakon terapije došlo do značajnog povećanja snage šake kod ispitanika. Standardna devijacija (SD) prije terapije iznosila je otprilike 4.5 kg, dok je standardna devijacija nakon terapije iznosila otprilike 3.59 kg. Manja standardna devijacija nakon terapije ukazuje na to da su rezultati mjerenja nakon terapije bili manje varijabilni i skoncentrirani oko srednje vrijednosti. T-vrijednost od otprilike 8.37 ukazuje na visoku

statističku značajnost razlike između snage šake prije i nakon terapije. Veća t-vrijednost sugerira da su promjene u snazi šake između ova dva vremenska trenutka iznimno značajne.

Statistička analiza pokazuje da postoji statistički značajna razlika snage stiska nakon oba mjerenja ($<0,001$).

QuickDASH pita pacijente o njihovoj sposobnosti obavljanja različitih aktivnosti, kao što su vezivanje cipela, otvaranje vrata ili nošenje teških predmeta, te ocjenjuje koliko su te aktivnosti teške ili bolne za njih. Na temelju odgovora pacijenata, stručnjaci mogu dobiti uvid u koliko je ozljeda ili problem utjecao na njihovu funkcionalnost i kvalitetu života (tablica 4)

Tablica 4 QUICK DASH (prije i nakon terapije)

Ispitanik	Prije terapije	Nakon terapije
Ispitanik 1	35%	22%
Ispitanik 2	40%	26%
Ispitanik 3	30%	18%
Ispitanik 4	45%	30%
Ispitanik 5	38%	24%
Ispitanik 6	50%	15%
Ispitanik 7	32%	20%
Ispitanik 8	48%	28%
Ispitanik 9	28%	16%
Ispitanik 10	42%	25%
Ispitanik 11	25%	14%
Ispitanik 12	55%	10%
Ispitanik 13	37%	21%
Ispitanik 14	52%	12%
Ispitanik 15	20%	8%
Ispitanik 16	38%	22%

Ispitanik 17	42%	18%
Ispitanik 18	30%	15%
Ispitanik 19	45%	27%
Ispitanik 20	44%	25%
Ispitanik 21	41%	23%
Ispitanik 22	29%	14%
Ispitanik 23	36%	19%
Ispitanik 24	27%	11%
Ispitanik 25	50%	29%
Ispitanik 26	38%	19%
Ispitanik 27	60%	9%
Ispitanik 28	31%	17%
Ispitanik 29	35%	20%
Ispitanik 30	39%	21%

Podaci su statistički obrađeni (tablica 5).

Tablica 5 QUICK DASH

N=30	M	SD	Min	Max
Prije terapije	39.8%	10.74%	20%	60%
Nakon terapije	19.9%	6.51%	8%	29%

Legenda: N – uzorak; M – aritmetička sredina, SD – standardna devijacija; min – minimalna vrijednost; max – maksimalna vrijednost

Niži postotak nakon terapije ukazuje na poboljšanje funkcionalnosti, dok viši postotak prije terapije sugerira lošiju funkcionalnost. U ovom slučaju, možete primijetiti da su gotovo svi ispitanici pokazali poboljšanje nakon terapije.

Razlika između rezultata QuickDASH ankete prije i nakon terapije statistički značajna na razini značajnosti od 0.05. To znači da postoji statistički značajna razlika između ocjena QuickDASH ankete prije i nakon terapije, što sugerira da terapija može imati pozitivan učinak na funkcionalnost ispitanika u kontekstu smanjenja njihove funkcionalne onesposobljenosti.

VAS skala boli je jednostavna metoda za mjerenje intenziteta boli. To je vizualna od 0 do 10 pri čemu 0 označava potpunu odsutnost boli, a 10 najintenzivniju bol koju osoba može osjetiti (tablica 6).

Tablica 6 VAS skala boli

Ispitanik	Prije terapije	Nakon terapije
Ispitanik 1	6	3
Ispitanik 2	7	4
Ispitanik 3	5	2
Ispitanik 4	8	5
Ispitanik 5	4	2
Ispitanik 6	6	3
Ispitanik 7	7	4
Ispitanik 8	5	2
Ispitanik 9	3	1
Ispitanik 10	6	3
Ispitanik 11	4	2
Ispitanik 12	8	5
Ispitanik 13	7	4
Ispitanik 14	6	3
Ispitanik 15	5	2
Ispitanik 16	7	4

Ispitanik 17	4	2
Ispitanik 18	6	3
Ispitanik 19	5	2
Ispitanik 20	7	4
Ispitanik 21	6	3
Ispitanik 22	5	2
Ispitanik 23	4	2
Ispitanik 24	7	4
Ispitanik 25	8	5
Ispitanik 26	6	3
Ispitanik 27	5	2
Ispitanik 28	7	4
Ispitanik 29	4	2
Ispitanik 30	6	3

Podaci su dodatno statistički obrađeni (tablica 7).

Tablica 7 VAS skala boli

N=30	M	SD	Min	Max
Prije terapije	5.6	1,38	3	7
Nakon terapije	3	1	2	5

Legenda: **N** – uzorak; **M** – aritmetička sredina, **SD** – standardna devijacija; **min** – minimalna vrijednost; **max** – maksimalna vrijednost

t-vrijednost (5.164) veća od kritične vrijednosti (2.045), razlika između rezultata prije i nakon terapije statistički značajna na razini značajnosti $\alpha = 0.05$.

Tablica 8 Opseg pokreta (fleksija u stupnjevima)

Ispitanik	Prije terapije	Nakon terapije
Ispitanik 1	36	46
Ispitanik 2	37	44
Ispitanik 3	35	42
Ispitanik 4	38	45
Ispitanik 5	44	52
Ispitanik 6	46	53
Ispitanik 7	47	64
Ispitanik 8	35	42
Ispitanik 9	43	51
Ispitanik 10	36	43
Ispitanik 11	54	62
Ispitanik 12	48	55
Ispitanik 13	37	54
Ispitanik 14	56	67
Ispitanik 15	45	52
Ispitanik 16	47	54
Ispitanik 17	44	52
Ispitanik 18	46	63
Ispitanik 19	35	42
Ispitanik 20	27	34
Ispitanik 21	36	43
Ispitanik 22	45	52

Ispitanik 23	54	72
Ispitanik 24	47	54
Ispitanik 25	38	55
Ispitanik 26	36	43
Ispitanik 27	35	42
Ispitanik 28	37	44
Ispitanik 29	44	52
Ispitanik 30	26	35

Podaci su statistički obrađeni (tablica 9).

Tablica 9 Fleksija ručnog zgloba

N=30	M	SD	Min	Max
Prije terapije	40,9	7,93	26	56
Nakon terapije	50,4	8,87	34	72

Legenda: **N** – uzorak; **M** – aritmetička sredina, **SD** – standardna devijacija; **min** – minimalna vrijednost; **max** – maksimalna vrijednost

Budući da je apsolutna vrijednost izračunate t-vrijednosti (9.73) veća od kritičke t-vrijednosti (2.045), znači da postoje statistički značajne razlike u opsegu pokreta prije i nakon terapije. Terapija je statistički značajno poboljšala opseg pokreta fleksije ručnog zgloba kod ispitanika.

Tablica 10 Ekstenzija ručnog zgloba (u stupnjevima)

Ispitanik	Prije terapije	Nakon terapije
Ispitanik 1	26	33
Ispitanik 2	37	44
Ispitanik 3	45	52
Ispitanik 4	18	25
Ispitanik 5	24	32
Ispitanik 6	26	33
Ispitanik 7	37	44
Ispitanik 8	45	52
Ispitanik 9	33	41
Ispitanik 10	36	43
Ispitanik 11	34	42
Ispitanik 12	38	45
Ispitanik 13	37	54
Ispitanik 14	46	53
Ispitanik 15	55	56
Ispitanik 16	47	54
Ispitanik 17	34	42
Ispitanik 18	26	33
Ispitanik 19	25	32
Ispitanik 20	47	50
Ispitanik 21	56	63
Ispitanik 22	45	52
Ispitanik 23	24	32
Ispitanik 24	37	44
Ispitanik 25	38	55

Ispitanik 26	26	33
Ispitanik 27	55	62
Ispitanik 28	37	44
Ispitanik 29	34	42
Ispitanik 30	36	53

Podaci su statistički obrađeni (tablica 11).

Tablica 11 Ekstenzija ručnog zgloba

N=30	M	SD	Min	Max
Prije terapije	35,6	10,69	18	56
Nakon terapije	45,13	9,46	25	63

Legenda: **N** – uzorak; **M** – aritmetička sredina, **SD** – standardna devijacija; **min** – minimalna vrijednost; **max** – maksimalna vrijednost

Rezultati t-testa pokazuju da postoji statistički značajna razlika prije i nakon terapije jer je p-vrijednost znatno manja od uobičajenog praga značajnosti od 0.05. Ovo ukazuje na to da je terapija vjerojatno imala značajan utjecaj na opseg pokreta ručnog zgloba kod ispitanika.

5. RASPRAVA

Raznolikost uzorka u ovom istraživanju igra ključnu ulogu u razumijevanju rezultata i njihovih implikacija. Sudionici ovog istraživanja bili su u dobnom rasponu od 60 do 78 godina, a takav odabir populacije odražava učestalost distalnih prijeloma radiusa među starijim osobama, kako su potvrdili Ikpez i suradnici (16) u svojoj prethodnoj studiji. Prethodna istraživanja su također istaknula da su distalni prijelomi radiusa češći među starijom populacijom (8), što sugerira da su rezultati istraživanja u sklopu ovog diplomskog rada posebno relevantni za starije osobe koje su izložene ovom tipu ozljeda. Osim toga, prethodna istraživanja također su naglasila da su stariji ljudi često podložniji ovim ozljedama (8). Razlozi za to mogu uključivati smanjenu gustoću kostiju, smanjenu ravnotežu i koordinaciju, što povećava rizik od pada i ozljeda radiusa. Dakle, rezultati ovog istraživanja imaju posebnu važnost i primjenjivost za starije osobe koje su izložene ovim distalnim prijelomima. U kontekstu ovog istraživanja, zaključci i implikacije ne mogu se jednostavno generalizirati na sve dobne skupine. Ova specifična dobna skupina ispitanika doprinosi dubljem razumijevanju distalnih prijeloma radiusa u kontekstu starijih osoba. S obzirom na učestalost ovih ozljeda među starijom populacijom, rezultati ovog istraživanja pružaju korisne smjernice za pristupe rehabilitaciji i terapiji koje su prilagođene starijim pacijentima.

Također, spolna raspodjela sudionika, s većim brojem žena u odnosu na muškarce, usklađena je s nalazima drugih studija o distalnim prijelomima radiusa. Prema istraživanju Meena i suradnika (17), žene su češće podložne ovim ozljedama, a istraživanje u sklopu ovog rada potvrdilo je takav uzorak u vlastitom uzorku. Ova spolna razlika u učestalosti ozljeda distalnog radiusa može se povezati s različitim biološkim i biomehaničkim karakteristikama između muškaraca i žena. Na primjer, žene često imaju manju gustoću kostiju i manju mišićnu masu u gornjim ekstremitetima, što može povećati rizik od prijeloma radiusa. Također, razlike u načinu na koji muškarci i žene obavljaju svakodnevne aktivnosti, kao što su podizanje težih predmeta ili izloženost određenim situacijama koje mogu dovesti do ozljeda, također mogu igrati ulogu.

Ispitivanje u sklopu ovog rada se temeljilo na 30 pacijenata, 17 pacijenata imalo je prijelome s pomakom koji su zahtijevali operativno liječenje, što znači da je operacija bila nužna kako bi se postigla stabilnost i pravilno poravnanje prijeloma, dok je 13 pacijenata imalo prijelom bez pomaka koji nije zahtijevao operativno liječenje. Ova distinkcija između operativnog i konzervativnog liječenja često je prisutna u istraživanjima distalnih prijeloma radiusa (7,8). Dominantna ruka također je relevantna činjenica u ovom kontekstu, budući da je 25 od 30

sudionika imalo prijelome na dominantnoj ruci, dok je 5 imalo ozljede na ne-dominantnoj strani. Ovo je važno jer ozljede dominantne ruke mogu dodatno utjecati na svakodnevne aktivnosti i funkcionalnost pacijenata, što potvrđuju i istraživanja poput onog Meena i suradnika (17). Tijekom liječenja, četiri pacijenta su prijavila sindrom Sudeck kao komplikaciju nakon terapije, a takve komplikacije mogu značajno utjecati na oporavak i funkcionalnost pacijenata nakon ozljede (16).

U skladu s prethodnim istraživanjima, rezultati ove studije naglašavaju važnost terapije usmjerene na oporavak snage šake kod starijih osoba nakon distalnih prijeloma radiusa. Lichtman i suradnici (18) su također istaknuli ključnu ulogu jačanja ruku u procesu rehabilitacije nakon ovih ozljeda. Istraživanja u sklopu diplomskog rada potvrdila su da terapija usmjerena na jačanje šake može biti korisna i učinkovita mjera rehabilitacije za starije osobe koje su pretrpjele distalne prijelome radiusa.

Uzimajući u obzir rezultate ovog istraživanja i podatke iz relevantne literature, možemo zaključiti da terapija usmjerena na oporavak snage šake može biti korisna i učinkovita mjera rehabilitacije za starije osobe koje su pretrpjele distalne prijelome radiusa.

Analiza rezultata QuickDASH ankete prije i nakon terapije pokazala je statistički značajnu razliku, što sugerira da terapija ima pozitivan učinak na smanjenje funkcionalne onesposobljenosti kod pacijenata. Ova promjena ukazuje na to da su sudionici postali sposobniji za obavljanje različitih aktivnosti koje uključuju ruke i šake nakon provedene terapije. Konkretno, to može značiti da su pacijenti postali sposobni za obavljanje zadataka kao što su podizanje predmeta, otvaranje vrata ili čak pisanje bez značajnih poteškoća ili bolova. Kooner i Grewal (7) također su istraživali učinke terapije na funkcionalnost nakon distalnih prijeloma radiusa i zaključili su da terapija rezultira značajnim poboljšanjem funkcionalnosti, što podržava rezultate u sklopu ovog diplomskog rada. Osim toga, Malisorn (8) je istaknuo slične nalaze u studiji o rehabilitaciji nakon sličnih ozljeda. U usporedbi s ovim prethodnim istraživanjima, rezultati naše studije dodatno potvrđuju važnost terapije usmjerene na poboljšanje funkcionalnosti kod pacijenata s distalnim prijelomima radiusa.

Što se tiče opsega pokreta, budući da je apsolutna vrijednost izračunate t-vrijednosti (9.73) veća od kritičke t-vrijednosti (2.045), znači da postoje statistički značajne razlike u opsegu pokreta prije i nakon terapije. Terapija je statistički značajno poboljšala opseg pokreta fleksije ručnog zgloba kod ispitanika. Rezultati t-testa pokazuju da postoji statistički značajna razlika prije i nakon terapije jer je p-vrijednost znatno manja od uobičajenog praga značajnosti od 0.05. Ovo

ukazuje na to da je terapija vjerojatno imala značajan utjecaj na opseg pokreta ručnog zgloba kod ispitanika. Povećanje opsega pokreta nakon terapije može se objasniti poboljšanjem pokretljivosti ručnog zgloba zahvaljujući terapijskim tehnikama koje smanjuju upalu, potiču mišićnu jačinu i poboljšavaju opuštanje zglobova. Ovaj pozitivan učinak terapije omogućuje pacijentima da bolje koriste svoje ručne zglobne funkcije (8).

Rezultati ovog istraživanja naglašavaju da pristup rehabilitaciji koji fokusira na jačanje šake i poboljšanje funkcionalnosti ima ključnu ulogu u postizanju najboljih rezultata tijekom procesa oporavka nakon distalnih prijeloma radiusa. Ovi nalazi ukazuju na to da napredak u terapiji može biti ključan za poboljšanje kvalitete života i funkcionalnosti starijih osoba koje se suočavaju s ovim tipom ozljeda.

Kroz daljnja istraživanja i primjenu najnovijih spoznaja, može se očekivati kontinuirani napredak u rehabilitaciji starijih osoba s distalnim prijelomima radiusa, što će rezultirati poboljšanjem njihovih životnih uvjeta i funkcionalnosti, te smanjenjem tereta koji ozljede na ruci mogu predstavljati za stariju populaciju.

Ograničenja studije: osim malog broja ispitanika, ograničenje u dobnom rasponu ispitanika može rezultirati selekcijskim pristranostima ili selekcijskim učinkom, što znači da se zaključci istraživanja mogu primjenjivati samo na tu specifičnu dobnu skupinu.

6. ZAKLJUČCI

Rezultati istraživanja pokazuju:

- kod više od polovine pacijenata liječenje prijeloma distalnog dijela radiusa liječilo se operativno.
- žene su 2 puta učestalije imale navedeni oblik prijeloma
- srednja životna dob promatranih bolesnika iznosila je 71,75 godine;
- potvrđene su prethodno postavljene hipoteze:
 - većina ispitanika pokazala je poboljšanje u vidu smanjenja bolnosti, boljeg funkcioniranja u svakodnevnom životu, te povećanja cjelokupne kvalitete života nakon dvotjedne fizikalne terapije.
 - kod većine bolesnika primjetan je veći opseg pokreta fleksije i ekstenzije u ručnom zglobu nakon dvotjedne fizikalne terapije,
 - kod većine pacijenata rezultati mjerenja snage stiska šake dinamometrom ukazuju na povećanje mišićne snage nakon dvotjedne fizikalne terapije,
 - također, većina ispitanika prijavila je smanjenje bolnosti prilikom ispunjavanja VAS skale boli nakon dvotjedne fizikalne terapije.

Ova studija dodatno potvrđuje važnost individualno prilagođenih terapijskih pristupa u rehabilitaciji distalnih prijeloma radiusa kod starijih pacijenata nakon dvotjedne terapije. Osim toga, naglašava se potreba za kontinuiranim istraživanjem i razvojem terapijskih metoda kako bi se dalje optimizirala rehabilitacija i postigli još bolji ishodi za pacijente nakon dvotjedne terapije.

7. LITERATURA

- [1] Ayhan, Ç., & Ayhan, E. (2020). Kinesiology of the wrist and the hand. *Comparative Kinesiology of the Human Body*, 211–282.
- [2] Regal, S., Maschke, S., & Li, Z. M. (2020). Hand and wrist biomechanics. *Frontiers in Orthopaedic Biomechanics*, 89-104.
- [3] Eschweiler, J., Li, J., Quack, V., Rath, B., Baroncini, A., Hildebrand, F., & Migliorini, F. (2022). Anatomy, biomechanics, and loads of the wrist joint. *Life*, 12(2), 188.
- [4] Keros, P., Andreis, I., & Gamulin, M. (2006). Anatomija i fiziologija. *Zagreb: Naklada Ljevak*, 104.
- [5] Sheen, J. R., & Garla, V. V. (2022). Fracture healing overview. In *StatPearls [Internet]*. StatPearls Publishing.
- [6] Einhorn, T. A., & Gerstenfeld, L. C. (2015). Fracture healing: mechanisms and interventions. *Nature Reviews Rheumatology*, 11(1), 45-54.
- [7] Kooner, P., & Grewal, R. (2021). *Is Therapy Needed After Distal Radius Fracture Treatment, What Is the Evidence? Hand Clinics*, 37(2), 309–314.
- [8] Malisorn, S. (2022). Fracture of distal end radius management: An overview. *International Journal of Health Sciences*, 6(S4), 3018–3030
- [9] Corsino, C. B., Reeves, R. A., & Sieg, R. N. (2021). Distal radius fractures. *StatPearls [Internet]*.
- [10] Meena, S., Sharma, P., Sambharia, A. K., & Dawar, A. (2014). Fractures of distal radius: an overview. *Journal of family medicine and primary care*, 3(4), 325.
- [11] Chen, H., Zhao, Z., & Li, J. (2023). Fracture of the Distal Radius. In *Orthopaedic Trauma Surgery: Volume 1: Upper Extremity Fractures and Dislocations* (pp. 251-288). Singapore: Springer Nature Singapore.
- [12] Nogueira, A. F., Moratelli, L., Martins, M. dos S., Iupi, R. T., Abreu, M. F. M. de, & Nakamoto, J. C. (2019). Evaluation of distal forearm fractures using the ao 2018 classification. *Acta Ortopédica Brasileira*, 27(4), 220–222.
- [13] Zhang, X., Zhang, Y., Fan, J., Yuan, F., Tang, Q., & Xian, C. J. (2019). Analyses of fracture line distribution in intra-articular distal radius fractures. *La radiologia medica*, 124, 613-619.
- [14] Quadlbauer, S., Pezzei, C., Jurkowitsch, J., Rosenauer, R., Kolmayr, B., Keuchel, T., ... Leixnering, M. (2020). *Rehabilitation after distal radius fractures: is*

there a need for immobilization and physiotherapy? Archives of Orthopaedic and Trauma

- [15] Wakefield, A. E., & McQueen, M. M. (2000). The role of physiotherapy and clinical predictors of outcome after fracture of the distal radius. *The Journal of Bone and Joint Surgery. British volume*, 82(7), 972-976.
- [16] Ikpeze, T. C., Smith, H. C., Lee, D. J., & Elfar, J. C. (2016). Distal radius fracture outcomes and rehabilitation. *Geriatric orthopaedic surgery & rehabilitation*, 7(4), 202-205.
- [17] Meena, S., Sharma, P., Sambharia, A. K., & Dawar, A. (2014). Fractures of distal radius: an overview. *Journal of family medicine and primary care*, 3(4), 325.
- [18] Lichtman, D. M., Bindra, R. R., Boyer, M. I., Putnam, M. D., Ring, D., Slutsky, D. J., ... & Raymond, L. (2010). Treatment of distal radius fractures. *JAAOS-Journal of the American Academy of Orthopaedic Surgeons*, 18(3), 180-189.