

Sestrinska skrb djeteta s s Hirschsprungovom bolesti

Domjanović, Petra

Undergraduate thesis / Završni rad

2023

Degree Grantor / Ustanova koja je dodijelila akademski / stručni stupanj: **University of Split / Sveučilište u Splitu**

Permanent link / Trajna poveznica: <https://um.nsk.hr/um:nbn:hr:176:914973>

Rights / Prava: [In copyright](#)/[Zaštićeno autorskim pravom.](#)

Download date / Datum preuzimanja: **2025-01-13**



Repository / Repozitorij:

[Repository of the University Department for Health Studies, University of Split](#)



SVEUČILIŠTE U SPLITU
Podružnica
SVEUČILIŠNI ODJEL ZDRAVSTVENIH STUDIJA
SVEUČILIŠNI PRIJEDIPLOMSKI STUDIJ
SESTRINSTVO

Petra Domjanović

**SESTRINSKA SKRB DJETETA S HIRSCHSPRUNGOVOM
BOLEŠĆU - PRIKAZ SLUČAJA**

Završni rad

Split, 2023.

SVEUČILIŠTE U SPLITU
Podružnica
SVEUČILIŠNI ODJEL ZDRAVSTVENIH STUDIJA
SVEUČILIŠNI PRIJEDIPLOMSKI STUDIJ
SESTRINSTVO

Petra Domjanović

**SESTRINSKA SKRB DJETETA S HIRSCHSPRUNGOVOM
BOLEŠĆU – PRIKAZ SLUČAJA
NURSING CARE OF A CHILD WITH HIRSCHSPRUNG'S
DISEASE – CASE REPORT**

Završni rad/Bachelor's Thesis

Doc. dr. sc. Jakov Meštrović

Split, 2023.

TEMELJNA DOKUMENTACIJSKA KARTICA

ZAVRŠNI RAD

Sveučilište u Splitu

Sveučilišni odjel zdravstvenih studija

Sveučilišni prijediplomski studij sestrinstvo

Znanstveno područje: Biomedicina i zdravstvo

Znanstveno polje: Kliničke medicinske znanosti

Mentor: Doc. dr. sc. Jakov Meštrović

SESTRINSKA SKRB DJETETA S HIRSCHSPRUNGOVOM BOLEŠĆU – PRIKAZ SLUČAJA

Petra Domjanović

Sažetak: Hirschsprungovu bolest (HSCR) karakterizira nedostatak ganglija u određenom dijelu debelog crijeva. Najčešće se dijagnosticira u neonatalnoj i dojenačkoj dobi, obično zbog simptoma poput opstipacije, nadutosti i povraćanja. U radu se ističe važnost znanja, stručnosti i vještina medicinskih sestara u procesu skrbi djece s ovom kongenitalnom malformacijom. U prijeoperacijskoj pripremi djeteta s HSCR-om, medicinske sestre igraju ključnu ulogu u osiguranju stabilnosti pred operaciju te provode pripremne mjere kao što su klizme, režimi prehrane i pražnjenje crijeva. Postoperacijska skrb uključuje praćenje djeteta, brigu o ranama, kontrolu stome (ako je prisutna) te obuku roditelja o njezi stome i prepoznavanju znakova komplikacija. U radu se naglašava važnost podrške roditeljima tijekom ovog zahtjevnog razdoblja. Također donosimo i prikaz konkretnog slučaja djeteta s HSCR-om, opisujući postupke koji su provedeni u vezi s njegovom skrbi i operacijom te kako je medicinsko osoblje komuniciralo s roditeljima.

Ključne riječi: (Hirschsprung, sestrinska skrb, malformacija)

Rad sadrži: 34 stranice, 2 slike, 7 tablica, 22 literaturne reference

Jezik izvornika: hrvatski

BASIC DOCUMENTATION CARD

BACHELOR THESIS

University of Split
University Department for Health Studies
Undergraduated Nursing Studies

Scientific area: Biomedicine and health care
Scientific field: Clinical medical sciences

Supervisor: Doc. dr. sc. Jakov Meštrović

NURSING CARE OF A CHILD WITH HIRSCHSPRUNG'S DISEASE – CASE REPORT

Petra Domjanović

Summary: Hirschsprung's disease (HSCR) is characterized by the absence of ganglia in a specific part of the large intestine. It is most commonly diagnosed in neonates and infants, typically due to symptoms such as constipation, bloating, and vomiting. This paper highlights the importance of knowledge, expertise, and skills of pediatric nurses in caring for children with this congenital malformation. In the preoperative preparation of a child with HSCR, nurses play a key role in ensuring stability before surgery and carry out preparatory measures such as enemas, dietary regimens, and bowel emptying. Postoperative care involves monitoring the child, wound care, stoma management (if present), and educating parents on stoma care and recognizing signs of complications. The paper emphasizes the significance of providing support to parents during this challenging period. Additionally, it presents a case study of a child with HSCR, describing the procedures related to their care and surgery, as well as how the medical staff communicated with the parents.

Keywords: (Hirschsprung, nursing care, malformation)

Thesis contains: 34 pages, 2 figures, 7 tables, 22 references

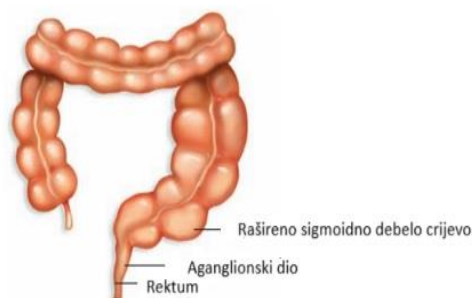
SADRŽAJ

| | |
|--|-----------|
| 1. UVOD..... | 1 |
| 1.1. HIRSCHSPRUNGOVA BOLEST..... | 1 |
| 1.1.1. Etiopatogeneza..... | 2 |
| 1.1.2. Klinička slika..... | 3 |
| 1.1.3. Dijagnostika..... | 5 |
| 1.1.4. Diferencijalna dijagnoza..... | 7 |
| 1.1.5. Liječenje..... | 8 |
| 1.1.6. Izazovi u postavljanju dijagnoze..... | 10 |
| 1.2. POSTOPERACIJSKI ISHODI..... | 11 |
| 2. CILJ RADA..... | 12 |
| 3. RASPRAVA..... | 14 |
| 3.1. PRIJEOPERACIJSKA SESTRINSKA SKRB DJETETA S HIRSCHSPRUNGOVOM BOLEŠĆU..... | 14 |
| 3.2. POSTOPERACIJSKA SESTRINSKA SKRB DJETETA S HIRSCHSPRUNGOVOM BOLEŠĆU..... | 17 |
| 3.3. PRIKAZ SLUČAJA..... | 20 |
| 3.3.1. Izvori podataka i metode..... | 20 |
| 3.3.2. Etičko povjerenstvo..... | 20 |
| 3.3.3. Sestrinska anamneza i dekurzus..... | 20 |
| 3.3.4. Sestrinski problemi iz područja zdravstvene njege..... | 23 |
| 4. ZAKLJUČAK..... | 28 |
| 5. LITERATURA..... | 30 |
| 6. ŽIVOTOPIS..... | 32 |
| 7. POPIS SLIKA..... | 33 |
| 8. POPIS TABLICA..... | 34 |

1. UVOD

1.1. HIRSCHSPRUNGOVA BOLEST

Hirschsprungova bolest (dalje HSCR) je čest uzrok neonatalne intestinalne opstrukcije koja je od velikog interesa za dječje kirurge diljem svijeta (1). Ovu bolest karakterizira odsutnost crijevnog živčanog sustava u varijabilnom dijelu distalnog crijeva. Kod zahvaćene dojenčadi prisutnost bolesti obično se javlja u danima nakon rođenja s opstrukcijom crijeva (2).



Slika 1. Rašireni megakolon kod Hirschsprungove bolesti

Izvor: Scott, S.R., Kyle, T. Maternity and Pediatric Nursing. Philadelphia: Wolters Kluwer Health; 2009.

Hirschsprungova bolest (HSCR) je razvojni poremećaj crijevnog živčanog sustava (ENS), uzrokovan neispravnom migracijom, proliferacijom, diferencijacijom i preživljavanjem stanica neuralnog grebena (NCC), što dovodi do potpunog odsustva ganglija u stijenci crijeva (*aganglionosis coli*). Latinski izraz za HSCR je *megacolon congenitum*, što odražava tipično proširenje crijeva koje se nalazi oralno do zahvaćenog dijela (3). Ukupno 80-90% slučajeva dijagnosticira se tijekom neonatalnog razdoblja, a mali broj pokazuje simptome kao dojenčad, mala djeca i djeca (u odrasloj dobi), prema kliničkim simptomima na temelju dobi (4).

Najistaknutiji rani simptom je opstipacija, koji vodi daljnjoj kliničkoj procjeni, a dijagnoza se potvrđuje slikovnim tehnikama i biopsijom. U većini slučajeva neizbježan terapijski pristup je kirurška resekcija aganglijskog dijela crijeva. Ako simptomatologija potraje unatoč liječenju, ozbiljnost zastoja crijevnog sadržaja može se pogoršati, što može dovesti do po život opasnog enterokolitisa povezanog s HSCR-om. Kirurško liječenje HSCR-a značajno se poboljšalo tijekom posljednjih desetljeća. Usavršavanje terapije izravno je proporcionalno ukupnom napretku dječje kirurgije. Razvoj modernih pristupa poput transanalnog provlačenja osigurao je blaže ožiljke nakon operacije, vrhunsko ublažavanje boli, skraćeno vrijeme hospitalizacije, kao i veću sigurnost i učinkovitost. Unatoč tome, znatan dio pacijenata pati ne samo od somatskog aspekta perzistentne simptomatologije, već i od raznih psihosocijalnih problema povezanih s nekim od stanja koja traju nakon liječenja, poput fekalne inkontinencije, što smanjuje kvalitetu života (3).

1.1.1. Etiopatogeneza

Stanične i molekularne abnormalnosti tijekom razvoja ENS-a i migracija stanica NCC-a u crijevo u razvoju predstavljaju primarnu etiologiju u HSCR-a. Neuroblasti izvedeni iz neuralnog grebena prvi se put pojavljuju u jednjaku u razvoju do 5. tjedna trudnoće u ljudskom fetusu. Ove stanice migriraju na kраниокаудални način u ostatak crijeva u razvoju od 5 do 12 tjedana trudnoće.

U HSCR-u temeljna patofiziološka značajka je funkcionalna opstrukcija uzrokovana suženim kolonom koji ometa širenje peristaltičkih valova zbog odsutnosti parasimpatičkih intrinzičnih ganglijskih stanica. Unatoč opsežnim istraživanjima, razlog tonične kontrakcije aganglijskog crijeva nije potpuno jasan. Aganglionozna, kolinergička hiperinervacija, defektna distribucija živaca sa sintetazom dušikovog oksida (NOS) i abnormalnosti Cajalovih intersticijskih stanica uključeni su u patogenezu HSCR-a, ali potpuno razumijevanje uzročnih čimbenika za abnormalnosti uočene u HSCR-u je nedostižno (5).

Kod Hirschsprungove bolesti ganglijske stanice mienteričnih i submukoznih plexusa u crijevima nisu prisutne proksimalno od anusa do različite duljine duž debelog crijeva. Enterički živčani sustav potječe od vagalnog segmenta stanica neuralnog grebena

koje migriraju duž živca vagusa da bi ušle u mezenhim prednjeg crijeva u kranijalnom prema kaudalnom smjeru. Najčešća prihvaćena etiologija ove bolesti je zbog zastoja neuroblasta, koji proizlazi iz migracije stanica NCC-a u fetalnom razvoju između 8. i 12. tjedna. Također je prihvaćeno da ponekad dolazi do normalne migracije stanica, ali se neuroblast ne uspijeva pravilno razviti zbog do apoptoze, nepravilne diferencijacije ili neuspjeha u proliferaciji.

Aganglijski segment ostaje u toničnom stanju što dovodi do zatajenja peristaltike i pražnjenja crijeva. Fekalije u rektumu ne uspijevaju izazvati opuštanje unutarnjeg analnog sfinktera zbog aganglionoze. Nakupljanje fecesa u rektosigmoidnoj regiji odgovorno je za funkcionalnu opstrukciju, koja je uzrok mnogih simptoma. Može dovesti do proksimalne dilatacije crijeva koja se može manifestirati kao abdominalna distenzija. Povećani intraluminalni tlak može dovesti do smanjenog protoka krvi i propadanja mukoznog sloja. Ovaj zastoj može dovesti do proliferacije bakterija i naknadne komplikacije Hirschsprungovog enterokolitisa, koji ima stopu smrtnosti od 25-30%. Ako se rano ne prepozna, može dovesti do sepse i smrti (6).

1.1.2. Klinička slika

Procjenjuje se da je učestalost HSCR-a približno 1 na 5.000 živorođene djece. Istraživanje Kalifornijskog programa za praćenje urođenih mana od 1983. do 1997. godine pokazalo je da je HSCR u 2,8 djece na 10.000 živorođene djece u Azijata, 2,1 na 10.000 živorođene djece u Afroamerikanaca, 1,5 na 10.000 živorođene djece u bijelaca i 1 na 10.000 živorođene djece u hispanoamerikanaca. Čini se da HSCR ima složeno nasljeđe s penetracijom ovisnom o spolu. Omjer muškaraca i žena u rektosigmoidnoj bolesti je 4:1, ali je 1:1-2:1 u bolesti duljeg segmenta. Uz povećanu svijest i poboljšane dijagnostičke metode, dob u kojoj se postavlja dijagnoza HSCR-a znatno se smanjila posljednjih godina i stanje se uglavnom dijagnosticira u razdoblju novorođenčadi (5). Singh i sur. (7) pokazali su da je dijagnoza HSCR-a potvrđena u neonatalnom razdoblju u 91% djece od 1997. do 2000. godine. Odgođeno izlučivanje mekonija, nadut abdomen, povraćanje žuči i intolerancija na hranjenje uobičajeni su simptomi.. Gotovo sva

normalna djeca izlučuju mekonij u prvih 24-48 sati života. Međutim, 60-90% djece s HSCR-om ne izbacilo mekonij u tom vremenskom razdoblju (5).

Tablica 1. ističe diferencijalnu dijagnozu koju treba razmotriti u novorođenčeta s odgođenim prolazom mekonija. Na HSCR treba posumnjati i kod svakog djeteta s otežanim pražnjenjem stolice u razdoblju novorođenčadi. U nekoliko slučajeva digitalni rektalni pregled može otkriti napet anus i također može dovesti do izlaska mekonija čime se ublažava akutna crijevna opstrukcija. Naduti trbuh viđa se u 63-91% novorođenčadi s HSCR-om, a povraćanje žuči u 19-37% djece. Povijest djeteta s HSCR-om može uključivati nemogućnost pražnjenja mekonija unutar prvih 48 sati života, zaostajanje u rastu, lošu prehranu, kroničnu opstipaciju i Downov sindrom. Fizički nalazi uključuju povraćanje, abdominalnu opstrukciju, nemogućnost pražnjenja stolice, proljev, nadutost ili eksplozivna pražnjenja crijeva. Kod starije djece, početni simptom je kronična opstipacija. Stolice djeteta mogu biti opisane kao trake ili kuglice neugodnog mirisa.

Tablica 1. Diferencijalna dijagnoza usporenog izlaska mekonija

| Diferencijalna dijagnoza usporenog izlaska mekonija |
|---|
| Tanko crijevo |
| Intestinalna atrezija |
| Malrotacija, volvulus |
| Mekonijski ileus zbog cistične fibroze |
| Debelo crijevo |
| Sindrom mekonijskog čepa |
| Anorektalna malformacija |
| Hirschsprungova bolest |
| Hipoplastični sindrom lijevog kolona |
| Drugi uzroci |
| Narkotici |
| Abnormalnosti elektrolita |
| Hipotireoza |
| Sepsa |
| Dojenče vrlo male porođajne težine |

Izvor: Haricharan, R.N., Georgeson, K.E. Hirschsprung disease. *Seminars in Pediatric Surgery* 2008; 17:266-275.

Otprilike 5% do 44% djece može imati enterokolitis povezan s HSCR-om (HAEC). Razvoj eksplozivnog proljeva s neugodnim mirisom, vrućice i nadutosti trbuha ukazuje

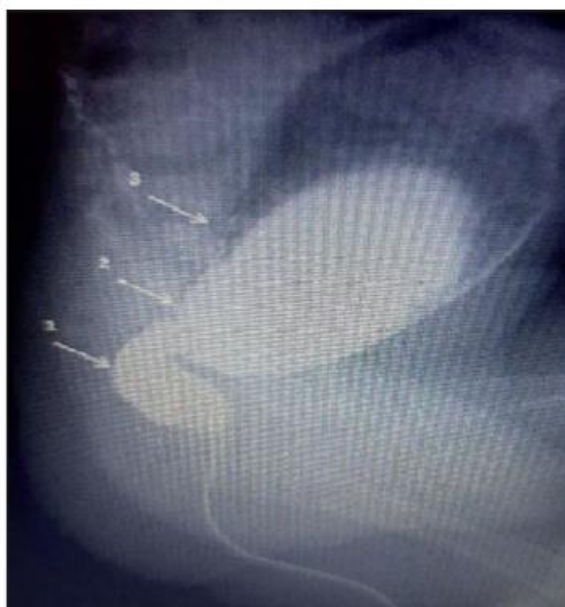na HAEC, koji se, ako se ne prepozna, može dodatno pogoršati do potencijalno fatalnog toksičnog megakolona. Brza progresija može ukazivati na probijanje crijeva i sepsu. Glavni uzrok smrti kod HSCR-a povezan je s enterokolitisom i sepsom, što čini do 30% slučajeva. Brzo prepoznavanje HAEC-a i liječenje nadoknadom tekućine, rektalnim ispiranjem i antibioticima važno je za smanjenje rizika od smrtnosti. Pretpostavlja se da je HAEC češći u djece u koje je dijagnoza HSCR-a kasno postavljena, naglašavajući važnost rane dijagnoze (5).

1.1.3. Dijagnostika

Kod većine djece Hirschsprungova bolest se dijagnosticira u prvih nekoliko mjeseci života. Bolesnici s visokim indeksom sumnje na HSCR trebaju biti podvrgnuti metodičkoj dijagnostičkoj procjeni. Dva testa probira dostupna za dijagnostičku obradu HSCR-a su kontrastni klistir (CE) i anorektalna manometrija (ARM). Bolesnicima koji imaju nalaze koji sumnjaju na HSCR preporučuje se podvrgavanje rektalnoj sukcijskoj biopsiji (RSB). Ako su rezultati RSB-a dvosmisleni, tada se preporučuje biopsija pune debljine (FTB) za postavljanje dijagnoze. Za starije bolesnike (npr. > 1 godine starosti), neki centri zagovaraju FTB umjesto RSB (8).

CE u novorođenčadi izvodi se vodotopivim kontrastom u razrjeđenju 1:3 u volumenu od 20 ml/kg. Pretjerano korištenje kontrasta treba izbjegavati. Prednji i bočni rendgenski film treba obavezno napraviti prilikom punjenja crijeva i nakon defekacije. Kontrastnu tvar treba ubrizgavati u debelo crijevo u malim obrocima kako bi se postupno ispunili svi njegovi segmenti. Crijeva se ispituju u različitim projekcijama. Aganglijski segment se lakše vidi u bočnoj projekciji. CE je visoko informativna metoda dijagnosticiranja HSCR-a u novorođenčadi. Važno je ne provoditi ispiranje debelog crijeva i digitalni rektalni pregled prije kontrastnog klistira jer to može pridonijeti radiografskom iskrivljenju i dati lažno negativne podatke. Važno je napomenuti da je biopsija pune debljine u novorođenčadi tehnički sofisticirana za izvođenje, dok je biopsija rektalne sluznice tehnički jednostavan postupak. Osim toga, odsutnost ganglijskih stanica u distalnom dijelu analnog kanala je normalna varijanta, stoga se biopsija u novorođenčadi izvodi 1 cm iznad nazubljene linije. Klasična morfološka pretraga otkriva

odsutnost ganglijskih stanica u živčanim pleksusima intermuskularnog i submukoznog sloja rektuma kada se boje hematoksilin-eozinom. Histokemijska analiza biopsije rektalne sluznice otkriva prisutnost acetilen-pozitivnih hipertrofiranih živčanih vlakana, što potvrđuje HSCR (slika 2). Histokemijska reakcija na ACE za dijagnozu HSCR-a u novorođenčadi ima osjetljivost od 91%, specifičnost od 100%, lažno negativan rezultat opažen je u 8% slučajeva. Novorođenčad, osobito nedonoščad, čak i kod HSCR-a može imati smanjen broj živčanih vlakana u crijevnoj stijenci, pa smanjenje razine ACE – pozitivnih vlakana u novorođenčadi može dovesti do lažno negativnog nalaza. Međutim, unatoč ovim ograničenjima, rektalna biopsija je osjetljivija i specifičnija od kontrastnog klistira i anorektalne manometrije zajedno (9).



Slika 2. Radiografija novorođenčeta s Hirschsprungovom bolešću s kontrastom.

Obratiti pažnju na suženi aganglijski segment – 1, prijelaznu zonu – 2 i suprastenožnu dilataciju debelog crijeva – 3

Izvor: 9. Gorbatyuk, O.M. Current Approaches to Diagnosis and Treatment of Hirschsprung Disease In Newborns And Infants (Literature Review And First-Hand Experience). *Wiadomości Lekarskie* 2022; 75(4):1026-1030.

ARM se koristi za procjenu svojstava anorektuma kod djece. To je najčešći test motiliteta, manje invazivan od rektalne biopsije i bez izloženosti zračenju. ARM zahtijeva stručnost operatera te suradnju pacijenata. Sedacija se koristi kod nesuradljive djece. ARM uključuje uvod fleksibilnog katetera sa senzorima za mjerenje intraanalnog tlaka.

Mjere duljinu analnog kanala, tlakove u mirovanju, rektoanalni inhibitorni refleksi (RAIR), rektalni osjet i sposobnost stiskanja. RAIR je prisutan kod normalne unutarnje inervacije crijeva, a odsutan kod HSCR-a. ARM se preporučuje kao početni test probira za HSCR. Njegova točnost varira u literaturi. ARM visoke razlučivosti poboljšao je rezoluciju studije. Smatra se probirnim testom za HSCR, a pozitivan test treba potvrditi RSB (8).

RSB koja pokazuje odsutnost ganglijskih stanica i prisutnost hipertrofičnih živčanih vlakana pozitivnih na acetil kolinesterazu (AChE) potvrđuje HSCR. S pojavom RSB-a, potvrdni test se može napraviti u ambulantnim uvjetima. U RSB-u se daju profilaktički antibiotici, a biopsije rektuma uzimaju se pomoću sukcijske biopsijske cijevi koja počinje najmanje 2,5 cm iznad analnog ruba. Mora se osigurati prikupljanje dovoljne količine sluznice s pričvršćenom submukozom. Nakon završetka provodi se rektalni pregled kako bi se isključilo aktivno krvarenje. Dijete treba promatrati najmanje 1 sat prije otpusta. Uz bojenje RSB uzorka hematoksilinom i eozinom (H&E), bojanje AChE učinilo je morfološku dijagnozu lakšom i pouzdanijom. Nekoliko drugih tehnika bojenja enzima korišteno je za dijagnosticiranje HSCR-a, kao što su laktat dehidrogenaza, sukcijska dehidrogenaza i histokemija enzima NADPH-dijaforaze. Navedene prednosti ovih tehnika uključuju brzu vizualizaciju i procjenu submukoznog i mienteričnog pleksija. Unatoč tom ograničenju, RSB je osjetljiviji i specifičniji i od CE i od ARM, čak i bez korištenja drugih novijih enzimskih histokemijskih metoda (5).

Obitelji djece s Hirschsprungovom bolešću trebaju biti educirane o bolesti, njezinoj skrbi i potrebama djeteta. Medicinske sestre imaju ulogu u pružanju relevantnih informacija i podrške obiteljima kako bi se osigurala optimalna skrb i prilagodba na novonastalu situaciju.

1.1.4. Diferencijalna dijagnoza

U slučaju djece koja ispoljavaju navedene karakteristične simptome, uvijek treba razmotriti mogućnost Hirschsprungove bolesti, no također je važno razmotriti i druge potencijalne uzroke crijevne opstrukcije. Postoje različite gastrointestinalne malformacije kao što su atrezija, prirođene suženosti, malrotacija i volvulus crijeva koje treba uzeti u

obzir. Također, opstrukciju crijeva kod novorođenčadi može uzrokovati cistična fibroza, koja se manifestira simptomima mekonijskog ileusa. Funkcionalna crijevna opstrukcija kod djece može biti rezultat različitih stanja majke, infektivnih bolesti ili endokrinoloških problema. Nadalje, važno je razmotriti i druge anomalije u živčanom sustavu crijeva koje mogu imati slične simptome kao Hirschsprungova bolest, ali se razlikuju u rezultatima osnovnih dijagnostičkih ispitivanja (10,11).

1.1.5. Liječenje

Potvrda dijagnoze HSCR-a je indikacija za kirurško liječenje. Uspjesi u anesteziologiji i reanimatologiji novorođenčadi te uspješna razvojna skrb omogućili su dječjim kirurzima operaciju ove bolesti u jednom aktu (5). To uključuje provlačenje aganglijskog segmenta, izvođenje transanalne resekcije i kolorektalne anastomoze, odnosno de la Torreove procedure koja se danas smatra zlatnim standardom u kirurškom liječenju novorođenčadi i dojenčadi s HSCR-om. To je laparoskopski pristup koji koristi minimalno invazivne tehnike. Laparoskopija, poznata i kao laparoskopska kirurgija, uključuje umetanje malih instrumenta i kamere kroz male rezove u trbuhu kako bi se manipuliralo organima i obavila operacija. Većina medicinskih ustanova i centara danas izvodi provlačne radikalne operacije u neonatalnom razdoblju s dobrim rezultatima i minimalnim brojem komplikacija. Budući da je u novorođenčadi moguće brzo riješiti proširenje debelog crijeva ispiranjem, tada je tijekom operacije promjer provučenog debelog crijeva gotovo normalan, što omogućuje primjenu optimalne anastomoze i pospješuje cijeljenje bez dehiscencije i infekcija (9).

Uz većinu pacijenata dijagnosticiranih u neonatalnom razdoblju, nekoliko je centara primijenilo operaciju u jednom aktu s ohrabrujućim rezultatima (5).

Glavne kontraindikacije za primarno transanalno provlačenje u novorođenčadi su sljedeće:

- teške kongenitalne anomalije;
- teški enterokolitis;
- teška dilatacija proksimalnog kolona;

- teško opće zdravstveno stanje djeteta.

Radikalna operacija u jednom aktu Hirschsprungove bolesti po de la Torreu u novorođenčadi i dojenčadi sve je raširenije te poboljšava rezultate liječenja. Postoperacijsko razdoblje u novorođenčadi i dojenčadi uglavnom je bez komplikacija uz pridržavanje odgovarajućeg kirurškog pristupa (9).

Većina djece s Hirschsprungovom bolešću zahtijeva operaciju, a ne medicinsku terapiju s čestim klistirima. Nakon što se dijete stabilizira uz nadoknadu tekućine i elektrolita, po potrebi se radi kirurški zahvat, s visokim postotkom uspjeha. Kirurško liječenje sastoji se prvenstveno od uklanjanja aganglijskog dijela crijeva kako bi se ublažila opstrukcija, uspostavio normalan motilitet i očuvala funkcija vanjskog analnog sfinktera. Jednostavnije operacije, kao što je anorektalna miomektomija, mogu biti indicirane kod bolesti vrlo kratkog segmenta. Često se provodi transanalni Soave endorektalni postupak provlačenja, a sastoji se od provlačenja kraja normalnog crijeva kroz mišićni rukavac rektuma, iz kojeg je uklonjena aganglijska sluznica. Nakon postupka provlačenja većina djece postiže fekalnu kontinenciju. Međutim, neka djeca mogu doživjeti analnu strikturu, rekurentni enterokolitis, prolaps i perianalni apsces, a može se pojaviti i inkontinencija i zahtijevati daljnju terapiju, uključujući dilatacije ili terapiju ponovnog uvježbavanja crijeva (12).

Novorođenčad s intestinalnom opstrukcijom ili djeca s enterokolitisom trebaju imati nazogastričnu sondu te trebaju primiti intravenske tekućine i antibiotike širokog spektra. Oni s povezanim abnormalnostima kao što su srčane bolesti ili kongenitalni središnji hipoventilacijski sindrom moraju se ispitati i liječiti prije konačnog kirurškog popravka. Nakon reanimacije i stabilizacije, operacija se može učiniti odmah ili se može odgoditi na kratko vrijeme. Dok čekaju, većina djece može biti otpuštena kući na majčino mlijeko ili elementarnu formulu, u kombinaciji s rektalnim stimulacijama ili ispiranjem za održavanje dekompresije debelog crijeva. Kod starijeg djeteta s izrazito dilatiranim debelim crijevom operaciju treba odgoditi dok se promjer debelog crijeva ne smanji. To se ponekad može postići tjednima ili mjesecima ispiranja, ali neka od te djece može zahtijevati kolostomiju kako bi se adekvatno dekompresiralo prošireno debelo crijevo.

Cilj tzv. „Pull-through“ operacije (provlačenja) je ukloniti aganglijsko crijevo i rekonstruirati crijevni trakt spajanjem normalno inerviranog crijeva neposredno iznad

anusa tako da se očuva normalna funkcija sfinktera. Najčešće izvođene operacije su Swenson, Duhamel i Soave zahvati. Iako postoje mnoge publikacije u literaturi koje izvješćuju o rezultatima nakon svake od ovih operacija, nema dobrih dokaza da je bilo koja bolja od ostalih. Stoga je najbolja operacija za pojedinog bolesnika ona za koju je kirurg educiran i radi je često.

Dugi niz godina sva su djeca s HSRC-om dobivala preliminarnu stomu, što je omogućilo rast i poboljšalo stanje prehrane prije konačne operacije. Međutim, tijekom proteklih nekoliko desetljeća dječji kirurzi sve su više izvodili operaciju u jednom aktu, izbjegavajući tako potrebu za stomom u većini slučajeva. Stoma i dalje može biti indicirana za djecu koja imaju teški enterokolitis, perforaciju, pothranjenost ili masivno prošireno proksimalno crijevo te u situacijama kada ne postoji odgovarajuća patološka potpora za pouzdano identificiranje prijelazne zone na zamrznutom dijelu tijekom primarnog provlačenja) (13).

Kirurška terapija je zlatni standard u liječenju HSCR-a. Medicinske sestre igraju ključnu ulogu u postoperacijskoj skrbi, prateći stanje pacijenata, pružajući medicinske intervencije i educirajući obitelji o postoperacijskoj njezi kod kuće, stoga je važno istražiti ovu temu.

1.1.6. Izazovi u postavljanju dijagnoze

Postavljanje dijagnoze HSCR-a može biti izazovno. Simptome ove bolesti kod novorođenčadi i dojenčadi često je teško prepoznati, a kliničke karakteristike mogu proći neprimijećene. Trenutno ne postoji jednostavan i potpuno pouzdan dijagnostički test osim kirurške biopsije rektuma koja se izvodi pod općom anestezijom. Čak i kad se koristi sukcijska biopsija, prisutnost ili odsutnost ganglijskih stanica može biti netočno interpretirana zbog različitih čimbenika, uključujući neadekvatan uzorak, nepotpunu submukozu u uzorku, ili problematičnu pripremu i interpretaciju tkiva).

Nedavno su dodatno uvedene imunohistokemijske analize na prisutnost kalretinina kako bi se poboljšala pouzdanost dijagnostičke interpretacije, smanjila potreba za

ponovnim biopsijama i poboljšala preciznost (14). Ipak, postupak postavljanja dijagnoze još uvijek izaziva raspravu i nedostaju jasne smjernice, iako je ključno da se pravilno dijagnosticira HSCR kako bi se odabrala odgovarajuća terapija i započela rana intervencija radi prevencije komplikacija (15).

1.2. POSTOPERACIJSKI ISHODI

Rijetke su velike studije o komplikacijama neonatalnih postupaka provlačenja kod djece. Komplikacije nakon istih dijele se na rane (tjedni do mjeseci) i kasne (mjeseci do godine). Postoperacijske komplikacije prikazane su u tablici 2. Propuštanje anastomoze zabilježeno je u 1-10%, apsces manšete u približno 5% slučajeva. Čimbenici rizika uključuju napetost anastomoze, lošu prehranu, steroidnu upotrebu i rezidualnu aganglionozu. Opstrukcija crijeva zbog adhezija javlja se u oko 7,5-10% djece. Eksorijacija međice je uobičajena nakon definitivnog zbrinjavanja ili uklanjanja stome. Stomalne komplikacije ne razlikuju se značajno od ostale novorođenčadi (5).

Tablica 2. Postoperacijske komplikacije

| Rane | Kasne |
|---|---------------------|
| Propuštanje anastomoze i apsces manžete | Opstrukcija crijeva |
| Opstrukcija crijeva | Konstipacija |
| Eksorijacija perineuma | Enterokolitis |
| Stomalne komplikacije | Inkontinencija |
| Infekcija rane | Striktura |
| Dehiscencija rane | |

Izvor: Haricharan, R.N., Georgeson, K.E. Hirschsprung disease. *Seminars in Pediatric Surgery* 2008; 17:266-275.

Infekcija rane zabilježena je u gotovo 4%, a dehiscencija rane u 1% djece. Enterokolitis povezan s HSCR-om (HAEC) je glavni uzrok morbiditeta nakon konačnog postupka. Učestalost HAEC-a varira (5%-42%). Postojeći čimbenici rizika uključuju dob, anastomotske strikture i pothranjenost. Dužina resekcije crijeva ne mora nužno pomoći. Striktura je česta (do 35%) i povezana s postoperacijskim enterokolitisom. Učestalost stolice i opstipacije se mijenjaju s vremenom. Fekalna inkontinencija se javlja (1%-39%) i može biti podcijenjena. Enureza je povezana s ozljedom zdjeličnog živca. Smrtnost je niska, većina povezana s enterokolitisom. Problemi sa stolicom i mokrenjem imaju utjecaj na kvalitetu života. Kvaliteta života poboljšava se s godinama. Kirurzi teže minimiziranju komplikacija pružanjem sveobuhvatne skrbi (5).

Kao što je vidljivo, HSCR može izazvati različite komplikacije kao što su opstrukcija crijeva, infekcije i probavni problemi. Pravilna skrb zahtijeva poznavanje simptoma, dijagnostičkih postupaka, kirurških zahvata te postoperacijske skrbi, što medicinske sestre čini ključnim članovima tima u liječenju ovih pacijenata i zbog čega je važno istražiti ovu temu.

2. CILJ RADA

Cilj ovog istraživanja je istražiti i opisati ulogu medicinske sestre u pružanju sveobuhvatne skrbi djetetu s HSCR-om, s posebnim naglaskom na prijeoperacijsku pripremu i postoperacijsku zdravstvenu njegu. Kroz ovaj rad, želi se istaknuti važnost znanja, stručnosti i vještina medicinske sestre u procesu sestrinske skrbi za novorođenčad s kongenitalnim malformacijama, kao što je HSCR. Prikazat će se kako medicinske sestre igraju ključnu ulogu u pružanju sestrinske skrbi temeljene na kompetencijama za koje su ovlaštene. Naglasak će biti stavljen na važnost njihove uloge u pripremi novorođenčadi za operacijske zahvate, kao i na pružanju kontinuirane i individualizirane zdravstvene njege nakon operacije.

Kroz primjer iz prakse, istraživanje će ilustrirati kako medicinske sestre koriste svoje znanje i vještine kako bi osigurale optimalnu skrb za novorođenčad s ovom bolešću, prateći ih kroz cijeli proces skrbi – od prijeoperacijske pripreme do postoperacijske zdravstvene njege.

3. RASPRAVA

Sestrinska procjena odnosi se na prikupljanje podataka i identifikaciju problema. Bitno je da se uzme sveobuhvatna anamneza od obitelji kao temelj za procjenu. Nadalje se odnosi na promatranje znakova nelagode ili tjeskobe bez upotrebe riječi.

Važna uloga medicinskih sestara i tehničara u timu koji skrbi o djetetu s HSCR-om ne smije se zanemariti. Često se njihova važnost ne cijeni u usporedbi s drugim članovima zdravstvenog tima. Međutim, važno je naglasiti da medicinska sestra tj. tehničar provodi najviše vremena s bolesnikom posebno s djetetom koje boluje od ove bolesti. Njihovo znanje i iskustvo omogućuju im brzo reagiranje u slučaju promjena u zdravstvenom stanju djeteta. Sestrinska skrb djeteta s HSCR-om uključuje pružanje prijeoperacijske i postoperacijske skrbi i pružanje edukacije obitelji. Kod dijagnosticiranja HSCR-a, zdravstvena njega sestre obuhvaća praćenje infekcija, procjenu boli, održavanje hidratacije, primjena oridinirane terapije, dobra komunikacija s liječnikom i obitelji.

U prijeoperacijskoj pripremi djeteta s HSCR-om te u postoperacijskoj zdravstvenoj njezi, medicinska sestra ima značajnu ulogu. Ona je ključni član tima čiji je cilj briga i oporavak djeteta. Ovaj rad ima za cilj prikazati kako sestre svojim znanjem, vještinama i iskustvom pridonose bržem i kvalitetnijem oporavku djeteta. Njihov doprinos unutar zdravstvenog tima nije zanemariv – doprinose prevenciji komplikacija i smanjenju smrtnosti djece s HSCR-om. Njihove vještine, iskustvo i edukacija su ključne, posebno u radu s osjetljivim djetetom. Važno je da medicinska sestra na vrijeme primijeti promjene u stanju djeteta te da nastoji spriječiti ili pravovremeno tretirati komplikacije na najbolji mogući način.

3.1. PRIJEOPERACIJSKA SESTRINSKA SKRB DJETETA S HIRSCHSPRUNGOVOM BOLEŠĆU

Sestrinska skrb ovisi o dobi djeteta i vrsti liječenja. Ako se poremećaj dijagnosticira tijekom neonatalnog razdoblja, glavni ciljevi su pomoći roditeljima u prilagodbi na urođenu manu djeteta, poticati povezanost djeteta i roditelja, pripremiti ih za medicinsko-

kiruršku intervenciju i pripremiti roditelje za preuzimanje brige o djetetu. Prijeoperacijska njega djeteta ovisi o dobi i kliničkom stanju. Pothranjeno dijete možda neće moći podnijeti operaciju dok se njegovo fizičko stanje ne poboljša. Često to uključuje simptomatsko liječenje klizmama te dijeta s malo vlakana, visokokalorična i visokoproteinska dijeta.

Početna skrb za dijete s HSCR-om uključuje prijeoperacijsku procjenu djetetova stanja tekućina i elektrolita. Dijete se stavlja na natašte. Intravenske tekućine i elektroliti se primjenjuju kako bi se spriječila i/ili ispravila njihova neravnoteža. Fizička prijeoperacijska priprema uključuje iste mjere koje su uobičajene za bilo koju operaciju. U novorođenčadi za koje se pretpostavlja da su crijeva sterilna nije potrebna dodatna priprema. Međutim, u druge djece priprema za postupak provlačenja uključuje pražnjenje crijeva ponovljenim klistiranjem fiziološkom otopinom i smanjenje bakterijske flore oralnim ili sistemskim antibioticima i ispiranje debelog crijeva pomoću otopine antibiotika. Enterokolitis je najteža komplikacija HSCR-a. Hitna prijeoperacijska njega uključuje:

- često praćenje vitalnih znakova i krvnog tlaka za znakove šoka;
- praćenje nadoknade tekućine i elektrolita, kao i plazme ili drugih krvnih derivata;
- promatranje simptoma perforacije crijeva, kao što su vrućica, povećanje abdominalne distenzije, povraćanje, povećana osjetljivost, razdražljivost, dispneja i cijanoza.

Kašnjenje u dijagnozi tijekom prenatalnog razdoblja povećava vjerojatnost da će dijete razviti Hirschsprungov povezani enterokolitis za otprilike 18-50%. Zbog toga medicinska sestra mora biti svjesna znakova i simptoma HSCR-a, uključujući vrućicu, nadutost trbuha, eksplozivnu vodenastu dijareju, feces koji ima neugodan miris, bol, krvarenje iz rektuma i loš apetit, što se može dogoditi prije ili nakon tretmana za ovu bolest. Novorođenčad i mala djeca zahtijevaju češće procjene jer imaju veći rizik od razvoja enterokolitisa zbog oslabljenog imunološkog sustava. Preventivne mjere prije operacije obično uključuju profilaktičke rutinske rektalne ispirke i/ili probiotike poput laktobacila, bifidobakterija i saccharomycesa. Terapija potrebna tijekom pogoršanja enterokolitisa uključuje antibiotike širokog spektra i intravensku nadoknadu tekućina.

Tijekom postupka ispiranja, novorođenče treba biti položeno na leđa s nogama u položaju sličnom žabi. U ovom trenutku treba koristiti umirujuće mjere kao što su omatanje ruku, udobnost i terapija igrom. Šećer se također može davati prije i tijekom postupka ako je potrebno.

Glavni ciljevi prijeoperacijske skrbi su sprječavanje povraćanja, smanjenje nadutosti trbuha, sprječavanje sekundarne kolitisa, održavanje prehrane te ravnoteže tekućina i elektrolita, kao i osiguranje udobnosti novorođenčeta. Medicinska sestra je odgovorna za pripremu djeteta za operaciju. To uključuje osiguravanje da je bolesnik dovoljno stabilan za operaciju, a ako nije, pokretanje sistematskih tretmana koji mogu uključivati klizme i/ili dijete s niskim udjelom vlakana, visokim udjelom kalorija i visokim udjelom proteina. Slane klizme za pražnjenje crijeva mogu biti potrebne i za stariju djecu, kao i profilaktička antibiotska terapija. Kada dijete treba proći kroz hitnu operaciju, medicinska sestra treba pratiti vitalne znakove bolesnika kako bi otkrila znakove šoka, ravnoteže tekućina i elektrolita te znakove probijanja crijeva (16). Prijeoperacijski oralni unos varira ovisno o kirurgu, međutim, obično se ograničava na bistrte tekućine dan prije operacije. Moguće je provesti i rektalne irigacije radi pražnjenja crijeva prije zahvata (17).

Roditelji novorođenčeta će trebati veliku emocionalnu podršku. Medicinska sestra mora ih pripremiti za svaki postupak, uključujući operacije, pružanjem temeljitih objašnjenja i osiguravanjem da im se odgovori na sva pitanja. Potrebno ih je potaknuti da izraze svoje osjećaje i brige te potaknuti njihovo sudjelovanje u skrbi za novorođenče koliko god je to moguće.

Prijeoperacijska sestrinska skrb također uključuje:

- Primjenu intravenske tekućine kako bi se održavala ravnoteža tekućina i elektrolita te spriječila dehidraciju i šok.
- Održavanje statusa natašte i umetanje nazogastričke cijevi za dekompresiju želuca.
- Primjenu izotonične klizme (fiziološka otopina ili mineralno ulje) kako bi se ispraznila crijeva. Ne smije se primjenjivati obična voda zbog rizika od trovanja vodom.
- Primjenu antibiotika (i antibiotske klizme) prema nalogu (18).

Dakle, medicinska sestra ima ključnu ulogu u skrbi za novorođenčad s HSCR-om pružajući skrb prije operacije osiguravajući sate natašte prije zahvata, čestu procjenu vitalnih znakova i opsega trbuha, ispiranje rektuma ponovljenom toplom fiziološkom otopinom, praćenje unosa i izlučivanja, brigu o nazogastričkoj cijevi ako je potrebno, primjenjivanje intravenskih tekućina, brigu o kateterizaciji mokraćnog mjehura ako je potrebno te pripremu djeteta i roditelja za (privremenu) kolostomu ako je potrebno (19).

Zaključno, medicinske sestre imaju ključnu ulogu u osiguravanju optimalne prijeoperacijske skrbi za djecu s HSCR-om, čime se postiže siguran i uspješan operativni zahvat te olakšava put prema oporavku i boljem zdravstvenom stanju pacijenata.

3.2. POSTOPERACIJSKA SESTRINSKA SKRB DJETETA S HIRSCHSPRUNGOVOM BOLEŠĆU

Postoperacijska skrb je ista kao i za svako dijete ili novorođenče nakon abdominalne operacije. Medicinska sestra uključuje roditelje u skrb za dijete, omogućavajući im da pomažu pri hranjenju i promatraju znakove infekcije rane ili nepravilnog pražnjenja stolice. Neka će djeca morati svakodnevno podvrgavati analnim dilatacijama u postoperacijskom razdoblju kako bi se izbjegle anastomotske stenoze. Roditeljima se često podučava kako sami provoditi taj postupak kod kuće. Iako manje često, neka će djeca s HSCR-om trebati privremenu kolostomu. Roditelji se podučavaju kako se brinuti za kolostomu i kako pružiti njegu kože kako bi se spriječila degradacija kože (20).

Pri početnoj postoperacijskoj zdravstvenoj njezi potrebno je održavati intravenske tekućine i ponekad nazogastričku cijev, pratiti unos i izlaz tekućine, primjenjivati lijekove protiv bolova prema propisanim uputama i procjenjivati barem svaki sat prisutnost boli koristeći skaliranje boli i bilježeći procjene. Ako je napravljena kolostoma, stoma bi trebala biti često pregledavana, kao i povratak funkcije crijeva. Povremeno se kod djece razvija zatvor, pa roditelji mogu trebati upute kako prilagoditi prehranu i unos tekućine kako bi se upravljalo tom komplikacijom. Treba pripaziti na znakove lošeg rasta ili nedostatka hranjivih tvari jer neka djeca razvijaju malapsorpciju (17).

Postoperacijska skrb uključuje rutinske postupke nakon abdominalne kirurške intervencije. Prati se eventualno napuhavanje trbuha i procjenjuju zvukovi crijeva. Medicinska sestra mora uputiti skrbnika kako se brinuti o privremenoj kolostomi. Skrbnika također treba poučiti o simptomima komplikacija kao što su enterokolitis, curenja i stenozе na mjestu anastomoze. Znakovi curenja uključuju napuhavanje trbuha i razdražljivost. Zatvor, povraćanje i proljev mogu ukazivati na stenozе. Znakovi enterokolitisa mogu uključivati napuhavanje trbuha i bol, uz vrućicu, proljev ili simptome nalik šoku (21).

Pri rutinskoj postoperacijskoj skrbi treba biti oprezan s pojavom komplikacija enterokolitisa. Potrebno je paziti na sljedeće znakove i simptome enterokolitisa:

- Povišena tjelesna temperatura;
- Napuhavanje trbuha;
- Kronični proljev;
- Eksplozivna stolica;
- Krvarenje iz rektuma;
- Napor pri pražnjenju stolice.

Ako se primijeti bilo koji od navedenih simptoma, odmah je potrebno obavijestiti liječnika, održavati odmor crijeva te primijeniti intravenske tekućine i antibiotike kako bi se spriječio razvoj šoka i eventualno smrtni ishod. Bolesnik s HSCR-om može imati kolostomu ili ileostomu, ovisno o opsegu bolesti u crijevima. U oba slučaja, potrebno je provesti odgovarajuću njegu stoma kako bi se izbjeglo oštećenje kože. Također treba točno mjeriti izlaz stolice kako bi se procijenio volumen tekućine kod djeteta.

Obitelj može biti zabrinuta i uplašena zbog mogućih komplikacija. Medicinska sestra im mora omogućiti postoperacijsko podučavanje kako bi se educiralo roditelje o pravilnoj njezi stome, kao i o upravljanju lijekovima (kako bi se izbjegla dehidracija, većini pacijenata s HSCR-om bit će propisani lijekovi za usporavanje izlučivanja stolice). Također im treba osigurati edukaciju o mogućim postoperacijskim problemima, naglašavajući važnost brzog medicinskog liječenja za znakove enterokolitisa (20).

Nakon korektivne operacije, treba slijediti ove korake:

- Održavanje rane čistom i suhom kako bi se spriječila infekcija.
- Ne koristiti rektalni termometar ili čepiće.

- Započeti s oralnim unosom hrane kad se pojave aktivni crijevni zvukovi
- Educirati roditelje o njezi šavova.
- Poučiti roditelje kako prepoznati početne znakove zatvora, kao što su naprezanje prilikom pražnjenja stolice i napuhan trbuh, gubitak tekućine i dehidracija (smanjenje količine mokraće, utonule oči, loša napetost kože), enterokolitis (povraćanje, proljev, temperatura, pospanost, naglo nagomilavanje plinova u trbuhu) i stenozе (napuhan trbuh, zatvor, povraćanje) (18).

Stručni savjeti:

- Poučiti roditelje koja hrana povećava broj stolica (grožđice, šljive) i reći im da je izbjegavaju. (Ohrabriti ih da će njihovo dijete s vremenom vjerojatno steći kontrolu sfinktera i jesti normalnu prehranu.)
- Upozoriti roditelje da razvoj potpune kontrole stolice može potrajati godinama te da se može pojaviti zatvor (18).

Očekivani ishodi njege uključuju:

- Održavanje ravnoteže tekućina i elektrolita.
- Dovoljan unos hranjivih tvari za poticanje rasta i razvoja.
- Adekvatna funkcija crijeva.
- Djetetovom se boli efikasno upravlja.
- Roditelji pokazuju učinkovito suočavanje sa stresom uzrokovanim stanjem djeteta (18).

Djeca koja prolaze kroz operacije gastrointestinalnog trakta izložena su velikom riziku od problema poput metaboličkih i respiratornih poremećaja te zaostajanja u rastu, što može biti povezano s visokim stopama smrtnosti i morbiditeta. Stručna i kvalificirana medicinska sestra može pomoći takvoj djeci pružanjem kvalitetne skrbi (22). Postoperacijska skrb medicinske sestre za dijete s HSCR-om zahtijeva stručnost, osjetljivost i pažnju kako bi se osigurao optimalan oporavak djeteta i prevencija komplikacija.

3.3. PRIKAZ SLUČAJA

Dijete N.N., rođeno 25.12.2020. godine, prima se redovnim prijemom zbog operacijskog liječenja HSCR-a na Klinici za dječju kirurgiju, KBC Split, gdje je liječen od 22. do 26.02.2021.. Od rođenja mu je dijagnosticiran HSCR rektosigmoidnog dijela debelog crijeva. Zbog toga mu je redovito u bolnici i kod kuće rađena irigacija debelog crijeva. U daljnjem tekstu prikazan je proces zdravstvene skrbi djeteta HSCR bolesti.

3.3.1. Izvori podataka i metode

Podaci koji su bili potrebni za izradu završnog rada su prikupljeni iz medicinske dokumentacije i sestrinske anamneze uzete od roditelja metodama intervjua s roditeljima, promatranjem i opažanjem djeteta.

3.3.2. Etičko povjerenstvo

Prikupljanje podataka za ovaj završni rad odobreno je od strane Etičkog povjerenstva Kliničkog bolničkog centra Split (Klasa: 500-03/23/01-/98 ; Ur. Broj: 2181-147/01/06/LJ.Z.-2302).

3.3.3. Sestrinska anamneza i dekurzus

Na dan prijema 22.02.2020. godine dijete je dobrog općeg stanja, lijepo uhranjeno za dob, eupnoičan, eukardan. Koža bez osipa, sluznice dobro prokrvljene, nos prohodan, ždrijelo neupalno, nad plućima normalan šum disanja. Srce - akcija ritmična, tonovi jasni. Trbuh mekan, bezbolan na palpaciju. Peristaltika čujna. Dijete inače jede Apatmil 130 ml svako 3 sata. Nema alergija. Zbog svoje dobi nije samostalno pri zadovoljavanju osnovnih ljudskih potreba (održavanje osobne higijene 4/4, eliminacija 4/4, hranjenje 4/4, oblačenje 4/4, hodanje 4/4, sjedenje 4/4, premještanje 4/4, stajanje 4/4, okretanje 4/4).

Dijete je na dan prijema tjelesne visine 56 cm i tjelesne težine 6.500 g. Tjelesne temperature izmjerene rektalno 37,0 °C. Krvni tlak, izmjeren na lijevoj ruci, iznosio je 89/48 mmHg, frekvencija pulsa bila je 130/min, a disanje 28/min. Nakon pregledane medicinske dokumentacije (povijesti bolesti) i uzete sestrinske anamneze od roditelja smjestimo majku i dijete u bolesničku sobu. Majku upoznamo sa kućnim redom Klinike, objasnimo nadolazeće medicinske intervencije i stavimo identifikacijsku narukvicu djetetu. Nakon što su se majka i dijete adaptirali na novu okolinu krećemo sa intervencijama. Djetetu je na dan prijema ordinirana tekućina per os i trajna infuzija (Glukosalina III 30 ml/h), kontrolirane su laboratorijske pretrage (kks,dks,crp,aptv,pv), uzeta krv za krvnu grupu, pozvan anesteziolog u konzilijarni te napravljena irigacija (operater).

Medicinska sestra i liječnik operater dobrom komunikacijom te vještinama koje posjeduju daju sigurnost i povjerenje roditeljima. Majka je suradljiva i staložena, bez obzira na medicinske intervencije i postupke koji nisu ugodni za dijete te bez obzira na razdražljivost zbog nemogućnosti hranjenja. Majka uspijeva smiriti dijete.

Na dan operacije, anesteziolog je još jednom pogledao dijete, medicinsku dokumentaciju i objasnio roditelju postupak opće anestezije. Kako nije bilo kontraindikacija za operacijski zahvat, identificiramo dijete, stavimo u krevetić i odvedemo ga u operacijsku dvoranu s medicinskom dokumentacijom. Roditeljima pružimo psihološku podršku i objasnimo postupak nakon operacijskog zahvata. Majka osjeća strah u svezi operacijskog zahvata i primjene anestezije kod tako malog djeteta.

Operacija je trajala oko 2 sata, nakon poziva iz operacijske dvorane da se dijete može preuzeti, medicinska sestra ide po dijete, preuzima ga u prostoru za presvlačenje i vodi do jedinice intenzivne njege.

Prijem u jedinici intenzivne njege se sastoji od monitoriranja djeteta pri dolasku (stalni monitoring), mjerenje i upisavanja vitalnih funkcija na listu intenzivne njege (temperatura, tlak, puls, saturacija), primopredaja bolesnika od medicinske sestre s odjela (osobitosti, alergije, hranjenje), procjena i pregled djeteta (procjena stanja svijesti, pregled kože i sluznica, provjera prohodnosti Foley katetera), primjene ordinirane terapije (antibiotska terapija Metronidazala i Garamycina i trajne infuzije prema temperaturnoj listi) i prvi kontakt s roditeljima (objasnimo roditeljima da više nije moguć smještaj

roditelja uz dijete, kućni red intenzivne njege, kontakt broj)). Dijete ima i urinski kateter, kojemu se pristupa prema standardiziranim postupcima u zdravstvenoj njezi, mjeri se količina i boja urina.

Liječnik operater daje informacije roditeljima o tijeku operacije te daje daljne upute medicinskim sestrama. Dijete na dan operacije ne uzima tekućinu per os niti jede.

Prvi postoperacijski dan djetetu je produžena antibiotska terapija, infuzija ukinuta, uključena tekućina per os. Dijete dobro tekućinu tolerira. Foley kateter ex, dijete iza mokriilo u pelenu. Pogledana operacijska rana, bez znakova infekcije, tupfer promijenjen, suh. Dijete se premješta u bolesničku sobu gdje će biti smješteno s majkom. Dijete tijekom dana imalo dvije žute stolice. Drugi postoperacijski dan djetetu uključena prehrana. Uzima Aptamil 30 ml za prvi obrok, nakon toga postupno povećavati za 10 ml po obroku. Dijete dobro toleriralo prehranu. Zadovoljnog izgleda, bez bolnih grimasa, mekanog trbuha. Nema znakova rane infekcije, antibiotska terapija ex. Dijete imalo 2 stolice normalnog izgleda tijekom dana. Jede obroke Aptamila do 130 ml po obroku svako 3 sata. Afebrilan. Treći postoperacijski dan liječnik operater previo dijete, odlučio otpustiti dijete. Roditeljima date upute, dijete otpušteno kući, naručeno za kontrolni pregled.

3.3.4. Sestrinski problemi iz područja zdravstvene njege

Tablica 3. Strah

| | |
|----------------------------------|---|
| Sestrinska dijagnoza | Strah roditelja u/s operacijskog zahvata što se očituje izjavom majke „ Strah me je hoće li operacija biti uspješna, bojim se komplikacija „, |
| Cilj u procesu zdravstvene njege | Roditelji će smanjiti razinu straha u svezi operacijskog zahvata. |
| Sestrinske intervencije | <ol style="list-style-type: none">1. Stvoriti osjećaj sigurnosti i povjerenja kod roditelja2. Poticati roditelje da verbaliziraju strah3. Pružiti psihološku podršku roditeljima4. Pozvati liječnika operatera i anesteziologa na razgovor s roditeljima5. Usmjeriti roditelje prema pozitivnom razmišljanju6. Pristupati djetetu sa velikom pažnjom i toplinom7. Informirati roditelje o planiranim postupcima |
| Evaluacija | Cilj postignut. Roditelji su shvatili važnost operacijskog zahvata što je rezultiralo smanjenom razinom straha. |

Tablica 4. Razvoj infekcije

| | |
|----------------------------------|--|
| Sestrinska dijagnoza | VR za razvoj infekcije u/s operacijske rane. |
| Cilj u procesu zdravstvene njege | Dijete za vrijeme hospitalizacije neće razviti simptome ni znakove infekcije. |
| Sestrinske intervencije | <ol style="list-style-type: none"> 1. Mjeriti vitalne znakove 4x dnevno (tjelesna temperatura) 2. Redovito kontrolirati i na vrijeme uočavati promjene u području operacijske rane (sekrecija, neugodan miris) 3. Održavati higijenu ruku prema standardu (prije i iza kontakta sa djetetom) 4. Koristiti dezinficijense prema standardu (prije i iza kontakta sa djetetom) 5. Održavati okolinu urednom i čistom 6. Održavati mikroklimatske uvjete 7. Previjanje rane prema SOP |
| Evaluacija | Cilj postignut. Dijete nije razvilo simptomr ni znakove infekcije tijekom hospitalizacije. |

Tablica 5. Opstipacija

| | |
|----------------------------------|--|
| Sestrinska dijagnoza | VR za opstipaciju u/s mirovanjem. |
| Cilj u procesu zdravstvene njege | Dijete tijekom hospitalizacije neće biti opstipirano. |
| Sestrinske intervencije | <ol style="list-style-type: none">1. Procijeniti dijete s ciljem utvrđivanja ranih znakova opstipacije2. Osigurati djetetu dovoljnu količinu tekućine (topli čaj)3. Pružiti djetetu osjećaj topline radi opuštanja4. Hraniti dijete prema naputcima liječnika (postepeno povećavati obroke svako 3 h)5. Osigurati djetetu adaptirano mlijeko koje inače uzima (Aptamil)6. Pratiti i evidentirati boju, količinu i konzistenciju stolice |
| Evaluacija | Cilj postignut. Dijete nije bilo opstipirano tijekom hospitalizacije. |

Tablica 6. Infekcija

| | |
|----------------------------------|--|
| Sestrinska dijagnoza | VR za infekciju u/s urinarnog katetera. |
| Cilj u procesu zdravstvene njege | Dijete za vrijeme hospitalizacije neće razviti znakove ni simptome infekcije. |
| Sestrinske intervencije | <ol style="list-style-type: none">1. Mjeriti djetetu vitalne znakove 4 puta dnevno (tjelesna temperatura)2. Pratiti boju i količinu urina3. Održavati higijenu ruku prema standardu4. Postupati prema pravila SOP-a |
| Evaluacija | Cilj postignut. Dijete nije razvilo znakove ni simptome infekcije. |

Tablica 7. Akutna bol

| | |
|----------------------------------|---|
| Sestrinska dijagnoza | Akutna bol u/s operacijskom ranom što se očituje bolnim grimasama i neutješnim plačom djeteta. |
| Cilj u procesu zdravstvene njege | Dijete će smanjiti osjećaj boli kroz dva sata. |
| Sestrinske intervencije | <ol style="list-style-type: none">1. Procijeniti bol (grimase, položaj tijela, plač)2. Pokušati smanjiti osjećaj boli nefarmakološkim postupcima3. Obavijestiti liječnika o stanju djeteta4. Primjeniti ordinirani analgetik5. Evidentirati učinjeno na listu |
| Evaluacija | Cilj postignut. Dijete se smirilo, zadovoljnog je izgleda, smanjio se osjećaj boli kroz dva sata. |

4. ZAKLJUČAK

Rad se bavi sestrinskom skrbi djeteta s Hirschsprungovom bolešću, koja je čest uzrok neonatalne intestinalne opstrukcije, a karakterizira je odsutnost crijevnog živčanog sustava u određenom dijelu distalnog crijeva. Zaključuje se kako medicinske sestre igraju ključnu ulogu u skrbi o djeci s HSCR-om, kako prijeoperacijski tako i postoperacijski. Njihovo znanje, iskustvo i pažnja doprinose sigurnosti te kvaliteti skrbi za ove pacijente. Također se ističe važnost podrške roditeljima i pružanja edukacije kako bi se olakšao proces liječenja i oporavka djece.

Bolest se često dijagnosticira u novorođenačkom razdoblju, a glavni simptomi uključuju otežano pražnjenje stolice, abdominalnu distenziju i povraćanje žuči. Dijagnoza uključuje razne metode, kao što su kontrastni klistir, anorektalna manometrija i biopsija rektalne sluznice. Kirurško liječenje se preporučuje nakon potvrde dijagnoze i obično uključuje uklanjanje aganglijskog dijela crijeva i uspostavu normalnog motiliteta. Hirschsprungova bolest predstavlja značajan izazov za dijagnostiku i liječenje te može utjecati na kvalitetu života djece koja s njom žive. Rana dijagnoza i kirurško liječenje igraju ključnu ulogu u pravilnom upravljanju ovom bolešću.

U radu se ističe nezamjenjiva uloga medicinskih sestara u skrbi za djecu s HSCR-om. Njihovo znanje, stručnost i iskustvo ključni su čimbenici u osiguranju kvalitetne njege i brzog oporavka djeteta. Rad također potiče na pravovremeno prepoznavanje znakova komplikacija i promptno djelovanje kako bi se osiguralo najbolje moguće zdravlje i dobrobit djeteta s HSCR-om.

Istaknuta je važnost uloge medicinske sestre u procesu njege djece s ovom bolešću, posebno se fokusirajući na prijeoperacijsku pripremu i postoperacijsku zdravstvenu njegu. Medicinske sestre imaju ključnu ulogu u pružanju sveobuhvatne skrbi temeljene na njihovim kompetencijama. Osim toga, rad pokazuje kako se medicinske sestre oslanjaju na svoje znanje i vještine kako bi pružile optimalnu skrb za novorođenčad s HSCR-om, prateći ih kroz sve faze skrbi - od prijeoperacijske pripreme do postoperacijske zdravstvene njege.

Kroz ovaj rad, želi se pokazati kako medicinske sestre igraju ključnu ulogu u pružanju kompetentne skrbi, naglašavajući važnost njihovog znanja, stručnosti i iskustva.

Također, se ističe potreba za educiranjem roditelja i skrbnika o pravilnoj njezi djeteta, uključujući postupke poput pravilnog pražnjenja stolice, brige o stomi (ukoliko je prisutna) te prepoznavanja mogućih komplikacija.

Studija slučaja sugerira da je medicinsko osoblje na Klinici za dječju kirurgiju brzo i efikasno pristupilo slučaju djeteta s HSCR-om. Prikazan je pravilan postupak prijema i pripreme za operaciju, uz poseban naglasak na komunikaciju s roditeljima kako bi se smanjio njihov strah i pružila psihološka podrška. Također, evidencija vitalnih znakova, higijenski standardi, i pravilna primjena terapije pokazani su kao ključni u brizi o djetetu nakon operacije.

5. LITERATURA

1. Holschneider AM, Puri P. Hirschsprung's Disease and Allied Disorders. Berlin: Springer; 2008.
2. Hirschsprung Disease: New Insights for the Healthcare Professional: 2011 Edition. Atlanta, Georgia: Scholarly Editions; 2012.
3. Klein M, Varga I. Hirschsprung's Disease - Recent Understanding of Embryonic Aspects, Etiopathogenesis and Future Treatment Avenues. *Med.* 2020 Nov 13; 56(11):611.
4. Palissei AS, Ahmadwirawa A, Muhammad F. Hirschsprung's disease: epidemiology, diagnosis, and treatment in a retrospective hospital-based study. *J. Med. Sci.* 2021 Apr; 53(2):127-134.
5. Haricharan RN, Georgeson KE. Hirschsprung disease. *Semin Pediatr Surg.* 2008 Nov;17(4):266-75.
6. Cho A, Bonfield A. Hirschsprung's disease [Internet]. 2020 Feb - [cited 2023 Jul 23]. Available from: <https://teachmepaediatrics.com/surgery/abdominal/hirschsprungs-disease/>
7. Singh SJ, Croaker GD, Manglick P, Wong CL, Athanasakos H, Elliott E, Cass D. Hirschsprung's disease: the Australian Paediatric Surveillance Unit's experience. *Pediatr Surg Int.* 2003 Jun;19(4):247-50.
8. Ambartsumyan L, Smith C, Kapur RP. Diagnosis of Hirschsprung Disease. *Pediatr Dev Pathol.* 2020 Jan-Feb;23(1):8-22.
9. Gorbatyuk OM. Current Approaches to Diagnosis and Treatment of Hirschsprung Disease in Newborns and Infants (Literature Review and First-Hand Experience). *Wiad Lek.* 2022;75(4 pt 2):1026-1030.
10. de Lorijn F, Boeckxstaens GE, Benninga MA. Symptomatology, pathophysiology, diagnostic work-up, and treatment of Hirschsprung disease in infancy and childhood. *Curr Gastroenterol Rep.* 2007 Jun;9(3):245-53.
11. Nurko S, Zimmerman LA. Evaluation and treatment of constipation in children and adolescents. *Am Fam Physician.* 2014 Jul 15;90(2):82-90.
12. Hockenberry M, Wilson D, Rodgers CC. *Essentials of Pediatric Nursing.* Amsterdam: Elsevier; 2016.

13. Langer JC. Hirschsprung disease. *Curr Opin Pediatr.* 2013 Jun;25(3):368-74.
14. de Arruda Lourenção PL, Takegawa BK, Ortolan EV, Terra SA, Rodrigues MA. Does calretinin immunohistochemistry reduce inconclusive diagnosis in rectal biopsies for Hirschsprung disease? *J Pediatr Gastroenterol Nutr.* 2014;58(5):603-7.
15. Barshack I, Fridman E, Goldberg I, Chowers Y, Kopolovic J. The loss of calretinin expression indicates aganglionosis in Hirschsprung's disease. *J Clin Pathol.* 2004;57(7):712-6.
16. Frykman PK, Short SS. Hirschsprung-associated enterocolitis: prevention and therapy. *Semin Pediatr Surg.* 2012 Nov;21(4):328-35.
17. Ball J, Bindler R, Cowen K, Shaw M. *Principles of Pediatric Nursing.* New York: Pearson; 2017.
18. Mikki Meadows O. *Pediatric Nursing Made Incredibly Easy!* Philadelphia, Blatimore, New York, London, Buenos Aires, Hong Kong, Sydney, Tokio: Wolters Kluwer; 2015.
19. El-Sharkawy MHH, Bahgat RS, Elbatarny AM. Effect of Nursing Intervention Guidelines on Nurses' Performance and Clinical Outcomes Related To Problems Accompanying Infants with Hirschsprung Disease. *J Nurs Heal Sci.* 2019 May; 8(1):28-40.
20. Scott SR, Kyle T. *Maternity and Pediatric Nursing.* Philadelphia: Wolters Kluwer Health; 2009.
21. Ward SL, Hisley SM. *Maternal-Child Nursing Care.* Philadelphia: F.A. Davis Company; 2009.
22. Hamed D, Amin E, Elsayed S. Assessment of Nurses 'knowledge and Practices Regarding Children Undergoing Gastrointestinal Surgery. *Eg J Heal Care.* 2021; 12(4):723-35.

6. ŽIVOTOPIS

Ime i prezime: Petra Domjanović

Datum i mjesto rođenja: 17. prosinca 1997., Sinj, Hrvatska

Adresa: Suhač 2,21230 Sinja

E-mail: petradomjanoviic@gmail.com

Obrazovanje: Zdravstvena škola Split 2012.-2017.

Radno iskustvo: 2018.-2019. Zdravstvena njega u kući „Lela“,

2019.-danas KBC Split, Klinika za dječju kirurgiju

Strani jezik: Engleski

Rad na računalu: Office paket

7. POPIS SLIKA

- Slika 1.** Rašireni megakolon kod Hirschsprungove bolesi 1
- Slika 2.** Radiografija novorođenčeta s Hirschsprungovom bolešću s kontrastom 6

8. POPIS TABLICA

| | |
|---|----|
| Tablica 1. Diferencijalna dijagnoza usporenog izlaska mekonija | 4 |
| Tablica 2. Postoperacijske komplikacije | 11 |
| Tablica 3. Strah..... | 23 |
| Tablica 4. Razvoj infekcije | 24 |
| Tablica 5. Opstipacija | 25 |
| Tablica 6. Infekcija | 26 |
| Tablica 7. Akutna bol | 27 |