

Sestrinska skrb djeteta s akutnim apendicitisom- prikaz slučaja

Mišković, Božena

Undergraduate thesis / Završni rad

2023

Degree Grantor / Ustanova koja je dodijelila akademski / stručni stupanj: **University of Split / Sveučilište u Splitu**

Permanent link / Trajna poveznica: <https://um.nsk.hr/um:nbn:hr:176:647155>

Rights / Prava: [In copyright](#)/[Zaštićeno autorskim pravom.](#)

Download date / Datum preuzimanja: **2025-01-22**

Repository / Repozitorij:



Sveučilišni odjel zdravstvenih studija
SVEUČILIŠTE U SPLITU

[Repository of the University Department for Health Studies, University of Split](#)



UNIVERSITY OF SPLIT



DIGITALNI AKADEMSKI ARHIVI I REPOZITORIJI

SVEUČILIŠTE U SPLITU
Podružnica
SVEUČILIŠNI ODJEL ZDRAVSTVENIH STUDIJA
SVEUČILIŠNI PRIJEDIPLOMSKI STUDIJ
SESTRINSTVO

Božena Mišković

**SESTRINSKA SKRB DJETETA S AKUTNIM
APENDICITISOM – PRIKAZ SLUČAJA**

Završni rad

Split, 2023.

SVEUČILIŠTE U SPLITU
Podružnica
SVEUČILIŠNI ODJEL ZDRAVSTVENIH STUDIJA
SVEUČILIŠNI PRIJEDIPLOMSKI STUDIJ
SESTRINSTVO

Božena Mišković

**SESTRINSKA SKRB DJETETA S AKUTNIM
APENDICITISOM – PRIKAZ SLUČAJA**

**NURSING CARE OF A CHILD WITH ACUTE
APPENDICITIS – CASE REPORT**

Završni rad/Bachelor's Thesis

Mentor:

doc. dr. sc. Jakov Meštrović, dr. med.

Split, 2023.

TEMELJNA DOKUMENTACIJSKA KARTICA

ZAVRŠNI RAD

Sveučilište u Splitu
Sveučilišni odjel zdravstvenih studija
Odjel za sestrinstvo

Znanstveno područje: Biomedicina i zdravstvo
Znanstveno polje: Sestrinstvo

Mentor: doc. dr. sc. Jakov Meštrović, dr. med.

Sestrinska skrb djeteta s akutnim apendicitisom – prikaz slučaja

Božena Mišković, 0346010500

Sažetak: Apendicitis je akutna upalna bolest slijepog crijeva koja može predstavljati ozbiljnu prijetnju zdravlju, posebno u djece. Akutni apendicitis u djece zahtijeva brzu i preciznu dijagnozu te pravovremenu kiruršku intervenciju kako bi se izbjegle ozbiljne komplikacije poput rupture slijepog crijeva. U ovom kontekstu, uloga medicinske sestre iznimno je važna, jer igra ključnu ulogu u prikupljanju informacija, praćenju pacijenta, pružanju emocionalne podrške i suradnji s multidisciplinarnim timom radi osiguranja najbolje moguće skrbi za djecu s akutnim apendicitisom. Sestrinska skrb za dijete s akutnim apendicitisom predstavlja vitalnu komponentu kvalitetnog zdravstvenog pristupa. Medicinske sestre igraju važnu ulogu u raznim fazama bolesti uključujući dijagnostiku, operativni zahvat i postoperativnu njegu. U dijagnostičkoj fazi educiraju roditelje o važnosti prepoznavanja simptoma i pravovremenog reagiranja. Tijekom kirurškog zahvata, pružaju potporu djetetu i obitelji te prate njegovu dobrobit. Nakon operacije, fokus je na upravljanju bolovima, prevenciji infekcija i edukaciji o postoperativnoj njezi. Emocionalna podrška medicinskih sestara igra ključnu ulogu u olakšavanju procesa oporavka. Sveukupno, multidisciplinarni pristup i suradnja stručnjaka od suštinske su važnosti za osiguranje optimalne skrbi i pozitivnih ishoda za dijete s akutnim apendicitisom.

Ključne riječi: akutni apendicitis, dijete, medicinska sestra, sestrinska skrb

Rad sadrži: 36 stranica, 3 slike, 38 literaturnih referenci

Jezik izvornika: Hrvatski jezik

BASIC DOCUMENTATION CARD

BACHELOR THESIS

University of Split
University Department for Health Studies
Department of Nursing

Scientific branch: Clinical studies
Scientific field: Nursing

Mentor: Jakov Meštrović, MD, Ph.D.

NURSING CARE OF A CHILD WITH ACUTE APPENDICITIS – CASE REPORT

Božena Mišković, 0346010500

Summary: Appendicitis is an acute inflammatory disease of the appendix that can pose a serious threat to health, especially in children. Acute appendicitis in children requires quick and precise diagnosis and timely surgical intervention to avoid serious complications such as rupture of the appendix. In this context, the role of the nurse is extremely important, as it plays a key role in gathering information, monitoring the patient, providing emotional support and collaborating with the multidisciplinary team to ensure the best possible care for children with acute appendicitis. Nursing care for a child with acute appendicitis is a vital component of a quality healthcare approach. Nurses play a key role in various stages of illness including diagnosis, surgery and post-operative care. In the diagnostic phase, parents are educated about the importance of recognizing symptoms and reacting in a timely manner. During the surgical procedure, they provide support to the child and family and monitor his well-being. After surgery, the focus is on pain management, infection prevention and post-operative care education. The emotional support of nurses plays a key role in facilitating the recovery process. Overall, a multidisciplinary approach and collaboration between specialists is essential to ensure optimal care and positive outcomes for a child with acute appendicitis.

Key words: acute appendicitis, child, nurse, nursing care

Thesis contains: 36 pages, 3 pictures, 38 literature references

Original in: Croatian language

SADRŽAJ

1. UVOD	1
1.1. ANATOMIJA SLIJEPOG CRIJEVA	1
1.2. PATOFIZIOLOGIJA AKUTNOG APENDICITISA	3
1.3. ETIOLOGIJA AKUTNOG APENDICITISA	4
1.4. EPIDEMIOLOGIJA AKUTNOG APENDICITISA	5
1.5. PROGNOZA BOLESTI	5
1.6. KLINIČKA SLIKA	6
1.6.1. Bol	7
1.6.2. Mučnina i povraćanje	8
1.6.3. Proljev	9
1.6.4. Povišena tjelesna temperatura	9
1.7. POSTAVLJANJE DIJAGNOZE	9
1.7.1. Kardiološki i plućni pregled	10
1.7.2. Pregled abdomena	10
1.7.3. Digitorektalni pregled:	12
1.8. LIJEČENJE	13
2. CILJ RADA	14
3. IZVORI PODATAKA I METODE	15
4. REZULTATI	16
5. RASPRAVA	18
5.1. SESTRINSKA PROCJENA I INTERVENCIJE U PRIJEOPERACIJSKOM RAZDOBLJU	19
5.2. INTRAOPERACIJSKA SESTRINSKA SKRB	21
5.3. POSLIJEOPERACIJSKA SESTRINSKA SKRB	23
5.3.1. Poslijeoperacijske poteškoće i komplikacije	24
5.3.2. Sestrinske dijagnoze, ciljevi i željeni ishodi	25
5.4. Edukacija roditelja kod akutnog apendicitisa	26
5.4.1. Sestrinske dijagnoze, ciljevi i željeni (očekivani) ishodi	27
6. ZAKLJUČAK	31
7. LITERATURA	32
8. ŽIVOTOPIS	36

1. UVOD

Upala slijepog crijeva je najčešća abdominalna bolest koja zahtijeva kirurški zahvat u djece. Zabilježeno je da je rizik od razvoja upale slijepog crijeva tijekom života 8,7% za dječake i 6,7% za djevojčice. Smatra se da oboljevaju otprilike podjednako muškarci i žene, iako muškarci nešto češće. Apendicitis može nastati u svakoj životnoj dobi, a najčešće nastaje u dobi od 10. do 30. godine života. Unatoč visokoj učestalosti, još uvijek postoje dijagnostičke poteškoće (1). Dijagnoza akutne upale slijepog crijeva smatra se posebno zahtjevnom u djece zbog poteškoća u komunikaciji i pregledu. Postoji nekoliko studija koje govore o poteškoćama u dijagnosticiranju upale slijepog crijeva u mlađe djece. Dijagnostičke poteškoće rezultiraju povećanim rizikom od negativnih apendektomija i odgođene dijagnoze, što oboje dovodi do povećanog morbiditeta, više komplikacija, duljeg boravka u bolnici i viših troškova. Ti su rizici dodatno povećani kod mlađe djece. Postotak negativnih apendektomija među djecom je 8,4%, ali u djece mlađe od 6 godina, prijavljena je stopa od čak 56,7%. Studije su pokazale da odgađanje dolaska na prijem također doprinosi kasnoj dijagnozi. Kliničko iskustvo, potvrđeno literaturom, pokazuje da mlađa djeca s akutnim apendicitisom odstupaju od tipične prezentacije i kliničkih nalaza uočenih u starije djece s akutnim apendicitisom (2).

1.1. ANATOMIJA SLIJEPOG CRIJEVA

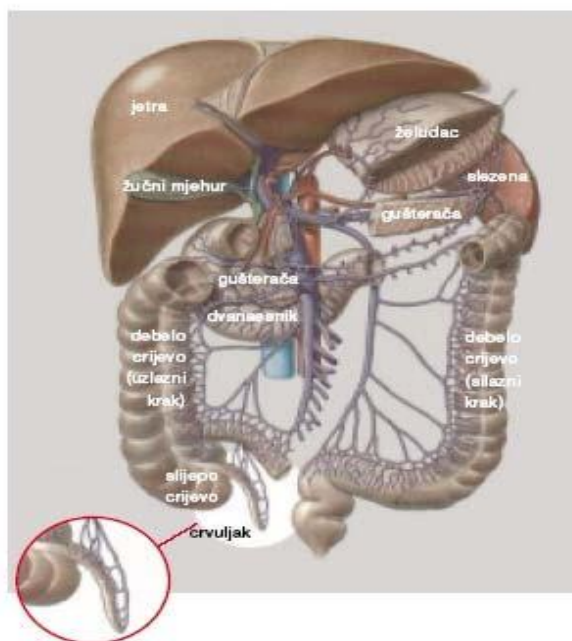
Crvuljak (*appendix vermiformis* – privjesak u obliku crva) je slijepa tvorba na dnu cekuma (slika 1). Njegova pozicija unutar abdomena odgovara točki na površini tijela koja se naziva McBurneyeva točka. Može biti dug 5 mm do 30 cm, pa i više, a promjer mu iznosi od 0,3 – 1 cm. U većini slučajeva crvuljak je mobilan u peritonealnoj šupljini drži ga mezenteriolomom koji nazivamo i mezoapendiks, na čijem slobodnom rubu se nalazi *a.appendicularis*. Iako je baza slijepog crijeva fiksirana za cekum, vrh se može nalaziti u zdjelici, retrocekalno ili ekstraperitonealno. Treba imati na umu da anatomske položaj slijepog crijeva određuje simptome i mjesto osjetljivosti kada se slijepo crijevo upali. Budući da se visceralna živčana vlakna povezana sa slijepim crijevom obično prva

upale, često postoje nejasni simptomi koji se upućuju na periumbilikalnu regiju kroz dermatom T10. Kako se somatska osjetilna vlakna peritonealne sluznice uključuju u upalni proces, bol će se često premjestiti u desni donji dio trbuha, a osjetljivost je usmjerena na mjesto upale (3).

Slijepo crijevo je obloženo tipičnim epitelom debelog crijeva. Submukoza sadrži limfoidne folikule kojih je pri rođenju vrlo malo. Taj broj postupno raste do najvišeg broja od oko 200 folikula u dobi od 10-20 godina, a potom opada. Kod osoba starijih od 30 godina prisutno je manje od polovice tog broja, a broj se nastavlja smanjivati tijekom odrasle dobi (4). Prije se smatralo kako je crvuljak zakržljao i suvišan organ, a danas se smatra kako je to posebno oblikovan dio slijepog crijeva s osobitom građom i funkcijom.

Smatra se da je crvuljak važan u:

1. Obnavljanju fiziološke flore crijeva za vrijeme bolesti koju prati dijareja
2. Sazrijevanju B i T limfocita za bolju obranu od patogenih organizama (5).



Slika 1. Prikaz anatomije crvuljka

Izvor: <https://www.vasezdravlje.com/bolesti-i-stanja/akutni-apendicitis-slijepo-crijevo-pod-bakterijskom-opsadom>

1.2. PATOFIZIOLOGIJA AKUTNOG APENDICITISA

Tradicija kaže da kada se slijepo crijevo začepi, bakterije zarobljene u lumenu slijepog crijeva počinju se razmnožavati, a slijepo crijevo se rasteže. Povećani intraluminalni tlak ometa vensku drenažu, što dovodi do ishemije (5).

Kombinacija bakterijske infekcije i ishemije stvara upalu, koja napreduje do nekroze i gangrene. Kada slijepo crijevo postane gangrenozno, može doći do perforacije. Progresija od opstrukcije do perforacije obično se odvija tijekom 72 sata (6).

Jedna je studija primijetila da je perforacija slijepog crijeva češća u djece, posebno mlađe djece, nego u odraslih. Primijećen je značajan rizik od perforacije unutar 24 sata od početka (7,7%) i utvrđeno je da raste s trajanjem simptoma. Dok je perforacija bila izravno povezana s trajanjem simptoma prije operacije, rizik je bio više povezan s prehospitalnim odgodom nego s odgodom u bolnici (7).

Tijekom početne faze upale slijepog crijeva, dijete može osjećati samo periumbilikalnu bol zbog T10 inervacije slijepog crijeva (6). Kako se upala pogoršava, na seroznoj površini slijepog crijeva stvara se eksudat. Kada eksudat dotakne parijetalni peritoneum, razvija se intenzivnija i lokalizirana bol.

Perforacija rezultira otpuštanjem upalne tekućine i bakterija u trbušnu šupljinu. Ovo dodatno upali površinu peritoneuma i razvija se peritonitis. Mjesto i opseg peritonitisa (difuzni ili lokalizirani) ovisi o stupnju do kojeg omentum i susjedne petlje crijeva mogu zadržati izlivanje luminalnog sadržaja (7). Ako se sadržaj odvoji i formira apsces, bol i osjetljivost mogu biti lokalizirani na mjestu apscesa. Ako sadržaj nije ograđen i tekućina može putovati peritoneumom, bol i osjetljivost postaju generalizirani.

Rano prepoznavanje akutne upale crvuljka je bitno, jer razvojem upalne reakcije u konačnici dolazi do perforacije i izlaska crijevnog sadržaja bogatog bakterijama u trbušnu šupljinu, što je životno opasno, a sprječava se jednostavnom operacijom. Što se operacija duže odgađa tj. što se upalni proces više razvija veća je mogućnost nastanka komplikacije koje mogu bit životno ugrožavajuće.

Stadiji akutnog apendicitisa su:

1. Appendicitis acuta catarrhalis

2. Apendicitis acuta flegmonosa
3. Apendicitis acuta gangrenosa
4. Perforacija
5. Periapendikularni apsces (8).

1.3. ETIOLOGIJA AKUTNOG APENDICITISA

Akutni apendicitis je složena bolest s dosta varijabilnosti u prezentaciji i patofiziologiji. Promicano je nekoliko teorija koje objašnjavaju etiologiju, epidemiologiju i prirodnu povijest bolesti. Mnogi tvrde da je upala slijepog crijeva posljedica začepljenja slijepog završetka slijepog crijeva, što rezultira zatvorenom petljom. U djece je opstrukcija obično posljedica limfoidne hiperplazije submukoznih folikula (8). Uzrok ove hiperplazije je kontroverzan, ali su predloženi dehidracija i virusna infekcija. Još jedan čest uzrok začepljenja slijepog crijeva je feces. Rijetki uzroci uključuju strana tijela, parazitske infekcije (npr. nematode) i upalne strukture. Ponekad se apendicitis razvije kod opstrukcije cekuma ili ascendentnog kolona (karcinom). Najčešći uzročnici apendicitisa su *Esherichia coli* i *Streptococcus faecalis* (8).

Opstruktivna teorija upale slijepog crijeva naširoko se podučava, ali možda ne objašnjava sve podatke o iskustvima zdravstvenih djelatnika s ovom čestom bolešću. Čini se da se upala slijepog crijeva javlja u obiteljima s rođacima u prvom koljenu onih koji su imali upalu slijepog crijeva koji su pod mnogo većim rizikom od razvoja stanja, što sugerira ulogu genetike domaćina. Konačno, čini se da perforirani i neperforirani apendicitis, koji bi trebali biti povezani progresijom od ranog do kasnog apendicitisa, epidemiološki djeluju kao dva odvojena bolesna procesa. Iako je upala slijepog crijeva vrlo česta, etiologija i patofiziologija nisu do kraja jasne (9).

1.4. EPIDEMIOLOGIJA AKUTNOG APENDICITISA

Upala slijepog crijeva u svijetu ima incidenciju od 70 000 pedijatrijskih slučajeva godišnje. Incidencija između rođenja i dobi od 4 godine je 1-2 slučaja na 10 000 djece godišnje. Učestalost se povećava na 25 slučajeva na 10 000 djece godišnje između 10. i 17. godine. Sveukupno, 7% ljudi u svijetu ukloni slijepo crijevo tijekom života. Omjer muškaraca i žena je otprilike 2:1 (10).

Upala slijepog crijeva mnogo je češća u razvijenim zemljama. Iako je razlog ove razlike nepoznat, potencijalni čimbenici rizika uključuju prehranu s malo vlakana i puno šećera, obiteljsku anamnezu i infekciju. Crijevna flora i izloženost gastrointestinalnim infekcijama također su predloženi kao higijenska teorija upale slijepog crijeva (10). Također može postojati uloga genetike domaćina i mikrobioma crijeva u razvoju upala slijepog crijeva i moguće u riziku od perforiranog upala slijepog crijeva.

Upala slijepog crijeva javlja se u svim dobnim skupinama, ali je rijetka u dojenčadi. Upala slijepog crijeva je najčešća u drugom desetljeću života (u dobi od 10 do 19 godina), javlja se stopom od 23,3 slučaja na 10 000 godišnje (11). Nakon toga, incidencija nastavlja opadati, iako se upala slijepog crijeva javlja u odrasloj dobi i u starijoj dobi.

Zanimljivo, neperforirani apendicitis i perforirani apendicitis nisu povezani kada se istražuje epidemiologija bolesti. Učestalost ovih dviju dijagnoza razlikuje se tijekom vremena što sugerira da one potencijalno nisu međusobno povezane i mogu predstavljati različite patološke procese (11). Sličnosti su se pokazale s drugim bolestima kao što je divertikulitis, pa čak i s prijemom u bolnicu zbog gripe.

1.5. PROGNOZA BOLESTI

Akutni apendicitis generalno ima dobru prognozu. U vrijeme dijagnoze, stopa perforacije slijepog crijeva je 20-35%. Stopa perforacije je 80-100% za djecu mlađu od 3 godine, u usporedbi s 10-20% za djecu od 10-17 godina (12). Djeca s rupturiranim apendicitisom izložena su riziku od stvaranja intraabdominalnog apscesa i opstrukcije

tankog crijeva, te mogu imati produljeni boravak u bolnici (nekoliko tjedana ili više). Stopa smrtnosti djece s upalom slijepog crijeva je 0,1-1% (13).

Uvođenje antibiotika predstavlja najkritičniji korak u liječenju akutne upale slijepog crijeva. Više studija u djece izvješćuje o sigurnosti i nema povećanja stope perforacije nakon što se započne s antibioticima, čak i ako se apendektomija odgodi za sljedeće jutro. Obično se uznapredovali slučajevi akutnog apendicitisa liječe isključivo antibioticima, a apendektomija se odgađa nekoliko tjedana do mjeseci, takozvana intervalna apendektomija (12). Sve je više podataka za proširenje ovog pristupa korištenja samo antibiotika za akutnu epizodu upale slijepog crijeva na sve vrste upale slijepog crijeva. Mnogi centri slijede ovaj pristup u tekućim istraživanjima.

Smrt od upale slijepog crijeva je najčešća u novorođenčadi i dojenčadi zbog sljedeća dva razloga :

- I. Upala slijepog crijeva je rijetka u ovoj dobnoj skupini; dakle, osim ako je liječnički indeks sumnje visok, upala slijepog crijeva često je nisko na popisu sumnjivih diferencijalnih dijagnoza.
- II. Vrlo mladi pacijenti ne mogu priopćiti mjesto i prirodu svoje boli. Neka novorođenčad možda neće ni postati febrilna. Često je jedini bolesnikov simptom razdražljivost ili neutješnost (13).

1.6. KLINIČKA SLIKA

Gubitak teka i nejasna periumbilikalna boli, praćena migracijom boli u desni donji kvadrant (DDK) i pojava povišene temperature i povraćanja, opažena je u manje od 60% pacijenata. Ako slijepo crijevo perforira, nakon razdoblja ublažavanja boli slijedi razvoj generalizirane abdominalne boli i peritonitisa. Iako neki pacijenti napreduju na klasičan način, neki pacijenti odstupaju od klasičnog modela (14). Atipične prezentacije česte su kod neurološki oštećenih i imunokompromitiranih pacijenata, kao i kod djece koja su već na antibioticima zbog neke druge bolesti.

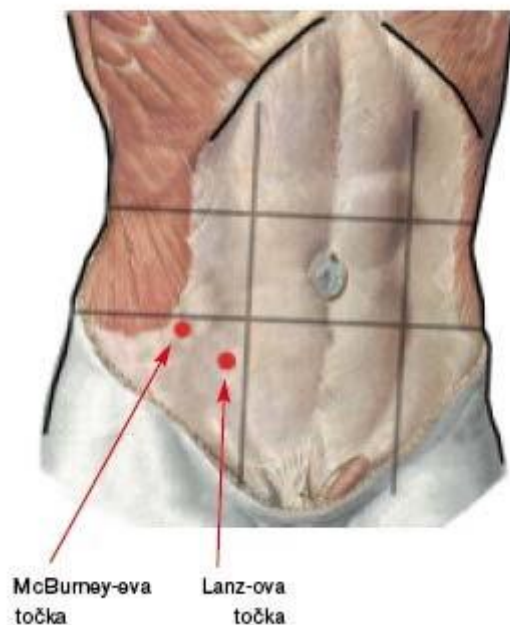
U djece s retrocekalnim apendiksom, koji čine 15% slučajeva, znakovi i simptomi možda neće biti lokalizirani na DDK, već umjesto na mišić psoas, bok ili desni gornji kvadrant (15). U drugih bolesnika, vrh slijepog crijeva je duboko u zdjelici, a znakovi i simptomi lokalizirani su na rektumu ili mokraćnom mjehuru što rezultira bolovima pri defekaciji ili mokrenju.

Određene značajke djetetove prezentacije mogu upućivati na perforirano slijepo crijevo. Dijete mlađe od 6 godina sa simptomima koji traju više od 48 sati mnogo je vjerojatnije da će imati perforirano slijepo crijevo. Dijete može imati generaliziranu bol u trbuhu i može imati ubrzan rad srca i temperaturu višu od 38°C (14).

Značajan rizik od perforacije unutar 24 sata od početka zabilježen je (7,7%) u jednoj studiji i utvrđeno je da raste s trajanjem simptoma (10). Dok je perforacija bila izravno povezana s trajanjem simptoma prije operacije, rizik je bio više povezan s prehospitarnim odgodom nego s odgodom u bolnici.

1.6.1. Bol

Bol je prvi i glavni simptom apendicitisa. Obično započinje u središnjem dijelu trbuha oko pupka ili u epigastriju i za nekoliko sati se lokalizira u desnom donjem kvadrantu. Takva klasična slika nalazi se samo u 50% bolesnika. Početna mukla bol u središnjem dijelu trbuha je visceralna bol koju bolesnici ne mogu jasno lokalizirati. Kada se od bolesnika traži da se pokaže mjesto boli često kružno prelazi rukom preko središnjeg dijela trbuha. Nakon 6 do 12 sati bol se lokalizira u desnom donjem kvadrantu trbuha. Ta jasno lokalizirana bol je somatska zbog upalne zahvaćene seroze crvuljka i parijetalnog peritoneuma iznad njega. Bolesnik jasno lokalizira bol u donjem desnom kvadrantu trbuha, u *McBurneyevoj* točki. *McBurneyeva* točka je klinički naziv za zamišljenu točku na abdominalnom zidu smještenu na trećini udaljenosti od anteriorne superiorne *spinae illiacae* do pupka (slika 2.). Bol se pojačava pokretom, kašljanjem, dubokim udahom ili kihanjem. Ako bol traje duže od tri dana malo je vjerojatno kako bolesnik ima akutni apendicitis, osim ako nije došlo do perforacije ili je nastao periapendikularni apces.(14)



Slika 2. McBurney-eva točka

Izvor: <https://www.vasezdravlje.com/bolesti-i-stanja/akutni-apendicitis-slijepo-crijevo-pod-bakterijskom-opsadom>

Mnoga djeca ne prijavljuju rane simptome upale slijepog crijeva i osjećaju bol tek kada se lokalizira na DDK. Osim toga, djeca s retrocekalnim apendicitisom mogu imati kašnjenje u osjetnoj boli, što dovodi do kašnjenja u prezentaciji (13).

Gubitak teka je, uz bol, najčešći od svih simptoma. Ako bolesnik nema taj simptom dijagnoza apendicitisa je upitna. Uz gubitak teka bolesnici često navode i mučninu. Ona se javlja gotovo uvijek poslije pojave boli.

1.6.2. Mučnina i povraćanje

Jedinstvena značajka upale slijepog crijeva je postupna pojava boli praćena povraćanjem. Prvo povraćanje tipičnije je za gastroenteritis. Općenito, povraćanje koje

se javlja prije boli je neuobičajeno. Međutim, u bolesnika s retrocekalnim apendiksom, upala slijepog crijeva iritira obližnji duodenum, što rezultira mučninom i povraćanjem prije pojave DDK boli (16).

1.6.3. Proljev

Značajan proljev je atipičan kod upale slijepog crijeva, a liječnik bi trebao razmotriti druge dijagnoze, a ne isključiti upalu slijepog crijeva. U bolesnika sa slijepim crijevom u zdjelici, upala slijepog crijeva povremeno rezultira iritativnom stimulacijom rektuma. Ovi pacijenti često prijavljuju proljev (17). Međutim, nakon detaljnijeg ispitivanja, takvi pacijenti obično opisuju česte, male, meke stolice, a ne pravi proljev.

1.6.4. Povišena tjelesna temperatura

Većina djece s upalom slijepog crijeva je afebrilna ili imaju nisku temperaturu i karakteristično crvenilo obraza. Jaka temperatura nije česta pojava osim ako nije došlo do perforacije, a čak i tada može biti rijetka. Prema jednoj studiji, povraćanje i temperatura češći su nalazi u djece s upalom slijepog crijeva nego u djece s drugim uzrocima bolova u trbuhu (16).

1.7. POSTAVLJANJE DIJAGNOZE

Nalazi fizikalnog pregleda u djece mogu varirati ovisno o dobi. Razdražljivost može biti jedini znak upale slijepog crijeva kod novorođenčeta. Starija djeca često se doimaju nelagodno ili povučeno. Možda radije leže mirno zbog iritacije peritoneuma. Pacijenti tinejdžeri često se prezentiraju na klasičan ili gotovo klasičan način (17).

Pregled djeteta zahtijeva vještinu, strpljenje i tople ruke. Početno i daljnje promatranje djeteta od ključne je važnosti. Loše tiho dijete koje vrlo mirno leži u krevetu, možda sa savijenim nogama, mnogo je veći razlog za zabrinutost nego dijete koje se smije, igra i hoda po sobi (18).

Pregled bi trebao biti temeljit i započeti s drugim područjima osim trbuha. Budući da upala donjeg režnja pluća mogu uzrokovati abdominalnu bol, potrebno je prikupiti anamnezu takve bolesti i obaviti temeljit pregled prsnog koša. Također je važno isključiti infekciju mokraćnog sustava kao uzrok bolova u truhu (17). Djeca se razlikuju u svojoj sposobnosti suradnje pri fizičkom pregledu. Važno je fizikalni pregled prilagoditi dobi i stupnju razvoja djeteta.

Opće stanje pacijenata treba promatrati prije interakcije s njima. Pacijentovo stanje aktivnosti ili povlačenja mogu dati informacije o njihovom stanju. Može se promatrati djetetov hod ako je dovoljno dobro za kretanje (10). Dijete u očitoj nevolji s bolovima u truhu daje dojam infektivnog procesa; međutim, moraju se isključiti drugi uzroci.

1.7.1. Kardiološki i plućni pregled

Nalazi pri procjeni srca i pluća obično više odražavaju cjelokupno stanje pacijenta nego što mogu sugerirati upalu slijepog crijeva. Pacijenti su često dehidrirani ili imaju bolove i mogu biti tahikardični ili tahipneični. Pedijatrijski pacijenti imaju velike fiziološke rezerve i ne moraju pokazivati nikakve opće simptome (18).

1.7.2. Pregled abdomena

Potpuno otkrivanje trbuha je ključno. Prije pregleda abdomena, potrebno je zamoliti dijete da jednim prstom pokaže na mjesto najveće boli. Započinje se palpacija abdomena na mjestu koje je udaljeno od njega, a najosjetljivije područje se pregledava zadnje. Ako je dijete posebno zabrinuto, palpacija se može izvesti stetoskopom. Ometajuća pitanja

koja se tiču škole i članova obitelji mogu biti korisna za ublažavanje tjeskobe tijekom ispita (18). Promatranje izraza djetetovog lica tijekom ovog ispitivanja i palpiranja je najvažnije.

Palpaciju abdomena treba izvesti nježnim i laganim dodiranjem, tražeći nenamjerno čuvanje rektusa ili kosih mišića. U ranoj upali slijepog crijeva, djeca ne moraju imati značajne znakove zaštite ili peritonealne znakove. Mlađa djeca imaju mnogo veću vjerojatnost da će imati difuznu abdominalnu bol i peritonitis, možda zato što njihov omentum nije dobro razvijen i ne može zadržati perforaciju. Obično se maksimalna osjetljivost može pronaći u *McBurneyjevoj* točki u DDK. Masa se može opipati u DDK-u ako je slijepo crijevo perforirano (19).

Međutim, slijepo crijevo može ležati u mnogim položajima. Pacijenti s medijalno postavljenim apendiksom mogu imati suprapubičnu osjetljivost. Pacijenti s bočno postavljenim apendiksom često imaju osjetljivost bokova. Pacijenti s retrocekalnim apendiksom možda neće imati nikakvu osjetljivost dok upala slijepog crijeva ne uznapreduje ili dok se slijepo crijevo ne perforira. Prisutnost *Rovsingovog* znaka (bol u DDK-u kao odgovor na palpaciju ili perkusiju lijeve strane) snažno ukazuje na iritaciju peritoneuma (17).

Za procjenu znaka psoasa, dijete se položi na lijevi bok i hiperekstendira se desna noga u kuku. Pozitivan odgovor ukazuje na upalnu masu koja prekriva mišić psoas (retrocekalni apendicitis) (16,17). Provjera znaka obturatora unutarnjom rotacijom savijenog desnog bedra. Pozitivan odgovor ukazuje na upalnu masu koja prekriva obturatorni prostor (pelvični apendicitis).

Peritonitis se može potvrditi nježnom perkusijom preko desnog donjeg kvadranta. Nehotična kontrakcija muskulature trbušne stijenke i osjetljivost mogu se izazvati uz minimalan stres ili nelagodu za dijete (18).

Mogu se koristiti i druge metode da se utvrdi da dijete ima iritaciju peritoneuma. Zamoliti pacijenta da sjedne u krevetu, nakašlje se, skoči gore-dolje ili odskoči zdjelicom od kreveta dok je u ležećem položaju može izazvati bol u prisutnosti peritonealne iritacije. Alternativno, drugi prihvatljivi postupci su tapkanje po tabanima pacijenta i protresanje

nosila (19). Dijete s uznapredovalim apendicitisom obično radije leži mirno zbog iritacije peritoneuma.

S obzirom na potencijalne rizike zračenja od kompjuterizirane tomografije (CT), ultrazvuk može biti preferirani početni modalitet snimanja u evaluaciji pedijatrijskog akutnog apendicitisa. Ova tehnika uključuje lociranje slijepog crijeva i zatim pokušaj kompresije njegovog lumena. Da bi ultrazvukom dijagnosticirali upalu slijepog crijeva, isti se mora vizualizirati (4,10). Međutim, čak i ako se slijepo crijevo ne vidi, upala slijepog crijeva može se pouzdanije isključiti ako ultrazvuk ne pokaže sekundarne znakove upale slijepog crijeva.

Pozitivan nalaz je cjevasta struktura 6 mm ili šira u DDK . Ova je struktura osjetljiva tijekom palpacije ultrazvučnom sondom. Dodatni potporni nalazi uključuju apendikolit, tekućinu u lumenu slijepog crijeva, žarišnu osjetljivost na upaljenom slijepom crijevu (sonografska *McBurneyjeva* točka) i poprečni promjer od 6 mm ili veći (16). U djece s perforiranim apendiksom ultrazvuk može otkriti periapendikalnu flegmonu ili stvaranje apscesa.

1.7.3. Digitorektalni pregled:

Digitorektalni pregled često se odgađa, ali može biti od pomoći u postavljanju točne dijagnoze. Pacijentu treba reći da je pregled neugodan, ali da ne smije uzrokovati oštru bol (19). Digitorektalni pregled je osobito važan u djeteta sa zdjelčnim apendiksom, kod kojeg nalazi abdominalnog pregleda na upalu slijepog crijeva mogu biti dvosmisleni i indikativni za nadražaj peritoneuma.

Objektivne informacije koje treba utvrditi uključuju impaktiranu stolicu ili upalnu masu. Osjetljivost desne strane rektuma klasičan je nalaz kod pacijenata s upalom slijepog crijeva u zdjelici ili kod onih s gnojem koji se nakuplja u zdjelici iz upaljenog slijepog crijeva negdje drugdje u abdomenu (20).

Pacijente koji mogu komunicirati treba pitati imaju li osjetljivost u različitim područjima rektuma.

1.8. LIJEČENJE

Definitivno liječenje upale slijepog crijeva je apendektomija. Razlikujemo dvije vrste apendektomije: klasičnu i laparoskopsku. Danas sve više koristimo laparoskopsku metodu odstranjenja apendiksa.

Prednosti laparoskopske apendektomije su :

1. Manja postoperativna bol
2. Skraćuje boravak u bolnici
3. Brži povratak funkcije crijeva
4. Brži oporavak i povratak svakodnevnim aktivnostima

Povijesno gledano, apendektomija je imala stopu lažno pozitivnih rezultata od 10-20%, no raširena uporaba radioloških snimki smanjila je tu stopu (21). Djeca s perforiranim apendicitisom mogu se podijeliti u 2 skupine; oni čija je perforacija otkrivena u operacijskoj dvorani tijekom apendektomije i oni s prijeoperacijskim dokazima perforacije, koji se najčešće vide na CT-u ili ultrazvuku. Sve češće je pristup u potonjoj skupini konzervativno (neoperativno) liječenje, s perkutanom drenažom ako je moguće i operacijom nakon 8-12 tjedana (tj. intervalna apendektomija) (22). Djecu za koju se otkrije perforirani apendicitis tijekom apendektomije treba liječiti na isti način kao i one s neperforiranim apendicitisom.

Ako se radi laparoskopska apendektomija, sama perforacija nije razlog za prijelaz na otvorenu apendektomiju. Međutim, ako se naiđe na apsces i drenira se, treba razmotriti postavljanje drena u šupljinu apscesa. Osim toga, kada se izvodi klasična apendektomija na pacijentu s perforiranim apendiksom, treba uzeti u obzir visoku učestalost infekcije rane u smislu zatvaranja kože. (22).

U rijetkim slučajevima upala može biti toliko jaka da se slijepo crijevo ne može sigurno identificirati i ukloniti. Kako bi se izbjegao nepotreban morbiditet, prihvatljivi su postupci drenaže s naknadnom intervalnom apendektomijom (23).

2. CILJ RADA

Cilj rada je prikazati upalu slijepog crijeva ili akutni apendicitis u djece, njegovu učestalost, izazove u postavljanju dijagnoze te koje su metode liječenja. U drugom dijelu rada prikazati će se prikaz slučaja djeteta s upalom slijepog crijeva, rad medicinske setre u operacijskoj dvorani tijekom operacijskog zahvata te koji su problemi iz područja zdravstvene njege.

3. IZVORI PODATAKA I METODE

Istraživanje za potrebe pisanja ovog rada je provedeno u Klinici za dječju kirurgiju u Kliničkom bolničkom centru Split, uz suglasnost mentora i uz odobrenje Etičkog povjerenstva KBC-a Split (Klasa: 500-03/23-01-115, Ur. Br. 2181-147/01/06/LJ.Z.-23-02., u Splitu, datuma 24.05.2023. god.).

Ovaj rad je prema ustroju prikaz slučaj jedanaestogodišnjeg djeteta (muškog spola) koja je primljena u Kliniku za dječju kirurgiju u KBC-a Split zbog upale slijepog crijeva ili akutnog apendicitisa. Temeljem medicinsko sestrinske dokumentacije za potrebe prikaza slučaja prikupljeni su podaci za ovo retrospektivno istraživanje. Navedena medicinska dokumentacija uključuje sve specijalističke i druge nalaze, sestrinsku dokumentaciju i drugu dokumentaciju o tijeku liječenja djeteta.

Analiza podatak biti će izvršena kvalitativnom obradom slučaja poštujući osnovna načela privatnosti i zaštite osobnih podataka u ovom radu te se neće iznositi identitet djeteta ni drugi podaci na temelju kojih bi se mogao otkriti identitet djeteta.

Nakon prikupljenih podataka, odnosno dokumentacije, za prikaz slučaja i analizu pojedinih činjenica u ovom istraživanju i zaključivanje korištena je induktivno-deduktivna metoda i metoda analize. Predmetne metode primijeniti će u radu tako što će se sačiniti dubinska analiza sestrinske procjene i intervencije, odnosno sestrinske skrbi u djeteta s upalu slijepog crijeva ili akutni apendicitis koji je operiran s ciljem stvaranja jasnije perspektive o sestrinskom postupanju u ovakvim i sličnim slučajevima te će se na osnovu toga izvesti zaključci.

4. REZULTATI

Anamneza:

Dječak A. M., rođen 14. svibnja 2012. godine u pratnji majke javlja se 5. srpnja 2023. godine na Hitni kirurški prijem, Kliničkog bolničkog centra Split zbog bolova u trbuhu. Majka navodi kako dijete nije teže bolovalo, negira bilo kakve alergije. Dijete je samostalno u svim dijelovima brige o sebi; higijena (1/4), eliminacija (1/4), hranjenje (1/4) te oblačenje (1/4). Prehrana je standardna te je u skladu sa životnom dobi djeteta. Apetit uredan, eliminacija stolice i urina uredna, znojenje normalno. Vid, sluh i govor u redu, bez poteškoća. Noć pred prijem povratio u nekoliko navrata, afebrilan. Na dan prijama bol se intenzivira i lokalizira u DDK. Dijete je visoko 144 cm, teško 38 kg, RR na desnoj ruci izmjeren 100/55, GUK 4,8 mmol/l, puls 70 otkucaja u minuti. Orijentiran, eupoičan, srednje koštano-mišićne građe. Uredne prokrvljenosti kože i sluznica. Trbuh bolan na palpacije u području gornjeg desnog hipohondrija i lumbalno s pozitivnim lokalnim znacima nadražaja peritoneuma, prisutna i čujna peristaltika. Ekstremiteti slobodni, pokretni te palpabilnih perifernih pulzacija.

Nakon pregleda liječnik propisuje parenteralnu nadoknadu tekućine, 1000 ml Ringerove otopine, te je dijete primljeno u dnevnu bolnicu na promatranje. Majka je ostala s djetetom. Djetetu je uzeta krv i urin, a laboratorijska analiza pokazala je L-24.2 (4-10x10⁹/l), CRP-68 (0-5 mg/l). Tijekom razdoblja promatranja dijete je povremeno plakalo, nije povraćalo i nastavilo je imati bolove. Medicinska sestra primijetila je da se dijete jako boji moguće operacije koju je liječnik spominjao. Medicinska sestra je djetetu naglasila da razumije njegove strahove i objasnila da će biti uz njega te da će cijeli tim učiniti sve što je u njihovoj moći da ga zaštiti.

Nakon dva sata promatranja, kirurg se nakon pregleda odlučio za operaciju. Dijete je bilo jako uplašeno, a medicinska sestra je ponovno razgovarala s njim i uspjela ga smiriti uz objašnjenje da vjeruje liječnicima i da će mu svi pomoći. Svrha psihološke pripreme je smanjiti strah i tjeskobu djeteta jer je bolja suradnja medicinske sestre i djeteta. Dijete je potrebno uputiti u sve postupke prijeoperacijske pripreme. Nakon razgovora dijete je djelovalo puno smirenije. Majka je informirana o tijeku operativnog zahvata te je dobiven informirani pristanak od strane majke jer se radi o malodobnom djetetu. Nakon što je

majka potpisala informirani pristanak, započela je fizička priprema djeteta za operaciju. Dijete se presvuklo u bolničku pidžamu, uzeta je krv za određivanje krvne grupe i Rh faktora. Pozvan je dežurni anesteziolog. Medicinska sestra odvela je dijete u operacijsku dvoranu.

Nakon uspješnog operacijskog zahvata dijete se probudilo iz anestezije te je u pratnji medicinske sestre prebačeno na Jedinicu intenzivne njege dječje kirurgije. Liječnik je majci objasnio tijek poslijeoperacijske skrbi. Budući da je dijete smješteno na odjel intenzivne njege, majka nije mogla biti uz dijete cijelo vrijeme. Prvi poslijeoperacijski dan dijete je premješteno na odjel te je počelo uzimati tekućinu per os. Sljedeći dan započeta je lagana prehrana. Vitalni znakovi i postoperativni tijek djeteta bili su uredni. Prva dva dana boravka je bio subfebrilan, a ostale dane afebrilan. Vitalni znakovi i poslijeoperacijski tijek djeteta bili su uredni. Poslijeoperacijske komplikacije rezultirale su povraćanjem. Dijete je imalo bolove u području kirurškog reza na skali za procjenu boli 6/10, te je dobilo analgetike prema odredbi liječnika. Rana je redovito previjana te cijeli per primam. Dana 09.07.2023 nakon operacijskog zahvata te urednog postoperacijskog tijeka dijete je otpušteno na kućnu njegu uz preporuku mirovanja i izbjegavanja fizičkog napora.

5. RASPRAVA

Prilikom prijema, od medicinske sestre se očekuje da procijeni dijete sa znakovima i simptomima upale slijepog crijeva kako bi formulirala sestrinsku dijagnozu, planirala i provela kvalitetnu skrb. Sveobuhvatna i sustavna procjena zdravlja koja je dovršena unutar razumnog vremenskog okvira ostaje jedna od najznačajnijih komponenti skrbi za dijete i ne može se podcijeniti. Sveobuhvatna procjena zdravlja (poznata i kao potpuna ili početna procjena zdravlja) sastoji se od temeljitog uzimanja anamneze (razgovor s djetetom) i fizičkog pregleda, koji se često obavlja kada je dijete stabilno (24). Inicijalna zdravstvena procjena provodi se kako bi se dobile osnovne informacije o djetetu, što je vrlo važno u praćenju i evaluaciji provedenih intervencija.

To se radi ispitivanjem djeteta o aktualnoj tegobi, prošlim i trenutnim simptomima, kao i pregledom djetetove medicinske i kirurške dokumentacije, uključujući obiteljsku anamnezu i stil života, ako dijete može dati te podatke, u protivnom anamneza se uzima od roditelja. Zatim se provodi temeljit fizički pregled kako bi se utvrdilo je li *Rovsingov* znak pozitivan. Medicinska sestra uzima podatke o vrsti, intenzitetu i položaju boli. Liječnik primjenjuje pritisak na *McBurneyjevu* točku kako bi utvrdio je li osjetljiva i zatim provjerava povratnu osjetljivost (je li bol pojačana kada pritisak popusti) (25).

Zatim se utvrđuje jačina boli te se provjeravaju i bilježe vitalni znakovi djeteta. Nadalje, pregledavaju se relevantni laboratorijski nalazi (rezultati mogu otkriti povišeni broj bijelih krvnih stanica iznad 10 000 po kubnom milimetru, dok rendgenske snimke abdomena, ultrazvučne pretrage i CT skenovi mogu otkriti gustoću desnog donjeg kvadranta ili lokaliziranu distenziju crijeva) (26). Važno je napomenuti da sveobuhvatna procjena može ukazivati na procjenu usmjerenu na problem, što se često radi kada se identificira potencijalni zdravstveni problem.

Podaci prikupljeni cjelovitom zdravstvenom procjenom potom se sintetiziraju, analiziraju i dokumentiraju. Druga vrsta procjene koja se ipak može provesti je intervalna (skraćena) zdravstvena procjena, koju treba provesti nakon dobivanja osnovnih podataka iz sveobuhvatne procjene. Medicinska sestra provodi intervalnu (skraćenu) procjenu pri promjeni smjene, kad se dijete vrati s pretraga ili nakon premještaja u drugu jedinicu (tj.

iz opservacije sa hitnog bolničkog prijema u kiruršku jedinicu), kao i pri sljedećim posjetima na ambulantnoj osnovi (25).

Vrijedno je istaknuti da se za temeljitu procjenu od strane medicinske sestre očekuje prikladna komunikacija s djetetom i obavljanje osjetljivog fizičkog pregleda. To pomaže u dobivanju potrebnih informacija potrebnih za pravilno planiranje i pružanje kvalitetne sestrinske skrbi.

5.1. SESTRINSKA PROCJENA I INTERVENCIJE U PRIJEOPERACIJSKOM RAZDOBLJU

Medicinska sestra treba pripremiti dijete nekoliko sati prije operacije. Općenito, tijekom ovog razdoblja glavni cilj je pripremiti dijete na odgovarajući način za operaciju (apendektomiju) kako bi se osigurala uspješna operacija i pozitivan ishod nakon operacijskog zahvata. Svrha pripreme bolesnika za operaciju je osigurati mu najbolju moguću fizičku, psihološku, socijalnu i duhovnu spremnost za operativni zahvat. To je svrha svih članova zdravstvenog tima. Bolesnika treba pripremati psihički i fizički. Opća prijeoperacijska priprema sastoji se od osobne higijene, prehrane bogate bjelančevinama, sprječavanja infekcije i preventivnih vježbi u svrhu sprječavanja poslijeoperacijskih komplikacija: vježbe disanja, vježbe iskašljavanja, vježbe ekstermiteta (27).

Psihička priprema bolesnika

Psihološka priprema bolesnika provodi se od trenutka kada se saznaje za potrebu liječenja kirurškim putem pa do odlaska u salu. Psihološku pripremu započinje kirurg koji je postavio indikaciju za kirurško liječenje. On će bolesniku i njegovoj obitelji na razumljiv način objasniti potrebu, važnost i korisnost kirurškog zahvata. Dolaskom u bolnicu sama uspostava pozitivnih odnosa između bolesnika i medicinskog osoblja smanjit će tjeskobu i potištenost kod bolesnika i poboljšati međusobnu suradnju. Pomoć članova obitelji ili drugih bliskih osoba vrlo je važna pa i njih treba uključiti u rad s bolesnikom.

Zdravstveni djelatnici bi trebali biti educirani o tome kako pristupiti djetetu i roditeljima te o brizi za njih u bolnici. Način davanja informacija treba biti prilagođen na način koji će roditelji bolje razumjeti i prihvatiti. Trebaju voditi brigu o emocionalnim potrebama bolesnog djeteta i o tome da bolesno dijete ima potrebu za rastom, igrom i učenjem. Potrebno je uključiti roditelje i dijete u donošenje odluka i prilagoditi način donošenja odluka uzrastu djeteta.

U A.M. je prisutan strah zbog odvajanja od obitelji. Bio je preplašen i bojao se operativnog zahvata i što majka neće biti uz njega. Strah kao rizični čimbenik za operacijski zahvat dovodi do emocionalnog stresa, mišićne napetosti, visokog krvnog tlaka, također i do ubrzanog pulsa. Nakon operacije majka je svakodnevno dolazila posjećivati dijete te bila uz njega. Psihička priprema u djece je jako bitna jer će smanjiti tjeskobu i strah (28).

Fizička priprema bolesnika

Fizička priprema bolesnika obuhvaća rutinske pretrage, tj. one pretrage koje se rade svakom bez obzira na dijagnozu, a propisane su na svakom pojedinom odjelu uz male korekcije. Tu pripadaju pretrage koje omogućuju procjenu općeg zdravstvenog stanja neophodnog za anesteziju i kirurški zahvat. To su: KKS, SE, GUK, urin, sediment urina, urea, kreatinin. Nitko ne smije ići na operaciju bez krvne grupe i Rh faktora, EKG-a, RTG-a pluća i srca (samo iznimno mladi – auskultacija rada srca i luća), potpisanog pristanka za anesteziju i operaciju (ukoliko se radi o djeci prisanak potpisuju roditelji/skbnici), te anesteziološkog pregleda bez obzira na hitan ili redovan prijem. U fizičke pripreme spadaju i specijalne pretrage, a one su posebne za svaku pojedinu dijagnozu (27,28).

Priprema operacijskog polja/područja

Pri pripremi operacijskog polja treba se pridržavati načela: operacijsko polje mora biti čisto i bez dlaka. Bolesnikovu kožu moramo očistiti dan prije operacije, a dodatnu pripremu kože samo prema posebnim standardima.

Na nekim kirurškim odjelima prijeoperacijsko brijanje mjesta incizije obavlja kombiniranim električnim aparatom za šišanje i brijanje a brijanje se žiletom ne

preporučuje jer povećava rizik od infekcije. Prijeoperacijska priprema antiseptičnim otopinama smanjuje rizik od infekcije.

Prije odlaska u operacijsku dvoranu, osim pripreme operacijskog polja, provjeriti dokumentaciju, obaviti ili uputiti bolesnika na osobnu higijenu (antiseptično kupanje/tuširanje, njega usne šupljine), pripremiti bolesnički krevet. Također, treba uputiti bolesnika da se pomokri i primijeniti propisanu terapiju (premedikacija) (29).

5.2. INTRAOPERACIJSKA SESTRINSKA SKRB

Intraoperativno razdoblje počinje od premještanja bolesnika u operacijsku dvoranu, uključuje skrb za bolesnika tijekom operativnog zahvata i završava ulaskom bolesnika u sobu za buđenje.

Prilikom primanja bolesnika u područje operacijskih dvorana potrebno je provjeriti njegov identitet, povijest bolesti, matični broj i pristanak na anesteziju i operaciju, je li pacijent alergičan na lijekove ili druge tvari, je li obilježeno mjesto kirurškog reza i rezultate svih pretraga. Da bi to sve zabilježili koristimo kontrolne kirurške liste. Koristimo ih kako bi poboljšali kvalitetu rada u operacijskoj dvorani, zbog sigurnosti bolesnika i što boljeg ishoda operacijskog zahvata. (slika 3).

KONTROLNA LISTA ZA SIGURNOST KIRURŠKIH ZAHVATA		
<p style="text-align: center; border: 1px solid black; border-radius: 5px; padding: 2px;">Prije uvođenja anestezije</p> <div style="border: 1px solid black; border-radius: 15px; padding: 10px;"> <p><input type="checkbox"/> PACIJENT JE POTVRDIO SVOJ</p> <ul style="list-style-type: none"> • IDENTITET • MJESTO KIRURŠKOG ZAHVATA • ZAHVAT • SUGLASNOST <hr/> <p><input type="checkbox"/> MJESTO KIRURŠKOG ZAHVATA JE OZNAČENO / NIJE PRIMJENJIVO</p> <hr/> <p><input type="checkbox"/> PROVJERA ANESTEZIOLOŠKOG SUSTAVA JE OBAVLJENA</p> <hr/> <p><input type="checkbox"/> PULSNI OKSIMETAR PRIKLJUČEN I U FUNKCIJI JE</p> <hr/> <p>DA LI PACIJENT IMA:</p> <p>POZNATE ALERGIJE?</p> <p><input type="checkbox"/> NE</p> <p><input type="checkbox"/> DA</p> <hr/> <p>OTEŽANE DIŠNE PUTEVE ILI RIZIK OD ASPIRACIJE?</p> <p><input type="checkbox"/> NE</p> <p><input type="checkbox"/> DA, I OPREMA/ASISTENCIJA JE OSIGURANA</p> <hr/> <p>RIZIK OD GUBITKA KRVI >500ML (7ML/KG ZA DJECU)?</p> <p><input type="checkbox"/> NE</p> <p><input type="checkbox"/> DA, I POTREBNE TEKUĆINE I INTRAVENOSNI PRISTUP SU PLANIRANI</p> </div>	<p style="text-align: center; border: 1px solid black; border-radius: 5px; padding: 2px;">Prije prvog kirurškog reza</p> <div style="border: 1px solid black; border-radius: 15px; padding: 10px;"> <p><input type="checkbox"/> SVI ČLANOVI TIMA SU SE PREDSTAVILI IMENOM I FUNKCIJOM</p> <p><input type="checkbox"/> KIRURG, ANESTEZIOLOG I MEDICINSKA SESTRA SU USMENO POTVRDILI</p> <ul style="list-style-type: none"> • IME PACIJENTA • MJESTO KIRURŠKOG ZAHVATA • ZAHVAT <hr/> <p>PREDVIĐENI KRITIČNI DOGAĐAJI</p> <p><input type="checkbox"/> KIRURG PROCJENJUJE: KOJI SU KRITIČNI ILI NEOČEKIVANI KORACI, TRAJANJE OPERACIJE, OČEKIVANI GUBITAK KRVI?</p> <p><input type="checkbox"/> ANESTEZIOLOG PROCJENJUJE: DA LI POSTOJE NEKE SPECIFIČNOSTI VEZANE ZA PACIJENTA?</p> <p><input type="checkbox"/> TIM SESTARA PROCJENJUJE: DA LI JE STERILNOST (UKLJUČUJUĆI VRIJEDNOST POKAZATELJA) POTVRĐENA? POSTOJE LI PROBLEMI VEZANI UZ OPREMU LILI KAKVIH DRUGI RPB0B?</p> <p>DA LI JE ANTIBIOTSKA PROFILAKSA DANA U POSLJEDNIH 60 MINUTA?</p> <p><input type="checkbox"/> DA</p> <p><input type="checkbox"/> NIJE PRIMJENJIVO</p> <p>DA LI SU NAJVAŽNIJI RTG SNIMCI PRIKAZANI?</p> <p><input type="checkbox"/> DA</p> <p><input type="checkbox"/> NIJE PRIMJENJIVO</p> </div>	<p style="text-align: center; border: 1px solid black; border-radius: 5px; padding: 2px;">Prije nego pacijent napusti salu</p> <div style="border: 1px solid black; border-radius: 15px; padding: 10px;"> <p>MEDICINSKA SESTRA USMENO POTVRĐUJE:</p> <p><input type="checkbox"/> NAZIV IZVEDENOG ZAHVATA</p> <p><input type="checkbox"/> OBAVLJENO BROJANJE INSTRUMENATA, KOMPRESA I IGALA (ILI AKO NIJE PRIMJENJIVO)</p> <p><input type="checkbox"/> OZNAČAVANJE UZORKA (UKLJUČUJUĆI IME PACIJENTA)</p> <p><input type="checkbox"/> DA LI POSTOJE KAKVI PROBLEMI S OPREMOM KOJE TREBA RIJEŠITI</p> <hr/> <p><input type="checkbox"/> KIRURG, ANESTEZIOLOG I SESTRA PROCJENJUJU KLJUČNA PITANJA VEZANA UZ OPORAVAK I SKRB O PACIJENTU</p> </div>

Slika 3. Kontrolna kirurška lista

Izvor: http://zdravstvokvaliteta.org/dokumenti/kongres2015/14_PaSQ_WHO_SCL_Jasna_Mesaric.pdf

Nakon provjere, bolesnika postavljamo na operacijski stol. Zbog rizika od pada, potrebno ga je odmah na ispravan i siguran način fiksirati. Anesteziološki tehničar zatim postavlja intravensku kanilu te mjeri vitalne funkcije (29.)

Uloga medicinske sestre tijekom operacije vrlo je važna. Medicinska sestra djeluje kao čista sestra, sestra instrumentarka koja pomaže kirurgu izravno tijekom operacije. Medicinska sestra poznata i kao instrumentarka postavlja sterilno polje pridržavajući se strogih aseptičkih tehnika. Ona pomaže kirurgu da se opere i obuče svoju sterilnu odjeću i predaje kirurške instrumente tijekom operativnog zahvata. Medicinska sestra instrumentarka je član sterilnog tima koji priprema ogrtače i rukavice za kirurški zahvat (29). Ona je odgovorna za postavljanje i predaju sterilnog pribora i instrumenata kirurgu.

Okolna medicinska sestra nadzire skrb tijekom operacije i osigurava da operacijska dvorana ostane sterilna. Njeni zadaci uključuju otvaranje paketa i setova za čistu sestru,

otvaranje zavojnog materijala, sterilnih rukavica te ostalog potrebnog materijala za operacijski zahvat. Jednostavno rečeno, ona pokriva sve zadaće koje su izvan sterilnog područja, ali su usko povezane sa sterilnim. Jako je bitno da okolna sestra pazi na broj zavojnog materijala (tupfera), igala te instrumenata. (30).

Pacijent A.M. operiran je u općoj anesteziji laparoskopskom metodom apendektomije. Učinjena je supraumbilikalna incizija kože, uvede se *Weres* igla te se postigne pneumoperitoneum. Nakon toga postave se tri troakara na tipičnim mjestima. Eksplorira se trbušna šupljina te se prikaže retrocekalno položen, gangrenozno izmjenjen crvuljak, duljine oko 8 cm. Crvuljak se reže pomoću harmoničnog rezača (*Lotus*). Baza crvuljka resecirana je ponavljanim aplikacijama harmoničnog rezača bez zatvaranja baze. Nakon toga slijedi toaleta trbušne šupljine, kontrola hemostaze, vađenje troakara te postavljanje šavova na mjesta troakara.

Preparat crvuljka šalje se na patohistološku dijagnostiku. Jako je bitno da okolna medicinska sestra na ispravan način pohrani te dokumentira preparat.

5.3. POSLIJEOPERACIJSKA SESTRINSKA SKRB

Općenito, nakon operacijskog zahvata, medicinska sestra izvodi skraćenu sestrinsku procjenu (a zatim individualiziranu procjenu ako je indicirana) kako bi napravila popis djetetovih tegoba. Skraćena sestrinska procjena nije tako detaljna kao potpuna procjena koja se obavlja pri prijemu. Prednost skraćene procjene je što u ovom trenutku omogućuje medicinskoj sestri temeljitu procjenu kirurškog pacijenta u kraćem vremenskom razdoblju (30). Procjena usmjerena na problem može se provesti ako se pojavi novi simptom ili ako dijete razvije bilo kakav distres.

Fokusirana zdravstvena procjena usredotočuje se na određenu ozljedu ili medicinsku tegobu i vitalne znakove, koji uključuju puls, disanje, kožne znakove, zjenice i krvni tlak. U provođenju fokusirane zdravstvene procjene, medicinska sestra orijentira fizički pregled na tu specifičnu ozljedu ili novu tegobu. Općenito, u fokusiranom fizičkom

pregledu ispituje se samo traženi dio tijela ili sustav. Nakon procjene, sestrinski prioriteti u poslijeoperacijskom razdoblju uglavnom uključuju :

- spriječiti komplikacije
- osiguranje udobnosti
- pružanje informacija o kirurškom zahvatu/proгнози, potrebama liječenja i mogućim komplikacijama.

Medicinska sestra koristi plan zdravstvene njege kako bi postigla sve gore navedeno u poslijeoperacijskom razdoblju.

5.3.1. Poslijeoperacijske poteškoće i komplikacije

Najčešće poslijeoperacijske poteškoće imaju poveznicu sa korištenjem lijekova tijekom anestezije, prestanak djelovanja tih lijekova te promjene u uzimanju hrane i tekućine. To su : bol, mučnina, povraćanje, žeđ, štućavica, opstipacija te inkontinencija.

Najčešće komplikacije apendektomije su infekcija kirurške rane, nastanak intraabdominalnog apscesa i paralitički ileus. Rjeđe su hematomi i dehiscencija operacijske rane, krvarenje iz apendikularne arterije i fekalna fistula.

- Infekcija kirurške rane: je najčešće miješana aerobnim i anaerobnim bakterijama. Rani znak infekcije su bol i febrilitet trećeg postoperacijskog dana. Rana se široko otvori do fascije i daju se antibiotici prema antibiogramu.
- Intraabdominalni apsces: zdjelčni ili subfrenički nastaje zbog kontaminacije i neadekvatnog ispiranja trbušne stijenke tijekom operacije. Apsces može nastati od zaostalog koprofita ili stranog tijela (gaze) u trbuhu. Klinički se tjedan dana nakon operacije javljaju intermitentne temperature, malaksalost i gubitak teka. Zdjelčni apsces izaziva proljeve i može se pipati rektalnim ili vaginalnim pregledom. Subfrenički apsces izaziva izljev u desnom prsištu i elevaciju desnog ošita. Liječenje se provodi perkutanom drenažom pod kontrolom ultrazvuka ili CT-a ako to nije moguće ponovnom operacijom (31).

5.3.2. Sestrinske dijagnoze, ciljevi i željeni ishodi

Nakon sestrinske procjene, sestrinske dijagnoze trebale bi biti prioritetne kako slijedi (32):

Akutna bol u/s kirurškim rezom što se očituje procjenom djeteta na skali boli 6/10

Cilj: Dijete će verbalizirati manji intenzitet boli na skali za procjenu boli.

Sestrinske intervencije:

- Procjena boli na skali boli koja je prilagođena uzrastu djeteta
- Primjena analgetika prema odredbi liječnika
- Ponovno procijeniti razinu boli nakon 30 minuta po primjeni analgetika
- Osigurati djetetu udoban položaj
- Pružiti psihološku podršku djetetu primjerenu dobi
- Pratiti intenzitet boli
- Pratiti trajanje boli
- Sve postupke dokumentirati.

Mogući ishodi: Cilj je postignut, dijete je osjećalo manji intenzitet boli tijekom hospitalizacije, djelovalo je opušteno i moglo je zaspati na odgovarajući način.

Visok rizik od infekcije u/s kirurškim zahvatom i mjestom kirurškog zahvata

Cilj: Dijete nije razvilo simptome infekcije, mjesto kirurškog zahvata cijeli per primam.

Sestrinske intervencije:

- Pratiti vitalne funkcije svakih sat vremena
- Pratiti izgled operativnog mjesta
- Održavati ranu toaletom u strogo aseptičkim uvjetima
- Pratiti zavojni materijal pri svakoj manipulaciji oko djeteta (boja, miris, sekrecija)
- Educirati roditelje o pravilnom postupanju sa ranom nakon otpusta djeteta na kućnu njegu
- Evidentirati svaku promjenu vezanu uz operacijsku ranu

- Sve postupke dokumentirati

Mogući ishod: Cilj je postignut, dijete nije razvilo simptome infekcije kirurškog mjesta za vrijeme hospitalizacije (33).

5.4. Edukacija roditelja kod akutnog apendicitisa

Uloga medicinske sestre u edukaciji roditelja djeteta s akutnim apendicitisom ima ključan utjecaj na razumijevanje, prihvaćanje i adekvatno zbrinjavanje djeteta. Edukacija roditelja odnosi se na pružanje informacija, podrške i savjeta kako bi se osiguralo najbolje moguće zbrinjavanje djeteta tijekom liječenja apendicitisa. Navedeni su postupci medicinske sestre u edukaciji roditelja (34):

- **Informiranje o akutnom apendicitisu:**
 - Medicinska sestra roditeljima pruža temeljne informacije o apendicitisu, uključujući uzroke, simptome, dijagnozu i mogućnosti liječenja
 - Objasniti o važnost pravovremene reakcije na simptome te upozoriti na moguću potrebu hitnog medicinskog zahvata.
- **Priprema za dijagnostičke postupke:**
 - Edukacija roditelja o dijagnostičkim postupcima kao što su ultrazvuk, CT ili laboratorijske analize koje se mogu provesti radi potvrde dijagnoze
 - Pojašnjenje postupaka, navođenje potencijalnih komplikacija, kako bi roditelji bili informirani i smireni tijekom procesa dijagnostike.
- **Objašnjenje plana liječenja:**
 - Medicinska sestra detaljno će objasniti plan liječenja koji uključuje operativni zahvat, pripremu za operaciju i poslijeoperacijsku skrb
 - Objasniti rizike, prednosti i očekivane ishode operativnog zahvata.
- **Skrb nakon operacije:**
 - Edukacija o poslijeoperacijskoj skrbi, uključujući praćenje simptoma, ublažavanje boli, prehranu i mobilizaciju djeteta nakon operacije

- Savjetovanje o higijeni, ograničenju tjelesne aktivnosti i znakovima komplikacija koje zahtijevaju hitnu intervenciju.
- **Psihološka podrška:**
 - Pružanje emocionalne podrške roditeljima tijekom cijelog procesa liječenja, pomažući im u suočavanju s anksioznošću i stresom koji može proizaći iz bolesti djeteta
 - Poticanje roditelja da postavljaju pitanja, izraze svoju brigu i pružanje razumijevanja i podrške.
- **Praćenje napretka i redovita komunikacija:**
 - Osiguravanje redovite komunikacije s roditeljima kako bi se informirali o stanju djeteta, promjenama u liječenju i planovima otpusta
 - Odgovaranje na pitanja i pružanje dodatnih informacija prema potrebi tijekom cijelog procesa liječenja.

Kroz edukaciju roditelja, medicinska sestra doprinosi boljem razumijevanju i suradnji u liječenju akutnog apendicitisa u djece. Informirani i educirani roditelji imaju ključnu ulogu u osiguranju sigurnosti i brzog oporavka djece koja se suočavaju s ovim zdravstvenim problemom (33).

5.4.1. Sestrinske dijagnoze, ciljevi i željeni (očekivani) ishodi

Sestrinske dijagnoze vezane za roditelje djeteta s akutnim apendicitisom pomažu u prepoznavanju njihovih potreba, emocionalnog stanja i uloge u skrbi za dijete tijekom ovog zdravstvenog izazova. Sestrinske dijagnoze koje se odnose na roditelje u ovom kontekstu su (35):

Nedovoljno znanje o akutnom apendicitisu i postupcima liječenja:

- Roditelji mogu imati nedovoljno znanja o simptomima, dijagnostičkim postupcima i tretmanu akutnog apendicitisa

- Intervencije uključuju pružanje edukacije o akutnom apendicitisu, dijagnostičkim metodama i postupcima liječenja kako bi roditelji imali bolje razumijevanje stanja djeteta.

Anksioznost i zabrinutost:

- Roditelji mogu doživjeti anksioznost i veliku zabrinutost zbog zdravstvenog stanja svog djeteta i potrebe za kirurškim zahvatom
- Intervencije uključuju pružanje podrške, razgovor o njihovim strahovima i brizi te informiranje o postupcima liječenja kako bi se smanjila anksioznost.

Sindrom prevladavanja:

- Roditelji mogu doživjeti različite faze emocionalnog odgovora, uključujući šok, negaciju, ljutnju i tugu zbog dijagnoze akutnog apendicitisa kod djeteta
- Intervencije uključuju pružanje emocionalne podrške, slušanje i poticanje izražavanja osjećaja kako bi roditelji procesuirali i prevladali svoje emocionalne reakcije (36).

Nesigurnost vezana za skrb o djetetu:

- Roditelji mogu osjećati nesigurnost u vezi s brigom za dijete tijekom hospitalizacije i poslijeoperacijskog razdoblja
- Intervencije uključuju pružanje edukacije o skrbi, komunikaciji s zdravstvenim timom i sudjelovanju u skrbi za dijete kako bi se povećalo njihovo samopouzdanje.

Poremećaj sna i odmora:

- Roditelji mogu imati poremećaj sna zbog brige i tjeskobe zbog zdravstvenog stanja djeteta
- Intervencije uključuju edukaciju o važnosti odmora i pravilnih tehnika za opuštanje te podršku u upravljanju stresom i tjeskobom.

Poteškoće u donošenju odluka:

- Roditelji se mogu suočiti s poteškoćama u donošenju odluka o postupcima liječenja i njezi djeteta

- Intervencije uključuju pružanje informacija, podršku i suradnju s roditeljima u donošenju informiranih odluka o skrbi za dijete (36).

Sestrinske dijagnoze za roditelje djeteta s akutnim apendicitisom pomažu medicinskim sestrama u fokusiranju na specifične potrebe i emocionalno stanje roditelja tijekom dijagnostičkih i terapijskih procesa (35). Pružanjem odgovarajuće podrške, edukacije i emocionalne podrške, medicinske sestre imaju važnu ulogu u olakšavanju iskustva roditelja u ovoj stresnoj situaciji.

Nedostatak znanja u/s akutnim apendicitisom što se očitije izjavom roditelja: „Sestro nisam znala/o da to može biti opasno stanje“

Cilj: Roditelj će znati navesti simptome akutnog apendicitisa

Sestrinske intervencije:

- Educirati roditelje o simptomima akutnog apendicitisa
- Educirati roditelje o važnosti odlaska liječniku ako primijete da se dijete osjeća loše
- Osigurati brošure ili letke o svim potrebnim informacijama vezanih za akutni apendicitis u djece
- Poticati roditelje na postavljanje pitanja
- Osigurati da roditelji mogu iznijeti stečena znanja o akutnom apendicitisu.

Mogući ishodi: Cilj je postignut, roditelji su znali navesti simptome akutnog apendicitisa te koji su koraci kod sumnje na akutni apendicitis (37).

Anksioznost u/s operativnim zahvatom što se očituje izjavom majke: „Sestro bojim se kako će operacija završiti“

Cilj: Majka se osjećati manju razinu anksioznosti tijekom hospitalizacije djeteta.

Sestrinske intervencije:

- Educirati majku o svim postupcima za vrijeme hospitalizacije djeteta i tijekom skrbi
- Omogućiti majci da iznese svoje brige i strahove

- Educirati majku o tehnikama opuštanja
- Osigurati majci boravak s djetetom kada to tijekom skrbi bude dopuštao
- Osigurati majci da sudjeluje u procesu liječenja
- Procjenjivati svakodnevno razinu anksioznosti kod majke
- Sve postupke evidentirati.

Mogući ishodi: Cilj je postignut, majka je osjećala manju razinu anksioznosti za vrijeme hospitalizacije djeteta (38).

6. ZAKLJUČAK

Sestrinska skrb za dijete s akutnim apendicitisom igra ključnu ulogu u osiguranju kvalitetne i sveobuhvatne skrbi tijekom dijagnostičkih, terapijskih i postoperativnih faza ovog akutnog stanja. Ovaj proces zahtijeva multidisciplinarni pristup i suradnju stručnjaka kako bi se osigurao optimalan ishod za dijete. Medicinske sestre su srž te skrbi, pružajući brigu koja je holistička, individualizirana i fokusirana na potrebe djeteta i njegove obitelji.

U dijagnostičkoj fazi, medicinska sestra ima ključnu ulogu u pravovremenom prepoznavanju simptoma i pravilnoj procjeni djetetova stanja. Edukacija roditelja o simptomima, dijagnostičkim postupcima i potrebi za kirurškim zahvatom od izuzetne je važnosti kako bi se olakšala brza intervencija. Tijekom kirurškog zahvata, medicinske sestre pružaju podršku djetetu i obitelji, uvjeravajući ih u važnost i sigurnost operacija te prateći djetetovu dobrobit.

Nakon operativnog zahvata, medicinske sestre nastavljaju pružati skrb, usmjeravajući se na upravljanje bolovima, kontrolu infekcija i poticaj mobilnosti. Edukacija roditelja o postoperativnoj njezi i znakovima komplikacija ključna je za siguran oporavak djeteta kod kuće. Osim toga, emocionalna podrška medicinskih sestara igra važnu ulogu u smanjenju anksioznosti i straha djeteta i roditelja te olakšava proces oporavka.

U cjelini, medicinske sestre predstavljaju važnu kariku u kontinuiranom procesu skrbi za dijete s akutnim apendicitisom. Njihova predanost, stručnost i suosjećajnost odražavaju se u pozitivnim ishodima liječenja djece s ovim zdravstvenim stanjem. Multidisciplinarni pristup, suradnja i fokusiranost na pacijentove ključne riječi su za pružanje najbolje moguće skrbi i olakšavanje putovanja prema oporavku djeteta s akutnim apendicitisom.

7. LITERATURA

1. Narsule CK, Kahle EJ, Kim DS, Anderson AC, Luks FI. Effect of delay in presentation on rate of perforation in children with appendicitis. *Am J Emerg Med.* 2011;22(8):890-3.
2. Rothrock SG, Pagane J. Acute appendicitis in children: emergency department diagnosis and management. *Ann Emerg Med.* 2000;11(1):39-51.
3. Becker T, Kharbanda A, Bachur R. Atypical clinical features of pediatric appendicitis. *Acad Emerg Med.* 2007;25(2):124-9.
4. Wiersma F, Toorenvliet BR, Bloem JL, Allema JH, Holscher HC. US examination of the appendix in children with suspected appendicitis: the additional value of secondary signs. *Eur Radiol.* 2009;14(2):455-61.
5. Pastore V, Cocomazzi R, Basile A, Pastore M, Bartoli F. Limits and advantages of abdominal ultrasonography in children with acute appendicitis syndrome. *Afr J Paediatr Surg.* 2014;16(4):293-6.
6. Gracey D, McClure MJ. The impact of ultrasound in suspected acute appendicitis. *Clin Radiol.* 2007;10(6):573-8.
7. Sulowski C, Doria AS, Langer JC, Man C, Stephens D, Schuh S. clinical outcomes in obese and normal-weight children undergoing ultrasound for suspected appendicitis. *Acad Emerg Med.* 2011;3(2):167-73.
8. Lowe LH, Penney MW, Stein SM, et al. Unenhanced limited CT of the abdomen in the diagnosis of appendicitis in children: comparison with sonography. *AJR Am J Roentgenol.* 2001;17(1):31-5.
9. Bachur RG, Levy JA, Callahan MJ, Rangel SJ, Monuteaux MC. Effect of Reduction in the Use of Computed Tomography on Clinical Outcomes of Appendicitis. *JAMA Pediatr.* 2015;16(8):755-60.
10. Peck J, Peck A, Peck C, Peck J. The clinical role of noncontrast helical computed tomography in the diagnosis of acute appendicitis. *Am J Surg.* 2000;180(2):133-6.

11. Anderson KT, Putnam LR, Caldwell KM, B Diffley M, A Hildebrandt A, Covey SE, et al. Imaging gently? Higher rates of computed tomography imaging for pediatric appendicitis in non-children's hospitals. *Surgery*. 2017;161 (5):1326-1333.
12. Muehlstedt SG, Pham TQ, Schmeling DJ. The management of pediatric appendicitis: a survey of North American Pediatric Surgeons. *J Pediatr Surg*. 2004;39 (6):875-9; discussion 875-9.
13. Mullins ME, Kircher MF, Ryan DP, et al. Evaluation of suspected appendicitis in children using limited helical CT and colonic contrast material. *AJR Am J Roentgenol*. 2001;176(1):37-41.
14. Callahan MJ, Rodriguez DP, Taylor GA. CT of appendicitis in children. *Radiology*. 2002;224(2):325-32.
15. Kharbanda AB, Taylor GA, Fishman SJ, Bachur RG. A clinical decision rule to identify children at low risk for appendicitis. *Pediatrics*. 2005;116(3):709-16.
16. Samuel M. Pediatric appendicitis score. *J Pediatr Surg*. 2002;37(6):877-81.
17. Schneider C, Kharbanda A, Bachur R. Evaluating appendicitis scoring systems using a prospective pediatric cohort. *Ann Emerg Med*. 2007;49(6):778-84.
18. Kronman MP, Oron AP, Ross RK, Hersh AL, Newland JG, Goldin A, et al. Extended- Versus Narrower-Spectrum Antibiotics for Appendicitis. *Pediatrics*. 2016;138 (1):12-45.
19. Whyte C, Tran E, Lopez ME, Harris BH. Outpatient interval appendectomy after perforated appendicitis. *J Pediatr Surg*. 2008;43(11):1970-2.
20. Andersson RE, Petzold MG. Nonsurgical treatment of appendiceal abscess or phlegmon: a systematic review and meta-analysis. *Ann Surg*. 2007;246(5):741-8.
21. Minneci PC, Mahida JB, Lodwick DL, Sulkowski JP, Nacion KM, Cooper JN, et al. Effectiveness of Patient Choice in Nonoperative vs Surgical Management of Pediatric Uncomplicated Acute Appendicitis. *JAMA Surg*. 2016;151 (5):408-15.
22. Bachur RG, Lipsett SC, Monuteaux MC. Outcomes of Nonoperative Management of Uncomplicated Appendicitis. *Pediatrics*. 2017.

23. Emil S, Elkady S, Shbat L, et al. Determinants of postoperative abscess occurrence and percutaneous drainage in children with perforated appendicitis. *Pediatr Surg Int*. 2014;30(12):1265-71.
24. Arias-Llorente RP, Florez-Diez P, Oviedo-Gutierrez M, et al. Acute neonatal appendicitis: A diagnosis to consider in abdominal sepsis. *J Neonatal Perinatal Med*. 2014;7(3):241-6.
25. Nicole M, Desjardins MP, Gravel J. Bedside Sonography Performed by Emergency Physicians to Detect Appendicitis in Children. *Acad Emerg Med*. 2018;25 (9):1035-1041.
26. Edmunds L, Ward S, Barnes R. The use of advanced physical assessment skills by cardiac nurses. *British Journal of Nursing*. 2010;19(5):282-287
27. Caple C. *Physical Assessment: Performing- Cultural Considerations*. Glendale, CA: Cinahl Information Systems; 2011.
28. Susan G, Sonia H, Clint M, Nicholas R. Characteristics and processes of clinical reasoning in nurses and factors related to its use: A scoping review protocol. *JBIC Database of Systematic Reviews and Implementation Reports*. 2017;15(12):2832-2836.
29. Young ME, Thomas A, Lubarsky S, et al. Mapping clinical reasoning literature across the health professions: A scoping review. *BMC Medical Education*. 2020;20:107.
30. Nursing path. *Appendicitis Management and Nursing Care Plan 2018*.
Dostupno na: <https://www.nursingpath.in/2018/05/appendicitis-management-and-nursing.html>
Pristupano: 15.09.2023.
31. Dunham M, MacInnes J. Relationship of multiple attempts on an admissions examination to early program performance. *The Journal of Nursing Education*. 2018;57(10):578-583.
32. Gray LC, Beattie E, Boscart VM, Henderson A, Hornby-Turner YC, Hubbard RE, et al. Development and testing of the interRAI acute care: A standardized assessment

administered by nurses for patients admitted to acute care. Health Service Insights. 2018;11:1178-

33. Eta Vivian EA, Palle JN, Nsagha DS, Nana NTand Atemnkeng NC. Nurses' knowledge and practices regarding factors associated with surgical site infection and nursing management. African Journal of Integration Health. 2018;08(01):28-32.

34. Gillespie B, Chaboyer W, Kang E, Hewitt J, Niuewenhoven P, Morely N. Postsurgery wound assessment and management practices: A chart audit. Journal of Clinical Nursing. 2014.

35. Harris CL, Kuhnke J, Haley J, Cross K, Somayaji R, Dubois J, et al. Best practice recommendations for the prevention and management of surgical wound complications. Canadian Association of Wound Care. 2018:1-66.

36. Wagner M. Appendicitis Nursing Diagnosis & Care Plan. 2022.

Dostupno na: <https://www.nursetogether.com/abdominal-pain-nursing-diagnosis-care-plan/>

Pristupano: 20.09.2023.

37. RNspeak. Appendectomy Nursing Care Plan. 2022.

Dostupno na: <https://rnspeak.com/appendectomy-nursing-care-plan/>

Pristupano: 22.09.2023.

38. Awuviry N. Effects of NPR on patients recovery; nurses demographic data. Journal of Nursing Standards. 2017;9:34.

8. ŽIVOTOPIS

Božena Mišković, studentica prijediplomskog studija sestrinstva pri Sveučilištu u Splitu,
Sveučilišni odjel zdravstvenih studija

Datum i mjesto rođenja: 04. siječnja 1998. godine, Split

Zaposlenje: Klinički bolnički centar Split, Klinika za kirurgiju (Odjel operacijska
dvorana)

Obrazovanje:

2004. – 2012. Osnovna škola Brda, Split

2012. – 2017. Srednja zdravstvena škola, Split

2020. – 2023. Sveučilištu u Splitu, Sveučilišni odjel zdravstvenih studija

Radni staž:

2017. – 2018. – Ustanova za zdravstvenu njegu i rehabilitaciju Vita

2018. – do danas – KBC Split, Klinika za kirurgiju, Odjel operacijska dvorana