

Uloga MR-a u dijagnostici i izboru liječenja karcinoma vrata maternice

Hrga, Marijana

Undergraduate thesis / Završni rad

2024

Degree Grantor / Ustanova koja je dodijelila akademski / stručni stupanj: **University of Split / Sveučilište u Splitu**

Permanent link / Trajna poveznica: <https://um.nsk.hr/um:nbn:hr:176:353776>

Rights / Prava: [In copyright](#) / [Zaštićeno autorskim pravom.](#)

Download date / Datum preuzimanja: **2024-07-11**



Sveučilišni odjel zdravstvenih studija
SVEUČILIŠTE U SPLITU

Repository / Repozitorij:

[Repository of the University Department for Health Studies, University of Split](#)



UNIVERSITY OF SPLIT



DIGITALNI AKADEMSKI ARHIVI I REPOZITORIJI

SVEUČILIŠTE U SPLITU
Podružnica
SVEUČILIŠNI ODJEL ZDRAVSTVENIH STUDIJA
SVEUČILIŠNI PRIJEDIPLOMSKI STUDIJ
RADIOLOŠKA TEHNOLOGIJA

Marijana Hrga

**ULOGA MR-a U DIJAGNOSTICI I IZBORU LIJEČENJA
KARCINOMA VRATA MATERNICE**

Završni rad

Split, 2024.

SVEUČILIŠTE U SPLITU

Podružnica

SVEUČILIŠNI ODJEL ZDRAVSTVENIH STUDIJA

SVEUČILIŠNI PRIJEDIPLOMSKI STUDIJ

RADIOLOŠKA TEHNOLOGIJA

Marijana Hrga

**ULOGA MR-a U DIJAGNOSTICI I IZBORU LIJEČENJA
KARCINOMA VRATA MATERNICE**

**THE ROLE OF MRI IN THE DIAGNOSIS AND CHOICE OF
TREATMENT FOR CERVICAL CANCER**

Završni rad / Bachelor's Thesis

Mentor:

Tatjana Matijaš, mag. rad. techn., v. pred.

Split, 2024.

TEMELJNA DOKUMENTACIJSKA KARTICA

ZAVRŠNI RAD

Sveučilište u Splitu
Sveučilišni odjel zdravstvenih studija
Sveučilišni prijediplomski studij radiološke tehnologije

Znanstveno područje: Biomedicina i zdravstvo
Znanstveno polje: Kliničke medicinske znanosti

Mentor: Tatjana Matijaš, mag. rad. techn., v. pred.

ULOGA MR-a U DIJAGNOSTICI I ZBORU LIJEČENJA KARCINOMA VRATA MATERNICE

Marijana Hrga, 0346012589

SAŽETAK:

Rak vrata maternice jedan je od najčešćih malignih tumora koji pogađa žene. Kod bolesnica s ranim stadijem raka vrata maternice i lokalno uznapredovalim rakom vrata maternice princip liječenja je konvencionalan uključujući operaciju, kemoterapiju i radioterapiju, dok kod bolesnica s metastatskim rakom vrata maternice, ne postoji standardno liječenje zbog njegovih heterogenih manifestacija. Zbog svega toga ključno je na vrijeme dijagnosticirati i odrediti stadij karcinoma u svrhu kvalitete života. Snimanje tijekom primarne dijagnostičke obrade ključno je za točnu procjenu proširenosti tumora i metastatske bolesti kao i za odabir najbolje terapijske opcije, a pomoću FIGO sustava njegova je uloga dodatno naglašena. U odnosu na druge tehnike snimanja, MR nam pruža detaljne informacije o lokalizaciji i veličini tumora, invaziji u okolna tkiva, te prisutnost udaljenih metastaza. MR doprinosi individualiziranom pristupu u odabiru terapije, uzimajući u obzir specifične karakteristike tumora. Integracija MR-a u dijagnostički i terapijski proces poboljšava kliničke ishode pacijenata s karcinomom vrata maternice, omogućujući učinkovitu skrb. MR se nadopunjuje sa ostalim modalitetima snimanja kod dijagnostike i planiranja liječenja, te bez MR-a nije moguće utvrditi stadij bolesti i postaviti konačnu dijagnozu.

Ključne riječi: : FIGO stadij; karcinom vrata maternice; magnetska rezonancija; PET/CT; UZV

Rad sadrži: 41 stranice, 20 slika, 1 tablica, 0 priloga, 70 literaturnih referanci

Jezik izvornika: hrvatski

BASIC DOCUMENTATION CARD

BACHELOR THESIS

University of Split
University Department for Health Studies
University undergraduate study of radiology technology

Scientific area: Biomedicine and health care
Scientific field: Clinical medical sciences

Supervisor: Tatjana Matijaš, Msc, RT., senior lecturer

THE ROLE OF MRI IN THE DIAGNOSIS AND CHOICE OF TREATMENT FOR CERVICAL CANCER

Marijana Hrga, 0346012589

SUMMARY

Cervical cancer is one of the most common malignant tumors affecting women. For patients with early-stage cervical cancer and locally advanced cervical cancer, the treatment principle involves conventional methods including surgery, chemotherapy, and radiation therapy. However, for patients with metastatic cervical cancer, there is no standard treatment due to its heterogeneous manifestations. Therefore, timely diagnosis and staging of the cancer are crucial for improving quality of life. Imaging during the primary diagnostic evaluation is essential for accurately assessing tumor extent, metastatic disease, and selecting the optimal therapeutic option, with the FIGO system further emphasizing its role. Compared to other imaging techniques, MRI provides detailed information about tumor localization and size, invasion into surrounding tissues, and the presence of distant metastases. MRI contributes to individualized treatment selection, taking into account the specific characteristics of the tumor. Integrating MRI into the diagnostic and therapeutic process improves clinical outcomes for cervical cancer patients, enabling effective care. MRI complements other imaging modalities in diagnosis and treatment planning, and without MRI, it is not possible to determine the stage of the disease and establish a final diagnosis.

Keywords: FIGO staging; cervical cancer; magnetic resonance; PET/CT; UZV

Thesis contains: 42 pages, 20 figures, 1 tables, 0 supplements, 70 references
Original in: Croatian

SADRŽAJ

SADRŽAJ	III
1. UVOD.....	1
1.1. ANATOMIJA MATERNICE.....	1
1.2. MAGNETNA REZONANCIJA	3
1.2.1. Povijesni pregled magnetne rezonancije.....	3
1.2.2. Osnovni dijelovi uređaja za MRI	4
1.2.3. Princip rada uređaja za MRI	6
1.3. KARCINOM VRATA MATERNICE	8
1.3.1. Incidencija i rizični faktori.....	9
1.3.2. Klinička slika.....	9
1.3.3. Dijagnoza i liječenje.....	10
1.4. FIGO KLASIFIKACIJA	10
2. CILJ RADA.....	13
3. RASPRAVA.....	14
3.1. MR PRIKAZ ZDRAVOG VRATA MATERNICE.....	14
3.2. MR PRIKAZ KARCINOMA VRATA MATERNICE	16
3.2.1. Prikaz stadija I karcinoma vrata maternice na MR-u	19
3.2.2. Prikaz stadija II karcinoma vrata maternice na MR-u.....	20
3.2.3. Prikaz stadija III karcinoma vrata maternice na MR-u	22
3.2.4. Prikaz stadija IV karcinoma vrata maternice na MR-u	24
3.4. ULOGA MAGNETSKE REZONANCE U LIJEČENJU BOLESNICA S KARCINOMOM VRATA MATERNICE.....	25
3.5. PREDNOSTI I NEDOSTATCI MR U ODNOSU NA DRUGE MODALITETE SNIMANJA KOD KARCINOMA VRATA MATERNICE	28

3.5.1. MR I UZV u oslikavanju karcinoma vrata maternice	28
3.5.2. MR i PET/CT u oslikavanju karcinoma vrata maternice.....	30
4. ZAKLJUČAK.....	33
5. LITERATURA	34
6. ŽIVOTOPIS	42

1. UVOD

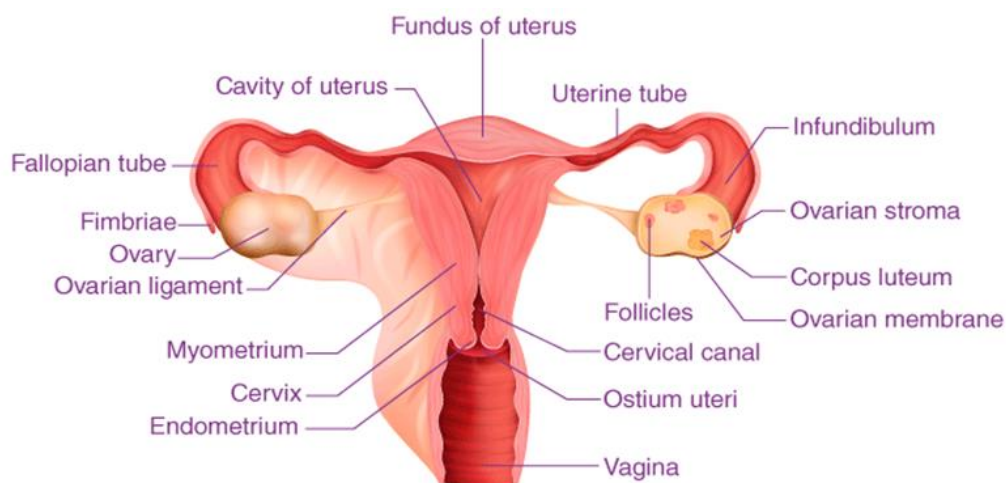
Rak vrata maternice najčešći je ginekološki zloćudni tumor na svijetu i jedan od vodećih uzoraka smrti povezanih s rakom u žena. Nastaje zbog abnormalnog rasta stanica koje imaju sposobnost širenja na druge dijelove tijela. Jedan od glavnih uzročnika u nastanku karcinoma vrata maternice dugotrajna je kronična upala rodnice i vrata maternice prouzročena spolno prenosivim humanim papiloma virusom (HPV). Kao metode snimanja u ranom otkrivanju samog karcinoma koristimo CT (*engl. Computed Tomography*), PET/CT (*engl. Positron Emission Tomography and Computed Tomography*), UZV (ultrazvuk), i MRI (*engl. Magnetic Resonance Imaging*). Magnetna rezonancija radiološka je metoda oslikavanja koju koristimo za određivanje stadija karcinoma vrata maternice, te kao dijagnostičku metodu snimanja tijekom primarne obrade pacijenata sa rakom grlića maternice. Isto tako koristi se za bolju procjenu proširenosti tumora, lokalizaciju i točnu procjenu veličine tumora [1].

1.1. ANATOMIJA MATERNICE

Unutrašnji ženski spolni organi su jajnici (*lat. ovarii*), jajovodi (*lat. tubae uterinae*), maternica (*lat. uterus*) i rodnica (*lat. vagina*). Vanjski ženski spolni organi su stidni brežuljak, velike stidne usne, male stidne usne, predvorje vagine, dražica, erektilno tijelo i velike vestibularne žlijezde [2].

Maternica se nalazi u maloj zdjelici između mokraćnog mjehura i rektuma. Podijeljena je u četiri glavna anatomska segmenta: fundus, corpus ili tijelo koji je glavni dio maternice, počinje neposredno ispod razine jajovoda i nastavlja se prema dolje, te isthimus (donji vratni dio maternice) i cerviks ili vrat maternice (proteže se prema dolje od istimusa i otvara se u rodnicu) [3]. Gornji širi dio maternice ili trup, usmjeren je prema zdjeličnoj šupljini, a donji uži dio jest vrat maternice. Gornji masivni dio trupa maternice oblikuje dno maternice. Suženje jest prijelaz trupa maternice u vrat. Vrat maternice, cilindrični je i uski dio maternice; ulazi u rodnicu kroz njen prednji zid, te je u većini slučajeva okomit na njega. Donji dio vrata maternice okružuje vagina, i time je vrat maternice podjeljen na dva dijela: iznadvaginalni

dio, te na vaginalni dio. Šupljina maternice trokutasta je oblika i nastavlja se prema dolje u maternični kanal. Maternicu izgrađuju tri sloja: sluznica, mišićnica i serozna ovojnica [1]. Prosječna dimenzija maternice kod odrasle žene je 8 cm u dužinu, te 5cm u širinu [2]. Utero-ovarijski ligament, okrugli ligament, široki ligament te uterosakralni ligament podupiru maternicu, a inferiorno je podupire dijafragma zdjelice, urogenitalna dijafragma i perinealno tijelo [3] (Slika 1).



Slika 1. Prikaz anatomije maternice

Izvor: <https://byjus.com/biology/uterus-diagram/>

1.2. MAGNETSKA REZONANCIJA

MR je dijagnostička metoda pregleda koja u visokoj rezoluciji prikazuje slojeve ljudskog tijela u sagitalnim, transverzalnim i koronarnim ravninama [4]. To je također metoda koja neinvazivnim putem osigurava dobivanje anatomskih i fizioloških informacija [5]. Princip MR-a je interakcija radiovalova i određenih atomskih jezgara koji su u tijelo smješteni u jakom, stabilnom i uniformnom magnetnom polju. Veća kontrastnost u prikazivanju mekih tkiva jedna je od glavnih prednosti MR-a u odnosu na druge radiološke metode snimanja [6].

1.2.1. Povijesni pregled magnetske rezonancije

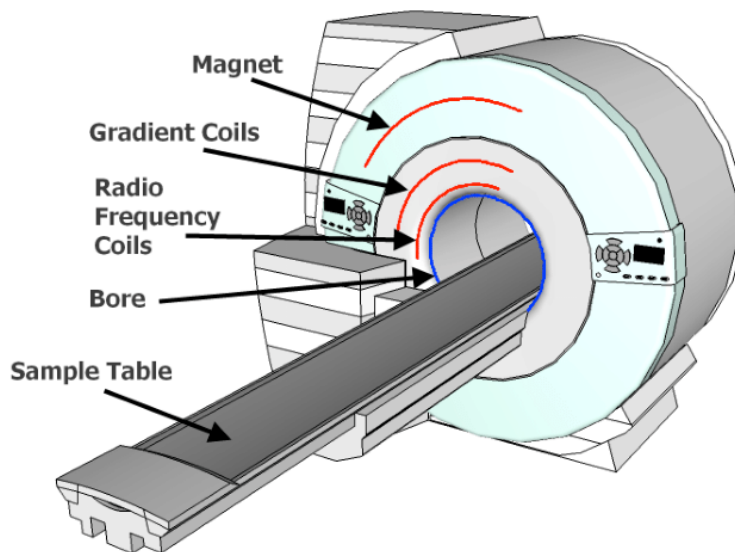
Tijekom godina oslikavanje pomoću MR-a prešlo je s jednostavnog volumetrijskog oslikavanja na složenu analizu koja koristi više sekvenci [7]. Kao temeljno otkriće u fizici bilo je rotirajuće magnetsko polje. Otkrio ga je Nikola Tesla 1882. godine u Budimpešti. Nadalje 1920-ih godina fizičar Wolfgang Paul i sur. postavili su teoriju da jezgre atoma imaju spin. Austrijanac Isidor Rabi, radeći u laboratoriju, promatrao je kvantni fenomen nazvan nuklearna magnetska rezonancija (NMR). Otkrio je da jezgre atoma apsorbiraju energiju čija je frekvencija jednaka „rezonantnoj frekvenciji“ jezgre odnosno spina. Rezonantna frekvencija jezgre ovisna je o jakosti statičnog magnetnog polja u kojem se jezgra nalazi. Isidor Rabi dobio je nobelovu nagradu 1944. godine [8]. 1946. godine Felix Bloch (Stanford University) i Edward Purcell (Harvard University), neovisni jedan o drugome, otkrili su da jezgre atoma, kada se nađu u magnetnom polju, mogu primiti energiju vanjskog radiofrekventnog izvora mijenjajući pri tome svoj položaj u magnetnom polju [9]. 1950.-ih godina Herman Carr stvara jednodimenzionalnu MR sliku. Od 1956. svi MR uređaji kalibrirani su u „Tesla jedinicama“. Jačina magnetnog polja mjeri se u Teslinim ili Gaussovima jedinicama. Što je magnetno polje jače to je jača količina radio signala koji se mogu pobuditi iz atoma tijela, a time i veća kvaliteta MR snimka. 1971. Raymond Damadian otkrio je da se signal vodika u kancerogenom tkivu razlikuje od signala zdravog tkiva jer tumori sadrže više vode. Odnosno, otkrio je da tumori imaju duže vrijeme relaksacije od

normalnog tkiva. 1977./1978. Damadian konstruirao prvi MR skener koji je bio jačine 0,05 T. Postiže i prvi MR prikaz ljudskog tijela. Britanski fizičar Petar Mansfield 1974. dalje je razvijao upotrebu gradijenta u magnetnom polju, te razvija tehniku eho planara koja omogućuje da se slike proizvode u sekundi, a kasnije postaje osnova za brzo snimanje MR-a. 1987. godine razvijeno je MR snimanje srca u stvarnom vremenu, a 1993. uvodi se funkcionalna MR slika mozga. 2000.-ih MR srca, MR tijela, snimanje fetusa, funkcionalni MR dodatno se razvijaju i postaju rutina u mnogim centrima. Danas se MR koristi u mnogim bolnicama kao neinvazivna tehnologija koja pomaže liječnicima u dijagnosticiranju širokog spektra bolesti. [8,10]

1.2.2. Osnovni dijelovi uređaja za MR

Svaki sustav MR-a sastavljen je iz više komponenti bez kojih ne bi mogli dobiti dijagnostičke slike ljudskog tijela. U te komponente spada: magnet koji proizvodi statičko homogeno magnetno polje, zavojnice za prijenos i prihvaćanje signala (*engl. Coils and amplifiers*), gradijentne zavojnice i pojačala za odabir snimanja u X, Y, Z osima (*engl. Gradient coils and amplifiers*), računalo za obradu i pohranu podataka, monitor i uređaj za slikovni zapis pregleda (Slika 2). MR uređaj postavljen je u posebno izgrađenu prostoriju s Faradayevim kavezom, koji ima svrhu zaštite od vanjskih utjecaja radiofrekventnih valova. Osnovni dio uređaja za MR je magnetski tunel, tzv. bore magneta, oko kojeg su gusto namotani supravodljivi, cilindrični navoji kroz koje teče jaka električna struja, stvarajući homogeno magnetsko polje unutar tunela. U sklopu bore je smješten, kriostat, magnet, gradijentne zavojnice i radiofrekventne zavojnice. Gradijentne zavojnice smještene su linearno u tri ravnine (X, Y, Z), a njihovo sjecište predstavlja izocentar magneta. Izrađene su od rezistivog materijala, te zajedno sa gradijentnim pojačalima formiraju vremenski promjenjiva gradijentna magnetska polja koja su neophodna za odabir ravnine snimanja, debljine sloja, te prostorno lociranje izvora signala unutar samoga sloja. Radiofrekventne zavojnice (antene) su odašiljači i prijemnici radiofrekventnog pulsa. Zavojnice od 10 i više mT/m imaju najbolji učinak. Uređaji za MR jednu radiofrekventnu antenu koriste kao odašiljač energije, a drugu kao prijemnik. Odašiljačka antena odašilje elektromagnetne

valove i integrirana je u kućište magneta. Elektromagnetni valovi imaju frekvenciju koja neselektivno pobuđuje vodikove protone zavisno o dijelu tijela koji želimo prikazati. To se zove rezonancija. Prijemna antena mjeri signal koji dolazi iz tkiva. Antene mogu biti raznih veličina, velike za cijelo tijelo ili male površinske zavojice. Zavojnice koje su postavljene blizu pretraživane anatomske regije imaju bolji odnos signala i šuma, ali i ograničen doomet. Uređaji za MR koriste najmanje dva računala. Jedno računalo služi za kontrolu i sekvencije snimanja, za kontrolu vremena i broja slojeva, te za određivanje dužine gradijentnih i radiofrekventnih pulseva dok drugo procesira podatke i prikazuje rezultate. Dodatno računalo nalazi se na radnoj stanici i omogućuje dodatnu obradu slike i prikaz pregleda. Za snimanje pacijenta operator uređaja za MR odabire vrstu sekvencije snimanja koja se prenosi kontrolnom računalu, koji izvršava zadani zadatak. Procesor za prikupljanje podataka za vrijeme snimanja pohranjuje digitalizirani signal i Furijevom transformacijom stvara sliku na ekranu, te služi za pohranjivanje slika. Računalni sustav za MR mora imati veliki kapacitet pohrane podataka [4, 5]. Prema jakosti magnetnog polja, uređaji za MR dijele se na uređaje niske jakosti (0,1 – 0,3 T) uređaje rednje jakoti (0,5 – 1 T), uređaje visoke jakosti (1,5 – 9 T). Prema vrstama magneta razlikujemo permanentni magnet, magnet sa željeznom jezgrom, rezistivi magnet (magnet sa zračnom jezgrom) i supravodljivi magnet. Sposobnosti permanentnog magneta ograničene su u vidu jačine magnetnog polja i veličine otvora kućišta. Težina permanentnog magneta seže od 5 do 11 tona upravo zbog jačine magnetnog polja. Cijena permenentnog magneta je povoljna jer ne treba električnu struju, niti helij za hlađenje. Struja u električnom vodiču magneta sa željeznom jezgrom okružena je magnetnim poljem. Električni vodiči koji se nalaze u rezistivom magnetu, bez oslanjanja na željeznu jezgru, mogu se oblikovati tako da izravno proizvode magnetno polje određene uniformnosti. O kvadratu struje koju provode, ovisi energija koju rasipaju rezistivi vodiči. Ovi magneti stvaraju jačinu polja do 0,2 T uz uporabu velike količine energije od 80 kW/h i zbog toga je potrebno dodatno hlađenje vodom. Prednosti rezistivnog magneta su niža cijena uređaja te jednostavna izrada, uz već spomenutu visoku cijenu rada samog magneta. Danas se većinom koristi supravodljivi magnet koji je građen od namotaja žice slitina i metala koji kada se urone u tekući helij na temperaturu od -273°C postaju supervodljivi. Supravodljivi magneti zadovoljavaju uniformnost pomoću snage magnetnog polja iznad 1 T [6].



Slika 2. Prikaz osnovnih dijelova uređaja za magnetnu rezonanciju

Izvor: https://www.researchgate.net/figure/Schematic-diagram-of-an-MRI-machine-illustrating-the-concentric-arrangement-of-coils_fig1_266266309

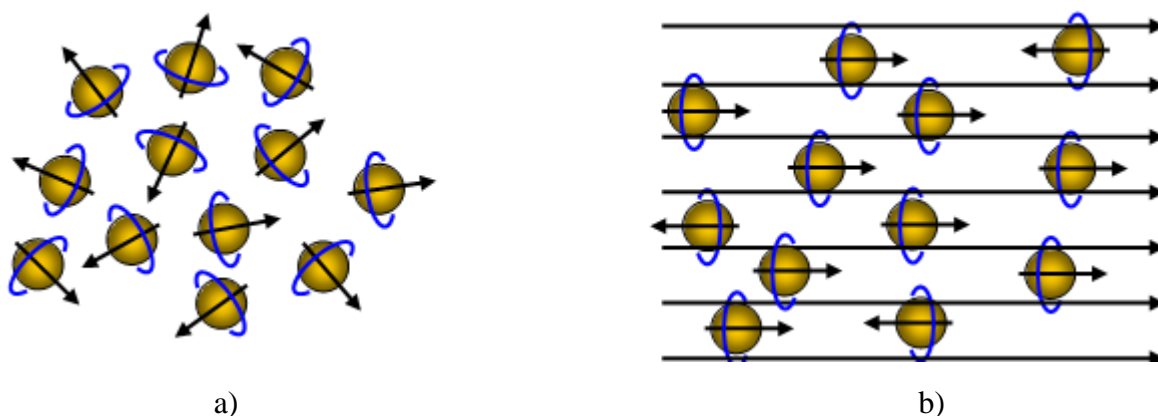
1.2.3. Princip rada uređaja za MR

Djelovanjem radiovalova na atomsku jezgru nastaje MR signal. Radiovalovi su daleko od granice ionizacijske energije. Oni su također elektromagnetski valovi koji imaju frekvenciju 20-100 mHz. Jezgra atoma vodika najčešća je korištena jezgra za oslikavanje magnetnom rezonancijom. Kada je u ionskom stanju (H^+), jezgra vodika samo je proton. Onovni principi NMR (*engl. Nuclear magnetic resonance*) su:

- a) električni naboj u kretanju, bilo pozitivan ili negativan, proizvodi magnetno polje
- b) atomi s neparnim brojem protona i neutrona kao što je H^+ imaju magnetski spin
- c) svaka jezgra vodika je mali magnet koji proizvodi malo ali zamjetno magnetsko polje

Elektroni se vrte oko svoje osi i oko jezgre, a jezgra se uz to još vrte i oko svoje osovine. Dvije čestice suprotnih magnetskih spinova poništavaju jedna drugu. Da bi se magnetizirali, ioni vodika se moraju „umiriti“. To se postiže dovođenjem jakog magnetskog polja izvana

(Slika 3). Protoni vodika vrte se oko svoje osi poredani paralelno i antiparalelno. Malo veći broj protona postavljen je u smjeru magnetskog polja nego u suprotnom smjeru. Taj mali broj protona dostatan je da stvori magnetsko polje, pri čemu nastaje neto magnetski moment ili magnetizacijski vektor koji ukazuje na smjer magnetskog polja. Isti taj broj protona koji stvara magnetizacijsko polje dostatan je da stvori i MR sliku [11].



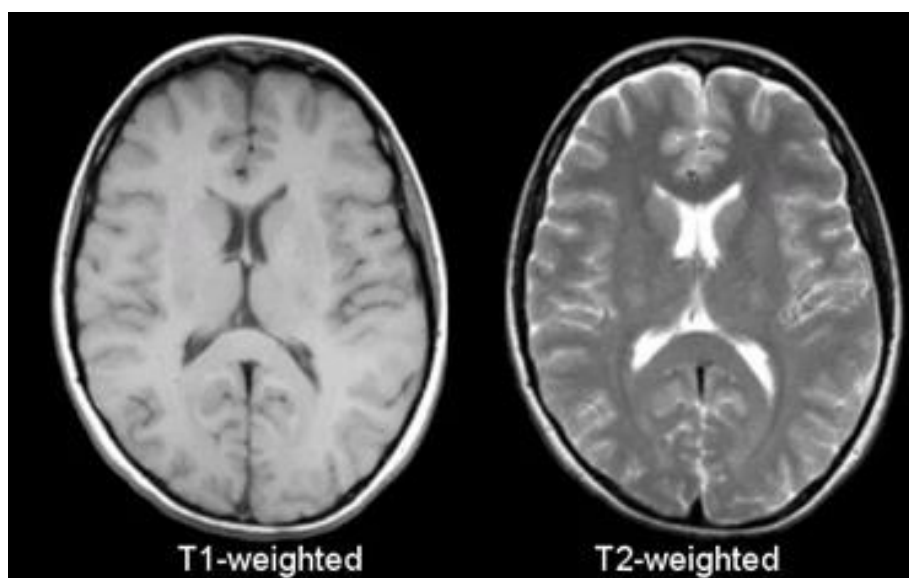
Slika 3. Položaj protona vodika prije (a) i nakon (b) djelovanja jakog magnetskog polja.

Izvor: [https://www.schoolphysics.co.uk/age16-](https://www.schoolphysics.co.uk/age16-19/Atomic%20physics/Atomic%20structure%20and%20ions/text/MRI/index.html)

[19/Atomic%20physics/Atomic%20structure%20and%20ions/text/MRI/index.html](https://www.schoolphysics.co.uk/age16-19/Atomic%20physics/Atomic%20structure%20and%20ions/text/MRI/index.html)

Pojava rezonancije uzrokovana radiofrekventnim valom, dodaje energiju magnetiziranom objektu. Vrijeme relaksacije T1 ovisi o molekularnoj okolini tkiva i posebno je za svako tkivo. Svaka tvar ili tkivo imaju specifično vrijeme relaksacije, što se može usporediti sa specifičnom gustoćom tkiva kod kompjutorizirane tomografije. Jezgra emitira radiofrekventni signal kada je izložena radiofrekventnom podražaju. Trajanje signala ovisi o vremenu koje jezgre provedu u koherentnoj fazi. Ova vremenska konstanta zove se vrijeme relaksacije T2 i različita je za svako tkivo. Njene značajke također ovise o molekularnoj gustoći jezgara. Kada je tkivo promijenjeno bolešću, vremena relaksacije T1 i T2 mogu se promijeniti. Kako vrijeme relaksacije T1 i T2 utječu na jačinu i trajanje radiofrekventnog signala, to će rezultirati promjenom slike i razlikovanjem patološkog od zdravog tkiva [Slika 4]. Pulsne sekvencije temeljno se mogu podijeliti na SE (*engl. Spin echo*) i GRE (*engl. Gradient echo*) tehnike snimanja. „Multi echo“ prikupljanje signala koristi se u GRE I SE

sekvencama i temelji se na jednoj ekscitaciji i višestrukome očitavanju. Tehnološki razvoj uređaja za magnetnu rezonanciju omogućio je snimanje u realnom vremenu, kao i snimanje dok se stol pacijenta pomiče u kaudokranijalnom i kraniokaudalnom smjeru. Danas se, osim „konvencionalnih“ načina snimanja, kao rutinske metode snimanja koriste i MR angiografija, MR spektroskopija i funkcionalna MR mozga. Funkcionalna MR je pretraga koja pomoću MR tehnologije, u aktivnim dijelovima mozga, dijagnosticira vrlo diskretne dijagnostičke promjene [4, 6, 11].



Slika 4. Transverzalni presjeci mozga u T1 i T2 vremenima relaksacije.

Izvor: <https://case.edu/med/neurology/NR/MRI%20Basics.htm>

1.3. KARCINOM VRATA MATERNICE

Rak vrata maternice četvrti je najčešći rak u žena s oko 660 000 novih slučajeva na godinu [12]. Više od 300 žena godišnje u Hrvatskoj oboli od invazivnog raka vrata maternice, te oko 600 žena od lokaliziranog raka (*lat. Ca in situ*). [13]. Iako se u naprednijim zemljama rak vrata maternice smanjuje, u nerazvijenim državama incidencija i mortalitet ostaju visoki, kao rezultat neadekvatnih usluga liječenja i nedostatak probira. Rak vrata maternice treći je vodeći uzrok smrti i drugi najčešće dijagnosticirani rak kod žena u manje razvijenim

zemljama, a glavni uzročnik je dugotrajna kronična upala maternice uzrokovana HPV-om [14].

1.3.1. Incidencija i rizični faktori

Broj oboljelih od raka vrata maternice u posljednjih nekoliko desetljeća se smanjuje, pa tako i u Hrvatskoj. Unatoč tome, i dalje je na četvrtom mjestu po učestalosti i smrtnosti kod žena u svijetu. Prema zadnjim podacima, u 2018. godini u Hrvatskoj su zabilježena 274 nova slučaja raka vrata maternice, što čini 2 % ukupnog broja slučajeva raka kod žena. Prosječna dob oboljelih bila je 55,6 godina. U najvećem broju slučajeva, kao uzrok nastanka raka vrata maternice smatra se zaraza visokorizičnim tipovima humanog papiloma virusa (HPV). Preko 99% prekanceroznih lezija uzrokovano je infekcijom HPV. Čimbenici koji su povezani s infekcijom HPV i razvojem maligne bolesti su pretilost, pušenje, spolno prenosive bolesti, te koinfekcija virusom HIV-a ili virusom herpes simplex tip 2 [15, 16].

1.3.2. Klinička slika

Karcinom vrata maternice najčešće se javlja u žena između 40 i 55 godina. HPV infekcija je u većini slučajeva asimptomatska, no moguća je pojava kondiloma, odnosno spolnih bradavica. Zbog asimptomatske manifestacije, HPV infekcija vrlo lako se može prenijeti spolnim putem. Simptomi raka ovise o stadiju bolesti. Sami početci raka također mogu biti asimptomatski. Prvi simptom je krvarenje, a uz krvarenje je prisutna i bol u donjem dijelu trbuha, zdjelici i kukovima koja najčešće nastaje kao posljedica širenja malignog procesa u tijelo maternice, zid zdjelice ili oko ishijadičnog živca. [16, 17]

1.3.3. Dijagnoza i liječenje

Od presudne važnosti za dijagnozu karcinoma vrata maternice je ginekološki pregled. Njime se određuje veličina i lokalizacija tumora. Glavni cilj je otkriti karcinom u što ranijem stadiju. Najčešće korištene metode za otkrivanje raka vrata maternice su Papa test, HPV test i kolposkopija. Kolposkopija je pregled u kojem se otkrivaju područja na sluznici vrata maternice koja mogu ukazivati na promjene [17]. Veličinu tumora također možemo procijeniti i transvaginalnim ultrazvukom. U metode otkrivanja karcinoma uključujemo i CT, MR, limfadenektomija, limfangiogram, DWI (*engl. Diffusion Weighted*) MR, PET- CT. PET-CT je izvrsna metoda za procjenu udaljenih metastaza. RTG pluća i scintigrafija skeleta mogu nam prikazati postojanje metastaza. Uobičajeno liječenje je ekscizija ili ablacija abnormalnih stanica. Premaligne žljezdane promjene i premaligne lezije epitela mogu se ukloniti minimalno invazivnim kirurškim zahvatom. U slučaju maligne bolesti primjenjuje se kirurški zahvati poput uklanjanja maternice, uklanjanje tkiva oko maternice s limfnim čvorovima zdjelice, uklanjanje maternice s jajnicima i jajovodima [18]. Za pacijentice koje nisu kandidati za operaciju, kemoterapija može biti jedna od izbora liječenja za primarni metastatski karcinom vrata maternice. 12 i 24 mjeseca nakon zahvata potrebno je napraviti HPV testiranje i Papa test [19].

1.4. FIGO KLASIFIKACIJA

FIGO klasifikacija metoda je određivanja stadija tumora koja se do nedavno temeljila isključivo na kliničkom pregledu, no 2018. godine objavljena je nova FIGO klasifikacija raka vrata maternice u kojoj definiramo anatomske proširene bolesti i razlikovanje ishoda preživljavanja (Tablica 1). U odnosu na prijašnji FIGO sustav iz 2014., glavna promjena je da stadij IB sada uključuje tri podskupine umjesto dvije [20]. Sažete su i odgovarajuće dijagnostičke metode i mogućnosti liječenja za pojedine stadije. U sustav za određivanje stadija ugrađene su patološke i slikovne procjene zdjelice, te procjena paraortalnih i zdjelčnih limfnih čvorova. Sustav stupnjevanja nam također omogućuje i usporedbu

pacijenta i njihovih ishoda međusobno. Razvoj tehnologije poboljšava dijagnozu i liječenje, a određivanje stadija raka je proces koji odgovara na taj razvoj [21].

Tablica 1. FIGO klasifikacija tumora [20]

FIGO stadij	Definicija
I	Karcinom cerviksa ograničen na maternicu
IA	Invazivni karcinom dijagnosticiran mikroskopski
IA1	Izmjerena stromalna invazija <3mm u dubinu
IA2	Izmjerena stromalna invazija ≥ 3 mm i <5mm
IB	Invazivni karcinomi s izmjerenom najdubljom stromalnom invazijom ≤ 5 mm
IB1	Invazivni karcinom s dubinom stromalne invazije ≥ 5 mm i tumorom manjim od 2 cm u najvećoj dimenziji
IB2	Invazivni karcinom koji je ≥ 2 cm i <4cm u najvećoj dimenziji
IB3	Invazivni karcinom ≥ 4 cm u najvećoj dimenziji
II	Karcinom vrata maternice proširen izvan maternice, ali bez infiltracije u zdjeličnu stijenku niti donju trećinu rodnice
IIA	Tumor zahvaća gornje dvije trećine rodnice, ali bez infiltracije parametrija
IIA1	Invazivni karcinom <4cm u najvećoj dimenziji
IIA2	Invazivni karcinom ≥ 4 cm u najvećoj dimenziji
IIB	Karcinom vrata maternice koji infiltrira parametrij, ali ne do zdjeličnog zida
III	Karcinom zahvaća donju trećinu rodnice uz mogućnost prisutnosti; infiltracije do zdjelične stijenke, hidronefroze, zahvaćanja limfnih čvorova
IIIA	Tumor koji zahvaća donju trećinu rodnice, ali se ne proteže do zdjelične stijenke

IIIB	Tumor koji se proteže na stijenku zdjelice uz hidronefrozu i zatajenje bubrega
IIIC	Prisutne metastaze u zdjelčnim i/ili paraaortnim limfnim čvorovima, bez obzira na veličinu i opseg tumora
IV	Tumor koji se proširio izvan zdjelice ili infiltrira sluznicu mokraćnog mjehura ili rektuma
IVA	Tumor infiltrira sluznicu mokraćnog mjehura ili rektuma
IVB	Tumor se proširio na udaljene organe

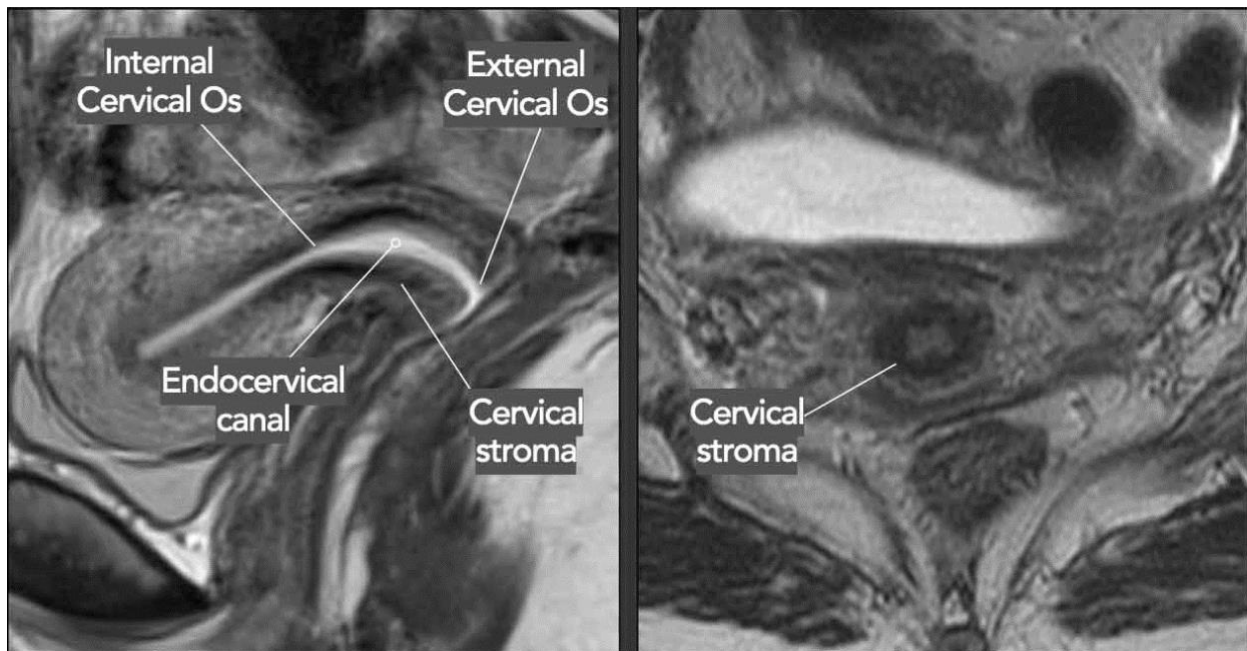
2. CILJ RADA

Cilj rada je prikazati ulogu najnovijih tehnoloških dostignuća u korištenju MR-a za precizniju detekciju i lokalizaciju tumora vrata maternice , evaluaciju stadija bolesti i faktora rizika. Prikazat će se i prednosti i nedostaci MR-a pred ostalim modalitetima snimanja kao i način na koji MR može utjecati na identifikaciju osobina tumora koji utječu na izbor i odabir optimalnih terapijskih tehnika. Pretraživana je literatura koristeći ključne riječi na PubMed-u u periodu od 2000.-2024. g. Pronađena su 3413 radova, od kojih je 58 relevantnih za temu ovog rada. Osim baze podataka korištene su i knjige, relevantne web stranice te materijal s predavanja.

3. RASPRAVA

3.1. MR PRIKAZ ZDRAVOG VRATA MATERNICE

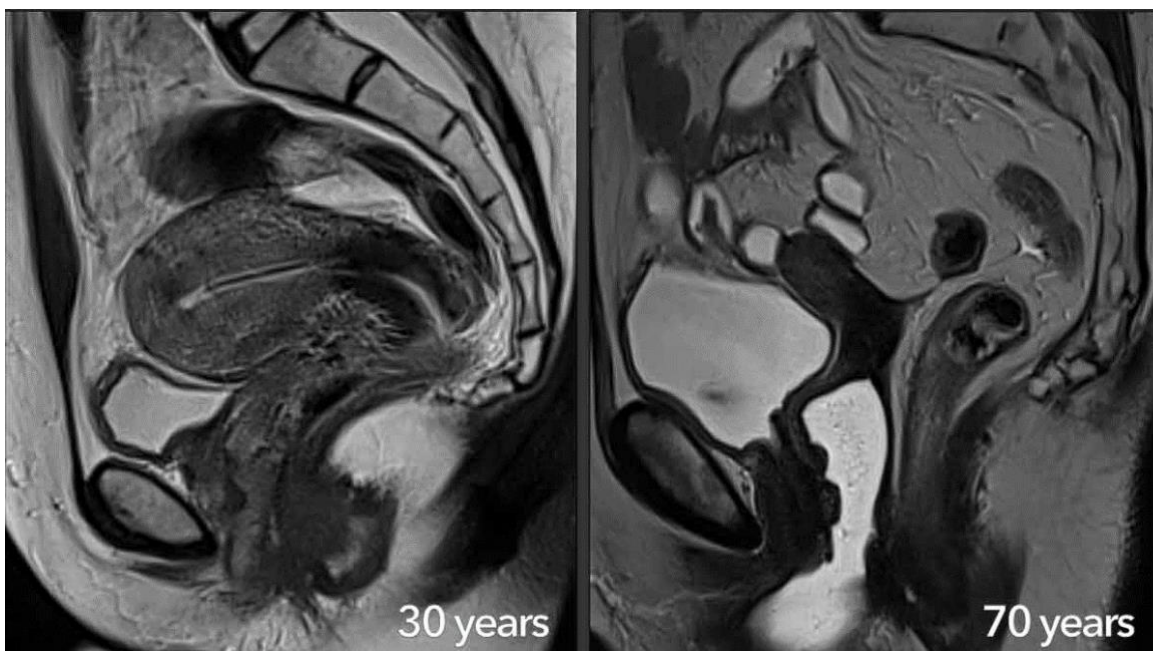MR kao metoda oslikavanja pruža nam uvid u ginekološku anatomiju koja nije vidljiva drugim tehnikama. Zbog visoke razlučivosti kontrasta malih struktura i tkiva, te multiplanarnog snimanja, moguće je diferencirati i vrlo male patološke promjene. Isto tako MR nam omogućuje prikaz krvnih žila bez uporabe intravenskog kontrasta, što ga čini superiornijim u odnosu na druge modalitete snimanja u evaluaciji abnormalnosti zdjelice [22]. Kako bi znali razlikovati patološki vidljive strukture od anatomskih, moramo poznavati anatomski normalan izgled maternice kao i samog vrata maternice (Slika 5). Slojevi tkiva, unutar i izvan tijela maternice, cerviksa i vagine, prikazuju se u sve tri ravnine [23]. Vrat maternice nalazi se na donjem dijelu maternice i cilindrična je oblika, a jednim dijelom strši u vaginu. Dijelimo ga na supravaginalni i intravaginalni dio. Na donjem kraju vaginalnog dijela cerviksa nalazi se maternični otvor. Isto tako, prosječna duljina anatomski normalnog cerviksa iznosi od 3 do 4 cm, dok mu je promjer 2,5 cm. MR-om imamo mogućnost uvida u sva tri sloja maternice; endometrium, miometrium i perimetrium. Endometrium je maternična sluznica u kojoj se nalaze maternične žlijezde i taj sloj je srastao s miometriumom. Miometrium je sloj glatkih mišićnih vlakana debljine oko 1,5 cm, a u cerviksu se u ovom sloju nalazi više vezivnih nego mišićnih vlakana. Perimetrium je sloj koji pokriva maternicu [24]. Mjesto najčešće nastalog tumora na cerviksu je skvamokolumnarni spoj. To je granica između pločastog i cilindričnog epitela koji oblažu cerviks. Cerviks od mokraćnog mjehura odvaja parametrij. To je masno i vezivno tkivo koje oblaže anteriorni dio maternice. Na stražnjoj strani vrata maternice je rektum, dok se sprijeda nalazi mokraćni mjehur. Na T2 slikama lako se vidi duljina i položaj vrata maternice. Zdravi vrat maternice ima dvije prepoznatljive zone: centralnu zonu s visokim intezitetom signala koja je obložena sluzi, i vanjsku zonu s niskim intezitetom signala. Na slikama dobivenim T1 mjerenjem, okolni parametrij se prikazuje umjerenim intezitetom signala i jasno se razlikuje od vezivnog tkiva [23, 25].



Slika 5. Anatomski prikaz zdravog vrata maternice na MR-u.

Izvor: <https://radiologyassistant.nl/abdomen/unsorted/mr-in-cervical-cancer-1>

Anatomija maternice i vrata maternice varira s dobi. Tijekom reproduktivne dobi različiti slojevi maternice i vrata maternice dobro su prepoznatljivi, a mišićni dio stijenke maternice može biti visoko vaskulariziran. Šupljina maternice može se prepoznati kao hipointenzivna struktura. U žena u postmenopauzi anatomija postaje manje vidljiva, a cervikalna stroma i miometrij izgledaju hipointenzivno na T2 snimkama. S godinama, ženski reproduktivni organi postupno postaju manji s izraženijim gubitkom volumena maternice u usporedbi s vratom maternice [26] (Slika 6).



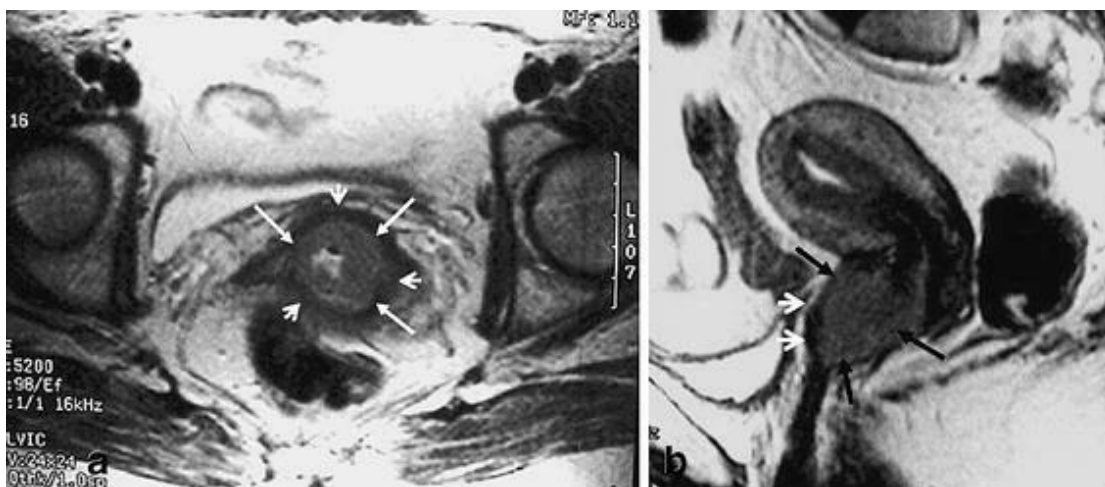
Slika 6. Prikaz ženskih reproduktivnih organa na MR-u kod osoba od 30 i 70 godina.

Izvor: <https://radiologyassistant.nl/abdomen/unsorted/mr-in-cervical-cancer-1>

3.2. MR PRIKAZ KARCINOMA VRATA MATERNICE

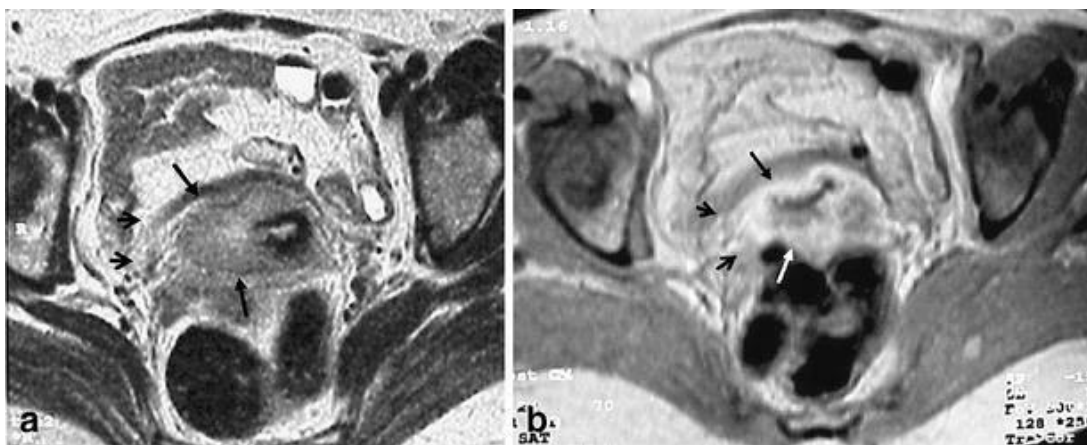
MR je najprecizniji i najspecifičniji način snimanja koji se koristi za početno dijagnosticiranje i praćenje raka vrata maternice. MR pruža detaljnu procjenu bolesti i širenja bolesti u cerviksu, te produljenje tumora u zdjelici, što ima velik utjecaj na strategiju liječenja i upravljanja bolešću [27]. Međunarodni sustav određivanja stadija raka grlića maternice (FIGO sustav) koristi slikovne i patološke procjene u svrhu dijagnosticiranja i određivanja stadija. Pojedine razvijene zemlje su i prije FIGO klasifikacije koristile slikovne metode za primarnu obradu pacijentica s karcinomom. Za primarnu dijagnostičku obradu kod procjene lokalizacije i lokalne proširenosti karcinoma vrata maternice preporuča se napraviti MR zdjelice, PET-CT cijelog tijela, CT prsnog koša, abdomena i zdjelice. Modalitet snimanja se određuje na temelju FIGO klasifikacije. MR se smatra kao slikovna metoda izbora za procjenu lokalnog proširenja tumora. Pruža nam izvrsnu rezoluciju mekog tkiva što nam omogućuje točnu procjenu veličine tumora, lokalizaciju i lokalnu infiltraciju, te nam pruža uvid u povećanje zdjelčnih limfnih čvorova. Sekvenca koja se najčešće koristi za

dijagnosticiranje tumora je DWI sekvenca. To je metoda stvaranja kontrasta signala koja se temelji na razlikama u difuziji. DWI nam pokazuje pokretljivost vode unutar tkiva tumora. Patološki procesi mogu utjecati na raspodjelu vode unutar tkiva tumora. Ta karakteristika nam omogućuje uvid u mikrostrukturu tumora, celularnost tumora i integritet stanične membrane. Tkivo raka vrata maternice prikazuje se kao ograničena difuzija s visokim intezitetom signala primarnog tumora i metastatskih limfnih čvorova. Rak vrata maternice uobičajeno je srednje hiperintenzivan na T2 slikama. Sagitalna ravnina nam omogućuje procjenu širenja tumora na tijelo maternice ili vaginu. Na T1 snimkama bez kontrasta, tumor je obično prikazan kao izointenzivan u odnosu na normalni cerviks. Manji tumori obično rastu homogeno, dok su veći tumori nekrotični i često pokazuju pojačani rub. Velika veličina tumora znak je agresivne bolesti. Izoehogeni i hiperehogeni tumori češći su u adenokarcinomima, dok se hipoehogeni tumori često pojavljuju u karcinomima skvamoznih stanica vrata maternice [28]. T2 slika je glavni oslonac za procjenu tumora vrata maternice kod MR zdjelice. Slike se snimaju pod pravim kutem okomito na cerviks i preporučuju se tanki slojevi od 3 do 4 mm. Veličina tumora, bilo da je veći ili manji od 4 cm, igra ključnu ulogu u odabiru terapije, te se uglavnom točno procjeni veličina tumora. Međutim, ponekad se veličina lezije može netočno procijeniti na T2 snimkama zbog prisutnosti upale ili edema. Isto tako, tumor može prikazati raznolike morfološke karakteristike, poput egzofitnog, infiltrativnog ili endocervikalnog oblika, te različitih smjerova rasta, što je bitno za planiranje moguće brahiterapije. Očuvanje hipointenzivnog vlaknastog prstena na MR-u na T2 snimkama često sugerira nedostatak invazije parametara (Slika 7). Međutim, poremećaj stromalnog prstena bez jasno definirane parametarske mase može rezultirati mikroskopskom invazijom, što može dovesti do lažno negativnih nalaza. Potpuni poremećaj prstena, praćen nodularnim ili nepravilnim intezitetom tumorskog signala pouzdani su pokazatelji invazije tumora [29] (Slika 8). Uz difuzijsko snimanje kao posebnu tehniku kod snimanja karcinoma vrata maternice koristimo MR spektroskopiju. To je funkcionalna tehnika koja pokazuje prisutnost malih pokretnih molekula na najčešće korištenima jačinama snimanja MR od 1,5 T i 3 T. Male molekule koje se nalaze u normalnim tkivima su kolin, kreatinin i N-acetil-aspartat, dok patološka stanja, uključujući maligne bolesti, mogu povećati prisutnost drugih molekula kao što su laktat ili alanin [30].



Slika 7. aksijalne T2-ponderirane i b sagitalne T2-ponderirane slike MR pokazuju cervikalnu masu (strelice) s netaknutim hipointenzivnim vlaknastim stromalnim prstenom (kratke strelice). Nema znaka parametarske invazije

Izvor: <https://link.springer.com/article/10.1007/s00330-005-2804-z/figures/1>

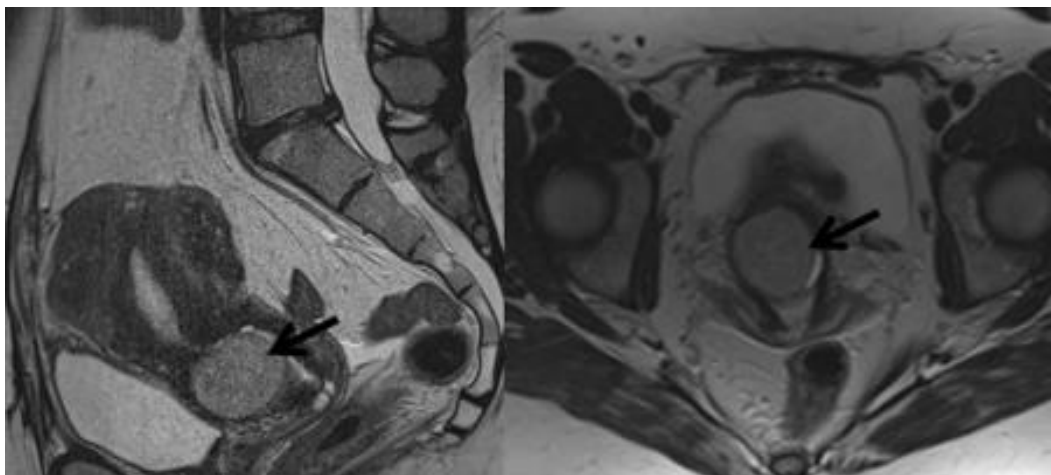


Slika 8. aksijalne T2 i T1 ponderirane kontrastom poboljšane snimke prikazuju nekrotičnu cervikalnu masu (strelice) s desnom parametarskom invazijom (kratke strelice)

Izvor: <https://link.springer.com/article/10.1007/s00330-005-2804-z/figures/2>

3.2.1. Prikaz stadija I karcinoma vrata maternice na MR-u

Rano otkrivanje karcinoma vrata maternice MR-om može smanjiti potrebu pacijentice da se podvrgne radikalnoj operaciji koja utječe na plodnost te povećati stope preživljavanja. U najranijem stadiju bolesti, tumor nije klinički vidljiv, već se dijagnoza postavlja samo biopsijom i patohistološkom analizom. Slikovne pretrage poput konvencionalnog MR-a ne mogu detektirati milimetarske promjene u ovoj fazi, pa se ne preporuča kod pacijentica sa podstadijem IA ove bolesti. Isto tako, terapijske opcije ovih pacijentica ovise o tome jesu li u reproduktivnom razdoblju i o zahvaćenosti limfnih i krvnih žila. Pri procjeni stadija karcinoma u ranim fazama bolesti, važno je biti oprezan zbog lokalnog upalnog procesa i stvaranja edema prilikom biopsije. Budući da je upala često popraćena edemom, ona rezultira visokim intezitetom signala na magnetskim snimkama i to je čest razlog precjenjivanja veličine tumora i postavljanja većeg stadija bolesti nego što ustvari je [31]. Kod IB stupnja raka vrata maternice, prognoza ovisi o volumenu tumora, tipu, invaziji limfovaskularnog prostora i statusu limfnih čvorova (Slika 9). MR ponderirani T2 precizan je za procjenu volumena tumora, posebno kod endovaginalne tehnike. Skvamozni karcinomi imaju bolji odgovor od adenokarcinoma, ali adenokarcinomi imaju općenito lošiju prognozu, osobito oni slabo diferencirani. Prisutnost tumorskih stanica u vaskularnim kanalima loš je prognostički znak. MR se može koristiti kao prognostički biomarker za razlikovanje histoloških karakteristika tumora u I. stadiju bolesti [32]. Prostorna rezolucija MR slika može se poboljšati upotrebom prijemnih zavojnica blizu područja od interesa jer nam to daje značajno bolji SNR (*engl. signal to noise ratio*). Isto tako, pokazalo se da uporaba endovaginalne zavojnice poboljšava detekciju tumora <1 cm na T2 snimkama. U kombinaciji s kontrastnom DWI tehnikom, endovaginalna tehnika dodatno poboljšava osjetljivost i specifičnost lokalnog stadija [33].

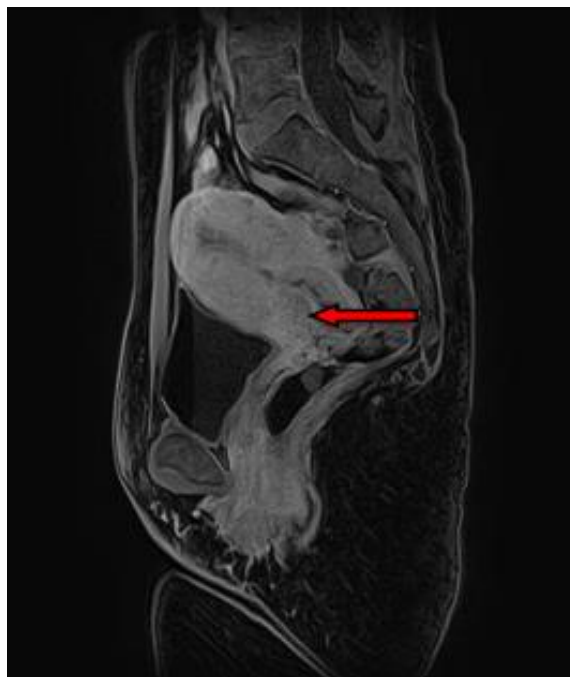


Slika 9. Stadij 1B karcinoma vrata maternice na MR-u

Izvor: <https://repositorij.mef.unizg.hr/islandora/object/mef%3A2823/datastream/PDF/view>

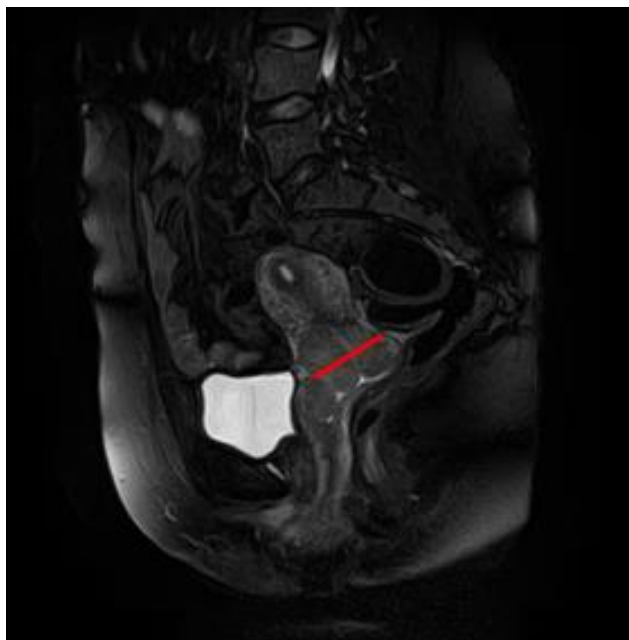
3.2.2. Prikaz stadija II karcinoma vrata maternice na MR-u

Tumor koji se proširio van maternice, ali ne zahvaća zdjelični zid ni donju trećinu maternice spada u stadij II. Prema klasifikaciji, tumori promjera <4cm spadaju pod tumore stadija IIA1 (Slika 10), a invazivni karcinomi sa veličinom >4cm spadaju pod stadij IIA2 (Slika 11). Karcinom stadija IIB obuhvaća invaziju parametara, ali ne i zdjeličnog zida. Tumor u ovom stadiju bolesti može se liječiti kirurškim zahvatom ili zračenjem [34]. Stadij IIA na MR-u izgleda kao infiltracija u gornje dvije trećine rodnice uz gubitak normalno hipointenzivnog signala i zadebljanje vaginalne stijenke. U stadiju IIB vidljivi su znakovi proširenja invezije parametrija, te potpuni nedostatak hipointenzivnog signala cervikalne strome. T2 opravdano je kada se koristi parametrijska invazija. Na T1 snimci zdravo tkivo će nam davati svjetliji signal zbog prisutnosti masti, dok će tumorsko tkivo biti tamnije [35].



Slika 10. Karcinom cerviksa FIGO stadij IIA (<4cm) u T1 u sagitalnoj ravnini

Izvor: <https://zir.nsk.hr/islandora/object/mef:3661/datastream/PDF/view>

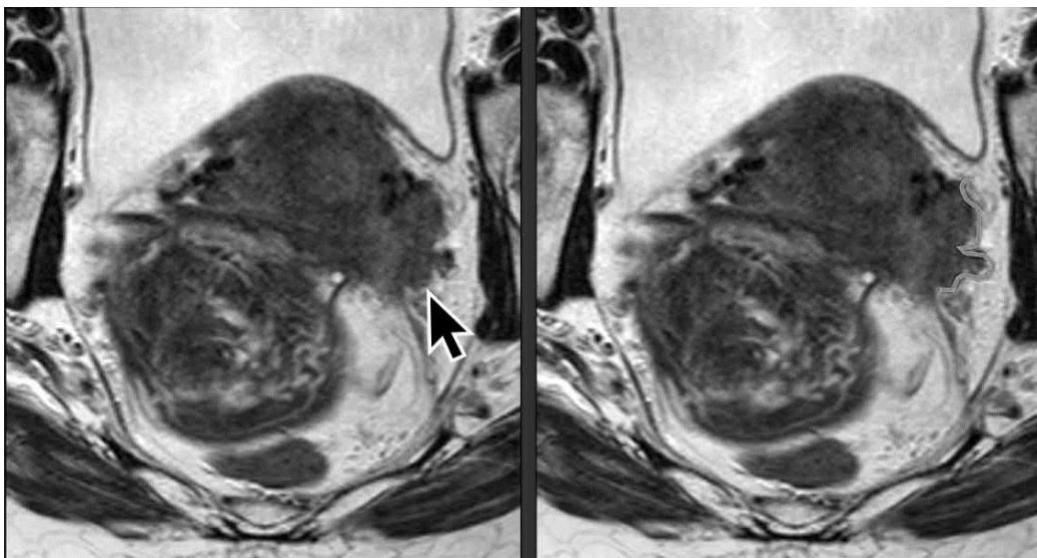


Slika 11. Karcinom cerviksa FIGO stadij IIA2 (>4cm) u sagitalnoj ravnini u T2 vremenu

Izvor: <https://zir.nsk.hr/islandora/object/mef:3661/datastream/PDF/view>

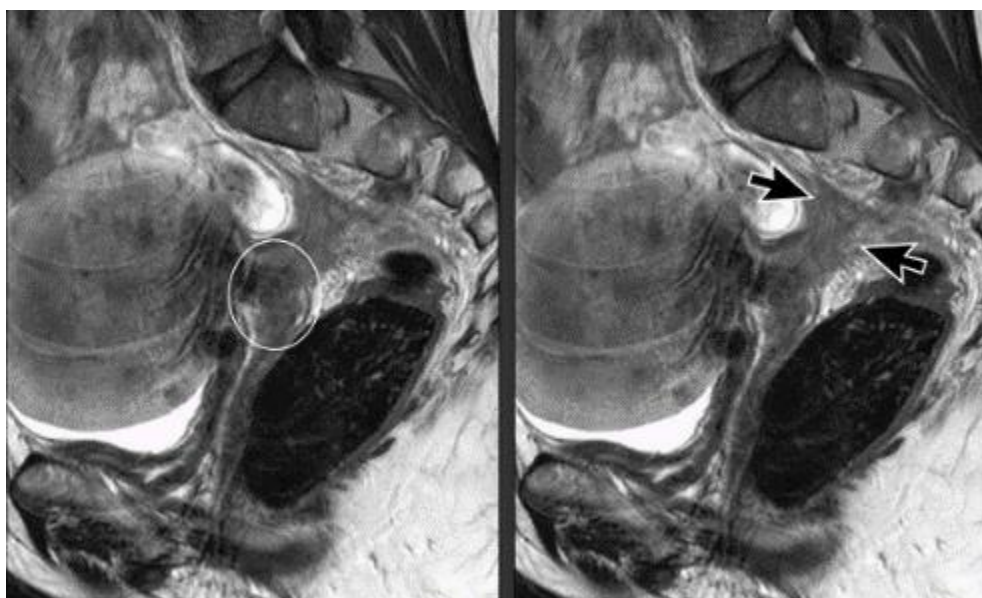3.2.3. Prikaz stadija III karcinoma vrata maternice na MR-u

Stadij III bolesti obuhvaća širenje karcinoma na donju trećinu rodnice ili na zid zdjelice, promjene u debljini ili gubitak normalnog signala vaginalne stijenke uz prisutnost hidronefroze (nakupljanje tekućine u bubregu), te zahvaćenost lokalnih i regionalnih limfnih čvorova (Slika 12). Procjena hidronefroze najbolje se analizira na T2 snimci u koronarnom presjeku koji obuhvaća i bubrege [35,36]. Zdravi limfni čvorovi imaju ovalni oblik, s homogenim srednjim intezitetom signala na T2 snimaka, hipointenzivnim na T1 snimkama te visokim intezitetom signala na DWI snimkama. Glavni kriterij za razlikovanje malignih od benignih tumora je veličina, ako su veći od 1 cm u najkraćoj osi, to može ukazivati na prisutnost malignog procesa. Detekcija pozitivnih limfnih čvorova najlakša je na T2 snimkama zbog njihovog srednjeg inteziteta u usporedbi s krvnim žilama i mišićima koji su hipointenzivni [37] (Slika 13). Metastaze u limfnim čvorovima kod raka vrata maternice povezane s manjom stopom preživljavanja, gdje je trogodišnja stopa preživljavanja 64%, u usporedbi s pacijentima bez metastaza kod kojih je s trogodišnja stopa preživljavanja 94% [35, 37, 38]. Preporuke nacionalnih sveobuhvatnih centara za rak iz 2022. za liječenje karcinoma stadija III. preporučuju istodobno kemoradioterapiju i konvencionalnu vanjsku radioterapiju koja iznosi između 50 i 60 Gy. Ova doza dovoljna je za kontrolu manjih metastaza limfnih čvorova, ali nedovoljna je za veće i proširenije limfne čvorove. Visoke doze vanjske brahiradioterapije i resekcija limfnih čvorova predstavljaju glavnu strategiju liječenja većih limfnih čvorova. S druge strane, povećanje doze nosi rizik od ozbiljnih i toksičnih posljedica i nuspojava na susjedne organe poput mjehura, rektuma i crijeva [36].



Slika 12. Invazija zdjelične bočne stijenke karcinoma vrata maternice stadija III

Izvor: <https://radiologyassistant.nl/abdomen/unsorted/mr-in-cervical-cancer-1>



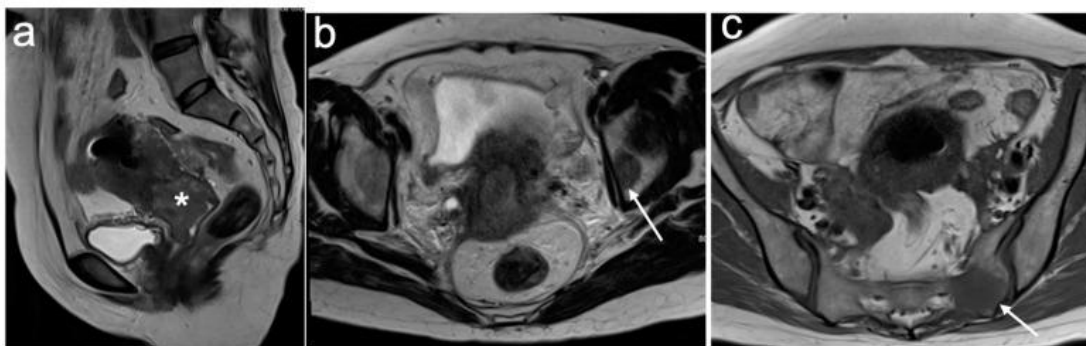
Slika 13. Lokalno uznapredovali rak vrata maternice (krug) stadija III s opsežnom invazijom sakrouterinih ligamenta (strelice)

Izvor: <https://radiologyassistant.nl/abdomen/unsorted/mr-in-cervical-cancer-1>

3.2.4. Prikaz stadija IV karcinoma vrata maternice na MR-u

Terminalni stadij karcinoma vrata maternice je stadij IV. U ovom stadiju prisutno je proširenje karcinoma na susjedne organe, posebice na mokraćni mjehur i rektum, te može prisutno biti i proširenje metastaza na udaljene organe. Stadij IV dijeli se na stadij IVA i IVB. IVA nam označava proširenost metastaza na susjedne organe, dok nam IVB označava proširenost metastaza na okolne organe [39] (Slika 14). Istodobna terapija kirurškim putem i kemoterapija način je tretiranja i IV. stadija [40]. Ukupno petogodišnje preživljavanje bolesnica sa stadijem IV iznosi 15%. Osjetljivost snimanja MR-om ima točnost zahvaćenosti mekotkivnih struktura 71-100 %, dok mu je specifičnost 88-91% [41].

Nalaz hiperintenzivnog tumora unutar mokraćnog mjehura i rektum, uz oštećenje stijenke na T2 snimkama, jasno ukazuje na ekspanziju stanica tumora. Ova radiološka dijagnoza se dodatno potvrđuje patohistološkom analizom uzorka tkiva. Isto tako može se javiti edem sluznice mokraćnog mjehura zbog čega se može pogrešno procijeniti stražnji zid samog mjehura, te može dovesti do davanja lažno pozitivnih nalaza na T2 snimci zbog jednoličnog zadebljenja i homogenog signala visokog inteziteta kroz stijenku [37, 42].

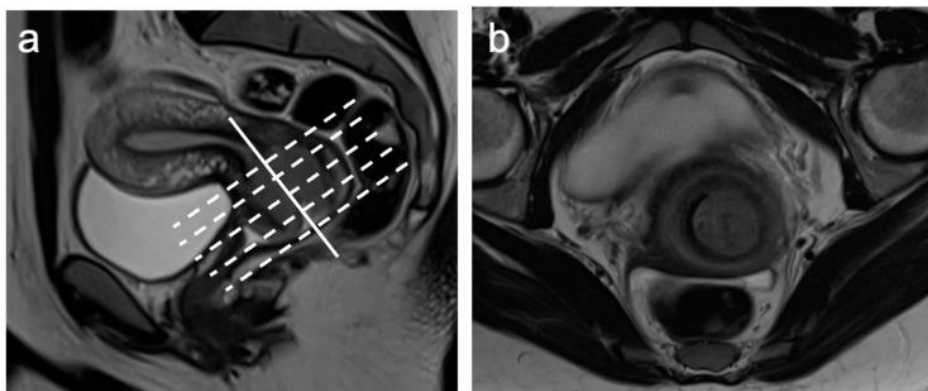


Slika 14. Sagitalni T2 (a) pokazuje cervikalni tumor srednjeg intenziteta signala (*). Aksijalni T2 na razini sredine zdjelice (b) i sakruma (c) pokazuje žarišne regije nepravilnog niskog intenziteta signala unutar lijevog acetabuluma (strelice) u skladu s koštanim metastazama. FIGO stadij IVB.

Izvor: <https://www.ncbi.nlm.nih.gov/pmc/articles/PMC10605640/#B29-cancers-15-05105>

3.4. ULOGA MR-a U LIJEČENJU BOLESNICA S KARCINOMOM VRATA MATERNICE

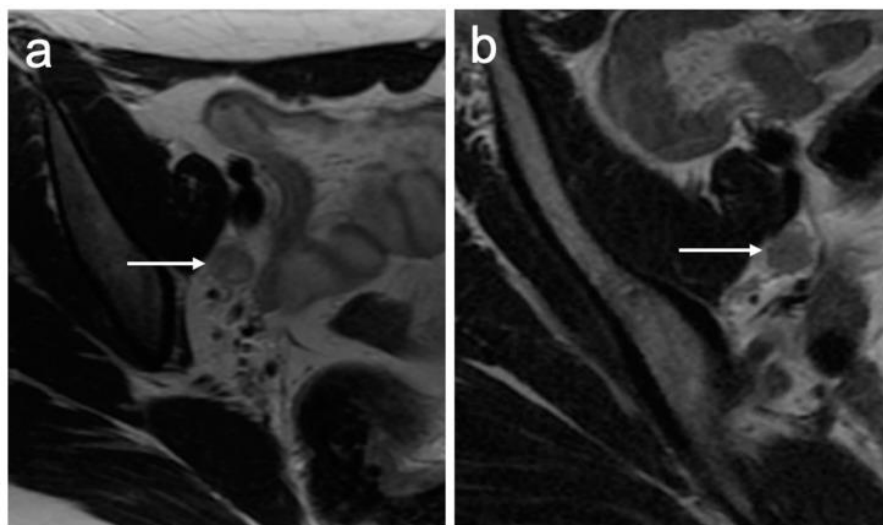
MR igra središnju ulogu u pacijenata s dijagnosticiranim karcinomom vrata maternice i omogućuje točno određivanje stadija, što je ključno za određivanje najprikladnijeg liječenja. MR je najbolja opcija snimanja za procjenu veličine tumora, položaja te invazije parametara i bočne stijenke. Djelomično napunjen mjehur osigurava da je maternica u optimalnom položaju, pa se pacijentice upozorava da isprazne mjehur otprilike pola sata prije pregleda da bi tijekom pregleda mjehur bio djelomično ispunjen. Prije izvođenja pretrage intramuskularno se daje lijek koji umiruje peristaltiku čime se smanjuje artefakt pokreta uzrokovan peristaltikom crijeva [43]. U standardnom MR protokolu za procjenu stadija raka vrata maternice prvo se dobiva standardna T2 snimka širokog vidnog polja. Ta snimka se koristi za planiranje snimanja uz višu razlučivost u smjeru duž osi cerviksa, što je ključno za precizno lociranje tumora i točno određivanje parametara (Slika 15). Normalna anatomija cerviksa najjasnije se vidi na T2, gdje su središnje endocervikalne žlijezde i sluznice hiperintenzivnog signala, okružene hipointenzivnom fibroznom stromom i stromom srednjeg inteziteta signala koji se proteže do parametrija. Cervikalni tumori najbolje se vide na T2 kao lezije srednjeg inteziteta signala, koje se jasno razlikuju od hipointenzivne cervikalne strome. DWI može pomoći u otkrivanju tumora kada lezija ima isti intenzitet signala kao i vrat maternice [44].



Slika 15. Sagitalni T2 (a) naglašava dugu os cerviksa (puna bijela linija) i okomitu os na cerviks (isprekidane bijele linije) iz koje se dobivaju (b) aksijalno-kosi nizovi.

Izvor: <https://www.ncbi.nlm.nih.gov/pmc/articles/PMC10605640/>

Pojedine smjernice preporučuju veliki FOV aksijalnog T1 i T2WI od bubrežnog hiluma do pubične simfize za procjenu dodatnih popratnih bolesti ili metastaza zdjelice kao što su povećanje limfnih čvorova, zahvaćenost kostiju i hidronefroza [45, 46]. Različita tkiva imaju karakteristična svojstva difuzije, a u tkivima koja su visoko stanična, difuzija molekula vode relativno je ograničenija. To se očituje kao visok signal na DWI slikama. Nekoliko je studija pokazalo dodatnu vrijednost DWI-a u otkrivanju tumora u početnom stadiju, osobito kod onih koji su mali i izointenzivni na T2WI, kao i u otkrivanju recidiva raka vrata maternice [47, 48, 49]. DWI olakšava otkrivanje limfnih čvorova; međutim, važno je napomenuti da i fiziološki i patološki čvorovi pokazuju ograničenje difuzije. T1 i T2 ponderirana slika može se koristiti za daljnju procjenu morfologije limfnog čvora. Sumnjiva obilježja uključuju zaobljenu morfologiju, nepravilan rub i gubitak masnog hiluma (Slika 16). Kriteriji veličine za povećanje limfnih čvorova razlikuju se ovisno o mjestu [50].



Slika 16. Izgled metastatskih limfnih čvorova s (a) zaobljenom morfologijom i središnjom nekrozom i (b) nepravilnim bodljikastim rubovima na aksijalnoj T2WI.

Izvor: <https://www.ncbi.nlm.nih.gov/pmc/articles/PMC10605640/>

Kombinirana kemoradioterapija je terapija izbora za veliki karcinom vrata maternice. MR se izvodi prije i usred liječenja kako bi se omogućilo prilagođeno planiranje liječenja i prilagodba doze radioterapije, kako bi se poboljšala lokalna kontrola tumora i smanjio

toksični učinak terapije. Ako početno liječenje ne uspije, daljnje terapijske mogućnosti su ograničene. Stoga bi rano, točno predviđanje odgovora na liječenje duboko utjecalo na prognozu pacijenata. Mnoga su istraživanja istraživala potencijalnu ulogu MR pojačane kontrastom u određivanju stadija kao prediktora odgovora na liječenje. Studije su pokazale da su tumori koji su pokazali slabije pojačanje (slabo prokrvljeni hipoksični tumori povezani s povećanom agresivnošću, povećanim rizikom od metastaza i neuspjehom liječenja) imali slabiji odgovor na terapiju i nižu stopu preživljavanja. Međutim, studije nisu identificirale preciznu, ponovljivu vrijednost za te parametre, ograničavajući njihovu upotrebu u trenutnoj kliničkoj praksi [51]. Neke su studije također pokazale da MR s kontrastom može poboljšati osjetljivost prikazivanja malih izointenzivnih tumora, osobito za pacijente koji bi mogli biti podobni za liječenje koje štedi plodnost [52]. Rak vrata maternice liječi se kirurški, a cilj FIGO stadija je klasifikacija pacijenata koji su podobni za primarnu operaciju i onih koji će imati bolju prognozu uz kemozračenje. Kirurški zahvat dolazi u obzir kod pacijenata kod kojih je tumor manji od 4 cm i ograničen je na cerviks bez invazije parametara ili čvorova. Za odabranu skupinu pacijentica koje žele mogućnost buduće trudnoće, operacija koja šteti plodnost može biti opcija. U takvim slučajevima, veličina tumora najpreciznije je prikazana MR-om. To je obično rezervirano za tumore ograničene na cerviks koji mjere < 2 cm (stadije IA1, IA2 i IB1) [53]. Za veće tumore ograničene na cerviks (> 2 cm) ili za pacijentice kojima očuvanje plodnosti nije prioritet, kirurške opcije uključuju totalnu abdominalnu histerektomiju sa ili bez bilateralne salpingooforektomije i limfadenektomije otvorenim ili laparoskopskim putem. Bolesnicima s FIGO stadijima IB i IIA također se može ponuditi primarna kemoradioterapija ako se smatraju manje povoljnim kandidatima za operaciju [54]. Standardno liječenje lokalno uznapredovalog raka vrata maternice (stadij IIB i viši) je kemoradioterapija, koja uključuje vanjsko zračenje uz istodobnu kemoterapiju, nakon čega slijedi intrakavitarna brahiterapija. MR se može koristiti za procjenu točnog postavljanja brahiterapijskih aplikatora i komplikacije nakon brahiterapije. MR tijekom liječenja (nakon otprilike 5 tjedana od početka kemoterapije s vanjskom brahiterapijom i prije intrakavitarnе brahiterapije) može pomoći u prilagodbi doze u odnosu na rezidualni volumen tumora, što može smanjiti toksičnost. MR obično se izvodi 3-6 mjeseci nakon kemoradioterapije, a obnova cervikalne strome niskog intenziteta signala na T2WI podrazumijeva potpuni

odgovor. Promjene nakon liječenja mogu trajati do 9 mjeseci nakon kemoradioterapije; stoga razlikovanje rezidualnih tumora od edema nakon tretmana može biti izazovno jer će se oboje pojaviti kao srednji intenziteti signala na T2W1. Korištenje DWI može pomoći u razlikovanju to dvoje, jer samo tumori trebaju pokazati ograničenu difuziju [55].

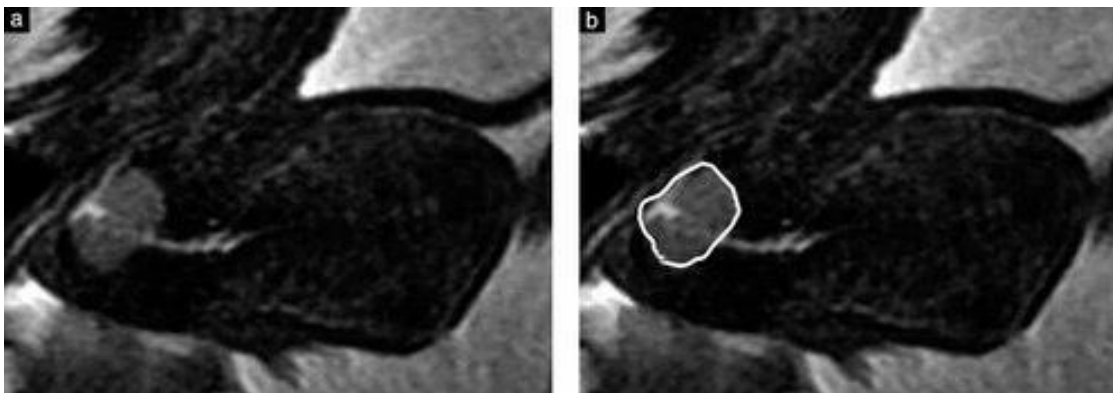
3.5. PREDNOSTI I NEDOSTATCI MR-a U ODNOSU NA DRUGE MODALITETE SNIMANJA KOD KARCINOMA VRATA MATERNICE

Prije samog liječenja bolesti za lokalno određivanje stadija potrebno je utvrditi stadij pomoću transvaginalnog ili transrektalnog ultrazvuka i/ili MR-om. Procjenjujemo točnu veličinu tumora, dubinu invazije strome i invazije parametara. Za procjenu metastaza u zdjeličnim i paraaortalnim limfnim čvorovima i za otkrivanje udaljenih metastaza kod lokalno uznapredovalog karcinoma vrata maternice, MR i CT su naširoko korišteni [56]. Međutim, i MR i CT imaju nisku osjetljivost za otkrivanje metastatskih limfnih čvorova, dok PET-CT pokazuje bolju osjetljivost. Međutim, PET-CT također daje nisku osjetljivost za dijagnosticiranje malih/mikroskopskih metastaza [57]. Dakle, negativni slikovni nalazi za metastaze u limfnim čvorovima temeljeni na bilo kojem modalitetu snimanja ne isključuju okultne metastaze u limfnim čvorovima kod raka vrata maternice [58].

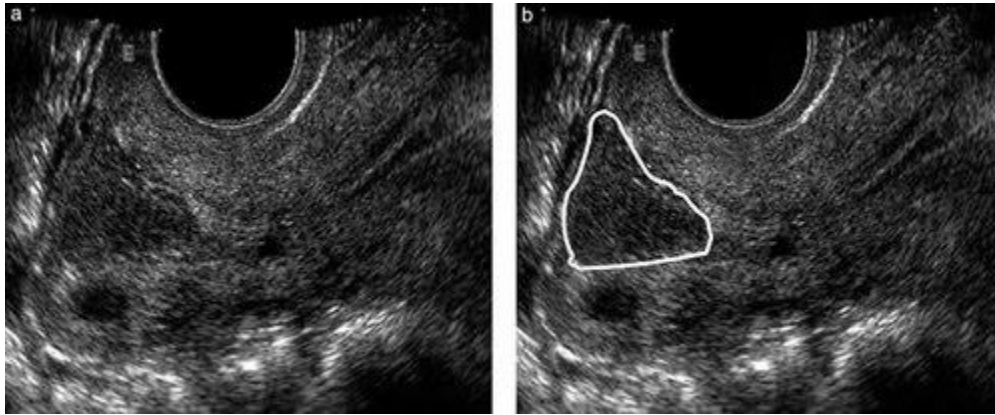
3.5.1. MR I UZV u oslikavanju karcinoma vrata maternice

Tijekom proteklih 10 godina, mnoga su istraživanja procijenila učinkovitost UZV-a u dijagnostici raka vrata maternice i procjeni proširenosti. Iako se MR smatra glavnom tehnikom za procjenu veličine tumora i proširenosti parametara, transvaginalni ultrazvuk (TVUS) ili transrektalni ultrazvuk (TRUS) mogu dati usporedive rezultate. Ove studije pokazuju da je UZV koristan i može biti jednako precizan kao MR u ovoj postavci. Međutim, MR ima prednost jer se lako pregledava tijekom sastanaka multidisciplinarnog odbora za tumore, dok UZV ovisi o vještini operatera [59, 60]. Kombinacijom MR-a i UZV-a također se može dobiti uspješna vizualizacija poremećaja u stromalnom prstenu, što je specifičan znak zahvaćenosti parametara, koji se na MR-u obično karakterizira drastičnim smanjenjem

T2 hiposignala fibrozne strome prstena [61] (Slika 17). Nedavni tehnički razvoj UZV-a doveo je do njegove povećane upotrebe u liječenju raka vrata maternice. Pokazalo se da ultrazvučna dijagnoza raka vrata maternice poboljšava početnu dijagnozu i bolju procjenu veličine malih tumora. Vaskularizacija se provjerava pomoću Dopplera i moguće je razlikovanje prekancerozne lezije od raka vrata maternice, čime se poboljšala dijagnostička točnost (Slika 18). Provedeno je istraživanje gdje se pokazalo da je uporaba Dopplera rezultirala reinterpretacijom MR podataka kod pacijentica s nodularnom cervikalnom hiperplazijom, isto tako pokazalo se da je UZV značajno bolji od MR-a u procjeni veličine tumora [62]. Nedostatak UZV-a može biti što neki čimbenici ometaju ultrazvučnu procjenu nekih karakteristika tumora, kao što su rubovi lezija, zahvaćenost forniksa i vaskularni uzorci. Isto tako UZV-om možemo precijeniti dimenziju tumora, što može ugroziti priliku za kirurški zahvat koji štedi plodnost kod određenih pacijenata [63]. Usporedila se i upotreba 3D UZV-a s MR-om za procjenu parametarske infiltracije. Postotna podudarnost između dviju tehnika bila je 79% [64]. MR i UZV imaju sličnu dijagnostičku učinkovitost. Prednost MR-a u odnosu na UZV je ta što MR ima puno veću mogućnost identifikacije pacijenata s metastatskim limfnim čvorovima. Nedostatci MR-a su skupoća i nemogućnost dinamičnog pregleda, kao i sama dužina trajanja pregleda [65].



Slika 17. Sagitalna T2 ponderirana slika magnetske rezonancije karcinoma vrata maternice koji infiltrira manje od dvije trećine strome (FIGO stadij IB). Ocrтана je granica tumora, koja je okružena slobodnom cervikalnom stromom (b) [65]

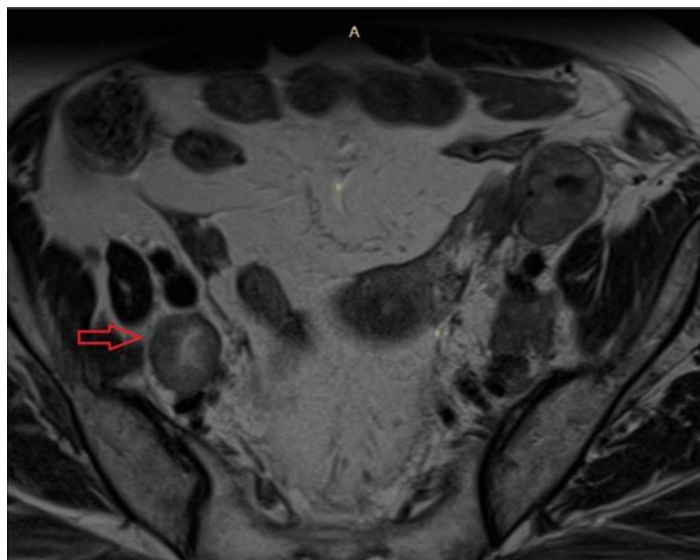


Slika 18. Transvaginalna ultrazvučna slika koja prikazuje uzdužni presjek cervikalnog karcinoma koji infiltrira manje od dvije trećine strome (FIGO stadij IB). Ocrтана je granica tumora, koja je okružena slobodnom cervikalnom stromom (b) [65]

3.5.2. MR i PET/CT u oslikavanju karcinoma vrata maternice

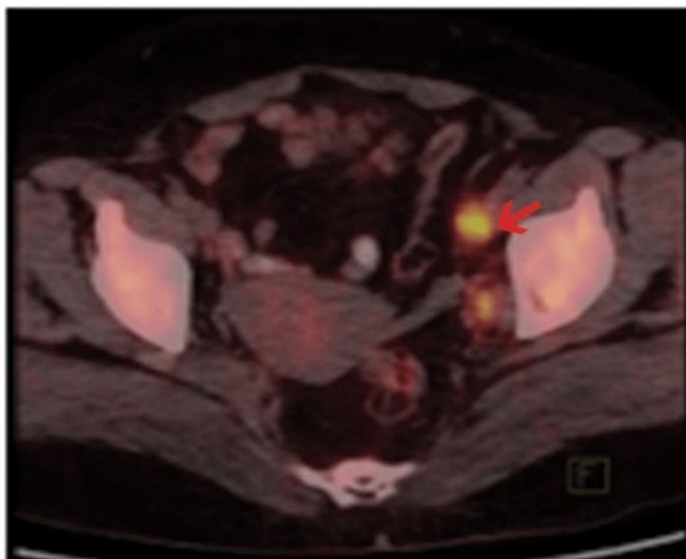
MR i CT koriste se za procjenu paraaortnih i zdjeličnih limfnih čvorova u bolesnika s karcinomom vrata maternice. Metaanalize takvih studija zaključile su da ove metode imaju samo umjerenu osjetljivost i specifičnost za otkrivanje metastaza. Glavni problem ovih modaliteta je taj što ne uspijevaju identificirati male metastaze limfnih čvorova. Iako je dokazano da je PET superiorniji od CT-a i MR za otkrivanje metastaza zdjeličnog i paraaortnog limfnog čvora zbog karcinoma vrata maternice, PET je ograničen u smislu anatomske i prostorne rezolucije u usporedbi s CT-om ili MR-om [66]. Međutim, PET ima manju prostornu rezoluciju od CT-a ili MR-a. MR i PET/CT napredne su slikovne tehnike koje se danas rutinski koriste u stadiju i praćenju liječenja raka vrata maternice. MR snimanje omogućuje najbolju vizualizaciju primarnog tumora i proširenosti bolesti mekih tkiva. PET/CT se preporučuje za procjenu zahvaćenosti čvorova, kao i udaljenih metastaza. I MR slika i PET/CT koriste se za praćenje pacijenata nakon tretmana kako bi se procijenio recidiv. Važno je poznavati MR i PET/CT izgled primarnog tumora i metastaza, kao i zamke snimanja, kako bi se prije liječenja napravila točna procjena opterećenja bolesti. PET/CT koristi se prije liječenja kada postoji mogućnost širenja tumora izvan vrata maternice ili kod pacijenata koji se razmatraju za trahelektomiju [67]. PET/CT ima bitnu ulogu u prikazu i

procjeni lokalne proširenosti bolesti i može biti od pomoći u ocrtavanju rubova invazivnog tumora u slučajevima superiornog širenja tumora, no intenzivna aktivnost može pretjerano povećati širenje tumora u parametrijalna tkiva, kao i zahvaćenost mjehura i rektuma. Stoga MR snimanje treba koristiti zajedno s PET/CT-om kako bi se izbjeglo precjenjivanje lokalne invazije u parametriju, mokraćni mjehur i rektum [68]. PET/CT, slično MR oslikavanju, procjenjuje se kao funkcionalni slikovni parametar za predviđanje odgovora na bolest i prognoze, uključujući preživljenje bez bolesti i ukupno preživljenje. PET/CT ima prednost u odnosu na MR kod procjena udaljenih metastatskih bolesti. PET koristimo i kako bi izbjegli nedostajće lezije na rubovima vidnog polja na MR-u. Iako je MR koristan za otkrivanje povećanih zdjelčnih i paraaortičkih metastatskih limfnih čvorova (Slika 19), PET/CT je osjetljiviji od MR-a za otkrivanje metastatskih limfnih čvorova iz karcinoma vrata maternice (Slika 20). Spajanje PET slika sa MR slikama nova je tehnologija u nastajanju koja se koristi za procjenu pacijenata s rakom vrata maternice. Prema nedavnim studijama, prednosti MR snimanja u procjeni lokalnog proširenja tumora, uparene s snagama PET snimanja u procjeni metastaza u limfnim čvorovima, rezultiraju sinergističkim učinkom na točnost određivanja stadija kod žena s karcinoma vrata maternice [69, 70].



Slika 19. MR slika koja prikazuje zahvaćeni desni zdjelični limfni čvor kod pacijentice s ranim rakom vrata maternice. Crvena strelica pokazuje povećani desni zdjelični limfni čvor veličine više od 1 cm.

Izvor: <https://www.ncbi.nlm.nih.gov/pmc/articles/PMC9803860/>



Slika 20. PET/CT slika pokazuje zahvaćenost lijevog zdjeličnog limfnog čvora. Crvena strelica označava preuzimanje FDG-a (Fluor-D-Glukoza) u lijevom zdjeličnom limfnom čvoru pacijentice s ranim rakom vrata maternice.

Izvor: <https://www.ncbi.nlm.nih.gov/pmc/articles/PMC9803860/>

4. ZAKLJUČAK

MR u dijagnostici i liječenju karcinoma vrata maternice ima ključnu ulogu u procjeni veličine tumora, proširenosti bolesti i identifikaciji metastaza. MR pruža detaljne slike primarnog tumora i omogućuje preciznu vizualizaciju mekih tkiva. Integracija MR-a s drugim slikovnim tehnikama može dodatno poboljšati dijagnostičku i terapijsku točnost. To uključuje integraciju različitih slikovnih tehnika poput UZV-a, PET/CT-a i MR-a. Iako su MR i CT široko korišteni za procjenu metastaza, PET/CT pokazuje bolju osjetljivost, no i dalje ima ograničenja kod otkrivanja manjih metastaza. Uz to, kombinacija MR-a i UZV-a može pružiti uspješnu vizualizaciju parametarske infiltracije. Iako su MR i PET/CT korisni u procjeni proširenosti bolesti i paćenju tretmana, njihova kombinacija može pružiti sinergistički učinak na točnost određivanja stadija karcinoma. Uz to, MR ima važnu ulogu u planiranju kirurških zahvata, omogućujući precizno određivanje obujma tumora i identifikaciju susjednih struktura koje su uključene. Također, MR se koristi za praćenje pacijentica nakon tretmana radi procjene eventualnog recidiva bolesti. Nedostatci MR-a poput visokih troškova i ograničenja u dinamičkom pregledu ukazuju na potrebu za daljnim istraživanjem i razvojem tehnologija. Usprkos tome, njegova sposobnost detaljnog oslikavanja anatomskih struktura i detekcije patoloških promjena čini ga nezamjenjivom dijagnostičkom metodom u brzom i preciznom postavljanju dijagnoze te praćenju napretka liječenja kod karcinoma vrata maternice.

5. LITERATURA

1. Haldorsen IS, Lura N, Blaakær J, Fischerova D, Werner HMJ. What Is the Role of Imaging at Primary Diagnostic Work-Up in Uterine Cervical Cancer? *Curr Oncol Rep*. 2019 Jul 29;21(9):77. doi: 10.1007/s11912-019-0824-0.
2. Bajek, Snježana; Bobinac, Dragica; Jerković, Romana; Malnar, Danijela; Marić, Ivana *Sustavna anatomija čovjeka*, 2007
3. Ameer MA, Fagan SE, Sosa-Stanley JN, Peterson DC. Anatomy, Abdomen and Pelvis: Uterus. 2022 Dec 6. In: StatPearls [Internet]. Treasure Island (FL): StatPearls Publishing; 2024 Jan–. PMID: 29262069.
4. Janković, S., Mihanović, F. *Uvod u radiologiju*, Split: Sveučilište u Splitu, 2014.
5. Dolić K. *Kvaliteta prikaza MR-a; Sveučilišni odjel zdravstvenih studija*. Split, 2023. Nastavni materijali, Power point prezentacija
6. Janković, S., Mihanović F. *Radiološki uređaji i oprema u radiologiji, radioterapiji i nuklearnoj medicini*, Split: Sveučilište u Splitu, 2015.
7. Viard A, Eustache F, Segobin S. History of Magnetic Resonance Imaging: A Trip Down Memory Lane. *Neuroscience*. 2021 Oct 15;474:3-13. doi: 10.1016/j.neuroscience.2021.06.038.
8. Wikipedia contributors. (2024, January 12). History of magnetic resonance imaging. In Wikipedia, The Free Encyclopedia. Retrieved 15:32 (Pristupljeno 15.04.2024.). Dostupno na:
https://en.wikipedia.org/w/index.php?title=History_of_magnetic_resonance_imaging&oldid=1195108562
9. Britannica, The Editors of Encyclopaedia. "Isidor Isaac Rabi". *Encyclopedia Britannica*, 3 Apr. 2024 (Pristupljeno 30.04.2024.). Dostupno na:
<https://www.britannica.com/biography/Isidor-Isaac-Rabi>. Accessed 16 May 2024.
10. Minhas AS, Oliver R. Magnetic Resonance Imaging Basics. *Adv Exp Med Biol*. 2022;1380:47-82. doi: 10.1007/978-3-031-03873-0_3.
11. Grover VP, Tognarelli JM, Crossey MM, Cox IJ, Taylor-Robinson SD, McPhail MJ. *Magnetic Resonance Imaging: Principles and Techniques: Lessons for*

- Clinicians. *J Clin Exp Hepatol*. 2015 Sep;5(3):246-55. doi: 10.1016/j.jceh.2015.08.001.
12. Vu M, Yu J, Awolude OA, Chuang L. Cervical cancer worldwide. *Curr Probl Cancer*. 2018 Sep;42(5):457-465. doi: 10.1016/j.currproblcancer.2018.06.003.
 13. Boban A. STOP raku vrata maternice. Zavod za javno zdravstvo Dubrovačko-neretvanske županije (Pristupljeno 02.05.2024.). Dostupno na: <https://www.zzjzdnz.hr/hr/zdravlje/prevenција-raka/454>
 14. Tsikouras P, Zervoudis S, Manav B, Tomara E, Iatrakis G, Romanidis C, Bothou A, Galazios G. Cervical cancer: screening, diagnosis and staging. *J BUON*. 2016 Mar-Apr;21(2):320-5. PMID: 27273940.
 15. Džono Boban A. Epidemiologija raka vrata. Hrvatski zavod za javno zdravstvo (Pristupljeno 03.05.2024.). Dostupno na: <https://www.hzjz.hr/aktualnosti/epidemiologija-raka-vrata-maternice/>
 16. Olusola P, Banerjee HN, Philley JV, Dasgupta S. Human Papilloma Virus-Associated Cervical Cancer and Health Disparities. *Cells*. 2019 Jun 21;8(6):622. doi: 10.3390/cells8060622.
 17. Nacionalni program ranog otkrivanja raka vrata maternice. Hrvatski zavod za javno zdravstvo (Pristupljeno 04.05.2024.). Dostupno na: <https://necurak.hzjz.hr/zazene/rak-vrata-maternice/>
 18. Li H, Wu X, Cheng X. Advances in diagnosis and treatment of metastatic cervical cancer. *J Gynecol Oncol*. 2016 Jul;27(4):e43. doi: 10.3802/jgo.2016.27.e43.
 19. Mello V, Sundstrom RK. Cervical Intraepithelial Neoplasia. 2023 Aug 8. In: *StatPearls* [Internet]. Treasure Island (FL): StatPearls Publishing; 2024 Jan–. PMID: 31335091.
 20. Matsuo K, Machida H, Mandelbaum RS, Konishi I, Mikami M. Validation of the 2018 FIGO cervical cancer staging system. *Gynecol Oncol*. 2019 Jan;152(1):87-93. doi: 10.1016/j.ygyno.2018.10.026.
 21. Bhatla N, Berek JS, Cuello Fredes M, Denny LA, Grenman S, Karunaratne K, et al. Revised FIGO staging for carcinoma of the cervix uteri. *Int J Gynaecol Obstet*. 2019 Apr;145(1):129-135. doi: 10.1002/ijgo.12749

22. Paramasivam S, Proietto A, Puvaneswary M. Pelvic anatomy and MRI. *Best Pract Res Clin Obstet Gynaecol*. 2006 Feb;20(1):3-22. doi: 10.1016/j.bpobgyn.2005.09.001.
23. McCarthy S, Vaquero E. Gynecologic anatomy with magnetic resonance imaging. *Am J Obstet Gynecol*. 1986 Aug;155(2):255-9. doi: 10.1016/0002-9378(86)90801-x.
24. Krmpotić-Nemanić, J.; Marušić, A. Anatomija čovjeka, Medicinska naklada, Zagreb, 2007.
25. The Global Academy of Women's Medicine. The international federation of gynecology and obstetrics (Pristupljeno 10.05.2024.). Dostupno na: <https://www.glowm.com/sectionview/heading/Magnetic%20Resonance%20Imaging%20in%20Gynecology/item/67#>
26. Nougaret S., Lambregts D. and Bruining A. Cervical Cancer - MR staging. *Radiology Assistant* (Pristupljeno 11.05.2024). Dostupno na: <https://radiologyassistant.nl/abdomen/unsorted/mr-in-cervical-cancer-1>
27. Devine C, Viswanathan C, Faria S, Marcal L, Sagebiel TL. Imaging and Staging of Cervical Cancer. *Semin Ultrasound CT MR*. 2019 Aug;40(4):280-286. doi: 10.1053/j.sult.2019.03.001.
28. Haldorsen IS, Lura N, Blaakær J, Fischerova D, Werner HMJ. What Is the Role of Imaging at Primary Diagnostic Work-Up in Uterine Cervical Cancer? *Curr Oncol Rep*. 2019 Jul 29;21(9):77. doi: 10.1007/s11912-019-0824-0
29. Engin G. Cervical cancer: MR imaging findings before, during, and after radiation therapy. *Eur Radiol*. 2006 Feb;16(2):313-24. doi: 10.1007/s00330-005-2804-z.
30. Matani H, Patel AK, Horne ZD, Beriwal S. Utilization of functional MRI in the diagnosis and management of cervical cancer. *Front Oncol*. 2022 Nov 11;12:1030967. doi: 10.3389/fonc.2022.1030967.
31. Hricak H, Lacey CG, Sandles LG, Chang YC, Winkler ML, Stern JL. Invasive cervical carcinoma: comparison of MR imaging and surgical findings. *Radiology*. 1988 Mar;166(3):623-31. doi: 10.1148/radiology.166.3.3340756.

32. Downey K, Riches SF, Morgan VA, Giles SL, Attygalle AD, Ind TE, Barton DP, Shepherd JH, deSouza NM. Relationship between imaging biomarkers of stage I cervical cancer and poor-prognosis histologic features: quantitative histogram analysis of diffusion-weighted MR images. *AJR Am J Roentgenol.* 2013 Feb;200(2):314-20. doi: 10.2214/AJR.12.9545.
33. Downey K, Attygalle AD, Morgan VA, Giles SL, MacDonald A, Davis M, Ind TE, Shepherd JH, deSouza NM. Comparison of optimised endovaginal vs external array coil T2-weighted and diffusion-weighted imaging techniques for detecting suspected early stage (IA/IB1) uterine cervical cancer. *Eur Radiol.* 2016 Apr;26(4):941-50. doi: 10.1007/s00330-015-3899-5.
34. Manfredi R, Gui B, Giovanzana A, Marini S, Di Stefano M, Zannoni G, Scambia G, Bonomo L. Localized cervical cancer (stage <IIB): accuracy of MR imaging in planning less extensive surgery. *Radiol Med.* 2009 Sep;114(6):960-75. English, Italian. doi: 10.1007/s11547-009-0397-3.
35. Otero-García MM, Mesa-Álvarez A, Nikolic O, Blanco-Lobato P, Basta-Nikolic M, de Llano-Ortega RM, Paredes-Velázquez L, Nikolic N, Szewczyk-Bieda M. Role of MRI in staging and follow-up of endometrial and cervical cancer: pitfalls and mimickers. *Insights Imaging.* 2019 Feb 13;10(1):19. doi: 10.1186/s13244-019-0696-8.
36. He M, Guo M, Zhou Q, Tang Y, Zhong L, Liu Q, et al. Efficacy of lymph node dissection on stage IIICr of cervical cancer before CCRT: study protocol for a phase III, randomized controlled clinical trial (CQGOG0103). *J Gynecol Oncol.* 2023 May;34(3):e55. doi: 10.3802/jgo.2023.34.e55.
37. Bourgioti C, Chatoupis K, Mouloupoulos LA. Current imaging strategies for the evaluation of uterine cervical cancer. *World J Radiol.* 2016 Apr 28;8(4):342-54. doi: 10.4329/wjr.v8.i4.342.
38. Holm J, Gerke O, Vilstrup MH, Spasojevic D, Sponholtz SE, Jochumsen KM, Thomassen A, Hildebrandt MG, Jensen PT. Improved stratification of stage-specific survival for cervical uterine cancer by integrating FDG-PET/CT and MRI for lymph

- node staging in 2018 FIGO classification. *Gynecol Oncol.* 2022 Nov;167(2):152-158. doi: 10.1016/j.ygyno.2022.09.021.
39. Hricak H, Lacey CG, Sandles LG, Chang YCF, Winkler ML, Stern JL. Invasive cervical carcinoma: Comparison of MR imaging and surgical findings. *Radiology.* 1988.;166(3):623–31.
40. Wu F, Zhang R, Li F, Qin X, Xing H, Lv H, Li L, Ai T. Radiomics analysis based on multiparametric magnetic resonance imaging for differentiating early stage of cervical cancer. *Front Med (Lausanne).* 2024 Feb 2;11:1336640. doi: 10.3389/fmed.2024.1336640.
41. Bipat S, Glas AS, van der Velden J, Zwinderman AH, Bossuyt PM, Stoker J. Computed tomography and magnetic resonance imaging in staging of uterine cervical carcinoma: a systematic review. *Gynecol Oncol.* 2003 Oct;91(1):59-66. doi: 10.1016/s0090-8258(03)00409-8.
42. Pecorelli S. Revised FIGO staging for carcinoma of the vulva, cervix, and endometrium. *Int J Gynaecol Obstet.* 2009 May;105(2):103-4. doi: 10.1016/j.ijgo.2009.02.012.
43. Manganaro L, Lakhman Y, Bharwani N, Gui B, Gigli S, Vinci V, et al. Staging, recurrence and follow-up of uterine cervical cancer using MRI: Updated Guidelines of the European Society of Urogenital Radiology after revised FIGO staging 2018. *Eur Radiol.* 2021 Oct;31(10):7802-7816. doi: 10.1007/s00330-020-07632-9.
44. Gala FB, Gala KB, Gala BM. Magnetic Resonance Imaging of Uterine Cervix: A Pictorial Essay. *Indian J Radiol Imaging.* 2021 Apr;31(2):454-467. doi: 10.1055/s-0041-1734377.
45. Salib MY, Russell JHB, Stewart VR, Sudderuddin SA, Barwick TD, Rockall AG, Bharwani N. 2018 FIGO Staging Classification for Cervical Cancer: Added Benefits of Imaging. *Radiographics.* 2020 Oct;40(6):1807-1822. doi: 10.1148/rg.2020200013.
46. Sala E, Rockall AG, Freeman SJ, Mitchell DG, Reinhold C. The added role of MR imaging in treatment stratification of patients with gynecologic malignancies: what

- the radiologist needs to know. *Radiology*. 2013 Mar;266(3):717-40. doi: 10.1148/radiol.12120315.
47. Sala E, Rockall AG, Freeman SJ, Mitchell DG, Reinhold C. The added role of MR imaging in treatment stratification of patients with gynecologic malignancies: what the radiologist needs to know. *Radiology*. 2013 Mar;266(3):717-40. doi: 10.1148/radiol.12120315.
48. Baliyan V, Das CJ, Sharma R, Gupta AK. Diffusion weighted imaging: Technique and applications. *World J Radiol*. 2016 Sep 28;8(9):785-798. doi: 10.4329/wjr.v8.i9.785.
49. Nougaret S, Tirumani SH, Addley H, Pandey H, Sala E, Reinhold C. Pearls and pitfalls in MRI of gynecologic malignancy with diffusion-weighted technique. *AJR Am J Roentgenol*. 2013 Feb;200(2):261-76. doi: 10.2214/AJR.12.9713.
50. Keshavarz E, Ahangaran A, Pouya EK, Maheronnaghsh R, Chavoshi M, Rouzrokh P. Effects of Obesity on Axillary Lymph Node Structure: Association of Hilar Fat Deposition and Alterations in Cortex Width. *Maedica (Bucur)*. 2020 Mar;15(1):99-104. doi: 10.26574/maedica.2020.15.1.99.
51. Avesani G, Perazzolo A, Amerighi A, Celli V, Panico C, Sala E, Gui B. The Utility of Contrast-Enhanced Magnetic Resonance Imaging in Uterine Cervical Cancer: A Systematic Review. *Life (Basel)*. 2023 Jun 12;13(6):1368. doi: 10.3390/life13061368.
52. Akita A, Shinmoto H, Hayashi S, Akita H, Fujii T, Mikami S, et al. Comparison of T2-weighted and contrast-enhanced T1-weighted MR imaging at 1.5 T for assessing the local extent of cervical carcinoma. *Eur Radiol*. 2011 Sep;21(9):1850-7. doi: 10.1007/s00330-011-2122-6.
53. McEvoy SH, Nougaret S, Abu-Rustum NR, Vargas HA, Sadowski EA, Menias CO, et al. Fertility-sparing for young patients with gynecologic cancer: How MRI can guide patient selection prior to conservative management. *Abdom Radiol (NY)*. 2017 Oct;42(10):2488-2512. doi: 10.1007/s00261-017-1179-3.

54. Bhatla N, Aoki D, Sharma DN, Sankaranarayanan R. Cancer of the cervix uteri: 2021 update. *Int J Gynaecol Obstet.* 2021 Oct;155 Suppl 1(Suppl 1):28-44. doi: 10.1002/ijgo.13865.
55. Ciulla S, Celli V, Aiello AA, Gigli S, Ninkova R, Miceli V, et al. Post treatment imaging in patients with local advanced cervical carcinoma. *Front Oncol.* 2022 Oct 27;12:1003930. doi: 10.3389/fonc.2022.1003930.
56. Bell DJ, Pannu HK. Radiological assessment of gynecologic malignancies. *Obstet Gynecol Clin North Am.* 2011 Mar;38(1):45-68, vii. doi: 10.1016/j.ogc.2011.02.003.
57. Herrera FG, Prior JO. The role of PET/CT in cervical cancer. *Front Oncol.* 2013 Feb 26;3:34. doi: 10.3389/fonc.2013.00034.
58. Tsunoda AT, Marnitz S, Soares Nunes J, Mattos de Cunha Andrade CE, Scapulatempo Neto C, Blohmer JU, et al. Incidence of Histologically Proven Pelvic and Para-Aortic Lymph Node Metastases and Rate of Upstaging in Patients with Locally Advanced Cervical Cancer: Results of a Prospective Randomized Trial. *Oncology.* 2017;92(4):213-220. doi: 10.1159/000453666.
59. Epstein E, Di Legge A, Måsbäck A, Lindqvist PG, Kannisto P, Testa AC. Sonographic characteristics of squamous cell cancer and adenocarcinoma of the uterine cervix. *Ultrasound Obstet Gynecol.* 2010 Oct;36(4):512-6. doi: 10.1002/uog.7638.
60. Salomon LJ, Bernard JP, Millischer AE, Sonigo P, Brunelle F, Boddaert N, Ville Y: MRI and ultrasound fusion imaging for prenatal diagnosis. *Am J Obstet Gynecol* 209: 148 e141-149, 2013.
61. Thomassin-Naggara I, Siles P, Balvay D, Cuenod CA, Carette MF, Bazot M. MR perfusion for pelvic female imaging. *Diagn Interv Imaging.* 2013 Dec;94(12):1291-8. doi: 10.1016/j.diii.2013.06.004.
62. Fischerova D, Cibula D, Stenhova H, Vondrichova H, Calda P, Zikan M, et al. Transrectal ultrasound and magnetic resonance imaging in staging of early cervical cancer. *Int J Gynecol Cancer.* 2008 Jul-Aug;18(4):766-72. doi: 10.1111/j.1525-1438.2007.01072.x.

63. Vidal Urbinati AM, Pino I, Iacobone AD, Radice D, Azzalini G, Guerrieri ME, et al. Vaginosonography versus MRI in Pre-Treatment Evaluation of Early-Stage Cervical Cancer: An Old Tool for a New Precision Approach? *Diagnostics* (Basel). 2022 Nov 22;12(12):2904. doi: 10.3390/diagnostics12122904.
64. Chiappa V, Di Legge A, Valentini AL, Gui B, Miccò M, Ludovisi M, et al. Agreement of two-dimensional and three-dimensional transvaginal ultrasound with magnetic resonance imaging in assessment of parametrial infiltration in cervical cancer. *Ultrasound Obstet Gynecol*. 2015 Apr;45(4):459-69. doi: 10.1002/uog.14637.
65. Testa AC, Ludovisi M, Manfredi R, Zannoni G, Gui B, Basso Da, et al. Transvaginal ultrasonography and magnetic resonance imaging for assessment of presence, size and extent of invasive cervical cancer. *Ultrasound Obstet Gynecol*. 2009 Sep;34(3):335-44. doi: 10.1002/uog.7325.
66. Scheidler J, Hricak H, Yu KK, Subak L, Segal MR. Radiological evaluation of lymph node metastases in patients with cervical cancer: a meta-analysis. *JAMA*. 1997; 278: 1091–1101.
67. Barwick TD, Taylor A, Rockall A. Functional imaging to predict tumor response in locally advanced cervical cancer. *Curr Oncol Rep*. 2013 Dec;15(6):549-58. doi: 10.1007/s11912-013-0344-2.
68. Kido A, Fujimoto K, Okada T, Togashi K. Advanced MRI in malignant neoplasms of the uterus. *J Magn Reson Imaging*. 2013 Feb;37(2):249-64. doi: 10.1002/jmri.23716.
69. Kitajima K, Suenaga Y, Ueno Y, Kanda T, Maeda T, Deguchi M, Ebina Y, Yamada H, Takahashi S, Sugimura K. Fusion of PET and MRI for staging of uterine cervical cancer: comparison with contrast-enhanced (18)F-FDG PET/CT and pelvic MRI. *Clin Imaging*. 2014 Jul-Aug;38(4):464-469. doi: 10.1016/j.clinimag.2014.02.006.
70. Kim SK, Choi HJ, Park SY, Lee HY, Seo SS, Yoo CW, et al. Additional value of MR/PET fusion compared with PET/CT in the detection of lymph node metastases in cervical cancer patients. *Eur J Cancer*. 2009 Aug;45(12):2103-9. doi: 10.1016/j.ejca.2009.04.006.

6. ŽIVOTOPIS

OPĆI PODATCI:

IME I PREZIME: Marijana Hrga

DATUM I MJESTO ROĐENJA: 20.06.2001., Knin

E-MAIL: marijanahrga4@gmail.com

OBRAZOVANJE:

OSNOVNA ŠKOLA: Osnovna škola Domovinske zahvalnosti, Knin (2008.-2016.)

SREDNJA ŠKOLA: Srednja škola Lovre Montija, Knin (2016.-2017), Medicinska škola Šibenik (2018.-2021.)

FAKULTET: Sveučilište u Splitu, Sveučilišni odjel zdravstvenih studija, Radiološka tehnologija (2021.-2024.)