

# Radiološke metode u ortodonciji

---

**Vukman, Anita**

**Undergraduate thesis / Završni rad**

**2024**

*Degree Grantor / Ustanova koja je dodijelila akademski / stručni stupanj:* **University of Split / Sveučilište u Splitu**

*Permanent link / Trajna poveznica:* <https://um.nsk.hr/um:nbn:hr:176:282016>

*Rights / Prava:* [In copyright](#)/[Zaštićeno autorskim pravom.](#)

*Download date / Datum preuzimanja:* **2024-12-31**



Sveučilišni odjel zdravstvenih studija  
SVEUČILIŠTE U SPLITU

*Repository / Repozitorij:*

[Repository of the University Department for Health Studies, University of Split](#)



UNIVERSITY OF SPLIT



SVEUČILIŠTE U SPLITU  
Podružnica  
SVEUČILIŠNI ODJEL ZDRAVSTVENIH STUDIJA  
SVEUČILIŠNI PRIJEDIPLOMSKI STUDIJ  
RADIOLOŠKA TEHNOLOGIJA

**Anita Vukman**

**RADIOLOŠKE METODE U ORTODONCIJI**

**Završni rad**

Split, 2024.

SVEUČILIŠTE U SPLITU  
Podružnica  
SVEUČILIŠNI ODJEL ZDRAVSTVENIH STUDIJA  
SVEUČILIŠNI PRIJEDIPLOMSKI STUDIJ  
RADIOLOŠKA TEHNOLOGIJA

**Anita Vukman**

**RADIOLOŠKE METODE U ORTODONCIJI**

**RADIOLOGICAL METHODS IN ORTHODONTICS**

**Završni rad / Bachelor's Thesis**

Mentor:

**Doc. dr. sc. Maja Marinović Guić**

Split, 2024.

## TEMELJNA DOKUMENTACIJSKA KARTICA

ZAVRŠNI RAD

Sveučilište u Splitu  
Sveučilišni odjel zdravstvenih studija  
Sveučilišni prijediplomski studij radiološka tehnologija

**Znanstveno područje:** biomedicina i zdravstvo  
**Znanstveno polje:** temeljne medicinske znanosti

**Mentor:** Doc. dr. sc. Maja Marinović Guić

### RADIOLOŠKE METODE U ORTODONCIJI Anita Vukman, 0346012601

**SAŽETAK** Radiologija pronalazi svoju primjenu u dijagnostici i praćenju ortodontskih problema, sve od otkrića rendgenskih zraka 1895. godine. Rendgenske snimke se koriste za identifikaciju nepravilnosti u položaju zubi te različitih patologija i genetskih problema. Napredak tehnologije poput izuma digitalne radiografije i 3D snimaka, omogućio je novi način detaljnijeg uvida u strukturu kostiju i zuba te preciznije planiranje terapije. Panoramska snimka pruža cjelovit prikaz zuba i okolnih struktura, dok se kefalometrija koristi za analizu položaja čeljusti i zuba. CBCT omogućuje trodimenzionalni prikaz čeljusti zuba visoke rezolucije te je koristan u složenim slučajevima. Intraoralne rendgenske snimke snimaju detalje izravno unutar usne šupljine i koriste se za preciznu dijagnostiku karijesa i praćenje terapije. Suvremene radiološke tehnike omogućuju precizniju dijagnostiku i učinkovitije ortodontske tretmane.

**Ključne riječi:** : CBCT / kefalometrija / ortodoncija / ortopantomografija / radiologija

**Rad sadrži:** 30 stranica; 10 slika  
**Jezik izvornika:** hrvatski

## **BASIC DOCUMENTATION CARD**

**BACHELOR THESIS**

**University of Split**  
**University Department for Health Studies**  
**University undergraduate study of radiological technology**

**Scientific area:** biomedicine and health care

**Scientific field:** basic medical sciences

**Supervisor:** Doc. dr. sc. Maja Marinović Guić

### **RADIOLOGICAL METHODS IN ORTHODONTICS**

Anita Vukman, 0346012601

**SUMMARY** Radiology finds its application in the diagnosis and monitoring of orthodontic problems, ever since the discovery of X-rays in 1895. X-rays are used to identify irregularities in the position of the teeth and various pathologies and genetic problems. Advances in technology, such as the invention of digital radiography and 3D imaging, have enabled a new way of more detailed insight into the structure of bones and teeth and more precise therapy planning. A panoramic image provides a complete view of the teeth and surrounding structures, while cephalometry is used to analyze the position of the jaws and teeth. CBCT provides a high-resolution three-dimensional image of the jaws and teeth and is useful in complex cases. Intraoral X-rays capture details directly inside the oral cavity and are used for accurate caries diagnosis and therapy monitoring. Modern radiological techniques enable more precise diagnostics and more effective orthodontic treatments.

**Keywords:** CBCT / cephalometry / orthodontics / orthopantomography / radiology

**Thesis contains:** 30 pages; 10 figures

**Original in:** Croatian

# SADRŽAJ

<b>1. UVOD .....</b>	<b>1</b>
<b>2. CILJ RADA .....</b>	<b>2</b>
<b>3. RASPRAVA .....</b>	<b>3</b>
3.1. POVIJEST SNIMANJA U ORTODONCIJI .....	3
3.1.1. Klasični dentalni rentgenski uređaji .....	3
3.2. DENTALNE RADIOLOŠKE METODE .....	5
3.3. KONVENCIONALNE RADIOLOŠKE METODE .....	5
3.3.1. Intraoralna radiografija .....	5
3.3.1.1. Periapikalne snimke.....	5
3.3.1.2. Bite-wing intraoralne snimke .....	6
3.3.2. Ortopantomografija .....	7
3.3.3. Kefalometrijski radiogram.....	8
3.4. CONE BEAM KOMPJUTORIZIRANA TOMOGRAFIJA.....	10
3.4.1. Upotreba Cone Beam kompjutorizirane tomografije .....	13
3.4.2. Prednosti CBCT-A .....	14
3.4.3. Usporedba CBCT-a s drugim metodama.....	15
3.4.3.1. Preciznost kefalograma i mjerenja dobivenih CBCT-om u odnosu na referentni standard .....	16
3.4.3.2. Usporedba panoramske radiografije i CBCT-a .....	16
3.5. UMJETNA INTELIGENCIJA .....	17
<b>4. ZAKLJUČAK.....</b>	<b>19</b>
<b>5. LITERATURA .....</b>	<b>20</b>
<b>6. ŽIVOTOPIS.....</b>	<b>25</b>

## 1. UVOD

Dentalna radiologija je ključni dio stomatološke prakse, igrajući važnu ulogu u nizu stomatoloških grana. Endodoncija koristi ove tehnike za dijagnosticiranje patologija pulpe te lokalizaciju korijenskih kanala. U parodontologiji, radiološke tehnike pomažu u procjeni stanja alveolarnog grebena i detekciji parodontnih džepova. Također, oralna kirurgija ih koristi za procjenu anatomskih struktura prije operativnih zahvata i praćenje postoperativnih komplikacija. U ortodontiji, radiološke tehnike su ključne za planiranje i praćenje ortodontskog liječenja. Restorativna stomatologija koristi ih za dijagnosticiranje karijesa i planiranje restaurativnih postupaka. Osim navedenih, svoju primjenu posebno pronalazi u implantologiji koja se oslanja na radiološke tehnike za procjenu stanja kosti prije ugradnje implantata i praćenje procesa cijeljenja nakon postavljanja implantata. Radiološke tehnike omogućuju preciznu dijagnostiku, planiranje liječenja i praćenje oralnog zdravlja pacijenata.

Kroz godine, napredak tehnologije u ortodontiji prilagođen je zahtjevima suvremenih stomatoloških praksi i potrebama pacijenata. Ortodonti imaju na raspolaganju različite radiološke tehnike koje im pomažu u dijagnostici i terapijskim postupcima. Osim standardnih dvodimenzionalnih tehnika poput periapikalnih, okluzalnih, panoramskih i kefalometrijskih snimaka, mogu koristiti i slojevite CT skenove ili konusni snop kompjuterizirane tomografije prema potrebi. Potrebno se voditi ALARA principom koji odražava kontinuirani angažman dentalne struke u osiguravanju sigurnosti i dobrobiti pacijenata. Njegova primjena omogućuje postizanje optimalnog balansa između dijagnostičke točnosti i minimalne izloženosti zračenju, čime se štiti zdravlje pacijenata i osigurava kvalitetna skrb. To može uključivati prilagodbu postavki opreme, korištenje zaštitnih uređaja poput olovnih pregača i kolimatora, kao i ograničavanje broja snimaka na one koje su stvarno potrebne za postavljanje dijagnoze ili planiranje liječenja.

## **2. CILJ RADA**

Cilj ovog rada je prikazati radiološke metode snimanja koje se koriste u ortodonciji, fokusirajući se na njihove prednosti i nedostatke objavljene u dostupnoj literaturi.



## **3. RASPRAVA**

### **3.1. POVIJEST SNIMANJA U ORTODONCIJI**

Počevši od 20. stoljeća, u potrazi je bio način kako objektivno analizirati kraniofacijalnu morfologiju i identificirati anomalije koje su zahtijevale korektivno liječenje. Dr. Edward H. Angle i njegov učenik, dr. F. H. Smalley Broadbent, bili su ključne figure u povijesti ortodoncije i razvoju dijagnostičkih metoda u ovoj stomatološkoj disciplini. Angle, često nazivan "ocem moderne ortodoncije", bio je pionir u razvoju ortodontske discipline i revolucionirao je pristup dijagnostici i liječenju zubnih nepravilnosti. Broadbent, koji je bio učenik i suradnik Anglea, također je doprinio razvoju ortodoncije i dijagnostičkih metoda. Jedan od ključnih trenutaka u njihovoj suradnji bio je razvoj metode snimanja poznate kao Broadbentova analiza. Ova analiza, koja se razvila 1931. godine, koristila je rendgenske snimke lubanje kako bi ortodontima pružila kvantitativne podatke o položaju zuba i kraniofacijalnoj morfologiji. Ova inovacija omogućila je ortodontima dublje razumijevanje strukture lica i položaja zuba te precizniju dijagnostiku i planiranje liječenja. Kroz svoj rad i suradnju, Angle i Broadbent postavili su temelje moderne ortodoncije i pridonijeli razvoju standardiziranih metoda analize u ovoj specijalnosti. Njihov doprinos uvođenju rendgenskih snimaka u ortodonciju ostavio je trajan utjecaj na praksu i razumijevanje ortodontskih problema, postavljajući temelje za daljnji razvoj ortodoncije i dijagnostičkih metoda u budućnosti. Tijekom 20. stoljeća, razvile su se različite tehnike kefalometrije, koje su postale standardne metode u ortodonciji. Ove tehnike omogućile su ortodontima da kvantificiraju odnose između zuba i kostiju te planiraju liječenje na temelju objektivnih mjerenja [1].

#### *3.1.1. Klasični dentalni rentgenski uređaji*

Klasični dentalni rentgenski uređaji su slični drugim dijagnostičkim rentgenskim uređajima, ali imaju određene specifičnosti prilagođene svojoj namjeni. Rentgenske cijevi u dentalnim uređajima obično rade s naponima do 70 kV, a na svom prozoru imaju filtre od aluminija debljine 1,5 mm. U slučaju uređaja s naponima većim od 70 kV, filtri su debljine 2,5 mm. Nove rentgenske cijevi koriste filtre građene od elemenata rijetkih

zemalja poput niobija, što dodatno smanjuje doze zračenja kože pacijenata pri izvođenju intraoralnih dentalnih snimaka.

Rutinska dentalna snimanja koristila su filmove različitih veličina, ovisno o vrsti snimke i pacijentovoj dobi. Na primjer, filmovi veličine 22 x 35 mm (veličina 0) namijenjeni su djeci, dok su filmovi veličine 31 x 41 mm (veličina 2) pogodniji za odrasle. Ovi filmovi koriste se za različite vrste snimki, poput periapikalnih, "bitewing" i okluzalnih snimki. Klasični dentalni rendgenski uređaji omogućuju visokokvalitetne snimke s malim dozama zračenja i koriste se za specifična područja orofacijalne regije, što ih čini korisnima u dijagnostici, praćenju terapije i forenzičkim analizama. Uz to, rentgenske cijevi uređaja za intraoralne snimke moraju zadovoljiti propisane standarde. Na primjer, ne smiju propuštati rentgensko zračenje na udaljenosti od jednog metra od cijevi tijekom jednog sata u količini većoj od 0,25 mGy, dok za sve ostale dentalne rentgenske uređaje ta količina iznosi 1,0 mGy. Ovi specifični zahtjevi osiguravaju sigurnost i minimalnu izloženost pacijenata zračenju tijekom dentalnih radioloških pregleda.

Ravni detektori označavaju prelazak s analognog na potpuno digitalno snimanje u radiološkoj tehnologiji. Danas se sve više koriste digitalni intraoralni senzori poput CCD senzora (*Charged Coupled Devices*) i C-MOS senzora (*Complimentary Metal Oxide Semiconductor*), koji smanjuju izloženost pacijenata zračenju za 60%. Ova promjena uvjetovana je raznim faktorima, uključujući ekonomski uvjet i standard u zdravstvenom sustavu. Prednosti digitalnog snimanja uključuju poboljšanu kvalitetu slike, smanjenje doze zračenja za pacijenta te brži i jednostavniji postupak snimanja.

CCD (engl. *Charge-Coupled Device*) je tehnologija koja se koristi za izradu digitalnih senzora ili detektora za infracrveno, svjetlosno, ultraljubičasto ili rendgensko zračenje. To je elektronički sklop sastavljen od poluvodičkih elemenata, obično na bazi silicija, osjetljivih na svjetlo ili rendgensko zračenje. Kada su izloženi svjetlu ili zračenju, ovi elementi generiraju električne naboje proporcionalne intenzitetu primljenog svjetla ili zračenja. Ti naboji se zatim prenose na susjedne elemente i dalje kroz redove piksela do zajedničkog reda za očitavanje, gdje se podaci šalju u računalo kao digitalna slika.

CMOS (engl. *Complementary Metal-Oxide Semiconductor*), kao i CCD, funkcionira kao indirektni digitalni receptor slike. To znači da prvo pretvara rendgenske zrake u svjetlo, a zatim to svjetlo pretvara u digitalni signal. CMOS se sastoji od scintilatora, fotodioda i integriranog kruga. Za razliku od CCD-a, svaki piksel CMOS senzora ima vlastiti integrirani analogni/digitalni pretvarač koji direktno pretvara svjetlosnu sliku dobivenu sa scintilatora u digitalni signal. Ovi senzori također imaju ugrađeno svoje posebno pojačalo, što omogućuje obradu podataka svih piksela istovremeno [2].

### **3.2. DENTALNE RADIOLOŠKE METODE**

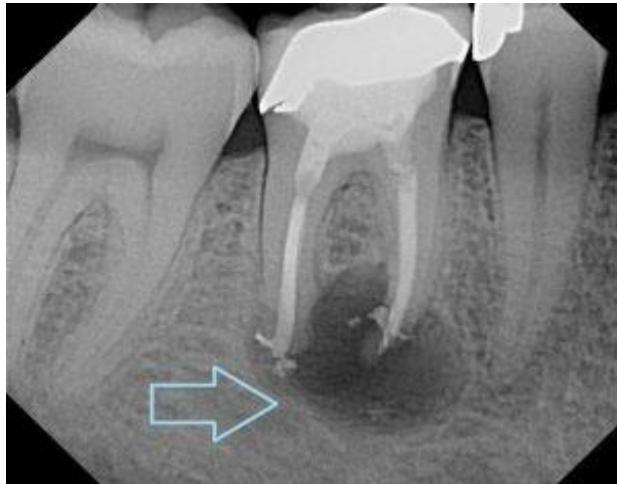U dentalnoj radiologiji primjenjuju se različite dijagnostičke metode koje se mogu podijeliti na različite načine; po aparaturi i to na konvencionalne radiološke tehnike i napredne radiološke tehnike te prema vrsti snimanja na 2D radiografiju i 3D radiografiju [3].

### **3.3. KONVENCIONALNE RADIOLOŠKE METODE**

#### *3.3.1. Intraoralna radiografija*

##### **3.3.1.1. Periapikalne snimke**

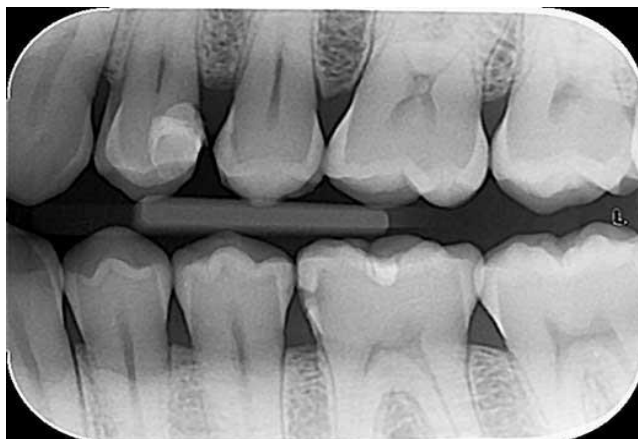
Periapikalne snimke (slika 1) su korisne za dijagnosticiranje karijesa, promjena u zubnoj pulpi i stanja oko korijena zuba. Kod periapikalnih radiograma, ciljamo na vrh korijena zuba, dok kod periodontalnih radiograma ciljamo na vrh alveolarnog grebena. Odluka o tome ovisi o specifičnom kliničkom pitanju i problemu koji istražujemo u području zuba i okolnih tkiva. Za dobivanje kvalitetnih radiograma važno je postaviti pacijenta u početni položaj koji omogućuje optimalno usmjeravanje zrake. Receptor slike treba biti postavljen tako da prati prirodan smjer zuba za svaki tip snimanja. Pri izvođenju radiograma, važno je slijediti pravilo ortoradijalne projekcije, gdje se nagib rentgenske cijevi u horizontalnoj ravnini određuje tako da središnja zraka bude usmjerena okomito na spojnicu bukalnih ploha između snimanih zuba. Zraka se usmjerava tako da jasno prikaže međuzubni prostor bez preklapanja kruna susjednih zuba [4].



Slika 1. Periapikalni radiogram. Prisutnost patološkog procesa na molaru-strelica.  
(Izvor: Stomatološka ordinacija dr. Popović. Dostupno na: <https://drpopovic.com/sta-znaci-kada-stomatolog-kaze-imamo-proces/> )

### 3.3.1.2. Bite-wing intraoralne snimke

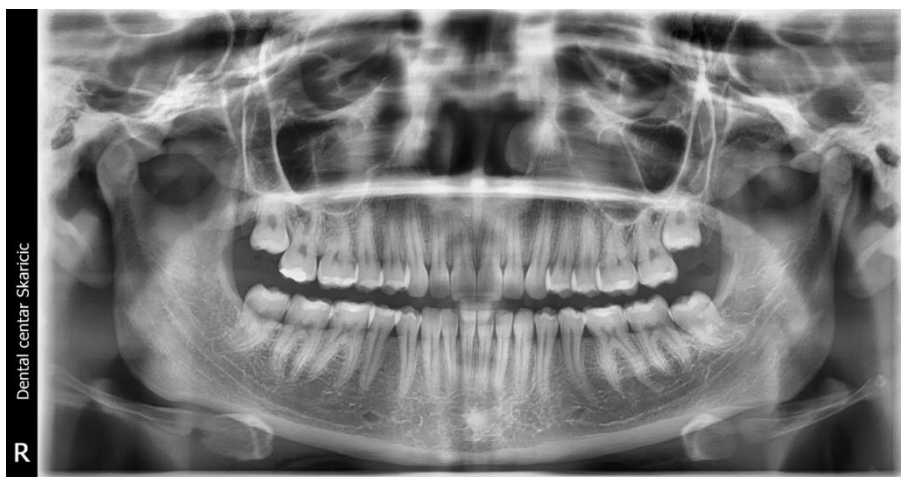Bite-wing intraoralne snimke (slika 2) nastaju kada pacijent ugrize plastični omot (krilce) koji se nastavlja na košuljicu dentalnog receptora kako bi se osiguralo stabilno mjesto za snimanje. Zatim, rendgenski uređaj emitira tanki snop rendgenskih zraka u vertikalnoj ravnini ukošenih oko 10° kraniokaudalno stvarajući sliku zuba i okolnih struktura na receptoru slike (filmu ili digitalnom detektoru). Ova tehnika omogućuje jasan prikaz međuzubnih prostora i zubnih krunica te je važna u dijagnostici oralnih problema poput karijesa i bolesti desni. S obzirom na količinu kliničkih informacija koju nam daje možemo je usporediti sa panoramskom snimkom [4].



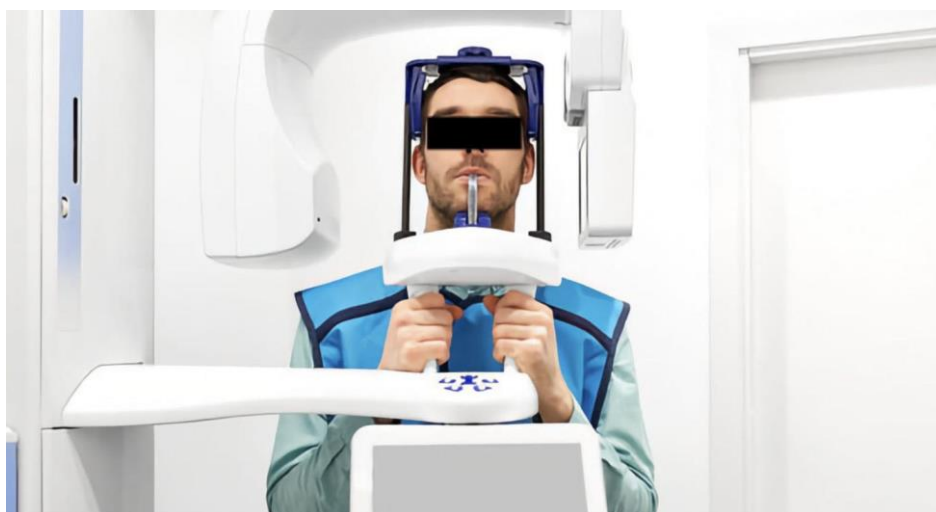Slika 2. Primjer bite-wing radiograma (Dostupno na: <https://www.lauc.net/rendgenske-2d-snimke/>)

### 3.3.2. Ortopantomografija

Rano eksponirana panoramska radiografija (slika 3) pruža kliničaru vrijedne 2D informacije o normalnim strukturama i prisutnosti eventualnih abnormalnosti ili patologija. Osim toga, omogućuje pregled vratnih kralježaka i područja uz njih do hoidne kosti. Mogu se detektirati kalcifikati, analizirati oblik kondila, visina ramusa, donji alveolarni kanal i mentalni otvor, maksilarni sinusi, nosna šupljina i septum, orbita, razvoj zuba, obrazac nicanja, denticija te općenito široki pregled potpornih struktura. Panoramska radiografija također može otkriti asimetričan rast, poput velikih razlika u visini ramusa između desne i lijeve strane, što može uputiti na potrebu za daljnjim ispitivanjem ako postoji sumnja na temeljno patološko stanje. Prije snimanja ortopantomografa, važno je ukloniti sav metalan nakit s glave te pacijentu staviti olovnu pregaču. Pacijent lagano zagriže plastični nastavak prednjim zubima na koji je prethodno postavljen tanki omot. Prije početka snimanja potrebno je utvrditi da je Frankfurtska linija paralelna s podom te da je lasersko svjetlo u poziciji središnje sagitalne linije pacijenta. Tijekom snimanja pacijent je pozicioniran uspravno s glavom koja je nepokretna te bradom naslonjenom na naslonu (slika 4). Pacijent se nalazi u stacionarnom položaju dok se izvor x-zraka i detektor sinkronizirano okreću oko njega. Ovom rotacijom od 180 stupnjeva se dobiju tri ravnine spojene u jednu dvodimenzionalnu sliku.



Slika 3. Snimka ortopantomograma (Izvor: Vukman A, Dental centar Škaričić)

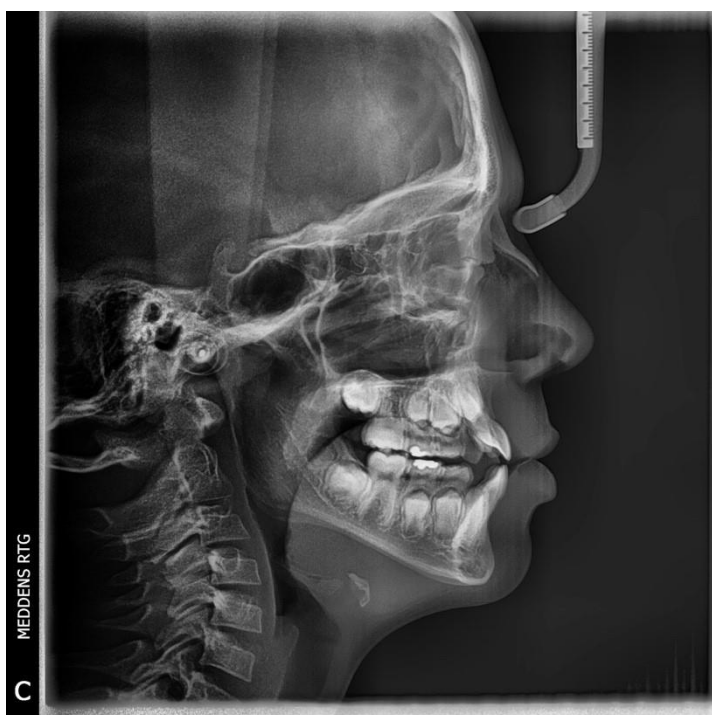

Slika 4. Primjer pozicioniranja pacijenta za ortopantomogram (Dostupno na: <https://www.dentaltix.com/en/blog/orthopantomography-opg-or-panoramic-radiography-what-errors-avoid-order-obtain-image> )

### 3.3.3. Kefalometrijski radiogram

Kefalogram je standardna profilna projekcija glave na početku i pri završetku ortodontske terapije. Koristi se kako bi se utvrdio odnos između gornje i donje čeljusti, kao i za praćenje razvoja kostiju glave i položaja zuba. Izvodi se uz pomoć posebnih aluminijskih filtera kako bi se istovremeno prikazale kosti lubanje i zubi, kao i meka tkiva

lica snimajući desni profil (slika 5). Da bi se postigla optimalna slika, vrat se lagano gura prema naprijed kako bi se izbjeglo preklapanje između mandibularnog ramusa i vratnih kralježaka na radiogramu. Glava se fiksira pomoću specijalnih držača za vanjsko uho i korijen nosa. Postojeći istraživački radovi sugeriraju da se lateralni kefalometrijski radiogrami često koriste u ortodontiji izvan konteksta kliničkih dokaza dijagnoze i terapije te bez adekvatnih znanstvenih dokaza koji potvrđuju njihovu korisnost. Često se primjenjuju prije započinjanja terapije unatoč pružanju ograničenih informacija o međusobnim odnosima zuba i kostura [5,6], stoga je važno provesti studije o dijagnostičkoj točnosti 2D lateralnih kefalometrijskih radiografija koristeći standardizirane metodološke kriterije kako bismo bolje razumjeli njihovu učinkovitost u dijagnostičkom procesu i terapijskom planiranju. U budućnosti, postoji potencijal da 3D fuzijske modele, koji kombiniraju 3D ekstraoralne i dentalne snimke, zamijene tradicionalne lateralne kefalogramе. Međutim, ove metode trenutno zahtijevaju daljnji razvoj kako bi postale široko prihvaćene i pouzdane u ortodontskoj praksi [7,8].

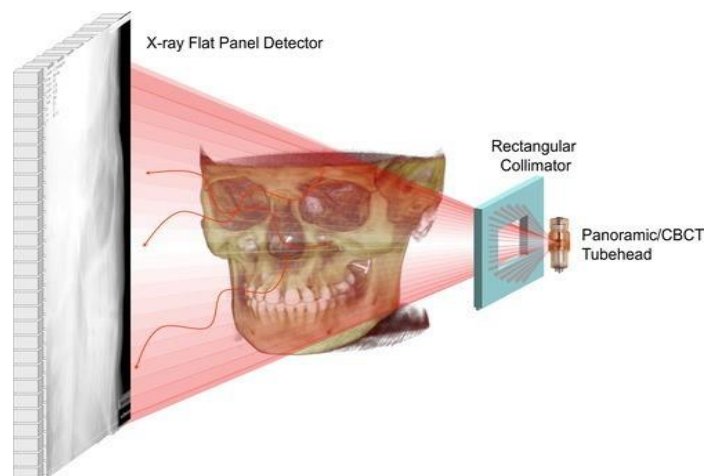


Slika 5. Profilni kefalogram. (Dostupno na: <https://www.meddens.si/go/934/TELERENTGEN>)

### 3.4. CONE BEAM KOMPJUTORIZIRANA TOMOGRAFIJA

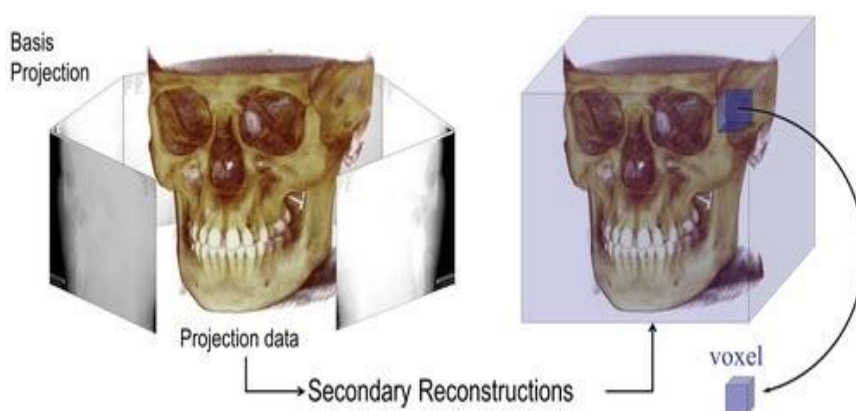
Cone Beam kompjutorizirana tomografija se počela koristiti u stomatologiji 1998. godine u Europi. Od tada, tehnologija CBCT-a prošla je kroz brzu evoluciju, potaknutu uglavnom zahtjevima svake specijalnosti za točnijim, ponovljivijim i sigurnijim trodimenzionalnim (3D) slikama [9]. U proteklih 15 godina, CBCT je postala ključna tehnika u ortodonciji za preciznu dijagnostiku i planiranje liječenja, posebice u složenim slučajevima gdje je neophodno detaljno razumijevanje anatomskih struktura maksilofacijalnog područja. CBCT pruža prednosti u usporedbi s tradicionalnim radiografskim metodama, poboljšavajući praksu specijalista ortodoncije. Sam proces dobivanja slike obuhvaća rotirajuću platformu koja omogućuje rotacijsko skeniranje oko fiksne osi unutar pacijentove glave. Izvor rendgenskih zraka i digitalni senzor sinkronizirano se okreću te se divergentni snop ionizirajućeg zračenja usmjerava prema sredini područja interesa (engl. *region of interest - ROI*) na rendgenski senzor suprotne strane, time dobijemo mnogo planarnih projekcijskih slika snimljenog područja unutar polja snimanja (engl. *field of view - FOV*). Planarne projekcijske slike se zatim rekonstruiraju u 3-D volumetrijski skup podataka te na temelju toga, mogu se izraditi ortogonalni presjeci radi detaljnog vizualnog pregleda. Primarna rekonstrukcija se dobiva na temelju prve rotacije u kojoj nastaju pojedinačne sekvencijalne slike polja snimanja kojih zna biti od 500 do 1500. Te zasebne projekcije spadaju u skup neobrađenih primarnih podataka [10]. Geometrija projekcije rendgenskog snopa i senzora za CBCT snimanje rezultira većom količinom generiranog raspršenja, prikazanog kao sinusoidalne linije na snimci. Ovo povećanje raspršenja smanjuje kontrast slike i povećava šum, što može utjecati na kvalitetu slike (slika 6).



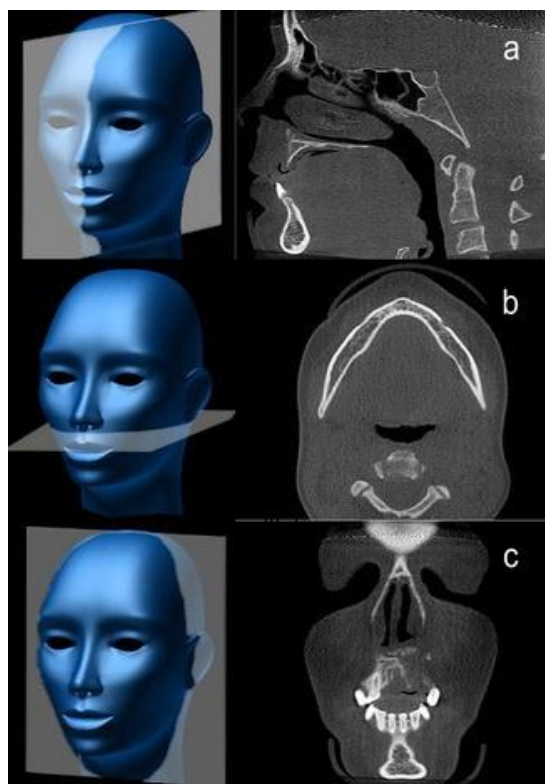


Slika 6. Prikaz raspršenja (Izvor: <https://onlinelibrary.wiley.com/doi/10.1111/adj.12479>)

Digitalni podaci se rekonstruiraju korištenjem softverskih algoritama kako bi se formirao trodimenzionalni volumetrijski skup podataka (slika 7). Taj skup sastavljen je od kuboidnih volumenskih elemenata poznatih kao "vokseli", a ovaj proces poznat je kao primarna rekonstrukcija. Sekundarna rekonstrukcija pruža volumetrijski skup podataka ortogonalno tj. okomit presjek u sve tri ravnine (slika 8). U CBCT-u, tijekom jedne potpune ili djelomične rotacije, generira se niz višestrukih, blago pomaknutih 2D projekcijskih slika objekta. Ove slike zajedno čine podatke projekcije. Sekundarna rekonstrukcija tih projekcijskih podataka koristeći softverske algoritme rezultira volumetrijskim skupom podataka koji se sastoji od voksela.



Slika 7. Trodimenzionalni volumetrijski skup podataka (Izvor: <https://onlinelibrary.wiley.com/doi/10.1111/adj.12479> )

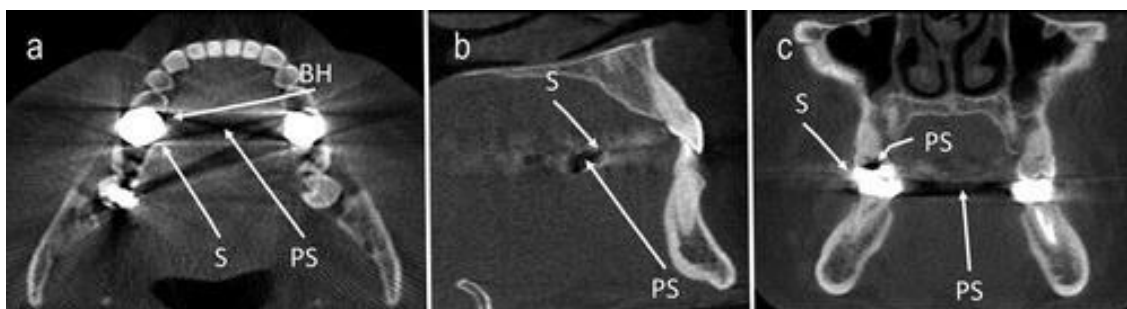


Slika 8. Tri okomite (ortogonalne) ravnine: sagitalna (a), aksijalna (b) i koronalna (c). Izvor:

<https://onlinelibrary.wiley.com/doi/10.1111/adj.12479>

CBCT uređaji na sebi omogućuju podešavanje različitih geometrijskih parametara projekcije, uključujući prostornu rezoluciju, rotacijski luk i polje snimanja. Za zadatke koji zahtijevaju visoku prostornu rezoluciju u ortodontiji preporučuje se voxel rezolucija od 0,2 mm ili manje. Odabir niže razlučivosti može smanjiti dozu zračenja za pacijenta, ali može rezultirati većim šumom i artefaktima na slikama. Rotacijski luk može biti pomičan ili fiksiran s nekim jedinicama koje omogućuju ograničen luk rotacije (<math><360^\circ</math>). CBCT uređaji s manjim kutom rotacije mogu imati veći šum i dodatne artefakte, ali istovremeno smanjuju dozu zračenja za pacijenta. FOV bi trebao biti prilagođen kako bi pokrio samo područje od interesa, a veći FOV može rezultirati većom dozom zračenja za pacijenta. Međutim, usporedivi FOV na različitim CBCT uređajima može rezultirati različitim razinama izloženosti zračenju. CBCT slike mogu imati inherentni "šum", što smanjuje jasnoću slike i ograničava rezoluciju kontrasta mekih tkiva. Također, kvalitetu

CBCT slika mogu narušiti razni artefakti (slika 9) poput pruga, sjenčanja, prstenova i izobličenja uzrokovanih velikim područjima slabljenja, poput metalnih nadomjestaka. Osim toga, ograničena prostorna rezolucija može otežati adekvatnu vizualizaciju struktura u dento-alveolarnoj regiji [10-12].

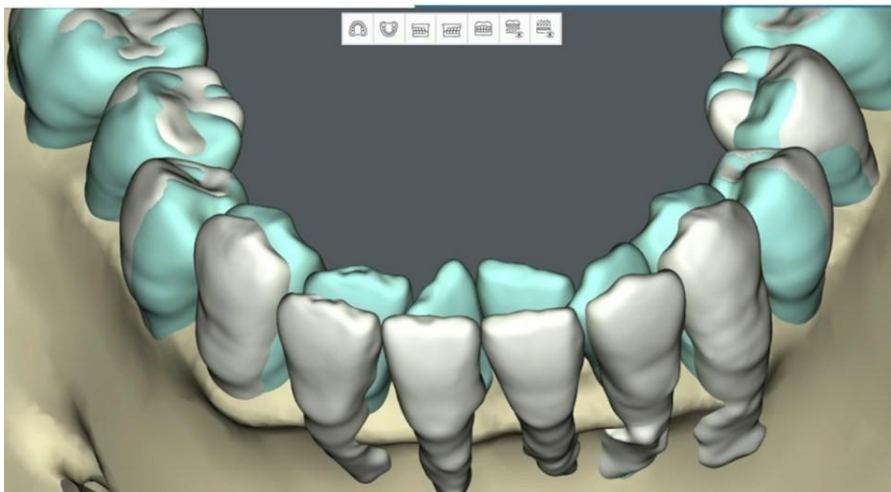


Slika 9. Aksijalna, sagitalna i koronalna slika tankih presjeka prikazuju različite vrste artefakata koje nastaju na CBCT snimkama. Raspršeni artefakti se vide kao bijele pruge (označene kao S), otvrdnjavanje snopa kao tamne pruge (označene kao BH), dok se fotonsko izglednjivanje manifestira kao crne praznine (označene kao PS).

#### 3.4.1. Upotreba Cone Beam kompjutorizirane tomografije

CBCT se preporučuje u određenim situacijama u ortodontiji, poput slučajeva s impaktiranim zubima, kada je potrebno detaljnije procijeniti anatomiju zubi i okolnih struktura te planirati terapiju. Također se koristi u ortognatskoj kirurgiji za precizno planiranje kirurških zahvata za korekciju nepravilnosti ugriza i facijalne simetrije. Kod pacijenata koji trebaju privremene ortodontske ankere (engl. *Temporary Anchorage Devices - TAD*), CBCT pomaže u odabiru optimalnih lokacija za njihovo postavljanje. Koristan je za procjenu disfunkcionalnih dišnih puteva i praćenje napretka terapije kod pacijenata koji prolaze kroz ortodontsku terapiju. U ovim situacijama, CBCT pruža dodatne informacije koje su važne za preciznu dijagnozu, planiranje liječenja i praćenje terapije, poboljšavajući tako kvalitetu skrbi za pacijente [13]. CBCT ima ključnu ulogu u procjeni područja molara i planiranju endodontskog liječenja, posebno kada postoji tijesan odnos između apeksa i važnih anatomskih struktura. 3D ortodontskog planiranja koje kombinira intraoralne snimke s CBCT snimkama omogućuju kliničarima detaljnu procjenu ortodontskih pokreta i utvrđivanje njihove biološke izvedivosti. Ovaj virtualni

dijagnostički pristup omogućuje preciznije planiranje ortodontskog liječenja, prilagođeno individualnim potrebama pacijenta (slika 10).



Slika 10. 3D ortodontskog planiranje (Dostupno na:<https://pocketdentistry.com/imaging-in-orthodontics/>)

Precizna dijagnostika omogućuje praćenje i dokumentiranje napretka terapije te konačnih rezultata. Praćenje je važno kako bi se osiguralo postizanje željenih rezultata terapije i pravovremeno reagiralo na eventualne promjene u tijeku liječenja. Iako je krajnja odluka uvijek na praktičaru u suradnji s pacijentom/obitelji, postoje kliničke smjernice temeljene na dokazima koje mogu pomoći u procesu donošenja odluka. Ove smjernice sugeriraju odabir CBCT-a na temelju faktora kao što su faza liječenja, poteškoće liječenja, prisutnost modificiranih dentalnih/skeletnih uvjeta i patologija. Važno je razumno razmotriti upotrebu CBCT-a jer djeca imaju veći rizik od zračenja u usporedbi s odraslima.

#### *3.4.2. Prednosti CBCT-A*

Prednosti CBCT snimanja u ortodontici su mnogobrojne i značajne u usporedbi s konvencionalnim ekstraoralnim radiografskim metodama[14]:

1. Veća učinkovitost kliničkog snimanja: CBCT omogućuje prikupljanje volumetrijskih podataka cijelog maksilofacijalnog skeleta u jednom snimanju koje traje oko 30 sekundi, što rezultira većom učinkovitošću u dijagnostici od klasičnog CT-a. Cone beam skeneri koriste pulsirajuće ionizirajuće zrake, dok klasični CT skeneri emitiraju stalni snop zračenja. Ovi podaci se mogu lako preoblikovati u različite tipove radiografija i volumetrijske slike, pružajući raznolike informacije potrebne za ortodontsku analizu i planiranje terapije.
2. 3D vizualizacija: CBCT omogućuje rekonstrukciju podataka kako bi se dobile slike u tri dimenzije (aksijalne, sagitalne i koronalne), pružajući detaljniji uvid u strukture maksilofacijalnog skeleta. Osim toga, moguće je izvršiti različite obrade slika za još bolju vizualizaciju.
3. Anatomska točnost: CBCT slike su anatomske točne i omogućuju prikaz pod bilo kojim kutom, što olakšava precizna mjerenja i analize.
4. Integracija podataka: CBCT podaci se mogu integrirati s drugim ulazima kao što su fotografije lica ili površinski modeli denticije, omogućavajući bolje razumijevanje odnosa između zubiju, koštanog tkiva i mekih tkiva lica.
5. 3D kefalometrija: CBCT podaci omogućuju uvoz u softvere treće strane za preciznu vizualizaciju i analizu skeletnih struktura.
6. Prediktivne simulacije i virtualni 3D modeli: CBCT podaci se mogu koristiti za izradu virtualnih 3D modela maksilofacijalne regije, iako ta tehnika zahtijeva određeno vrijeme i vještine. Virtualni 3D prikazi omogućuju prediktivnu simulaciju tretmana, olakšavajući donošenje odluka o terapiji i povećavajući razumijevanje i prihvaćanje pacijenata.

### *3.4.3. Usporedba CBCT-a s drugim metodama*

Iako CBCT ima značajno nižu razinu zračenja u usporedbi sa spiralnim CT-om, njegova razlučivost je niža. Trenutačno dostupne CBCT jedinice imaju varijabilnu izloženost zračenju u rasponu od 87 do 206  $\mu\text{Sv}$  za potpuno skeniranje kraniofacijalnog područja. Stoga, u odnosu na kombiniranu izloženost zračenju od konvencionalnih ortodontskih slika, kao što su panoramska radiografija (14,2–24,3  $\mu\text{Sv}$ ), lateralna kefalografija (10,4  $\mu\text{Sv}$ ) i serija intraoralnih snimaka (13–100  $\mu\text{Sv}$ ), CBCT izlaže

pacijenta većim dozama zračenja u usporedbi s ortopantomogramom, a njegova selektivnija osjetljivost i mogućnost pružanja trodimenzionalnog prikaza dentalnih i parodontnih struktura čine ga izborom za složene slučajeve i određena područja zuba [12,15].

#### 3.4.3.1. *Preciznost kefalograma i mjerenja dobivenih CBCT-om u odnosu na referentni standard*

Rekonstruirani kefalogrami iz CBCT podataka pokazuju slične linearne i kutne mjere kao i tradicionalni kefalogrami, bez statistički značajnih razlika [16]. Međutim, greške u mjerenjima s CBCT slikama su manje nego kod kefalograma. Za 3D mjerenja iz CBCT-a, postoje različiti načini vizualizacije, uključujući multiplanarne (engl. *Multiplanar reconstruction - MPR*), volumetrijske (engl. *Volume rendering - VR*) i osjenčane površinske prikaze (engl. *Shaded surface display - SSD*) [17,18].

#### 3.4.3.2. *Usporedba panoramske radiografije i CBCT-a*

Kada su uspoređene slike dobivene s dvije CBCT jedinice (NewTom 9000, QR s.r.l., Verona, Italija i Arcadis Orbic 3D, Siemens Medical Solutions, Erlangen, Njemačka) s rutinskim panoramskim radiografijama, subjektivna analiza je pokazala da CBCT pruža više informacija od radiografije u vezi s lokalizacijom impaktiranih i zadržanih zuba, resorpcijom korijena te rascjepom usne i nepca, ali ne i za promjene u temporomandibularnom zglobu (engl. *The temporomandibular joint - TMJ*) [19]. CBCT omogućuje preciznu procjenu visine alveolarne kosti, međutim, neophodno je biti oprezan prilikom procjene fenestracija jer CBCT može pokazati visok broj lažno pozitivnih rezultata u ovom kontekstu [20,21]. Ortopantomogram se može koristiti za endodontsku dijagnostiku u donjim središnjim i premolarnim dijelovima, ali CBCT se preferira za precizniju analizu molarnih područja.

U konačnici, kada se razmatra izloženost zračenju u usporedbi s kombiniranom uporabom kefalograma i panoramskih radiografija, u ortodontici se ističe važnost opravdanja rutinske primjene CBCT-a. Tradicionalno, ortodontski pacijenti prolaze kroz redovite 2D radiografske pretrage. Međutim, istraživanja su pokazala da bi se 2D

radiografije trebale izvoditi samo kad se očekuje dodatna korisna informacija za dijagnozu, planiranje liječenja ili praćenje terapije. Smjernice za radiografiju u Europi i SAD-u također preporučuju izbjegavanje korištenja rutinskih radiografija za sve pacijente u stomatološkoj praksi, uključujući one koji traže ortodontsku terapiju, jer izloženost ionizirajućem zračenju može predstavljati veći rizik od moguće koristi. Sustavni pregledi podržavaju ovu ideju, navodeći da dvodimenzionalne i trodimenzionalne radiografije nisu nužne za rutinsku dijagnozu ili planiranje liječenja u ortodonciji [22,23]. Prema tome, preporučuje se temeljita klinička procjena i racionalna primjena radiografije samo kad je to zaista potrebno kako bi se osigurala optimalna dijagnoza, planiranje liječenja i procjena napretka za svakog pacijenta [24].

### **3.5. UMJETNA INTELIGENCIJA**

Umjetna inteligencija (engl. *Artificial intelligence - AI*) ima glavni cilj omogućiti strojevima da razviju vlastitu inteligenciju. U osnovi, AI teži tome da strojevi mogu učiti iz podataka i samostalno rješavati probleme. Ključna komponenta umjetne inteligencije je strojno učenje (engl. *Machine learning - ML*), koje se oslanja na algoritme za predviđanje ishoda na temelju podataka. Ova disciplina ima širok utjecaj i integrira spoznaje iz mnogih istraživačkih područja [25]. Nedavne tehnološke inovacije u ortodonciji dramatično mijenjaju način pružanja zdravstvene skrbi. Kompjutorizirana tomografija s konusnim snopom (CBCT) i 3D vizualizacije, intraoralni skeneri, skeneri lica te softveri za trenutno modeliranje zuba predstavljaju samo neke od ovih inovacija [26]. Ovi alati omogućuju detaljnije razumijevanje anatomije pacijenta te stvaranje dinamičnih 3D modela za individualno planiranje tretmana. Uz to, konvolucijske neuronske mreže (engl. *Convolutional neural network - CNN*) sve više se koriste za dijagnostiku medicinskih slika, posebno za detekciju, segmentaciju i klasifikaciju anatomskih struktura. Segmentacija zuba je glavni korak u računalno potpomognutoj ortodontskoj tehnologiji, jer njena preciznost direktno utječe na ishod liječenja. Ovaj proces uključuje precizno lociranje i izdvajanje oblika zuba na 3D digitalnom modelu zuba pacijenta (ili intraoralnom skenu). Primjena strojnog učenja s modelom temeljenim na CNN za segmentaciju i identifikaciju zuba rezultirala je poboljšanjem performansi u

usporedbi s dosadašnjim metodama segmentacije i identifikacije zuba [27]. Duboko učenje također pruža mogućnost učenja i klasifikacije geometrijskih značajki [28]. Strojno učenje, koje omogućuje algoritmima prepoznavanje uzoraka u velikim skupovima podataka, postaje neizostavno za olakšavanje donošenja odluka na temelju podataka u ortodontskoj praksi. Thanathornwong i njegovi kolege (2018) te Murata i suradnici (2017) razvili su automatizirane dijagnostičke sustave za ortodontsko liječenje, koristeći skupove podataka odnosno fotografije lica. Preciznost njihovih metoda iznosila je između 93% i 95%, odnosno 64,8% [29,30]. Slično, Shin i suradnici (2021) te Lin i kolege (2021) pokazali su da programi dubokog učenja mogu precizno procijeniti potrebu za ortognatskom kirurgijom, s točnošću od 95,4% i 87,4% [31,32]. Također su utvrdili da je moguće predvidjeti buduću potrebu za kirurškim zahvatom za korekciju skeletne neravnoteže u bolesnika s jednostranim rascjepom usne i nepca već u dobi od 6 godina. Osim za te pacijente, umjetna inteligencija može biti korisna i za segmentaciju maksile te kvantificiranje njezine 3D asimetrije, što su potvrdili Wang i suradnici (2021) s visokim koeficijentom korelacije unutar klase (ICC) većim od 0,90 [33]. Devito i suradnici koristili su model umjetne neuronske mreže (engl. *Artificial neural network - ANN*) za dijagnosticiranje proksimalnog karijesa putem rendgenskih snimaka zagriža i postigli su obećavajuće rezultate [34]. Ekert i njegov tim bili su uspješni u detekciji apikalnih lezija primjenom konvolucijske neuronske mreže na panoramskim dentalnim radiografijama [35]. Segmentacija zuba je glavni korak u računalno potpomognutoj ortodontskoj tehnologiji, jer njena preciznost direktno utječe na ishod liječenja. Ovaj proces uključuje precizno lociranje i izdvajanje oblika zuba na 3D digitalnom modelu zuba pacijenta (ili intraoralnom skenu). Primjena strojnog učenja s modelom temeljenim na konvolucijskim neuronskim mrežama za segmentaciju i identifikaciju zuba rezultirala je poboljšanjem performansi u usporedbi s dosadašnjim metodama segmentacije i identifikacije zuba.



## 4. ZAKLJUČAK

Glavna svrha radiografskog snimanja u ortodontici je pružiti dodatne informacije koje bi odredile kliničku dijagnozu stanja kostura, mekih tkiva, zuba i njihovih međusobnih odnosa. Dugogodišnja integracija kliničkih podataka te korištenje dvodimenzionalnih dijagnostičkih slika poput tradicionalnih radiografija, kefalometrijskih zapisa, fotografija, video materijala bila je standardna u ortodontici. Međutim, ovi su modaliteti poznati po svojim ograničenjima poput izobličenja, superponiranja struktura i promjena perspektive koje mogu iskriviti dimenzije. Za razliku od toga, trodimenzionalna slika omogućuje procjenu i analizu anatomskih detalja s više točnosti i vjernosti. Izloženost ionizirajućem zračenju tijekom CBCT snimanja u ortodontici posebno je zabrinjavajuća zbog činjenice da se često provodi na mlađim osobama. Većina CBCT uređaja pruža veće doze zračenja u usporedbi s digitalnom panoramskom radiografijom, lateralnom kefalometrijom ili intraoralnom radiografijom. S obzirom na praktičnost CBCT pregleda, uvođenje "niskih doza" protokola te privlačnost pronalaženja potencijalno važnih dodatnih dijagnostičkih informacija, neki zagovaraju zamjenu panoramske i bočne kefalometrijske radiografije CBCT-om kao standardnim dijagnostičkim i terapijskim alatom u ortodontici. Ova inicijativa se temelji na izvješćima o slučajevima bez potpore dokazima. Unatoč stalnom rastu popularnosti CBCT-a, njegova upotreba se preporučuje prvenstveno u specifičnim slučajevima gdje konvencionalna radiografija ne pruža dovoljno dijagnostičkih informacija. Važno je da se pridržavaju kriterija kvalitete za svaku tehnologiju kako bi dobili najpreciznije informacije i izbjegli eventualne greške ili lažne rezultate.

## 5. LITERATURA

1. Hans MG, Palomo JM, Valiathan M. History of imaging in orthodontics from Broadbent to cone-beam computed tomography. *Am J Orthod Dentofacial Orthop.* 2015 Dec;148(6):914-21. doi: 10.1016/j.ajodo.2015.09.007. PMID: 26672697.
2. Mihalec D. Usporedba vrsta digitalnih receptora slike u radiografiji orofacijalnog područja [Diplomski rad]. Split: Sveučilište u Splitu; 2022 [pristupljeno 05.05.2024.] Dostupno na: <https://urn.nsk.hr/urn:nbn:hr:176:121671>
3. Felizardo R, Thomas A, Foucart JM. Techniques radiographiques utiles en orthodontie [Useful radiological techniques in orthodontics]. *Orthod Fr.* 2012 Mar;83(1):11-22. French. doi: 10.1051/orthodfr/2012003. Epub 2012 Mar 29. PMID: 22455647.
4. Janković S, Miletić D. i suradnici. *Dentalna radiografija i radiologija.* Split, Medicinski fakultet Sveučilišta u Splitu;2009
5. Bruks A, Enberg K, Nordqvist I, Hansson AS, Jansson L, Svenson B. Radiographic examinations as an aid to orthodontic diagnosis and treatment planning. *Swed Dent J.* 1999;23(2-3):77-85. PMID: 10431343.
6. Adams GL, Gansky SA, Miller AJ, Harrell WE Jr, Hatcher DC. Comparison between traditional 2-dimensional cephalometry and a 3-dimensional approach on human dry skulls. *Am J Orthod Dentofacial Orthop.* 2004 Oct;126(4):397-409. doi: 10.1016/j.ajodo.2004.03.023. PMID: 15470343.
7. Bruks A, Enberg K, Nordqvist I, Hansson AS, Jansson L, Svenson B. Radiographic examinations as an aid to orthodontic diagnosis and treatment planning. *Swed Dent J.* 1999;23(2-3):77-85. PMID: 10431343.
8. Manosudprasit A, Haghi A, Allareddy V, Masoud MI. Diagnosis and treatment planning of orthodontic patients with 3-dimensional dentofacial records. *Am J Orthod Dentofac Orthop.* 2017;151(6):1083–1091. doi: 10.1016/j.ajodo.2016.10.037.
9. Mozzo P, Procacci C, Tacconi A, Martini PT, Andreis IA. A new volumetric CT machine for dental imaging based on the cone-beam technique: preliminary

- results. *Eur Radiol.* 1998;8(9):1558-64. doi: 10.1007/s003300050586. PMID: 9866761.
10. Mah JK, Huang JC, Choo H. Practical applications of cone-beam computed tomography in orthodontics. *J Am Dent Assoc.* 2010 Oct;141 Suppl 3:7S-13S. doi: 10.14219/jada.archive.2010.0361. PMID: 20884934.
  11. Scarfe WC, Azevedo B, Toghyani S, Farman AG. Cone Beam Computed Tomographic imaging in orthodontics. *Aust Dent J.* 2017 Mar;62 Suppl 1:33-50. doi: 10.1111/adj.12479. PMID: 28297089.
  12. Kapila S, Conley RS, Harrell WE Jr. The current status of cone beam computed tomography imaging in orthodontics. *Dentomaxillofac Radiol.* 2011 Jan;40(1):24-34. doi: 10.1259/dmfr/12615645. PMID: 21159912; PMCID: PMC3611465.
  13. Kapila SD, Nervina JM. CBCT in orthodontics: assessment of treatment outcomes and indications for its use. *Dentomaxillofac Radiol.* 2015;44(1):20140282. doi: 10.1259/dmfr.20140282. PMID: 25358833; PMCID: PMC4277443.
  14. American Academy of Oral and Maxillofacial Radiology. Clinical recommendations regarding use of cone beam computed tomography in orthodontics. [corrected]. Position statement by the American Academy of Oral and Maxillofacial Radiology. *Oral Surg Oral Med Oral Pathol Oral Radiol.* 2013 Aug;116(2):238-57. doi: 10.1016/j.oooo.2013.06.002. Erratum in: *Oral Surg Oral Med Oral Pathol Oral Radiol.* 2013 Nov;116(5):661. PMID: 23849378.
  15. Stratemann SA, Huang JC, Maki K, Miller AJ, Hatcher DC. Comparison of cone beam computed tomography imaging with physical measures. *Dentomaxillofac Radiol* 2008;37:80–93
  16. Farman AG, Scarfe WC. Development of imaging selection criteria and procedures should precede cephalometric assessment with cone-beam computed tomography. *Am J Orthod Dentofacial Orthop* 2006;130:257–65.
  17. Kumar V, Ludlow J, Soares Cevidanes LH, Mol A. *In vivo* comparison of conventional and cone beam CT synthesized cephalograms. *Angle Orthod* 2008;78:873–879.

18. Stratemann SA, Huang JC, Maki K, Hatcher DC, Miller AJ. Evaluating the mandible with cone-beam computed tomography. *Am J Orthod Dentofacial Orthop* 2010;137:S58–70
19. Korbmacher H, Kahl-Nieke B, Schollchen M, Heiland M. Value of two cone-beam computed tomography systems from an orthodontic point of view. *J Orofac Orthop* 2007;68:278–289
20. Lund H, Grondahl K, Grondahl HG. Cone beam computed tomography for assessment of root length and marginal bone level during orthodontic treatment. *Angle Orthod* 2010;80:466–473
21. Leung CC, Palomo L, Griffith R, Hans MG. Accuracy and reliability of cone-beam computed tomography for measuring alveolar bone height and detecting bony dehiscences and fenestrations. *Am J Orthod Dentofacial Orthop* 2010;137:S109–119
22. Durão AR, Pittayapat P, Rockenbach MI, Olszewski R, Ng S, Ferreira AP, Jacobs R. Validity of 2D lateral cephalometry in orthodontics: a systematic review. *Prog Orthod*. 2013 Sep 20;14(1):31. doi: 10.1186/2196-1042-14-31. PMID: 24325757; PMCID: PMC3882109.
23. American Dental Association Council on Scientific Affairs. The use of dental radiographs: update and recommendations. *J Am Dent Assoc*. 2006 Sep;137(9):1304-12. doi: 10.14219/jada.archive.2006.0393. PMID: 16946440.
24. Rischen RJ, Breuning KH, Bronkhorst EM, Kuijpers-Jagtman AM. Records needed for orthodontic diagnosis and treatment planning: a systematic review. *PLoS One*. 2013 Nov 12;8(11):e74186. doi: 10.1371/journal.pone.0074186. PMID: 24265669; PMCID: PMC3827061.
25. Jordan MI, Mitchell TM. Machine learning: trends, perspectives, and prospects. *Science*. 2015; 349: 245-260.
26. Nayyar N, Ojcius DM, Dugoni AA. The Role of Medicine and Technology in Shaping the Future of Oral Health. *J Calif Dent Assoc*. 2020 Mar;48(3):127-130. PMID: 32189957; PMCID: PMC7080193.
27. Sun D, Pei Y, Song G, et al. Tooth Segmentation and Labeling from Digital Dental Casts. In: 2020 IEEE 17th International Symposium on Biomedical Imaging (ISBI)IEEE; 2020:p. 669-673

28. Schwendicke F, Golla T, Dreher M, Krois J. Convolutional neural networks for dental image diagnostics: A scoping review. *J Dent.* 2019 Dec;91:103226. doi: 10.1016/j.jdent.2019.103226. Epub 2019 Nov 5. PMID: 31704386.
29. Thanathornwong B. Bayesian-Based Decision Support System for Assessing the Needs for Orthodontic Treatment. *Healthc Inform Res.* 2018 Jan;24(1):22-28. doi: 10.4258/hir.2018.24.1.22. Epub 2018 Jan 31. PMID: 29503749; PMCID: PMC5820082.
30. Murata i suradnici (2017) Murata S, Lee C, Tanikawa C, Date S. Towards a fully automated diagnostic system for orthodontic treatment in dentistry. *Proc - 13th IEEE Int Conf eScience, eScience.* 2017; 1-8.
31. Mukai S, Mukai E, Santos-Junior JA, Shibli JA, Faveri M, Giro G. Assessment of the reproducibility and precision of milling and 3D printing surgical guides. *BMC Oral Health.* 2021 Jan 2;21(1):1. doi: 10.1186/s12903-020-01362-6. PMID: 33388028; PMCID: PMC7777268.
32. Lin G, Kim PJ, Baek SH, Kim HG, Kim SW, Chung JH. Early Prediction of the Need for Orthognathic Surgery in Patients With Repaired Unilateral Cleft Lip and Palate Using Machine Learning and Longitudinal Lateral Cephalometric Analysis Data. *J Craniofac Surg.* 2021 Mar-Apr 01;32(2):616-620. doi: 10.1097/SCS.0000000000006943. PMID: 33704994.
33. Wang X, Pastewait M, Wu T, et al. 3D morphometric quantification of maxillae and defects for patients with unilateral cleft palate via deep learning-based CBCT image auto-segmentation. *Orthod Craniofac Res.* 2021; 00: 1-9.
34. Karina Lopes Devito, Flávio de Souza Barbosa, Waldir Neme Felipe Filho, An artificial multilayer perceptron neural network for diagnosis of proximal dental caries, *Oral Surgery, Oral Medicine, Oral Pathology, Oral Radiology, and Endodontology*, Volume 106, Issue 6, 2008,Pages 879-884, ISSN 1079-2104, (Dostupno na: <https://www.sciencedirect.com/science/article/pii/S1079210408002199> )
35. Thomas Ekert, Joachim Krois, Leonie Meinhold, Karim Elhennawy, Ramy Emar, Tatiana Golla, Falk Schwendicke, Deep Learning for the Radiographic Detection of Apical Lesions, *Journal of Endodontics*, Volume 45, Issue 7, 2019,

Pages 917-922.e5, ISSN 0099-2399, (Dostupno na:  
<https://www.sciencedirect.com/science/article/pii/S0099239919302560> )

## **6. ŽIVOTOPIS**

### **OSOBNI PODACI**

Ime i prezime: Anita Vukman

Adresa: Hrvace 502A

Mobitel: 095/822 2040

E-mail: anita.vukman02@gmail.com

Mjesto i datum rođenja: Tripoli, Libija 15.12.2002. god.

### **OBRAZOVANJE**

Zdravstvena škola Split- dentalni asistent

Sveučilište u Splitu, Sveučilišni odjel zdravstvenih studija; smjer: Radiološka tehnologija

### **VJEŠTINE**

Vozačka dozvola: B kategorija

Rad na računalu: Aktivno korištenje računala, poznavanje rada na MS Office paketu

Strani jezici: Engleski jezik