

Uloga MR perfuzije u diferencijaciji tumorskih tvorbi zdjelice

Jaku, Anja

Undergraduate thesis / Završni rad

2024

Degree Grantor / Ustanova koja je dodijelila akademski / stručni stupanj: **University of Split / Sveučilište u Splitu**

Permanent link / Trajna poveznica: <https://um.nsk.hr/um:nbn:hr:176:404655>

Rights / Prava: [In copyright](#) / [Zaštićeno autorskim pravom.](#)

Download date / Datum preuzimanja: **2024-07-18**



Sveučilišni odjel zdravstvenih studija
SVEUČILIŠTE U SPLITU

Repository / Repozitorij:

[Repository of the University Department for Health Studies, University of Split](#)



UNIVERSITY OF SPLIT



DIGITALNI AKADEMSKI ARHIVI I REPOZITORIJI

SVEUČILIŠTE U SPLITU
Podružnica
SVEUČILIŠNI ODJEL ZDRAVSTVENIH STUDIJA
SVEUČILIŠNI PRIJEDIPLOMSKI STUDIJ
RADIOLOŠKA TEHNOLOGIJA

Anja Jaku

**ULOGA MR PERFUZIJE U DIFERENCIJACIJI
TUMORSKIH TVORBI ZDJELICE**

Završni rad

Split, 2024.

SVEUČILIŠTE U SPLITU

Podružnica

SVEUČILIŠNI ODJEL ZDRAVSTVENIH STUDIJA

SVEUČILIŠNI PRIJEDIPLOMSKI STUDIJ

RADIOLOŠKA TEHNOLOGIJA

Anja Jaku

ULOGA MR PERFUZIJE U DIFERENCIJACIJI

TUMORSKIH TVORBI ZDJELICE

THE ROLE OF MR PERFUSION IN THE

DIFFERENTIATION OF PELVIC TUMORS

Završni rad / Bachelor's Thesis

Mentor:

Doc. Dr. Sc. Ljiljana Marčić

Split, 2024.

TEMELJNA DOKUMENTACIJSKA KARTICA

ZAVRŠNI RAD

Sveučilište u Splitu
Sveučilišni odjel zdravstvenih studija
Sveučilišni prijediplomski studij radiološka tehnologija

Znanstveno područje: biomedicina i zdravstvo
Znanstveno polje: kliničke medicinske znanosti

Mentor: doc. dr. sc. Ljiljana Marčić

ULOGA MR PERFUZIJE U DIFERENCIJACIJI TUMORSKIH TVORBI ZDJELICE Anja Jaku, 0346013570

SAŽETAK: Magnetna rezonancija jedna je od najznačajnijih dijagnostičkih uređaja današnjice. MR se često koristi za dijagnosticiranje različitih stanja, uključujući tumore, ozljede, neurološke poremećaje, bolesti zglobova i mišića, srčane probleme i još mnogo toga. Također se može koristiti za praćenje napretka bolesti i učinkovitosti liječenja. Slike dobivamo pomoću korištenja različitih MR sekvenci koje su kombinacija različitih parametara. Jedna od bitnijih tehnika koju koristimo u radiologiji je upravo MR perfuzija. Dokazala se kao jako korisna tehnika i odličan alat za detekciju različitih bolesti, tumora ili vaskularnih poremećaja. MR je izvrsna metoda za procjenu zdjelice. Izvrstan kontrast mekog tkiva, osjetljivost za detekciju tekućine i multiplanarne mogućnosti snimanja MR-om omogućuju neinvazivno prikazivanje normalne anatomije i patoloških procesa.

Ključne riječi: MR; MR perfuzija; tumor; zdjelica

Rad sadrži: 28 stranica, 9 slika
Jezik izvornika: hrvatski

BASIC DOCUMENTATION CARD

BACHELOR THESIS

University of Split
University Department for Health Studies
University undergraduate study of radiology technology

Scientific area: biomedicine and health care

Scientific field: clinical medical sciences

Supervisor: doc. dr. sc. Ljiljana Marčić

THE ROLE OF MR PERFUSION IN THE DIFFERENTIATION OF PELVIC TUMORS

Anja Jaku, 0346013570

SUMMARY: Magnetic resonance is one of the most important diagnostic devices today. MRI is often used to diagnose a variety of conditions, including tumors, injuries, neurological disorders, joint and muscle diseases, heart problems, and more. It can also be used to monitor disease progress and treatment effectiveness. We obtain images by using different MR sequences that are combinations of different parameters. One of the most important techniques we use in radiology is MR perfusion. It has proven to be a very useful technique and an excellent tool for detecting various diseases, tumors or vascular problems. MR is an excellent method for evaluating the pelvis. Excellent soft tissue contrast, sensitivity for fluid detection, and multiplanar MR imaging capabilities enable noninvasive imaging of normal anatomy and pathological processes.

Keywords: MR; MR perfusion; pelvis; tumor

Thesis contains: 28 pages; 9 figures

Original in: Croatian

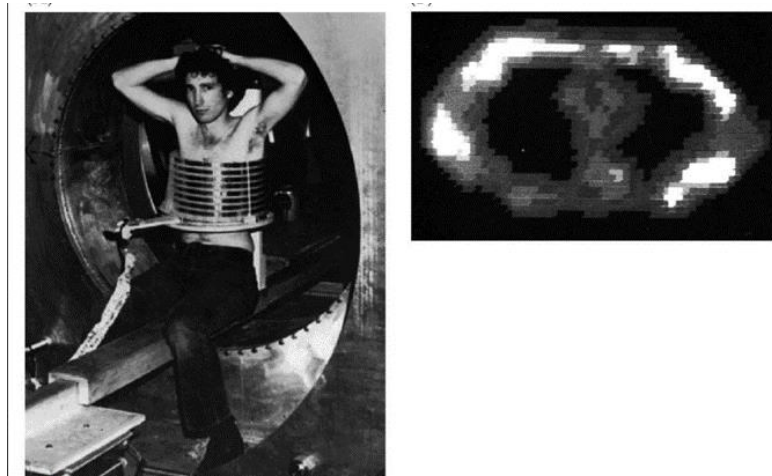
SADRŽAJ

SADRŽAJ	III
1. UVOD	1
1.1. MAGNETNA REZONANCIJA	1
1.2. KONTRASNA SREDSTVA	3
1.3. SIGURNOST.....	6
2. CILJ RADA	9
3. RASPRAVA	10
3.1. MR PERFUZIJA	10
3.2. TEHNIKE MR PERFUZIJE.....	11
3.2.1. DYNAMIC SUSCEPTIBILITY CONTRAST (DSC) MR perfuzija	12
3.2.2. DYNAMIC CONTRAST ENHANCED (DCE) MR perfuzija	12
3.2.3. ARTERIAL SPIN LABELING (ASL) MR perfuzija.....	12
3.3. ULOGA MR PERFUZIJE KOD SNIMANJA ZDJELICE	14
3.3.1. JAJNICI.....	15
3.3.2. MATERNICA	17
3.3.3. MOKRAĆNI MJEHUR	19
3.3.4. REKTUM.....	21
4. ZAKLJUČAK.....	23
5. LITERATURA	24
6. ŽIVOTOPIS.....	29

1. UVOD

1.1. MAGNETNA REZONANCIJA

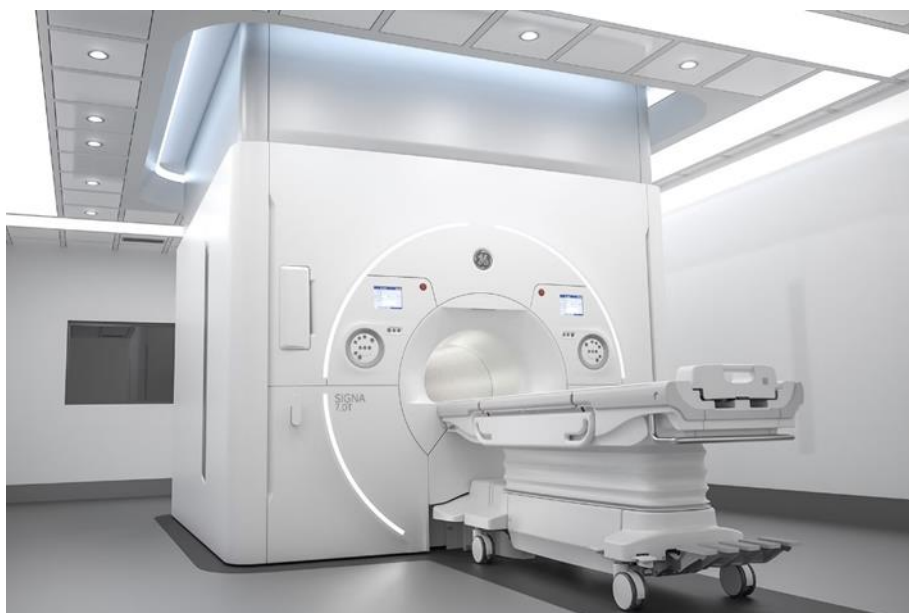Magnetna rezonancija, MR (*engl. Magnetic resonance*) dijagnostički je uređaj koji se zasniva na principu međudjelovanja radiovalova i atomskih jezgara u organizmu koji je smješten u jakom i uravnoteženom magnetnom polju. MR ne koristi ionizirajuće zračenje, što je čini sigurnijom alternativom pretrage, no zahtjeva da pacijent bude miran tijekom snimanja kako bi se izbjegli mogući artefakti [1, 2]. Osnovni principi rada MR-a poznati su nam već 70 godina, kada su Felix Bloch i Edward Mills Purcell otkrili pojavu nuklearne magnetske rezonancije. Prve primjene u medicini započele su u 1970-ima, iako su uređaji bili ograničeni u svojoj funkciji i dostupnosti [3, 4].



Slika 1. Prva MR slika ljudskog tijela

Izvor: <https://www.fonar.com/nobel.htm>

Pri početku razvijanja MR-a, jakost magnetnog polja iznosila je ~0.05-0.35 Tesla, no tijekom 1980-ih i 1990-ih godina dogodili su se značajni napreci u tehnologiji MR-a. Sada već postoje uređaji jakosti od 4-9 Tesla koji se koriste samo u istraživačkim institucijama [1]. MR se i dalje razvija, te će se u skorjoj budućnosti povećati mogućnosti za bržim snimanjem i snimanjem bez velikih ograničavanja što će u konačnici proširiti značaj MR-a [5].



Slika 2. MR uređaj 7 Tesla

Izvor: <https://www.gehealthcare.com/products/magnetic-resonance-imaging/7t-mri-scanner>

MR uređaje dijelimo i po svojoj građi. Najjednostavniji način rada ima permanentni magnet, no zato ima i ograničenu snagu magnetnog polja (0,02-0,3 T). Izgrađen je od keramike ili elemenata rijetkih zemalja i nema potrebe za popratnim uređajima ili sustava za hlađenje za njegov rad. Rezistivni magnet građen je od bakrene žice kroz koju teče struja te tako stvara magnetno polje. Zbog toga, ova vrsta uređaja zahtjeva veliku količinu električne energije i sustav za hlađenje. Kombinacija ove dvije vrste magneta zove se hibridni magnet. Danas najčešće korišten magnet je supravodljivi magnet koji djeluje pomoću žice metala koja je uronjena u tekući heliji. Čuvanjem na temperaturi od -273°C žice postaju supravodljive [2].

1.2. KONTRASNA SREDSTVA

Kontrasna sredstva kod MR-a služe da naglase kontrasnost između magnetski sličnih, a histološki različitih struktura. To nam pomaže kod bolje dijagnostike tumora, upala, infekcije ili infarkta. Za razliku od CT kontrasnih sredstava, kod MR-a kontrasna sredstva sama daju kontrasnost. Kontrasti mijenjaju okolinu vode u kojoj se nađu i time se mijenja kontrasnost vode, odnosno oslikavamo vodikove atome, a ne sami kontrast kao u rtg pregledima. Kontraste djelimo prema magnetskim osobinama na paramagnetska, superparamagnetska i feromagnetska. Mogu se i razlikovati po kemijskom sastavu, kao što su gadolinij, mangan i željezo. Prema mjestu aplikacije najčešće se radi o intravenskim putem, no neke možemo aplicirati i peroralno [13].

Paramagnetičnost je svojstvo atoma da ih privlači magnetsko polje, a kada se odstrani magnetsko polje da ne zadržavaju magnetska svojstva. Paramagnetske tvari posjeduju čestice sa spinom koji nije poništen drugom česticom sa suprotnim spinom. Najčešće su to nespareni elektroni, budući da magnetski dipolni momenti elektrona znatno nadmašuju one protona ili

neutrona. Zbog toga nesporeni elektroni stvaraju jaka lokalna magnetska polja. Tvari s nesporenim elektronima, poput gadolinija, koriste se kao učinkoviti pojačivači paramagnetskog kontrasta. Kada se paramagnetski ioni dodaju vodi, dolazi do pojačanja opuštanja molekula vode u njihovoj blizini. Ovo rezultira smanjenjem vremena opuštanja T1 i T2. Promjena intenziteta slike nije direktno uzrokovana kontrastnim sredstvom, već prisutnost kontrastnog sredstva mijenja karakteristike relaksacije susjednih protona, što neizravno utječe na intenzitet slike [7].

Već od 1988. godine kontrastno sredstvo koja primjenjujemo za MR su paramagnetna kontrastna sredstva na osnovi gadolinija. Među njima najjače kontrastno sredstvo je gadolinij vezan uz dietilenteraminepentaacetičnu kiselinu (Gd-DTPA). Gd-DTPA se pokazao korisnim u pretragama kao što su indentifikacije upala, aneurizma, raznih tumora kao što su cerebralni, jetreni, mokraćni mjehur i mnoge druge patologije. Kod moždanih tumora koristi za razlikovanje između tumora i nekroze [2].

Gadolinij ima složenu kemijsku strukturu koja može biti linearna ili makrociklička. Makrocikličke kemijske strukture koriste DOTA kelaciju, što zaustavlja toksičnost teškim metalima. S tim se poboljšava bubrežna eliminacija. Gadolinij kontrastno sredstvo koristimo puno nižim dozama od jodnih kontrastnih sredstava na CT-u. Standardna doza gadolinija je 0,1 mmol/kg [6]. Ta doza utječe na vrijeme relaksacije T1 bez da mijenja ikakve biološke funkcije organizma. Upravo to relaksiranje i skraćivanje T1 rezultira T1-weighted slikama da imaju povećan signal iz tkiva s pojačanim kontrastom.

Farmakokinetika gadolinijevih kontrastnih sredstava ima ključnu ulogu u razumijevanju njihove distribucije i eliminacije iz tijela. Gadolinij je teški metal koji postaje toksičan kada je prisutan kao slobodni ion u organizmu. Međutim, kemijska stabilnost kroz proces kelacije gadolinija smanjuje rizik od toksičnosti. Kelati gadolinija se gotovo isključivo izlučuju

nepromijenjeni putem bubrega, a njihov biološki poluživot je relativno kratak, obično između 1,5 i 2 sata kod osoba s normalnom bubrežnom funkcijom. Gadolinijeva kontrastna sredstva imaju farmakokinetička svojstva koja su slična jodiranim CT kontrastnim sredstvima. Nakon intravenske primjene, brzo se distribuiraju iz krvotoka u tkiva izvan krvnih žila, što rezultira ekvivalentnom distribucijom u ekstracelularnoj tekućini. Ova kontrastna sredstva se ne vežu za proteine plazme i ne prolaze krvno-moždanu barijeru.

Iako su štetne nuspojave gadolinija rijetke, postoje par kontraindikacija. Gadolinij ne dajemo pacijentima s GFR ispod 30 mL/min/1,73 m² i kod već postojeće nefrogene sistemske fibroze (NSF). Čak kod 3,5% slučajeva poremećene razine kreatinina javlja se akutno zatajenje bubrega. Najčešće reakcije se smatraju blagima, kao što su lokalna bol i toplina, povraćanje, glavobolja i vrtoglavica. Na mjestu injiciranja moguća je vazodilatacija i nelagoda. Vjerojatnost da će pacijent dobiti jednu od ovih nuspojava se povećava ako ima već postojeću alergiju na jod ili dijagnosticiranu astmu i alergije.

Glavni uzrok NSF-a povezan je s izloženošću gadolinijevim kontrastnim sredstvima, posebno onim koji nisu makrociklički kelirani. Ovo se stanje obično razvija kod osoba s ozbiljnim oštećenjem funkcije bubrega, osobito kod onih koji su već na dijalizi ili imaju značajno smanjen glomerulski filtracijski kapacitet bubrega. Simptomi NSF-a mogu uključivati otvrdnuće kože, osip, zadebljanje kože, bol u zglobovima, ograničenu pokretljivost zglobova, krutost kože, otežano disanje, srčane tegobe i druge manifestacije. Dijagnoza se obično postavlja na temelju kliničkih znakova i simptoma, kao i histološkog pregleda tkiva koje pokazuje karakteristične znakove fibroze. Prevencija NSF-a uglavnom uključuje opreznu primjenu gadolinijevih kontrastnih sredstava, posebno kod pacijenata s oštećenom bubrežnom funkcijom. Makrociklički kelati gadolinija smatraju se manje nefrotoksičnima i imaju manji rizik od razvoja NSF-a u usporedbi s linearnim neionskim kontrastima. Upravljanje NSF-om obično uključuje simptomatsko liječenje, a kod težih slučajeva može biti potrebno liječenje osnovne bolesti bubrega. S obzirom na ozbiljnost ovog

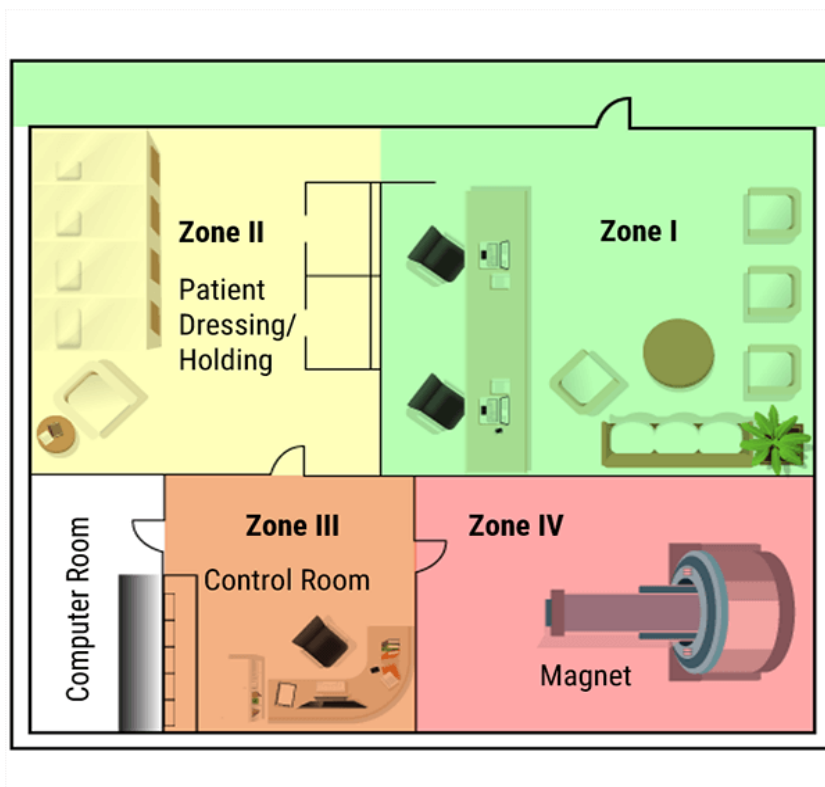
stanja, prevencija je ključna, a pažljiva procjena rizika i koristi pri primjeni gadolinijevih kontrastnih sredstava od strane medicinskih stručnjaka ključna je u smanjenju incidencije NSF-a [7].

Baš kao i jodirana kontrasna sredstva, i gadolinijeva kontrasna sredstva nisu visoko farmakološki aktivna. Prema preporukama Europske agencije za lijekove (EMA), kontrastna sredstva s gadolinijem niskog rizika trebala bi se koristiti u kontrastnoj magnetskoj rezonanci (CE MR) samo nakon pažljive procjene koristi i rizika, uz dobivanje informiranog pristanka. Kako bi se smanjio rizik od pojave nefrogenične sistemske fibroze (NSF), doziranje treba biti minimalno, a između primjena potrebno je poštovati minimalni interval od 7 dana. Nakon skeniranja, pacijenti ovisni o dijalizi trebaju organizirati punu 4-satnu dijalizu, ali se ne preporučuje dijaliza isključivo radi uklanjanja kontrasta zbog visokog rizika od komplikacija. Prethodno postojeće upalno stanje u bolesnika s oštećenom funkcijom bubrega predstavlja faktor visokog rizika za razvoj NSF-a. Insuficijencija jetre sama po sebi nije kontraindikacija, ali pacijenti s istovremenom bubrežnom insuficijencijom nose rizik od NSF-a. Nema dovoljno podataka o sigurnosti korištenja gadolinijevih kontrastnih sredstava u trudnica i novorođenčadi. Studije koje istražuju učinkovitost jačih magnetskih polja, nekontrastnih ili niskih doza, te studije točnosti dijagnostičkih testova mogu pomoći u donošenju kliničkih odluka [8].

1.3. SIGURNOST

Prema posebnim smjernicama ACR-a (*engl. American College of Radiology*) iz 2013. predlaže se ograničavanje pristupa u određenim zonama magnetske rezonancije tako što se usko definirale zone i njihove granice. Zona 1 predstavlja područje gdje magnetsko polje ne predstavlja opasnost i ta zona je dostupna svima. Zona 2 gdje su pacijenti pod nadzorom

MR osoblja, a to uključuje garderobu ili recepciju. U zoni 3 se nalazi kontrolna soba. ACR predlaže da se između zone 2 i 3 napravi neka barijera kao što su vrata sa kodom. Zona 4 je prostorija gdje se nalazi magnet i gdje se obavlja pretraga [9].



Slika 3. 4 zone MR ustanova

Izvor: <https://www.medical-professionals.com/en/mri-zones-guide/>

Za sigurnost tijekom pretrage na MR uređajima potrebna je detaljna i pravilna priprema pacijenta. RF valovi mogu izazvati zagrijavanje tkiva u tijelu, zbog toga posebno trebamo pripaziti kod dojenčad, djece i pacijentima s termoregulacijskim poremećajima [10]. Predlaže se uporaba slušalica ili čepića za uši zbog akustičnog šuma koji uzrokuje gradijentni sustav koji može oštetiti sluh [11]. Implantati, medicinski materijali i uređaji iz SAD-a i Europe koji

su proizvedeni u posljednja tri desetljeća izrađeni su od neferomagnetskih materijala i obično su označeni kao MR safe ili MR uvjetno. Drugi implantati ili uređaji moraju se smatrati nesigurnima za MR i kontraindicirani su za MR skeniranje [9].

Nesuradljivi pacijenti kao što su djeca ili klaustrofobični pacijenti mogu zahtijevati sedaciju ili anesteziju prilikom pretrage. Sedacija pomaže i pacijentima ali i kvaliteti slike jer MR pretrage zahtijevaju da pacijenti duže vremena budu mirni, Kod klaustrofobičnih pacijenata također pomažu širi gantry i otvoreni tip MR-a [12].

ACR ne preporučuje MR pretrage trudnicama ni u jednom tromjesečju jer još uvijek nemamo dovoljno literature o štetnim učincima MR snimanja. Liječnik procjenjuje je li korist od dobivene snimke veća od rizike koje su moguće u trudnica. Većinom se radi o situacijama kada se podaci ne mogu dobiti ultrazvukom, kad podaci su potrebni za trenutnu brigu o fetusu ili pacijentu te kada liječnik procjeni da pacijentica ne može čekati porod da bi se obavila pretraga.

Za sigurnost pacijenata također je bitno da MR osoblje je kvalitetno obučeno za rad na MR uređajima i za pravilno postupanje u hitnoći. Medicinski radnici moraju znati sprječiti ozljede i kvarove na uređaju tako da svakog pacijenta detaljno provjeravaju i pregledaju prije ulaska u zonu gdje se nalazi magnet [9].

2. CILJ RADA

Cilj ovog rada je objasniti MR perfuziju, njenu ulogu i svrhu kod dijagnostike tumorskih tvorbi na zdjelici. Također, opisati rad, tehnike i primjenu MR perfuzije kao jedne od važnijih tehnika magnetne rezonancije.

3. RASPRAVA

3.1. MR PERFUZIJA

Perfuzija je pojam koji se odnosi na normalan protok, odnosno protok volumena krvi kroz određen organ u jedinici vremena. Različita tkiva imaju različitu perfuziju koju detektira MR. Radi se o mikroskopskim gibanjima koje se prepoznaju različitim MR puls sekvencama koje nam govore o učestalosti i smjeru gibanja [13].

Mjerenje MR perfuzije se svodi na procjenu volumena krvi, protoka krvi i srednjeg vremena prolaska. Većina pretraga MR perfuzije se obavlja za istraživanje centralnog živčanog sustava. Cerebralni volumen krvi tumači se kao volumen krvi u određenom djelu moždanog tkiva, mjereno u mililitrima na 100 g moždanog tkiva. Cerebralni protok krvi tumači se kao volumen krvi po jedinici vremena koji prolazi kroz određeno područje moždanog tkiva, mjereno u mililitrima po minuti na 100 g moždanog tkiva. Srednje vrijeme prolaska tumači se kao prosječno vrijeme potrebno krvi da prođe kroz određeno područje moždanog tkiva, mjereno u sekundama. Primjenom perfuzije se mogu dobiti podaci koji nam pomažu u shvaćanju različitih ishemijskih, moždanih tumora, akutnog moždanog udara, te procjeni neurodegenerativnih stanja kao što su Alzheimerova bolest. MR perfuzijsko oslikavanje se također dokazalo kao primjenjivo i u poremećajima kao što su migrene i demencija [14].

Primjena MR perfuzije na ostale dijelove tijela je još uvijek u razvoju. Iako MR perfuzija pruža korisne informacije o protoku krvi i perfuziji tkiva, postoje neka ograničenja ove tehnike. Na primjer, brzina protoka krvi može biti podložna artefaktima zbog respiratornih i kardiovaskularnih pokreta pacijenta. Također, može biti ograničena zbog faktora kao što su doza kontrastnog sredstva i brzina ubrizgavanja. Unatoč ovim ograničenjima, MR perfuzija ostaje nezamjenjiv alat u dijagnostici i praćenju raznih medicinskih stanja, pružajući detaljne

informacije o protoku krvi i perfuziji tkiva u tijelu. Nastavak istraživanja u ovoj oblasti može unaprijediti tehniku i omogućiti još preciznije procjene perfuzije u budućnosti [14].

3.2. TEHNIKE MR PERFUZIJE

Postoje dva glavna pristupa ovoj pretrazi, a to su endogeni i egzogeni. U novije vrijeme, najčešći egzogeni agensi su paramagnetna kontrasna sredstva na bazi gadolinija. U endogene agense ubrajamo magnetski obilježenu krv bez primjene kontrastnog sredstva [13]. Iako je mjerenje perfuzije bez kontrastnog sredstva sigurnije i manje invazivno, ova tehnika još nije dovoljno usavršena za svakodnevnu kliničku upotrebu [1]. Metode s bolusom uključuju injekciju kontrastnog agensa i pružaju bolju osjetljivost i prostornu razlučivost, zbog čega se češće koriste u kliničkim postavkama. S druge strane, metode označavanja arterijskog okreta omogućuju mjerenje cerebralnog protoka krvi bez potrebe za egzogenim kontrastnim agensom, nudeći bolju točnost kvantifikacije [16].

Prva grupa tehnika obuhvaća dinamičku osjetljivost kontrasta (DSC)-MR i dinamičko pojačano kontrastom (DCE)-MR, dok se druga grupa odnosi na arterijsko označavanje okreta (ASL). DSC-MR se primjenjuje samo u mozgu za procjenu perfuzije kod cerebralne ishemije i tumora mozga. Ova tehnika uključuje brzu intravensku injekciju kontrastnog sredstva magnetske rezonancije i mjerenje gubitka signala tijekom prolaska bolusa kroz tkivo, koristeći T2 ili T2*-weighted slike. DCE-MR je također metoda MR perfuzije koja se oslanja na kontrastno sredstvo, ali se dinamički akviziraju T1-weighted magnetske rezonancijske slike prije, tijekom i nakon injekcije kontrastnog sredstva. Ove metode omogućuju procjenu protoka krvi, volumena krvi i srednjeg vremena tranzita (MTT), a koriste se u procjeni akutnog moždanog udara i tumora. Promjene u tim parametrima često mogu pomoći u diferencijalnoj dijagnozi. Dodatno, mjerenje propusnosti kontrastnog sredstva, poput transportne konstante (K_{trans}) i frakcionalnog volumena ekstravaskularnog ekstracelularnog prostora (v_e), može biti korisno za procjenu različitih bolesti i buduću terapiju. ASL je dobar

za mjerenje protoka krvi, ponovljive studije i primjenu kod djece. Bolusne metode s injekcijama kontrastnog sredstva pružaju bolju osjetljivost s većom prostornom rezolucijom, ali ASL metode pružaju jedinstvenu priliku za pružanje informacija o CBF-u bez injekcija kontrastnog sredstva i imaju veću točnost kvantifikacije. Korištenje kombiniranih protokola koji uključuju bolus metode DSC i DCE s ASL tehnikama trebalo bi imati veliki utjecaj na buduće kliničke primjene kod pacijenata. [16].

3.2.1. DYNAMIC SUSCEPTIBILITY CONTRAST (DSC) MR perfuzija

DSC MR sa T2*-weighted sekvencom je najistraženija tehnika perfuzije. DSC tehnika počinje sa snimanjem bez kontrasta kako bi definirali baznu liniju i pratili vremensku evoluciju signala u svakom vokselu. Nakon toga aplicira se kontrast te se koriste „brze“ sekvence kako bi postigli dobru temporalnu rezoluciju. Te sekvence su gradijent eho – planarni imaging (GRE-EPI), spin- eho (SE-EPI) i brzi spin eho (FSE). Parametar izveden iz ove tehnike zove se relativni moždani volumen krvi (rCBV) [17].

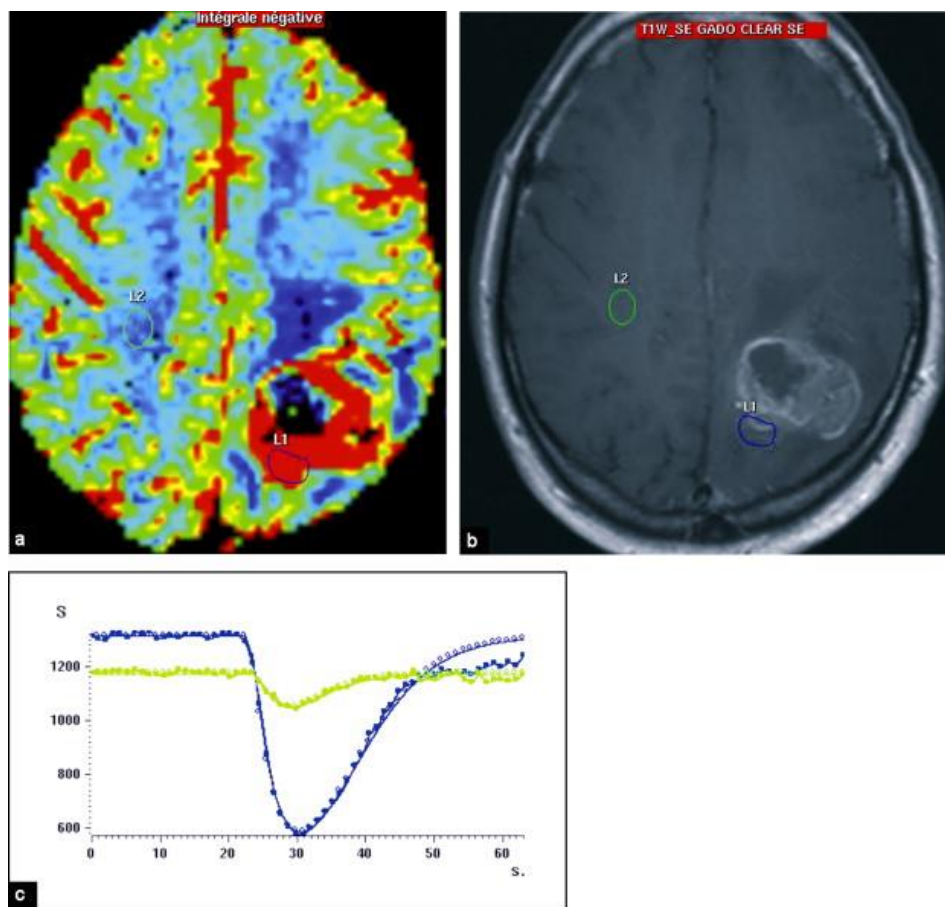
3.2.2. DYNAMIC CONTRAST ENHANCED (DCE) MR perfuzija

DCE MR perfuzija sastoji se od ponovljenog snimanja T1 i koncentraciji kontrastnog sredstva u plazmi. Najkorišteniji parametar iz DCE tehnike je K trans koji nam govori o odnosu vremena trajanja koncentracija kontrastnog sredstva u krvnoj plazmi ili ulazne funkcije arterija i promjena u koncentraciji kontrastnog sredstva koje nastaju u vokselu. DCE nudi bolju prostornu rezoluciju i više je otporna na artefakte od DCS tehnike. Nedostaci T1-weighted DCE-MR uglavnom se odnose na to da je nezrela tehnologija. I dalje postoje značajni tehnički problemi oko mjerenja K trans koji se odnose na prikupljanje podataka i tehnike analize [18,19]

3.2.3. ARTERIAL SPIN LABELING (ASL) MR perfuzija

ASL tehnika je neinvazivna, nekontrasna alternativa konvencionalnim perfuzijskim oslikavanjima. Radi tako što priguši signal označene krvi koja je došla do tkiva, zatim napravi subtrakciju označene slike od kontrolnu. ASL je prvi odabir snimanja kod djece i pacijenata

sa kontraindikacijama na kontrastno sredstvo. ASL se još uvijek premalo koristi u rutinskoj kliničkoj praksi. Neki nedostaci ASL-a uključuju niži omjer signala i šuma i dulje vrijeme trajanja pretrage [20,21].



Slika 4. Hipervaskularizacija glioblastoma : a: hipervaskularizacija je vidljiva na kartiranju CBV-a; b; c: CBV omjer između neoplastične zone i zdrave zone vrlo je visok i doseže 9,2.

Izvor: <https://www.sciencedirect.com/science/article/pii/S2211568413002088>

Na MR perfuziji, graf može prikazivati nekoliko ključnih parametara, uključujući: Cerebral Blood Volume (CBV) - Količina krvi u određenom volumenu moždanog tkiva. Povećani CBV može ukazivati na prisutnost tumora ili druge abnormalnosti.

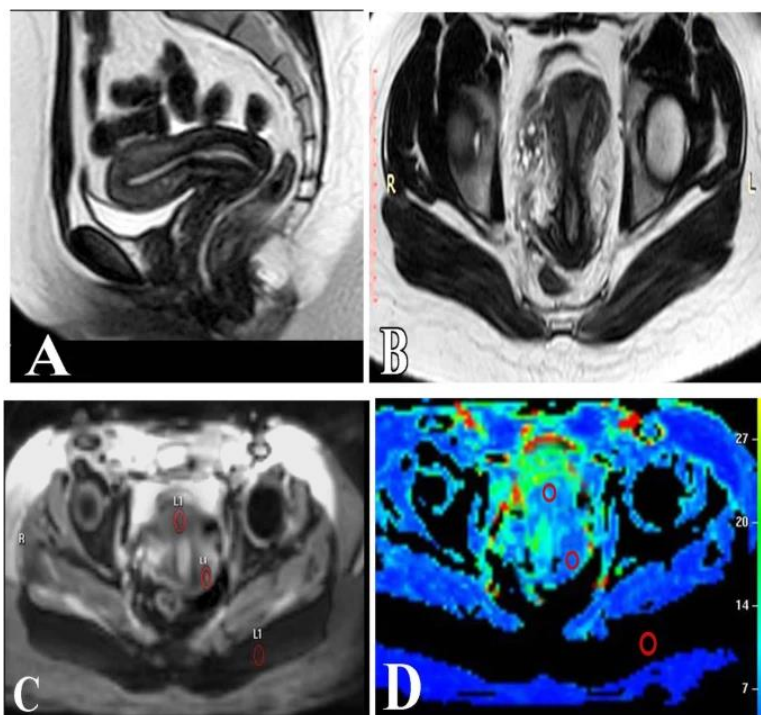
Cerebral Blood Flow (CBF) - Brzina protoka krvi kroz moždano tkivo. Smanjeni CBF može biti znak ishemije ili infarkta.

Mean Transit Time (MTT) - Prosječno vrijeme potrebno da krv prođe kroz određeni dio mozga. Povećani MTT može ukazivati na poremećaj u perfuziji.

Time to Peak (TTP) - Vrijeme potrebno da kontrastno sredstvo dosegne svoj maksimalni signal u regiji od interesa. Ovo može biti indikator brzine protoka krvi [15].

3.3. ULOGA MR PERFUZIJE KOD SNIMANJA ZDJELICE

U središtu zdjelice nalazi se maternica, a s lateralnih strana maternična adneksa, jajnici i jajovod. Sprijeda se nalazi mokraćni mjehur, a straga sigmoidni koloni rektum [22]. Magnetska rezonancija ima važnu ulogu pri dijagnosticiranju patologija u zdjelici. Rana dijagnoza je bitan čimbenik u formiranju strategije liječenja. MR perfuzija je doprinijela kvaliteti pregleda tako što nam otkriva nove i ključne informacije o tumorima u zdjelici. Da bi dobili što bolju snimku MR s dinamičnim kontrastom mora imati dobru prostornu i temporalnu rezoluciju. Zbog tih značajki često se koristi turbo- FLASH sekvenca. Idealna aplikacija bi se trebala izvoditi automatskom špicom koristeći dozu od 0,01 mmol/kg [23,24].



Slika 5. A i B) sagitalni i aksijalni prikaz maternice, C) ASL siva skala maternice, D) ASL color scale maternice

Izvor : <https://ejrnm.springeropen.com/articles/10.1186/s43055-021-00500-6>

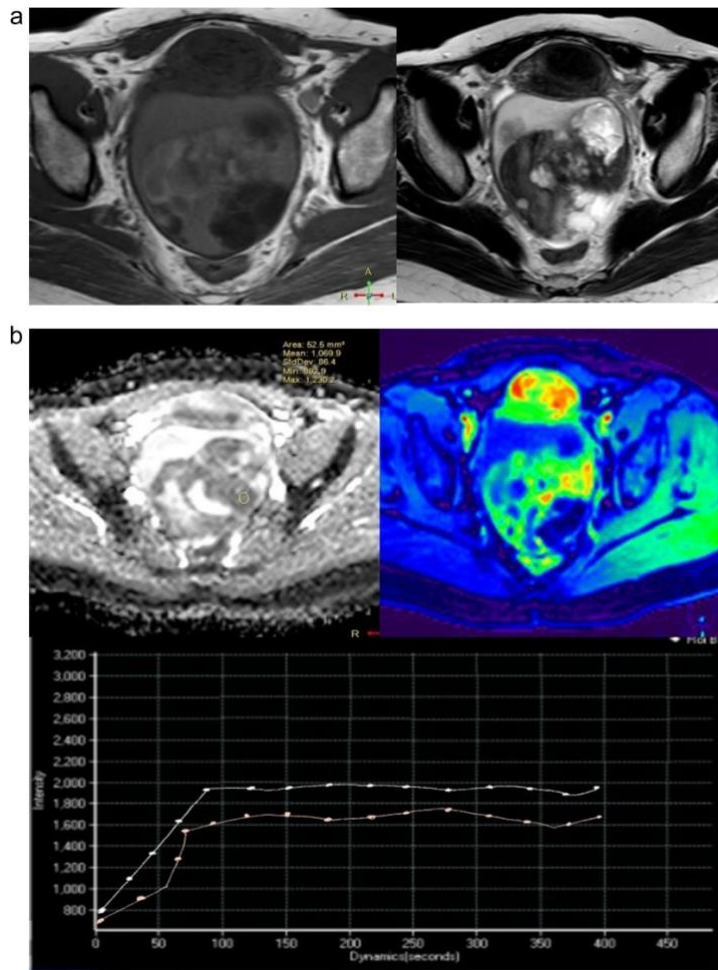
3.3.1. JAJNICI

Jajnik (ovarium) je parna, spolna žlijezda koja se nalazi u jajničkoj jamici. Jajnik je građen od kore koju čine kolagenska vlakna i Waldeyerov sloj zametnoga epitela te stroma ovarii i medulla ovarii bogata krvožiljem. U zametnom djelu se nalaze folikuli. Arterijsku krv jajnik dobiva iz aa. ovaricae i ramus ovaricus a. uterinae. Lijeva i desna a. ovarica izlaze iz aorte, dok se lijeva jajnička vena ulijeva u v. renalis, a desna u donju šuplju venu.

Mortalitet raka jajnika je visok već desetljećima, uz dojku rak jajnika ima najveću smrtnost novotvorina genitalnog sustava žena. Razlog tome je nepostojanje specifičnog testa za rano otkrivanje raka jajnika. Ultrazvuk s transvaginalnom sondom i obojenim doplerom

nam može ukazati na rane promjene u jajniku. Obojeni dopler je koristan za procjenu neovaskularizacije zbog pojačane angiogeneze zloćudnih tumora. Prema Svjetskoj zdravstvenoj organizaciji tumori jajnika su podjeljeni u 5 vrsta: epitelni tumori (oko 60%), tumori zametnih stanica (20%), tumori zametnih tračaka i strome (13%), metastatski tumori (5-7)% i funkcionalni tumori [22].

Trenutna tehnika izbora za otkrivanje tumora na jajnicima je endovaginalni ultrazvuk. On se dokazao kao odlična pretraga za dijagnostiku malih tvorbi na jajnicima. Međutim, za tvorbe veće od 50 mm ili tvorbe koje su kompleksnije endovaginalni ultrazvuk čak i sa Doppler ultrazvukom je pokazao lošiju dijagnostičku točnost (oko 63%). Neke studije preporučuju laparoskopiju, no zbog njenog velikog broja lažno pozitivnih rezultata i nemogućnosti razlikovanja benigne od maligne tvorevine, ona nije zamjenila ultrazvuk [22]. Zbog odličnog tkivnog kontrasta MR se pokazao kao dobar izbor za veće i složenije mase. Multiplanarna sposobnost MR-a omogućuje točno određivanje podrijetla tumora, a MR perfuzija daje prikaz unutar lezije. MR perfuzija izvrsna tehnika za otkrivanje adneksalnih tumora te zajedno sa konvencionalnim i difuzijskim MR sekvencama daje točnost dijagnoze od 96%. Kao pretraga koja ne koristi ionizirano zračenje, ima prednost kod žena u generativnoj dobi. Maligne lezije brzo pojačavaju kontrast i imaju intenzivnije signale, u usporedbi s benignim lezijama, zbog opsežnog vaskularnog sustava povezanog s malignim tumorima [25].



(A)

Slika 6. Aksijalni T1 i T2: dobro definirana desna adneksalna lezija (B) DWI (C) MR perfuzije

Konačna histopatološka dijagnoza struma ovarii

Izvor: <https://ejrnm.springeropen.com/articles/10.1186/s43055-020-0141-5>

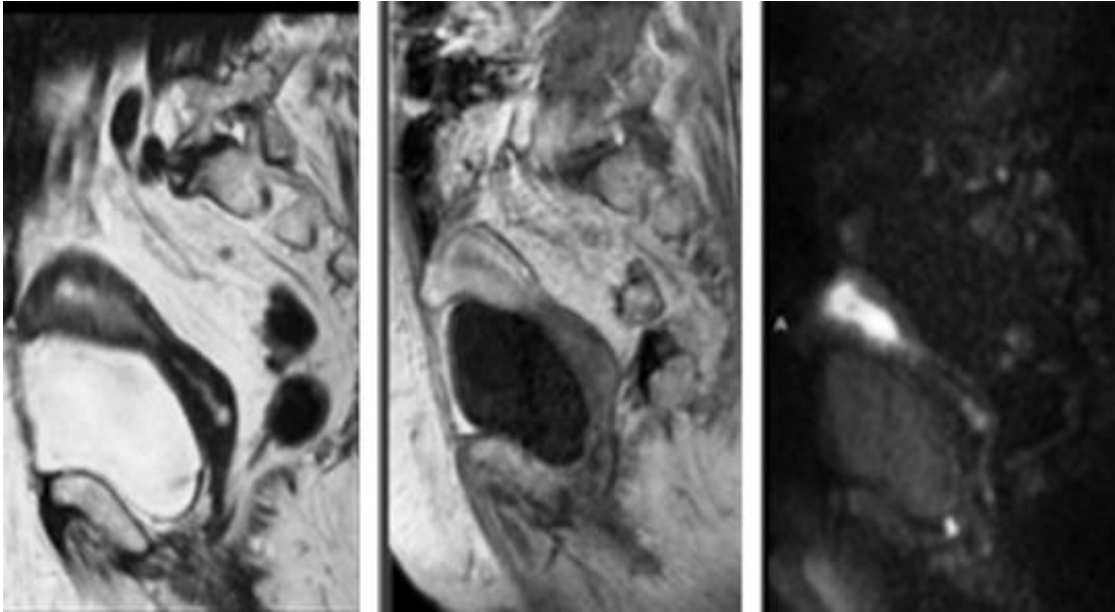
3.3.2. MATERNICA

Maternica (uterus) središnji je zdjelični organ veličine oko 2,5 cm u reprodukcijskoj dobi, sastoji se od corpora (tijelo), isthmusa i cervixa (vrat). Maternička stijenka ima tri sloja:

perimetrium, myometrium (debeli sloj glatkih mišića) i endometrium (sluznica jednoslojnog pločastog epitela).

Miomi su najčešći dobroćudni tumori trupa maternice. Oni su monoklonalni tumori glatkog mišićja. Ovisno o položaju i rastu miome djelimo na intramuralne, subserozne i submukozne. Poseban oblik povećane, nemiomske maternice jest adenomioza. Smatra se da nastaje zbog raskida endometrijsko-miometrijske granice. Miome i andomiozu možemo lako dijagnosticirati ultrazvukom koji je prvi izbor pri sumnji na te dijagnoze. Endometrioza je kronična, invazivna i agresivna bolest koja može nastati iz više razloga. Neki od tih razloga su autoimuni poremećaj, povratak endometrijske sluznice kroz jajovod i invaginacijom abnormalnoga metaplastičnog endometriotičnog epitela na površini jajnika. Zlatni standard za liječenje i dijagnozu endometrioze je laparoskopija. Rak endometrija u oko 70-80 % slučajeva je endometriodni adenokarcinom endometrija koji je nastao zbog biohumoralne dominacije estrogena. Dokazuje se PAPA testom ili transvaginalnom sonografijom. Nakon dijagnostike rade se pretrage koje će dokazati stupanj bolesti: labaratoriske pretrage, MSCT abdomena i prsnog koša te MR zdjelice [22].

MR difuzija (DW) ima bolju dijagnostičku točnost u procjeni koliko je tumor prodrinuo u miometrij u usporedbi s MR snimanjem s dinamičkim kontrastom (DCE). To znači da je DW MR imaging precizniji u određivanju dubine invazije tumora u miometrij, što je važno za određivanje stadija bolesti. Stadij bolesti je važan jer pomaže u određivanju ozbiljnosti bolesti i odabiru optimalnog liječenja [26]. MR s dinamičkim kontrastom pojačanim gadolinijem je koristan u sumnjama na proširenje cerviksa zbog slabe fiziološke vaskularizacije strome cerviksa. Također, koristan je u razlikovanju benignih bolesti od raka endometrija kada dijagnostička histeroskopija i biopsija nisu izvodljive ili ne daju dovoljno informacija (kao što su cervikalna stenoza, veliki submukozni fibroidi, adenomioza itd.) [27]. MR perfuzija može biti korisna u procjeni perfuzije maternice i fibroida te praćenju učinka embolizacije maternice [28].



Slika 7.

Usporedba T2-weighted perfuzije i difuzije MR za procjenu miometrijske invazije raka endometrija.

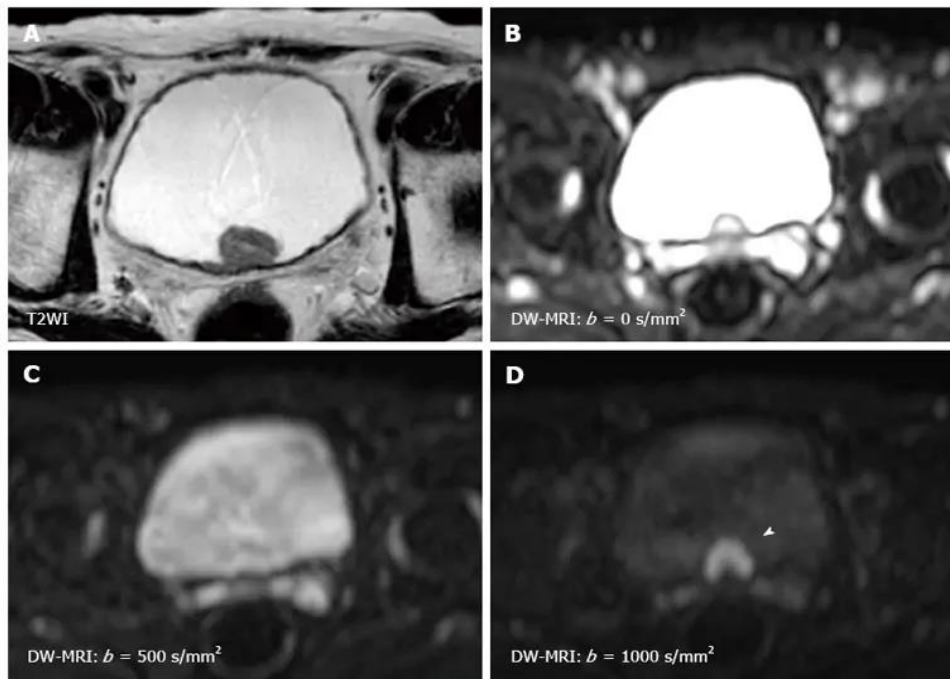
Izvor: <https://www.sciencedirect.com/science/article/pii/S2211568413002039>

3.3.3. MOKRAĆNI MJEHUR

Mokraćni mjehur je šuplji organ smješten u zdjeličnoj šupljini. Kod muškaraca se nalazi ispred rektuma i iznad prostate, a kod žena ispred maternice. Građen je od pet slojeva stijenke: mucosa (unutrašnji sloj), submucosa (vezivno tkivo), muskularis (mišićni sloj), subserosa i serosa (vanjski sloj). Mokraćni mjehur dobiva arterijsku krv iz aa. veciales superior i inferior, te od a. obturatoriae i a. uterinae [22].

Magnetna rezonancija igra ključnu ulogu u otkrivanju stadija raka mokraćnog mjehura zbog svoje izvrsne sposobnosti prikaza mekih tkiva, posebno kada se procjenjuje invazija mišićnog sloja mokraćnog mjehura. MR omogućava detaljno prikazivanje različitih slojeva zida mokraćnog mjehura, što je ključno za procjenu koliko duboko tumor prodire u mišićni sloj. Studije pokazuju da MR ima dijagnostičku točnost od 75% do 92% u razlikovanju mišićno invazivnog (MIBC) od ne-mišićno invazivnog raka mokraćnog mjehura (NMIBC). MR ima i nedostataka kod dijagnostike karcinoma mokraćnog mjehura. Upalne promjene nakon liječenja mogu trajati godinama, što može dovesti do lažno pozitivnih rezultata na dinamičkim kontrastnim slikama (DCE), smanjujući specifičnost MR za otkrivanje rezidualnog raka, no DCE MR je korisna za razlikovanje kancerogenog tkiva od fibroze izazvane zračenjem [29].

Na DCE-MR utječe tumorska angiogeneza, što se vidi u povećanju gustoće mikrožila na snimci. Stoga je MR perfuzija vrijedni pokazatelj za procjenu angiogene aktivnosti tumora i neovaskularizacije tumora kod karcinoma mokraćnog mjehura [30]. MR (DWI) i dinamički kontrastom pojačane MR (DCE MR) za otkrivanje rekurentnih tumora pokazala je da su vrijednosti DWI bile veće: 92,6% točnosti, 100% osjetljivosti, 81,8% specifičnosti i 88,9% pozitivne prediktivne vrijednosti, u usporedbi s DCE MR (59,3% točnosti, 81,3% osjetljivosti, 27,3% specifičnosti i 54,2% pozitivne prediktivne vrijednosti). DWI je pokazao bolju sposobnost razlikovanja rekurentnih tumora mokraćnog mjehura od postoperativne upale ili fibroze u usporedbi s DCE MR [31].



Slika 8. T2WI pokazuje hipointenzivan tumor na trigonusu; B,C i D pokazuju DWI u različitim vremenima

Izvor: <https://www.wjgnet.com/1949-8470/full/v6/i6/344.htm>

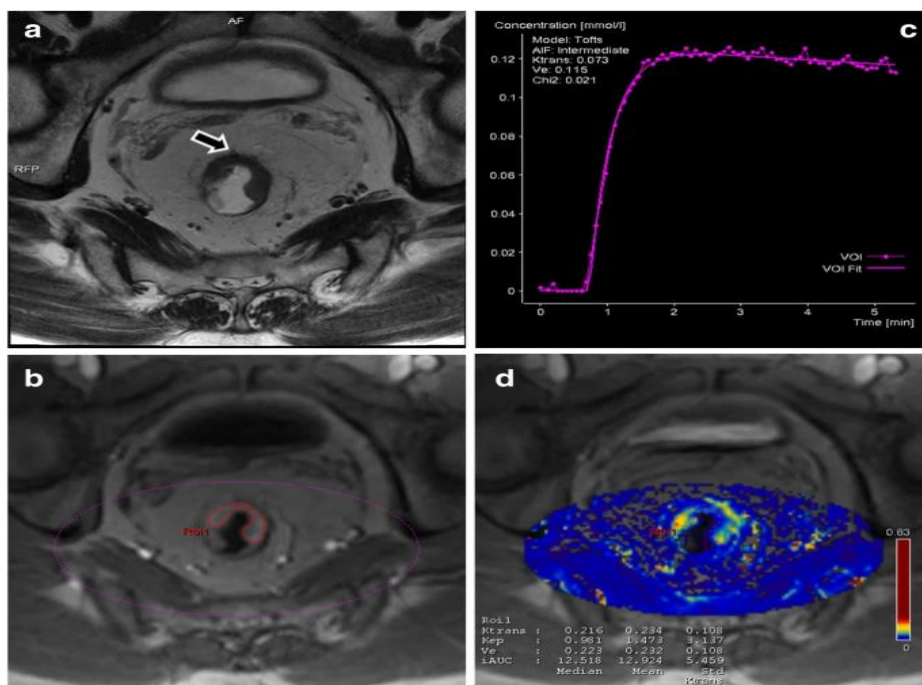
3.3.4. REKTUM

Rektum je najdistalniji dio debelog crijeva, smješten između sigmoidnog kolona proksimalno i analnog kanala distalno. Ime „rectum“ dolazi od latinskog „intestinum rectum“, što znači „ravno crijevo“, jer je rektum relativno ravan u usporedbi s krivudavim ostatkom gastrointestinalnog trakta. Rektum prvenstveno služi kao privremeni spremnik za pohranu fecesa. Osim skladištenja, ima ključnu ulogu u kontroli defekacije i održavanju kontinencije. Ove funkcije omogućuju koordinirani rad mišića i živaca koji reguliraju kontrakcije rektuma i relaksaciju analnih sfinktera, omogućujući voljnu kontrolu pražnjenja crijeva [32].

Rak rektuma drugi je najčešći rak debelog crijeva. U današnje vrijeme sve je veći broj mladih oboljelih od raka rektuma što je dovelo do značajnog zdravstvenog problema na

globalnoj razini. Dvije ključne metode za dijagnostiku i probir raka rektuma su sigmoidoskopija i kolonoskopija. Kolonoskopija nam omogućava i uklanjanje polipa, biopsiju lezija i vizualizaciju ravnih ili nepolipoidnih adenoma. Barijev klistir s dvostrukim kontrastom ima manji dijagnostički prinos od kolonoskopije, ali može koristiti za procjenu učinka kemoradioterapije i predviđanje vrijednosti recidiva tumora. Kompjuterizirana tomografija (CT) ima opciju vizualne kolonoskopije koja omogućava endoluminalnu vizualizaciju debelog crijeva i rektuma, no još uvijek nije zamenila konvencionalnu kolonoskopiju. MR pruža izvrsnu anatomska vizualizaciju rektuma i mezorektalne fascije, omogućujući točno predviđanje statusa ruba obodne resekcije i stadija tumora [33].

DCE-MR parametri mogu odražavati razliku u mikrocirkulaciji raka rektalnog karcinoma, a mogu i razlikovati malignosti od belignosti, što može pružiti učinkovit način preoperativne dijagnoze raka rektalnog karcinoma [34].



Slika 9. Pacijent s adenokarcinomom rektuma bez i sa DCE MR sekvence

Izvor : <https://bmccancer.biomedcentral.com/articles/10.1186/s12885-019-5732-z>

4. ZAKLJUČAK

Dokazano je da MR perfuzija ima visoku dijagnostičku vrijednost u razlikovanju između benignih i malignih tumora te da može precizno procijeniti vaskularizaciju tumora na temelju analize protoka krvi u tkivu, no još nije zamjenila ostale dijagnostičke pretrage. Podaci MR perfuzije kod diferencijacije tumorskih tvorbi na zdjelici su korisni u planiranju liječenja i praćenju pacijenata s različitim tumorima.

5. LITERATURA

1. Janković S, Mihanović F. Uvod u radiologiju. Split: Sveučilište u Splitu; 2013.
2. Janković S, Mihanović F, Punda A, Radović D, Barić A, Hrepić D. Radiološki uređaji i oprema u radiologiji, radioterapiji i nuklearnoj medicine. Split: Sveučilište u Splitu; 2015.
3. Štula I. Osnove magnetske resonancije, povijest metode. Sveučilišni odjel zdravstvenih studija. Split, 2023. Nastavni materijali, Power Point prezentacija
4. Marques JP, Simonis FFJ, Webb AG. Low-field MRI: An MR physics perspective. *J Magn Reson Imaging*. 2019 Jun;49(6):1528-1542. doi: 10.1002/jmri.26637. Epub 2019 Jan 13. PMID: 30637943; PMCID: PMC6590434.
5. Wald LL. Ultimate MRI. *J Magn Reson*. 2019 Sep;306:139-144. doi: 10.1016/j.jmr.2019.07.016. Epub 2019 Jul 9. PMID: 31350164; PMCID: PMC6708442.
6. Bellin MF, Van Der Molen AJ. Extracellular gadolinium-based contrast media: an overview. *Eur J Radiol*. 2008 May;66(2):160-7. doi: 10.1016/j.ejrad.2008.01.023. Epub 2008 Mar 20. PMID: 18358659.
7. Currie GM. Pharmacology, Part 5: CT and MRI Contrast Media. *J Nucl Med Technol*. 2019 Sep;47(3):189-202. doi: 10.2967/jnmt.118.220012. Epub 2019 Feb 15. PMID: 30770477.
8. Khawaja AZ, Cassidy DB, Al Shakarchi J, McGrogan DG, Inston NG, Jones RG. Revisiting the risks of MRI with Gadolinium based contrast agents-review of literature and guidelines. *Insights Imaging*. 2015 Oct;6(5):553-8. doi: 10.1007/s13244-015-0420-2. Epub 2015 Aug 8. PMID: 26253982; PMCID: PMC4569598.
9. Mukherji SK. Magnetic Resonance Safety. *Magn Reson Imaging Clin N Am*. 2020 Nov;28(4):xiii. doi: 10.1016/j.mric.2020.08.004. Epub 2020 Aug 27. PMID: 33041000.

10. Shellock FG. Radiofrequency energy-induced heating during MR procedures: a review. *J Magn Reson Imaging*. 2000 Jul;12(1):30-6. doi: 10.1002/1522-2586(200007)12:1<30::aid-jmri4>3.0.co;2-s. PMID: 10931562.
11. Budinger TF, Fischer H, Hentschel D, Reinfelder HE, Schmitt F. Physiological effects of fast oscillating magnetic field gradients. *J Comput Assist Tomogr*. 1991 Nov-Dec;15(6):909-14. doi: 10.1097/00004728-199111000-00001. PMID: 1939767.
12. Murphy KJ, Brunberg JA. Adult claustrophobia, anxiety and sedation in MRI. *Magn Reson Imaging*. 1997;15(1):51-4. doi: 10.1016/s0730-725x(96)00351-7. PMID: 9084025.
13. Batinić T. Uvod u MRI. Sveučilišni odjel zdravstvenih studija. Split, 2023. Nastavni materijali, Power Point prezentacija
14. Petrella JR, Provenzale JM. MR perfusion imaging of the brain: techniques and applications. *AJR Am J Roentgenol*. 2000 Jul;175(1):207-19. doi: 10.2214/ajr.175.1.1750207. PMID: 10882275.
15. Bulakbasi N, Kocaoglu M, Farzaliyev A, Tayfun C, Ucoz T, Somuncu I. Assessment of diagnostic accuracy of perfusion MR imaging in primary and metastatic solitary malignant brain tumors. *AJNR Am J Neuroradiol*. 2005 Oct;26(9):2187-99. PMID: 16219821; PMCID: PMC7976133.
16. Jahng GH, Li KL, Ostergaard L, Calamante F. Perfusion magnetic resonance imaging: a comprehensive update on principles and techniques. *Korean J Radiol*. 2014 Sep-Oct;15(5):554-77. doi: 10.3348/kjr.2014.15.5.554. Epub 2014 Sep 12. PMID: 25246817; PMCID: PMC4170157.
17. Fu R, Szidonya L, Barajas RF Jr, Ambady P, Varallyay C, Neuwelt EA. Diagnostic performance of DSC perfusion MRI to distinguish tumor progression and treatment-related changes: a systematic review and meta-analysis. *Neurooncol Adv*. 2022 Mar 1;4(1):vdac027. doi: 10.1093/noajnl/vdac027. PMID: 35386567; PMCID: PMC8982196.
18. Li X, Huang W, Holmes JH. Dynamic Contrast-Enhanced (DCE) MRI. *Magn Reson Imaging Clin N Am*. 2024 Feb;32(1):47-61. doi: 10.1016/j.mric.2023.09.001. Epub 2023 Oct 6. PMID: 38007282.

19. O'Connor JP, Tofts PS, Miles KA, Parkes LM, Thompson G, Jackson A. Dynamic contrast-enhanced imaging techniques: CT and MRI. *Br J Radiol*. 2011 Dec;84 Spec No 2(Spec Iss 2):S112-20. doi: 10.1259/bjr/55166688. PMID: 22433822; PMCID: PMC3473907.
20. Hernandez-Garcia L, Aramendía-Vidaurreta V, Bolar DS, Dai W, Fernández-Seara MA, Guo J, Madhuranthakam AJ, Mutsaerts H, Petr J, Qin Q, Schollenberger J, Suzuki Y, Taso M, Thomas DL, van Osch MJP, Woods J, Zhao MY, Yan L, Wang Z, Zhao L, Okell TW. Recent Technical Developments in ASL: A Review of the State of the Art. *Magn Reson Med*. 2022 Nov;88(5):2021-2042. doi: 10.1002/mrm.29381. Epub 2022 Aug 19. PMID: 35983963; PMCID: PMC9420802.
21. Iutaka T, de Freitas MB, Omar SS, Scortegagna FA, Nael K, Nunes RH, Pacheco FT, Maia Júnior ACM, do Amaral LLF, da Rocha AJ. Arterial Spin Labeling: Techniques, Clinical Applications, and Interpretation. *Radiographics*. 2023 Jan;43(1):e220088. doi: 10.1148/rg.220088. PMID: 36367822.
22. Habek D. *Ginekologija i porodništvo*. Zagreb: Medicinska naklada, 2017.
23. Thomassin-Naggara I, Siles P, Balvay D, Cuenod CA, Carette MF, Bazot M. MR perfusion for pelvic female imaging. *Diagn Interv Imaging*. 2013 Dec;94(12):1291-8. doi: 10.1016/j.diii.2013.06.004. Epub 2013 Nov 1. PMID: 24183708.
24. Kido A, Himoto Y, Moribata Y, Kurata Y, Nakamoto Y. MRI in the Diagnosis of Endometriosis and Related Diseases. *Korean J Radiol*. 2022 Apr;23(4):426-445. doi: 10.3348/kjr.2021.0405. Epub 2022 Mar 8. PMID: 35289148; PMCID: PMC8961012.
25. Thomassin-Naggara I, Toussaint I, Perrot N, Rouzier R, Cuenod CA, Bazot M, Daraï E. Characterization of complex adnexal masses: value of adding perfusion- and diffusion-weighted MR imaging to conventional MR imaging. *Radiology*. 2011 Mar;258(3):793-803. doi: 10.1148/radiol.10100751. Epub 2010 Dec 30. PMID: 21193596.
26. Beddy P, Moyle P, Kataoka M, Yamamoto AK, Joubert I, Lomas D, Crawford R, Sala E. Evaluation of depth of myometrial invasion and overall staging in endometrial cancer: comparison of diffusion-weighted and dynamic contrast-enhanced MR

- imaging. *Radiology*. 2012 Feb;262(2):530-7. doi: 10.1148/radiol.11110984. Epub 2011 Nov 23. PMID: 22114239.
27. Yamashita Y, Harada M, Sawada T, Takahashi M, Miyazaki K, Okamura H. Normal uterus and FIGO stage I endometrial carcinoma: dynamic gadolinium-enhanced MR imaging. *Radiology*. 1993 Feb;186(2):495-501. doi: 10.1148/radiology.186.2.8421757. PMID: 8421757.
28. Li W, Brophy DP, Chen Q, Edelman RR, Prasad PV. Semiquantitative assessment of uterine perfusion using first pass dynamic contrast-enhanced MR imaging for patients treated with uterine fibroid embolization. *J Magn Reson Imaging*. 2000 Dec;12(6):1004-8. doi: 10.1002/1522-2586(200012)12:6<1004::aid-jmri27>3.0.co;2-#. PMID: 11105042.
29. Yoshida S, Koga F, Kobayashi S, Tanaka H, Satoh S, Fujii Y, Kihara K. Diffusion-weighted magnetic resonance imaging in management of bladder cancer, particularly with multimodal bladder-sparing strategy. *World J Radiol*. 2014 Jun 28;6(6):344-54. doi: 10.4329/wjr.v6.i6.344. PMID: 24976935; PMCID: PMC4072819.
30. Tuncbilek N, Kaplan M, Altaner S, Atakan IH, Süt N, Inci O, Demir MK. Value of dynamic contrast-enhanced MRI and correlation with tumor angiogenesis in bladder cancer. *AJR Am J Roentgenol*. 2009 Apr;192(4):949-55. doi: 10.2214/AJR.08.1332. PMID: 19304699.
31. Wang HJ, Pui MH, Guo Y, Yang D, Pan BT, Zhou XH. Diffusion-weighted MRI in bladder carcinoma: the differentiation between tumor recurrence and benign changes after resection. *Abdom Imaging*. 2014 Feb;39(1):135-41. doi: 10.1007/s00261-013-0038-0. PMID: 24072383.
32. Wang YHW, Wiseman J. Anatomy, Abdomen and Pelvis, Rectum. 2023 Jul 25. In: StatPearls [Internet]. Treasure Island (FL): StatPearls Publishing; 2024 Jan-. PMID: 30725930.
33. Fazeli MS, Keramati MR. Rectal cancer: a review. *Med J Islam Repub Iran*. 2015 Jan 31;29:171. PMID: 26034724; PMCID: PMC4431429.
34. Shen FU, Lu J, Chen L, Wang Z, Chen Y. Diagnostic value of dynamic contrast-enhanced magnetic resonance imaging in rectal cancer and its correlation with tumor

differentiation. *Mol Clin Oncol*. 2016 Apr;4(4):500-506. doi: 10.3892/mco.2016.762.
Epub 2016 Feb 3. PMID: 27073650; PMCID: PMC4812157.

6. ŽIVOTOPIS

OPĆI PODATCI:

IME I PREZIME: Anja Jaku

DATUM I MJESTO ROĐENJA: 6.11.2001., Split

EMAIL: anjajaku23@gmail.com

OBRAZOVANJE:

OSNOVNA ŠKOLA: Osnovna škola Mertojak (2008. – 2016.)

SREDNJA ŠKOLA: Nadbiskupiska klasična gimnazija don Frane Bulić Split (2016. – 2020.)

FAKULTET: Sveučilište u Splitu, Sveučilišni odjel zdravstvenih studija, Radiološka tehnologija (2021.- 2024.)