

# Razlike i uloga CT-a i MR-a zdjelice u stagingu malignih bolesti

---

**Vujević, Monika**

**Undergraduate thesis / Završni rad**

**2024**

*Degree Grantor / Ustanova koja je dodijelila akademski / stručni stupanj:* **University of Split / Sveučilište u Splitu**

*Permanent link / Trajna poveznica:* <https://um.nsk.hr/um:nbn:hr:176:171508>

*Rights / Prava:* [In copyright](#) / [Zaštićeno autorskim pravom.](#)

*Download date / Datum preuzimanja:* **2024-07-18**

*Repository / Repozitorij:*



Sveučilišni odjel zdravstvenih studija  
SVEUČILIŠTE U SPLITU

[Repository of the University Department for Health Studies, University of Split](#)



UNIVERSITY OF SPLIT



SVEUČILIŠTE U SPLITU  
Podružnica  
SVEUČILIŠNI ODJEL ZDRAVSTVENIH STUDIJA  
SVEUČILIŠNI PRIJEDIPLOMSKI STUDIJ  
RADIOLOŠKA TEHNOLOGIJA

**Monika Vujević**

**RAZLIKE I ULOGA CT-A I MR-A ZDJELICE U STAGINGU  
MALIGNIH BOLESTI**

**Završni rad**

Split, 2024.

SVEUČILIŠTE U SPLITU  
Podružnica  
SVEUČILIŠNI ODJEL ZDRAVSTVENIH STUDIJA  
SVEUČILIŠNI PRIJEDIPLOMSKI STUDIJ  
RADIOLOŠKA TEHNOLOGIJA

**Monika Vujević**

**RAZLIKE I ULOGA CT-A I MR-A ZDJELICE U STAGINGU  
MALIGNIH BOLESTI**

**DIFFERENCES AND THE ROLE OF CT AND MRI OF THE  
PELVIS IN THE STAGING OF MALIGNANT DISEASES**

**Završni rad / Bachelor's Thesis**

Mentor:

**Doc. dr. sc. Ljiljana Marčić**

Split, 2024.

## TEMELJNA DOKUMENTACIJSKA KARTICA

ZAVRŠNI RAD

Sveučilište u Splitu  
Sveučilišni odjel zdravstvenih studija  
Sveučilišni prijediplomski studij radiološka tehnologija

**Znanstveno područje:** biomedicina i zdravstvo  
**Znanstveno polje:** kliničke medicinske znanosti

**Mentor:** doc.dr.sc.Ljiljana Marčić

### RAZLIKE I ULOGA CT-A I MR-A ZDJELICE U STAGINGU MALIGNIH BOLESTI

Monika Vujević, 0346012622

#### SAŽETAK

Kod staginga malignih procesa u zdjelici najčešće korišten modalitet je MR. MR daje ključne informacije za dijagnozu bolesti zbog odlične kontrastnosti mekotičnih struktura te različitih mogućnosti snimanja, kao što su multiparametrijski MR ili funkcionalne slike. CT i UZV se također koriste, ali imaju određena ograničenja. U zdjelici se nalaze brojni organi kao što su jajnici, maternica, testisi, rektum ili prostata. Svaki od navedenih organa može razviti određeni proces, bio on maligni ili benigni. Iz tog razloga koriste se razni modaliteti snimanja kako bi se omogućio što bolji proces liječenja i što bolja kvaliteta života pacijenata.

**Ključne riječi:** CT, MR, staging, zdjelica

**Rad sadrži:** 24 stranice, 10 slika, 0 tablica

**Jezik izvornika:** hrvatski

## **BASIC DOCUMENTATION CARD**

**BACHELOR THESIS**

**University of Split**  
**University Department for Health Studies**  
**University undergraduate study of radiography**

**Scientific area:** biomedicine and health care  
**Scientific field:** clinical medical sciences

**Supervisor:** doc.dr.sc.Ljiljana Marčić

### **DIFFERENCES AND THE ROLE OF CT AND MRI OF THE PELVIS IN THE STAGING OF MALIGNANT DISEASES**

Monika Vujević, 0346012622

#### **SUMMARY**

When staging malignant processes in the pelvis, the most commonly used modality is MRI. MRI provides key information for disease diagnosis due to the excellent contrast of soft tissue structures and various imaging options, such as multiparametric MRI or functional images. CT and US are also used, but have certain limitations. There are many organs in the pelvis such as the ovaries, uterus, testicles, rectum or prostate. Each of the mentioned organs can develop a specific process, malignant or benign. For this reason, various imaging modalities are used to enable the best possible treatment process and the best possible quality of life for patients.

**Keywords:** CT, MR, pelvis, staging

**Thesis contains:** 30 pages, 10 pictures, 0 tables

# SADRŽAJ

<b>1. UVOD.....</b>	<b>1</b>
<b>2. CILJ RADA.....</b>	<b>2</b>
<b>3. RASPRAVA .....</b>	<b>3</b>
3.1. MSCT.....	3
3.1.1. MSCT zdjelice.....	3
3.2. MAGNETNA REZONANCA.....	4
3.2.1. MR zdjelice .....	5
3.3. MALIGNI I BENIGNI PROCESI ZDJELICE.....	7
3.3.1. Procesi zdjelice kod muškaraca.....	7
3.3.2. Procesi zdjelice kod žena .....	11
3.4. VAŽNOST MR ZDJELICE .....	16
3.4.1. Staging karcinoma cerviksa.....	16
3.4.2. Staging karcinoma rektuma.....	18
3.4.3. Staging karcinoma mokraćog mjehura.....	20
3.4.4. Staging karcinoma prostate .....	21
3.5. MULTIPARAMETRIJSKI MR PROSTATE.....	22
<b>4. ZAKLJUČAK.....</b>	<b>24</b>
<b>5. LITERATURA.....</b>	<b>25</b>
<b>6. ŽIVOTOPIS .....</b>	<b>Error! Bookmark not defined.</b>

# 1. UVOD

Zdjelične mase mogu predstavljati izazov u dijagnostici zbog njihova podrijetla i preklapanja slikovnih značajki. S obzirom da je ispravna dijagnoza ključna za odabir pravilnog liječenja, različiti modaliteti snimanja koriste se za dobivanje iste. Ultrazvuk (UZV) zdjelice najčešće je prvi modalitet snimanja koji se izvodi kod pacijenata s procesima zdjelice. Iako je često koristan, ima određene nedostatke kao što je procjena masa smještenih duboko u zdjelici ili u blizini organa ispunjenih plinom. Kompjuterizirana tomografija (CT) također se često koristi u dijagnostici, ali ima ograničenu vrijednost zbog lošeg kontrasta mekih tkiva. Koristan je modalitet u procjeni zahvaćenosti limfnih čvorova, dok kod određivanja primarnog tumora nema značajnu ulogu. Magnetna rezonanca (MR) najčešće je optimalan modalitet snimanja, s obzirom da nudi multiplanarnu sposobnost i odličan kontrast mekih tkiva [1]. Kod raka prostate modalitet izbora je multiparametrijski MR (MPMR), slikovni modalitet za lokalno određivanje stadija raka prostate te ima jako bitnu vrijednost u procjeni nodalne bolesti zdjelice i zahvaćenosti kostiju [2]. Neki od procesa zdjelice koji se dijagnosticiraju navedenim modalitetima su rak prostate, rak testisa, benigna hiperplazija prostate, epididimitis, varikokele, ovarijalne ciste, rak grlića maternice, endometrioza, rak jajnika i fibroidi maternice. MR ima nezamjenjivu ulogu u stagingu tumora zdjelice zahvaljujući izvrsnom mekotkivnom kontrastu [3].

## **2. CILJ RADA**

Cilj ovog završnog rada je prikazati dijagnostičku ulogu CT-a i MR-a u benignim i malignim procesima zdjelice. U radu će se posebna pozornost pridodati važnosti MR-a kao metodi izbora za staging karcinoma određenih organa zdjelice, kao i MPMR prostate. U radu se navode i određeni nedostaci navedenih metoda.



## **3. RASPRAVA**

### **3.1. MSCT**

Višeslojni CT (engl. Multislice computed tomography, MSCT) je uređaj koji koristi više redova detektora za generiranje više slojeva tijekom jedne rotacije. Detektori bilježe rendgenske zrake koje prolaze kroz tijelo pacijenta te se ti podaci šalju na računalo koje ih pretvara u slike koje podsjećaju na dvodimenzionalne presjeke tijela [4]. MSCT koristi pokretni izvor zračenja koji se vrti oko tijela pacijenta, emitirajući snopove rendgenskih zraka kroz tijelo. MSCT skeneri koriste posebne digitalne detektore koji se nalaze nasuprot RTG cijevi. Kada jedna puna rotacija završi, detektori šalju primljene podatke na računalo koje ih rekonstruira u dvodimenzionalne isječke. Debljina sloja ovisi o korištenom uređaju, obično od 1-10mm. Kontrastna sredstva koja se koriste kod MSCT pretraga su na bazi joda te se obično apliciraju intravenski. Oralna kontrastna sredstva su na bazi barija i koriste se za oslikavanje probavnog sustava. Metalni predmeti na tijelu pacijenta mogu uzrokovati artefakte koji se pojavljuju kao pruge ili sjene na slikama [5]. Prednosti ovog uređaja je mogućnost snimanja čitavog tijela tijekom jednog zadržavanja daha, mala doza zračenja pacijenta, visoka dijagnostička pouzdanost i mogućnost obrade velikog broja pacijenata [6].

#### **3.1.1. MSCT zdjelice**

MSCT zdjelice koristi rendgensko zračenje kako bi stvorila slike presjeka u području između kostiju kuka. Strukture koje se nalaze unutar polja pregleda su mjehur, prostata te ostali muški reproduktivni organi, ženski reproduktivni organi, limfni čvorovi, tanko i debelo crijevo te kosti zdjelice. Dobivena slika gleda se pomoću računala koje ima mogućnosti rekonstrukcije ostale dvije ravnine (sagitalnu i koronarnu), dobivene iz transverzalnih presjeka. Pretraga se provodi u ležećem položaju, a tijekom samog skeniranja potrebno je zadržati dah. Cijela pretraga traje manje od 10 minuta [7]. Tijekom pretrage se najčešće koriste intravenska kontrastna sredstva. Ona pojačavaju kontrastnost određenih tkiva u odnosu na ostala tkiva, posebno bolesnih tkiva prema zdravima. Ta sredstva imaju visoku

koncentraciju joda što može biti kontraindikacija za pretragu ako su pacijenti alergični na jod [4].

### **3.2. MAGNETNA REZONANCA**

MR je neinvazivna neionizirajuća metoda snimanja koja pruža detaljnu vizualizaciju unutarnjih struktura tijela, uključujući mekotkivne organe, kosti i krvne žile. MR ne koristi ionizirajuće zračenje, što je velika prednost u odnosu na CT. MR radi na principu jakog magnetskog polja i detekcije atoma vodika u tijelu pacijenta [8]. Jezgre atoma imaju svojstvo „spina“. To se može zamisliti kao jezgra koja se okreće oko svoje osi. Primjena jakog magnetskog polja poravnava jezgru ili paralelno ili okomito na vanjsko polje. Nadalje, jezgre koje posjeduju spin mogu se pobuditi korištenjem radiofrekventne (RF) zavojnice. RF pulsevi se šalju u kratkim impulsima od nekoliko mikrosekundi. U jezgri to uzrokuje prijelaz iz stanja više na stanje niže energije, te obrnuto za opuštanje. Za lokalizaciju MR signala koriste se gradijenti. To su dodatne linearne varijacije jakosti statičkog polja i mogu se primjeniti u bilo kojem smjeru pomoću tri seta gradijentnih zavojnica  $G_x$ ,  $G_y$  i  $G_z$ . Ovisno o visini precesije, detektira se viši ili niži MR signal. Zbog toga se mjerenja frekvencije upotrebljavaju za razlikovanje signala na različitim mjestima u prostoru i omogućavaju rekonstrukciju slike u tri ravnine. Danas MR skeneri koriste kriogene supravodljive magnetne u rasponu od 0,5 Tesla (T) do 3T [9]. Magnet mora biti na temperaturi približno apsolutnoj nuli pa se hlađenje magneta provodi uranjanjem u tekući helij. Relaksacija je izraz za opisivanje procesa kojim se „spin“ vraća u ravnotežu nakon primanja RF energije. Postoje longitudinalna i transverzalna relaksacija, opisane kao T1 i T2. T1 je takozvano „opuštanje spina“, to jest duljina vremena da se izgubi 63% transverzalne magnetizacije. Voda i cerebrospinalna tekućina (likvor) imaju duge T1 vrijednosti i zbog toga izgledaju tamno na T1 slikama, dok mast ima kratku T1 vrijednost i izgleda svijetlo. T2, transverzalna relaksacija je mjera kojom brzinom spinovi izmjenjuju energiju u „xy“ ravnini. Proces relaksacije imaju sposobnost redistribucije energije unutar sustava, a da sustav ne gubi energiju i kada se primjeni RF impuls, jezgre se poravnaju uzduž osi primjenjene energije. U relaksaciji dolazi do defaziranja orijentacija jezgri zbog prijenosa energije između istih te se smanjuje

rezultantni smjer polja, s nasummičnim rasporedom poravnavanja [9]. Primljene signale prima računalo te generira sliku ispitivanog dijela tijela. Neki MR pregledi zahtjevaju korištenje MR kontrasta. To je kontrast na bazi gadolinija, te također može izazvati alergijske reakcije [8]. Takav kontrast, pozitivan ili paramagnetski, pojačava signal na T1 sekvenci. Postoje i negativna ili supraparamagnetska kontrastna sredstva poput čestica željezovog oksida koja skraćuju T2 vrijeme i dovode do slabljenja signala u T2 mjerenoj slici, ali ona se znatno rjeđe upotrebljavaju [9].

### **3.2.1. MR zdjelice**

MR je pretraga koja koristi magnetsko polje i impulse energije radiovalova kako bi stvorio sliku organa i struktura unutar tijela [10]. Indikacije za MR zdjelice su: identifikacija i karakterizacija tumora (malignih ili benignih), dijagnostika i procjena infekcija koje zahvaćaju zglobove, kosti i mekotkivne strukture, traumatski ili patološki prijelomi, osteoartritis, ozljede mišića, miozitis, burzitis, procjena infarkta kosti, procjena mišića i tetiva na ozljede ili abnormalnosti. Kontraindikacije za MR su: električni, magnetski ili mehanički aktivirani implantati; kao što su: srčani stimulator, kohlearni implantat i slično, feromagnetske kirurške kopče ili spajalice, metalna strana tijela (npr. metalni šrapnel ili metak), stezaljke za intrakranijalnu aneurizmu. Prije pretrage pacijent mora popuniti obrazac pismenog pristanka.(slika 1.)

	<b>UPITNIK I SUGLASNOST ZA MAGNETSKU REZONANCIJU(MR)</b>	OB-24/6
---	--	---------

Ime i prezime: \_\_\_\_\_ Datum rođenja: \_\_\_\_\_  
 Visina/težina: \_\_\_ cm/ \_\_\_ kg Spol: M Ž MR pretraga (koji dio tijela): \_\_\_\_\_

Prije početka pretrage potrebno je otkloniti sve metalne predmete uključujući slušne aparate, zubne proteze, ključeve, mobilne satove, nakit, kovanice, kreditne kartice, piercinge, upaljače i ostale metalne predmete.

- Važno je odgovoriti na sva pitanja točno zbog vlastite sigurnosti!

**- Odgovorite na sva pitanja zaokruživanjem ponuđenih odgovora. Ako je vas odgovor DA na bilo koje pitanje obavezno nas kontaktirajte!**

Imate li srčani stimulator (pacemaker)/defibrilator?	DA	NE
Jeste li operirali srce (stent/srčani zalistci)?	DA	NE
Imate li metalnih predmeta u glavi (bilipsu aneurizme)?	DA	NE
Radiše li sa metalima ili ste imali/imate metala u očima?	DA	NE
Imate li metala u bilo kojem dijelu tijela (guberi, industrijski rad i sl.)?	DA	NE
Jeste li imali operacije koje uključuju implantate, metalne pločice, stentove, klipove, filtere ili zglobne proteze (amputu kuk, umjetno koljeno i sl.)?	DA	NE
Imate li bilo kakav elektronički, mehanički ili magnetski implantat (holter-EKG i sl.)?	DA	NE
Jeste li operirani unutar posljednjih 6 tjedana?	DA	NE
Jeste li trudni ili sumnjate na trudnoću?	DA	NE
Jeste li u zadnja 24 sata primili bilo kakvo kontrastno sredstvo?	DA	NE

Imate li ista od navedenog? (molim zaokružiti):

Zubne proteze	Slušni aparat	Perika/Vlasulja	Toplinski flasteri, flasteri koji otpuštaju lijek	Piercing	Tetovaža
---------------	---------------	-----------------	---	----------	----------

Imate li koju od navedenih dijagnoza? (molim zaokružiti):

Epilepsija	Dijabetes	Bolesti srca/Angina	Bubrežni problemi
Jetreni problemi	Glaukom	Alergije (hrana, lijekovi)	Alergije na kontrastno sredstvo

Navedite alergije:

\_\_\_\_\_

Pristajete li na davanje kontrastnog sredstva ako to pretraga zahtijeva?  DA  NE

	<b>UPITNIK I SUGLASNOST ZA MAGNETSKU REZONANCIJU(MR)</b>	OB-24/6
---	--	---------

**SUGLASNOST ZA prihvaćanje preporučenog dijagnostičkog postupka**

U skladu s člancima 8. i 16. Zakona o zaštiti prava pacijenata, upoznat/a sam na meni razumljiv način s potrebom za ovu pretragu, mogućim komplikacijama i popratnim pojavama te sam razumio/la pročitano i mogao/la sam postaviti pitanja liječniku u svrhu razjašnjavanja nejasnoća. **Stoga izjavljujem da slobodnom voljom utemeljenoj na potpunoj obaviještenosti o preporučenom dijagnostičkom postupku i svojstvima lijeka (kontrasta), koju sam dobio/la u pisanom obliku, dajem suglasnost za prihvaćanje pretrage MR (magnetska rezonancija) što potvrđujem vlastoručnim potpisom.**

Potpisom na ovoj suglasnosti ujedno potvrđujem i da su gore navedeni odgovori istiniti.

\*[Napomena: za pacijenta koji nije pri svijesti, za pacijenta s težom duševnom smetnjom te za poslovno nesposobnog ili maloljetnog pacijenta potrebno je navesti i ime i prezime zakonskog skrbnika, odnosno skrbnika, koji se potom potpisuje].

(potpis pacijenta/skrbnika)

**IZJAVA O ODBIJANJU preporučenog dijagnostičkog postupka**

U skladu s člancima 8. i 16. Zakona o zaštiti prava pacijenata, upoznat/a sam na meni razumljiv način s potrebom za ovu pretragu, mogućim komplikacijama i popratnim pojavama te sam razumio/la pročitano i mogao/la sam postaviti pitanja liječniku u svrhu razjašnjavanja nejasnoća. **Stoga izjavljujem da slobodnom voljom utemeljenoj na potpunoj obaviještenosti o preporučenom dijagnostičkom postupku i svojstvima lijeka (kontrasta), koju sam dobio/la u pisanom obliku, dajem izjavu o odbijanju pretrage MR (magnetska rezonancija) što potvrđujem vlastoručnim potpisom.**

Potpisom na ovoj izjavi o odbijanju ujedno potvrđujem i da su gore navedeni odgovori istiniti.

\*[Napomena: za pacijenta koji nije pri svijesti, za pacijenta s težom duševnom smetnjom te za poslovno nesposobnog ili maloljetnog pacijenta potrebno je navesti i ime i prezime zakonskog skrbnika, odnosno skrbnika, koji se potom potpisuje].

(potpis pacijenta/skrbnika)

**Ispunjava medicinsko osoblje:**

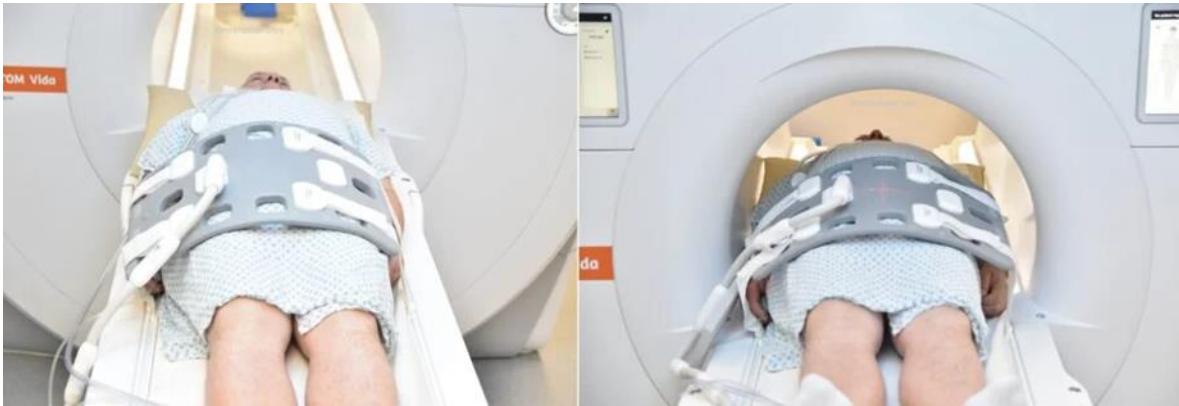Napomena uz pretrage: \_\_\_\_\_

Informirao pacijenta: \_\_\_\_\_ Najljepnica kontrasta: \_\_\_\_\_

Termin pretrage(datum i vrijeme): \_\_\_\_\_

Slika 1. Izvor: Poliklinika Medikal

Svi metali s tijela moraju biti uklonjeni kao i ključevi, kovanice, nakit ili ukosnice. Pacijent treba biti izrazito miran tijekom pretrage te mu cijela pretraga treba biti objašnjena prije početka iste [11]. Unutar skenera je dosta bučno, pa se zbog toga stavljaju slušalice ili čepići za uši. Sama pretraga obično traje 30-60 minuta [10]. Pacijent se pozicionira u ležeći položaj glavom okrenutom prema magnetu. Zavojnica za kralježnicu je integrirana u stol magneta te se postavlja samo zavojnica tijela preko zdjelice (slika 2.). Lokalizator se radi na početku za lokalizaciju i planiranje sekvenci. Obično traje 20ak sekundi, a za njega se mogu koristiti T2 HASTE/T1 GRE skeniranja niske razlučivosti. Ostale sekvence koje se koriste pri pregledu zdjelice su T2 STIR 4mm koronarna, T1 TSE 4mm aksijalna, T2 STIR 3mm aksijalna, T2 TSE 5mm sagitalna [11].



Slika 2. izvor: <https://mrimaster.com/mri-musculoskeletalmsk-pelvis/>

### **3.3. MALIGNI I BENIGNI PROCESI ZDJELICE**

#### **3.3.1. Procesi zdjelice kod muškaraca**

##### *3.3.1.1. Rak prostate*

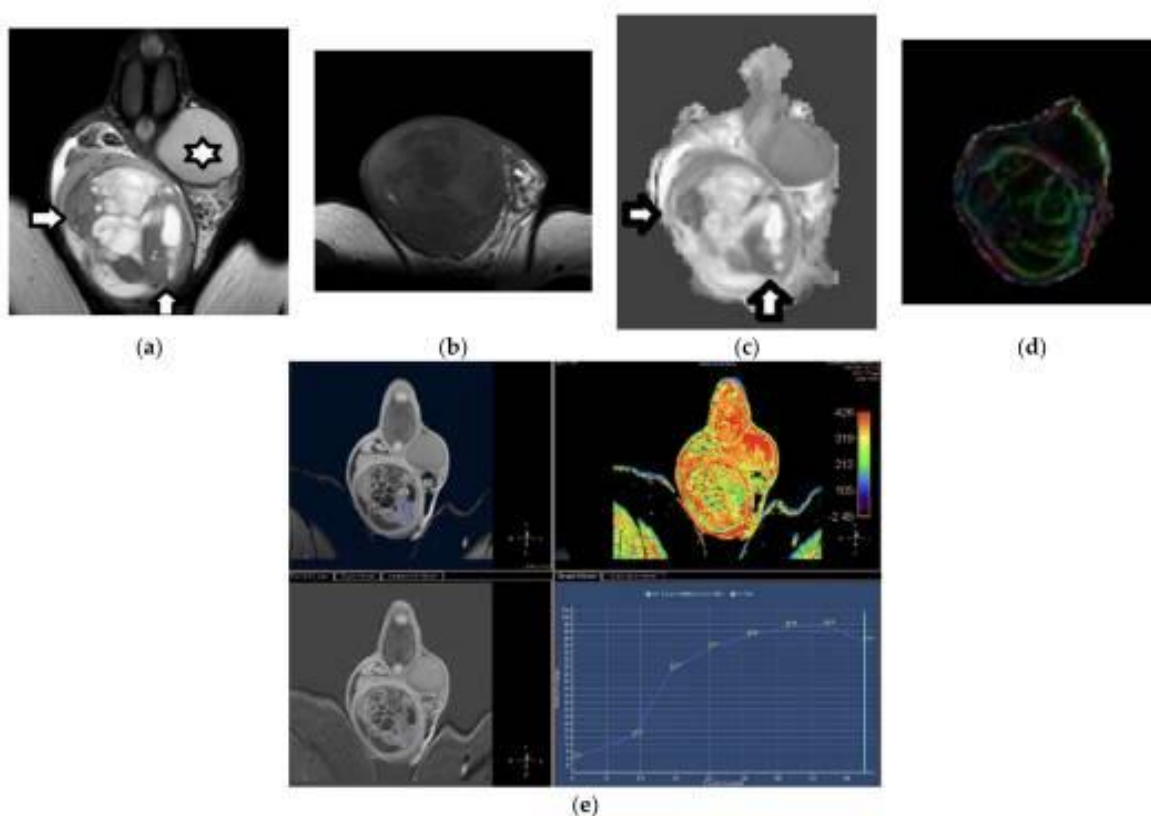
Prostata je pomoćni reproduktivni organ kod muškaraca. Nalazi se ispod mokraćnog mjehura i glavna joj je funkcija nadopunjavanje izlučevina sjemena i održavanje sperme. Podijeljena je na regije; središnju, prijelaznu i perifernu [12]. Više od 95% slučajeva raka prostate su adenokarcinomi, acinarnog podrijetla, a mali broj dukalnog podrijetla. Oko 80% adenokarcinoma prostate nastaje iz luminalnih ili bazalnih epitelnih stanica perifernih regija. Kod muškaraca starijih od 65 godina, prevalencija raka prostate je šest od deset slučajeva. Sukladno navedenim podacima, rak prostate je drugi najčešće dijagnosticiran rak solidnih organa kod muškaraca [13]. Trenutno ne postoji dijagnostički modalitet bez pogrešaka za razlikovanje agresivnog od sporo rastućeg raka prostate ali multiparametrijski MR igra nezamjenjivu ulogu u otkrivanju raka prostate [14]. CT igra manju ulogu u otkrivanju raka prostate i ne preporučuje se zbog niske rezolucije mekog tkiva prostate i loše definiranih rubova žlijezda [15]. S obzirom na ograničenu ulogu CT-a u dijagnozi primarnog raka prostate, CT se koristi za procjenu metastaza u limfnim čvorovima i kostima [16]. Interpretacija CT skeniranja za nodalni stadij oslanja se na morfološke karakteristike koje se temelje na veličini. Za indicaciju metastatske bolesti CT protokoli su ograničeni na detekciju

malih čvorova. Problem je što većina čvorova može biti manja od 1 cm, dok ostali mogu biti uvećani zbog drugih, nekancerogenih uzroka [17]. Metastatske lezije raka prostate u kostima se uobičajeno pojavljuju kao osteoblastična žarišta u koštanoj srži te ih CT može jasno otkriti, iako ne može uvijek pokazati ranu fazu koštanih metastaza. Općenito, CT nije dovoljno osjetljiv za preciznu detekciju raka prostate osim ako je dosegao dovoljnu veličinu [18]. MR je idealna tehnika snimanja raka prostate zbog svoje neinvazivnosti, bolje prostorne rezolucije, jakog mekotičnog kontrasta i mogućnosti dobivanja multiplanarne slike. Trenutno, MR se koristi u ranom otkrivanju raka prostate, usmjeravanju biopsije, lokalnom određivanju stadija i aktivnom nadzoru [19].

### *3.3.1.2. Rak testisa*

Rak testisa je relativno rijetka zloćudna bolest koja pogađa mlade muškarce. Većina raka testisa dijagnosticira se dok je lokaliziran (68%), dok se u 19% slučajeva bolest proširi na okolne limfne čvorove, a 12% ima udaljene metastaze [20]. Rak testisa se dijeli u kategorije: tumori zametnih stanica i stromalni tumori. Većina slučajeva su oboljeli od tumora zametnih stanica (90-95%) koji imaju dobru prognozu i u uznapredovalim stadijima. Stromalni tumori su dosta rjeđi (5-10%), ali imaju lošije preživljenje kod 10-15% pacijenata koji razviju malignu bolest [21]. Test izbora za pregled područja skrotuma je ultrazvuk tijekom kojeg liječnik određuje promjer i lokaciju suspektne mase. Ako rezultati UZV-a pokažu da je masa najvjerojatnije zloćudna, provodi se histopatološki nalaz. Dodatno se provode slikovne metode zbog detekcije mogućih udaljenih metastaza [22]. CT je metoda izbora što se tiče procjene retroperitonealnih limfnih čvorova. Na njemu se dobro vizualiziraju veliki pozitivni limfni čvorovi te mogu čak dati naznake o kojoj se vrsti raka radi. Iako CT pruža odličnu prostornu rezoluciju, ne može razlučiti benigne od pozitivnih limfnih čvorova. Određena granična veličina malignih limfnih čvorova na CT-u određuje stadij bolesti, a time i mogućnosti liječenja. MR i CT daju slične rezultate kod procjene limfnih čvorova tijekom stadija raka testisa [23]. MR skrotuma se preporučava kako bi se razlikovali benigni od malignih tumorskih masa testisa kada su sonografski nalazi nejasni. MR je također točan u preoperativnom lokalnom određivanju stadija tumora testisa. Minimalni zahtjevi za MR

skrotuma su aksijalna T1- ponderirana slika, aksijalna i koronarna T2-ponderirana slika, aksijalna difuzna ponderirana slika i koronarno dinamičko kontrastno snimanje [24].



Slika 3. Izvor: [24]

Na slici 3. prikazuje se tumor zametnih stanica testisa u 23-godišnjeg muškarca. (a) Koronarni T2WI prikazuje veliki, izrazito heterogeni tumor testisa. Novotvorina ima hiperintenzivne i hipointenzivne dijelove (strelice). (b) Transverzalni T2WI prikazuje nehomogenost tumora. Koronarne slike analize histogramskog volumetrijskog prividnog koeficijenta difuzije (c) i mape označene bojom (d) prikazuju seminomatozni dio (strelice) koji uzrokuje značajno ograničenu difuziju. Koronarna DCE slika i TSI krivulja (e) pokazuju snažno i heterogeno povećanje neoplazme.

### 3.3.1.3. Benigna hiperplazija prostate (BHP)

BHP je dobroćudno povećanje prostate koje može otežati mokrenje. Učestalost BHP povećava se s dobi, pogotovo nakon 50. godine života. Uvećana prostata uzrokuje i druge

probleme kao što su povećani tlak u mjehuru i smanjen dotok urina iz bubrega. Ako je opstrukcija dugotrajna, mokraćni se mjehur može prerastegnuti te uzrokovati prelijevajuću inkontinenciju. Također je moguća retencija urina, što može dovesti do osjećaja prepunog mjerura te jake boli. Tijekom rektalnog pregleda utvrđuje se uvećanje prostate. Provodi se i analiza urina kako bi se isključila infekcija ili krvarenje i test mjerenja razine antigena specifičnog za prostatu (PSA). Mikciometrija je dodatni test koji se može provesti u dijagnostici BHP. On mjeri volumen i brzinu protoka mokraće. Nakon mikciometrije provodi se UZV pregled mjehura koji pomaže odrediti ostaje li ili koliko mokraće ostaje u mjehuru nakon mokrenja. Kod muškaraca s visokim razinama PSA može se koristiti multiparametrijski MR za poboljšanje dijagnostike i liječenja BPH [25].

#### *3.3.1.4. Epididimitis*

Epididimitis je upala epididimisa, dugačke cijevi na stražnjoj strani testisa koja pohranjuje i prenosi spermu iz testisa do sjemenovoda. Zbog bakterijske infekcije epididimis nateče i postane bolan, obično samo na jednom testisu. Traje i do 6 tjedana ako se ne liječi. Simptomi epididimitisa mogu biti: učestalo mokrenje, bolno mokrenje ili ejakulacija, vrućica, krv u urinu, nelagoda u donjem dijelu trbuha, povećani limfni čvorovi u preponama ili krvžica na testisu. Postoje tri vrste epididimitisa: akutni, kronični i pedijatrijski epididimitis. Kod akutnog epididimitisa upala ili infekcija traje manje od 6 tjedana, a glavni simptom je bol u skrotumu i natečena ili crvena koža oko testisa. Kronični epididimitis traje dulje od 6 tjedana i uzrokuje bolnost skrotuma, ali nema otoka ni crvenila na koži. Kod djece epididimitis može uzrokovati spolno prenosiva infekcija, infekcija mokraćnog sustava ili fizički problem u mokraćnim i reproduktivnim organima. Simptomi su slični kao u odraslih. Pregled pri dijagnosticiranju epididimitisa uključuje uzorak urina, uzorak krvi, uzorak brisa te ultrazvuk [26]. MR tehnike obično se ne koriste za akutni skrotum zbog ograničenja dostupnosti opreme i trajanja pregleda, međutim uporaba MR kod bolesti skrotuma je u porastu. Visoka prostorna rezolucija i veliko vidno polje čine MR idealnom tehnikom kada su nalazi UZV-a dvosmisleni. Retrospektivna studija pokazala je osjetljivost MR-a od 93% i specifičnost od 100% za dijagnosticiranje torzije testisa. Najosjetljiviji nalaz je smanjeni ili nedostatak perfuzije na MR-u s dinamičkim kontrastom. Ostale karakteristike uključuju



nizak signal s mrljastim ili prugastim uzorcima na T2 ponderiranim slikama. Upotreba kombinacije dinamičkog kontrastnog T1 s T2WI sekvencama pomaže u razlikovanju pacijenata s torzijom od onih s torzijom i hemoragičnom nekrozom [27].

#### *3.3.1.5. Varikokela*

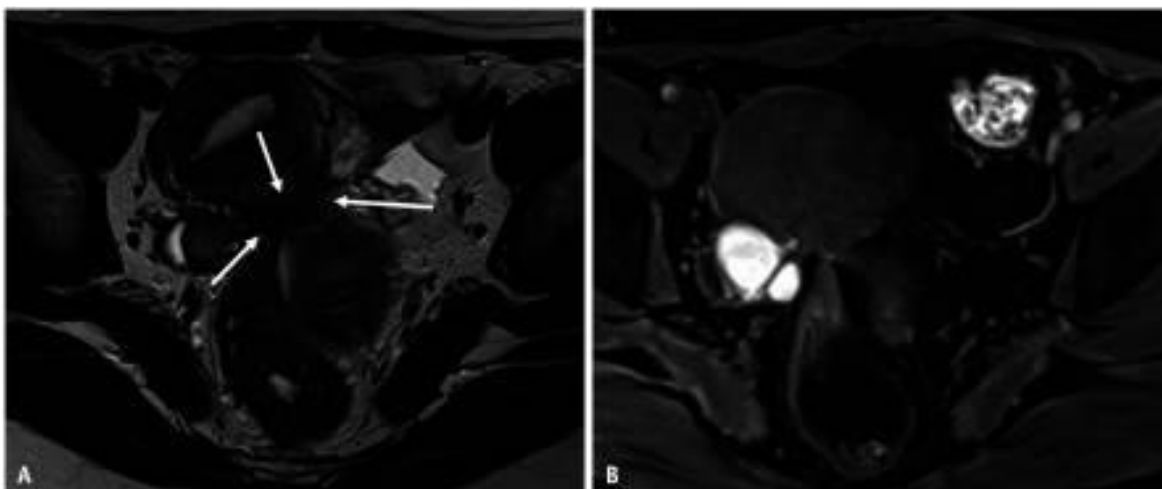
Varikokela je poremećaj koji uzrokuje proširenje vena u skrotumu. Obično su bezbolne, iako mogu uzrokovati prolaznu bol, ali mogu uzrokovati i neplodnost. Varikokele pogađaju 15% do 20% svih muškaraca. Varikokela obično nema simptoma, ali može se primjetiti tupu bol u skrotumu, otok testisa ili skrotuma, atrofija testisa, neplodnost ili mala kvržica iznad zahvaćenog testisa. Dijagnoza uključuje fizikalni pregled, ultrazvuk zdjelice, koji je najčešći test za dijagnosticiranje varikokele, analiza sjemena i analiza krvi [28].

### **3.3.2. Procesi zdjelice kod žena**

#### *3.3.2.1. Endometrijoza*

Endometrijoza se definira kao složen klinički sindrom kojeg karakterizira kronični upalni proces ovisan o estrogenu koji zahvaća tkiva zdjelice, uključujući jajnike. Najčešći je uzrok kronične boli u zdjelici kod žena reproduktivne dobi. Endometrijoza zahvaća peritonealne površine zdjelice, subperitonealno masno tkivo, rektovaginalni prostor i jajnike. Također zahvaća mokraćni mjehur, crijeva (rektum i slijepo crijevo), duboke zdjelične živce, uretere, prednju trbušnu stijenku, trbušnu kožu, dijafragmu, pleuru, pluća, perikard i mozak. Bolne menstruacije, bolni spolni odnosi, kronična bol u zdjelici i neplodnost najčešći su simptomi endometrijoze [29]. Endometrijoza se dijeli na tri vrste: endometrijske ciste jajnika, površinska peritonealna endometrijoza i duboka infiltrirajuća endometrijoza (DIE). Površinska peritonealna endometrijoza je najmanje teška od navedenih. DIE infiltrira peritoneum do dubine veće od 5mm. Zlatni standard za dijagnozu endometrijoze je laparoskopija s histološkom potvrdom ektopičnog endometrijskog tkiva. UZV, zbog lake dostupnosti, niskog stupnja invazivnosti i isplativosti, slikovni je modalitet prvog reda za procjenu endometrijoze. Iako, UZV ima ograničenja vidnog polja i subjektivnosti analize. MR je prepoznat kao izvrstan alat za dijagnozu i planiranje prije operacije. Neke prednosti MR prema UZV su:

objektivniji je i slike mogu pokriti veliko polje u više smjerova. Također, MR ima izvrsnu kontrastnost i kombinacijama sekvenci može pružiti detaljne informacije o mjestima i histološkim karakteristikama endometrioze. Standardni MR protokol sadržava T2 ponderirane slike (aksijalne, sagitalne i kose aksijalne) i T1WI (sa i bez supresije masti), kao i single shot fast spin echo slike [30].



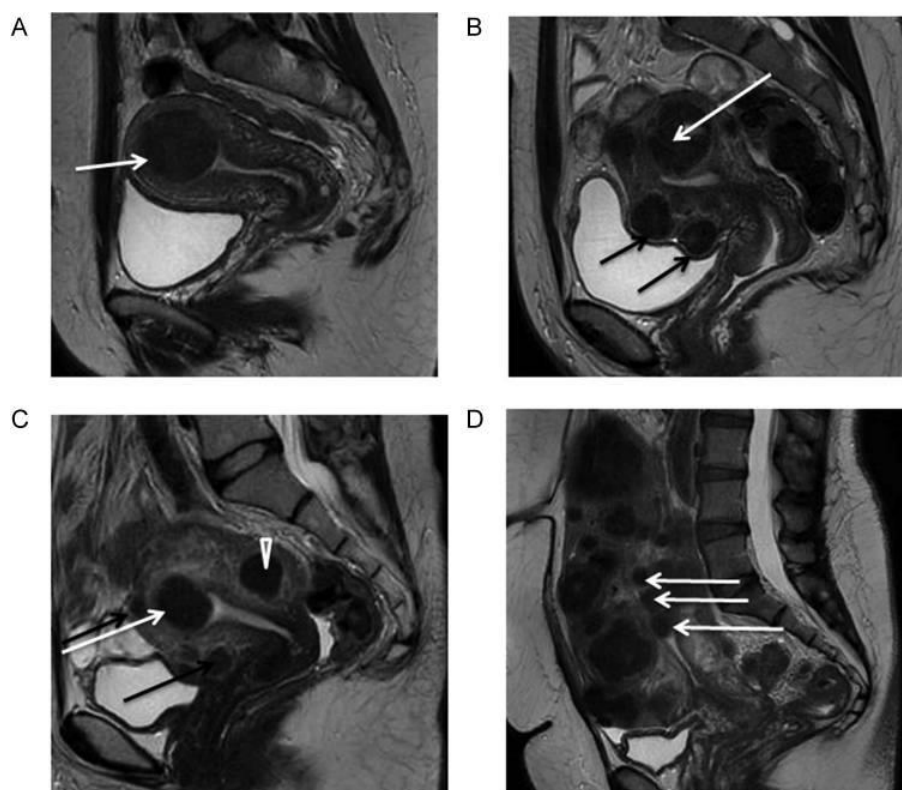
Slika 4. izvor: [30]

Na slici 4. vidimo slike MR kod žene s endometriozom zdjelice u 42-godišnje žene s bolovima u trbuhu. (A) Aksijalni T2WI, (B) aksijalni T1WI sa zasićenjem masti. Bilateralne endometrijske ciste se vide posteriorno od maternice. Na stražnjoj površini maternice vidi se fibrotično nepravilno zadebljanje (strelice) kao slab intezitet signala na T2WI (A). Mala žarišta visokog signala uključena su unutar lezija na T1WI (B).

### 3.3.2.2. *Fibroidi maternice*

Fibroidi (miomi) maternice najčešći su benigni tumori zdjelice kod žena. Simptomi uključuju bolno i prekomjerno krvarenje, bol u zdjelici i smanjenu plodnost. Pregledom zdjelice može se otkriti povećana maternica ili masa. UZV je zlatni standard za dijagnozu mioma maternice. Široka dostupnost UZV-a omogućuje brzu i jeftinu potvrdu. Također, nakon infuzije fiziološke otopine u šupljinu maternice, UZV može ocrtati submukozne miome i ukazati na blizinu intramuralnih mioma u endometrijskoj šupljini. MR može pružiti podatke o broju mioma, veličini, vaskularizaciji, odnosu sa šupljinom endometrija i

seroznom površinom te granicama s normalnim miometrijem. Iako, MR ne može sa sigurnošću potvrditi zloćudnost poput UZV-a [31]. Standardni protokol MR fibroida maternice uključuje T2 TSE sagitalni 3mm SFOV, T2 TSE aksijalni 6mm veliki FOV, T2 STIR koronarni 5mm veliki FOV, T2 TSE aksijalni 3mm SFOV zdjelice, T2 TSE koronarni 3mm SFOV zdjelice, T1 TSE FAT SAT aksijalni 3mm SFOV zdjelice, DWI EPI 3 SCAN TRACE aksijalni 3mm SFOV zdjelice i T1 VIBE DIXON 3D sagitalni dinamički 3mm [32].



Slika 5. Izvor: [31]

Slika 5. prikazuje MR fibroida maternice. Srednje sagitalne ponderirane slike prikazuju različite tipove mioma prema FIGO klasifikaciji. Fibroidi se razlikuju prema veličini, broju i položaju u maternici. (A) Submukozni miom tipa 2. (B) Veliki miom tipa 2-5 (bijela strelica): submukozni i subserozni. Subserozni miomi tipa 5 (crne strelice). (C) Submukozni miom tipa 2 (bijela strelica). Intramuralni miom tipa 4 (vrh strelice). Mali miom tipa 5 (crne strelice). (D) Višestruki miomi, od kojih su tri tipa 0 (intrakavitarni) (bijele strelice).

### 3.3.2.3. Rak jajnika

Od svih ginekoloških malignih bolesti, najveću stopu smrtnosti ima rak jajnika. Najčešći rak jajnika je epitelni karcinom jajnika, dok su manje česti rak zametnih stanica i stromalnih stanica spolne vrpce [33]. Velik broj žena s rakom jajnika ima nespecifične simptome i zbog toga se rak jajnika često dijagnosticira CT-om, radi procjene abdomena nakon loših UZV nalaza ili u potrazi za uzrokom nespecifičnih simptoma. Na CT-u rak jajnika se prikazuje kao ciste debelih stijenki sa septacijama. CT se često koristi za procjenu abdominalnog nodalnog statusa limfnih čvorova, ali ima posebno loše dijagnostičke rezultate za detekciju malignih abdominalnih limfnih čvorova (osjetljivost 41%, specifičnost 89%).(34) Nadalje, CT također strukturalno podcjenjuje prisutnost peritonealnih metastaza. Iako, CT je relativno točan u predviđanju zahvaćenosti dijafragme i omentuma. Zbog navedenih nedostataka CT ne može ispravno procijeniti optimalnu citoredukciju [35]. Rak jajnika na MR-u ima slična obilježja kao na CT-u, cistične lezije sa septama i čvrstim komponentama. Obilježja povezana s rakom jajnika su debljina septuma više od 3mm, nodularnost, papilarne projekcije veće od 4mm i nekroza. Dodatne značajke malignosti su zahvaćenost zdjeličnih organa, peritonealna bolest, ascites i limfadenopatija. MR ima osjetljivost od 91% i specifičnost od 85% za dijagnozu raka jajnika [36]. Prednost MR je korištenje funkcionalnih tehnika kao difuzijski ponderirane (DWI) sekvence za oslikavanje malih peritonealnih metastaza [35].

### 3.3.2.4. Rak vrata maternice

Rak vrata maternice je zloćudni tumor ženskog reproduktivnog sustava. Glavni simptomi su postkoitalno krvarenje i krvarenje u postmenopauzi. Histološki tipovi karcinoma vrata maternice su keratinizirani i nekeratinizirani karcinom skvamoznih stanica, adenokarcinom i adenoskvamozni karcinom. U većini slučajeva rak vrata maternice uzrokovan je humanim papiloma virusom (HPV) [37]. U dijagnostici raka vrata maternice koriste se i CT i MR snimanja, iako su manje učinkoviti u detekciji udaljenih metastaza u limfnim čvorovima [38]. Za procjenu lokalnog proširenja tumora, MR se smatra metodom izbora zbog toga što pruža izvrsnu rezoluciju mekog tkiva, što omogućuje točnu procjenu veličine tumora, lokalizacije i lokalne infiltracije [39].

### 3.3.2.5. Ovarijalne ciste

Adneksi su skup struktura uz maternicu koji se sastoje od jajnika i jajovoda. Kod žena u predmenopauzi, jajnici proizvode brojne folikule mjesečno, s jednim dominantnim folikulom koji sazrijeva i prolazi ovulaciju. Kao rezultat, vrećica ispunjena tekućinom poznata kao cista jajnika može se formirati na jednom ili oba jajnika. Ciste na jajnicima nisu neuobičajene, 20% žena razvije barem jednu izraslinu u zdjelici tijekom života. Kod žena reproduktivne dobi većina cista je funkcionalna i benigna te ne zahtjeva kirurški zahvat. Ipak, ciste jajnika mogu dovesti do boli u zdjelici, ruptur ciste, gubitka krvi i torzije jajnika koji zahtjevaju liječenje. Folikularne ciste i ciste lutealnog tijela karakteriziraju se kao funkcionalne ciste, a javljaju se tijekom normalnog menstrualnog ciklusa. Folikularne ciste nastanu kada folikuli ne puknu tijekom ovulacije. U folikularnoj fazi mogu nastati folikularne ciste zbog nedostatka fiziološkog oslobađanja jajne stanice zbog pretjerane stimulacije FSH ili izostanka uobičajenog porasta LH u sredini ciklusa prije ovulacije. I folikularne i lutealne ciste mogu se pretvoriti u hemoragijske, općenito asimptomatske i spontano prolaze bez liječenja. Sindrom policističnih jajnika pogađa 5 do 10% žena reproduktivne dobi i jedan je od primarnih uzroka neplodnosti. Sindrom se očituje povećanim jajnicima s više malih folikularnih cista. Neoplastične ciste nastaju zbog prekomjernog rasta stanica unutar jajnika i mogu biti maligne ili benigne. Mogu nastati iz površinskog epitela, a benigne lezije uključuju serozne i mucinozne tumore. Maligne ciste nastaju iz svih podtipova jajnika, najčešće iz površinskog epitela te su djelomično cistične [40]. Dijagnoza ovarijalnih cista najčešće se postavlja UZV-om, ali mogu se koristiti i CT i MR. UZV-om se može utvrditi postojanje ciste, njena veličina i morfološke karakteristike. MR je posebno korisna metoda zbog bolje rezolucije u odnosu na CT uređaj te je prikladnija za oslikavanje malih struktura. MR protokol skeniranja jajnika sadržava sljedeće sekvence: T2 TSE sagitalni 3mm SFOV, T2 TSE aksijalni 6 mm veliki FOV, T2 STIR koronarni 5 mm veliki FOV, T2 TSE aksijalni 3mm SFOV zdjelice, T2 TSE koronalni 3mm SFOV zdjelice, T1 TSE FAT SAT aksijalni 3mm SFOV zdjelice, DWI EPI 3 TRACE aksijalni 3mm SFOV zdjelice i T1 VIBE DIXON 3D sagitalni dinamički 1 PRE 12 POST [41].

### 3.4. VAŽNOST MR ZDJELICE

TNM sustav stajinga tumora je najčešće korišten sustav za određivanje stadija tumora. T označava veličinu i proširenost primarnog tumora u okolno tkivo. N označava broj limfnih čvorova oko primarnog tumora koji su zahvaćeni tumorskim stanicama. M označava prisutnost udaljenih metastaza.

#### 3.4.1. Staging karcinoma cerviksa

MR je metoda izbora za lokalno utvrđivanje stadija raka vrata maternice te se koristi i tijekom praćenja za procjenu uspješnosti liječenja zahvaljujući odličnom mekotkivnom kontrastu na slikama. U odnosu na CT, MR je superioran u procjeni infiltracije stražnje stijenke mjehura i prednje stijenke rektuma. MR pregledi za primarno određivanje stupnja izvode se pri jakosti polja od 1,5T i 3T. Protokol pregleda za primarno određivanje stadija uključuje T2 ponderirane sekvence visoke rezolucije u tri ravnine. Srednji intezitet signala između unutarnje i vanjske fibromuskulatorne strome u navedenim sekvencama katarakterističan je nalaz za rak vrata maternice. Zbog razlike u intezitetu signala kod zdravog i bolesnog tkiva, navedene sekvence su najprikladnije za razlikovanje tumorskog tkiva od zdrave cervikalne strome te su izrazito bitne za procjenu proširenosti tumora. Međutim, reaktivne promjene tkiva mogu izazvati porast signala u T2 sekvencama, što može rezultirati prekomjernim stadijem raka zbog precjenjene veličine tumora. Uporabom kontrasta na bazi gadolinija dodatno se mogu razlučiti tumorske tvorbe od zdravog tkiva, posebice ako je riječ o izrazito malim tumorima. Korištenje dinamičkih sekvenci nakon primjene kontrasta može olakšati procjenu infiltracije u mjehur ili rektum [3]. Stadiji tumora po FIGO klasifikaciji su sljedeći:

1. stadij: Tumor je ograničen samo na cerviks.

Stadij 1A: Mikroinvazivni karcinom ograničen na cerviks koji je vidljiv samo mikroskopski.

Stadij 1B: Invazivni karcinom ograničen na cerviks sa stromalnom invazijom od  $\geq 5$  mm ili klinički vidljivim tumorom. (Od ove faze, MR se koristi za lokalno određivanje stadija).

2. stadij: Tumor nije ograničen na cerviks i infiltrira gornje 2/3 vagine ili parametrije.

Stadij 2A: Infiltracija gornjih 2/3 vagine.

Stadij 2B: Infiltracija parametrija, ali stijenka zdjelice nije zahvaćena.

3. stadij: Infiltracija donje 1/3 vagine ili stijenke zdjelice.

Stadij 3A: Tumor se proteže do donje 1/3 vagine, ali ne doseže zid zdjelice.

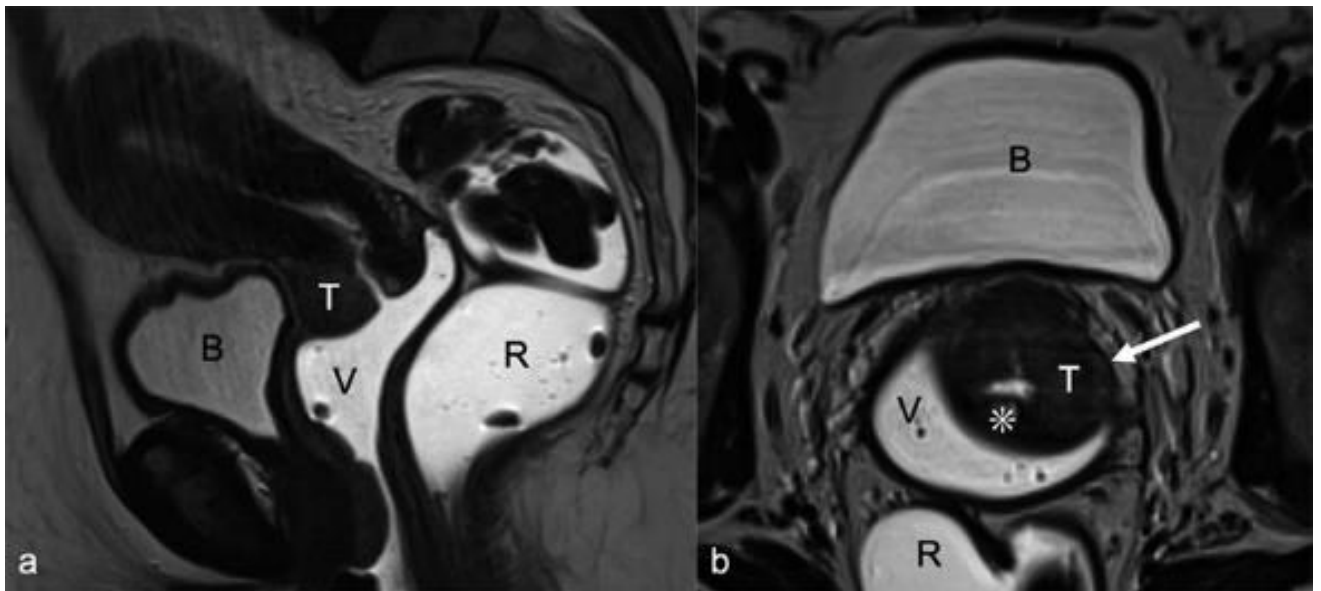
Stadij 3B: Infiltracija stijenke zdjelice ili uretera koja dovodi do hidronefroze.

Stadij 3C: Metastaze u zdjeličnim i/ili retroperitonealnim limfnim čvorovima, bez obzira na veličinu ili proširenost tumora.

4. stadij: Otkrivanje infiltracije mokraćnog mjehura i/ili rektuma ili proširenje tumora izvan granica male zdjelice.

Stadij 4A: Infiltracija mjehura i/ili rektuma u sluznicu.

Stadij 4B: Prisutnost udaljenih metastaza.



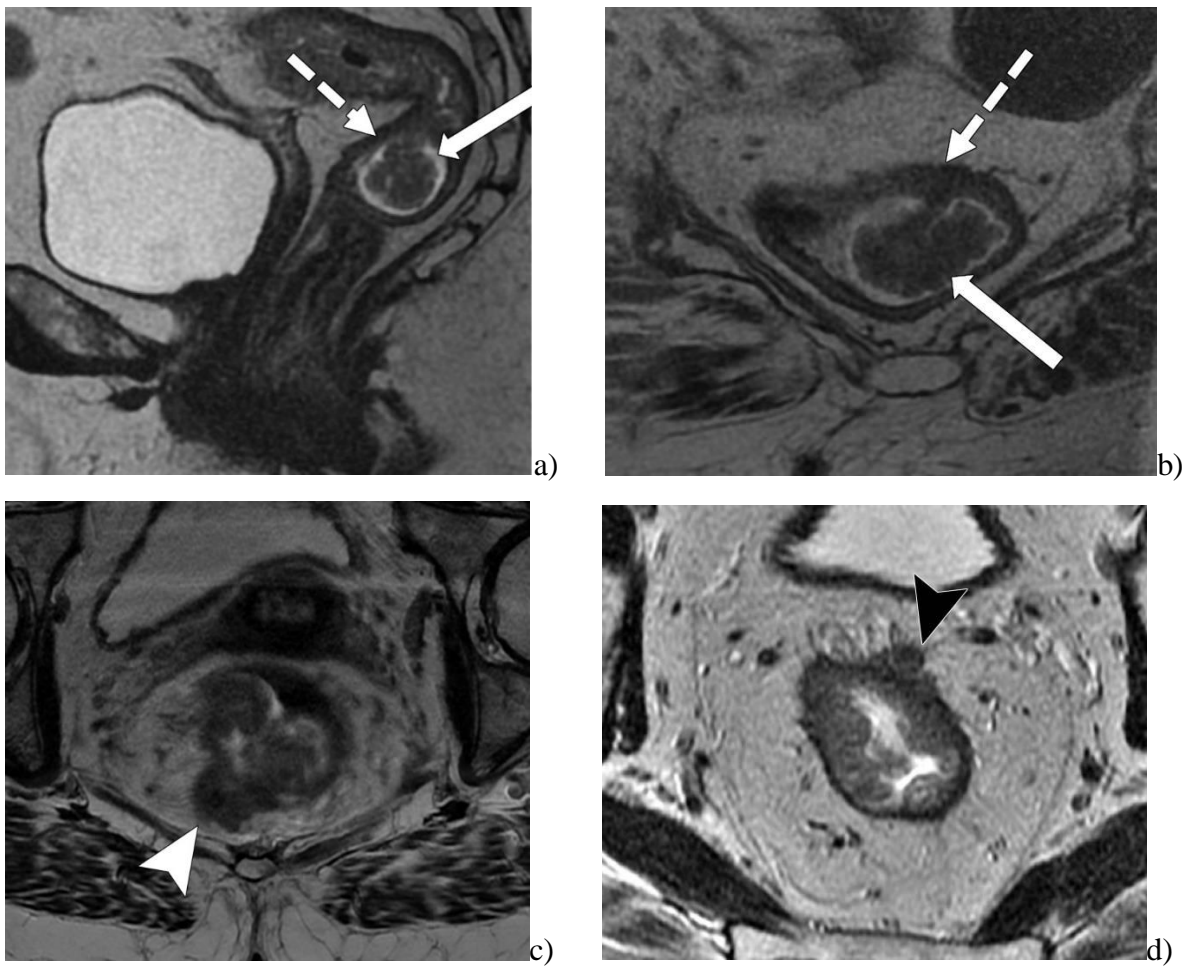
Slika 7. Izvor: [3]

Slika 7. prikazuje karcinom vrata maternice FIGO stadija 1b. (a) sagitalna ravnina prikazuje TSW intramedijarni tumor (T) ograničen na cerviks, (b) bez dokaza infiltracije parametara u aksijalnoj ravnini (strelica). Dorzalno: dokaz zdrave hipointezivne cervikalne strome (\*). Raširena vagina (V) i rektum (R) sa sonografskim gelom za bolju procjenu. Mokraćni mjehur (B) djelomično prikazan.

### 3.4.2. Staging karcinoma rektuma

Magnetna rezonanca rektuma je trenutno ključna u procjeni raka rektuma prije i poslije liječenja. Pomaže radiologu opisati lokaciju i morfologiju tumora, dati njegove T i N kategorije, otkriti prisutnost ekstramuralne vaskularne invazije i identificirati njezin odnos s okolnim strukturama. U inicijalnom nalazu pomaže kod: odabira pacijenata s karcinomom rektuma koji su prikladni za liječenje neoadjuvantnom kemoradioterapijom, vođenja kirurga u planiranju operacije i prepoznavanja loših prognostičkih čimbenika. U kontrolnom pregledu, nakon liječenja kemoradioterapijom, MR rektuma pomaže kod procjene regresije tumora, prilagođavanja kirurškog planiranja, otkrivanja potpunog kliničkog odgovora i praćenja pacijenata podvgnutih nekirurškom liječenju. Također je važna tijekom praćenja za ranu dijagnozu lokalnog recidiva. Koristi MR rektuma ovise o slikama dobre kvalitete zbog karakterizacije glavnih anatomskih struktura i njihovog odnosa s tumorom [42]. Standardni protokol uključuje: FSE T2 ponderiranu sekvencu bez supresije masnog tkiva s malim FOV-om i debljinom presjeka manje od 3mm koja je bitna za procjenu invazije tumora u mezorektalnu fasciju i susjedne organe, FSE T2 ponderirana sekvenca bez supresije masnog tkiva s velikim FOV-om koja omogućuje lokalizaciju primarnog tumora i procjenu njegovog odnosa prema središnjim strukturama. Difuzijska ponderirana slika (DWI) može poboljšati dijagnostičku izvedbu pretrage za ponovno određivanje tumora nakon kemoradioterapije. U inicijalnom nalazu poboljšava detekciju tumora i limfnih čvorova. T2 ponderirana MR može biti korisna za procjenu odgovora na neoadjuvantnu terapiju. T1 ponderirana slika sa širokim FOV-om pomaže u procjeni zajedničkih ilijačnih čvorova ili slučajnih nalaza u zdjelici. Prema stagingu rektalnog tumora TNM sustavom navodi se sljedeće: T1 tumori infiltriraju se u submukozu, a T2 tumori se šire u muscularis propriju. T3 tumore karakterizira diskontinuitet muscularis propria, s proširenjem tumora u mezorektalnu fasciju, bez infiltracije susjednih organa. T4 tumori infiltriraju okolne organe zdjelice [42].



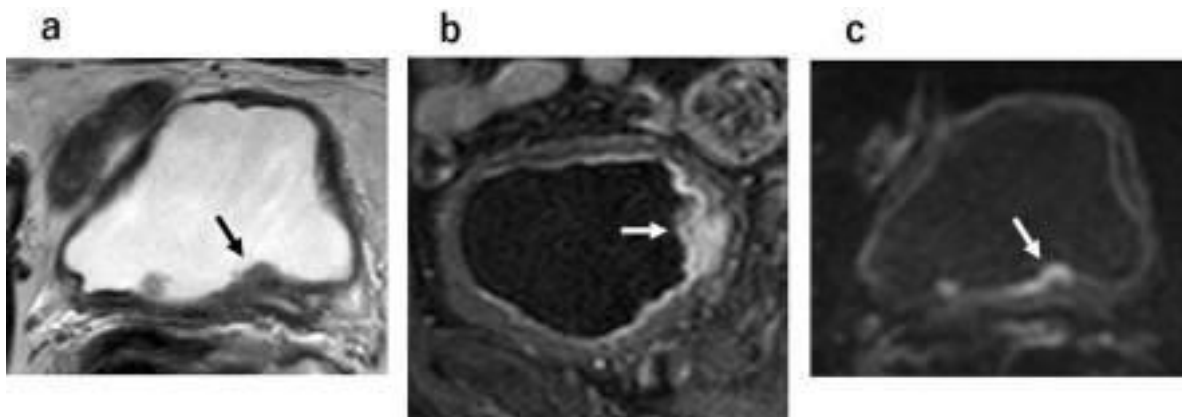


Slika 8. Izvor: [42]

Slika 8. prikazuje rektalne MR slike koje pokazuju različite stadije tumora dobivene od tri različita pacijenta. Sagitalne (a) i aksijalne (b) T2-ponderirane MR slike pokazuju polipoznu leziju (puna strelica) okruženu mukoidnim materijalom, s tankom stabljikom pričvršćenom za rektalnu stijenku i intaktnom muscularis propria (isprekidana strelica), nalazi karakteristični za T1 ili T2 tumor. (c) Kosa aksijalna T2-ponderirana MR slika u drugog pacijenta pokazuje tumor koji se infiltrira 7 mm izvan muscularis propria (T3c), s pozitivnom MRN infiltracijom (vrh strelice). (d) Kosa aksijalna T2-ponderirana MR slika u trećeg pacijenta pokazuje tumor koji napada prednji peritonealni odraz (vrh strelice), karakterističan nalaz tumora stupnja T4a.

### 3.4.3. Staging karcinoma mokraćnog mjehura

Multiparametrijski MR jedan je od najvažnijih metoda za T stadije raka mokraćnog mjehura. Za optimalnu vizualizaciju stijenke mokraćnog mjehura potrebno ga je distendirati te pacijent zbog toga mora popiti 500-1000mL vode 30 minuta prije pretrage. Pretraga se sastoji od T2 ponderirane slike, difuzijski ponderirane slike i slike s poboljšanim dinamičkim kontrastom. Potrebno je koristiti uređaje od 1,5T ili 3T [34]. T2 ponderirane slike bitne su za lokalno određivanje stupnja raka mokraćnog mjehura i prikazuju odnos tumorskog tkiva prema normalnoj stijenci. Difuzijski ponderirane slike bilježe Brownovo kretanje molekula slobodne vode koje odgovara tumorima s visokom celularnošću, što daje signal visokog inteziteta. DCE snimanjem može se prikazati angiogeneza u tumorima koja dovodi do hipervaskularnosti i ranog pojačanja kontrasta [43].



Slika 9. Izvor: [43]

Na slici 9. vidi se rak mokraćnog mjehura stadija T1. (a, b) Upalna promjena ili fibroza, koje ponekad nalikuju invaziji tumora, mogu uzrokovati prekoračenje stadija na T2 ponderiranoj slici ili slici s dinamičkim kontrastom. (c) Na DWI-u se ove upalne promjene ili fibroza pojavljuju kao niski intenzitet signala, čime se omogućuje razlikovanje od invazije tumora na DWI-u.

### 3.4.4. Staging karcinoma prostate

Precizno otkrivanje tumora i proširenosti bolesti bitni su za optimalno liječenje raka prostate. Stadij bolesti daje ključne informacije koje imaju prognostičku i prediktivnu vrijednost te usmjeravaju liječenje pacijenata. Za detekciju raka prostate koristi se nekoliko modaliteta uključujući UZV, CT i MR. MR je trenutno prihvaćen kao konvencionalna metoda snimanja koja se koristi za otkrivanje indeksne primarne lezije prostate s najvećom točnošću i ponovljivošću. Preporuča se multiparametrijski MR prostate koji će biti opisan dalje u radu. Lokalno ograničena bolest (T1-T2) dijeli se na tumore stadija T1a i T1b koji nisu klinički vidljivi. T1c i T2 su karcinomi koji se dokazuju biopsijom, iako se rak T1c ne vidi MR-om. T3a bolest opisuje ekstraprostatično proširenje, T3b proširenost u sjemene mjehuriće, a T4 bolest izravnu invaziju susjednih organa ili struktura [2].

CLASSIFICATION	DEFINITION
<b>TUMOR</b>	
Tx	Tumor cannot be evaluated (due to lack of information)
T0	No evidence of a primary tumor
T1*	Tumor was not detected during a digital rectal exam (DRE) and cannot be seen on imaging studies (tumor may be discovered during surgery for a reason other cancer)*
T2 T2a T2b T2c	Tumor can be detected during a DRE but is present in the prostate only Tumor is in half or less than one side (lobe) of the prostate Tumor is in more than half of one prostate lobe, but has not yet invaded the other lobe Tumor is in both prostate lobes
T3 T3a T3b	Tumor extends outside of the prostate Tumor extends outside the prostate on one or both sides Tumor has spread to the seminal vesicles (the glands on each side of the bladder)
T4	Tumor has spread to tissues near the prostate other than the seminal vesicles, such as the bladder or wall of the plevus
<b>Nearby (regional) lymph nodes (N)</b>	
Nx	Nearby lymph nodes are not evaluated
N0	No cancer cells are found in nearby lymph nodes
N1	Cancer cells are found in nearby lymph nodes
<b>Distant Metastasis (M)</b>	
M0 M1 M1a M1b M1c	Cancer has not spread beyond the prostate Cancer has spread beyond the prostate Cancer has spread to distant lymph nodes Cancer has spread to bone Cancer has spread to another organ or site, with or without bone disease

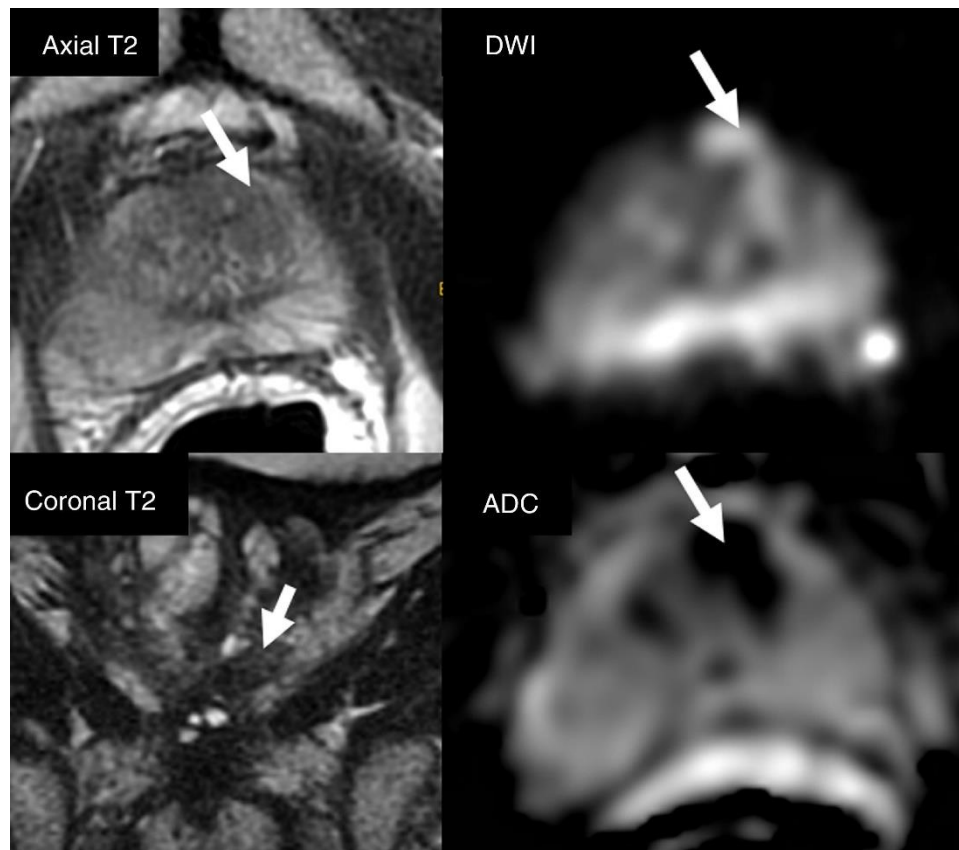
slika 10. Izvor: <https://www.prostateconditions.org/about-prostate-conditions/prostate-cancer/newly-diagnosed/staging>

Slika 10. opisuje stadije tumora prostate zajedno sa opisom zahvaćenosti limfnih čvorova i udaljenih metastaza.

### **3.5. MULTIPARAMETRIJSKI MR PROSTATE**

Multiparametrijski MR (MPMR) prostate slikovni je modalitet izbora za lokalno određivanje stadija karcinoma prostate koji ima neizostavnu vrijednost u procjeni nodalne bolesti zdjelice i zahvaćenosti kostiju. Pokazao se kao bolji izbor nasuprot uobičajenog određivanja stadija na temelju kliničkih nomograma te daje dodatne informacije o mjestu i opsegu bolesti. Preciznost MPMR može biti od koristi pri određivanju T-stadija tumora. Osim toga, može detektirati tumore koji bi mogli biti propušteni standardnim biopsijama, omogućiti ranu ponovnu biopsiju i preciznu stratifikaciju rizika. Primarni cilj metode je razlikovati organski ograničenu bolest od lokalno uznapredovale. Uobičajeno određivanje stadija karcinoma prostate koristi nomograme. Ovakav pristup podcjenjuje stvarni stadij bolesti i lošiji je od MPMR, koji pokazuje značajno poboljšanje u prognoziranju neželjene patologije kod karcinoma prostate. Također specificira mjesto proširenosti bolesti, što ima značajnu ulogu u planiranju kirurških zahvata [2]. Indikacije za MPMR su: procjena u slučaju prisutnosti prethodne negativne biopsije prostate s postojanom sumnjom na rak prostate, procjena pacijenta za aktivno praćenje na temelju prve biopsije i stadija tumora, izrada plana liječenja, recidiv tumora. Protokol treba uključivati kontrastne, difuzijske, T1 i T2 ponderirane sekvence. Za pregled se treba koristiti uređaj od minimalno 1,5T. T1 ponderirana sekvenca se treba snimiti s vidnim poljem (FOV) koje vizualizira zdjelivu do bifurkacije aorte. T2 ponderirane, difuzijske i kontrastno pojačane sekvence za slike prostate i sjemenih mjehurića zahtjevaju manji FOV. Dodatno, difuzijska sekvenca cijele zdjelice pomaže analizi koštanog dijela zdjelice i limfnih čvorova. Morfološke sekvence se sastoje od T1 i T2 ponderiranih akvizicija u spinskom odjeku (SE) ili brzom spinskom odjeku (FSE). Navedene T1 sekvence služe otkrivanju adenopatija zdjelice, metastaza koštanog dijela zdjelice i procjeni mogućnosti hemoragijskih promjena u prostati nakon biopsije. T2 sekvence se izvode s visokom rezolucijom zbog procjene normalne anatomije prostate u tri

ravnine. Funkcionalne sekvence su difuzijske i dinamičke sekvence pojačane kontrastom (DCE). Difuzijske ponderirane slike (engl. Diffusion weighted imaging, DWI) neizostavne su za analizu klinički značajnog karcinoma prostate u perifernom području. DCE sekvenca se dobija kao T1 ponderirana slika nakon apliciranog kontrasta, najčešće gadolinij intravenski. Ona pomaže u otkrivanju malih žarišta klinički značajnog raka ili pruža dodatne informacije kada DWI nije tehnički optimalna [44].



Slika 6. izvor: [44]

Na slici 6. prikazuje se očitavanje multiparametrijske studije magnetne rezonancije. Vizualiziraju se četiri sekvence (aksijalne, koronarne T2, DWI i ADC) u istom prozoru za učinkovitu procjenu morfologije, signala i lokalizacije lezije (strelica) u lijevom prednjem prijelaznom području. Optimalna razina prozora trebala bi se podesiti za ispravnu vizualizaciju slike u DWI-u i na ADC karti.

## 4. ZAKLJUČAK

Kod raznih procesa zdjelice MR se pokazao superioran prema CT-u zbog bolje kontrastne rezolucije mekih tkiva, kao što su mišići, ligamenti i živci što može biti ključno za identifikaciju tumorskih promjena ili infiltraciju u bliskim strukturama. Iako se CT ne koristi u dijagnozi primarnog raka, koristi se za procjenu metastaza u limfnim čvorovima i kostima. MR pruža bolji kontrast i rezoluciju za pregled organa u zdjelici, poput maternice, jajnika, mjehura i rektuma, omogućujući precizniju procjenu lokalne invazije tumora. Također, u usporedbi s CT-om, MR ima veću osjetljivost za otkrivanje manjih metastaza, što je izrazito bitno za određivanje širenja tumora izvan primarnog mjesta. MR može pružiti i dodatne funkcionalne informacije, kao što su protok krvi, perfuzija i metabolizam, što može biti korisno za procjenu tumora i njegovog odgovora na terapiju. Na posljetku, za razliku od CT-a, MR ne koristi ionizirajuće zračenje, što ga čini sigurnijim za ponovljene preglede, posebno kod mlađih pacijentica ili trudnica.

## 5. LITERATURA

1. Nougaret S, Nikolovski I, Paroder V, Vargas HA, Sala E, Carrere S, Tetreau R, Hoeffel C, Forstner R, Lakhman Y. MRI of Tumors and Tumor Mimics in the Female Pelvis: Anatomic Pelvic Space-based Approach. *Radiographics*. 2019 Jul-Aug;39(4):1205-1229. doi: 10.1148/rg.2019180173. PMID: 31283453; PMCID: PMC6677288
2. Caglic I, Kovac V, Barrett T. Multiparametric MRI - local staging of prostate cancer and beyond. *Radiol Oncol*. 2019 May 8;53(2):159-170. doi: 10.2478/raon-2019-0021. PMID: 31103999; PMCID: PMC6572496.
3. Merz, Johanna et al. "Revised FIGO Staging for Cervical Cancer - A New Role for MRI." "Staging des Zervixkarzinoms – die neue Rolle der MRT-Bildgebung." *RoFo : Fortschritte auf dem Gebiete der Rontgenstrahlen und der Nuklearmedizin* vol. 192,10 (2020): 937-944. doi:10.1055/a-1198-5729
4. Kovačić, MV. Upotreba kontrastnih sredstava u radiologiji [Završni rad]. Split: Sveučilište u Splitu, Sveučilišni odjel zdravstvenih studija; 2014.
5. Magnetic Resonance Imaging (MRI), Dostupno na: <https://www.hopkinsmedicine.org/health/treatment-tests-and-therapies/magnetic-resonance-imaging-mri> [Pristupljeno: 20.4.2024.]
6. Živko T. (2017) CT-MSCT tehnološke sličnosti i razlike, Završni rad, Sveučilište u Splitu
7. Musculoskeletal(MSK) Pelvis MRI Protocol and Planning Dostupno na: <https://mrimaster.com/mri-musculoskeletalmsk-pelvis/> [Pristupljeno: 25.4.2024.]
8. Magnetic Resonance Imaging (MRI), Dostupno na: <https://www.hopkinsmedicine.org/health/treatment-tests-and-therapies/magnetic-resonance-imaging-mri> [Pristupljeno: 20.4.2024.]
9. Grover VP, Tognarelli JM, Crossey MM, Cox IJ, Taylor-Robinson SD, McPhail MJ. Magnetic Resonance Imaging: Principles and Techniques: Lessons for Clinicians. *J Clin Exp Hepatol*. 2015 Sep;5(3):246-55. doi: 10.1016/j.jceh.2015.08.001. Epub 2015 Aug 20. PMID: 26628842; PMCID: PMC4632105.

10. MRI of the Pelvis: About This Test Dostupno na:  
<https://myhealth.alberta.ca/Health/aftercareinformation/pages/conditions.aspx?hwid=ug6675> [Pristupljeno: 20.4.2024.]
11. Musculoskeletal(MSK) Pelvis MRI Protocol and Planning Dostupno na:  
<https://mrimaster.com/mri-musculoskeletalmsk-pelvis/> [Pristupljeno: 25.4.2024.]
12. Wasim S, Lee SY, Kim J. Complexities of Prostate Cancer. *Int J Mol Sci.* 2022 Nov 17;23(22):14257. doi: 10.3390/ijms232214257. PMID: 36430730; PMCID: PMC9696501.
13. Ferlay J., Soerjomataram I., Dikshit R., Eser S., Mathers C., Rebelo M., Parkin DM, Forman D., Bray F. Učestalost raka i smrtnost u svijetu: Izvori, metode i glavni obrasci u GLOBOCAN-u 2012. *Int. J. Rak.* 2015.; 136 :E359-E386. doi: 10.1002/ijc.29210.
14. Demirel HC, Davis JW Multiparametric magnetic resonance imaging: Pregled tehnike, kliničke primjene u biopsiji prostate i budući smjerovi. *Turčin. J. Urol.* 2018.; 44 :93-102. doi: 10.5152/tud.2018.56056
15. Hovels AM, Heesakkers RA, Adang EM, Jager GJ, Strum S., Hoogeveen YL, Severens JL, Barentsz JO Dijagnostička točnost CT-a i MRI-a u određivanju stupnjeva zdjeličnih limfnih čvorova u bolesnika s rakom prostate: meta-analiza . *Clin. Radiol.* 2008.; 63 :387-395. doi: 10.1016/j.crad.2007.05.022.
16. Ghafoor S, Burger IA, Vargas AH. Multimodalnost snimanja raka prostate . *J Nucl Med .* 2019.; 60 ( 10 ): 1350–8.
17. Zarzour, Jessica G et al. “Lymph node imaging in initial staging of prostate cancer: An overview and update.” *World journal of radiology* vol. 9,10 (2017): 389-399. doi:10.4329/wjr.v9.i10.389
18. Daryanani A, Turkbey B. Recent Advancements in CT and MR Imaging of Prostate Cancer. *Semin Nucl Med.* 2022 May;52(3):365-373. doi: 10.1053/j.semnuclmed.2021.11.013. Epub 2021 Dec 18. PMID: 34930627; PMCID: PMC9038642
19. Turkbey B, Brown AM, Sankineni S, Wood BJ, Pinto PA, Choyke PL. Multiparametrijska magnetska rezonancija prostate u evaluaciji karcinoma prostate . *CA Cancer J Clin .* 2016.; 66 ( 4 ): 326–36.



20. SEER Statistika raka: Rak testisa. Nacionalni institut za rak, Bethesda, MD. 2018. Dostupno na internetu: <https://seer.cancer.gov/statfacts/html/testis.html> . [Pristupljeno: 25.5.2024]
21. Silberstein JL, Bazzi WM, Vertosick E, et al. Klinički ishodi lokalnih i metastatskih tumora strome spolne vrpce testisa. *J Urol* 2014; 192 :415-9. 10.1016/j.juro.2014.01.104
22. Cieślukowski WA, Kaspercak M, Milecki T, Antczak A. Reasons behind the Delayed Diagnosis of Testicular Cancer: A Retrospective Analysis. *Int J Environ Res Public Health*. 2023 Mar 8;20(6):4752. doi: 10.3390/ijerph20064752. PMID: 36981661; PMCID: PMC10049095
23. Hale, Graham R et al. "Lymph node imaging in testicular cancer." *Translational andrology and urology* vol. 7,5 (2018): 864-874. doi:10.21037/tau.2018.07.18
24. Tsili AC, Sofikitis N, Pappa O, Bougia CK, Argyropoulou MI. An Overview of the Role of Multiparametric MRI in the Investigation of Testicular Tumors. *Cancers (Basel)*. 2022 Aug 13;14(16):3912. doi: 10.3390/cancers14163912. PMID: 36010905; PMCID: PMC9405843.
25. Benigna hiperplazija prostate (BPH) Dostupno na: <https://www.hemed.hr/Default.aspx?sid=16817> [Pristupljeno: 4.5.2024.]
26. Epididymitis, Begum J. Dostupno na: <https://www.webmd.com/men/what-is-epididymitis> [Pristupljeno: 4.5.2024.]
27. Epididymitis Imaging Dogra VS. Dostupno na: <https://emedicine.medscape.com/article/378309-overview#a4?form=fpf> [Pristupljeno: 6.5.2024.]
28. Varicocele Cleveland Clinic, Dostupno na: <https://my.clevelandclinic.org/health/diseases/15239-varicocele#diagnosis-and-tests> [Pristupljeno: 4.5.2024.]
29. Bulun SE, Yilmaz BD, Sison C, Miyazaki K, Bernardi L, Liu S, Kohlmeier A, Yin P, Milad M, Wei J. Endometriosis. *Endocr Rev*. 2019 Aug 1;40(4):1048-1079. doi: 10.1210/er.2018-00242. PMID: 30994890; PMCID: PMC6693056

30. Kido A, Himoto Y, Moribata Y, Kurata Y, Nakamoto Y. MRI in the Diagnosis of Endometriosis and Related Diseases. *Korean J Radiol.* 2022 Apr;23(4):426-445. doi: 10.3348/kjr.2021.0405. Epub 2022 Mar 8. PMID: 35289148; PMCID: PMC8961012.
31. Donnez J, Dolmans MM. Uterine fibroid management: from the present to the future. *Hum Reprod Update.* 2016 Nov;22(6):665-686. doi: 10.1093/humupd/dmw023. Epub 2016 Jul 27. PMID: 27466209; PMCID: PMC5853598
32. MRI Uterine Fibroids, Dostupno na:<https://mrimaster.com/uterine-fibroid-protocol/> [Pristupljeno: 7.5.2024.]
33. Lisio MA, Fu L, Goyeneche A, Gao ZH, Telleria C. Serozni karcinom jajnika visokog stupnja: temeljne znanosti, klinička i terapijska stajališta . *Int J Mol Sci* 2019; 20 ): : 952p.. doi: 10.3390/ijms20040952
34. Widschwendter P, Blersch A, Friedl TWP, Janni W, Kloth C, de Gregorio A, et al.. CT skeniranje u predviđanju zahvaćenosti limfnih čvorova kod raka jajnika - retrospektivna analiza tercijarne ginekološko-onkološke jedinice . *Geburtshilfe Frauenheilkd* 2020.; 80 ): : 518–25p.. doi: 10.1055/a-1079-5158
35. Engbersen MP, Van Driel W, Lambregts D, Lahaye M. The role of CT, PET-CT, and MRI in ovarian cancer. *Br J Radiol.* 2021 Sep 1;94(1125):20210117. doi: 10.1259/bjr.20210117. PMID: 34415198; PMCID: PMC9327775
36. Dai G, et al.. Meta-analiza dijagnostičke vrijednosti difuzijski ponderirane slike raka jajnika . *Časopis BU na . Službeni list Balkanske onkološke unije* 2019.; 24 ): : 2333–40p..
37. Deutsche Gesellschaft für Gynäkologie und Geburtshilfe AGO. S3-Leitlinie Diagnostik, Therapie und Nachsorge der Patientin mit Zervixkarzinom. Godine 2014
38. Dag Z, Yilmaz B, Dogan AK, Aksan DU, Ozkurt H, Kızılkaya HO, Arslan D. Usporedba prognostičke vrijednosti F-18 FDG PET/CT metaboličkih parametara primarnih tumora i MRI nalaza u pacijenata s lokalno uznapredovalim cervikalnim rak liječen istodobnom kemoradioterapijom. *Brahiterapija.* 2019.; 18 :154-162.
39. Haldorsen IS, Lura N, Blaakær J, Fischerova D, Werner HMJ. What Is the Role of Imaging at Primary Diagnostic Work-Up in Uterine Cervical Cancer? *Curr Oncol Rep.* 2019 Jul 29;21(9):77. doi: 10.1007/s11912-019-0824-0. PMID: 31359169; PMCID: PMC6663927

40. Mobeen, Sadia. and Radu Apostol. "Ovarian Cyst." StatPearls, StatPearls Publishing, 5 June 2023.
41. MRI Ovarian Cancer/Cyst/Adnexal masses Protocol and Planning Dostupno na: <https://mrimaster.com/mri-ovarian-cancer-cyst-protocol/> [Pristupljeno: 6.5.2024.]
42. Horvat N, Carlos Tavares Rocha C, Clemente Oliveira B, Petkovska I, Gollub MJ. MRI of Rectal Cancer: Tumor Staging, Imaging Techniques, and Management. *Radiographics*. 2019 Mar-Apr;39(2):367-387. doi: 10.1148/rg.2019180114. Epub 2019 Feb 15. PMID: 30768361; PMCID: PMC6438362
43. Galgano SJ, Porter KK, Burgan C, Rais-Bahrami S. The Role of Imaging in Bladder Cancer Diagnosis and Staging. *Diagnostics (Basel)*. 2020 Sep 16;10(9):703. doi: 10.3390/diagnostics10090703. PMID: 32948089; PMCID: PMC7555625
44. Catalá, V et al. "Multiparametric magnetic resonance imaging and prostate cancer: what's new?." "Resonancia magnética multiparamétrica y cáncer de próstata: ¿qué hay de nuevo?." *Radiologia* vol. 59,3 (2017): 196-208. doi:10.1016/j.rx.2016.12.003