

# Procjena oštećenja hrskavice koljena " dGEMRIC" tehnikom oslikavanja magnetskom rezonancijom

---

Lovnički, Toni

Master's thesis / Diplomski rad

2024

Degree Grantor / Ustanova koja je dodijelila akademski / stručni stupanj: **University of Split / Sveučilište u Splitu**

Permanent link / Trajna poveznica: <https://um.nsk.hr/um:nbn:hr:176:265392>

Rights / Prava: [In copyright](#) / [Zaštićeno autorskim pravom.](#)

Download date / Datum preuzimanja: **2025-04-02**

Repository / Repozitorij:



Sveučilišni odjel zdravstvenih studija  
SVEUČILIŠTE U SPLITU

[Repository of the University Department for Health Studies, University of Split](#)



UNIVERSITY OF SPLIT



SVEUČILIŠTE U SPLITU  
Podružnica  
SVEUČILIŠNI ODJEL ZDRAVSTVENIH STUDIJA  
SVEUČILIŠNI DIPLOMSKI STUDIJ  
RADIOLOŠKA TEHNOLOGIJA

**Toni Lovnički**

**PROCJENA OŠTEĆENJA HRSAVICE KOLJENA  
„dGEMRIC“ TEHNIKOM OSLIKAVANJA  
MAGNETSKOM REZONANCIJOM**

**Diplomski rad**

Split, 2024.

SVEUČILIŠTE U SPLITU

Podružnica

SVEUČILIŠNI ODJEL ZDRAVSTVENIH STUDIJA

SVEUČILIŠNI DIPLOMSKI STUDIJ

RADIOLOŠKA TEHNOLOGIJA

**Toni Lovnički**

**PROCJENA OŠTEĆENJA HRSKAVICE KOLJENA**

**„dGEMRIC“ TEHNIKOM OSLIKAVANJA**

**MAGNETSKOM REZONANCIJOM**

**ASSESSMENT OF KNEE CARTILAGE LESIONS USING  
"dGEMRIC" TECHNIQUE OF MAGNETIC RESONANCE  
IMAGING**

**Diplomski rad/Master`s Thesis**

Mentor:

**Prof.dr.sc. Igor Borić, dr.med.**

Split, 2024.

## TEMELJNA DOKUMENTACIJSKA KARTICA

DIPLOMSKI RAD

Sveučilište u Splitu

Sveučilišni odjel zdravstvenih studija

Diplomski studij radiološke tehnologije

Znanstveno područje: Biomedicina i zdravstvo

Znanstveno polje: Kliničke medicinske znanosti

Mentor: Prof.dr.sc. Igor Borić, dr.med.

### PROCJENA OŠTEĆENJA HRSKAVICE KOLJENA „dGEMRIC“ TEHNIKOM OSLIKAVANJA MAGNETSKOM REZONANCIJOM

Toni Lovnički

#### Sažetak:

Koljeni zglob je najveći i najsloženiji zglob u ljudskom tijelu i kao takav podložan je ozljeđivanju. Jedan od glavnih sastavnih dijelova koljena je i zglobna hrskavica čija je zadaća očuvanje zgloba, omogućava lakše pokrete koljenog zgloba te sudjeluje u prijenosu sile kroz zglob koljena. Kada se dogode ozljede ili se pojave određene bolesti hrskavica postaje osjetljiv aparat koji je podložan ozljeđivanju i kao takva postaje zona interesa u radiološkoj dijagnostici zbog svojih karakteristika i zadaća. Kako bi se utvrdile ozljede koljena i oštećenja zglobne hrskavice pacijent mora biti podvrgnut radiološkoj dijagnostici. Radiologija je najmlađa, najrazvijenija i najbrže rastuća grana medicine. U otkrivanju bilo kakve promjene ili bolesti u anatomski složenom ljudskom tijelu koja je nastala prilikom rođenja, uzrokovana određenim tipom ozljede u svakodnevnom životu ili je vezana uz sportske aktivnosti važnost imaju dijagnostičke radiološke metode. Među tim metodama nalazi se i magnetska rezonancija koja se često naziva i „kraljicom dijagnostike“. Magnetska rezonancija je neinvazivna radiološka metoda koja ne koristi štetno ionizirajuće zračenje i najbolja je za prikaz mekotkivnih struktura koljena, pa tako i hrskavice. Korištenjem dodatnih sekvenci i tehnika snimanja magnetskom rezonancijom mogu se dobiti detaljne informacije o unutrašnjoj strukturi hrskavice i metoda je izbora u usporedbi između zdrave i oštećene hrskavice, kao i između zdrave i reparirane hrskavice nakon određenog zahvata na oštećenom dijelu hrskavice. Tehnika oslikavanja magnetskom rezonancijom pod nazivom „dGEMRIC“ (odgođeno kontrastom osnaženo magnetsko snimanje hrskavice) najbolja je tehnika oslikavanja kojom se može utvrditi stupanj oštećenja hrskavice i dobiti informacija o stanju glikozaminoglikana, bjelančevine koja ključna za obranu i obnavljanje hrskavice.

**Ključne riječi:** koljeni zglob; magnetska rezonancija; magnetska rezonancija koljenog zgloba; zglobna hrskavica; dGEMRIC tehnika oslikavanja

**Rad sadrži:** 92 stranice, 41 sliku, 36 literaturnih referenci

**Jezik izvornika:** hrvatski

## **BASIC DOCUMENTATION CARD**

**MASTER THESIS**

**University of Split**

**University Department for Health Studies**

**Radiologic Technology**

**Scientific area:** Biomedicine and Healthcare

**Scientific field:** Clinical Medical Sciences

**Supervisor:** Professor Igor Borić, MD-PhD

### **ASSESSMENT OF KNEE CARTILAGE LESIONS USING "dGEMRIC" TECHNIQUE OF MAGNETIC RESONANCE IMAGING**

Toni Lovnički

#### **Summary:**

The knee joint is the largest and most complex joint in the human body and as such is susceptible to injury. One of the main component parts of the knee is the articular cartilage, whose task is to preserve the joint, enable easier movements of the knee joint and participate in the transmission of force through the knee joint. When injuries occur or certain diseases appear, cartilage becomes a sensitive apparatus that is subject to injury and as such becomes an area of interest in radiological diagnostics due to its characteristics and tasks. In order to determine knee injuries and articular cartilage damage, the patient must undergo a radiological diagnosis. Radiology is the youngest, most developed and fastest growing branch of medicine. In the detection of any change or disease in the anatomically complex human body that occurred at birth, caused by a certain type of injury in everyday life or is related to sports activities, diagnostic radiological methods are important. Among these methods is magnetic resonance, which is often called the "queen of diagnostics". Magnetic resonance is a non-invasive radiological method that does not use harmful ionizing radiation and is best for displaying the soft tissue structures of the knee, including cartilage. By using additional sequences and magnetic resonance imaging techniques, detailed information on the internal structure of the cartilage can be obtained and is the method of choice in comparison between healthy and damaged cartilage, as well as between healthy and repaired cartilage after a specific intervention on the damaged cartilage. The magnetic resonance imaging technique called "dGEMRIC" (delayed gadolinium-enhanced MRI of cartilage) is the best imaging technique that can determine the degree of cartilage damage and obtain information about the state of glycosaminoglycans, a protein that is key to the defense and restoration of cartilage.

**Keywords:** knee joint; magnetic resonance; magnetic resonance of the knee joint; articular cartilage; dGEMRIC imaging technique

**Thesis contains:** 92 pages, 41 figures, 36 references

**Original in:** Croatian

# SADRŽAJ

TEMELJNA DOKUMENTACIJSKA KARTICA.....	I
BASIC DOCUMENTATION CARD.....	II
1. UVOD .....	1
2. CILJ RADA .....	2
3. ANATOMIJA KOLJENOG ZGLOBA .....	3
3.1. KOLJENI ZGLOB .....	3
3.2. ZGLOBNE POVRŠINE.....	4
3.2.1. Bedrena kost.....	4
3.2.2. Goljениčna kost .....	5
3.2.3. Iver.....	5
3.3. ZGLOBNA ČAHURA .....	6
3.4. ZGLOBNA ŠUPLJINA.....	6
3.5. SVEZE.....	7
3.6. SLUZNE VREĆE .....	11
3.7. ZGLOBNI POLUMJESECI .....	12
3.8. GOLJENIČNOLISNI ZGLOB .....	13
3.9. MIŠIĆNI SUSTAV KOLJENA.....	14
3.9.1. Mišići prednje strane bedra.....	14
3.9.2. Mišići medijalne strane bedra .....	16
3.9.3. Mišići stražnje strane bedra .....	16
3.10. KRVOŽILNI SUSTAV KOLJENA.....	17
3.10.1. Arterije koljenog zgloba .....	18
3.10.2. Vene koljenog zgloba .....	19
3.11. ŽIVČANI SUSTAV KOLJENA.....	21
4. MAGNETSKA REZONANCIJA .....	23
4.1. POVIJEST MAGNETSKE REZONANCIJE.....	23
4.2. OSNOVNI PRINCIP RADA MAGNETSKE REZONANCIJE .....	25
4.3. Mjerne vrijednosti i parametri snimanja .....	28
4.4. RELAKSACIJSKA VREMENA I PRIJENOS ENERGIJE .....	29
4.5. OSNOVNE SEKVENCE KOD MR PREGLEDA .....	30
4.5.1. Osnovne sekvence .....	31
4.5.1.1. Lokalizator .....	31
4.5.1.2. SE (Spin Echo).....	31
4.5.1.3. FSE (Fast Spin Echo) .....	32

4.5.1.4. GE (Gradient Echo).....	32
4.5.2. Sekvence sa saturacijom signala .....	33
4.5.2.1. STIR (Short TI Inversion Recovery) .....	34
4.5.2.2. FLAIR (Fluid Attenuated Inversion Recovery) .....	34
4.6. METODA PRIKAZA.....	34
4.7. MAGNETSKA REZONANCIJA.....	35
4.8. GRAĐA MAGNETSKOG UREĐAJA.....	36
4.9. MAGNET .....	37
4.10. VRSTE MAGNETA .....	38
4.10.1. Permanentni .....	38
4.10.2. Rezistentni .....	38
4.10.3. Supravodljivi.....	38
4.11. GRADIJENTNI SUSTAV.....	39
4.12. RADIOFREKVENTNI SUSTAV .....	39
4.13. OKLOP.....	40
4.14. ELEKTRONIČKE KOMPONENTE MR SUSTAVA .....	40
4.15. PRIBOR ZA PACIJENTA .....	40
5. MAGNETSKA REZONANCIJA KOLJENOG ZGLOBA .....	42
5.1. PRIPREMA PACIJENTA.....	42
5.2. INDIKACIJE I KONTRAINDIKACIJE.....	43
5.3. PRIPREMA UREĐAJA I POLOŽAJ PACIJENTA ZA MR KOLJENA .....	44
5.4. PROTOKOLI ZA OSLIKAVANJE KOLJENOG ZGLOBA MAGNETSKOM REZONANCIJOM .....	46
5.5. RAVNINE PRIKAZA.....	47
5.5.1. Sagitalni prikaz .....	47
5.5.2. Koronarni prikaz .....	48
5.5.3. Aksijalni prikaz .....	48
5.6. ODREĐIVANJE SLOJA SNIMANJA .....	48
5.7. KONTRASTNO SREDSTVO KOJE SE PRIMJENJUJE U MR PRETRAGAMA .....	49
6. ANATOMIJA I FIZIOLOGIJA HRSKAVICE.....	51
6.1. HRSKAVICA .....	51
6.2. RAZVOJ HRSKAVICE.....	51
6.3. GRAĐA HRSKAVICE .....	52
6.4. HRSKAVIČNE ZONE.....	53
6.5. PREHRANA HRSKAVICE .....	55

6.6. VRSTE HRSKAVICE .....	55
6.6.1. Hijalina hrskavica.....	55
6.6.2. Vlaknasta hrskavica.....	56
6.6.3. Elastična hrskavica.....	57
6.7. BIOMEHANIČKO PONAŠANJE ZGLOBNE HRSKAVICE.....	57
7. OŠTEĆENJE HRSKAVICE KOLJENOG ZGLOBA.....	59
7.1. PROCES OŠTEĆENJA ZGLOBNE HRSKAVICE KOLJENA .....	59
7.2. KLASIFIKACIJA OŠTEĆENJA ZGLOBNE HRSKAVICE KOLJENA .....	61
7.3. DIJAGNOSTIČKE METODE U OTKRIVANJU OŠTEĆENJA ZGLOBNE HRSKAVICE KOLJENA .....	65
7.4. METODE LIJEČENJA ZGLOBNE HRSKAVICE KOLJENA .....	66
8. PROCJENA OŠTEĆENJA HRSKAVICE KOLJENA „dGEMRIC“ TEHNIKOM OSLIKAVANJA MAGNETSKOM REZONANCIJOM .....	68
8.1. UVOD .....	68
8.2. MAGNETSKA REZONANCIJA.....	69
8.3. ODGOĐENO KONTRASTOM OSNAŽENO MAGNETSKO SNIMANJE HRSKAVICE (dGEMRIC).....	71
8.3.1. Studija.....	73
8.3.1.1. Snimanje magnetskom rezonancijom.....	74
8.3.1.2. dGEMRIC protokol.....	75
8.3.1.3. Odgođeno kontrastom osnaženo magnetsko snimanje hrskavice (dGEMRIC). 76	
9. OSTALE MR TEHNIKE SNIMANJA HRSKAVICE.....	79
9.1. T2 MAPIRANJE.....	79
9.2. T1ρ .....	81
9.3. OSLIKAVANJE NATRIJEM .....	82
9.4. DIFUZIJSKO OSLIKAVANJE.....	83
9.5. GLIKOZAMINOGLIKAN CEST .....	85
10. ZAKLJUČAK.....	86
11. LITERATURA .....	88
12. ŽIVOTOPIS.....	92



# 1. UVOD

Medicina se veoma brzo razvija u svim svojim područjima, pa tako i u radiologiji. Radiološka dijagnostika ima mnogo metoda pomoću kojih se dobiva prikaz dijela tijela koji je područje interesa. Otkrićem fenomena magnetske rezonancije 1946. godine medicina je postala bogatija za još jedan dijagnostički uređaj, a to je magnetska rezonancija. Pojavom magnetske rezonancije počela je nova era u kojoj se pomoću takvog uređaja mogu dobiti kvalitetne snimke mekotičnih struktura u tijelu čovjeka. Prednost magnetske rezonancije je u tome što ne koristi štetno ionizirajuće zračenje te može snimati u sve tri ravnine ljudskog tijela i zbog toga se naziva multiplanarnom metodom. Od otkrića magnetske rezonancije pa do danas ona se stalno razvijala, razvija se i dalje u svim svojim područjima, a počela je i njezina primjena u terapijske svrhe.

Magnetska rezonancija je veoma učinkovita metoda za prikaz anatomskih struktura koljenog zgloba. Njome se dobro mogu prikazati strukture poput meniskusa, ligamenata, tetiva, mišića, krvnih žila, živaca, ali i kosti. Metoda je izbora za prikaz zglobne hrskavice i njezinih komponenti te za utvrđivanje stupnja njezinog oštećenja. Oštećenja zglobne hrskavice sve su više prisutna u današnjoj populaciji, a najčešće se događaju prilikom sportskih aktivnosti te kod pojava nekih bolesti i osteoartritisa.

Zgloba hrskavica ima zadaću očuvanja kosti, omogućavaju lakše kretanje koljenog zgloba i sudjeluje u prijenosu sile kroz zglob koljena. Radi se o vrlo složenoj anatomskoj strukturi koja je građena od više slojeva i zona. Hrkavica koljenog zgloba često se može oštetiti prilikom sportskih aktivnosti ili je njezino oštećenje povezano s nekim bolestima, a na kraju i sa starenjem te pojavom osteoartritisa. Kod bilo kojeg dubljeg zonskog oštećenja hrskavice ona se više ne može u potpunosti popraviti, a problem same hrskavice je u tome da se radi o avaskularnom i aneuralnom tkivu. Dijagnostika zglobne hrskavice vrlo je važna kako bi se mogao utvrditi stupanj njezinog oštećenja i odrediti terapija, a za to je najbolja dGEMRIC tehnika oslikavanja magnetskom rezonancijom koja daje informacije o stupnju oštećenja zglobne hrskavice. Nakon utvrđivanja stupnja oštećenja mogu se primjenjivati određene metode za repariranje hrskavice.

## **2. CILJ RADA**

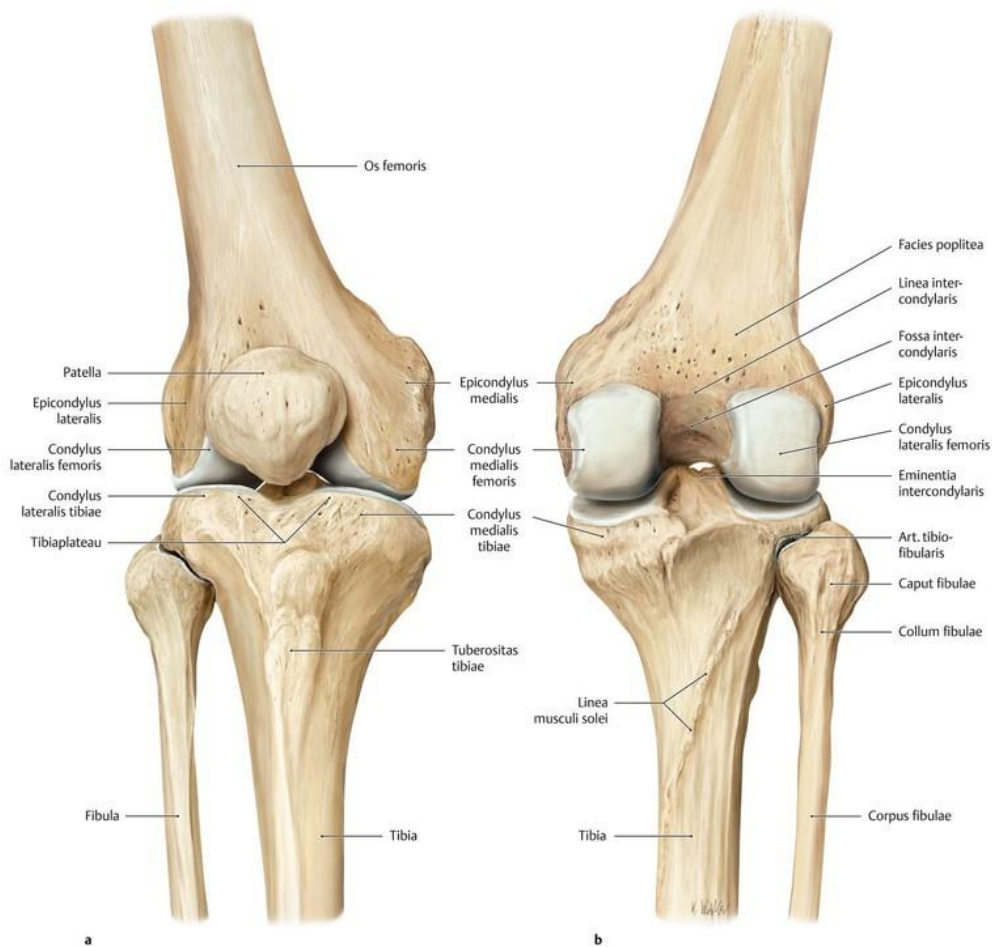
Cilj ovoga rada je opisati anatomiju i biomehaniku zglobne hrskavice, uzroke njezinog oštećenja te koje se tehnike magnetske rezonancije koriste u oslikavanju hrskavice i prikazu njezinih najvažnijih komponenti s naglaskom na temu diplomskog rada uz prikaz rezultata studije u kojoj je korištena dGEMRIC tehnika oslikavanja kod pacijenata koji imaju problem sa zglobnom hrskavicom koljena.

U radu će se opisati anatomija koljenog zgloba, princip rada magnetske rezonancije te anatomija i biomehanika zglobne hrskavice uz naglasak na temu diplomskog rada, a to je dGEMRIC tehnika oslikavanja hrskavice koljena.

## 3. ANATOMIJA KOLJENOG ZGLOBA

### 3.1. KOLJENI ZGLOB

Koljeni zglob, *articulatio genus*, (slika 1.) najveći je zglob u ljudskom tijelu i zato je često podložan ozljedama. Zglob se sastoji od triju kostiju i čine ga donji dio bedrene kosti, *femur*, gornji kraj goljenične kosti, *tibia*, i s prednje strane nalazi se najveća sezamska kost u ljudskom tijelu, a to je iver, *patella*. Kao i svaki drugi zglob, pa tako i koljeni, sačinjen je od zglobne čahure, *capsula articularis*, u kojoj se izlučuje zglobna tekućina. Prostor između zglobnih tijela naziva se zglobna šupljina, *cavitas articularis*, koja je ispunjena s malo tekućine koja podmazuje zglobnu hrskavicu. U samoj dubini zgloba koljena nalazi se mnogo sluznih vreća, *bursa synoviales*, koje podmazuju tetive i omogućuju nesmetane kretnje. Zbog kongruentnosti zglobnih površina femura i tibije u koljenu se nalaze dva zglobna polumjeseca, *menisci articulares*, a to su medijalni i lateralni. Cijeli koljeni zglob dodatno je učvršćen s brojnim tetivama i ligamentima koje ga osiguravaju i čine ga cjelovitim. Izvan zgloba ima puno mišića koji omogućavaju pokrete koljenog zgloba, a najvažniji mišić je četveroglavi mišić natkoljenice, *m. quadriceps femoris*. Prema svojoj biomehanici koljeni zglob spada u krute zglobove, *articulatio ganglymus*, ali djelomično koljeno je i okretni zglob, *articulatio trochoidea*. Prema tome koljeni zglob ima dvije osi gibanja, a to znači da oko poprečne osi radi pregibanje, *flexio*, i istežanje, *extensio*, potkoljenice. Kada se koljeno nalazi u pregnutu položaju onda oko uzdužne osi može izvoditi pokrete djelomičnog okretanja potkoljenice prema van i prema unutra, *circumductio*. Prema samoj anatomskej strukturi koljeni zglob spada u prave zglobove, *articulatio synoviales*. (1, 2)



Slika 1. Koljeni zglob s prednje (a) i sa stražnje strane (b) (preuzeto s: <https://eref.thieme.de/coRadSBNS00095/4-42654>)

## 3.2. ZGLOBNE POVRŠINE

Koljeni zglob se sastoji od triju kostiju i dva zgloba. Bedrena kost, *femur*, i goljenična kost, *tibia*, čine jedan zglob koji se naziva tibiofemoralni zglob, dok najveća sezamska kost iver, *patella*, s bedrenom kosti čini drugi zglob koji se još naziva femoropatelarni zglob. (1, 2)

### 3.2.1. Bedrena kost

Bedrena kost, *femur*, najveća je i najduža kost u ljudskome tijelu. Gornji dio kosti započinje s glavom, *caput*, na koji se nastavlja vrat, *collum*. Kuglasta glava femura

konveksnog je oblika i čini s konkavnim udubljenjem, *acetabulumom*, zglob kuka. Vrat bedrene kosti, *collum*, preuzima opterećenje gornjeg dijela tijela i s koštanim tijelom tvori tupi kolodiazalni kut koji je mehanički slaba točka. Vrat bedrene kosti spaja se s tijelom bedrene kosti, *corpus*, te se u tom području kosti unatrag i postrano proteže veliki obrtač, *trochanter major*, a prema straga i medijalno mali obrtač, *trochanter minor*. Obrtači, *trochanteri*, su sa stražnje strane spojeni grebenom, *crista intertrochanterica*, a sprijeda koštanom prugom, *linea trochanterica*. Medijalno od velikog obrtača nalazi se obrtačka jama, *fossa trochanterica*, a niz tijelo kosti proteže se hrapava pruga, *linea aspera*. Donji dio femura pripada koljenom zglobu. On je spljošten i sastoji se od velikih zaobljenih zglavaka s vanjske i unutarnje strane, *condylus medialis et lateralis*. Kondili femura konveksnog su oblika te su usmjereni prema dolje i unatrag, dok se među njima straga nalazi duboka međuzglavačna jama, *fossa intercondylaris*. Postranično se na kondilima femura nalaze koštane izbočine, *epicondylus medialis et lateralis*, koje su hvatište zglobnih ligamenata i mišića koljenog zgloba. (1, 2, 6)

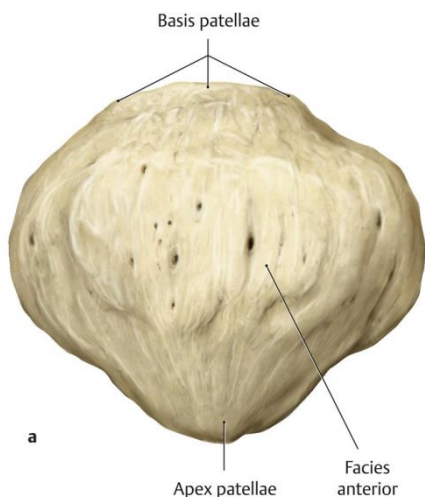
### 3.2.2. Goljenična kost

Goljenična kost, *tibia*, dugačka je i debela cjevasta kost koja preuzima opterećenje od femura i prenosi ga na stopalo. Gornji kraj tibije čine zadebljani i prošireni medijalni i lateralni zglavak, *condylus medialis et lateralis*. Kondili goljenične kosti konkavno su zglobno tijelo te je njihova gornja površina zaravnjena i ima dvije glatke, blago udubljene površine za zglob s kondilima bedrene kosti. Medijalna je površina duguljasta, a lateralna slična trokutu s malo zadebljanim stranicama. Ispod kondila goljenične kosti, na prednjoj strani, nalazi se izrazita hrapava ispupčina, *tuberositas tibie*. Na tuberozitasu tibije patelarnom svezom veže se četveroglavi bedreni mišić, *m. quadriceps femoris*. Donji kraj goljenične kosti završava medijalnim gležnjem, *malleolus medialis*, s kojim se uzgobljuje s zglobom stopala i prenosi težinu tijela na stopalo. (1, 2, 6)

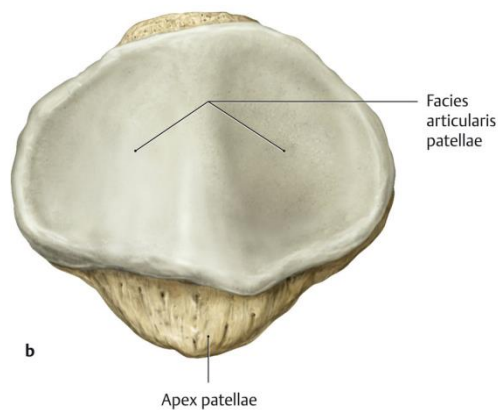
### 3.2.3. Iver

Iver, *patella*, je pripadajuća kost koljenom zglobu i najveća je sezamska kost u ljudskom tijelu. Klinastog je oblika, prednja strana joj je hrapava, (slika 2.) a stražnja

glatka (slika 3.). Ima dvije plohe kojima se prilagođava obliku kondila femura i uložena je u tetivi četveroglavog bedrenog mišića. (1, 2, 6)



Slika 2. Patela s prednje strane



Slika 3. Patela sa stražnje strane

Slika 2. i Slika 3. (preuzeto s: <https://eref.thieme.de/cockpits/clavc0005/0/coOPChr00147/4-3074>)

### 3.3. ZGLOBNA ČAHURA

Zglobna čahura, *capsula articularis*, potpuno okružuje i nepropusno zatvara cijeli zglob. Ima čvrstu vezivnu vlaknastu opnu, *membrana fibrosa*, i ona se veže blizu koštanih spojeva. Vlaknasta opna iznutra je obložena nježnom zglobnom opnom, *membrana synovialis*. Zglobna opna izlučuje zglobnu tekućinu (zglobomaz). Zglobna čahura je mjestimično pojačana debelim snopovima čvrstog veziva, a to su zapravo zglobne sveze. (1, 2)

### 3.4. ZGLOBNA ŠUPLJINA

Zglobna šupljina, *cavitas articularis*, je prostor između zglobnih tijela koji je zatvoren zglobnom čahurom i ispunjen je s malom količinom zglobne tekućine. Zglobna tekućina, *synovia*, gusta je, žitka (viskozna) tekućina koja zglobne površine čini skliskima, smanjuje trenje i istodobno prehranjuje zglobnu hrskavicu. (1, 2)

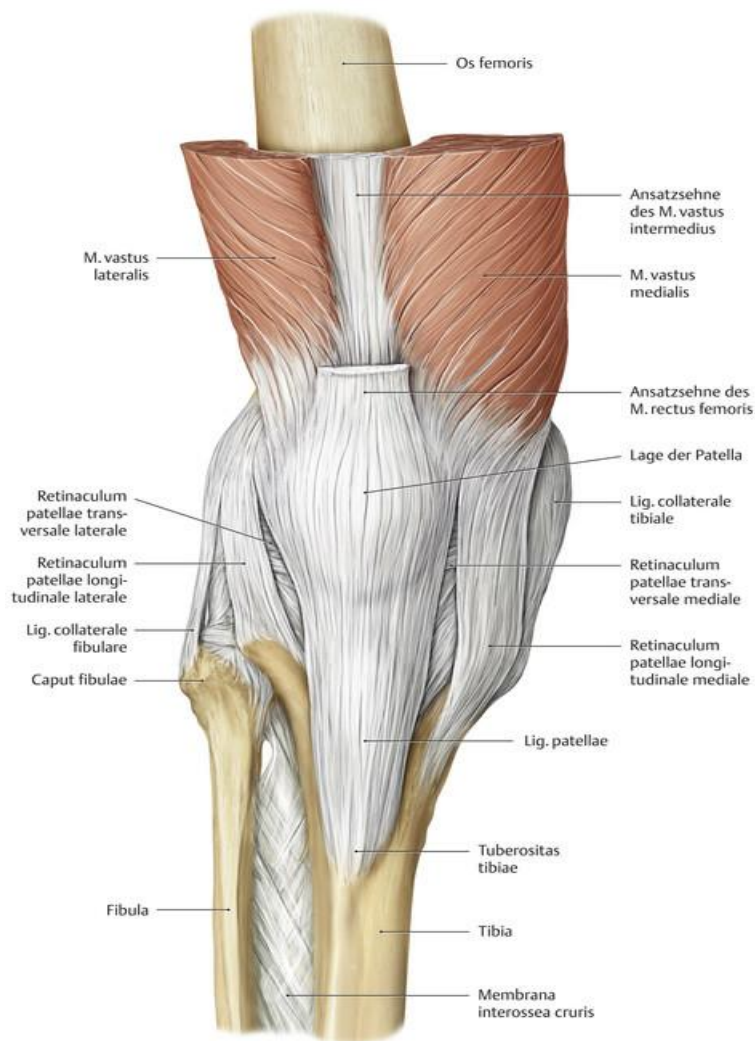
### 3.5. SVEZE

Sveze, *ligamenta*, tvore usporedni snopovi čvrstog veziva s kolagenim i elastičnim vlaknima. Ligamenti se nalaze i izvan zglobne čahure te povezuju i međusobno učvršćuju kosti, a mišićne tetive pritežu uz kost na mjestima gdje tetive prelaze preko zglobova. Na taj način pritegnute tetive prenose mišićnu snagu na udaljeni zglob. (1, 2, 6)

Koljeni zglob pojačava i učvršćuje ukupno osam ligamenata. Sveze su podijeljene na vanjske i unutarnje kako bi se anatomski mogle razlikovati. Zglobnu ovojnici pojačava pet ligamenata. (1, 2, 6)

Patelarna sveza, *ligament patellae*, zajednička je tetiva četveroglavog bedrenog mišića, *m. quadriceps femoris*, te ona pojačava prednju stranu zglobne ovojnice. Hvatište patelarnog ligamenta je na hrapavoj izbočini goljenične kosti, *tuberositas tibiae*. (1, 2, 7)

Na samom iveru nalaze se iverna krilca, *retinacula patellae*, (slika 4.) koja pojačavaju prednji dio zglobne ovojnice, medijalno i lateralno od ligamenta patele. Iverna krilca nalaze se s medijalne strane, *retinaculum patellae mediale*, i s lateralne strane, *retinaculum patellae laterale*. Medijalni dio ivernih krilca nastavak je tetive mišića, *m. vastus medialis*, a lateralni dio ivernih krilca nastavak je tetive, *m. vastus lateralis*. Krilca ivera onemogućuju postranične pomake patele i prilikom pregibanja ivera djeluju u ekstenziji koljena. (1, 2, 6)



Slika 4. Iverna krilca (preuzeto s: <https://eref.thieme.de/cockpits/clAna0001clsport0001/0/coAna00019/4-4262>)

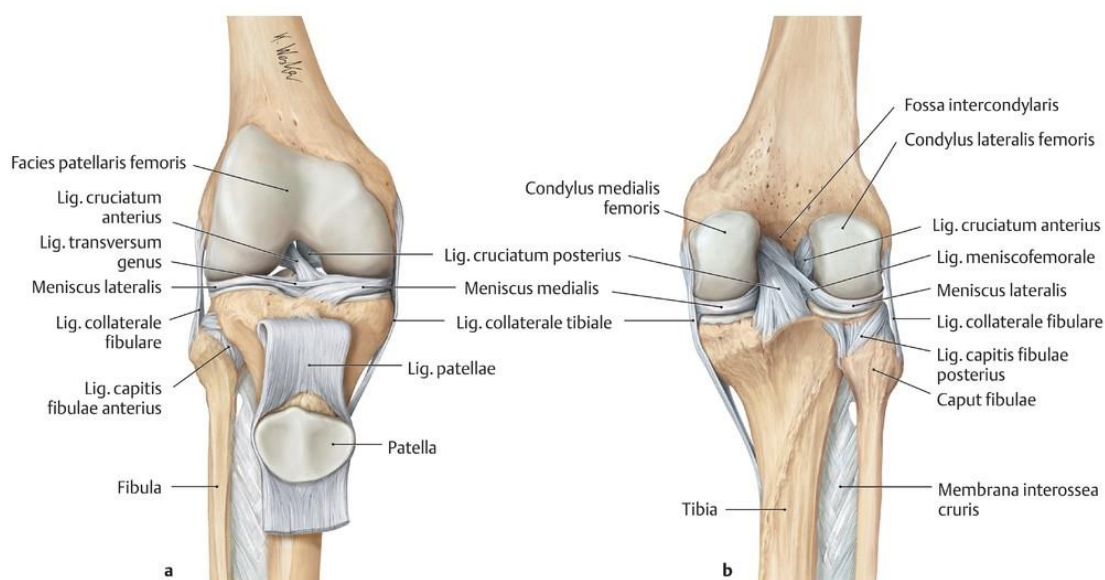
Ligamenti (Slika 5.) koji pojačavaju stražnju stranu zglobne ovojnice su kosa poplitealna sveza, *lig. popliteum obliquum*, te lučna poplitealna sveza, *lig. popliteum arcuatum*. Kosa poplitealna sveza nastavak je tetive mišića, *m. semimembranosus*. Ligament je razapet na stražnjoj strani zgloba, polazi s medijalnog kondila femura te ide prema gore i lateralno, a veže se na središnji dio stražnje strane vezivne opne. Lučna poplitealna sveza u obliku je slova Y i počinje sa stražnje strane glave fibule. Kreće se prema gore i medijalno preko tetive *m. popliteus* te se širi po stražnjoj strani zgloba. Hvatište ligamenta nalazi se na interkondilarnom području tibije i na medijalnom epikondilu femura. (1, 2, 6)



Osim ligamenata koji pojačavaju zglobnu ovojnici koljenog zgloba postoje i pobočne sveze, *ligg. collateralia*, koje pojačavaju stražnju stranu zglobne čahure. Tibijalna pobočna sveza, *lig. collaterale tibiale*, nalazi se na medijalnoj strani zgloba i trokutasta je oblika. Baza trokuta usmjerena je prema naprijed, a vrh prema natrag. Polazište ligamenta je na medijalnom epikondilu bedrene kosti te sveza prelazi preko zglobne ovojnice i hvata se na medijalnoj strani proksimalnog dijela goljenične kosti. Fibularna pobočna sveza, *lig. collaterale fibulare*, nalazi se s lateralne strane koljenog zgloba i ima oblik okrugle vrpce. Polazište ligamenta je na lateralnoj strani epikondila bedrene kosti te je usmjerena koso prema dolje i natrag, a hvata se anterolateralno na proksimalni dio lisne kosti. Uloga kolateralnih sveza je da budu napete u ekstenziji, a labave u fleksiji koljena zato jer u ekstenziji između kolateralnih sveza dolazi prednji dio kondila bedrene kosti koji je zavijen po većem polumjeru, a prilikom fleksije između njih je stražnji dio kondila zavijen prema manjem polumjeru. Upravo zbog toga pobočne sveze sprečavaju prekomjernu ekstenziju koljenog zgloba. Medijalni kolateralni ligament ima ulogu da se napinje prilikom unutarnje rotacije, a manji dio ligamenta je napet i pri fleksiji zbog zavijenosti medijalnog kondila oko udubine, *fossa intercondylaris*. Lateralni kolateralni ligament je napet u vanjskoj rotaciji i ekstenziji, a labav prilikom fleksije i unutarnje rotacije potkoljenice. Pobočne sveze sprječavaju primicanje i odmicanje potkoljenice u koljenom zglobu. (1, 2, 6)

Unutar samog koljenog zgloba nalaze se dvije ukrižene sveze, *ligg. cruciata*, a to su prednja ukrižena sveza, *lig. cruciatum anterior*, (ACL) i stražnja ukrižena sveza, *lig. cruciatum posterior*, (PCL). Te su dvije sveze kratke i veoma čvrste, razapete su između međuzglavačne jame bedrene kosti i gornje plohe goljenične kosti. Sveze se međusobno ukrižuju, a svaka je sveza zavijena oko vlastite osi. Dio ukriženih sveza uvijek je napet i na taj način osigurava stalan doticaj zglobnih tijela u svakom položaju koljena. Prednja ukrižena sveza polazi sa stražnjeg dijela lateralnog kondila femura, a usmjerena je prema naprijed, dolje i medijalno te se veže na goljeničnu kost ispred izbočine, *eminentia intercondylaris*, na polju između prednjih hvatišta oba meniskusa. Uloga prednjeg dijela ligamenta je da se napinje prilikom ekstenzije, a stražnjeg dijela da se napinje pri fleksiji koljena. Prednji križni ligament sprječava pomak bedrene kosti prema natrag na tibiji i hiperekstenziju zgloba. Ligament onemogućuje pomak tibije prema naprijed kada je koljeno flektirano pod pravim kutom. Stražnja ukrižena sveza čvršća je od prednje i polazi

s prednjeg ruba međuzglavačne jame i medijalnog kondila femura. Sveza je usmjerena prema unatrag, dolje i lateralno, križa prednju ukriženu svezu i hvata se u udubinu iza izbočine, *eminentia intercondylaris*, blizu stražnjeg ruba goljenične kosti. Stražnji dio ligamenta je napet pri ekstenziji, a prednji dio pri fleksiji. Prilikom vanjske rotacije potkoljenice napet je stražnji dio sveze dok je cijeli ligament napet u unutarnjoj rotaciji. Stražnji križni ligament ima ulogu sprečavanja pomaka femura prema naprijed na tibiji ili stražnji pomak tibije na femuru i sprječava hiperfleksiju koljenog zgloba. Stražnja ukrižena sveza glavni je stabilizator koljena prilikom hodanja uzbrdo ili nizbrdo zato jer se težina tijela u uspravnom stavu prenosi na malo flektirana koljena. Križni ligamenti općenito su važni za čvrstoću koljenog zgloba. (1, 2, 6, 7)



Slika 5. Ligamenti koljenog zgloba s prednje (a) i sa stražnje strane (b) (preuzeto s:

[https://eref.thieme.de/ebooks/1124610#/ebook\\_1124610\\_SL46991058](https://eref.thieme.de/ebooks/1124610#/ebook_1124610_SL46991058))

Osim tih ligamenata postoji još jedan ključan ligament u koljenom zglobu, a to je medijalni patelofemoralni ligament, *medial patelofemoral ligament* (MPFL). Medijalni patelofemoralno ligament pripada u vanjske sveze koljenog zgloba i povezuje medijalni središnji rub patele s medijalnim epikondilom femura. Ligament je različite duljine i širine, a prilikom fleksije djelomično je prekriven medijalnom glavom četveroglavog mišića bedrene kosti, *vastus medialis obliquus*. Uloga ligamenta je da dodatno učvršćuje patelu u njezinu položaju i da spriječi iščašenje patele prema lateralnoj strani. (11)

### 3.6. SLUZNE VREĆE

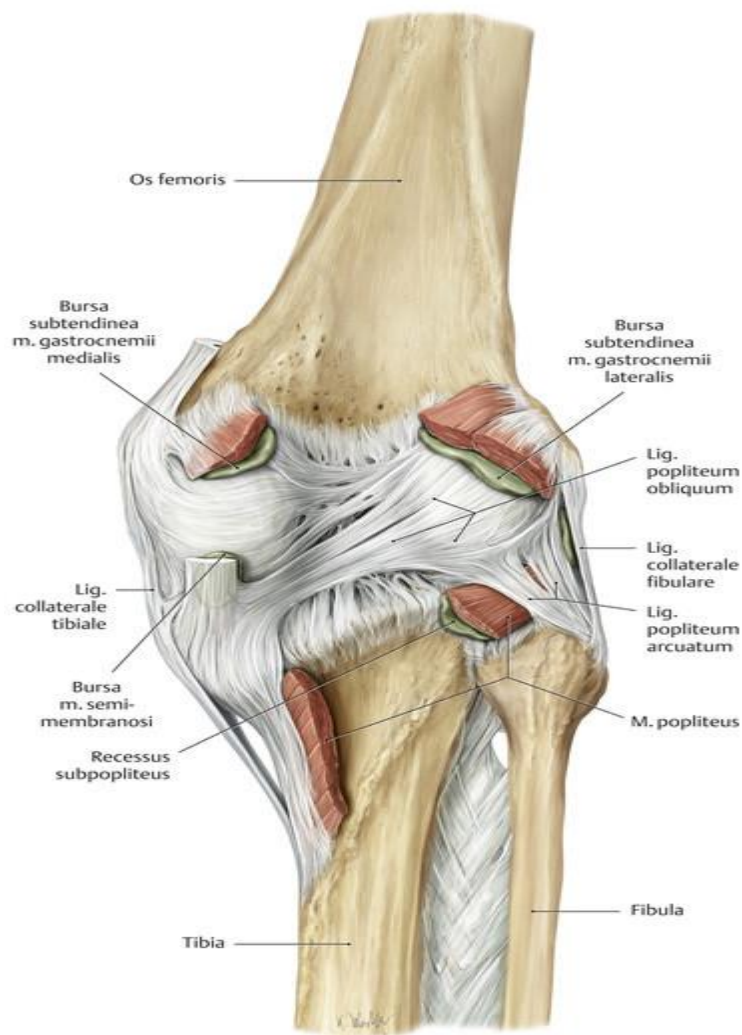
Sluzne vreće, *bursa synoviales*, (Slika 6.) obično su smještene u blizini zglobova i nalaze se ispod kože ili u području gdje postoje trenja potpornog tkiva. U koljenom zglobu nalazi se puno sluznih vreća zato jer skoro sve tetive oko zgloba idu usporedno s njim i pomiču se preko zglobne ovojnice. Postoje četiri sinovijalne vreće u koljenom zglobu koje se nalaze duboko ispod *m. quadriceps*, *m. popliteus* i medijalne glavne *m. gastrocnemius*. S prednje strane zgloba, između mišića, *m. quadriceps femoris*, i bedrene kosti, nalazi se *bursa suprapatellaris*. Ta je *bursa* veliki izdanak sinovijalne ovojnice koljenog zgloba i ona omogućuje nesmetane pokrete tetive kvadricepsa preko distalnog kraja bedrene kosti te olakšava punu ekstenziju i fleksiju u zglobu. Na stražnjoj strani između *m. popliteus* i tibije nalazi se još jedan izdanak sinovijalne zglobne ovojnice, *recessus subpopliteus*. (1, 2, 6)

*Bursa semimembranosi* nalazi se između tetive medijalne glave mišića, *m. gastrocnemius* i *m. semimembranosus*. Ona je često spojena sa sluznom vrećom, *bursa subtendinea m. gastrocnemii medialis*, ispod tetive medijalne glave mišića, *m. gastrocnemius*. Obje vreće su povezane sa zglobnom šupljinom. (1, 2, 6)

Ispred ivera smještena je *bursa subcutanea prepatellaris* koja se nalazi između kože i prednje strane ivera. Njezina je zadaća omogućiti slobodno kretanje kože preko patele tijekom fleksije i ekstenzije koljenog zgloba. (1, 2, 6)

Između kože i tuberozitasa tibije smještena je *bursa subcutanea infrapatellaris* koja omogućuje klizanje kože preko hrapavosti tibije prilikom klecanja. (1, 2, 6)

*Bursa infrapatellaris profunda* smještena je između patelarnog ligamenta i prednje strane tibije iznad hrapavosti. Sluzne vreće su ispunjene sluznom tekućinom i zadaća im je štititi tkivo od tvrdih tvorbi, smanjivati trenje i olakšavati gibanja. (1, 2, 6)



Slika 6. Sluzne vreće (preuzeto s: <https://eref.thieme.de/cockpits/clAna0001clsport0001/0/coAna00019/4-4261>)

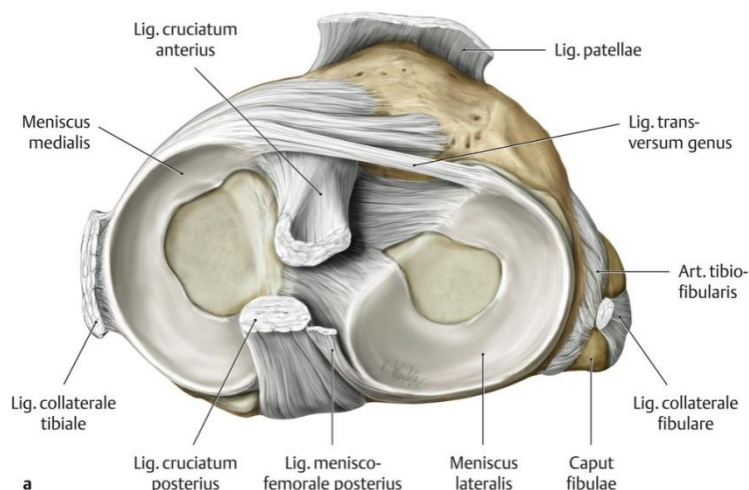
### 3.7. ZGLOBNI POLUMJESECI

U koljenom se zglobu kongruentnost zglobnih tijela bedrene i goljenične kosti postiže pomoću dvije umetnute vezivnohrskavične srpaste tvorbe, *menisci articulare*. Prema sredini koljenog zgloba menisci (Slika 7.) se stanjuju i završavaju tankim slobodnim rubom, a oba meniska s prednje strane povezuje poprečna koljena sveza, *lig. transversum genus*. (6, 7)

Medijalni menisk, *meniscus medialis*, ima oblik otvorenog slova C. Na stražnjoj strani je najširi i najdeblji, a prema naprijed se sužava i stanjuje. Gibljivost medijalnog meniska je

ograničena zato jer je cijeli rub medijalnog meniska srastao sa zglobnom ovojnicom i dubokim dijelom medijalne postranične sveze. (6, 7)

Lateralni menisk, *meniscus lateralis*, ima oblik zatvorenog slova C i između njegovih slobodnih krajeva nalaze se izbočine, *eminentia intercondylaris*. Lateralni menisk u svim je svojim dijelovima jednako debeo i pokretljiviji je od medijalnog zato jer nije vezan uz kolateralni ligament, već su mu hvatišta međusobno primaknuta i lateralna zglobna ploha tibije je ravna. Napinjanje sveze, *lig. meniscofemorale posterius*, ograničava pokretljivost lateralnog meniska te ta sveza sa stražnje strane meniska ide na stražnju ukriženu svezu, *lig. cruciatum posterius*. (6, 7)



Slika 7. Medijalni i lateralni meniskus i njegove sveze (preuzeto s:

<https://eref.thieme.de/cockpits/0/0/cosopsessen0120/4-12>)

### 3.8. GOLJENIČNOLISNI ZGLOB

Goljениčnolisni zglob, *articulatio tibiofibularis*, nalazi se malo ispod koljenog zgloba i sastoji se od gornjih krajeva potkoljениčnih kostiju te su u njemu mogući manji pokreti klizanja. Te dvije kosti su goljениčna kost, *tibia*, i lisna kost, *fibula*. Obje su kosti cijelom svojom dužinom povezane potkoljениčnom međukoštanom opnom, *membrana interossea cruris*. (1, 2)

### 3.9. MIŠIĆNI SUSTAV KOLJENA

Mišići koljenog zgloba imaju određena biomehanička svojstva. Oni spadaju u skupinu poprečno prugastih skeletnih mišića. Poprečno prugasti mišići su pod voljnom kontrolom čovjeka zato jer ih inerviraju živci perifernog živčanog sustava, ali neke aktivnosti kao što je refleksno rastezanje (patelarni refleks) je pod utjecajem autonomnog živčanog sustava. Mišići su aktivni stabilizatori i najvažnija uloga im je da sudjeluju u izvođenju raznih pokreta u najvećem zglobu ljudskog tijela kao što su abdukcija, adukcija, rotacija, fleksija, ekstenzija, supinacija i pronacija. Kost i mišići povezani su s tetivama koje ih povezuju i učvršćuju. Mišići koljena podijeljeni su u tri skupine: mišići prednje strane bedra, mišići stražnje strane bedra i mišići medijalne strane bedra. Ispod su opisani svih mišići koji sudjeluju u funkciji koljenog zgloba i podijeljeni su prema gore navedenoj anatomskej podjeli. Uz svaki pojedini mišić napisani su živci koji sudjeluju u njegovoj inervaciji. (1, 2)

#### 3.9.1. Mišići prednje strane bedra

Na prednjoj strani bedra nalazi se šest mišića (Slika 8.) koji su bitni za rad koljenog zgloba. (1, 2)

Krojački mišić, *m. sartorius*, najduži je mišić u ljudskome tijelu i polazi s prednjeg gornjeg bočnog trna, *spinae iliacae anterior superior*, i završava na unutarnjoj strani tibije, *facies medialis*, ispod koljenog zgloba. U koljenom zglobu *m. sartorius* učvršćuje ekstenzirano koljeno, radi fleksiju i rotaciju natkoljenice prema unutra. *Musculus sartorius* inervira *nervus femoralis* koji polazi s drugog i trećeg lumbalnog kralješka (L2 i L3). (1, 2, 6)

Četveroglavi bedreni mišić, *m. quadriceps femoris*, prekriva čitavu anteriornu stranu femura i sastoji se od četiri dijela. (1, 2, 6)

Ravni mišić, *m. rectus femoris*, polazi sa *spine iliacae anterior inferior (limbus acetabuli)* i uronjen u ligament patele hvata se na tuberozitas tibije. Mišić u koljenom zglobu radi ekstenziju. (1, 2, 6)

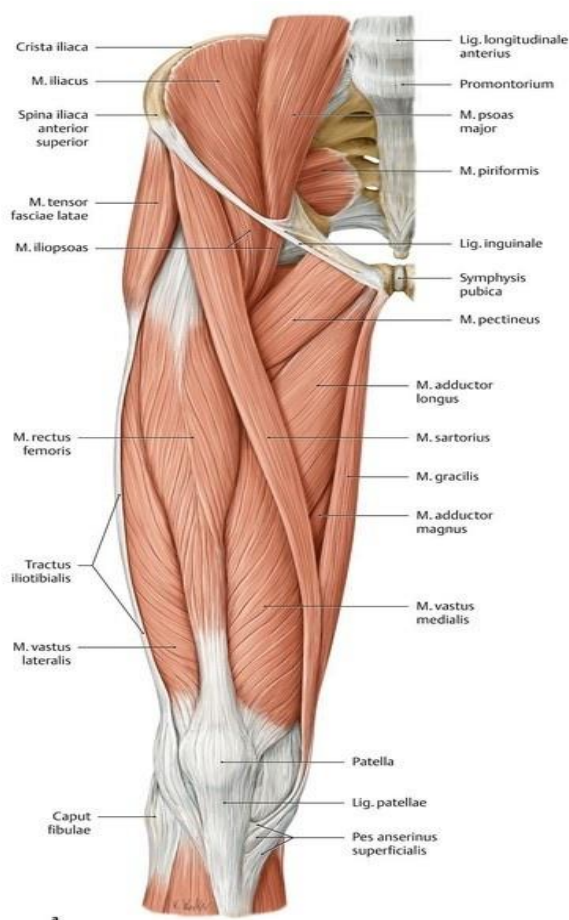
Vanjski široku mišić, *m. vastus medialis*, počinje s *labium mediale lineae asperae (linea intertrochanterica)* i veže se na *condylus medialis et lateralis (via retinacula patellae mediale)*. Mišić radi eksteziju u koljenom zglobu. (1, 2, 6)

Unutarnji široki mišić, *m. vastus lateralis*, počinje *slabiuma laterale lineae asperae (trochanter major)* i veže se na *condylus medialis et lateralis (via retinacula patellae laterale)*. Mišić, također, radi ekstenziju u koljenu zglobu. (1, 2, 6)

Središnji ravni mišić, *m. vastus intermedius*, počinje s *facies anterior femoris* i veže se na tuberozitas tibije putem ligamenta patele. Mišić, isto tako, radi ekstenziju u koljenom zglobu. (1, 2, 6)

Sva četiri mišića inervira *nervus femoralis* koji polazi s drugog, trećeg i četvrtog lumbalnog kralješka (L2, L3 i L4). (6)

Mišići *m. rectus femoris* i *mm. vastus medialis, lateralis i intermedius* povezani su *m. quadricepsom femoris* i zajedno se vežu na tuberozitas tibije. (1, 2, 6)



Slika 8. Mišići prednje strane bedra (preuzeto s:

<https://eref.thieme.de/cockpits/clAna0001clsport0001/0/coAna00019/4-4232>)

### 3.9.2. Mišići medijalne strane bedra

Na medijalnoj strani femura nalazi se pet mišića. Naziv za te mišiće je skupina primicača (aduktora), zato jer je uloga tih mišića da privlače bedro prema središnjoj ravnini. Od tih pet mišića jedino jedan mišić, vitki mišić, *m. gracilis*, (Slika 9b.) ima ulogu u koljenom zglobo. (1, 2, 6)

Vitki mišić, *m. gracilis*, polazi s *ramusa inferior ossis pubis* i hvata se na *facies medialis* (tibija). U koljenom zglobo mišić radi fleksiju i rotaciju potkoljenice prema unutra. (1, 2, 6)

Vitki mišić inervira *nervus obturatorius* koji polazi s drugog i trećeg lumbalnog kralješka (L2 i L3). (6)

### 3.9.3. Mišići stražnje strane bedra

Na stražnjoj strani bedrene kosti nalaze se tri mišića (Slika 9a.) i sva tri djeluju u koljenom zglobo. (1, 2)

Polutetivni mišić, *m. semitendinosus*, polazi s *tubera ischiadicuma (lig. sacrotuberale)* i hvata se na *facies medialis* (tibija). Mišić u koljenom zglobo radi fleksiju i rotaciju potkoljenice prema unutra. (1, 2, 6)

Poluopnasti mišić, *m. semimembranosus*, polazi s *tubera ischiadicuma* i hvata se na *condylus medialis tibiae, lig. popliteum obliquum* i *fascia popliteae*. Mišić također radi fleksiju u koljenom zglobo i rotira potkoljenicu prema unutra. (1, 2, 6)

Oba mišića inervira *nervus tibialis* koji počinje s petog lumbalnog i s prva dva sakralna kralješka (L5, S1 i S2). (6)

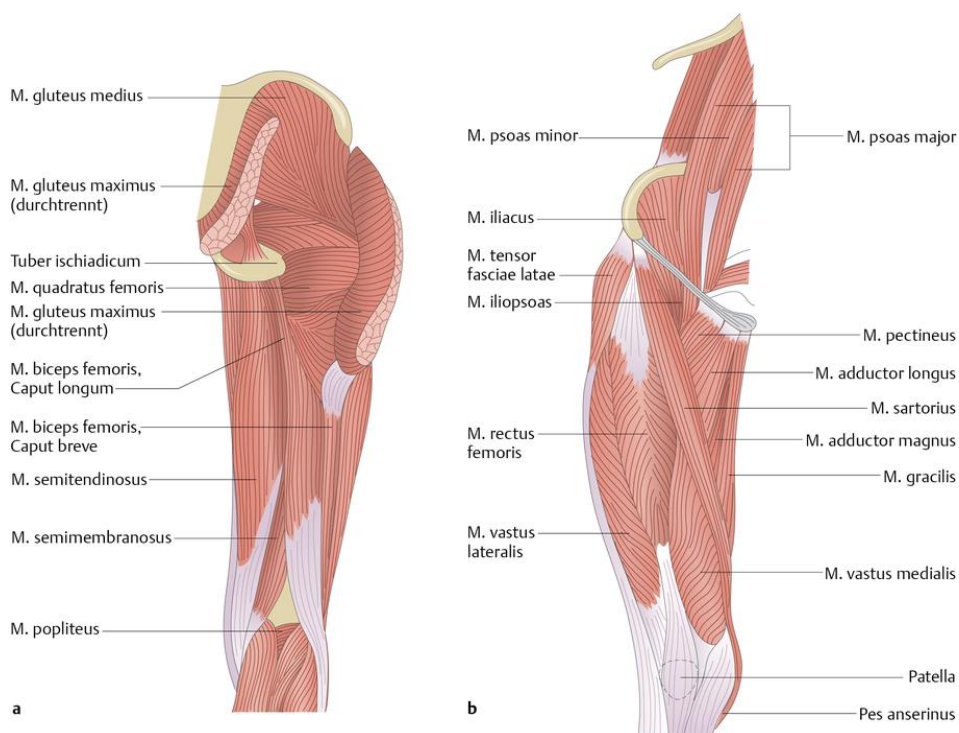
Dvoglavi bedreni mišić, *m. biceps femoris*, ima dvije glave, dugačku i kratku. Dugačka glava, *caput longum*, polazi s *tubera ischiadicum* i *lig. sacrotuberale*, dok kratka glava, *caput breve*, polazi s *labium laterale lineae asperae* (srednja trećina). Oba mišića zajedničkom se tetivom hvataju na *caput fibulae* te obavljaju fleksiju u koljenu zglobo i rotaciju potkoljenice prema van. (1, 2, 6)

Dugačku glavu inervira *nervus tibialis* koji počinje s petog lumbalnog i s prva dva sakralna kralješka (L5, S1 i S2). Kratku glavu inervira *nervus fibularis communis* koji ima isto polazište kao i *n. tibialis*. (6)



U mišiće koljenog zgloba još pripada i zakoljeni mišić, *m. popliteus*, koji spada u dubinski sloj mišića stražnje skupine potkoljenice. (1, 2, 6)

Zakoljeni mišić, *m. popliteus*, je kratak i plosnat mišić koji polazi sa s *epicondylusa lateralis femoris* i *meniscusa lateralis* te se hvata na *facies posterior* (tibija). Mišić u koljenom zglobu radi fleksiju i unutarnjom rotacijom dodatno napinje zglobnu čahuru i učvršćuje koljeno. (1, 2, 6) *Musculus popliteus* inervira *nervus tibialis* koji polazi s četvrtog i petog lumbalnog te s prvog sakralnog kralješka (L4, L5 i S1). (6)



Slika 9. Mišići stražnje strane bedra (a) i mišići prednje i medijalne strane bedra (b) (preuzeto s: <https://viamedici.thieme.de/lernmodule/anatomie/oberschenkelmuskulatur>)

### 3.10. KRVOŽILNI SUSTAV KOLJENA

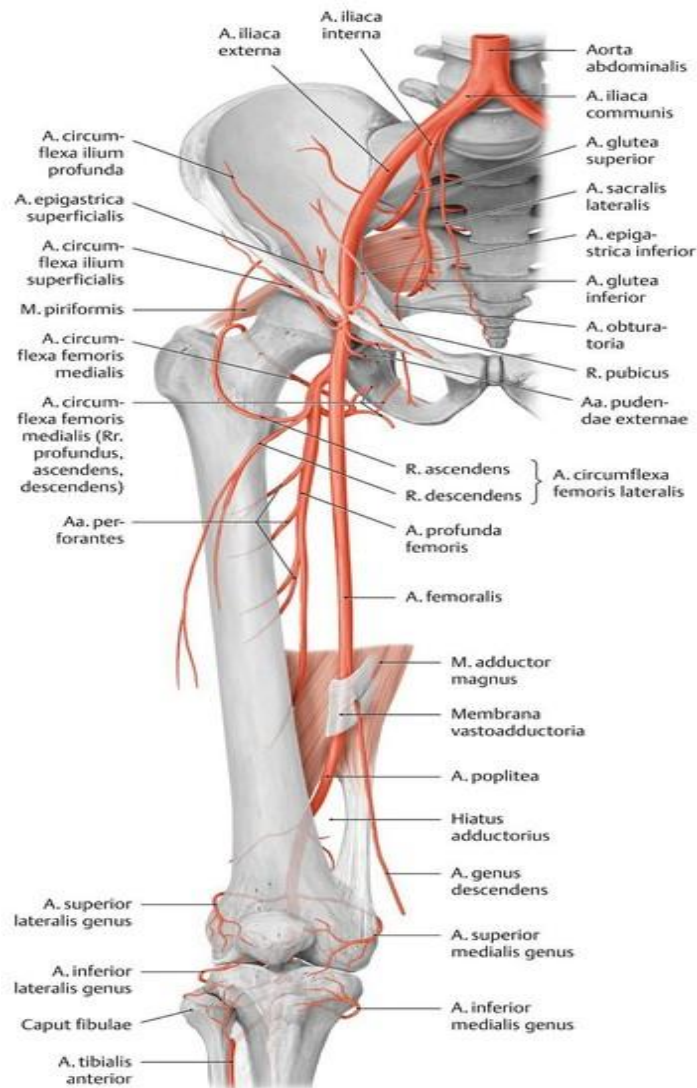
Sve arterije koje opskrbljuju koljeni zglob pripadaju u sustav nožnih arterija koje izlaze iz vanjske bočne arterije, *a. iliaca externa*, dok vanjska bočna arterija izlazi iz zajedničke bočne arterije, *a. iliaca communis*. (1, 2, 6)

### 3.10.1. Arterije koljenog zgloba

Zajednička bočna arterija, *a. iliaca communis*, počinje od račvišta abdominalne aorte, *aorta abdominalis*, u razini četvrtog lumbalnog kralješka i usmjerena je prema dolje i lateralno. U području križnobočnog (sakroilijakalnog) zgloba dijeli se na unutarnju i vanjsku bočnu arteriju, *a. iliaca interna et externa*. Vanjska bočna arterija, *a. iliaca externa*, ide u smjeru zajedničke bočne arterije rubnim dijelom gornjeg otvora male zdjelice te ispod medijalnog dijela preponske sveze nastavlja se u bedrenu arteriju, *a. femoralis*. Bedrena arterija, *a. femoralis*, početna je arterija u sustavu nožnih arterija kojemu (Slika 10.) i sama pripada. (1, 2, 6)

Femoralna arterija glavna je nožna krvna žila. Nastavlja tok vanjske bočne arterije i dolazi u područje prednjeg i medijalnog dijela bedra. Prolaskom kroz tetivno-mišićni prostor velikog primicača, *canalis adductorius et m. adductor magnus* i na mjestu *hiatus adductorius* prelazi u zakoljenu arteriju, *a. poplitea*. Sama bedrena arterija daje ogranke za opskrbu okolnih mišića, kože i limfnih čvorova. Najznačajnija i najveća postrana grana femoralne arterije je duboka bedrena arterija, *a. profunda femoris* koja opskrbljuje bedreno mišićje i stražnju stranu bedra. (1, 2, 6)

Zakoljena arterija, *a. poplitea*, koja počinje od *hiatusa adductoriusa* nastavlja tok *a. femoralis* sredinom zakoljene jame, *fossa poplitea*. Poplitealna arterija postrano daje grane koljenog zgloba i srednju arteriju koljena. Prednja i stražnja goljenična arterija su završne grane zakoljene arterije kao i mala lisna arterija, *a. fibularis*. (1, 2, 6)



Slika 10. Arterije koljenog zgloba (preuzeto s: <https://eref.thieme.de/cockpits/clAna0001/0/coAna00058/4-8403>)

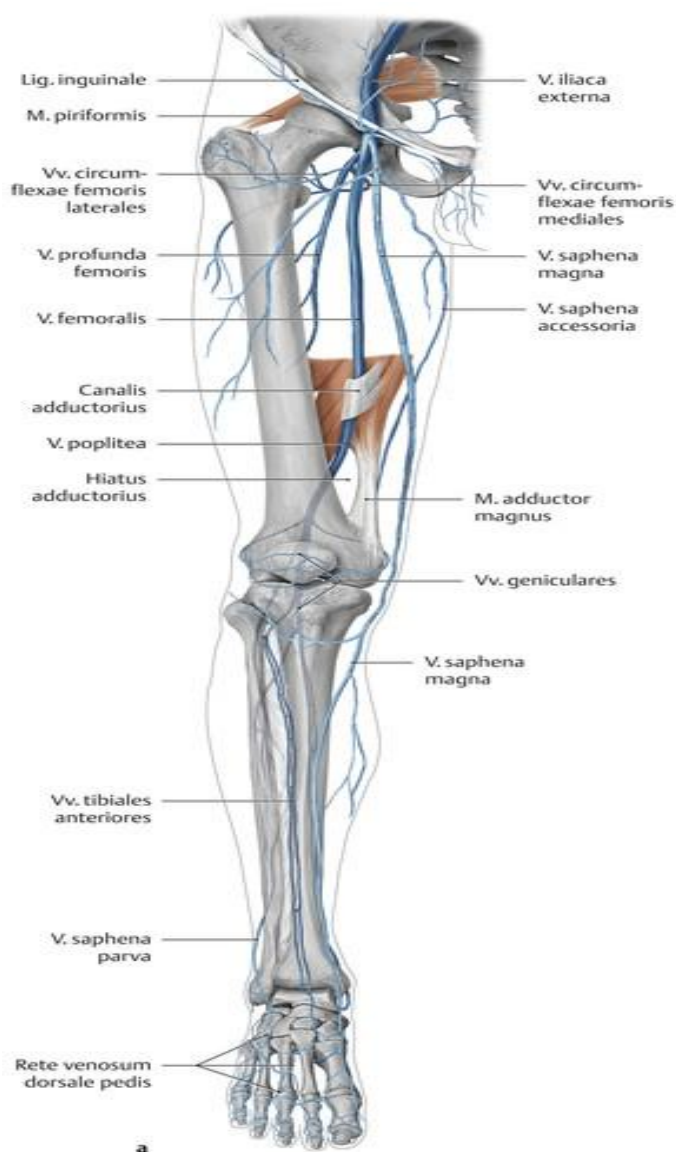
### 3.10.2. Vene koljenog zgloba

Donja šuplja vena, *v. cava inferior*, koja se nalazi uz arteriju u području križnobočnog zgloba daje zajedničku bočnu venu, *v. iliaca communis*, koja se račva na vanjsku i nutarnju bočnu venu, *v. iliaca externa et interna*. Vanjska bočna vena, *v. iliaca externa*, preuzima tok venske krvi iz zakoljene vene, *v. poplitea*, i bedrene vene, *v. femoralis*. Bedrena i zakoljena vena (Slika 11.) spadaju u duboke nožne vene čiji sustav počinje u stopalu. Duboke nožne vene po dvije slijede svaku arteriju do zakoljene vene i

nalaze se unutar fascijalnog mišićnog omotača. Dubinskim nožnim venama prema srcu odlazi oko 90% venske krvi. (1, 2, 6)

Zakoljena vena, *v. poplitea*, preuzima vensku krv iz male potkožne vene, *v. saphena parva*, i nastavlja se na bedrenu venu, *v. femoralis*. (1, 2, 6)

Bedrena vena, *v. femoralis*, slijedi istoimenu arteriju i u području preponskog ligamenta, *lig. inguinale*, ulijeva se u vanjsku bočnu venu. Glavna je vena koja skuplja krv iz dubokih i površinskih nožnih vena. U gornjem području femura (*fossa ovaris*) u bedrenu se venu ulijeva i velika potkožna vena, *v. saphena magna*. (1, 2, 6)



Slika 11. Vene koljenog zgloba (preuzeto s: <https://eref.thieme.de/cockpits/clAna0001/0/coAna00071/4-9288>)

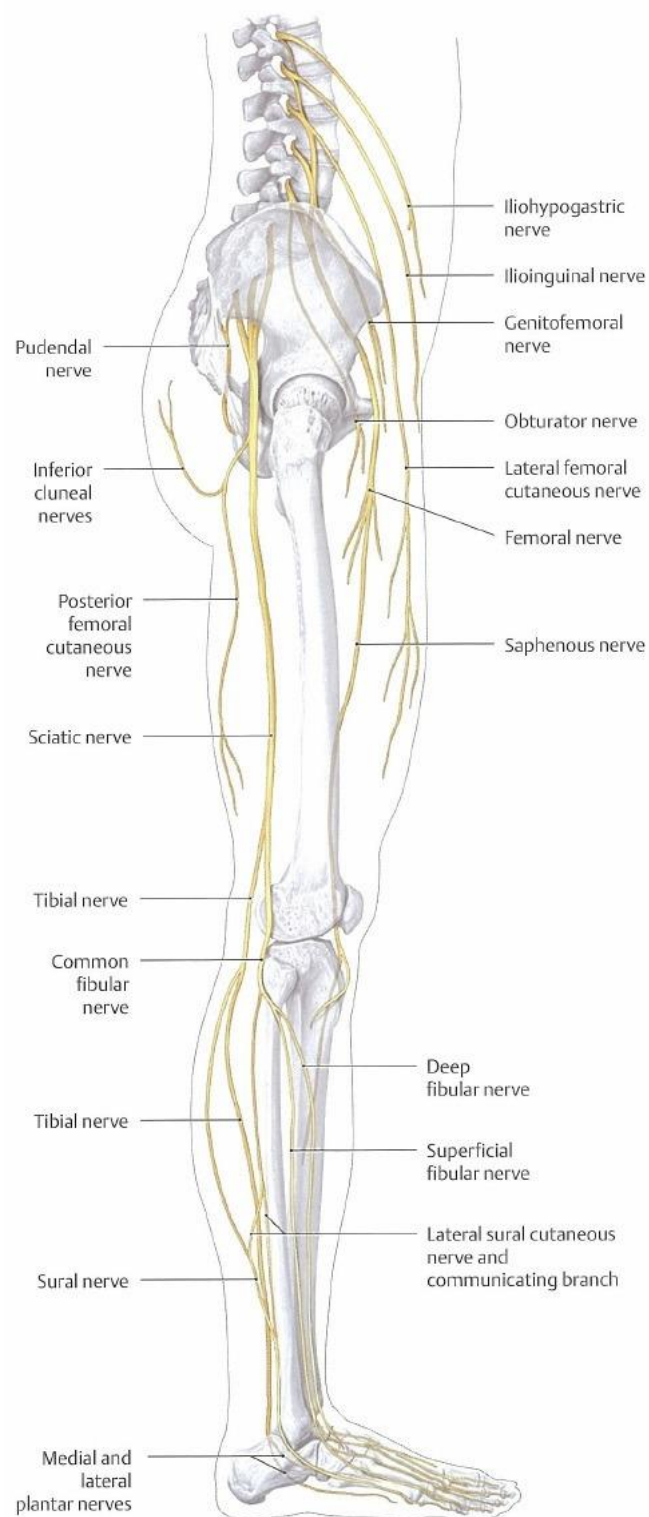
### 3.11. ŽIVČANI SUSTAV KOLJENA

Živci koji inerviraju koljeni zglob, kožu i pripadajuće mišiće (Slika 12.) pripadaju lumbosakralnom spletu, *plexus lumbosacralis*, najvećem živčanom spletu u ljudskom tijelu. Lumbrosakralni splet sastoji se od dvije glavne grane živaca, a to su slabinski živčani splet, *plexus lumbalis*, i križni živčani splet, *plexus sacralis*. Slabinski se splet sastoji od šest mješovitih živaca koji oživčuju kožu i mišićje donjeg dijela trbuha, spolnih organa, bedra i potkoljenice. Iz tog spleta postoje dva bitna živca koji sudjeluju u inervaciji koljenog zgloba i njemu pripadajućih mišića, s to su bedreni živac, *nervus femoralis*, i zaptivni živac, *nervus obturatorius*. (1, 2, 6)

Bedreni živac je debeli živac koji se nalazi uz medijalni rub velikog slabinskog mišića, *m. psoas major*, i prolazi ispod preponske sveze te u bedrenom trokutu daje osjetne i pokretačke ogranke. Živac oživčuje kožu prednje i medijalne strane bedra, a motorički inervira bočnoslabinski mišić, *m. iliopsoas*, i prednju skupinu bedrenih mišića. (1, 2, 6)

Zaptivni živac izlazi iz zdjelice kroz zaptivni (opturatori) kanal. Živac osjetno inervira kožu medijalne strane bedra, a motorički oživčuje mišiće primicače bedra. (1, 2, 6)

Križni živčani splet, *plexus sacralis*, nalazi se na prednjoj strani križne kosti i živac kuka, *nervus ischiadicus*, glavni je njegov ogranak. Živac kuka je najdeblji živac u ljudskom tijelu i također sudjeluje u inervaciji dijela koljenog zgloba. Živac izlazi iz zdjelice kroz podkruškoliki (infrapiriformni) otvor i dopire u stražnji dio bedra te daje manje osjetne ogranke i pokretačke grane za stražnju skupinu bedrenih mišića. Dalje, u zakoljenoj jami, *fossa poplitea*, živac se dijeli na dvije završne grane, goljениčni živac, *nervus tibialis*, i lisni živac, *nervus peroneus*. (1, 2, 6)



Slika 12. Živčani sustav koljena (preuzeto s: <http://iptnpt.tistory.com/m/201>)

## 4. MAGNETSKA REZONANCIJA

### 4.1. POVIJEST MAGNETSKE REZONANCIJE

Povijest magnetske rezonancije ne doseže daleko u prošlost. Otkriće fenomena magnetske rezonancije veže se uz mnoge znanstvenike i fizičare koji su pridonijeli razvitku dijagnostičkog uređaja. (3)

Fenomen magnetske rezonancije otkrili su 1946. godine dvojica fizičara (Slika 13.) zajedno sa svojim timovima, neovisno jedan o drugome. To su bili Felix Bloch, švicarsko-američki fizičar sa sveučilišta Stanford i Amerikanac Edward Mills Purcell sa sveučilišta Harvard. Za svoja otkrića podijelili su Nobelovu nagradu za fiziku 1952. godine. Magnetska rezonancija ima još naziv i nuklearna magnetska rezonancija zato jer jezgre atoma (nukleusi) reagiraju na radiofrekventni val koji se odašilje tijekom pregleda, magnetska, jer se odvija u magnetskom polju i rezonancija, zato jer je pojava u direktnoj povezanosti jakosti magnetskog polja i frekvencije. (3)



Slika 13. Otkrivači fenomena magnetske rezonancije (preuzeto s: <http://mpjinsung.tistory.com/73>)

Poljsko-američki fizičar Isidor Isaac Rabi otkrio je prve fizikalne promjene magnetske rezonancije koje je praktično uspio dokazati izmjerivši rezonantnu frekvenciju litija izravno ovisnu o jakosti statičkog magnetskog polja. Rabi je 1944. godine za svoje otkriće i doprinos magnetskoj rezonanciji dobio Nobelovu nagradu za fiziku. (3)

Prvu primjenu magnetske rezonancije koristili su fizičari i kemičari tijekom 60-ih i 70-ih godina 20. stoljeća za analizu tvari u analitičkoj kemiji i biokemiji. (3)

Raymond Damadian prvi je uspio dokazati razliku između normalnog i patološkog tkiva štakora primjenom razlike T1 relaksacijskog vremena 1971. godine. Godine 1972. patentirao je prvi prototip aparata (Slika 14.) za snimanje magnetskom rezonancijom-MR scanner. Prvi takav skener za snimanje ljudskog tijela napravljen je 1977. godine. (3)



Slika 14. Raymond Damadian s prvom prototipom MR aparata (preuzeto s: <https://creation.com/super-scientist-slams-societys-spiritual-sickness>)

U doba Damadiana još su dvojica znanstvenika radila na poboljšanju rada magneta. Jedan je Paul Lauterbur koji je 1973. godine počeo razvijati i primjenjivati gradijente. Sir Peter Mansfield 1974. godine razvio je uporabu gradijenata zbog odabira tražene debljine i položaja sloja u traženom volumenu tkiva (slice selective). Zbog svojih otkrića dobili su Nobelovu nagradu za medicinu 2003. godine. (3)

Švicarski fizičar i kemičar Richard Robert Ernest zaslužan je za uvođenje Fourierove transformacije 1975. godine pomoću koje se dobiva kvalitetni 2D prikaz pri procesu analize i obrade signala. Osim uvođenja Fourierove transformacije Ernest se bavio i MR spektroskopijom te je zbog svog doprinosa na tom području 1991. godine dobio Nobelovu nagradu za kemiju. (3, 5)

Temeljnu osnovu magnetske rezonancije postavio je Sir Joseph Larmor koji je razvio formulu koja ukazuje na izravnu povezanost frekvencije precesije spinova atomskih



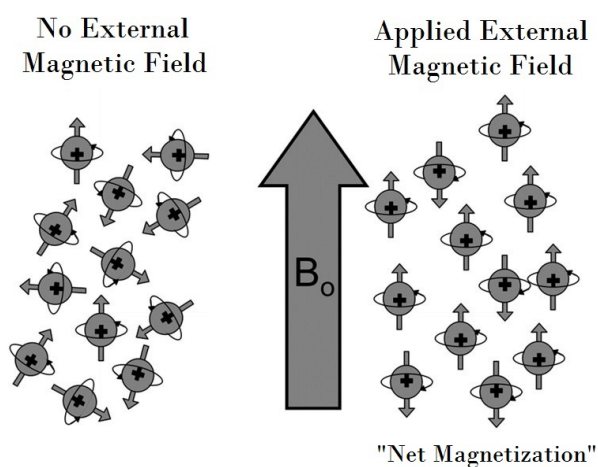
jezgara ovisno o snazi magnetskog polja. Ta frekvencija naziva se Larmorova frekvencija i ona iznosi 42,578 MHz. (3, 5)

## 4.2. OSNOVNI PRINCIP RADA MAGNETSKE REZONANCIJE

Osnovni princip MR temelji se na ponašanju atomske jezgre pojedinih kemijskih elemenata od kojih se sastoji tkivo organa što je predmet MR pretrage u jakom homogenom magnetskom polju. Najčešća jezgra koja se koristi u oslikavanju magnetskom rezonancijom je jezgra atoma vodika zato jer ona sadrži jedan proton. Vodik se koristi zato jer je najzastupljeniji kemijski element u ljudskom tijelu, a njegov jedan jedini proton ima veliki magnetski moment. (3)

Proton je pozitivno nabijena čestica koja je sastavni dio jezgre atoma vodika. Gibanje protona u jezgri vodika u prirodi je kaotično, bez ikakvog reda, odnosno u svim smjerovima. Tijekom razvoja magnetske rezonancije otkriveno je da se jezgre atoma vodika, odnosno protoni, u jakom homogenom magnetskom polju postavljaju u precesirajuće stanje (Slika 15.). (3)

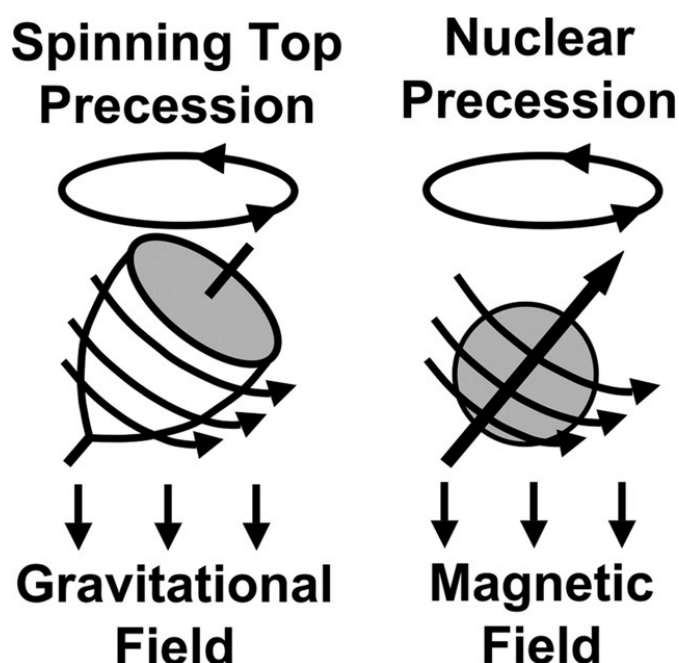
Precesija je rotacija spina oko smjera magnetskog polja. Dok se nalaze u jakom homogenom magnetskom polju oni se poredaju u dva smjera, paralelni i antiparalelni. Paralelni smjer je smjer homogenog magnetskog polja (sjever-jug), a antiparalelni smjer je suprotan od paralelnog. (3)



Slika 15. Ponašanje protona u prirodi (lijevo) i u magnetskom polju (desno) (preuzeto s: [https://www.researchgate.net/figure/Alignment-of-protons-due-to-an-external-magnetic-field\\_fig3\\_299512554](https://www.researchgate.net/figure/Alignment-of-protons-due-to-an-external-magnetic-field_fig3_299512554))

Za paralelni smjer polja potrebna je manja energija zato jer postoji više protona koji su paralelnog smjera. (3)

Precesija (Slika 16.) ima određeni broj rotacija u jedinici vremena, a to je određeno frekvencijom, dok je frekvencija određena Larmorovom jednačbom. Larmorova jednačba ovisi o jačini magnetskog polja u kojemu se odvija precesija i o elementu koji precesira (magnetski moment). Svaki element za sebe ima svoju konstantu koja se u fizici magnetna naziva žiromagnetska konstanta. Za protone vodika žiromagnetska konstanta iznosi 42,5 MHz/T. Kut nagiba smjera magnetskog polja precesije protona ovisan je o žiromagnetskom odnosu, jačini magnetskog polja u kojemu precesiraju protoni i o trajanju radiofrekventnog pulsa kojim se pobuđuju protoni u precesiji. (3)



Slika 16. Precesija (preuzeto s: [https://www.researchgate.net/figure/Precession-of-a-spinning-top-and-nuclear-precession\\_fig4\\_299512554](https://www.researchgate.net/figure/Precession-of-a-spinning-top-and-nuclear-precession_fig4_299512554))

Za paralelni smjer polja potrebno je manje energije od antiparalelnog polja, zato jer postoji više protona paralelnog smjera. U kaotičnom gibanju protona smjerovi magnetskih polja spinova se međusobno poništavaju, a tako se i dva nasuprotna smjera magnetskih polja spinova protona u homogenom magnetskom polju međusobno poništavaju. Zbog postojanja više protona paralelnog smjera konačan rezultat je neto magnetizacija longitudinalnog usmjerenja u pravcu magnetskog polja u kojem se nalaze protoni. U vanjskom magnetskom polju neto magnetizacija protona je ovisna o jačini

vanjskog magnetskog polja i o temperaturi na kojoj se precesija odvija. Prilikom porasta temperature dolazi do mijenjanja odnosa paralelnog i antiparalelnog smjera i dolazi do smanjenja postotka magnetizacije. Osim tog fenomena postoji još jedan fenomen vezan za protone u homogenom magnetskom polju, a to je da se protoni rotiraju oko svoje osi (spin) i oko smjera homogenog magnetskog polja u kojem se nalaze. Ta rotacija ima nagib smjera spinova protona u odnosu na smjer homogenog magnetskog polja, a to je poput zvrka koji je izbačen iz ravnoteže. (3)

Mjerenje magnetizacije protona vodika moguće je samo ako se s vanjskim pobudnim valom pobude vodikovi protoni koji su paralelni s magnetskim poljem te se nalaze u stanju precesije u magnetskom polju. Na taj se način postiže razlikovanje energijskih stanja pobuđenih i nepobuđenih jezgri atoma vodika. Pobuda se vrši radiofrekventnim valom i naziva se longitudinalna magnetizacija. Radiofrekventni val mora biti identične frekvencije kao i proton vodika koji se nalazi u stanju precesije unutar magnetskog polja. Takva izmjena energije pri identičnoj frekvenciji naziva se rezonancija, a pošto se radi o magnetskim momentima jezgri atoma vodika i prihvaćanju energije pobudnog RF vala koji mijenja magnetizaciju protona, proces se naziva magnetska rezonancija. Postavljanjem tijela u jako homogeno magnetsko polje protoni vodika u tijelu pacijenta poprime smjer polja u smjeru Z. Kada se protoni u stanju precesije pobude RF valom dolazi do longitudinalne magnetizacije i protoni vodika iz paralelnog stanja prelaze u antiparalelno stanje. Longitudinalna magnetizacija je prva od dviju magnetizacija kod MR oslikavanja. Prilikom slabljenja RF pulsa dolazi do slabljenja longitudinalne magnetizacije te se protoni vraćaju iz antiparalelnog stanja u paralelno stanje, odnosno u stanje precesije. To slabljenje RF pulsa i vraćanje protona u stanje precesije naziva se longitudinalna relaksacija i označava se oznakom T1. Prilikom povratka protona u stanje precesije nakon slabljenja RF pulsa javlja se fenomen, a to je da se protoni grupiraju po obodu precesije. Nakon isključivanja pobudnog vala dolazi do gubitka fazne koherencije, odnosno protoni „izlaze“ iz faze. Grupiranje protona po obodu precesije pri maksimalnoj faznoj koherenciji uzrokuje i maksimalnu magnetizaciju. Takva magnetizacija naziva se transverzalna magnetizacija i ona se javlja nakon longitudinalne. Transverzalna magnetizacija je maksimalna pri maksimalnoj faznoj koherenciji protona vodika. Prilikom izlaska iz faze dolazi do postupnog gubitka transverzalne magnetizacije te se protoni vraćaju u paralelno stanje, odnosno stanje precesije. Taj gubitak transverzalne

magnetizacije te vraćanje protona vodika u stanje precesije naziva se transverzalna relaksacija i označava se s T2. (3)

Tijekom longitudinalne relaksacije dolazi do otpuštanja dijela energije zato jer se pobuđeni protoni vodika nalaze u višem stanju energije. Oni se ponovno vraćaju u niže ravnotežno stanje otpuštanjem dijela energije, a ta se energija inducira u obliku signala koji slabi u odnosu na relaksaciju protona i mjeri se prihvaćanjem u primarnoj zavojnici. Taj signal se naziva „opadanje slobodnog inducirano g signala“ odnosno FID (eng. Free Induction Decay). (3)

Transverzalna relaksacija još se naziva i spin-spin relaksacija zato jer se relaksacija odvija na način da se oslobađajuća energija otpušta na susjedne protone (spino ve). (3)

### **4.3. MJERNE VRIJEDNOSTI I PARAMETRI SNIMANJA**

Kod svakog MR pregleda bitno je odrediti mjerne vrijednosti i parametre snimanja. Svaki signal prilikom relaksacije sastoji se od osnovnog signala relaksacije i signala šuma koji dolazi iz drugih izvora kao što su interferencija okolnih struktura, utjecaj drugih dijelova hardvera i elektromagnetskih signala izvan uređaja itd. Relaksacijom tkiva dobiva se signal koji je uvijek jednak, a dio signala koji čini šum je različit. Takvo višekratno opetovanje pobudnog signala poznato je kao *Time of Repeat* (vrijeme ponavljanja) i označava se skraćenom oznakom TR. Vrijeme prijma signala označava pojam *Time to Echo* (vrijeme odjeka) i označava se s oznakom TE. Onaj signal koji predstavlja aktualne vrijednosti signala u nastanku MR slike je prosječni signal iz broja ponovljenih pobuda i prihvaćenih signala. (3)

Na taj se način poboljšava odnos signal-šum, *Signal Noise Ratio* (SNR). Visok odnos signala i šuma postiže se većim brojem ponavljanja i onda se dobiva jasnija slika bez zamućenja uzrokovanog šumom. Za dobivanje takve slike potrebno je duže vrijeme trajanja mjerne sekvence, a to onda stvara probleme kod bolesnika jer je potrebno duže vrijeme mirovanja. (3)

Gore navedeni parametri snimanja TR, TE i SNR nazivaju se ekstrinzični parametri snimanja, a ti ekstrinzični parametri spadaju pod pulsne sekvence. Pulsne sekvence pomoću navedenih vremena snimanja i njihovom kombinacijom nastoje pobuditi protone vodika u snimanom dijelu tijela. (3)

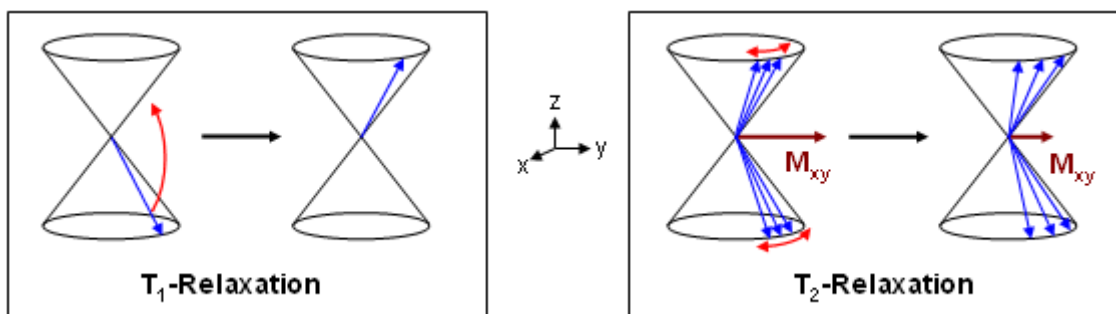
#### 4.4. RELAKSACIJSKA VREMENA I PRIJENOS ENERGIJE

Prijelaz protona iz antiparalelnog stanja u paralelno stanje vrši se prijenosom pobuđenih protona na okolinu, odnosno na atomsku rešetku. Zato se taj proces naziva *spin-lattice* relaksacija (eng. Lattice – rešetka). *Spin-lattice* relaksacija je još poznata kao i longitudinalna relaksacija i označava se oznakom T1 (T- time). Vrijeme koje je potrebno za relaksaciju protona iz pobuđenog stanja do potpune relaksacije protona i povratka u početno stanje precesije ovisno je o vrsti tkiva koje čini objekt snimanja. Vrijeme relaksacije protona bit će kraće kod onih protona koji se nalaze u tekućinama i plinovima, zato jer ti protoni brže predaju svoju energiju rešetki od onih koji se nalaze u čvrstom okruženju. Longitudinalna relaksacija, odnosno njezino vrijeme određeno je i jačinom magnetskog polja u kojem je smješten objekt koji se pregledava. Svako tkivo koje se pregledava ima svoje vrijeme relaksacije i kod T1 mjernog vremena vrijeme relaksacije tkiva koje se mjeri u milisekundama (msec) kreće se u rasponu od 200 msec do nekoliko sekundi. Tkiva koja imaju kratki T1 nakon nekog vremena dat će jaki intenzitet signala, a tkiva koja imaju dugi T1 dat će slabi intenzitet signala. Svaki signal koji primaju zavojnice magnetu odnosi se na sirove podatke (raw-dana), a da bi se na monitoru računala dobila jasna slika izražena u tonovima sive skale svi ti signali prvo moraju biti obrađeni putem Fourierove transformacije. Kako bi se postigla što bolja kontrastna rezolucija na dobivenoj slici potrebno je izabrati vrijeme prijma signala kod kojeg će sve T1 relaksacijske vrijednosti imati dostatnu razliku. (3)

Optimalan izbor parametara za dobivanje T1 mjerne slike su: TR= 500 – 800 msec, TE= 10 – 30 msec. Sva će tkiva u okviru tih vrijednosti nakon pobudnog RF pulsa postići relaksaciju 63% od longitudinalne magnetizacije. Taj postotak oporavka longitudinalne relaksacije naziva se T1 mjerno vrijeme u MR pretragama, dok je kontrast T1 relaksacije ovisan o vrijednostima TR-a. (3)

Osim uzdužne (longitudinalne) postoji i poprečna (transverzalna) relaksacija (Slika 17.). Transverzalna relaksacija ili spin-spin relaksacija određena je s T2 mjernim vremenom i ona je uvijek kraća od longitudinalne relaksacije kod istih tkiva koja se oslikavaju. Vremenska konstanta transverzalne relaksacije kreće se u rasponu od 40 - >2000 msec. Čimbenici koji utječu na transverzalnu relaksaciju isti su kao i kod longitudinalne relaksacije. Postoje neka tkiva kao tekućina (likvor ili voda) koja imaju jako dugo T2

relaksacijsko vrijeme, a također postoje tkiva i s jako kratkim T2 relaksacijskim vremenom. Kod T2 mjerne sekvence mjerne vrijednosti TR i TE se odabiru na način da se mjeri trenutak kad je objekt pretrage u magnetskom polju izgubio 63% poprečne magnetizacije, odnosno kad poprečna relaksacija padne na 37% poprečne magnetizacije. Za dobivanje T2 mjerne slike potrebni su parametri: TR= 2000 – 4000 msec i TE= 80 – 110 msec. Kontrast T2 relaksacije ovisan je o vrijednostima TE-a. (3)



Slika 17. Fizikalni prikaz T1 i T2 relaksacije (preuzeto s: [https://www.researchgate.net/figure/T1-and-T2-relaxations\\_fig7\\_299512554](https://www.researchgate.net/figure/T1-and-T2-relaxations_fig7_299512554))

Osim ovih osnovnih mjernih sekvenci postoji još jedna mjerna sekvenca, a to je sekvenca *Proton Density* (PD). PD sekvenca ne daje podatke o vrsti i vremenu relaksacije protona, nego samo o njihovoj količini (gustoći protona). Što ima više protona to je signal jači, a što ima manje protona signal je slabiji. (3)

#### 4.5. OSNOVNE SEKVENCE KOD MR PREGLEDA

Nakon postavljanja tijela pacijenta u uređaj za magnetsku rezonanciju potrebno je odrediti sekvence snimanja. Obzirom na to da svako tkivo koje se snima ima svoja fiziološka i druga svojstva moraju se odabrati sekvence koje će zadovoljiti te parametre da bi se konačno dobila zadovoljavajuća slika snimane regije interesa. (3, 4, 5)

Osnovne sekvence koje se koriste kod snimanja MR su: Lokalizator (Localizer), SE (Spin Echo), FSE (Fast Spine Echo) i GE (Gradient Echo). (3, 4, 5)

Osim osnovnih sekvenci postoje i sekvence sa saturacijom signala, a tu spadaju: IRS (Inversion Recovery Sekvenca), STIR (Short T1 Inversion Recovery) i FLAIR (Fluid Attenuated Inversion Recovery). (3, 4, 5)

Kod MRA najčešće se koriste dvije zasebne sekvence TOF (Time of Flight) i PCA (Phase Contrast Angiographie). (3, 4, 5)

#### **4.5.1. Osnovne sekvence**

##### *4.5.1.1. Lokalizator*

Lokalizator ili topogram (localizer, scout view) je početna pulsna sekvenca i ona se izvodi na početku svakog MR pregleda. Ta sekvenca služi za orijentaciju i planiranje prostornih ravnina pregleda. Najčešće se primjenjuje brza GRE-sekvenca čije je trajanje od 10 do 15 sekundi te izvodi snimanje u tri osnovna presjeka. U prosjeku napravi 3 - 5 slojeva debljine 4 mm – 6 mm. (3, 4)

##### *4.5.1.2. SE (Spin Echo)*

To je najčešće korištena pulsna sekvenca prilikom snimanja magnetskom rezonancijom. Prvo se odašilje RF-puls od  $90^\circ$  za pobuđivanje protona vodika u tijelu pacijenta i tako se postiže longitudinalna magnetizacija. Zatim se još mora odabrati ravnina (sloj) snimanja, a to se postiže pomoću gradijenata koji su smješteni u boreu magneta. Kada prestane djelovanje RF-vala dolazi do oporavka longitudinalne magnetizacije i slabljenja signala što uzrokuje gubitak faze magnetizacijskih vektora, odnosno dolazi do longitudinalne relaksacije. Da bi se signal ponovno pojačao, točno na polovici TE vremena odašilje se dodatni RF-val s izabranim trajanjem i jačinom signala koji će uzrokovati refaziranje vektora magnetizacije. Taj val se odašilje pod  $180^\circ$ . Nakon kratkog vremena magnetizacijski vektori se ponovo nalaze u fazi i tako se postiže transversalna magnetizacija, a maksimalni signal (Echo-signal) primaju zavojnice magneta. Prilikom odašiljanja dodatnog RF-vala od  $180^\circ$  uključuje se još jedan dodatni gradijent magneta koji se naziva fazni gradijent i on je okomit na izbranu ravninu sloja (gradijent 1). Na kraju prijma Echo-signala dolazi do uključivanja novog gradijenta koji očitava ravninu s protonima koji imaju istu frekvenciju. Taj gradijent okomit je na prethodne dvije ravnine i zove se gradijent frekvencije, a sjecištem tih triju ravnina dobiva se voxel iz kojeg potječe prijamni signal (Echo-signal). (3, 4)

Izbor debljine gradijenata (slojeva) snimanog dijela tijela vrlo je važan za SE sekvencu zato jer je debljina sloja povezana s aplikacijom gradijenata faze i frekvencije na glavno magnetno polje. Na kraju dolazi do pojave razlika u frekvenciji precesije protona što je rezultat inhomogenosti glavnog magnetskog polja koju izazivaju gradijenti. (3, 4)

#### 4.5.1.3. FSE (*Fast Spin Echo*)

Brza ili Turbo Spin echo sekvenca se ubrzava na način da se skraćuje iskorištavanjem „mrtvog vremena“. To „mrtvo vrijeme“ predstavlja dio TR-a od trenutka gašenja signala nakon prihvaćenog echo-signalu do potpune relaksacije protona, tj. do kraja TR-a. FSE je vrsta sekvence kod koje se koristi više uzastopnih RF-pulsova od  $180^\circ$ , a iza svakog pulsa dolazi do stvaranja echo signala. Tako mjerna sekvenca koristi tzv. Multi-Echo način mjerenja signala. Kod Turbo Echo Spin sekvence svaki echo se dobiva u različitoj gradijent fazi. Vrijeme akvizicije od pobudnog RF-vala vrijednosti  $90^\circ$  do kraja TR-a podijeli se s faktorom programiranog broja echo-a koji se zove „turbo echo“. Zato se te sekvence zovu Fast ili Turbo Spin Echo sekvence (TSE/FSE). (3, 4)

#### 4.5.1.4. GE (*Gradient Echo*)

Gradijent Echo sekvenca je jedna od sekvenci za ubrzavanje pregleda. Uvedena je u svrhu skraćivanja trajanja TR vremena i na taj se način postiže brža relaksacija protona. Kod te se sekvence koriste pobudni kutevi protona s nagibom između  $5^\circ$  i  $60^\circ$  („flip angle“). Umjesto RF-vala od  $180^\circ$  koji se koristi kod SE sekvence za refokusiranje defazirajućih spinova. Kod GE sekvence koriste se gradijenti magnetna. Gradijent magnetna se superponira s glavnim magnetnim poljem MR aparata i tada dolazi do promjene nagiba glavnog magnetnog polja. Tada se transverzalna magnetizacija brže relaksira, protoni se brže defaziraju i signali se brže oslobađaju. U vrlo kratkom vremenu gradijenti se isključuju i ponovno uključuju u suprotnom pravcu, a tada se brži protoni sporije vraćaju u suprotnom pravcu. Prilikom vraćanja protona ponovo dolazi do njihovog refaziranja i povećanja otpuštenog signala do određenog maksimuma koji se zove Gradijent Echo, a signal nakon maksimuma ponovno slabi. (3, 4)



#### 4.5.2. Sekvence sa saturacijom signala

Osim standardnih sekvenci i sekvenci s ubrzanjem pregleda postoje i sekvence sa saturacijom (poništenjem) signala. Te se sekvence koriste kod onih tkiva koja u oba mjerna vremena T1 i T2 daju isti intenzitet signala. Da bi se mogla razlikovati takva tkiva koristi se sekvenca za saturaciju ili utišanje signala jednog tkiva, a drugo tkivo ostaje istog intenziteta signala. Takve se sekvence najčešće koriste u razlikovanju signala masti i tekućine koje u oba mjerna vremena daju isti intenzitet signala. Sekvence sa saturacijom signala mogu se koristiti i kod tkiva koja odašilju jaki intenzitet signala i na taj način ometaju analizu slike nekih drugih struktura. (3, 5)

Saturacija se može vršiti na dva načina:

a) protoni vodika se pobuđuju RF-valom pod kutom od  $90^\circ$ .

b) RF-valom od  $180^\circ$  učini se okretanje longitudinalne magnetizacije netom prije mjerenja klasičnih SE i GE sekvenci (prepulsacijom).

Sekvence s djelomičnom saturacijom („partial saturation“) i relaksacijska saturacijska sekvenca („saturation recoverysekvenca“) spadaju u saturacijski skupinu a). Obje sekvence su jednake, ali se razlikuju po duljini vremena TR-a između dva pobudna signala. (3)

U skupinu b) spadaju saturacijske sekvence s točno izabranim saturacijama signala za pojedina tkiva u objektu koji se snima magnetskom rezonancijom. RF-puls od  $180^\circ$  koji uzrokuje pobuđivanje protona i okretanje longitudinalne magnetizacije u suprotnom smjeru naziva se „inverzni puls“ ili prepulsacija. Nakon nekog vremena tijekom inverzne relaksacije normalno se izvode SE i GE mjerne sekvence, a signal je kod tih sekvenci pod utjecajem T1 relaksacijske konstante tkiva. Zato se zbog inverznog oporavka longitudinalne magnetizacije sekvence nazivaju „Inversion Recovery Sekvence“ („sekvence suprotnog oporavka - relaksacije“). (3)

Tkiva koja imaju kraću T1 relaksacijsku konstantu brže će se relaksirati od onih koji imaju dužu T1 relaksacijsku konstantu. Da bi se dobio mjerljiv signal potrebno je pobuditi precesirajuće protone s RF-valom od  $90^\circ$ . Relaksacijom protona nakon TE vremena dobiva se signal koji će ovisiti o vremenu između  $180^\circ$  i  $90^\circ$  pulsova. Vrijeme između ta dva pulsa naziva se „vrijeme inverzije“, TI (Time of Inversion). Kod IR sekvence potrebna je potpuna relaksacija protona između mjerenja, zato jer se na taj način

produžuje sekvenca koja za sobom povlači sve negativnosti koje se zbog duljeg trajanja produciraju. (3)

Osim IR sekvence u osnovne sekvence sa saturacijom signala kod MR snimanja ubrajaju se sekvence STIR i FLAIR. (3)

#### 4.5.2.1. *STIR (Short T1 Inversion Recovery)*

STIR je sekvenca koja se koristi kod snimanja dijelova tijela gdje mast može smetati i praviti probleme u nastanku MR slike. Mast ima visoki intenzitet signala, a pomoću IR pulsa s kratkim vremenom inverzije dolazi do selektivnog utihnuća signala masti. Zbog takve vrste djelovanja ova sekvenca spada u sekvence sa saturacijom (poništenjem) signala. (3)

#### 4.5.2.2. *FLAIR (Fluid Attenuated Inversion Recovery)*

FLAIR je vrsta saturacijske sekvence koja se koristi kod prikaza dijelova tijela gdje je veliki intenzitet signala tekućine. Da bi došlo do utihnuća signala tekućine koristi se IR mjerna tehnika snimanja. Ta tehnika zahtjeva dugo vrijeme inverzije (TI) oko 2000 msec. Najčešće se koristi za utihnuće signala iz CSF (likvor). (3)

## 4.6. METODA PRIKAZA

Magnetska rezonancija je multiplanarna metoda za prikaz ljudskog tijela. To znači da može snimati u sve tri osnovne ravnine tijela, a to su sagitalna, koronarna i transverzalna ravnina. Ove ravnine kod magneta označene su oznake koordinatnog sustava za sagitalnu (X), koronarnu (Y) i transverzalnu (Z) ravninu. Osim toga dobivene slike se pomoću raznih metoda mogu rekonstruirati te se posebno može pregledavati samo jedan dio regije interesa (ROI). Postoji mogućnost da osim snimanja u tri osnovne ravnine magnetska rezonancija može snimati i u kosoj ravnini. Slika koja se vidi na ekranu računala dobiva se na način da se signal koji primaju zavojnice magneta u sliku pretvara putem Fourierove transformacije. Svaka slika sastoji se od piksela najsvjetlijih do najtamnijih tonova, odnosno od najvišeg do najnižeg intenziteta signala. (3, 5)

## 4.7. MAGNETSKA REZONANCIJA

Magnetska rezonancija ili nuklearna magnetska rezonancija (MR) je neinvazivna slikovna dijagnostička metoda koja se koristi u radiologiji i pomoću nje dobiva se slikovni prikaz pojedinog dijela tijela. Magnetska rezonancija (Slika 18.) ne koristi ionizirajuće zračenje i zbog toga je pogodna metoda za oslikavanje u radiologiji jer ne šteti pacijentu. Uređaj za magnetsku rezonanciju koristi jako homogeno magnetsko polje koje se izražava u jedinicama Tesla (T). Kada se tijelo pacijenta postavi u jako homogeno magnetsko polje onda se radiofrekventnim pulsevima nastoje pobuditi protoni vodika u ljudskom tijelu koji se postavljanjem tijela u magnetno polje nalaze u smjeru magnetskog polja. Nakon slabljenja radiofrekventnog pulsa protoni vodika unutar tijela pacijenta ponovno se vraćaju u stanje prije pobuđivanja, a to stanje naziva se precesija (rotacija spina oko smjera magnetnog polja). Prilikom toga višak energije atoma vodika služi kao signal koji primaju zavojnice magneta i putem Fouierove transformacije dobiva se slika na monitoru računala. Postoje točno određene zavojnice za točno određeni dio tijela koji se oslikava.

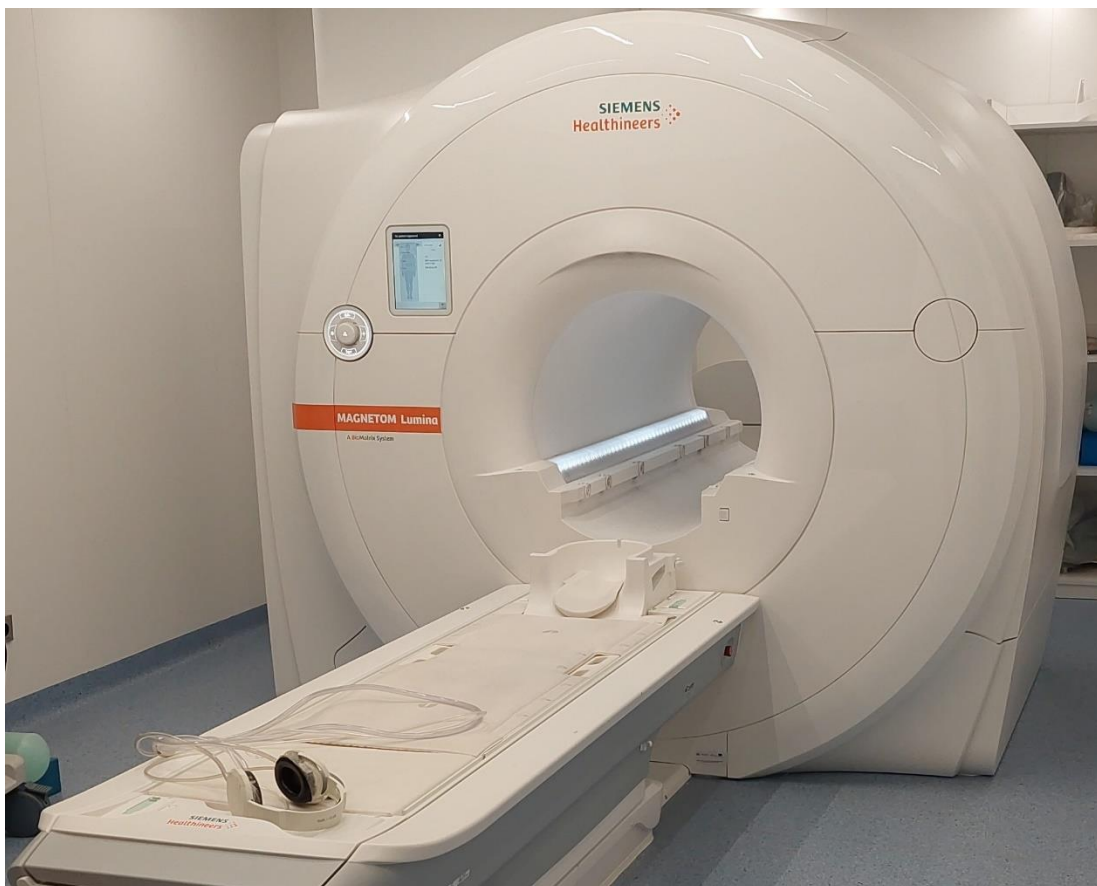Prema snazi magnetskog polja magneta MR uređaji dijele se na magnete:

Niske snage 0,1 – 0,3T

Srednje snage 0,5 – 1,0T

Visoke snage 1,5 – 4,0T

Zbog načina konstrukcije i tehničkih karakteristika magneti se mogu podijeliti na permanentne, rezistentne i supravodljive. (3)

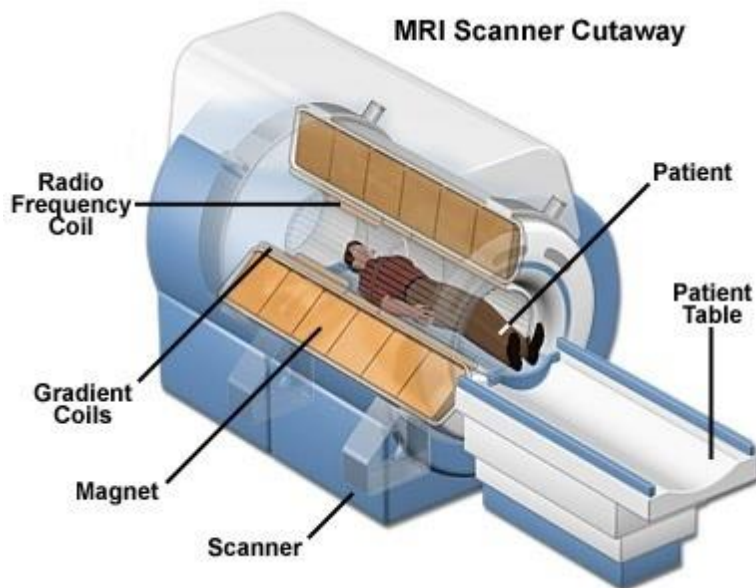


Slika 18. Uređaj za magnetsku rezonanciju (SB Sv. Katarina)

#### **4.8. GRAĐA MAGNETSKOG UREĐAJA**

Osnovnu građu uređaja za magnetsku rezonanciju postavio je Raymond Damadian još 1972. godine. Takav uređaj prvi put je proizveden 1977. godine i to je bio prvi MR dijagnostički uređaj za snimanje ljudskog tijela. Do danas, uređaj se sve više razvijao, a osnovni cilj bilo je što kraće vrijeme snimanja. Svaki uređaj za magnetsku rezonanciju (Slika 19.) sastoji se od stola za pacijenta, kućište magneta (gantry) u kojem su smještene gradijentne i radiofrekventne zavojnice te magnet. U prostoriji gdje se nalazi uređaj postoji i automatska brizgalica koja je napravljena od paramagnetskih svojstava i služi za ubrizgavanja paramagnetskog kontrastnog sredstva, a to je gadolinij koji se koristi kod MR angiografije. Sam uređaj nalazi se u posebnoj prostoriji koja je od okoline zaštićena Faradayevim kavezom koji štiti uređaj od utjecaja iz okoline. Pokraj prostorije u kojoj je smješten uređaj za magnetsku rezonanciju nalazi se prostorija koja je radno mjesto

radiološkog tehnologa, a u njoj se nalaze radna konzola, upravljačke jedinice, računalo za prihvatanje slike, kontrolni uređaji, kao i uređaji za audio i video kontrolu pacijenta. (3, 4)



Slika 19. Shematski prikaz MR uređaja (preuzeto s: <https://nationalmaglab.org/education/magnet-academy/learn-the-basics/stories/mri-a-guided-tour>)

## 4.9. MAGNET

Magnet je osnovni dio od kojeg je građen uređaj za magnetsku rezonanciju. Njegova glavna funkcija je da osigurava konstantno, stabilno i homogeno magnetsko polje nad što većim dijelom tijela pacijenta (Field of View). Snaga magnetskog polja označava se s  $B_0$  i izražena je u jedinici T (Tesla). Tesla je jedinica SI sustava za mjerenje magnetske indukcije. (3, 4, 5)

Kod svih dijagnostičkih uređaja magnet je konstruiran oko tunela u koji ulazi stol s objektom snimanja (pacijent). Standardni promjer magnetskog tunela je između 50 cm i 80 cm, a sama dužina je između 100 cm i 200 cm. Postavljanjem ljudskog tijela u jako homogeno magnetsko polje dolazi do pojave slabe neto magnetizacije koja je osnova za dobivanje slike snimanog dijela tijela. (3, 5)

## **4.10. VRSTE MAGNETA**

### **4.10.1. Permanentni**

Permanentni magneti su vrsta magneta koji za svoj rad koriste prirodne magnete od kojih su građeni i veoma su male snage do 0,3 T. Takvi magneti su jako velike težine i njihov rad ovisi o temperaturi. Jednostavne su konstrukcije, ali ih je jako teško održavati i zato se ne koriste kao dijagnostički uređaji. Ova vrsta magneta značajna je po tome što se pod njihovom kontrolom mogu izvoditi operativni zahvati, pa se često nazivaju i intervencijskim magnetima. (3)

### **4.10.2. Rezistentni**

Rezistentni magneti povijesno su značajni zbog toga jer predstavljaju prijelazno razdoblje između permanentnog i supravodljivog magneta. Danas se više ne koriste zato jer je njihov rad jako ovisan o jakoj struji koja teče zavojnicama i stvara visoko magnetsko polje, a tijek struje nije uvijek ujednačen da stalno stvara jednako jako magnetsko polje. Prije su takvi magneti bili jednostavne izvedbe i male težine, ali njihov rad opet je bio otežan zbog temperaturnih prilika. (3)

### **4.10.3. Supravodljivi**

Supravodljivi magneti imaju zavojnice koje su građene od legura Nb/Ti (nobija/titan) i kroz njih teče jaka električna struja bez otpora. Tijek struje kroz zavojnice bez otpora omogućuje tekućina za hlađenje. Tekućina koja se koristi za hlađenje zavojnica je tekući helij koji ima veoma nisku temperaturu održavanja od  $-269,4^{\circ}\text{C}$ . Supravodljivi magneti koji se koriste za dijagnostiku su jakosti od 1,5 - 4,0 T, a jači magneti do 14T za sada se koriste samo za mikroskopsku rezoluciju i anatomsku analizu objekta. Magnetni koji se koriste u dijagnostici za sada nemaju nikakve štetne posljedice za pacijenta, ali u nekim se zemljama koriste magneti kojima je određena snaga polja. Glavni problem uređaja za magnetsku rezonanciju je dugotrajno vrijeme snimanja i problem je za pacijente koji su klaustrofobični, a još jedan od problema je i mogući

gubitak helija za hlađenje koji dovodi do gubitka supravodljivosti bez koje magnet ne može raditi. (3)

#### **4.11. GRADIJENTNI SUSTAV**

Da bismo mogli lokalizirati određenu promjenu u ljudskom tijelu i dobiti sliku o toj lokalizaciji potrebne su zavojnice. Zato se magnetska rezonancija kao uređaj sastoji od zavojnica u središnjem dijelu uređaja. Upravo je gradijentni sustav magneta konstruiran od zavojnica koje su smještene linearno. Kada se odašilje RF-puls dolazi do aktivacije zavojnica koje omogućavaju lokalizacije, debljine sloja i ravninu presjeka u sagitalnoj koronarnoj, aksijalnoj ili kosoj projekciji. Gradijentna magnetska polja nastaju prolaskom pulsova istosmjerne električne struje. Te struje nazivaju se gradijentne struje i veoma su jake te uključivanja i isključivanja trebaju biti brza i pouzdana. (3, 5)

#### **4.12. RADIOFREKVENTNI SUSTAV**

RF-sustav magnetske rezonancije sastoji se od RF-pojačala, RF-pretpojačala i RF-zavojnica. Uloga RF-pojačala je emisija dovoljno jakog signala na točno određenoj frekvenciji koja je ovisna o snazi magnetskog polja. Najčešća jakost RF-pojačala koji se upotrebljavaju je 10-35kW. Radiofrekventne zavojnice imaju zadatak emitirati RF-puls i detektirati signal iz snimanog dijela tijela. Građene su od jednog ili više namotaja vodljivog materijala te niza dioda, kondenzatora, pretpojačala i pojačala signala koji moraju biti precizno usklađeni zbog što bolje detekcije RF signala. Svaka RF-zavojnica je konstruirana prema određenom dijelu tijela koji se snima. Tako postoje RF-zavojnice za glavu, vrat, kralježnicu, koljeno, rame, dojke, ručni zglob te cijeli niz fleksibilnih zavojnica koje su također oblikovane prema snimanom objektu. Pomoću oblikovanih RF-zavojnica postiže se bolji prijem vrlo malih količina signala. Što je RF-zavojnica bliža snimanom dijelu tijela to se postiže bolji odnos signal-šum (SNR) koji izravno utječe na kvalitetu prikaza slike. (3, 4, 5)

Postoje dvije osnovne vrste RF-zavojnica, a to su aktivne i pasivne. Aktivne RF-zavojnice imaju funkciju emitiranja RF-pulsa i detektiranja signala iz snimanog dijela tijela.

Najčešće se koriste za glavu, koljeno i tijelo. Pasivne RF-zavojnice samo detektiraju signal, a kao emiter najčešće služe RF-zavojnice za tijelo. (3, 4, 5)

#### **4.13. OKLOP**

Oklop magneta služi za smanjivanje pojave rubnih magnetskih polja u obliku silnica oko magneta. Da bi se pojave rubnih magnetskih polja smanjile na minimum upotrebljavaju se aktivni i pasivni oklopi (shielding). Pasivni shielding sastoji se od niza čeličnih blokova. Takvi blokovi dodatno povećavaju težinu uređaja te dolazi do porasta građevinskih troškova i troškova prijevoza te instalacije. (3, 5)

Zato se kod većine suvremenih uređaja koriste aktivni shieldingi koji su konstruirani kao dodatna zavojnica izvan primarne. Takva dodatna zavojnica proizvodi magnetsko polje koje djelomično poništava primarno polje izvan područja borea magneta. (3, 5)

#### **4.14. ELEKTRONIČKE KOMPONENTE MR SUSTAVA**

Provedba MR dijagnostike je nemoguća bez uporabe digitalnog signala i velikog broja različitih računala spojenih u jednu cjelinu. Postoje računala za prikupljanje, obradu i prikaz podataka. Uz računalne sustave postoje i posebni sustavi za vizualnu kontrolu bolesnika i aparature. Zbog sve te aparature prostor za MR jedinicu mora imati posebne standarde izvedenosti te mora biti posebno projektiran, građen i uređivan. (3, 4, 5)

#### **4.15. PRIBOR ZA PACIJENTA**

Dodatni i posebni pribor koji se koriste kod MR snimanja je pribor za pacijenta. Priborom se nastoji osigurati pacijenta i pregled mu omogućiti što udobnijim i ugodnijim zato jer duže vremensko razdoblje tijekom pretrage pacijent mora biti miran. Od osnovnog pribora koriste se podlošci, klinovi, ogledala, anatomske jastučice, vakuumske jastuce i vrećice s pijeskom. Postoji i poseban pribor koji se sastoji od komunikacijskog uređaja putem kojeg pacijent može komunicirati s radiolozima i inženjerima, zatim su tu još uređaji poput EKG-a, pulsmetra, oksimetra, kao i uređaji za video nadzor bolesnika. U poseban pribor spadaju i slušalice koje se pacijentu stavljaju na uši da bi ga zaštitile od



buke uređaja, a pacijent se pomoću njih može opuštatiti tako da sluša opuštajuću muziku.  
(3, 4, 5)

## **5. MAGNETSKA REZONANCIJA KOLJENOG ZGLOBA**

Koljeni zglob je kao što je spomenuto i u anatomiji najveći zglob u ljudskom tijelu i kao takav često je ranjiv i podložan ozljedama. Koljeno najčešće ozljeđuju sportaši i osobe koje vrše radnje koje su povezane s dinamikom i pokretima koljenog zgloba. Pacijent koji je pregledan od strane ortopeda prvo radi radiografsku snimku koljena, a zatim odlazi na magnetsku rezonanciju. Magnetska rezonancija je vrlo pogodna metoda za pacijenta zato jer nema ionizirajućeg zračenja koje u nekoj mjeri ima štetno djelovanje na čovjekov organizam i stanice, a ujedno je i neinvazivna radiološka dijagnostička metoda. Pomoću magnetske rezonancije moguće je razlikovanje mekotkivnih struktura od onih kao što su kost, a pretraga je dobra i u prikazu zdravih i ozlijeđenih struktura kao što su menisci, ligamenti, zglobna hrskavica i mišićni sustav. Prema biokemijskom sastavu strukture koljenog zgloba na MR snimci prikazuju se kao hiper, hipo i izo intenzivne strukture. Pomoću magnetske rezonancije mogu se pregledavati i krvne žile, a ta pretraga je poznata kao MR angiografija ili MRA. MRA se može raditi s primjenom gadolinijevog kontrastnog sredstva intravenski, a postoji mogućnost da se MR angiografija radi i bez primjene kontrastnog sredstva. Kontrastno sredstvo se može koristiti i kod pregleda samog koljenog zgloba i taj se kontrast primjenjuje intraartikularno, a pretraga se zove MR artrografija. (3, 4, 5, 8, 9)

### **5.1. PRIPREMA PACIJENTA**

Pripremu pacijenta za MR pregled radi radiološki tehnolog. Kada pacijent dođe na magnetsku rezonanciju donosi uputnicu s dijagnozom i svoje medicinske nalaze. Radiološki tehnolog preuzima njegovu dokumentaciju i dok upisuje pacijenta pacijent ispunjava upitnik. U upitniku pacijent navodi sve svoje osobne podatke, kao i informacije o kojima ovisi pretraga. To su podatci koji uključuju informacije o tome je li pacijentu ugrađen pacemaker, imali umjetni srčani zalistak, umjetne proteze, vijke, pločice ili stent. U upitniku postoje pitanja je li osoba možda alergična na kontrastna sredstva, je li

trudna ili možda ima strah od zatvorenog prostora. Na kraju upitnika pacijent se mora potpisati da je upoznat s onim što ga očekuje i da potvrđuje svoje podatke.

Putem upitnika i samog dodatnog razgovora s pacijentom radiološki tehnolog je upoznat kakav je pacijent došao na MR dijagnostiku. Posebnu pozornost treba obratiti na to je li pacijent naveo da u sebi ima ugrađene pločice, vijke, endoproteze, umjetne zaliske ili umjetne implantate. Ako je nešto od toga postojeće onda sa sobom mora imati pisanu potvrdu u kojoj je navedena vrsta i tip materijala od kojeg su napravljeni vijci, pločice, endoproteze, implantati ili stentovi. Materijali izrade moraju biti kompatibilni sa snagom uređaja Bo na kojem se planira izvođenje MR pretrage. Bez obzira na potvrdu o kompatibilnosti uvijek treba obratiti pozornost na takve pacijente jer prilikom izlaganja takvih implantata jakim homogenom magnetskom polju dolazi do pojave mikrovibracija i zagrijavanja okolnog tkiva, a uzrok tomu je inducirana električna energija (eddy current) te ona u određenim slučajevima može dovesti do kontaktnog podražaja ili do nekroze tkiva. Osim toga jako magnetsko polje može djelovati na implantate i proteze na način da ih olabavi i pomakne iz njihovih položaja što dovodi do katastrofalnih posljedica za pacijenta, ali i za sliku zbog stvaranja artefakata.

Prije ulaska u prostor MR-a pacijent mora osloboditi snimani dio tijela i sa sebe mora maknuti naušnice, lančiće, satove, prstenje, remen i ostale dodatke koji bi mogli smetati tijekom pretrage, stvarati artefakte, a postoji i mogućnost da magnet privuče predmet te na taj način dođe do nastanka štete na uređaju i ozljede pacijenta.

## **5.2. INDIKACIJE I KONTRAINDIKACIJE**

Indikacije za MR koljena mogu biti razne. Najčešće se to odnosi na ozljede koje se događaju u brojnim sportovima. Koljeni zglob kao najveći u ljudskom tijelu podložan je ozljedama zato jer podnosi i prenosi velike sile koje su također posljedica ozljeđivanja. Ozljede su vezane uz kosti, hrskavicu, meniskuse, patelu i ligamentarni sustav koljena. Prilikom svake ozljede koljena javljaju se bol, oteklina i ograničenost pokreta koji su početni znakovi ozljede i MR snimanje neizbježna je metoda za utvrđivanje vrste ozljede zbog brojnih mekotkivnih struktura koljena koje se najbolje prikazuju magnetskom rezonancijom. Kod pacijenata s određenim predispozicijama za razvitak ozljede ili nakon

određenih testova liječnik sam može zatražiti dodatno snimanje određenog dijela koljena koji je zona njegovog interesa.

Apsolutne kontraindikacije za MR pretragu su pacemarkeri, umjetni srčani zalisci, kohlearni implantati, biostimulatori, automatski potkožni injektori lijekova i strana tijela kao što su geleri. Kada bi pacijenti s tim kontraindikacijama ušli u prostoriju s uređajem za MR došlo bi do prekida rada gore navedenih pomagala, a gelere i određena metalna strana tijela magnet bi povukao zajedno s pacijentom što bi dovelo opasnosti za pacijentov život. (4)

Danas su implantati koji se postavljaju u tijelo pacijenta izgrađeni od posebnih neferomagnetičkih materijala kao što su titan, zlato ili platina. Svaki operater koji je ugradio određeni implantat u tijelo pacijenta mora pacijentu dati potvrdu u kojoj piše o kakvoj se vrsti materijala radi i može li pacijent s tom vrstom materijala biti podvrgnut MR pretrazi. (4)

Postoje pacijenti koji na MR pretragu dolaze u strahu od klaustrofobije i buke. Takve pacijente treba detaljno upoznati s pretragom i smiriti ih opuštajućim razgovorom. Pacijentu se u ruke daje dojavljivač kojeg pacijent može stisnuti u bilo koje doba pretrage ako osjeća strah i nelagodu ili ako mu nije dobro. Na uši pacijenta potrebno je staviti slušalice preko kojih pacijent može slušati i muziku.

### **5.3. PRIPREMA UREĐAJA I POLOŽAJ PACIJENTA ZA MR KOLJENA**

Prije početka pretrage potrebno je obaviti proces „tjuniranje aparature“. Za taj proces bitni su podatci o pacijentovoj dobi i težini. Nakon što se ti podatci unesu u računalo kreće podešavanje signala, izračunavanje i detektiranje zavojnice i frekvencija u različitim mjernim ravninama. Kada je pacijent uklonio stvari koje bi mogle smetati pretrazi i obukao posebno pripremljenu odjeću (ogrtič ili pidžamu) koja se sastavni dio pribora odsjeka za MR pretrage spreman je za ulazak u samo kućište magneta. Pacijenta se kod većine MR pretraga, pa tako i za snimanje koljena postavlja u ležeći položaj (supinacija) i određenim priborom mu se nastoji pretragu učiti ugodnom pošto je njezino trajanje relativno dugo. Na koljeno pacijenta stavlja se sekundarna zavojnica „coil“ (Slika

20.) koja prihvaća signale koje odašilju protoni vodika. Zatim se pacijenta pokretnim stolom MR uređaja uvodi u samo kućište aparata. (4, 9)

Nakon što se pacijent uvede u kućište aparata korištenjem brzih mjernih sekvenci, „piloti“, napravi se topogram koji uključuje tri osnovne ravnine snimanja, ravnina skeniranja, broj slojeva i slično. Slike pilota nemaju nikakvu dijagnostičku vrijednost, ali su bitne zato što se pomoću njih objekt snimanja dovodi u centar polja snimanja. (4)

Bolesnik prilikom pretrage leži na leđima. Koljeno je centrirano što je moguće bliže centru stola, a njegov položaj je u semifleksiji i vanjskoj rotaciji za 10° do 15°, upravo zato jer takav položaj koljena omogućava bolji prikaz unutarnjih struktura koljena i fiziološki položaj patele. (4, 9)

Tijekom trajanja pretrage pacijent mora biti u potpunosti miran, kao i sama sekundarna zavojnica da ne bi došlo do pojave artefakata koji bi pretragu učinili bezvrijednom. Važno je obratiti pozornost i da sekundarne zavojnice ne dodiruju kožu bolesnika jer kod duže pretrage može doći do zagrijavanja kože i povećanja temperature tijela, odnosno do „efekta mikrovalne pećnice“. Pacijent tijekom pregleda sluša upute radiološkog tehnologa i pod stalnim je video i audio nadzorom dok se izvodi pretraga. Prilikom pauza između dvije sekvence moguće je provjeriti stanje bolesnika ulaskom u prostor gdje se nalazi MR aparat. (3, 4)

Nakon završene MR pretrage pacijenta se izvlači iz MR aparata. Pomogne mu se vratiti u kabinu gdje odijeva svoju odjeću u kojoj je došao. Usmenim ili pisanim putem obavještava ga se o terminu dobivanja nalaza i slika pretrage na kojoj je bio.



Slika 20. Sekundarna zavojnica za koljeno (preuzeto s: <https://www.siemens-healthineers.com/hr/magnetic-resonance-imaging/options-and-upgrades/coils/itx-extremity-18-flare>)

## 5.4. PROTOKOLI ZA OSLIKAVANJE KOLJENOG ZGLOBA MAGNETSKOM REZONANCIJOM

Za svaku MR pretragu postoje točno određeni protokoli prema kojim se pretrage izvode. Svaki protokol kod MR pretrage može se mijenjati od standardnog protokola jer ovisi o patologiji i određuje se u suradnji kliničara i radiologa koji vodi MR pretragu. Kada se radi MR koljenog zgloba pacijentu se postavlja već prije navedena sekundarna zavojnica za koljeno koja služi za prijem signala kojeg odašilju protoni vodika. Ukoliko nema zavojnice za koljeno onda se postavlja zavojnica za glavu. Zavojnicom se nastoje otkloniti mogući artefakti, a neki se kao što su pulsacije poplitealne arterije ne mogu izbjeći pa taj artefakt nastoji otkloniti pomoću mijenjanja smjera faznog i frekvencijskog „encoding“-a u sagitalnoj ravnini. Osim tog artefakta moguća je pojava i onih zbog miciranja pacijenta tijekom pretrage ili pojava artefakata zbog ugrađenih umjetnih osteosintenskih materijala i proteza. (4, 5, 9)

Magnetska rezonancija koljena izvodi se u sagitalnog, koronarnoj i aksijalnoj ravnini, a prema potrebi mogu se izvoditi i dodatni različiti presjeci. U protokolima za MR koljenog zgloba ne postoje optimalne i preporučene sekvence pa se zato treba držati određenih principa i potrebno je koristiti uobičajene sekvence. (3, 4, 5)

Parametri slike (TR i TE) standardizirani su za veličinu sekvenci, a matrix slike koji se koristi kod MR-a koljena veličine je 256x256. Veličina FOV-a iznosi oko 12 cm i prilagođava se veličini koljena, uzrastu bolesnika i prema njegovoj konstituciji. Broj ekscitacija (NEX) ovisi o uređaju na kojem se izvodi pretraga, a obično iznosi od 2 do 4 NEX-a. (4, 5)

Uobičajene sekvence koje se koriste kod MR-a koljena su Spin Echo, Fast Spin Echo, Gradient Echo i STIR. Svaki pregled koljena magnetskom rezonancijom počinje sa Spin Echo sekvencom u T1 mjernom vremenu u sagitalnoj, koronarnoj i aksijalnoj ravnini. Ako se radi o traumatiziranom koljenu onda se koristi FSE sekvenca u T2 mjernom vremenu uz potiskivanje signala masti u sagitalnoj i aksijalnoj ravnini. Sekvenca GRE T2 koristi se za optimalan prikaz fibrozno-hrskavičnih struktura, dok je STIR sekvenca korisna zato jer u koronarnoj ravnini daje informacije o zglobnom izljevu te traumatskom ili drugom edemu koštanih i mekotkivnih struktura. (4, 5, 8, 9)

## **5.5. RAVNINE PRIKAZA**

Nakon gore navedene pripreme pacijenta i postavljanja snimanog dijela tijela u kućište magneta započinje se sa snimanjem koljenog zgloba. Prije početka multiplanarnog prikaza koljenog zgloba magnetskom rezonancijom moraju se napraviti topogrami i to najčešće u sve tri ravnine. Kao što je i prije u MR sekvencama navedeno topogrami (lokalizatori) su početne brze mjerne sekvence s jednim do tri presjeka u izabranoj ravnini i adekvatni su topogramima kod CT pretraga. Topogrami nemaju nikakvu dijagnostičku vrijednost, ali služe da se provjeri je li objekt snimanja centriran u magnetskom polju i pomoću njega se planiraju ostali topogrami, mjerne tehnike, ravnine skeniranja i ostalo. (5, 8)

Kod snimanja magnetskom rezonancijom potrebno je skenirati u sve tri ravnine s oba mjerna vremena, a ako je potrebno dodatno se mogu koristiti druge tehnike snimanja ovisno o uputnoj dijagnozi ili indikaciji specijalista radiologa. (5, 9)

### **5.5.1. Sagitalni prikaz**

Svaka MR pretraga koljenog zgloba započinje sagitalnom ravninom zato jer ona najbolje prikazuje anatomske odnose te daje najviše informacije i zato se sagitalna ravnina smatra referentnom ravninom. Pomoću sagitalnog topograma planiraju se tri aksijalna (transverzalna) nivoa koji redom prolaze kroz kondile femura, zglobnu pukotinu i kondile tibije. Na sagitalnom sloju planiraju se i koronarni slojevi na način da se pokriva područje od patele do poplitealne jame, dok se sagitalni slojevi planiraju na aksijalnom sloju planera pokrivajući oba kondila femura od medijalno prema lateralno ili obratno. Sagitalna ravnina daje dobar prikaz odnosa koštanih struktura natkoljenice, potkoljenice i patele. U sagitalnoj ravnini najbolje se analiziraju tetiva kvadricepsa i patelarni ligamenti s hvatištem na tibiji. Meniskusi se također najbolje prikazuju u sagitalnoj ravnini, a njihova detaljna analiza moguća je u radijalnom sagitalnom multiplanarnom segmentalnom prikazu. Mišićne strukture distalnog dijela natkoljenice i proksimalnog dijela potkoljenice također se dobro prikazuju u sagitalnoj ravnini, a moguća je i sekundarna analiza medijalnog i lateralnog kolateralnog ligamenta (MCL i LCL). Pomoću sagitalne ravnine najbolje se mogu prikazati i prednji te stražnji križni ligament,

a dobro se može analizirati i hrskavica na zaobljenom zglobnom tijelu. Prednji križni ligament anatomski je građen od dva snopa vlakana (anteromedijalnog i posterolateralnog) i te snopove je nemoguće razlikovati u sagitalnoj ravnini, ali ako se koljeno propisno namjesti u položaj 10° do 15° vanjske rotacije te se snima pomoću slojeva debljine 5 mm onda se prednji križni ligament može vidjeti na barem jednom sagitalnom sloju. (4, 5, 8, 9)

### **5.5.2. Koronarni prikaz**

Druga ravnina prikaza kod MR-a koljena je koronarna i ona nam omogućava primarni prikaz medijalnog i lateralnog kolateralnog ligamenta, kao i dobru analizu zglobnih tijela koljena te analizu hrskavice. Pomoću koronarnog prikaza dobro se može prikazati patela, a sekundarno se mogu analizirati prednji i stražnji križni ligament te je posebno omogućen dobar prikaz polazišta i hvatišta oba navedena ligamenta. U koronarnoj ravnini dobro se analiziraju i medijalne i lateralne mišićne strukture. (4, 5, 8, 9)

### **5.5.3. Aksijalni prikaz**

Aksijalna (transverzalna) ravnina omogućava dobar prikaz i analizu odnosa patelofemoralnog zgloba te medijalnog i lateralnog dijela patele zglobne hrskavice. Sekundarno se mogu analizirati patelarni ligament, prednji i stražnji križni ligament te medijalni i lateralni kolateralni ligament. Prednji i stražnji križni ligament se u aksijalnom sloju prikazuju kao kružnice. Zbog svoje zakrivljene orijentacije u aksijalnom se sloju kroz femoropatelarni zglob najbolje prikazuju medijalna i lateralna zglobna površina patele i pripadajuća joj zglobna hrskavica. (4, 5, 8, 9)

## **5.6. ODREĐIVANJE SLOJA SNIMANJA**

Debljina sloja od 4 mm je opće prihvaćena debljina koja se primjenjuje u aksijalnoj i koronarnoj ravnini dok se u sagitalnoj ravnini koristi debljina sloja od 3 mm. Ako



postoji potreba za većom rezolucijom (milimetarskom) onda se koristi 3D FT sekvenca s debljinom sloja od 0,7 mm do 0,9 mm kako bi se tijelo meniska prikazalo u 6 do 8 slojeva. Za detaljnu analizu hrskavice koriste se slojevi od 1 mm do 2 mm, a kod dječjeg se koljena za analizu hrskavice i prednjeg križnog ligamenta koriste slojevi debljine 2,5 mm do 3 mm te 1,5 mm do 2 mm. (4, 5)

Promjena debljine sloja kod magnetne rezonancije utječe na prostornu i kontrastnu rezoluciju. Prilikom smanjenja debljine sloja dolazi do povećanja prostorne rezolucije, a kontrastna se rezolucija smanjuje i obratno. (4, 5)

## **5.7. KONTRASTNO SREDSTVO KOJE SE PRIMJENJUJE U MR PRETRAGAMA**

Kod nekih se pretraga magnetskom rezonancijom može primjenjivati i kontrastno sredstvo koje povećava kontrastnost kontrastom obilježenog tkiva od ostalog tkiva. Kontrastno sredstvo za MR snimanje mijenja intenzitet signala MR slike skraćujući relaksaciju T1 mjernog vremena. (5)

Kontrastno sredstvo koje se primjenjuje u MR pretragama je DTPA (DietylTriamenePenta\_Acetat) tj. DOTA (meglumin terat), a njihov glavni sastojak je element gadolinij (Gd). Gadolinij je niskoosmolarno, vodotopivo, neionsko, pozitivno kontrastno sredstvo koje se primjenjuje intravenski i koristi se u malim količinama od 10 ml do 20 ml. Prije se smatralo da nakon primjene gadolinija nema nikakvih posljedica za zdravlje pacijenta, ali se kroz istraživanja zaključilo da gadolinij može izazvati neželjene posljedice. Izlučivanje gadolinija iz ljudskog organizma odvija se renotropnim i hepatotropnim putem, ali on se ne mora u potpunosti izlučiti. Može doći do raskidanja sveza u molekuli gadolinija prije njegove razgradnje i evakuacije iz tijela pacijenta. Pritom element gadolinija u tijelu pacijenta ostaje nerazgrađen i može djelovati toksično na tkiva i izazivati upale. Može doći i do pojave koja se zove nefrogena sistemska fibroza (NSF), a to je kada na koži i tkivu bolesnika nastaju ireverzibilne promjene. (3)

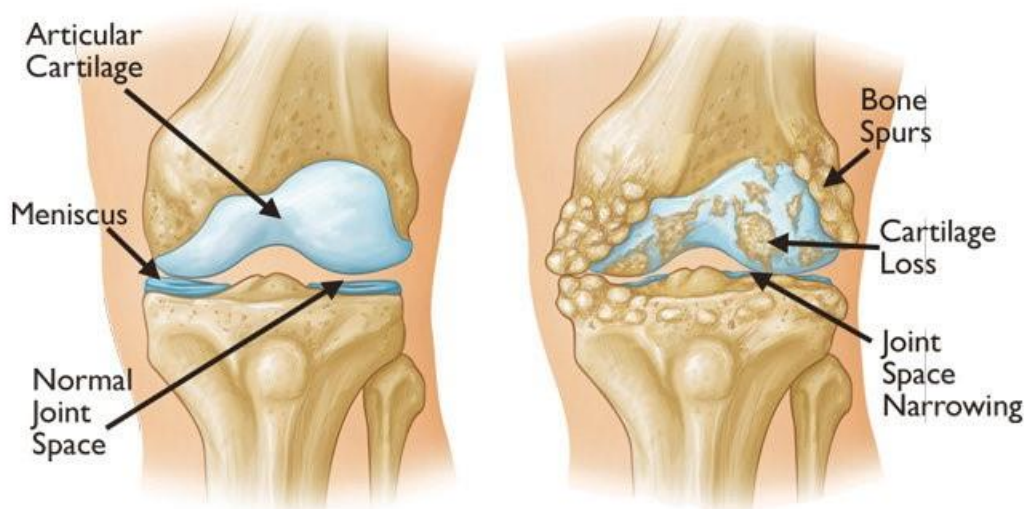
Pacijenti koji imaju renalnu insuficijenciju ili su imali transplantaciju bubrega ili jetre spadaju u rizičnu skupinu kod koje se kontrastno sredstvo primjenjuje uz mjere posebnog opreza. (3, 5)

Prilikom primjene gadolinija dolazi do skraćivanja trajanja relaksacije T1 mjernog vremena pa tkivo u kojem se nakuplja gadolinij postaje višeg intenziteta signala. (3, 5)

## 6. ANATOMIJA I FIZIOLOGIJA HRSKAVICE

### 6.1. HRSKAVICA

Hrskavica je fleksibilno vezivno tkivo koje se nalazi u čovjekovom tijelu i to na više mjesta, uho, nos, zglobovi i intervertebralni diskovi. Zadaća hrskavice je da pruža fleksibilnost i da se odupire silama koje utječu na zglob. Radi se o avaskularnom i aneuralnom tkivu koje nastaje procesom hondrogeneze. Glavne stanice hrskavice su hondrociti. Izvanstanični matriks hrskavice građen je od fibroznog tkiva čiji sastav čine proteoglikani i glikozaminoglikani te voda i kolagen. Postoje tri vrste hrskavice, a to su hijalina, vlaknasta i elastična. (12, 14)



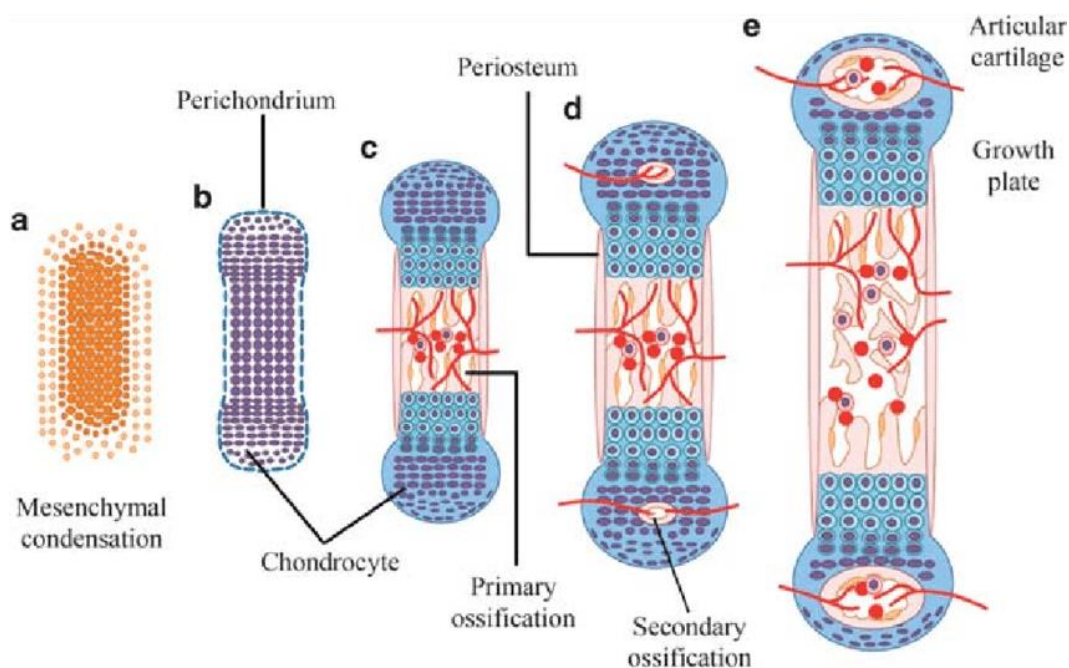
Slika 21. Prikaz zdrave hrskavice koljena (lijevo), potrošena i oštećena (desno)

(preuzeto s: [https://www.researchgate.net/figure/A-healthy-knee-and-a-knee-joint-affected-with-OA\\_fig1\\_339941257](https://www.researchgate.net/figure/A-healthy-knee-and-a-knee-joint-affected-with-OA_fig1_339941257))

### 6.2. RAZVOJ HRSKAVICE

Hrskavica je vezivno tkivo koje je čvrsto i elastično. Razvija se od nezrelog do zrelog stanja, dok je dioba stanica unutar hrskavice vrlo spor proces. Nastaje iz klicinog sloja mezoderma procesom hondrogeneze koja omogućuje formiranje hrskavice od

kondenziranih mezenhimalnih stanica koje se sastoje od kolagena tipa I, III i V. Hondrogenaza omogućava diferencijaciju hondroprogenitorskih stanica koje izlučuju molekule agrekan i kolagen tipa II, IX i XI koje tvore izvanstanični matriks. Hondrociti su specijalizirane stanice koje se nalaze u hrskavici i nastaju kada hondroblasti budu uhvaćeni u matriksu. (12, 13)



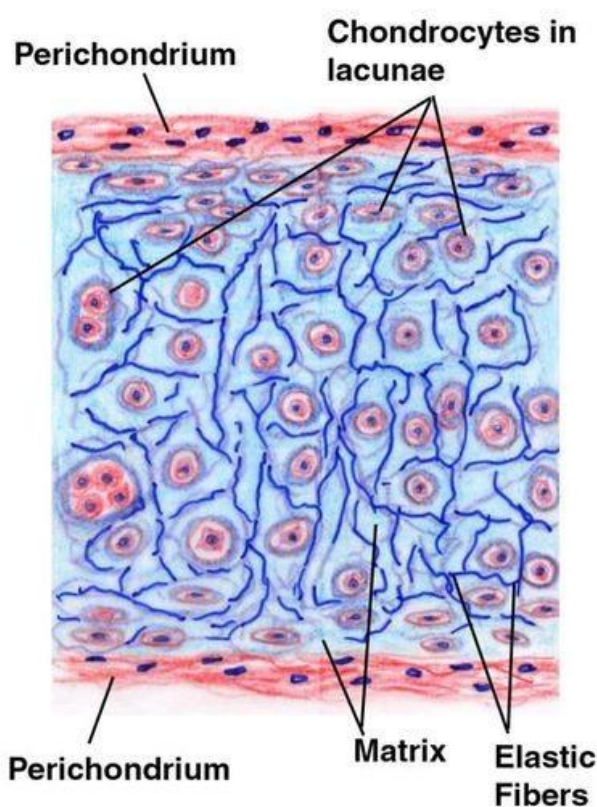
Slika 22. Prikaz razvoja hrskavice (preuzeto s: [https://www.researchgate.net/figure/Cartilage-development-and-endochondral-ossification-a-The-process-of-endochondral\\_fig1\\_286220264](https://www.researchgate.net/figure/Cartilage-development-and-endochondral-ossification-a-The-process-of-endochondral_fig1_286220264))

### 6.3. GRAĐA HRSKAVICE

Glavne stanice hrskavice su hondrociti koji su raspoređeni u hrskavičnim zonama. Kada nema utjecaja na hrskavicu hondrociti su u stanju mirovanja uz održavanje sinteze proteoglikana i drugih nekolagenskih molekula uz prisutnost kolagena tipa II koji ima poluživot od 117 godina kada hrskavica nije oštećena. Hondrociti su odgovorni za razvoj, održavanje i popravak gustog izvanstaničnog matriksa. Razlikuju se po obliku, broju i veličini. Manji su s većom gustoćom, ali i ranjiviji na površini, dok su veći prema dubini. U površinskoj zoni hrskavice hondrociti proizvode protein lubricin čija je uloga da hrskavici omogućava glatku površinu s vrlo niskim trenjem i uspješno klizanje pokretima zgloba. Sastojci matriksa hrskavice razlikuju se od čovjeka do čovjeka. Izvanstanični

matriks hrskavice vrlo je čvrsta komponenta koja se sastoji od vode, proteoglikana i kolagena. Voda zauzima 65 do 80% ukupne težine matriksa, a preostali suhi dio čine proteoglikani i kolagen. Kolagen tipa II najzastupljeniji je (90 – 95%) u normalnoj hrskavici čovjeka. Od okolnog tkiva hrskavica je odvojena perihondrijem i sastoji se od vanjskog vlaknastog sloja koji ima zadaću zaštite hrskavice, pruža joj mehaničku potporu i pričvršćuje hrskavicu na druge strukture te od unutarnjeg staničnog sloja koji je važan za rast i održavanje hrskavice. (13, 14)

Hrskavica se vrlo sporo obnavlja te ju je teško popraviti i to sve zbog toga jer se radi o avaskularnom tkivu.



Slika 23. Građa hrskavice (preuzeto s: <https://www.scientistcindy.com/cartilage-sac.html>)

## 6.4. HRSKAVIČNE ZONE

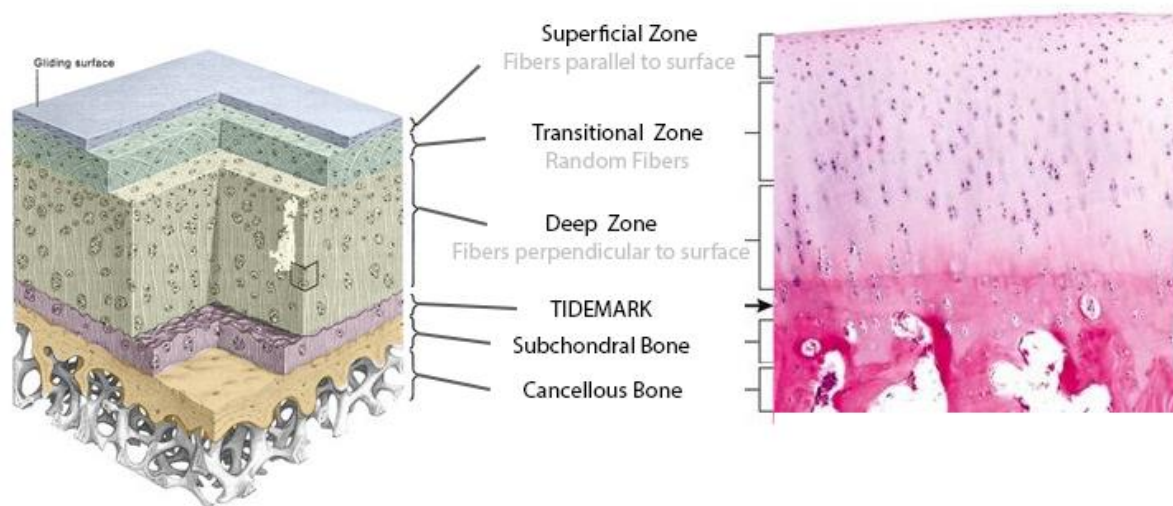
Prvi sloj hrskavice je površinska (tangencijalna) zona koja zauzima 10 – 20% hrskavice i sastoji se od kolagena tipa II i IX koji je paralelan sa zglobovom i plosnatih

hondrocita. Površinska zona u kontaktu je sa sinovijalnom tekućinom što joj omogućava da se odupre silama pritiska na mjestima artikulacije kosti. (14)

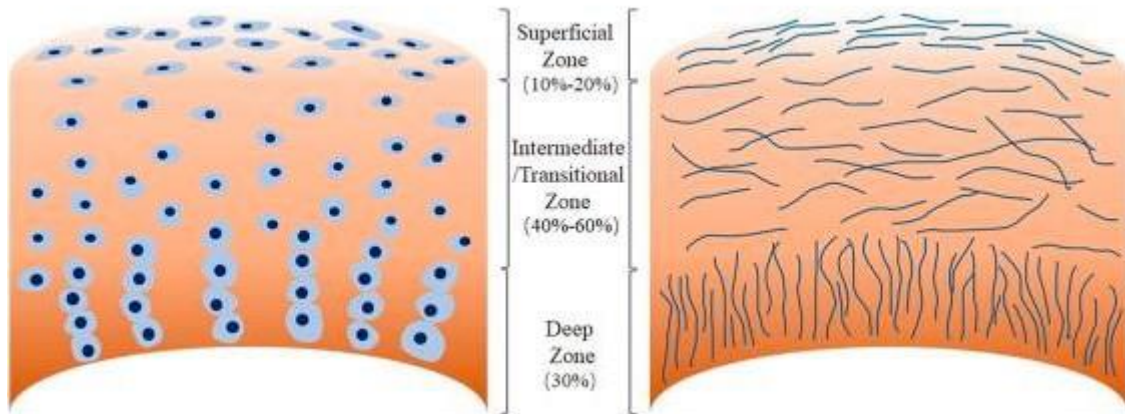
Drugi sloj hrskavice je srednja (prijelazna) zona koja čini 40 – 60% gdje su prisutni proteoglikani i kolagenska vlakna. Kolagen je koso raspoređen u odnosu na zglob, a hondrociti su sferični i niske gustoće. Radi se o sloju koji je prva liniji otpora tlačnim silama. (14)

Treći sloj čini duboka zona koja zauzima 30 – 40% hrskavice gdje je kolagen okomit na zglob s najvećom koncentracijom proteoglikana i najmanjom koncentracijom vode. Hondrociti su poredani u stupove, paralelni su s kolagenskim vlaknima i okomiti na zglob. Okomito poredana kolagenska vlakna omogućuju pružanje najvećeg otpora kompresijskim silama. (14)

Duboko ispod duboke zone nalazi se Tidemark, područje koje odvaja pravu zglobnu hrskavicu od dublje hrskavice. U zglobnoj hrskavici pojavljuje se sa skeletnim sazrijevanjem, a nastaje aktivnošću hondrocita kalcificiranih i nekalcificiranih slojeva hrskavice bilo koje vrste. Nakon Tidemarka nalazi se subhondralna kost. (15)



Slika 24. Prikaz hrskavičnih zona (preuzeto s: <https://www.orthobullets.com/basic-science/9017/articular-cartilage>)



Slika 25. Prikaz zonske raspodjele hondrocita (slika lijevo) i kolagenih vlakana (slika desno)

(preuzeto s: <https://www.ncbi.nlm.nih.gov/pmc/articles/PMC8719005/>)

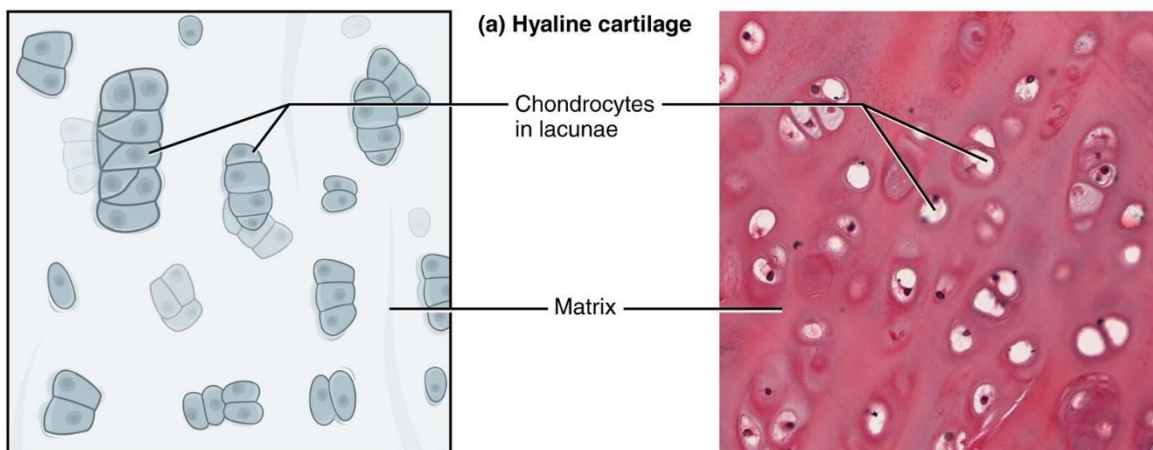
## 6.5. PREHRANA HRSKAVICE

Hrskavica je avaskularna vrsta tkiva i kao takva nema izravne povezanosti s krvnim žilama. Hondrociti kao glavne stanice hrskavice hranu dobivaju iz okolnog tkiva putem difuzije iz sinovijalne tekućine. Osim avaskularnosti hrskavica je i aneuralna što znači da nema živaca. (14)

## 6.6. VRSTE HRSKAVICE

### 6.6.1. Hijalina hrskavica

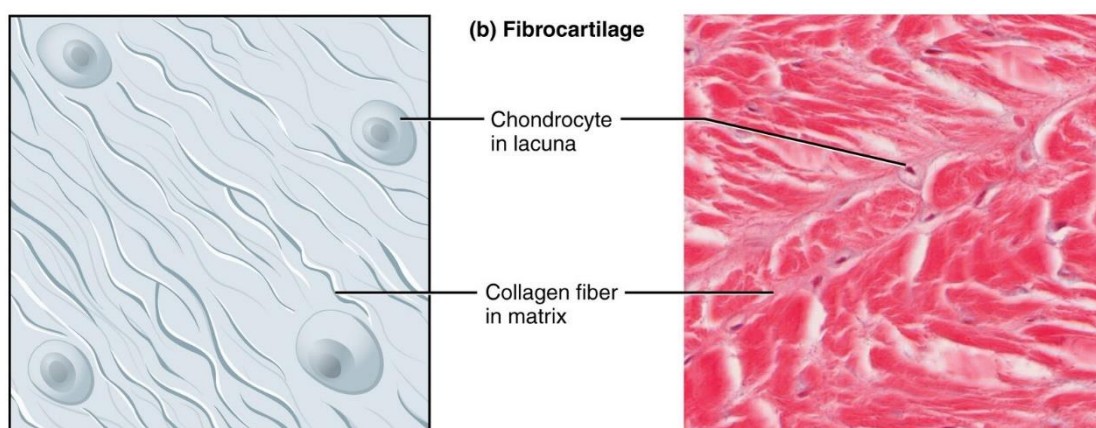
Plavkasto bijele je boje i radi se o najčešćoj vrsti hrskavice koja ima glatku površinu. Matriks je bogat glikozaminoglikanima u obliku mljevene tvari i sastoji se od čvrsto zbijenih kolagenskih vlakana tipa II što ga čini čvrstim, ali i fleksibilnim. Glavni proteoglikan hijaline hrskavice je agrekan. Hondrociti se nalaze u malim skupinama podijeljenima unutar staničnih jezgara. Nalazi se između suprotnih površina kostiju u mnogim zglobovima zbog toga jer joj glatka površina omogućava lakše klizanje (rebro i prsna kost, u laktu i koljenu). (12, 16, 17)



Slika 26. Prikaz građe hijaline hrskavice (preuzeto s: <https://storymd.com/journal/4m8zkld0pm-cartilage/page/4q49rhdlxn-types-of-cartilage>)

### 6.6.2. Vlaknasta hrskavica

Najčvršća je od sve tri vrste hrskavica čiji je matriks sličan hijalinoj hrskavici. Nema perihondrij i ima obilje kolagena tipa I uz kolagen tipa II te sadrži mnogo manje proteoglikana nego hijalina hrskavica. Ta obilježja vlaknaste hrskavice čine ju izdržljivom i čvrstom te može izdržati visoke stupnjeve kompresije i napetosti. Primjeri vlaknaste hrskavice su intervertebralni diskovi, meniskusi, zona između pubičnih simfiza, na spojevima tetiva i kosti. (12, 17, 18)

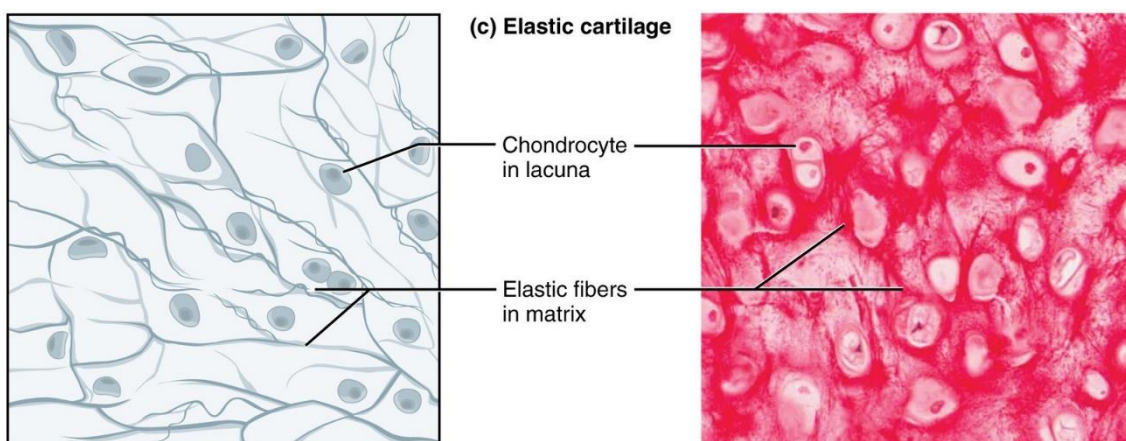


Slika 27. Prikaz građe vlaknaste hrskavice (preuzeto s: <https://storymd.com/journal/4m8zkld0pm-cartilage/page/4q49rhdlxn-types-of-cartilage>)



### 6.6.3. Elastična hrskavica

Ima perihondrij i žućkaste je boje. Sastoji se od mreže nitastih elastičnih vlakana između kojih su smješteni hondrociti te je zbog toga elastična i fleksibilna te pruža potporu i održava oblik. Sadrži najviše kolagena tipa II. Primjeri elastične hrskavice su ušna školjka vanjskog uha i Eustahijeva cijev. (12, 17)



Slika 28. Prikaz građe elastične hrskavice (preuzeto s: <https://storymd.com/journal/4m8zkl0pm-cartilage/page/4q49rhdlxn-types-of-cartilage>)

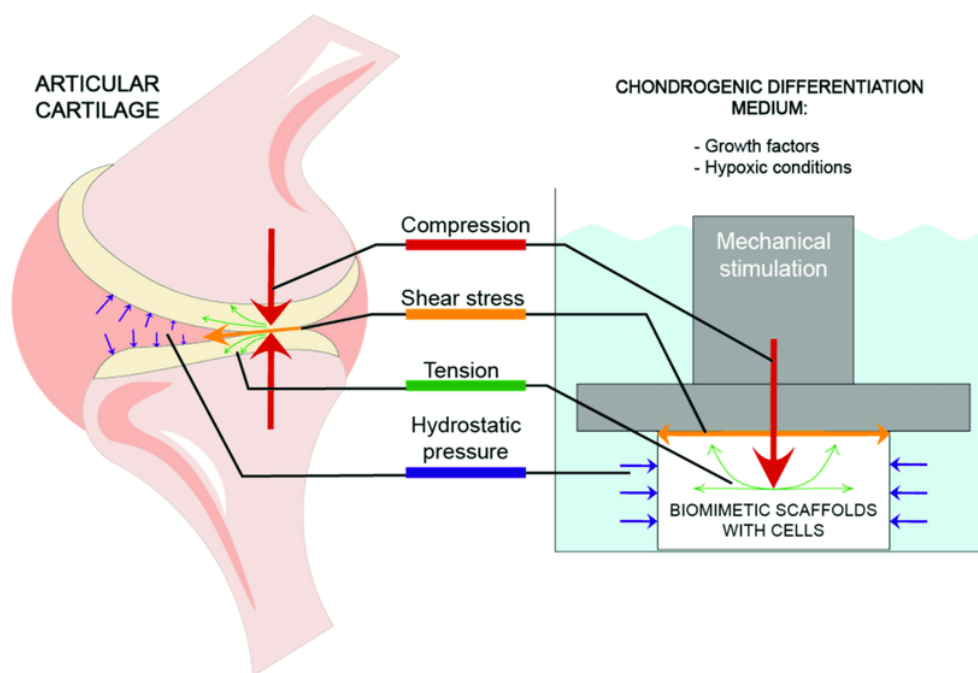
## 6.7. BIOMEHANIČKO PONAŠANJE ZGLOBNE HRSKAVICE

Biomehaničko ponašanje zglobne hrskavice ovisi o dvije faze od kojih se hrskavica sastoji, a to su tekuća i čvrsta faza. Tekuća faza sastoji se od vode koja čini 80% faze, a dio tekuće faze su i anorganski ioni natrija, kalcija, klorida i kalija. Čvrstu fazu hrskavice čini izvanstanični matriks hrskavice koji je porozan i propustan. Odnos između agregata proteoglikana i intersticijske tekućine osigurava kompresivnu otpornost hrskavice putem negativnih elektrostatskih sila odbijanja. (14)

Prilikom djelovanja brzih kontaktnih sila na hrskavicu dolazi do trenutnog povećanja tlaka intersticijske tekućine koje utječe na istjecanje tekućine iz izvanstaničnog matriksa uz stvaranje velikog otpora trenja na matriksu. Nakon što kompresijsko trenje prestane tekućina teče natrag u tkivo. Niska propust hrskavice sprječava brzo istiskanje tekućine iz hrskavičnog matriksa. (14)

Na zglobnu hrskavicu utječu opterećenje i deformacija te stres i smicanje. Svojstvo viskoelastičnosti hrskavice omogućava da se hrskavice odupre opterećenju i deformaciji. Na taj proces utječu dva mehanizma, a to su mehanizam ovisan o protoku i mehanizam neovisan o protoku. Mehanizam ovisan o protoku ovisi o intersticijalnoj tekućini i otporu trenja povezanom s tim protokom, dok mehanizam neovisan o protoku ovisi o ponašanju kolagen-proteoglikanske matrice čiji je rezultat tlak tekućine koji osigurava značajnu komponentu ukupne potpore opterećenju te dolazi do smanjenja naprezanja koje djeluje na čvrstu matricu. (14)

Stalni tlačni stres još je jedan uzročnik koji utječe na zglobnu hrskavicu i na njezinu deformaciju. Povećanjem stresa tijekom vremena dolazi i povećanja deformiteta hrskavice. Kada stres dođe do vrhunca uslijedit će lagani proces otpuštanja stresa dok se ne postigne stanje ravnoteže. Smicanje također može naštetiti hrskavici, ali zbog dobro organiziranog molekularnog rasporeda kolagenskih fibrila u srednjoj zoni zglobna hrskavica ima dobra svojstva u otpornosti na smicanje. (14)



Slika 29. Mehanizam mehaničkog djelovanja na hrskavicu koljena (preuzeto s:

[https://www.researchgate.net/figure/Different-mechanical-factors-affecting-articular-cartilage-and-biomimetic-scaffolds\\_fig1\\_354426305](https://www.researchgate.net/figure/Different-mechanical-factors-affecting-articular-cartilage-and-biomimetic-scaffolds_fig1_354426305))

## 7. OŠTEĆENJE HRSKAVICE KOLJENOG ZGLOBA

Svaka površina zglobnog tijela ima hrskavicu koja štiti kost i omogućava lakše pokrete samog zgloba. Zbog raznih mehaničkih opterećenja kojima podliježe hrskavica dolazi do njezinog oštećenja. Mehanički odgovor zglobne hrskavice nastaje kada se aktiviraju hondrociti koji proizvode velike količine kolagena tipa II koji je ključan za odražavanje oblika i čvrstoće zglobne hrskavice. Oštećenjem površine hrskavice i kolagena tipa II koji ju štiti početno je stanje oštećenja zglobne hrskavice čiji proces postepeno ide sve dublje do subhondralne kosti. (19)

### 7.1. PROCES OŠTEĆENJA ZGLOBNE HRSKAVICE KOLJENA

Zglobna hrskavica ključna je za funkciju zgloba, pa tako i koljenog. Mehanička djelovanja poput udaraca, prijenosa sile, prijeloma kostiju ili nekih drugih bolesti zglobova imaju negativan utjecaj na hrskavicu i pogoduju njenom oštećenju. (20)

Prvi tip oštećenje hrskavice odnosi se na određene mehaničke sile ili udarce koji oštećuju hrskavicu od površine, pa sve dublje do subhondralne kosti. Kod takvog oštećenja nema znakova kao što su bolovi zato jer je hrskavica aneuralna, pa će se bol javiti tek kad se ona u potpunosti ošteti i oštećenje zahvati subhondralnu kost. Takav tip oštećenja može biti dugotrajan jer prvobitno oštećenje ne mora odmah prodrijeti duboko do kosti nego može postepeno oštećivati kolagen i matriks s kojim dolazi do smanjenja proteoglikana te na kraju do oštećenja hondrocita. Hrkavica se postepeno može obnovljati nakon oštećenja, ali radi se o dugotrajnom procesu koji kod osoba koja su podložna ozljedama može trajati duže nego ponovno oštećenje koje prodire sve dublje u hrskavicu. (20)

Drugi tip ozljede i oštećenja hrskavice je kod prijeloma kosti kada se oštete krvne žile koje prenose hranjive tvari i kisik do dubokih slojeva hrskavice. (20)

Treći tip oštećenja nastaje kod bolesti *Osteochondritis dissecans* pri čemu dolazi do odumiranja kosti ispod hrskavice zbog smanjenog protoka krvi. Uzrok *Osteochondritis dissecans* nepoznate je etiologije, češće se javlja kod adolescenata u dobi od 10 do 20 godina koji su aktivni sportaši. Kod te bolesti javljaju se bol, oteklina,

osjetljivost, smanjen opseg pokreta te ti svi simptomi upućuju na određenu problematiku zgloba i hrskavice. (20)

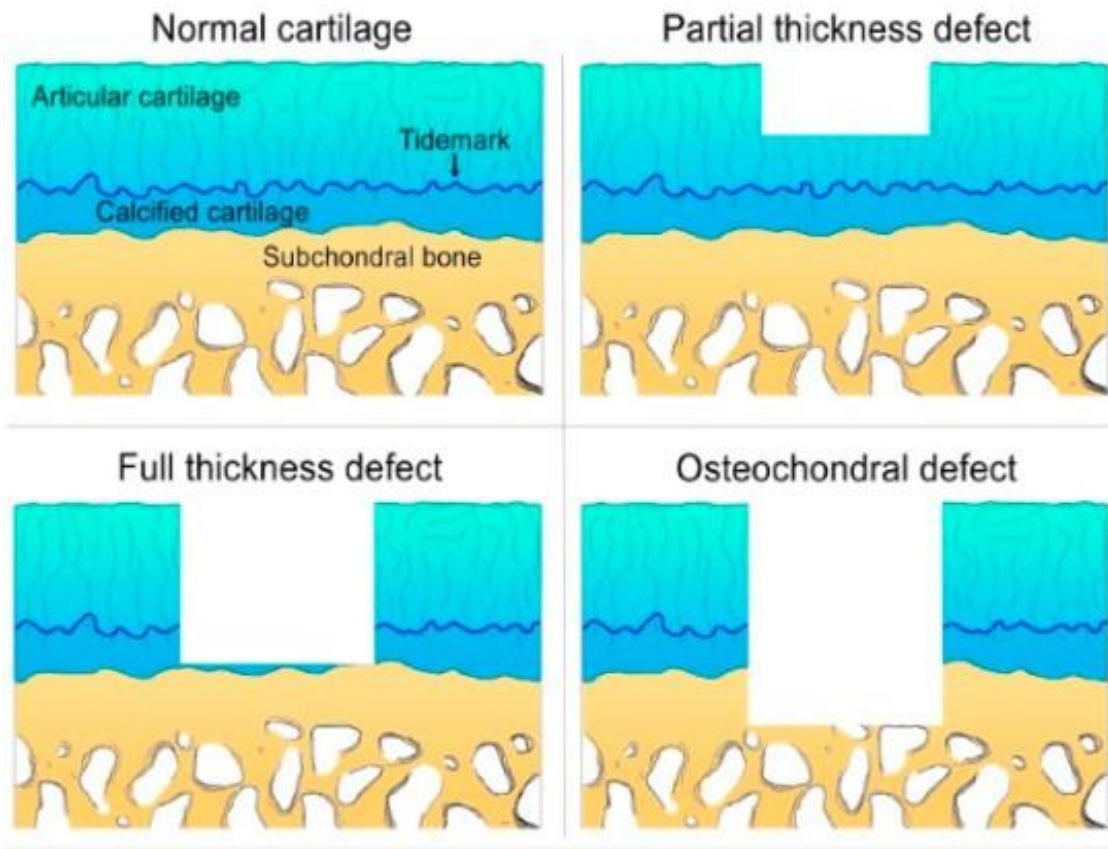
Osim tih uzročnika na oštećenje hrskavice koljena utječu proces starenja, osteoartritis, ali i ozljeda prednjeg križnog ligamenta (anterior cruciata ligament) koljenog zgloba. (20)

Mehanička oštećenja zglobne hrskavice mogu se podijeliti u tri skupine, oštećenje matriksa i/ili stanica bez vidljivog poremećaja zglobne površine, poremećaj hrskavice te poremećaj hrskavice i kostiju. (20)

Oštećenje matriksa i/ili stanica bez vidljivog poremećaja zglobne površine nema poznatih simptoma te se u početku ne može otkriti oštećenje koje će hrskavica popraviti ako nije previše duboko, dok dubinsko oštećenje može dovesti do većeg oštećenja matriksa hrskavice. (20)

Poremećaj hrskavice uzrokuje mehanička oštećenja, pojavu sinovitisa i izljeva u zglobu. Nema stvaranja fibrinskog ugruška ili upale. Lezija hrskavice može, ali i ne mora napredovati ovisno o njezinoj veličini i mjestu na kojem se nalazi. Kod hrskavice i proliferacije stanica najčešće nije moguće ispuniti cijeli defekt koji je nastao. (20)

Poremećaj hrskavice i kostiju (ostehondralna fraktura) uzrokuje mehanička oštećenja, pojavu sinovitisa, zglobnog izljeva i upale zgloba. Dolazi do stvaranja fibrinskog ugruška i pojave upale. Hrkavica se regenerira, a lezija može, ali i ne mora napredovati ovisno o njezinoj veličini i položaju. (20)








Slika 30. Proces oštećenja zglobne hrskavice (preuzeto s: <https://www.mdpi.com/2310-2861/8/10/648>)

## 7.2. KLASIFIKACIJA OŠTEĆENJA ZGLOBNE HRKAVICE KOLJENA

Postoje dvije najpoznatije klasifikacije za procjenu oštećenja zglobne hrskavice koljena, a to su Outerbridge klasifikacija i ICRS klasifikacija.


Outerbridge klasifikacija objavljena je 1961. godine i odnosi se na tipovanje hondromalacije zglobne hrskavice koljena kroz četiri stupnja putem magnetske rezonancije i artroskopije. (21)

	MR IMAGING	ARTHROSCOPY	MACROSCOPY	SCHEMATIC DRAWING OF THE ARTICULAR CARTILAGE
Grade 0	homogenous and smooth delineation	uniform thickness and intact surface	normal cartilage	
Grade 1	focal areas of hyperintensity with normal contour	softening or swelling of cartilage	focal thickening	
Grade 2	blister-like swelling/fraying of articular cartilage extending to the surface	fragmentation and fissuring within soft areas of articular cartilage	superficial defect(s), less than 50%	
Grade 3	partial thickness cartilage loss with focal ulceration	partial thickness cartilage loss with fibrillation ("crab-meat appearance")	Deep defect(s) more than 50%	
Grade 4	exposed subchondral bone	cartilage destruction with exposed subchondral bone	Full thickness defect(s)	

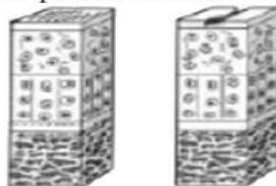Slika 31. Outerbridge klasifikacija (preuzeto s: [https://www.researchgate.net/figure/Modification-of-the-Outerbridge-classification-of-cartilage-defects\\_fig10\\_322688553](https://www.researchgate.net/figure/Modification-of-the-Outerbridge-classification-of-cartilage-defects_fig10_322688553))

ICRS klasifikacija Međunarodnog društva za popravak hrskavice također se sastoji od četiri stupnja. Prvi stupanj je 0 što označava normalnu zdravu hrskavicu, dok svaki sljedeći stupanj od 1 do 4 označava postepeno sve veće oštećenje. Prvi, treći i četvrti stupanj imaju i podstupnjeve. (22)

ICRS grade 0—normal



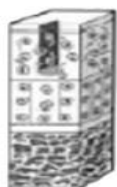ICRS grade 1—nearly normal  
Superficial lesions. Soft indentation (A)  
and/or superficial fissures and cracks (B)



A

B

ICRS grade 2—abnormal  
Lesions extending down to <50% of cartilage depth



ICRS grade 3—severely abnormal  
Cartilage defects extending down >50% of cartilage depth (A) as well as  
down to calcified layer (B) and down to but not through the subchondral  
bone (C). Blisters are included in this grade (D)



A

B

C

D

ICRS grade 4—severely abnormal



A

B

Copyright © ICRS

Slika 32. ICRS klasifikacijski sustav (preuzeto s: [chrome-extension://efaidnbmnnnibpcajpcglclefindmkaj/https://cartilage.org/content/uploads/2014/10/ICRS\\_evaluation.pdf](https://chrome-extension://efaidnbmnnnibpcajpcglclefindmkaj/https://cartilage.org/content/uploads/2014/10/ICRS_evaluation.pdf))

Osim navedene dvije klasifikacije još se koristi i skala za ocjenu stanja koljena pacijenta i stupanj osteoartritisa pod nazivom KOOS (Knee injury and Osteoarthritis Outcome Score). KOOS klasifikacija razvijena je 1995. godine u dvije verzije istovremeno, a rezultat je ozljede koljena i ishoda osteoartritisa. Ta vrsta procjene osmišljena je ciljano za koljeno te omogućava pacijentu da sam da mišljenje o stanju svojeg koljena na temelju određenih procjena kao što su procjena stabilnost i bolnosti u koljenu tijekom hodanja, sportskih aktivnosti i svakodnevnog života, a sve to pacijent iznosi kroz određenu brojčanu skalu. KOOS ljestvica da je uvid u kratkoročne i dugoročne posljedice koje mogu utjecati na pacijentov život te na kraju dovesti i do pojave osteoartritisa. (23)

$$1. \text{ PAIN} \quad 100 - \frac{\text{Mean Score (P1-P9)} \times 100}{4} = \text{KOOS Pain}$$

$$2. \text{ SYMPTOMS} \quad 100 - \frac{\text{Mean Score (S1-S7)} \times 100}{4} = \text{KOOS Symptoms}$$

$$3. \text{ ADL} \quad 100 - \frac{\text{Mean Score (A1-A17)} \times 100}{4} = \text{KOOS ADL}$$

$$4. \text{ SPORT/REC} \quad 100 - \frac{\text{Mean Score (SP1-SP5)} \times 100}{4} = \text{KOOS Sport/Rec}$$

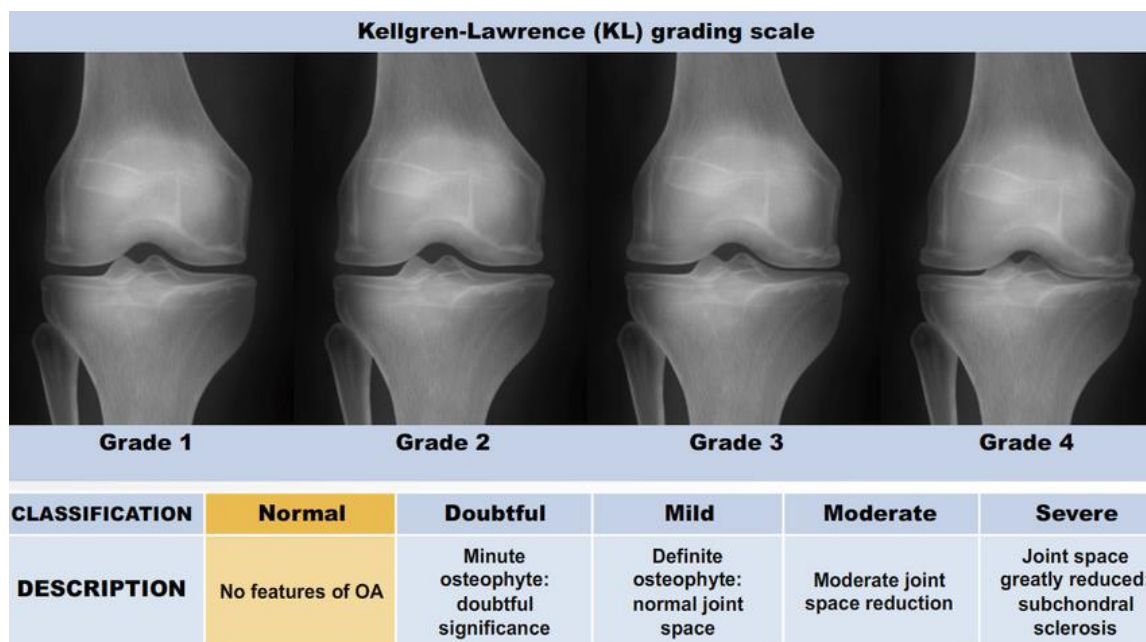
$$5. \text{ QOL} \quad 100 - \frac{\text{Mean Score (Q1-Q4)} \times 100}{4} = \text{KOOS QOL}$$

Slika 33. Formule za računanje KOOS skale (preuzeto s: <https://heartbeat-med.com/resources/knee-injury-and-osteoarthritis-outcome-score-kooos/>)



### 7.3. DIJAGNOSTIČKE METODE U OTKRIVANJU OŠTEĆENJA ZGLOBNE HRSAVICE KOLJENA

Svaku ozljedu i oštećenje zglobne hrskavice potrebno je pravovaljano dijagnosticirati. U današnje vrijeme postoje razne dijagnostičke metode pomoću kojih se može prepoznati oštećenje zglobne hrskavice i njegov stupanj. Radiografija je jedna od metoda kojom se može otkriti i odrediti oštećenje zglobne hrskavice. Iako nije najbolja metoda za dijagnostiku hrskavice na radiografskim se snimkama može primijeniti Kellgren-Lawrenceova ljestvica koja promatra promjenu širine zglobnih prostora, izgled i promjene u subhondralnoj kosti u vidu sklerozacije i cističnih promjena te pojavu rubnih osteofita. (24)



Slika 34. Kellgren-Lawrenceova ljestvica (preuzeto s: [https://www.researchgate.net/figure/The-Kellgren-and-Lawrence-grading-system-to-assess-the-severity-of-knee-OA-Source\\_fig3\\_339941257](https://www.researchgate.net/figure/The-Kellgren-and-Lawrence-grading-system-to-assess-the-severity-of-knee-OA-Source_fig3_339941257))

Artroskopija je još jedna metoda kojom se može vidjeti i napraviti površinska procjena oštećenja hrskavice koljena. Artroskopom se može ući u zglob i napraviti makroskopski pregled te utvrditi oštećenje. Procjena oštećenja hrskavice u ovom slučaju radi se uz pomoć dvije poznate ljestvice za procjenu oštećenja hrskavice: ljestvica

Međunarodnog društva za popravak hrskavice (ICRS) i Oswestryjev rezultat artroskopije (OAS). (24)

Ultrazvuk (UZV) je još jedna metoda kojom se može napraviti procjena oštećenja hrskavice, a ona je moguća zato jer prema skali brzina zvuka na kojoj je baziran rad ultrazvuka je veći u zdravoj (1658-1760 m/s) nego u oštećenoj (1567-1600 m/s) hrskavici. Dijagnostika hrskavice UZV-om temelji se na nekoliko parametara koji su različiti između zdrave i oštećene hrskavice. Ograničenje UZV-a kao metode u procjeni oštećenja hrskavice leži u činjenici da se ultrazvučnim pregledom ne može prikazati hrskavicu cijele cirkumferencije zglobnog tijela. (25)

Magnetska rezonancija najbolja je i najpreciznija dijagnostička metoda za procjenu i klasifikaciju oštećenja zglobne hrskavice. MR daje uvid u stanje zglobne hrskavice, a dodatnim sekvencama i metodama snimanja te biokemijskim oslikavanjem dobivaju se informacije o unutrašnjem stanju hrskavice te o sadržaju proteoglikana i kolagena. Kod snimanja hrskavice magnetskom rezonancijom razvijeno je nekoliko skala i bodovanja prema kojima se mjeri i radi analiza stanja hrskavice. Najpoznatija metoda koja se koristi za dijagnostiku hrskavice je dGEMRIC, a još se koriste metode T2 mapiranje, T1 ponderirano mapiranje, oslikavanje natrijem i DWI. (24)

#### **7.4. METODE LIJEČENJA ZGLOBNE HRSKAVICE KOLJENA**

Proces liječenja i regeneracije zglobne hrskavice obuhvaća razne neinvazivne i invazivne tehnike. Kod početnog oštećenja pacijentu se nakon postavljanja dijagnoze i težine oštećenja prvo savjetuje da fizikalnu terapiju i vježbe usmjeri na jačanje natkoljenične muskulature kako bi jača muskulatura mogla podnijeti veća opterećenja. Ako ta metoda fizikalne terapije ne bude uspješna ili ako ona nije rješenje za određene stupnjeve oštećenja onda se primjenjuju druge metode liječenja kao što su mikrofrakture, osteohondralno presađivanje, stanična terapija, tkivni inženjering, plazma bogata trombocitima ili AutoCart. (17, 33)

Mikrofrakture su vrsta zahvata kod kojeg ortoped artroskopskom metodom buši hrskavicu na više mjesta kako bi to potaknulo stvaranje nove hrskavice. Ova metoda smanjuje prisutnu bol i uspješna je u stvaranju većih količina nove hrskavice. (26, 33)

Osteohondralno presađivanje tehnika je transplantacije kod koje se sa drugog dijela tijela nastoji presađiti zdravi dio kosti i hrskavice na mjesto oštećenog. Cilj ovog zahvata je nadomjestiti ili popraviti oštećeni dio i vratiti funkciju zgloba. Postoje dvije metode osteohondralnog presađivanja, a to su Mozaikplastika i OATS metoda. Ove dvije metode razlikuju se u tome što se kod Mozaikplastike koriste manji presađci, a kod OATS tehnike veliki presađci kosti i hrskavice. (27, 28, 33)

Terapija mezenhimalnim matičnim stanicama (MSC) još je jedna uspješna metoda u liječenju oštećenja hrskavice koljena. Mezenhimalne matične stanice uzimaju se iz masnog tkiva pacijenta, ekspandiraju se u laboratorij i zatim se ubrizgavaju na mjesto oštećenja. One mijenjaju okružje u koljenom zglobu te potiču hondroците na stvaranje hrskavice. (29, 33)

Tkivni inženjering metoda je koja se sastoji od dvije podmetode koje se koriste u popravku oštećenja hrskavice. Jedna je metoda Skele kod koje se koriste sintetski ili prirodni biomaterijali za stvaranje okruženja koje podržava rast i interakcijsku stanicu, a druga je transplantacija hrskavičnog tkiva iz nekog zdravog dijela tijela na oštećeni dio hrskavice. (30, 33)

Plazma bogata trombocitima (PRP) koristi se zbog faktora rasta (GF) koji potiče regeneraciju. PRP uglavnom se sastoji od visoko koncentriranih trombocita unutar krvnog derivata gdje se karakteristike regeneracije mogu uočiti u tim trombocitima budući da sadrže učinkovit faktor rasta. (31, 33)

AutoCart još je jedna tehnika kojom se nastoji popraviti oštećenje hrskavice koljena. To je metoda koja je prvi puta opisana 1983. godine, a svoj vrhunac s odličnim rezultatima dosegla je 2015. godine. Radi se o metodi kod koje se artroskopski očisti područje oštećenog dijela hrskavice te se ta hrskavica usitnjava u male sitne komadiće. Iz vene pacijenta uzima se određena količina krvi koja se zatim obrađuje u posebnom uređaju i iz krvi se odvaja plazma bogata trombocitima koja se zatim miješa sa usitnjenom hrskavicom te se dobiva gel koji se zatim stavlja na mjesto defekta. Taj gel će urasti u defekt hrskavice i potaknuti stvaranje novog sloja hrskavice. (32, 34)

## **8. PROCJENA OŠTEĆENJA HRSKAVICE KOLJENA „dGEMRIC“ TEHNIKOM OSLIKAVANJA MAGNETSKOM REZONANCIJOM**

### **8.1. UVOD**

Radiološko oslikavanje ključna je metoda za procjenu stanja zglobne hrskavice, u praćenju liječenja oštećenja, u procjeni tehničkog uspjeha u liječenju, kao i za mogućnost otkrivanja komplikacija povezanih s liječenjem. U današnje vrijeme na raspolaganju su brojne radiološke metode kao što je radiografija, kompjutorizirana tomografija i tomosinteza, ultrasonografija te magnetska rezonancija. Najčešće korištena metoda je radiografija, ali je i dosta ograničena u procjeni liječenja hrskavice. U prikazu reparirane hrskavice putem kompjutorizirane tomografije i tomosinteze treba koristiti kontrastno sredstvo za artrografiju. Jedina metoda koja može prikazati morfologiju hrskavice in vivo, ali i njezin unutarnji izgled je magnetska rezonancija. Magnetska rezonancija prikazuje sve strukture zgloba, a dodatno koristeći metode biokemijskog oslikavanja mogu se dobiti informacije o kemijskom sastavu hrskavice i hrskavičnog reparata, ponajprije sadržaj proteoglikana i mreža kolagenskih vlakana. (35)

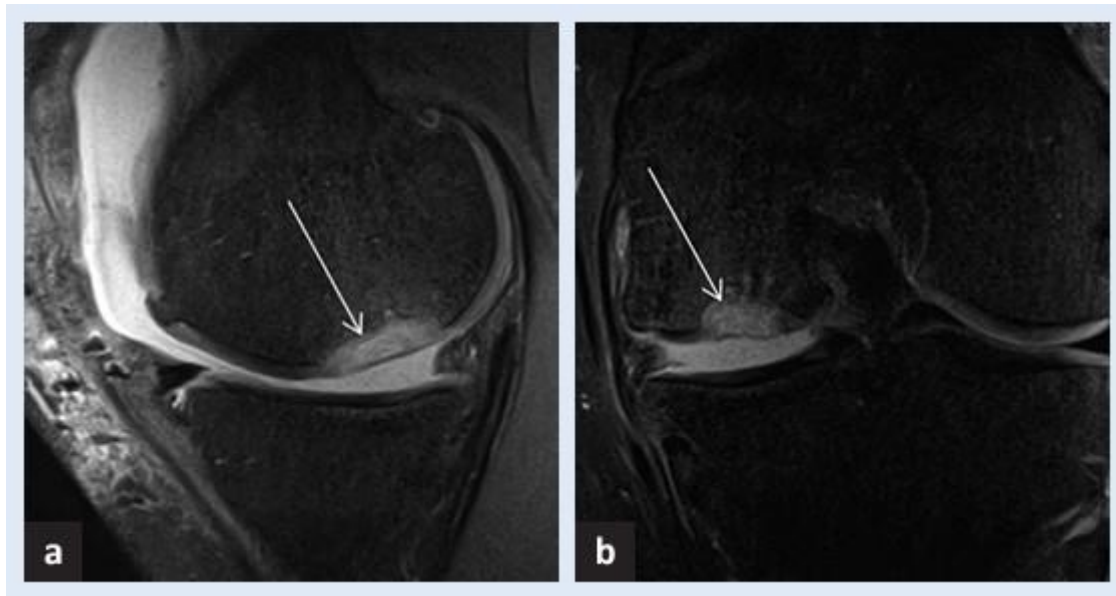
U ovom dijelu rada opisan će se slikovne metode koje se koriste u prikazu reparirane hrskavice s naglaskom na nove tehnike snimanja te njihove prednosti i ograničenja u evaluaciji reparirane hrskavice.

Nakon operacijskog zahvata potrebno je procijeniti tehničku uspješnost zahvata na hrskavici, stanje cijeljenja hrskavice i moguće komplikacije. Za snimanje i opisivanje komponenata izvanstaničnog matriksa i u procjeni biokemijskog statusa OA promjena koriste se razne MR tehnike. Promatranja hrskavičnog tkiva koje se obnavlja pomoću MR tehnika dobro je utemeljeno polukvantitativnim sustavima bodovanja koji se uglavnom koristio u kliničkim istraživačkim studijama. (35)

## 8.2. MAGNETSKA REZONANCIJA

Za procjenu stanja zglobne hrskavice i hrskavičnog tkiva koriste se tehnike snimanja magnetskom rezonancijom koje se mogu podijeliti u dvije glavne kategorije prema njihovim mogućnostima za morfološku i kompozicijsku procjenu. (35)

Prilikom snimanja hrskavice koriste se magneti jakosti 1,5T i 3T te magnet jakosti 7T za istraživanja uz korištenje zavojnica za ekstremitete. Kod procjene strukture hrskavice prema preporuci ICRS-a koristi se ista morfološka MR tehnika kao i za prikaz reparata i izvorne hrskavice. U tu svrhu snimanja koristi se kombinacija sekvenci osjetljivih na hrskavicu kao što su 3D gradijent-eho sekvenca sa saturacijom masti te sekvence osjetljive na tekućinu, PD (proton mjerna sekvenca sa saturacijom signala masti). Za točan prikaz debljine i površine hrskavice koriste se 3D gradijent eho sekvence sa saturacijom masti ili ekscitacijom vode, dok za ocrtavanje unutarnjih struktura hrskavice i za otkrivanje žarišnih defekata hrskavice koriste se gore navedene brze spin-eho sekvence koje su osjetljivije u usporedbi s GRE sekvencama. Brze spin-eho sekvence omogućavaju detekciju morfološki defekata u zglobnoj hrskavici i reparatu hrskavice te se uglavnom koriste za semikvantitativnu i kvantitativnu procjenu. Procjena morfoloških struktura zglobne hrskavice radi se u usporedbi s ostalim strukturama u koljenom zglobu, meniskusima, subhondralnom kosti, osteofitima i sinovijom. MR snimanjem mogu se procijeniti određeni parametri koji služe za procjenu popravka hrskavice, a to su: stupanj popunjavanja defekta, opseg integracije reparata sa susjednim tkivima, prisutnost ili odsutnost reaktivnih promjena pripadajuće subhondralne kosti, konture i karakteristike reparata. (Slika 35.). (35)



Slika 35. Sagitalne (a) i koronarne (b) MR slike pokazuju morfološki izgled popravka hrskavice nakon mikrofraktura medijalnog femoralnog kondila (strelica): hondralni defekt potpuno je ispunjen fibrokartilaginoznim tkivom i poravnat je s okolnom hrskavicom bez subhondralnog edema.

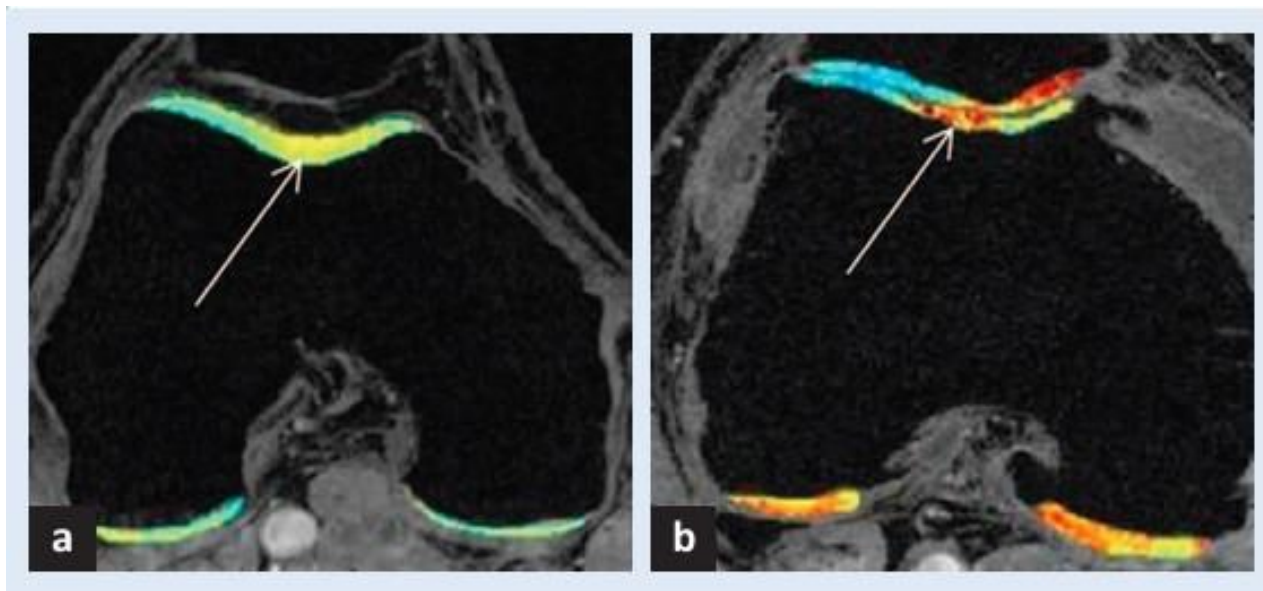
Idealan slučaj je kada reparat ima istu debljinu kao i susjedna nativna hrskavica, kad je glatka artikularna površina koja u potpunosti ispunjava hrskavični defekt, kad su rubovi reparata kontinuirani sa susjednom nativnom zglobnom hrskavicom bez razmaka između reparata i susjedne hrskavice ili između reparata i susjedne kosti. U evaluaciji reparata hrskavice koriste se različite metode MR procjene, a jedna od njih je i MOCART. (35) U dugoročnom praćenju popravka hrskavice MOCART rezultati od velike su pomoći. Morfološki izgled mjesta popravka hrskavice evoluirá tijekom vremena, a potpuno popunjavanje hrskavičnog defekta može trajati od nekoliko mjeseci do nekoliko godina. Svaka novonastala hrskavica vlaknasta je i u početku je slabo organizirana te vrlo vodopropusna. Reparát u ranom razdoblju nakon operacije je hiperintenzivan u odnosu na nativnu hrskavicu na T2 slikama i vrlo teško se razlikuje od tekućine te može biti vrlo tanko. Sazrijevanjem reparata ono postaje hipointenzivno (smanjen intenzitet signala) u odnosu na nativnu hrskavicu. U razdoblju od godinu ili dvije reparat je trebao narasti te ispuniti hrskavični defekt s glatkom i dobro definiranom površinom. Tijekom prvih 12 mjeseci, a moguće i do 3 godine, vidljiv je edem koštane srži u subhondralnoj kosti i okolne kosti. Edem se tijekom vremena smanjuje u veličini i intenzitetu signala. Tijekom inkorporacije kosti nestaje edem koji se nalazi u osteohondralnim čepovima i okolnoj kosti, a čepovi se više ne razlikuju od ostatka kosti. Loš funkcionalni ishod vidljiv je

nakon 2 godine i povezan je s loše ispunjenim defektima i nepotpunom perifernom integracijom. Zabrinjavajući znakovi slabe integracije reparata su koštani edem subhondralne kosti nakon 18 mjeseci i stvaranje subhondralne ciste. Hijalinu zglobnu hrskavicu čine makromolekularne mreže ispunjene tekućinom koje se sastoje od kolagena i proteoglikana, a zadaća joj je da podržava mehanička opterećenja. Kolagen i glikozaminoglikani povezani s proteoglikanima ključni su za očuvanje funkcijskog i strukturnog stanja hrskavice te je zbog toga MR oslikavanje procjena stanja hrskavice usmjereno na njezin molekularni status. Prilikom procjene mreže kolagena i sadržaja proteoglikana u matriksu hrskavice koristi se dGEMRIC tehnika oslikavanja (odgođeno kontrastom osnaženo magnetsko snimanje hrskavice) koja se može različito kombinirati pri različitim jakostima magnetskih polja u kliničkim i istraživačkim uvjetima zbog poboljšanja karakteristika promjena u hrskavici. (35)

### **8.3. ODGOĐENO KONTRASTOM OSNAŽENO MAGNETSKO SNIMANJE HRSKAVICE (dGEMRIC)**

Odgođeno kontrastom osnaženo magnetsko snimanje hrskavice (dGEMRIC) tehnika je molekularnog oslikavanja hrskavice koja se koristi u proučavanju gubitka glikozaminoglikana u zglobnoj hrskavici kod pacijenata s primarnim OA i nakon repariranja hrskavice. Kod snimanja dGEMRIC metodom koristi se anionsko kontrastno sredstvo na bazi gadolinija [Gd(DTPA)<sub>2</sub>-] koje utječe na stvaranje T1 mapa hijaline hrskavice. Izvanstanični matriks hrskavice uglavnom se sastoji od molekula GAG-a s negativno nabijenim karboksilnim i sulfatnim skupinama koje odbijaju negativno nabijene kontrastne ione. U regijama hrskavice koje imaju niske koncentracije GAG-a koncentracija gadolinija bit će veća, a T1 relaksacijsko vrijeme (T1gd) kraće. Za opisivanje koncentracije Gd-DTPA<sub>2</sub> po vokselu koristi se dGEMRIC indeks (T1gd) koji se dobiva računanjem iz pet različitih vremena inverzije pomoću metode prilagođavanja krivulje. Područja s niskim vrijednostima koncentracija GAG-a imat će nizak T1gd indeks i obratno. Rezultirajući dGEMRIC indeks (prosječni T1gd u regiji od interesa) povezan je i s koncentracijom GAG-a i vremenom između primjene gadolinija i snimanja slike. Zato će zdrava hrskavica koja sadrži mnogo glikozaminoglikana imati niske

koncentracije Gd(DTPA)<sub>2</sub>, a oštećena hrskavica s zonama smanjenje koncentracije GAG-a imat će visoke koncentracije Gd(DTPA)<sub>2</sub> (Slika 36.). (35)



Slika 36. Aksijalna dGEMRIC slika (a) pokazuje dobar postoperativni rezultat nakon mikrofrakture femoralne trohleje: povećani dGEMRIC indeks u području mikrofrakture (strelica) predstavlja visok sadržaj glikozaminoglikana. Aksijalna dGEMRIC slika (b) prikazuje loš postoperativni rezultat nakon mikrofrakture femoralne trohleje: nizak dGEMRIC indeks u području mikrofrakture (strelica) predstavlja smanjen sadržaj glikozaminoglikana u novom fibrokartilaginoznom tkivu.

T1 relaksacijsko vrijeme obrnuto je proporcionalno koncentraciji Gd(DTPA)<sub>2</sub> i daje kvantitativnu informaciju o integritetu hrskavice. Za dGEMRIC metodu pacijentu se intravenski u antekubitalnu venu postavlja kateter kroz kojeg se daje 0,2 mmol/kg paramagnetskog kontrastnog sredstva [Gd(DTPA)<sub>2</sub>-]. Vrijeme davanja kontrastnog sredstva mora trajati manje od 5 minuta nakon čega pacijent počinje hodati 5 minuta nakon davanja kontrasta te hoda narednih 10 minuta uz i niz stepenice da bi kontrastno sredstvo došlo u zglobni prostor. Snimanje hrskavice mora se napraviti s odgodom koja traje najmanje 90 minuta od davanja kontrastnog sredstva zato što kontrast mora prodrijeti u hrskavicu. Nedostaci dGEMRIC studije su primjena intravenskog kontrastnog sredstva u dvostrukoj dozi i dugotrajno vrijeme snimanja zbog odgode od najmanje 90 minuta nakon ubrizgavanja kontrastnog sredstva. Bez obzira na odgodu od 90 minuta moglo bi doći do povećanja kliničke primjene dGEMRIC tehnike. (35)



### 8.3.1. Studija

Od siječnja 2016. do travnja 2018. godine u Specijalnoj bolnici Sv. Katarina u Zaboku i Zagrebu provedeno je prospektivno, nerandomizirano, intervencijsko, jednocentrično, otvoreno kliničko ispitivanje jedne intraartikularne injekcije autolognog mikrofragmentiranog masnog tkiva koje sadrži Ad-MSC u bolesnika s primarnim osteoartritisom koljena. Cilj studije bila je procjena učinka intraartikularne injekcije mikrofragmentiranog masnog tkiva 24 mjeseca nakon primjene na dva načina: neizravno, pomoću funkcionalne MR procjene analizirajući sadržaj GAG u hrskavici pomoću dGEMRIC metode, kao i klinički ishod na promatranoj razini GAG-a korištenjem standardnog ortopedskog fizičkog pregleda uključujući VAS procjenu. (36)

Protokol studije odobrio je lokalni Institucijski odbor za reviziju (IRB) prema odobrenju br.: EP 001/2016. Studija je registrirana u ISRCTN (ID: ISRCTN13337022). Bolesnici s primarnim OA koljena koji su zadovoljili kriterije uključivanja (radiološki Kellgren Lawrence stupanj III-IV, pojava simptoma indeksnog koljena prije šest ili više mjeseci, sposobnost da slijede upute studije, dob od 40 do 85 godina) bili su uključeni u studiju. Kriteriji isključenja bili su: bolesnici mlađi od 40 godina ili stariji od 85 godina, oni koji imaju hondromatozu ili vilonodularni sinovitis koljena, koji su imali nedavnu trauma (staru do 3 mjeseca) simptomatskog koljena, zaraznu bolest zglobova, malignost, trudnoću, bolesnici na antikoagulantnoj terapiji s protrombinskim vremenom (PT) ( $<0,70$ ) ili koji pate od trombocitopenije i/ili poremećaja koagulacije te oni koji imaju preosjetljivost na lokalne anestetike. (36)

Za procjenu sudionika uključenih u studiju korišteni su detalji iz kliničke povijesti kao što su fizikalni pregled, radiološka procjena koja uključuje običnu rendgensku snimku koljena (AP i LL projekcija stojeći), rendgensku snimku pune težine (FLWB) u stojećem položaju zbog mogućnosti mjerenja poravnanja udova, MR, dGEMRIC i rezultate biokemijskih laboratorijskih pretraga. Dodatna procjena uključivala je VAS ljestvicu boli. Pacijenti su procijenjeni u vremenskim točkama: 0 mjeseci, 3 mjeseca, 6 mjeseci, 12 mjeseci i 24 mjeseca nakon intervencije. (36)

Studija je uključivala ukupno 17 pacijenata, dok su 32 koljena procijenjena u 12-mjesečnom praćenju, ali od njih 17 samo je 10 pacijenata s 18 koljena uključeno u 24-mjesečno praćenje. Ostalih sedam pacijenata ispalo je iz studije nakon 12 mjeseci

praćenja jer su tri pacijenta podvrgnuta artroplastici koljena, a preostala četiri nisu ispunila osnovne kriterije i ostala su u studiji od 24 mjeseca. Pacijenti su dobili detaljne pismene i usmene informacije o protokolu ispitivanja te su morali potpisati obrazac za informirani pristanak. Svaki pacijent koji je ušao u ispitivanje dobio je jedinstveni anonimni kod, a podaci su prikupljeni u dnevnik podataka. Osnovne informacije prikupljene u registru uključivale su primarne dijagnoze, povijest bolesti i demografiju pacijenata. Svi postupci su standardizirani i provedeni prema standardnom operativnom protokolu (SOP). (36)

### *8.3.1.1. Snimanje magnetskom rezonancijom*

MR snimanje provedeno je na magnetskom uređaju jakosti 1,5T (Avanto; Siemens, Erlangen, Njemačka) pomoću sekundarne zavojnice za koljeno (Siemens). Tijekom snimanja korišteno je pet turbo spin-echo sekvenci s vremenom inverzije (vrijeme inverzije od 1650 ms, 650 ms, 350 ms, 150 ms i 28 ms; vrijeme ponavljanja (TR) = 1800 ms; vrijeme do odjeka (TE) = 19 ms; propusnost = 326 Hz; vidno polje (FOV) = 384 × 384; veličina vokseli = 0,4 × 0,4 mm; NEX = 1). Prikupljeni podaci korišteni su u T1Gd mapiranju za izračunavanja dGEMRIC indeksa femoralne, tibijalne i patelarne zglobne hrskavice. Dobivene MR snimke koje su prikazivale rani OA očitavao je iskusni muskulo-skeletni radiolog koristeći sustav bodovanja koje je uvelo Međunarodno društvo za istraživanje hrskavice (ICRS) na temelju modificiranog Outerbridge sustava podijeljenog u pet stupnjeva prema veličini lezije hrskavice i dubini, kao i izgledu okolne subhondralne kosti:

Stupanj 0: normalna hrskavica

Stupanj 1: promjene intenziteta signala s netaknutom površinom zglobne hrskavice u usporedbi s okolnom normalnom hrskavicom

Stupanj 2: defekt djelomične debljine hrskavice s pukotinama na površini koje ne dosežu subhondralnu kost ili prelaze 1,5 cm u promjeru

Stupanj 3: pucanje hrskavice do razine subhondralne kosti u području promjera većeg od 1,5 cm

Stupanj 4: izložena subhondralna kost.

Status hrskavice analiziran je na sedam različitih zglobnih faseta: medijalnom i lateralnom kondilu femura, femoralnoj trohleji, medijalnom i lateralnom kondilu tibije i na obje patelarne fasete. Osim statusa hrskavice na istom mjestu mjerena je i debljina zglobne hrskavice prije intraartikularne aplikacije matičnih stanica te u svakom sljedećem MR pregledu. (36)

#### *8.3.1.2. dGEMRIC protokol*

Svaki je ispitanik primio gadolinij dietilen triamin penta-octenu kiselinu (Dotarem; Guerbet, Roissy CgG Cedex, Villepinte, Francuska) prema formuli 0,2 mmol/kg. Pacijent je gadolinij primao u ležećem položaju sporom intravenskom infuzijom kroz kateter postavljen u antekubitalnu venu kako bi se izbjegao tromboflebitis na mjestu ubrizgavanja. Kontrastno sredstvo kod svih pacijenata primjenjivano je pod istim uvjetima, a to su temperatura kontrastnog sredstva, jakost magnetskog polja i koncentracija kontrastnog sredstva te je zbog toga relaksivnost primijenjenog MR kontrastnog sredstva bila ista za sve pacijente. Vrijeme ubrizgavanja kontrastnog sredstva trajalo je manje od 5 minuta. Pacijent je vježbao hodajući gore-dolje po stepenicama otprilike 10 minuta, počevši 5 minuta nakon injekcije, kako bi se pospješilo dopremanje kontrastnog sredstva u zglob. Postkontrastno snimanje hrskavice napravljeno je 120 minuta nakon primjene gadolinija. Dobivene MR dGEMRIC snimke analizirao je iskusni muskulo-skeletni radiolog pomoću softvera syngoMapIt (Siemens). (36)

Analiza dGEMRIC indeksa napravljena je na sedam različitih zglobnih faseta: medijalnom i lateralnom kondilu femura, femoralnoj trohleji, medijalnom i lateralnom kondilu tibije i na obje patelarne fasete prije intraartikularne aplikacije matičnih stanica i u svakom sljedećem MR pregledu nakon 3, 9, 12 i 24 mjeseca od intraartikularne aplikacije matičnih stanica. (36)

Regije od interesa (ROI) u kojima je izračunat prosječni T1 indeks ručno su iscrtane tako da uvijek pokrivaju isti središnji dio (koji nosi težinu) svake zglobne fasete. Zglobne fasete koje nemaju hrskavični pokrov (kod kojih nije bilo moguće izmjeriti dGEMRIC indeks) označene su s "0", a zglobne fasete na kojima iz nekog razloga nije izmjeren dGEMRIC indeks, označene su s "-". Najveće razlike između različitih mjerenja unutar

naše studije pri istom ROI-ju bile su ispod 6% (raspon od 0,1% do 5,4%) i odgovarale su podacima iz drugih studija. (36)

### 8.3.1.3. *Odgođeno kontrastom osnaženo magnetsko snimanje hrskavice (dGEMRIC)*

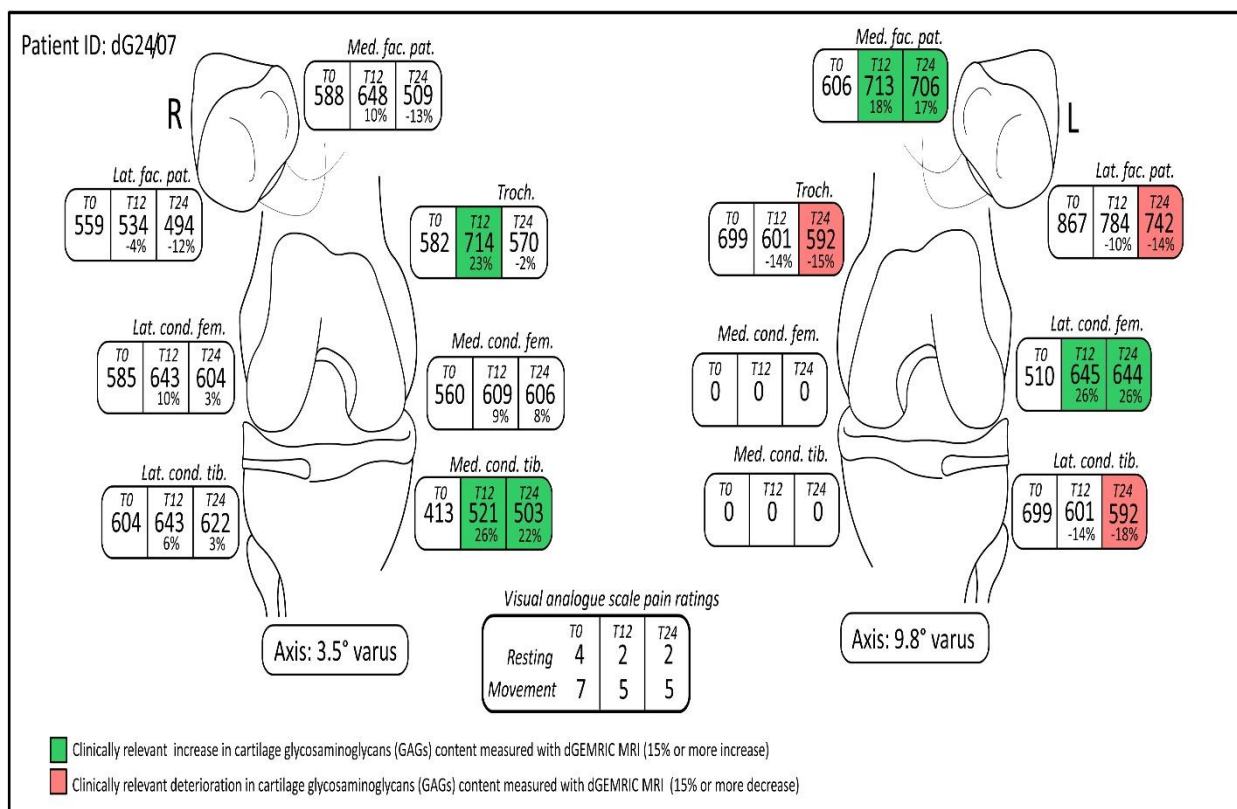
Za svako koljeno u studiji mjereno je dGEMRIC indeks na sedam različitih zglobnih faseta, a rezultati su prikazani u zasebnoj tablici (Slika 37. i Slika 38.). Indeks dGEMRIC prikazan je u apsolutnim vrijednostima, a promjena vrijednosti indeksa kroz razdoblje istraživanja prikazana je u postotcima u odnosu na početnu vrijednost dGEMRIC indeksa. Procijenjen je postotak promjene dGEMRIC rezultata i broj klinički relevantnih poboljšanja u odnosu na pogoršanja kod svakog pacijenta gdje se promjena od 15% smatrala relevantnom promjenom (na temelju stopa pogreške dobivenih iz dostupne literature i navedene studije). (36)

Deset bolesnika praćeno je 24 mjeseca. Ukupno je bilo 76 mjerenja dGEMRIC indeksa s prosječnom promjenom od  $+2,7 \pm 17,2$  (s vrlo velikim SD zbog činjenice da su u ovoj analizi korištene pozitivne i negativne vrijednosti). Dvije godine nakon intraartikularne injekcije autolognog mikrofragmentiranog masnog tkiva 19 mjerenja pokazalo je promjene s magnitudom većom od 15% (u prethodnoj studiji definiran je klinički relevantan prag kao promjena od najmanje 15%; ovaj cut-off vrijednost temeljila se na inherentnoj pogrešci mjerenja od 7% koja je udvostručena kako bi se definirala granična vrijednost). (36)

Od relevantnih promjena 12 je poboljšanja u odnosu na početak (64,2%), dok preostalih 7 pokazuje značajan pad (36,8%). Razlika u učestalosti promjene nije bila značajna ( $P = 0,251$ ; pod pretpostavkom jednake očekivane učestalosti). U 57 drugih mjerenja dGEMRIC indeks pokazao je promjenu koja je bila manja od 15%. Prilikom analize učinaka intraartikularne injekcije autolognog mikrofragmentiranog masnog tkiva dvije godine nakon primjene primijećeno je da je opseg veličine između pozitivnih i negativnih slučajeva bio neujednačen (prosječno smanjenje bilo je  $-16,2 \pm 1,5\%$ ), dok je prosječno povećanje bilo  $32,3 \pm 21,9\%$  što je bilo marginalno značajno kada su korištene apsolutne vrijednosti ( $P = 0,028$ ). Poboljšanja su najčešće uočena u području lateralnog kondila tibije (četiri povećana, jedan smanjen) i lateralnog kondila femura (četiri povećana, tri

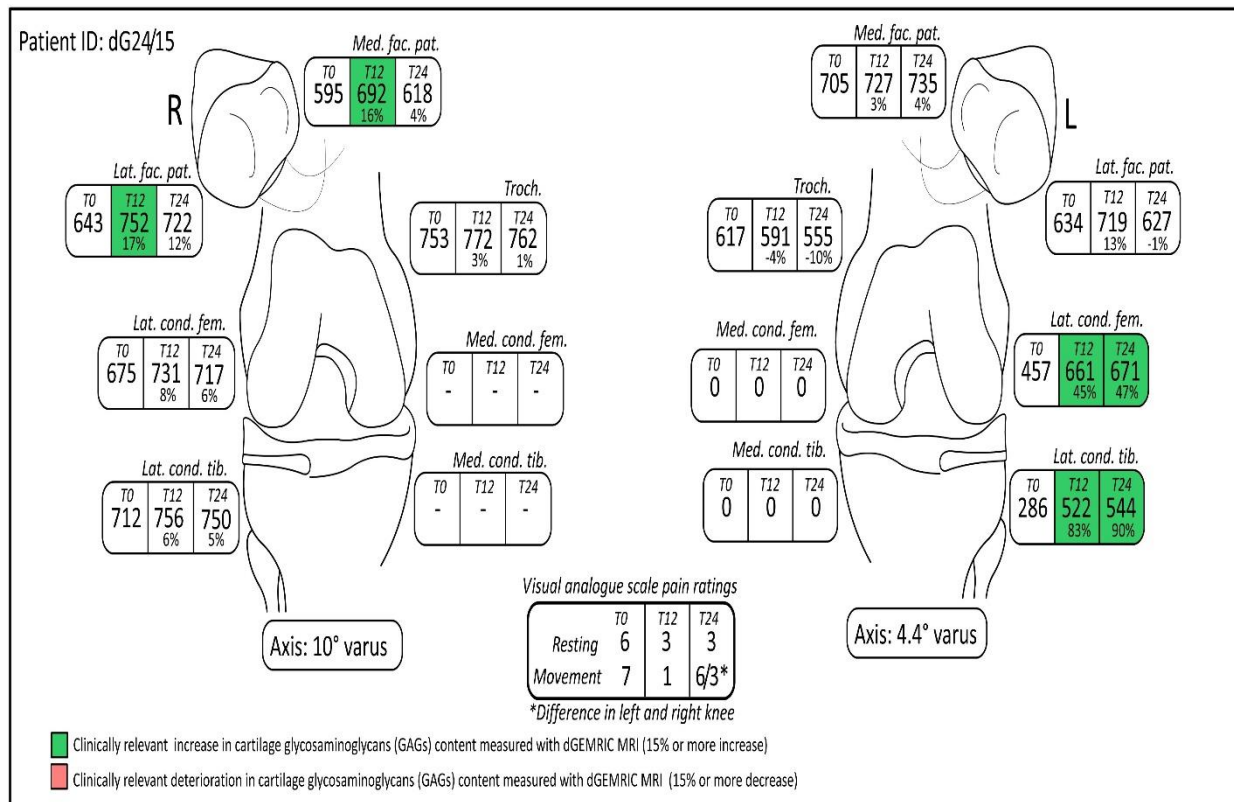
smanjena). Također je uočen najveći pad vrijednosti medijalne femoralne i medijalne tibijalne fasete kod bolesnika s varus deformitetima koljena. (36)

Povezivanje svih sedam lokacija u postotnu promjenu na individualnoj razini ukazuje na velike međuljudske razlike u rasponu od -14,7% do +26,0% prosječne promjene. Zbog ovih razlika pojedinačno su prijavljeni svi promatrani pacijenti. Na kraju je napravljena usporedba VAS-a između t0 i t24. VAS u mirovanju smanjio se s  $4,45 \pm 2,42$  na  $0,55 \pm 1,04$  ( $p < 0,001$ ), dok se VAS aktivnosti smanjio sa  $7,73 \pm 1,35$  na  $3,40 \pm 1,65$  ( $p < 0,001$ ). Analizirajući promjene vrijednosti dGEMRIC indeksa 24 mjeseca nakon intraartikularne injekcije mikrofragmentiranog masnog tkiva s težinom lezija hrskavice nije pronađeno značajno odstupanje promjena dGEMRIC indeksa između lezija 2. i 3. stupnja prema ICRS-u. U hrskavici s lezijama 4. stupnja prema ICRS-u nije bilo promjena vrijednosti indeksa. (36)



Slika 37. Shema dGEMRIC indeksa s različitim aspektima zglobova tijekom razdoblja ispitivanja na T0, T12 i T24 u kombinaciji s ocjenama VAS ljestvice u T0, T12 i T24 za pacijenta dG07 (preuzeto s:

<https://www.ncbi.nlm.nih.gov/pmc/articles/PMC6947241/#app1-genes-10-01051>)



Slika 38. Shema dGEMRIC indeksa s različitim aspektima zglobova tijekom razdoblja ispitivanja na T0, T12 i T24 u kombinaciji s ocjenama VAS ljestvice u T0, T12 i T24 za pacijenta dG15 (preuzeto s: <https://www.ncbi.nlm.nih.gov/pmc/articles/PMC6947241/#app1-genes-10-01051>)

## 9. OSTALE MR TEHNIKE SNIMANJA HRSKAVICE

Osim dGEMRIC tehnike postoje još neke tehnike oslikavanja hrskavice pomoću kojih se mogu dobiti informacije o stanju hrskavičnog matriksa uz prikaz najvažnijih komponenti hrskavice kao što su kolagen i glikozaminoglikani, a to su: T2 mapiranje, T1 $\rho$ , oslikavanje natrijem i difuzijsko oslikavanje. Sve navedene tehnike mogu se različito kombinirati pri različitim jakostima magnetskih polja u kliničkim i istraživačkim uvjetima zbog poboljšanja karakteristika promjena u hrskavici. (35)

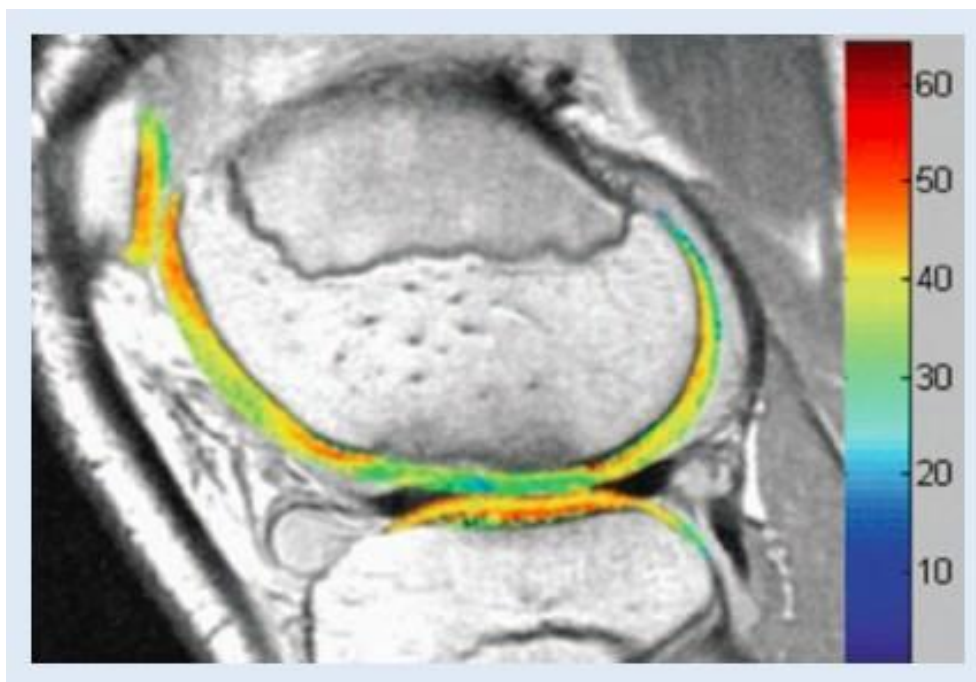
### 9.1. T2 MAPIRANJE

Vrijednost T2 tehnike snimanja u hijalinoj zglobnoj hrskavici odražava interakcije između molekula vode i okolnih makromolekula i vrlo je osjetljiva na promjene izvanstaničnog matriksa hrskavice. (35)

Razlike u gustoći i organizaciji kolagenskog matriksa normalne hrskavice prikazuju se kao varijacije u T2 vrijednostima. Za mjerenje vrijednosti T2 koristi se tehnika multiecho-SE, a kvantitativno mapiranje T2 donosi objektivne podatke o varijaciji u vremenu opuštanja unutar hrskavice koje su prikazane na mapama u boji ili u rasponu sive skale. Postoje dobri dokazi da je T2 mapiranje korisno za identificiranje mjesta ranog stadija degeneracije (ranog poremećaja kolagenskog matriksa) u hrskavici koje se pojavljuje kao područje s T2 višim vrijednostima od vrijednosti normalne hrskavice. Kada se usporede vrijednosti mapiranja T2 u normalnoj hrskavici i u hrskavici zahvaćenoj osteoartritisom rezultati pokazuju da osteoartrična hrskavica ima heterogene vrijednosti u odnosu na normalnu. (35)

Povećani T2 najčešće je povezan s oštećenjem hrskavice, ali u nekim se slučajevima mogu uočiti lezije niskog intenziteta signala koje mogu biti posljedica povećane interakcije vode s molekularnim fragmentima u hrskavici. (35)

Bez obzira što se T2 mape mogu koristiti u razlikovanju područja normalne hrskavice od degenerirane (Slika 39.) ipak ne postoji nikakav linearni odnos između T2 i stupnja osteoartritisa koji bi pokazivao razlike između blaže i teže bolesti. (35)



Slika 39. T2 mapirana slika koljena u sagitalnoj ravnini pokazuje povećan sadržaj vode u fibrokartilaginoznom tkivu na mjestu mikrofrakture od sadržaja vode u okolnoj hrskavici kao znak gubitka kolagenskog matriksa.

Korištenje T2 mapa moguće je prilikom praćenja učinkovitosti popravka hrskavice tijekom vremena s mogućim uspjehom koji se signalizira pojavom kolagenske mreže koja ima oblik te ukupnu i zonsku organizaciju koja je slična onoj u normalnoj masi. (35)

Razlike između zdrave hrskavice i reparata hrskavice u ispitanika nakon autologne transplantacije hondrocita povezane s matriksom korištenjem laminarne analize s T2 mapiranjem opisano u nekoliko studija pokazalo je da zdrava hrskavica ima značajno povećanje od dubokih do površinskih zona, dok reparat hrskavice nije pokazalo nikakvu značajnu stratifikaciju T2 vrijednosti. Osim toga pokazalo se da T2 mjerenja otkrivaju razlike u reparatu hrskavice nakon različitih postupaka popravka. (35)

U očekivanju je da će poslije postupka popravka reparat hrskavice koji se obnavlja razviti kolagenu mrežu sa zonskom organizacijom sličnom normalnoj hijalinoj hrskavici tijekom vremena. Welsch i suradnici uspoređivali su vrijednosti T2 hrskavice nakon terapije mikrofrakturama i autologne transplantacije hondrocita povezane s matriksom. (35)

Kod pacijenata kod kojih je korištena terapija mikrofrakturama srednja globalna vrijednost T2 u području reparata hrskavice bila je značajno niža od one kod pacijenata s autolognom transplantacijom hondrocita povezanom s matriksom gdje se pokazalo



povećanje vrijednosti T2 od dubokih do površinskih zona, dok takva zonalna varijacija nije primijećena u reparatu nakon terapije mikrofrakturama. (35)

Ovi su nalazi u korelaciji s histološkom procjenom reparata nakon mikrofrakture i autologne transplantacije kondrocita povezane s matriksom koji su opisali neorganiziranu fibrohrskavicu nakon mikrofrakture, dok je reparat nakon transplantacije autolognih hondrocita povezanih s matriksom normalna zonalna kolagena organizacija. (35)

Kroz studije pokazalo se da bi zonsko T2 mapiranje moglo vizualizirati proces sazrijevanja reparata hrskavice, dok je T2 mapiranje pokazalo obećavajuće rezultate za longitudinalno praćenje promjena u hrskavici. (35)

## 9.2. T1ρ

Mjerenjem T1ρ vrijednosti snimki mogu se pratiti interakcije između molekula vode s ograničenim kretanjem i njihovog lokalnog makromolekularnog okruženja. Smanjenje proteoglikana je promjena u izvanstaničnom matriksu hrskavice i ta promjena utječe na promjenu vrijednosti T1ρ koja se mjeri u hrskavici. Koljeni zglob koji je zahvaćen osteoartritisom i oštećenjem hijaline hrskavice T1ρ prikazuje više vrijednosti u odnosu na normalnu hrskavicu, a T1ρ slika ima veću osjetljivost od T2 slike prilikom razlikovanja normalne hrskavice od ranog stadija osteoartritisa. Na promjenu T1ρ vrijednosti mogu utjecati još neki čimbenici, kao što je orijentacija i koncentracija kolagenih vlakana te koncentracija drugih makromolekula. (35)

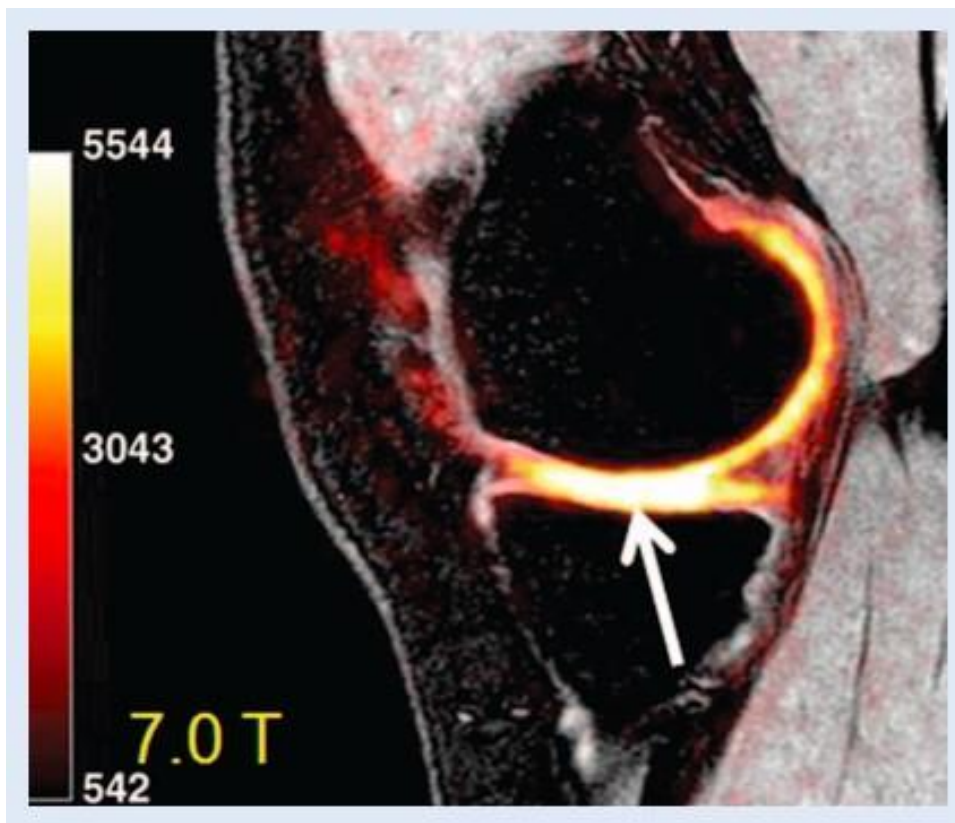
Ponderirane T1ρ snimke bile su predmet proučavanja kod longitudinalne procjene reparata mikrofraktura. U razdoblju od tri do šest mjeseci nakon operacije vrijednosti T1ρ i T2 u reparatu bile su veće od onih u nativnoj hrskavici. Nakon godinu dana od operacije razlika se smanjila između reparata i prirodne hrskavice te je ostala značajna samo za T1ρ mjerenja. (35)

U ovoj studiji prikazana je zonska raspodjela s višim vrijednostima T1ρ i T2 u površinskim slojevima reparata, a razlika se održava nakon jedne godine samo s T1ρ mjerenjima. (35)

Zaključak autora ove studije je da T1ρ može nadomjestiti vrijeme relaksacije T2 u procjeni sazrijevanja reparata. (35)

### 9.3. OSLIKAVANJE NATRIJEM

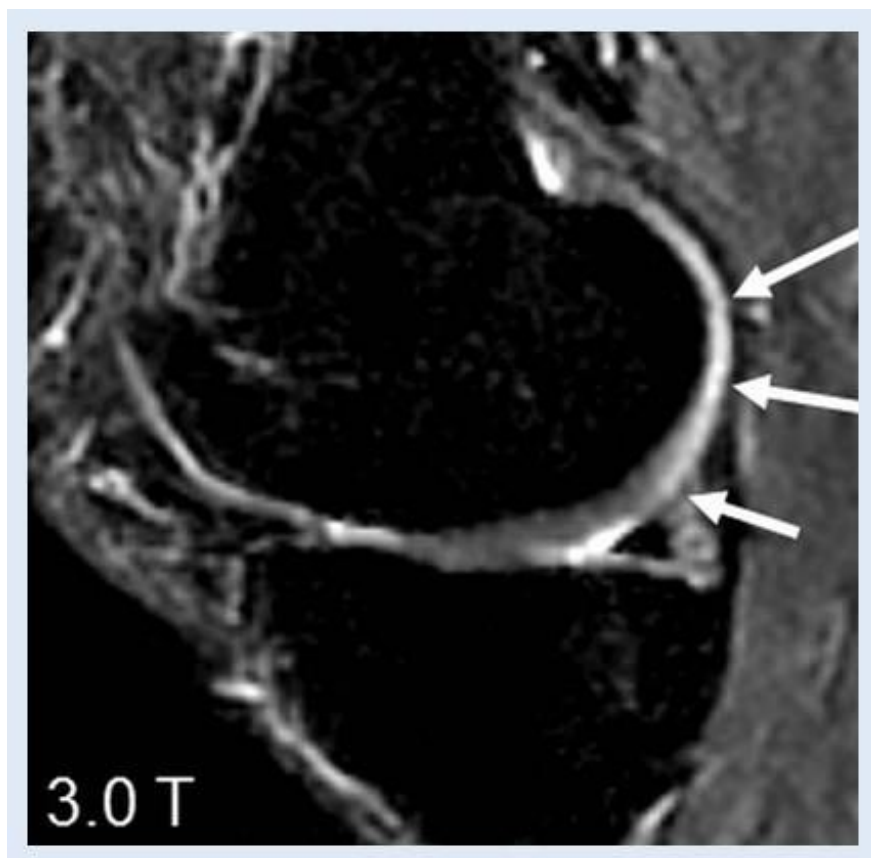Normalna hijalina hrskavica bogata glikozaminoglikanima posjeduje visoke koncentracije natrija, a područja koja imaju manje iona glikozaminoglikana imaju i niže koncentracije natrija. Natrij je na magnetskoj rezonanciji mjerljiv parametar jer ima moment nuklearnog spina i posjeduje specifičnu frekvenciju rezonancije te zbog toga daje obećavajuće podatke u procjeni sastava zglobne hrskavice. Prikaz natrija MR-om koristan je zbog usporedbe degenerirane hrskavice u ranom stadiju s normalnom hrskavicom zato što se natrij nalazi u matriksu hrskavice i ima visok intenzitet signala u odnosu na okolno tkivo kod zdrave hrskavice te smanjen intenzitet signala kod degenerirane hrskavice. (35) MR snimanje natrija zahtjeva posebne zavojnice te ograničen omjer signala i šuma zbog čega je potrebno koristiti MR uređaje jačine 3T ili jače, ali sve to na kraju ograničava kliničku primjenu. Snimanje natrija magnetskom rezonancijom pokazalo se obećavajućim, ali potrebna su daljnja tehnička poboljšanja da bi se navedena tehnika mogla klinički primijeniti. Studija koja je provedena kod autologne osteohondralne transplantacije u razdoblju od 7 do 9 godina od zahvata napravljena je na MR uređaju jakosti 7T tehnikom snimanja natrija i rezultat studije bio je dobro razlikovanje između reparata i nativne hrskavice, ali ti rezultati nisu bili u korelaciji s kliničkim ishodima određenim rezultatima Lysholma i vizualne analogne ljestvice. Poslije transplantacije hondrocita potpomognute matriksom provedena je studija te je obavljeno MR oslikavanje natrijem koje je dalo rezultate u razlikovanju između normalne zglobne hrskavice i reparata nakon transplantacije hondrocita potpomognutog matriksom (Slika 40.) i dobru korelaciju s dGEMRIC-om što pokazuje da su obje metode na sličan način specifične za GAG. Pilot studija čiji je zadatak bio procjenjivanje mikrofraktura i transplantaciju hondrocita potpomognutu matriksom sa slikom natrija pronašla je viši sadržaj GAG-a nakon transplantacije hondrocita potpomognute matriksom, a to ukazuje na bolju kvalitetu reparata. (35)



Slika 40. Natrijeva slika koljena u sagitalnoj ravnini prikazuje područje hrskavice s nedostatkom glikozaminoglikana (strelica) koje pokazuje niži intenzitet signala nego područja normalne hrskavice (ljubaznošću Mihra Taljanovic, Tucson-Arizona, SAD).

#### 9.4. DIFUZIJSKO OSLIKAVANJE

Difuzijsko oslikavanje (DWI) omogućava mapiranje difuzije vode i tako olakšava prikaz i analizu mikroarhitekture izvanstaničnog matriksa hrskavice. Kod problema degeneracije i popravka hrskavice uočava se povećana pokretljivost vode. Procjena smjera pokretljivosti vode u izvanstaničnom matriksu ocjenjuje se pomoću tehnike difuzijskog tenzornog snimanja koja je temeljena na DWI-ju (Slika 41.). (35)



Slika 41. DWI slika koljena u sagitalnoj ravnini pokazuje poremećaj matriksa hrskavice što dovodi do povećane pokretljivosti vode, što povećava ADC hrskavice (strelica) (Ijubaznošću Mihra Taljanovic, Tucson-Arizona, SAD).

Uzrok anizotropne (ovisi o smjeru) difuzije vode je mikroarhitektura normalne hrskavice, dok promjene u anizotropiji vode mogu ukazivati na promjene u arhitekturi kolagena koje su vidljive u degeneriranom i obnavljajućem tkivu hrskavice. DTI može otkriti i ocijeniti rana oštećenja hrskavice. Difuzijska anizotropija se mjeri i njezine vrijednosti daju informacije o mehaničkoj funkciji zglobne hrskavice, prijenosu hranjivih tvari do hondrocita i uklanjanju njihovog metaboličkog otpada. Prikupljanje i obrada podataka DTI-ja dugotrajan je proces i zbog toga je ograničen. Studija koja je uspoređivala DWI gležnja u bolesnika nakon autologne transplantacije hondrocita povezane s matriksom i fikrofrakturiranja talarne kupole otkrila je da je DWI pokazao značajne razlike između obje ispitivane skupine što ukazuje da su ova dva postupka popravka rezultirala različitim kvalitetom reparata hrskavice, kao što se ranije opisivalo u histološkim studijama, bez obzira što su morfološki i klinički bodovi bili gotovo identični između te dvije skupine pacijenata. (35)

## 9.5. GLIKOZAMINOGLIKAN CEST

Oslikavanje prijenosa zasićenja ovisno o kemijskoj izmjeni (CEST) jedna je od najnovijih tehnika oslikavanja hrskavice. Metoda snimanja prijenosa kemijskog zasićenja izmjenom (CEST) glikozaminoglikana (GAG) tehnika je snimanja (gagCEST) koja omogućava procjenu i kvantificiranje koncentracije GAG-a u ljudskoj hrskavici. Radi se o biokemijskoj tehnici snimanja koja olakšava otkrivanje gubitka GAG-a tijekom osteoartritisa. Tehnika gagCEST koristila se za analizu perilezijske zone (PLZ) uz tkivo koje se regenerira nakon operativnog zahvata popravka hrskavice da bi se utvrdilo postoje li prisutne biokemijske promjene u smislu degeneracije. U nekim publikacijama navodi se da gagCEST nije točan za kvantifikaciju sadržaja glikozaminoglikana u zdravoj ili degeneriranoj hrskavici na jakosti MR polja od 3T. Ta informacija može dovesti do ograničavanja kliničke primjene ove tehnologije na MR-u jakosti 7T koji je istraživački alat i nije klinički izvediv. Dugoročni rezultati od 8 godina nakon autologne osteohondralne transplantacije ukazuju da oslikavanje gagCEST tehnikom pokazuje smanjeni sadržaj GAG-a na mjestima reparata u usporedbi s nativnom hrskavicom, a isto je potvrđeno i međuodnosom između rezultata drugih metoda snimanja. (35)

## 10. ZAKLJUČAK

Oštećenja zglobne hrskavice koljenog zgloba česte su u današnje vrijeme i to ponajviše kod sportaša zbog djelovanja velikih sila na koljeno te kod starijih osoba koje boluju od osteoartritisa. Zbog uloge hrskavice dijagnostika za procjenu njezinog oštećenja u zglobu koljena zahtjeva poseban pristup kroz više tehnika snimanja magnetskom rezonancijom među kojima je dGEMRIC tehnika oslikavanja izuzetno važna.

Metoda kojom se u radiološkoj dijagnostici može detaljno prikazati zglobna hrskavica i njezin sastav je magnetska rezonancija. Magnetska rezonancija ističe se mogućnošću korištenja više tehnika snimanja za oslikavanje hrskavice što ju čini metodom izbora. Osim toga radi se o multiplanarnoj metodi zato jer snima u sve tri anatomske ravnine. Posebna prednost magnetske rezonancije je to što nema štetnih posljedica za pacijenta, bilo da se radi snimanje zglobne hrskavice koljenog zgloba ili nekog drugog dijela tijela. Postoje pretrage magnetskom rezonancijom kod kojih se primjenjuje kontrastno sredstvo čiji je glavi sastojak element gadolinij, a gadolinij se primjenjuje i kod dGEMRIC tehnike. Tehnika oslikavanja dGEMRIC najbolja je za prikaz stupnja oštećenja zglobne hrskavice i za dobivanje informacije o unutrašnjem stanju hrskavice i njezinih najvažnijih komponenti. Priprema pacijenta za tu pretragu dug je proces, a mali nedostatak kod snimanja magnetskom rezonancijom je upravo dužina snimanja tijekom koje pacijent mora biti miran kako ne bi došlo do pojave artefakata na MR slikama. Prilikom primjene kontrastnog sredstva gadolinija treba obratiti pozornost na pacijente koji imaju oštećenje bubrežne ili jetrene funkcije jer tada neoprezna primjena kontrasta može izazvati štetne posljedice za pacijenta. Zbog svih svojih obilježja i mogućnosti prikaza magnetska rezonancija s razlogom se naziva i kraljicom dijagnostike.

Kako bi kompletna radiološka dijagnostika magnetskom rezonancijom imala najveću korist za pacijenta i da bi se dobile kvalitetne MR snimke, s razlogom postoji osoba koja je od izuzetne važnosti za takav postupak, a to je radiološki tehnolog. Radiološki tehnolog ključni je zdravstveni djelatnik o kojem ovisi kvaliteta dobivene snimke zglobne hrskavice koljena, za koju je važna i priprema pacijenta, kao i ostalih

struktura u ljudskom tijelu. Njegove kompetencije i znanja o magnetskoj rezonanciji, načinu njezina rada i mogućnostima snimanja izuzetno su bitne kako bi se dobio kvalitetan radiološki prikaz. Tijekom snimanja radiološki tehnolog mora surađivati sa specijalistom radiologije jer ta suradnja pridonosi dobivanju kvalitetne dijagnostičke informacije i može usmjeriti pretragu.

Znanje, iskustvo i cjeloživotno usavršavanje u radnom vijeku radiološkog tehnologa uvijek moraju biti prisutni kako bi spoznajom o novim dijagnostičkim postupcima i njihovom primjenom dobio kvalitetan dijagnostički prikaz, a pacijent zadovoljan provedenim postupkom.

Na kraju je važno zaključiti da je pojava magnetske rezonancije unaprijedila radiološku dijagnostiku i vrlo je važna dijagnostička pretraga za utvrđivanje oštećenja zglobne hrskavice, ali i drugih patološki stanja u tijelu čovjeka.

## 11. LITERATURA

1. Keros, Predrag; Pećina, Marko; Ivančić-Košuta, Mirjana. 1999. Temelji anatomije čovjeka. Naprijed d.d. Zagreb.
2. Krmpotić-Nemačić, Jelena; Marušić, Ana. 2007. Anatomija čovjeka. Medicinska naklada. Zagreb.
3. Strugačevac, Petar. 2011. Teorijska osnova MRI tehnike. Klinička bolnica Osijek. Osijek.
4. Fućkan, Igor. 2012. Magnetska rezonancija. Priprema i planiranje pregleda. Tko zna > zna. Zagreb.
5. Borić, Igor. 2011. Multiplanarni prikaz struktura glave i trbuha. Nastavni tekst. ZVU. Zagreb.
6. M.Gilroy, Anne; R.MacPherson, Brian; M.Ross, Lawrence. 2011. Anatomski atlas s latinskim nazivljem. Medicinska naklada. Zagreb.
7. Flandry, Fred; Hommel, Gabriel. 2011. Normal Anatomy and Biomechanics of the Knee. Lippincott Williams & Wilkins. Philadelphia. Pennsylvania. USA.
8. Moeller, B, Torsten; Reif, Emil. 2003. MRI Parameters and Positioning. Thieme. Stuttgart. New York.
9. Westbrook, Catherine. 2008. Handbook of MRI Technique. Third Edition. Wiley-Blackwell. USA.
10. Burstein D, Velyvis J, Scott KT, Stock KW, Kim YJ, Jaramillo D, Boutin RD, Gray ML. Protocol issues for delayed Gd(DTPA)(2-)-enhanced MRI (dGEMRIC) for clinical evaluation of articular cartilage. Magn Reson Med. 2001 Jan;45(1):36-41. doi: 10.1002/1522-2594(200101)45:1<36::aid-mrm1006>3.0.co;2-w. PMID: 11146483.
11. Bojanić, Ivan; Mahnik, Alan; Jelić, Mislav; Josipović, Mario; Smoljanović, Tomislav. 2012. Ligament koji zaslužuje pozornost—medijalni patelofemoralni ligament (Ligament which deserves attention—medial patellofemoral ligament). Liječnički vjesnik 134 (7-8). pp. 224-32.
12. Chang LR, Marston G, Martin A. Anatomy, Cartilage. [Updated 2022 Oct 17]. In: StatPearls [Internet]. Treasure Island (FL): StatPearls Publishing; 2024 Jan-. Available from: <https://www.ncbi.nlm.nih.gov/books/NBK532964/>



13. Goldring MB. Chondrogenesis, chondrocyte differentiation, and articular cartilage metabolism in health and osteoarthritis. *Ther Adv Musculoskelet Dis*. 2012 Aug;4(4):269-85. doi: 10.1177/1759720X12448454. PMID: 22859926; PMCID: PMC3403254.
14. Sophia Fox AJ, Bedi A, Rodeo SA. The basic science of articular cartilage: structure, composition, and function. *Sports Health*. 2009 Nov;1(6):461-8. doi: 10.1177/1941738109350438. PMID: 23015907; PMCID: PMC3445147.
15. Havelka S, Horn V, Spohrová D, Valouch P. The calcified-noncalcified cartilage interface: the tidemark. *Acta Biol Hung*. 1984;35(2-4):271-9. PMID: 6242456.
16. Armiento AR, Alini M, Stoddart MJ. Articular fibrocartilage - Why does hyaline cartilage fail to repair? *Adv Drug Deliv Rev*. 2019 Jun;146:289-305. doi: 10.1016/j.addr.2018.12.015. Epub 2018 Dec 31. PMID: 30605736.
17. Liu Y, Shah KM, Luo J. Strategies for Articular Cartilage Repair and Regeneration. *Front Bioeng Biotechnol*. 2021 Dec 17;9:770655. doi: 10.3389/fbioe.2021.770655. PMID: 34976967; PMCID: PMC8719005.
18. Benjamin M, Ralphs JR. Fibrocartilage in tendons and ligaments--an adaptation to compressive load. *J Anat*. 1998 Nov;193 ( Pt 4)(Pt 4):481-94. doi: 10.1046/j.1469-7580.1998.19340481.x. PMID: 10029181; PMCID: PMC1467873.
19. Buckwalter, J. A. MD. Articular Cartilage Injuries. *Clinical Orthopaedics and Related Research* 402():p 21-37, September 2002.
20. Buckwalter JA. Mechanical Injuries of Articular Cartilage. *Iowa Orthop J*. 1992;12:50-7. PMCID: PMC2328735.
21. Slattery C, Kweon CY. Classifications in Brief: Outerbridge Classification of Chondral Lesions. *Clin Orthop Relat Res*. 2018 Oct;476(10):2101-2104. doi: 10.1007/s11999-0000000000000255. PMID: 29533246; PMCID: PMC6259817.
22. Olivier A. van der Meijden, Trevor R. Gaskill, Peter J. Millett, "Glenohumeral Joint Preservation: A Review of Management Options for Young, Active Patients with Osteoarthritis", *Advances in Orthopedics*, vol. 2012, Article ID 160923, 9 pages, 2012. <https://doi.org/10.1155/2012/160923>
23. Roos EM, Lohmander LS. The Knee injury and Osteoarthritis Outcome Score (KOOS): from joint injury to osteoarthritis. *Health Qual Life Outcomes*. 2003 Nov 3;1:64. doi: 10.1186/1477-7525-1-64. PMID: 14613558; PMCID: PMC280702

24. Bekkers JE, Creemers LB, Dhert WJ, Saris DB. Diagnostic Modalities for Diseased Articular Cartilage-From Defect to Degeneration: A Review. *Cartilage*. 2010 Jul;1(3):157-64. doi: 10.1177/1947603510364539. PMID: 26069547; PMCID: PMC4297075.
25. Pastrama M, Spierings J, van Hugten P, Ito K, Lopata R, van Donkelaar CC. Ultrasound-Based Quantification of Cartilage Damage After In Vivo Articulation With Metal Implants. *Cartilage*. 2021 Dec;13(2\_suppl):1540S-1550S. doi: 10.1177/19476035211063861. Epub 2021 Dec 11. PMID: 34894778; PMCID: PMC8721675.
26. Song SJ, Park CH. Microfracture for cartilage repair in the knee: current concepts and limitations of systematic reviews. *Ann Transl Med*. 2019 Jul;7(Suppl 3):S108. doi: 10.21037/atm.2019.05.11. PMID: 31576315; PMCID: PMC6685863.
27. Rowland R, Colello M, Wyland DJ. Osteochondral Autograft Transfer Procedure: Arthroscopic Technique and Technical Pearls. *Arthrosc Tech*. 2019 Jun 11;8(7):e713-e719. doi: 10.1016/j.eats.2019.03.006. PMID: 31485397; PMCID: PMC6713909.
28. Inderhaug E, Solheim E. Osteochondral Autograft Transplant (Mosaicplasty) for Knee Articular Cartilage Defects. *JBJS Essent Surg Tech*. 2019 Oct 23;9(4):e34.1-2. doi: 10.2106/JBJS.ST.18.00113. PMID: 32051778; PMCID: PMC6974309.
29. Wang Y, Yuan M, Guo QY, Lu SB, Peng J. Mesenchymal Stem Cells for Treating Articular Cartilage Defects and Osteoarthritis. *Cell Transplant*. 2015;24(9):1661-78. doi: 10.3727/096368914X683485. Epub 2014 Jul 25. PMID: 25197793.
30. Chung C, Burdick JA. Engineering cartilage tissue. *Adv Drug Deliv Rev*. 2008 Jan 14;60(2):243-62. doi: 10.1016/j.addr.2007.08.027. Epub 2007 Oct 5. PMID: 17976858; PMCID: PMC2230638.
31. Liang Y, Li J, Wang Y, He J, Chen L, Chu J, Wu H. Platelet Rich Plasma in the Repair of Articular Cartilage Injury: A Narrative Review. *Cartilage*. 2022 Jul-Sep;13(3):19476035221118419. doi: 10.1177/19476035221118419. PMID: 36086807; PMCID: PMC9465610.
32. Salzman GM, Ossendorff R, Gilat R, Cole BJ. Autologous Minced Cartilage Implantation for Treatment of Chondral and Osteochondral Lesions in the Knee Joint: An Overview. *Cartilage*. 2021 Dec;13(1\_suppl):1124S-1136S. doi:

10.1177/1947603520942952. Epub 2020 Jul 25. PMID: 32715735; PMCID: PMC8808955.

33. Cong B, Sun T, Zhao Y, Chen M. Current and Novel Therapeutics for Articular Cartilage Repair and Regeneration. *Ther Clin Risk Manag.* 2023;19:485-502

<https://doi.org/10.2147/TCRM.S410277>

34. Karkosch RF, Smith T, Jensen G, Tuecking LR, Horstmann H. Arthroscopic Minced Cartilage Repair in the Glenohumeral Joint – Short Term Clinical Outcome in a 33-Year-Old Handyman: A Case Report. *Orthop Res Rev.* 2023;15:245-251

<https://doi.org/10.2147/ORR.S418032>

35. Borić, I., Matišić, V., Pavlović, T. i Cvrtila, D. (2020). Imaging of the articular cartilage repair. *Medicina Fluminensis*, 56 (3), 201-209.

[https://doi.org/10.21860/medflum2020\\_241510](https://doi.org/10.21860/medflum2020_241510)

36. Borić I, Hudetz D, Rod E, Jeleč Ž, Vrdoljak T, Skelin A, Polašek O, Plečko M, Trbojević-Akmačić I, Lauc G, Primorac D. A 24-Month Follow-Up Study of the Effect of Intra-Articular Injection of Autologous Microfragmented Fat Tissue on Proteoglycan Synthesis in Patients with Knee Osteoarthritis. *Genes (Basel).* 2019 Dec 17;10(12):1051.

doi: 10.3390/genes10121051. PMID: 31861180; PMCID: PMC6947241.

## 12. ŽIVOTOPIS

Rođen sam 18. lipnja 1995. godine u Ogulinu gdje sam završio Osnovnu školu Ivane Brlić-Mažuranić Ogulin i Opću gimnaziju Bernardina Frankopana. Na Zdravstvenom veleučilištu u Zagrebu studirao sam stručni studij radiološke tehnologije od 2015. do 2018. godine gdje sam i diplomirao 4. rujna 2018. godine pod mentorstvom doc.dr.sc. Igora Borića na temu „Multiplanarni prikaz sportske ozljede koljena magnetnom rezonancijom“ te stekao zvanje stručni prvostupnik (baccalaureus) radiološke tehnologije.

Pripravnički staž u trajanju od godinu dana odradio sam u Kliničkom bolničkom centru Zagreb boraveći u Klinici za onkologiju, Kliničkom zavodu za nuklearnu medicinu i zaštitu od zračenja i Kliničkom zavodu za dijagnostičku i intervencijsku radiologiju. Stručni ispit pred ispitnom komisijom Ministarstva zdravstva položio sam 17. prosinca 2019. godine. Radio sam u KBC-u Zagreb, Klinika za onkologiju, Odjel za simulaciju i planiranje teleradioterapije od 17. veljače 2020. do 21. veljače 2024. godine. Volontirao sam u Specijalnoj bolnici Sv. Katarina u Zaboku tijekom ljetnih mjeseci 2021. godine gdje sam se stručno usavršavao iz osnova magnetske rezonancije i artrografije. Sudjelovao sam na 4. Kongresu radiološke tehnologije s međunarodnim sudjelovanjem u organizaciji Strukovnog razreda za zdravstveno radiološko tehnološku djelatnost Hrvatske komore zdravstvenih radnika koji se održavao u Poreču od 15. do 17. listopada 2021. godine gdje sam zajedno s kolegom Mateom Čamićem, bacc. radiol. techn. predstavio poster na temu „Liječenje glioblastoma radioterapijom - iskustva u provođenju zračenja na KBC-u Zagreb“.

U runju 2021. godine upisao sam diplomski studij radiološke tehnologije na Sveučilišnom odjelu zdravstvenih studija Sveučilišta u Splitu.

Od 22. veljače 2024. godine djelatnik sam Specijalne bolnice Sv. Katarina. Član sam Hrvatskog društva radiološke tehnologije i Europskog društva za magnetsku rezonanciju u biologiji i medicini. Uže područje interesa mi je dijagnostika sportskih ozljeda magnetskom rezonancijom, ortopedska i traumatološka radiologija te noviteti u radioterapiji (MRI Linac) i nuklearnoj medicini (PET/CT i PET/MR).

U slobodno vrijeme bavim se meteorologijom kao hobbijem, skijam, putujem te pratim inovacije u medicini.